



This is a digital copy of a book that was preserved for generations on library shelves before it was carefully scanned by Google as part of a project to make the world's books discoverable online.

It has survived long enough for the copyright to expire and the book to enter the public domain. A public domain book is one that was never subject to copyright or whose legal copyright term has expired. Whether a book is in the public domain may vary country to country. Public domain books are our gateways to the past, representing a wealth of history, culture and knowledge that's often difficult to discover.

Marks, notations and other marginalia present in the original volume will appear in this file - a reminder of this book's long journey from the publisher to a library and finally to you.

Usage guidelines

Google is proud to partner with libraries to digitize public domain materials and make them widely accessible. Public domain books belong to the public and we are merely their custodians. Nevertheless, this work is expensive, so in order to keep providing this resource, we have taken steps to prevent abuse by commercial parties, including placing technical restrictions on automated querying.

We also ask that you:

- + *Make non-commercial use of the files* We designed Google Book Search for use by individuals, and we request that you use these files for personal, non-commercial purposes.
- + *Refrain from automated querying* Do not send automated queries of any sort to Google's system: If you are conducting research on machine translation, optical character recognition or other areas where access to a large amount of text is helpful, please contact us. We encourage the use of public domain materials for these purposes and may be able to help.
- + *Maintain attribution* The Google "watermark" you see on each file is essential for informing people about this project and helping them find additional materials through Google Book Search. Please do not remove it.
- + *Keep it legal* Whatever your use, remember that you are responsible for ensuring that what you are doing is legal. Do not assume that just because we believe a book is in the public domain for users in the United States, that the work is also in the public domain for users in other countries. Whether a book is still in copyright varies from country to country, and we can't offer guidance on whether any specific use of any specific book is allowed. Please do not assume that a book's appearance in Google Book Search means it can be used in any manner anywhere in the world. Copyright infringement liability can be quite severe.

About Google Book Search

Google's mission is to organize the world's information and to make it universally accessible and useful. Google Book Search helps readers discover the world's books while helping authors and publishers reach new audiences. You can search through the full text of this book on the web at <http://books.google.com/>



Über dieses Buch

Dies ist ein digitales Exemplar eines Buches, das seit Generationen in den Regalen der Bibliotheken aufbewahrt wurde, bevor es von Google im Rahmen eines Projekts, mit dem die Bücher dieser Welt online verfügbar gemacht werden sollen, sorgfältig gescannt wurde.

Das Buch hat das Urheberrecht überdauert und kann nun öffentlich zugänglich gemacht werden. Ein öffentlich zugängliches Buch ist ein Buch, das niemals Urheberrechten unterlag oder bei dem die Schutzfrist des Urheberrechts abgelaufen ist. Ob ein Buch öffentlich zugänglich ist, kann von Land zu Land unterschiedlich sein. Öffentlich zugängliche Bücher sind unser Tor zur Vergangenheit und stellen ein geschichtliches, kulturelles und wissenschaftliches Vermögen dar, das häufig nur schwierig zu entdecken ist.

Gebrauchsspuren, Anmerkungen und andere Randbemerkungen, die im Originalband enthalten sind, finden sich auch in dieser Datei – eine Erinnerung an die lange Reise, die das Buch vom Verleger zu einer Bibliothek und weiter zu Ihnen hinter sich gebracht hat.

Nutzungsrichtlinien

Google ist stolz, mit Bibliotheken in partnerschaftlicher Zusammenarbeit öffentlich zugängliches Material zu digitalisieren und einer breiten Masse zugänglich zu machen. Öffentlich zugängliche Bücher gehören der Öffentlichkeit, und wir sind nur ihre Hüter. Nichtsdestotrotz ist diese Arbeit kostspielig. Um diese Ressource weiterhin zur Verfügung stellen zu können, haben wir Schritte unternommen, um den Missbrauch durch kommerzielle Parteien zu verhindern. Dazu gehören technische Einschränkungen für automatisierte Abfragen.


Wir bitten Sie um Einhaltung folgender Richtlinien:

- + *Nutzung der Dateien zu nichtkommerziellen Zwecken* Wir haben Google Buchsuche für Endanwender konzipiert und möchten, dass Sie diese Dateien nur für persönliche, nichtkommerzielle Zwecke verwenden.
- + *Keine automatisierten Abfragen* Senden Sie keine automatisierten Abfragen irgendwelcher Art an das Google-System. Wenn Sie Recherchen über maschinelle Übersetzung, optische Zeichenerkennung oder andere Bereiche durchführen, in denen der Zugang zu Text in großen Mengen nützlich ist, wenden Sie sich bitte an uns. Wir fördern die Nutzung des öffentlich zugänglichen Materials für diese Zwecke und können Ihnen unter Umständen helfen.
- + *Beibehaltung von Google-Markenelementen* Das "Wasserzeichen" von Google, das Sie in jeder Datei finden, ist wichtig zur Information über dieses Projekt und hilft den Anwendern weiteres Material über Google Buchsuche zu finden. Bitte entfernen Sie das Wasserzeichen nicht.
- + *Bewegen Sie sich innerhalb der Legalität* Unabhängig von Ihrem Verwendungszweck müssen Sie sich Ihrer Verantwortung bewusst sein, sicherzustellen, dass Ihre Nutzung legal ist. Gehen Sie nicht davon aus, dass ein Buch, das nach unserem Dafürhalten für Nutzer in den USA öffentlich zugänglich ist, auch für Nutzer in anderen Ländern öffentlich zugänglich ist. Ob ein Buch noch dem Urheberrecht unterliegt, ist von Land zu Land verschieden. Wir können keine Beratung leisten, ob eine bestimmte Nutzung eines bestimmten Buches gesetzlich zulässig ist. Gehen Sie nicht davon aus, dass das Erscheinen eines Buchs in Google Buchsuche bedeutet, dass es in jeder Form und überall auf der Welt verwendet werden kann. Eine Urheberrechtsverletzung kann schwerwiegende Folgen haben.


Über Google Buchsuche

Das Ziel von Google besteht darin, die weltweiten Informationen zu organisieren und allgemein nutzbar und zugänglich zu machen. Google Buchsuche hilft Lesern dabei, die Bücher dieser Welt zu entdecken, und unterstützt Autoren und Verleger dabei, neue Zielgruppen zu erreichen. Den gesamten Buchtext können Sie im Internet unter <http://books.google.com> durchsuchen.

UNIVERSITY OF CALIFORNIA
MEDICAL CENTER LIBRARY
SAN FRANCISCO



EX LIBRIS



Vertical line on the left side of the page.

Vertical line on the right side of the page.



ARCHIV

FÜR

KLINISCHE CHIRURGIE.

BEGRÜNDET VON

Dr. B. von LANGENBECK,
weil. Wirklichem Geh. Rath und Professor der Chirurgie

HERAUSGEGEBEN

VON

DR. E. V. BERGMANN,
Prof. der Chirurgie in Berlin.

DR. FRANZ KÖNIG,
(früher Prof. der Chirurgie in Berlin)
z. Z. in Jena.

DR. A. FREIH. VON EISELSBERG,
Prof. der Chirurgie in Wien.

DR. W. KÖRTE,
Prof. in Berlin.

SIEBENUNDSIEBZIGSTER BAND.

Mit 9 Tafeln und Abbildungen im Text.

BERLIN, 1905.

VERLAG VON AUGUST HIRSCHWALD.

N.W. Unter den Linden No. 68.

711A0 70 V18U
100102 JAOJEM

Inhalt.

	Seite
I. Zur Pathologie und Therapie der Hirschsprung'schen Krankheit (Megacolon congenitum). Von Professor G. Perthes. (Mit 9 Figuren im Text.)	1
II. Ueber Indicationen und Resultate der Nierenexstirpation, speciell bei Nierentuberculose. Einleitender Vortrag zur Discussion von Professor Dr. Th. Rovsing	43
III. Welchen Einfluss haben die functionell-diagnostischen Methoden auf die Sterblichkeit der Nephrectomien wegen Nierentuberculose gehabt? Von Professor J. Israel	57
IV. Rückblick auf die Nierenchirurgie seit Einführung des Ureterenkatheterismus. Von Professor L. Casper.	72
V. Hundert Fälle functioneller Nierendiagnostik. (Aus Professor Casper's Klinik und Poliklinik.) Von Dr. E. Glaser	99
VI. Ueber Elephantiasis lymphorrhagica des Penis und des Scrotums in Folge narbiger Unterbrechung der inguino-cruralen Lymphbahnen. Von Dr. G. Negroni und Dr. A. Zoppi. (Mit 1 Figur im Text.)	112
VII. Die accessorischen Gänge am Penis. (Aus der Kgl. chirurgischen Universitätsklinik in Halle a. S. — Director: Geh. Med.-Rath Prof. Dr. v. Bramann.) Von Dr. A. Stieda. (Mit 9 Fig. im Text.)	119
VIII. Ueber Prostatectomie. Von Professor Czerny	156
IX. Das Verfahren der Stauungshyperämie bei acut entzündlichen Krankheiten. (Aus der chirurgischen Universitätsklinik in Bonn.) Von Professor Dr. A. Bier	164
X. Ungewöhnliche Form der Verhornung bei einem Hautcarcinom. (Aus der chirurgischen Klinik zu Greifswald. — Director Prof. Dr. Friedrich.) Von Dr. P. Glimm. (Hierzu Tafel I und 1 Figur im Text.)	172
XI. Zur Radicaloperation des Nabelbruches. Von Dr. R. v. Baracz. (Mit 1 Figur im Text.)	183
XII. Ueber den jetzigen Stand der Rückenmarksanästhesie, ihre Berechtigung, ihre Vortheile und Nachtheile gegenüber anderen Anästhesiemethoden. (Aus der chirurgischen Universitätsklinik in Bonn.) Von Professor Dr. A. Bier	198
XIII. Ueber die Naht von Lungenwunden. Von C. Garrè	209

	Seite
XIV. Ueber Verletzungen durch japanische Geschosse. (Chirurgische Notizen.) Von J. B. Seldowitsch. Zweiter Aufsatz	219
XV. Die Aetiologie der indirecten Metatarsalfracturen. Von Generaloberarzt a. D. Dr. A. Kirchner	241
XVI. Bruch der unteren Epiphyse des Radius bei Automobilmechanikern. Von Professor Dr. C. Ghillini	268
XVII. Eine neue Methode der Sterilisation chirurgischer Messer. Von Dr. O. Grosse. (Mit 1 Figur im Text.)	274
XXVIII. Ein chirurgischer Universal-Sterilisator. Von Dr. Otto Grosse. (Mit 1 Figur im Text.)	289
XIX. Kleinere Mittheilungen. Ein scheinbarer Bruch des Os naviculare tarsi. Von Stabsarzt Dr. Momburg. (Mit 6 Figuren im Text.)	295
XX. Ueber Pneumonien nach Laparotomien. Von Dr. G. Kelling	301
XXI. Ein Fall von örtlichem Tetanus. Antitoxin-Einspritzungen in die Nervenstämme. Heilung. Von Prof. E. Küster	326
XXII. Ueber Gallenfuss nach Echinokokkenoperation. (Aus der chirurgischen Privatklinik des Professor Dr. Hans Kehr in Halberstadt.) Von Dr. E. Rausch. (Mit 3 Figuren im Text.)	333
XXIII. Ueber den postoperativen Vorfal von Baueingeweiden. Von Dr. O. Madelung	347
XXIV. Kroenlein's Orbitalresection zur Behandlung retrobulbärer Geschwülste und Entzündungen. Von Prof. Th. Axenfeld	402
XXV. Retroperitoneales Lipom der Nierenfettkapsel im Kindesalter. Von Dr. A. Neumann. (Mit 4 Figuren im Text.)	411
XXVI. Ueber den Einfluss der Gasgemischnarkosen auf die inneren Organe. Von Dr. med. B. Müller (Hierzu Tafel II und 17 Fig. im Text.)	420
XXVII. Geistige Schwäche und körperliche Leiden auf chirurgischem Gebiete (Hydrops genu permagnum). Von Prof. Riedel. (Mit 4 Figuren im Text.)	516
XXVIII. Die Tracheo-Bronchoskopie in diagnostischer und therapeutischer Hinsicht. Von Dr. Killian	523
XXIX. Beitrag zur Frage des Verschlusses traumatischer Schädeldefecte. (Aus der Königl. chirurgischen Universitätsklinik in Halle a. S. — Director: Geh. Med.-Rath Prof. Dr. v. Bramann.) Von Dr. A. Stieda	532
XXX. Ueber den günstigsten Zeitpunkt des operativen Einschreitens bei der Wurmfortsatzentzündung. Von W. Körte	573
XXXI. Gefässverletzungen und traumatische Aneurysmen im russisch-japanischen Kriege. Von Dr. Leo Bornhaupt. (Mit 4 Figuren im Text.)	590
XXXII. Einige weitere anatomische Präparate von Fracturen des Os naviculare der Handwurzel nebst Bemerkungen und Experimenten über die Entstehung dieser Fracturen. (Aus dem anatomischen	

	Seite
Laboratorium des Herrn Prof. H. Virchow und dem städtischen Krankenhaus Moabit zu Berlin, Abtheilung des Herrn Geh.-Rath Prof. Sonnenburg.) Von Dr. Richard Wolff. (Mit 12 Figuren im Text.)	634
XXXIII. Ueber eine eigenthümliche Form chronischer Dickdarmstenose an der Flexura coli sinistra. Von Professor Dr. Erwin Payr. (Hierzu Tafel III und 5 Figuren im Text.)	671
XXXIV. Ueber maligne Gesichtsfurunkel und deren Behandlung. Von Prof. F. J. Rosenbach. (Mit 13 Figuren im Text.)	715
XXXV. Ueber die Grösse der Unfallfolgen bei der blutigen und unblutigen Behandlung der einfachen (subcutanen) Querbrüche der Kniescheibe. Von Prof. Dr. C. Thiem	730
XXXVI. Resultate blutiger und unblutiger Behandlung von Patellafracturen. (Aus der chirurgischen Abtheilung des städtischen Krankenhauses am Urban zu Berlin. — Chefarzt: Geh. Sanitätsrath Prof. Dr. W. Körte.) Von Dr. F. Oehlecker. (Mit 8 Figuren im Text.)	750
XXXVII. Ueber Pharynxplastik. Von Professor Dr. Helferich	783
XXXVIII. Ueber Perubalsam als Mittel zur Wundbehandlung. (Aus der Innsbrucker chirurgischen Klinik.) Von Professor Dr. H. Schloffer	788
XXXIX. Die Ursache der Nekrose im Krebsgewebe. [Nach Untersuchungen am Mammacarcinom.] (Aus der chirurgischen Klinik und Poliklinik zu Greifswald — Director: Herr Prof. Dr. P. L. Friedrich. Von Dr. Carl Ritter. (Hierzu Tafel IV a und b.)	799
XL. Ein Fall von Fibrolipom des Magens, complicirt durch Tetanie. (Aus der II. chirurgischen Abtheilung des Deutschen Hospitals in New York. Dr. O. Kiliani, Attending Surgeon.) Von Dr. Hermann Fischer	845
XLI. Ueber die operative Beeinflussbarkeit des Epileptikergehirns. Von P. L. Friedrich	852
XLII. Cholesteatom der hinteren Schädelgrube. (Aus der chirurgischen Universitäts-Klinik Sr. Excellenz des Herrn Wirkl. Geh. Med.-Rath von Bergmann.) Von Privatdocent Dr. M. Borchardt. (Mit 1 Figur im Text.)	892
XLIII. Beitrag zur pathologischen Histologie des Gasser'schen Ganglions. (Chirurgische Klinik der Kgl. Universität zu Neapel.) Von Dr. med. Rocco Caminiti. (Hierzu Tafel V.)	901
XLIV. Ueber Dauererfolge nach operativer Behandlung des Morbus Basedowii. Von Dr. Friedheim	917
XLV. Die operative Behandlung der eitrigen Meningitis. Von Dr. Hermann Kümmell	930
XLVI. Technik, Wirkung und specielle Indication der Rückenmarks-Anästhesie. (Aus der Kgl. chirurg. Univ.-Klinik Bonn.) Von Dr. Alfred Dönitz	940

	Seite
XLVII. Experimentelle und klinische Beiträge zur Lebernaht und Leberresection (Magnesiumplattennaht). Von Professor Dr. Erwin Payr und Dr. A. Martina. (Hierzu Tafel VI, VII und VIII und 22 Figuren im Text.)	962
XLVIII. Die operative Behandlung der Prostatahypertrophie. Von Dr. Hermann Kümmell	999
XLIX. Zur Kenntniss der primären Muskeltuberculose. (Aus dem pathologischen Institut der Universität Bern — Director: Prof. Dr. Langhans.) Von Frida Kaiser.	1033
L. Beiträge zur Klinik und pathologischen Anatomie der malignen Hypernephrome. (Aus der II. chirurgischen Universitätsklinik in Wien — Vorstand: Prof. J. Hochenegg.) Von Dr. Paul Albrecht. (Hierzu Tafel IX und 8 Figuren im Text.) . . .	1073
LI. Die Autolyse als Heilfactor in der Chirurgie, insbesondere die intravitale Verstärkung autolytischer Vorgänge durch Röntgenstrahlen. (Aus der chemischen Abtheilung des physiologischen Instituts und der chirurgischen Klinik zu Breslau.) Von Priv.-Docent Dr. B. Heile. (Mit 2 Figuren und 3 Curven im Text.)	1171
LII. Kleinere Mittheilungen.	
1. Entgegnung. Von Prof. Dr. Bardenheuer. (Mit 2 Figuren im Text.)	1186
2. Nachwort zur Entgegnung von Professor Bardenheuer. Von Professor Dr. Fritz König.	1189
3. Notiz zu der Mittheilung Professor Friedrich's (Greifswald): Die künstliche subcutane Ernährung in der praktischen Chirurgie. Von Professor Dr. M. Siegfried . . .	1190

1.

Zur Pathologie und Therapie der Hirschsprung'schen Krankheit (Megacolon congenitum)¹⁾.

Von

Professor G. Perthes.

(Mit 9 Figuren im Text.)

Ist die Hirschsprung'sche Krankheit einer operativen Therapie zugänglich? Diese Frage ist noch keineswegs entschieden. Denn trotzdem wiederholt Fälle von angeborener Dilatation des Colon mit gutem Erfolge operirt worden sind, haben sich gerade in den letzten Jahren gewichtige Stimmen gegen die Operation ausgesprochen. Es dürfte daher der Versuch am Platze sein, diese Frage, die mit der anderen nach dem Wesen der merkwürdigen Krankheit innig verknüpft ist, auf Grund von eigenen Beobachtungen der Lösung näher zu führen.

Bekanntlich äussert sich die Hirschsprung'sche Krankheit in anhaltender hochgradiger Obstipation und in Aufgetriebenheit des Leibes, welche durch eine enorme Dilatation der Flexur und des Colon bedingt ist. Die Erscheinungen werden entweder gleich nach der Geburt beobachtet, oder sie entwickeln sich in den ersten Monaten oder Jahren des Lebens; selten ist ein wesensgleicher Zustand bei Erwachsenen beobachtet worden. In weitaus der Mehrzahl der Fälle endete die Krankheit nach mehrjährigem Bestehen mit dem Tode, dem oft eine acute Colitis und die Entwicklung zahlreicher Dehnungsgeschwüre in dem erweiterten Dickdarm voraufgegangen war.

¹⁾ Auszugsweise vorgetragen am 3. Sitzungstage des XXXIV. Congresses der Deutschen Gesellschaft für Chirurgie, 28. April 1905.

Die Symptomatologie ist in den Arbeiten von Hirschsprung, Concetti, Neter, Frommer, Duhamel, Duval, Kredel, Cheinisse, so eingehend behandelt, dass ich hier nur auf diese Publicationen zu verweisen habe.

Auch von den pathologischen Befunden mag hier nur das als besonders wichtig hervorgehoben werden, dass im aufgeschnittenen Darm kein sichtbares Hinderniss für die Weiterbeförderung des Darminhaltes gefunden wird. Insbesondere ist eine Darmstrictur nicht vorhanden, und es herrscht Einigkeit darüber, dass Fälle von Dilatation des Darmes oberhalb solcher am aufgeschnittenen Darm nachweisbarer Verengerungen — unvollständige Atresia ani, röhrenförmige und klappenförmige congenitale Stricturen des Rectum — nicht in die Klasse von Fällen hineingehören, welche unter dem Namen der Hirschsprung'schen Krankheit, der angeborenen Dilatation des Colon, des Megacolon congenitum zusammengefasst sind. Damit soll aber noch nicht gesagt sein, dass wirklich jedes mechanische Hinderniss für die Bewegung des Darminhaltes fehlt und die Krankheit den Namen der „idiopathischen Dilatation des Dickdarms“ wirklich mit Recht trägt. Die Erweiterung betrifft am häufigsten die Flexura sigmoidea, betheiltigt in einem Theil der Fälle den obersten Abschnitt des Rectum, ebenso zuweilen das Colon, wobei dann die Flexur normale Weite haben kann. Selten sind Fälle, in denen zwischen dilatirten Partien des Colon normal weite Stellen eingeschaltet sind.

Die Erweiterung hat meist einen ganz enormen Grad, so dass das Colon eines Kindes den Arm eines Mannes an Dicke übertrifft. Wenn die Flexur hauptsächlich betroffen ist, dann scheinen bei der Eröffnung des Abdomen die beiden Schenkel der Flexur das ganze Abdomen auszufüllen und verdrängen alle anderen Eingeweide, insbesondere auch die Leber von der Vorderfläche der Bauchwand fort nach oben und hinten. Die erweiterte Partie geht in einem Theil der Fälle ziemlich unvermittelt in den Abschnitt mit normaler Weite über (Fälle von Fütterer und Middeldorpf, Bristowe, Samuel Gee, Peacock, Treves, Brentano, Chiari—Gourévitsch). Doch wird in einem andern Theil der Fälle angegeben, dass der Uebergang ein allmäliger gewesen sei (Fälle von Walker und Griffith, Rolleston, Berti). Der dilatirte Abschnitt des Darmes weist fast immer eine sehr beträchtliche Verdickung auf,

welche vor Allem auf Hypertrophie der Ringmuskulatur des Darmes beruht. Als secundäre Veränderungen dürfen aufgefasst werden: Epitheldefecte und tiefere Geschwüre der Schleimhaut, entzündliche Infiltration der Darmwandung.

Ueber die Pathogenese der Affection sind die Anschauungen keineswegs geklärt. „Man kann“, so sagt Kredel, „geradezu staunen, wie es möglich ist, so vielerlei Gesichtspunkte in ein und dieselbe Sache hineinzutragen. Ohne zu sehr ins Detail zu gehen, können wir die Hypothesen folgendermaassen gruppieren: 1. die Affection ist eine angeborene Missbildung (Hirschsprung, Concetti, Duval u. A.). Hierbei ist wieder die Frage offen, ob der ganze Process primär vorliegt, oder ob die Dilatation allein zu Grunde liegt und die Hypertrophie erst secundär, theils durch mechanische, theils durch entzündliche Ursachen entsteht (Mya, Genersich); 2. das Primäre ist abnorme Länge und Schlingenbildung des Darmes, dadurch kommt es zu Stauung und Zersetzung der Kothmassen und secundärer Dilatation und Hypertrophie des Colon (Griffith, Marfan u. A.); 3. es wird ein mechanisches Hinderniss als Ursache supponirt, angeborene mässige Verengerung des Dickdarms (Treves); spastische Contractionen im Bereich des Colon oder des Sphincter ani (Fenwick)“.

Wie mir scheint, wird in der Discussion über die Pathogenese der Hirschsprung'schen Krankheit nicht scharf genug zwischen zwei verschiedenen Fragen unterschieden, die allerdings mit einander zusammenhängen, aber doch am besten getrennt erörtert werden. Erstens: Wodurch kommt es zu den pathologischen Veränderungen, welche sich bei der Hirschsprung'schen Krankheit vorfinden, also hauptsächlich zur Dilatation des Colon und der Flexur? und zweitens: Wie kommt es in dem einzelnen Falle, in dem die Dilatation vorliegt, zu der Retention des Darminhaltes? Während die erstere Frage vor Allem ein theoretisches, pathologisches Interesse hat, ist die Frage nach der Ursache der Stuhlverhaltung von erheblicher praktischer Bedeutung, denn ihre Beantwortung muss über die einzuleitende Therapie entscheiden. Wir wollen uns im Folgenden nur mit dieser zweiten Frage beschäftigen.

Die abnorme Retention des Darminhaltes kann bedingt sein entweder durch eine Insufficienz der austreibenden Kräfte — des Nervenmuskelapparates des Darmes — oder durch ein der Aus-

treibung sich entgegenstellendes Hinderniss. Natürlich können auch beide Factoren zusammenwirken.

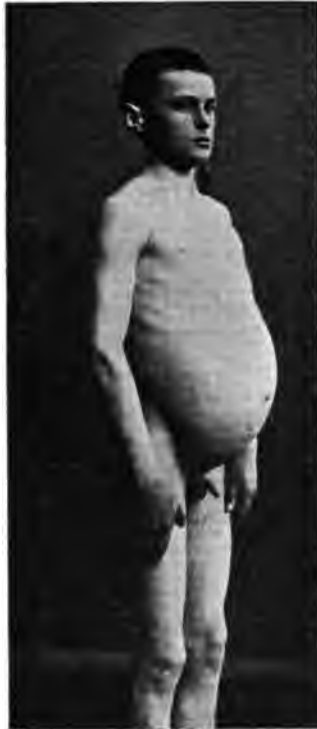Die Meinungen sind darüber sehr getheilt, welcher von beiden Ursachen die entscheidende Bedeutung beizumessen ist. Von einer ganzen Reihe von Autoren — Hirschsprung, Concetti, Mya, Duval, Brentano, Murray — wird das Vorhandensein einer mechanischen Behinderung der Kothpassage nicht anerkannt. Die Insufficienz des Nervenmuskelapparates, die danach als einzig mögliche Ursache der Kothretention übrig bleibt, kann zunächst eine nur relative sein. In dem zu weiten Darm hat eine zu grosse Kothmenge Platz und die Kraft der Darmperistaltik müht sich vergeblich, die übergrosse Last zu bewegen, trotzdem die Muskulatur normal oder sogar hypertrophisch ist (Hirschsprung u. A.) — oder aber es finden sich pathologische Veränderungen an der Darmmuskulatur, welche die Insufficienz erklären (Concetti, Mya). Das Bindegewebe ist auf Kosten der Muskulatur des Darmes hypertrophisch geworden, die Muskelfasern sind auseinandergedrängt durch Bindegewebsbündel oder es besteht entzündliche Infiltration der Muskulatur, und es erklärt sich so durch anatomische Veränderungen in der Muskulatur ihre ungenügende Kraft.

Auf der anderen Seite steht nun die Anschauung, dass mechanische Gründe, die wir im Einzelnen noch zu besprechen haben, die Kothretention verschulden (Treves, Neter, Göppert, Marfan, Griffith, Duhamel, v. Frey). Manche Autoren endlich (z. B. Kredel) erkennen zwar das Vorhandensein anatomischer Verhältnisse, die eine mechanische Behinderung für die Passage des Darminhaltes abgeben, an, messen ihnen aber keine wesentliche Bedeutung bei.

Die Anschauungen über die Ursache der Kothretention bei der sogenannten congenitalen Dilatation des Colon gehen also weit auseinander und doch ist die Frage nach dieser Ursache von wesentlicher praktischer Bedeutung. Es scheint mir daher gerade von diesem Gesichtspunkte aus die Mittheilung eines typischen Falles von Hirschsprung'scher Krankheit von Interesse, bei welchem das Vorhandensein eines ventilartigen Hindernisses für die Passage des Darminhaltes nachgewiesen werden konnte, trotzdem am aufgeschnittenen Darme keine abnorme Verengerung des Lumen, keine Strictur unterhalb der erweiterten Ab-

schnitte der Flexur vorhanden war. Durch Zerstörung dieses Ventilmechanismus war es möglich den Patienten zur Heilung zu bringen.

Figur 1.

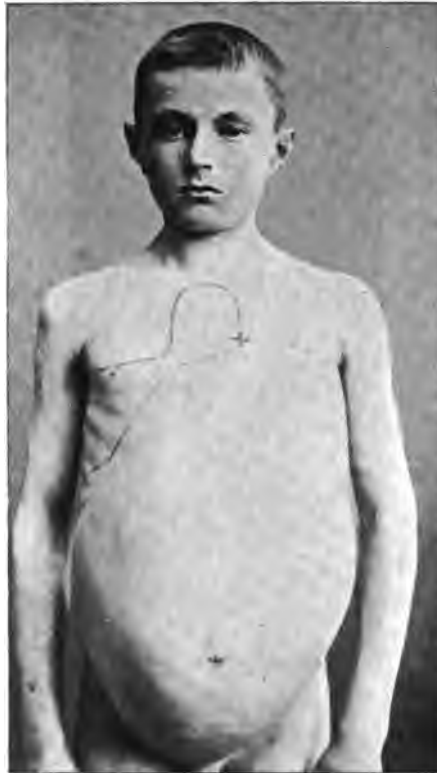

P. R. am 4. August 1902.

Paul R., 15 Jahre alt, hatte während seines bisherigen Lebens noch niemals ohne Kunsthilfe Stuhlgang gehabt. Wie seine Mutter sehr bestimmt angab, wurde bald nach der Geburt von ihr bemerkt, dass das Kind keinen Stuhl entleerte. Innerhalb von fünf Tagen bildete sich eine starke Anschwellung des Leibes aus. Der hinzugezogene Arzt verabfolgte Klystire, die zunächst erfolglos blieben. Auch Pulver, die er verordnete, hatten nur Erbrechen, keinen Stuhlgang zur Folge. Am 17. Tage, nachdem wiederholt Injektionen von Oel ausgeführt worden waren, gingen zum ersten Male geringe Mengen schwarzen Kothes ab. Von da ab wurde dem Kinde von seiner Mutter täglich ein Einlauf gegeben, der aber immer nur Abgang geringer Kothmengen erzielte. Abführmittel, die versuchsweise genommen wurden, erzeugten heftiges Erbrechen und Leibschmerzen und wurden dann fortgelassen. Der Umfang des

Leibes war immer ein sehr bedeutender. Zuweilen, wenn mehrere Stunden lang keine Winde abgegangen waren, wurde der „Bauch rasch noch dicker, so dass Atemnoth eintrat“. Es wurde dann ein warmer Leibumschlag gemacht und der Knabe legte sich in bestimmter Weise auf den Bauch, worauf plötzlich unter lautem Geräusch viel Luft abging und der Umfang des Leibes sichtlich abnahm.

Figur 2.

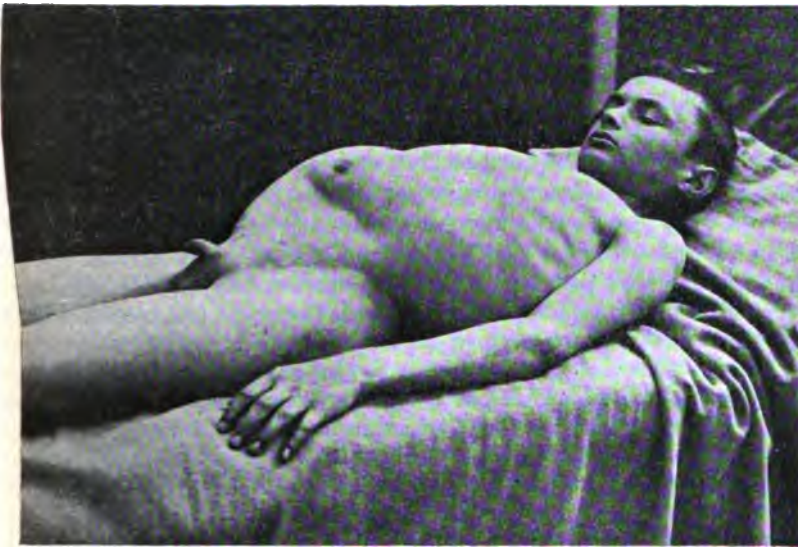

P. R. am 4. August 1902. — Die Striche markiren Leberdämpfung und Herzdämpfung. × Spitzensoss des Herzens.

Status vom 4. 8. 1902. Der Knabe befindet sich in ziemlich gutem Ernährungszustande und hat eine frische Gesichtsfarbe. Sein Körpergewicht beträgt 48 kg. Am Rumpfe fällt eine enorme Verbreiterung der Bauchgegend auf. In Nabelhöhe ist der Bauch breiter als der Thorax. Vergl. Fig. 1. In der Höhe der Mammillae gemessen beträgt der Thoraxumfang 76 cm, der Umfang des Abdomen in Nabelhöhe wechselt zu verschiedenen Zeiten zwischen 86 und 90 cm. Am Thorax erscheinen die unteren Partien, insbesondere die

Bippenbogen weit auseinandergedrängt. Auf der Hinterseite erscheint der Zwischenraum zwischen der Linie der Dornfortsätze der Wirbelsäule und dem Rande der Schulterblätter abnorm breit: 13 cm. Die Lungengrenze befindet sich nach den Ergebnissen der Percussion in der Mammillarlinie rechts auf der 4. Rippe, in der vorderen Axillarlinie beiderseits auf der 6. Rippe, in der Scapularlinie beiderseits im 11. Intercostalraum. In der linken Mammillarlinie geht in der Höhe der 4. Rippe der Lungenschall in tympanitischen Darmschall über. Die Lungenlebergrenze ist bei der Athmung gut verschieblich. Die Athmung ist ganz überwiegend eine costale. Die Auscultation ergibt überall reines Vesiculärathmen. Der Spitzenstoss des Herzens liegt zwei Querfinger-

Figur 3.



P. R. Die peristaltisch gesteierte Flexur ist zu erkennen.

breit nach innen von der linken Mammillarlinie im dritten Intercostalraume. Die Herzdämpfung überragt den rechten Sternalrand um 1 cm. Die Herztöne sind rein. Der Puls ist kräftig und regelmässig. Seine Frequenz wechselt zwischen 56 und 64 Schlägen. Eine von dem Thorax genommene Röntgenaufnahme zeigt den sehr bedeutenden Hochstand des Zwerchfells, besonders beim Vergleich mit der nach Wiederherstellung normaler Verhältnisse später genommenen Röntgenaufnahme; während an der letzteren die Schatten an 9 Rippen oberhalb des Zwerchfells liegen, sind an der ersteren nur 4 Rippen darüber sichtbar.

Das Abdomen erscheint zuweilen, besonders wenn der Knabe steht, nur gleichmässig aufgetrieben. Häufiger, besonders wenn der Knabe liegt, sieht

man einzelne Thäler und Verwölbungen. Diese letzteren entsprechen einzelnen Darmabschnitten und es ist sehr lebhaft Peristaltik an ihnen zu beobachten. Inbesondere sieht man eine sehr bedeutende Vorwölbung, welche in der linken Lumbalgegend beginnt, von da horizontal nach dem Nabel zieht, rechts von diesem nach unten umbiegt, um rechts von der Medianlinie im kleinen Becken zu verschwinden (die Flexur).

Eine zweite, etwas weniger ausgesprochene Vorwölbung, sieht man in der Höhe des Epigastrium in horizontaler Richtung quer über das Abdomen hinziehen (Colon transversum). Besonders an der erst genannten Darmschlinge ist die Arbeit der Peristaltik oft sehr auffallend. Die Darmpartie die sich so weit vorwölbt wie Fig. 3 veranschaulicht, wird dabei fest und hart. Meist werden dabei Schmerzen von dem Knaben geäußert. Zuweilen, besonders bei starker Füllung des Abdomen, klagt der Knabe über Schmerzen in den Schultern. Die Percussion ergiebt beträchtliche Verschmälerung der Leberdämpfung: Der untere Rand derselben liegt drei Querfingerbreit oberhalb des rechten Rippenbogens. Sonst ist überall der Percussionsschall tympanitisch. Eine Milzdämpfung ist nicht zu percutiren. Wenn man in der Zeit percutirt in der die peristaltische Bewegung sichtbar ist, findet man an einzelnen Theilen des Abdomen Metallklang bei Plessimeterstäbchenpercussion. Der Appetit ist gut, Erbrechen und Aufstossen bestehen nicht.

Der Stuhlgang erfolgt nur auf Einlauf und wird in einzelnen festen Ballen entleert. Der in den Anus eingeführte Finger findet das Rectum überall von normaler Weite, eine in den Anus eingeschobene Schlundsonde stösst oft in 10—11 cm Entfernung vom Anus auf einen Widerstand und biegt sich um, lässt sich zuweilen aber auch anstandslos weiter einführen, wobei dann, wenn das Rohr eine Höhe von mehr als 10 cm vom Anus erreicht, Gas durch dasselbe entweicht. Wenn man durch ein Darmrohr mittelst eines Gebläses, Luft in den Anus treibt, so sieht man die Füllung der oben beschriebenen ersten Darm sohlinge (Flexur) deutlich zunehmen. Der Patient ist nur in bestimmter Körperlage im Stande diese eingetriebene Luft und ebenso spontan in grösserer Menge im Darne angesammeltes Gas los zu werden. Diese Lage hält die Mitte zwischen linker Seitenlage und Bauchlage, das Gesäss ist erhoben, der Kopf wird in die Kissen gedrückt. Nach einigen Minuten entweicht dann das Gas in grosser Menge.

11. 8. 02. In Chloroformnarkose wird mittelst eines 8 cm langen Schnittes in der Lumbalgegend etwa in der Mittellinie die Abdominalhöhle eröffnet. Es liegt hier eine enorm erweiterte und prall gefüllte Darmschlinge vor, welche sich einerseits nach dem kleinen Becken verfolgen lässt, andererseits in der linken Lumbalgegend in das Colon descendens übergeht. Die Schlinge entspricht der oben bei der klinischen Untersuchung zuerst beschriebenen und ist nichts anderes als die Flexur. Die beiden Schenkel der Flexur bilden also einen ganz flachen Bogen, ihre Fusspunkte liegen weit auseinander, der eine im kleinen Becken, der andere in der linken Lumbalgegend. Die Dünndarmschlingen sind im Gegensatz zum Colon vollkommen schlaff. Der unterste Abschnitt des Colon descendens wird in seiner vorderen, vom Perito-

neum überkleideten Partie an das Peritoneum parietale und die Muskulatur angenäht.

12. 8. 02. Die Flexur ist sehr stark gefüllt. Der Patient klagt, dass er die Luft nicht los werden könne und wenn die peristaltischen Bewegungen eintreten, machen sich heftige ziehende Schmerzen an der Operationswunde bemerkbar. Es wird deshalb der angenähte Theil des Colon in leichter Aethernarkose eröffnet. Es entweicht nicht, wie erwartet, Gas. Der Darm ist vielmehr mit grossen Mengen lehmigen Kothes angefüllt. Diese werden zum Theil mit einem Steinlöffel ausgeräumt. Dann wird der übrige Theil mittelst Ausspülungen vom Anus her entfernt. Dabei entleeren sich enorme Kothmengen. Erst nachdem 64 Ltr. Wasser vom Anus zum Anus praeternaturalis durchgespült sind, ist die Flexur entleert.

In den ersten Tagen nach dieser Darmentleerung erscheint der Patient collabirt, der Puls ist klein und frequent. Es wird besonders bei der Inspiration über Schmerzen in beiden Schultern geklagt. Das Abdomen ist tief eingefallen, die Athmung ist rein costal. Erst nach 6 Tagen hat sich der Knabe wieder erholt. Bei der Wägung ergibt sich, dass er seit der Operation 11 kg, also fast $\frac{1}{4}$ seines Körpergewichtes verloren hat. Es dürfte dieser Gewichtsverlust fast vollkommen der entleerten Kothmenge entsprechen. — Ein ziemlich grosser intraperitoneal gelegener, aber gut abgekapselter Abscess, welcher sich oberhalb des linken P'oupart'schen Bandes entwickelt hatte, kam nach Incision und Drainage im Verlaufe von vier Wochen zur Ausheilung. —

10. 11. 02. Allgemeinbefinden gut. Puls kräftig. Frequenz zwischen 70 u. 80. Der Thorax hat eine vollkommene Umformung erfahren. Die Röntgenphotographie ergibt, dass die Zwerchfellkuppe um 5 Intercostalräume herabgerückt ist. Der Thoraxumfang beträgt in der Höhe des Epigastrium 75 cm (11 cm weniger als vor der Anlegung des Anus praeternaturalis und der Entleerung). Seit der Anlegung des Anus praeternaturalis enteert sich sämtlicher Stuhl aus dieser Oeffnung. Um über ein etwa am unteren Abschnitt der Flexur entstandenes Hinderniss Klarheit zu erhalten, werden folgende Experimente gemacht.

1. Wenn man mittelst einer in den Anus eingeführten Schlundsonde Wasser einlaufen lässt, so fliesst dieses sofort zum Anus praeternaturalis wieder heraus, auch wenn man durch Hochhalten des Irrigators das Wasser sehr rasch einfliessen lässt.

2. Verschliesst man den Anus praeternaturalis durch Zuhalten und lässt Wasser per rectum vom natürlichen Anus einlaufen, so wird durch die pralle Füllung der Flexur dasselbe Bild erzeugt wie es vor der Anlegung des Anus praeternaturalis beobachtet war (Fig. 3). Versucht man durch Senken des Irrigators mittelst Heberwirkung das eingefüllte Wasser wieder ablaufen zu lassen, so bleibt stets der grösste Theil der eingespülten Menge zurückgehalten. Es werden eingespült zum Anus

500 ccm,	es fliessen beim Senken des Irrigators zurück	150 ccm,
1000	" " " " " " " "	150 "
1500	" " " " " " " "	150 "
2000	" " " " " " " "	150 "

Unabhängig von der Grösse der eingelassenen Wassermenge fliessen stets nur 150 ccm zurück. Ich schliesse daraus, dass diese stets gleiche Menge von 150 ccm dem Inhalte der Ampulle des Rectum entspricht, während die in die Flexur eingelassene Wassermenge stets zurückgehalten wird.

3. Spült man nach Herstellung der nöthigen Abdichtung um die eingeführte Schlundsonde, Wasser zum Anus praeternaturalis ein und führt gleichzeitig ein Darmrohr ins Rectum, so wird die Flexur prall gefüllt, auf dem Wege des Rectum — durch das Darmrohr — fliessen jedoch kein Wasser ab. Erst wenn die Peristaltik an der Flexur sehr kräftig arbeitet, kommen zuweilen aus dem Darmrohr einige Tropfen.

4. Die Versuche werden mit Einblasen von Luft mittelst eines Gebläses wiederholt: Beim Einblasen von Luft durch den Anus praeternaturalis bläht sich die Flexur, es entweicht aber aus einer in das Rectum eingeschobenen Schlundsonde keine Spur von Luft, wie an einer vor die Mündung gehaltenen Kerzenflamme zu erkennen ist. Wenn per rectum Luft eingeblasen ist und das Gebläse von dem Darmrohre entfernt wird, strömt nur sehr wenig Luft zurück, offenbar nur die Luftmenge aus der Ampulle.

5. Es wird versucht mit Hülfe des Röntgenverfahrens ein Urtheil über Lagerung und etwaige Verengerung in der Flexur zu gewinnen. Zu dem Zwecke wird über eine Schlundsonde ein Präservativ gebunden, dieses durch den Anus praeternaturalis möglichst weit in die Flexur eingeführt und nun die Gummiblase mit Jodoformöl angefüllt. Das hergestellte Röntgenbild zeigt sehr deutlich den Schatten der Blase, welcher im Allgemeinen rund begrenzt der Wand der Flexur entsprechen dürfte. Nur am unteren Ende sieht man einen kleinen nach dem Rectum hin sich erstreckenden Fortsatz, welcher durch eine Einknickung von dem Hauptschatten sich abgrenzt.

Es ergibt sich also, dass im unteren Abschnitte der Flexur ein Hinderniss besteht, welches jedoch nur für die Passage vom Darminhalt im Sinne von oben nach unten, nicht im umgekehrten Sinne besteht. Das Hinderniss stellt also einen fast vollkommenen Ventilverschluss dar. Als wahrscheinliche Ursache dieses nachgewiesenen Ventilverschlusses darf vielleicht auf Grund des Röntgenbildes eine als Ventilklappe wirkende Falte angenommen werden.

20. 11. 02. In Aetherchloroformnarkose Bauchschnitt vom Nabel bis zur Symphyse. Beckenhochlagerung. Es liegt die sehr weite jetzt entleerte Flexur vor, welche vom Anus praeternaturalis in der linken Lumbalgegend in flachem Bogen nach dem kleinen Becken hinzieht. Sie wird nahe am Anus praeternaturalis mit einer Darmklemme temporär verschlossen und nun mit Darmrohr vom Anus aus Luft eingetrieben. Sie füllt sich dabei prall. Es ist aber nicht möglich, die eingetriebene Luft durch Händedruck aus ihr wieder herauszudrücken. Damit ist der deutliche Beweis für den bestehenden Ventilverschluss gegeben. — Nun zeigt sich nach Abnahme der Darmklemmen und Entweichenlassen der Luft aus dem Anus praeternaturalis, dass die Flexur rechts unten im kleinen Becken durch lockere Adhäsionen fixirt ist. Hier findet man eine scharfe winklige Abknickung. Man sieht und fühlt sehr deutlich, wie die Darmwand oberhalb der Knickungsstelle sehr dick hypertrophisch ist,

während unterhalb der Darm normale Wandung hat. Die Stelle des Uebergangs des hypertrophischen in den normalen Abschnitt der Darmwandung ist vollkommen scharf. Nach Lösung einiger Adhäsionen lässt sich die Knickungsstelle bis vor die Bauchwunde vorziehen, ohne dass jedoch dabei die Knickung ganz ausgeglichen wäre. Der unterhalb gelegene Abschnitt entspricht nicht nur dem Rectum, sondern auch einem Theile der Flexur. Vom Rectum aus lässt sich die Knickungsstelle mit dem Finger eines Assistenten nicht erreichen, doch lässt sich die dickste Schlundsonde vom Anus aus durch die Knickungsstelle in den dilatirten Darmabschnitt einschieben. Durch 6 cm langen Längsschnitt wird diese Stelle der Flexur gespalten. Es zeigt sich nun eine Einknickung und dadurch vorspringende Falte. Keine Stricture. Der Längsschnitt wird in querer Richtung vernäht — (Princip der Pyloroplastik).

30. 11. 1902. Der Verlauf nach der Operation war ungestört. Doch fiel in den ersten Tagen eine bedeutende Steigerung der Pulsfrequenz und zeitweise ziehende Schmerzen in der linken Schulter auf. Der Erfolg der Operation blieb aus. Noch immer entleerte sich der Stuhl nur durch den Anus praeternaturalis und das Gelingen der oben mitgetheilten Durchspülungsversuche bewies nach wie vor das Vorhandensein eines Ventilverschlusses. — Nach der in den letzten Tagen voraufgegangenen Entleerung der unterhalb des Anus praeternaturalis gelegenen Darmabschnitte mittelst Durchspülung:

8. 1. 1903 dritte Laparotomie. Die Knickungsstelle, welche durch feste Verwachsungen in der Umgebung fixirt ist, wird aufgelöst, der Darm eröffnet und unter Ausschneiden eines Theiles aus der an der Knickungsstelle in den Darm vorspringenden Falte eine breite Communication zwischen oberem und unterem Darmabschnitte herzustellen gesucht, zum Offenhalten der geschaffenen Communication wird ein Darmrohr vom Anus praeternaturalis durch den Darm zum Rectum hinausgeführt und liegen gelassen. —

Die Darmnaht wurde nach dieser Operation insufficient, es bildete sich eine Darmfistel in der Laparotomiewunde aus, die aber in sechs Wochen sich spontan schloss. Der Zweck, den Ventilverschluss zu zerstören, wurde ebenfalls nicht erreicht. Am Tage, als nach 12tägigem Verweilen das durch den Darm gelegte Rohr entfernt war, liess sich zwar Wasser von oben nach unten durchspülen, nach zwei Tagen hatte sich wieder der alte Ventilverschluss vollkommen ausgebildet. Das excidirte Stück wurde in der Weise mikroskopisch untersucht, dass ein Längsschnitt sowohl durch den oberen wie den unteren Abschnitt hindurchgelegt wurde. Das excidirte Stück misst 4 cm in der Länge. Die Mucosa und Submucosa weist im oberen wie im unteren Abschnitt die gleiche normale Beschaffenheit auf. Dagegen zeigt die Muscularis circularis in dem oberen Abschnitte eine sehr bedeutende Hypertrophie: Sie weist auf dem Durchschnitt 2,7—3,0 mm, während ihre Dicke in dem unteren Abschnitte nur 1,0—1,3 mm beträgt. Die Muscularis longitudinalis misst im oberen Abschnitte 0,3—0,5 mm, im unteren Abschnitte 0,2. Die ganze Dicke des Darmes beträgt am zuführenden Abschnitte, wenn man von den Falten der Mucosa absieht 4,8 bis 5,0 mm, während die gesammte Dicke des Colon eines Erwachsenen nach Beaunis-Bouchard (vergl. Concetti) 1,5 mm beträgt.

Vom Februar bis Juli 1903 wurde versucht, durch systematische Dilatation der Knickungsstelle den Ventilmechanismus zu zerstören. Die Hauptschwierigkeit bestand in dem Durchführen der dilatirenden Instrumente, da weder von oben noch von unten sich ein Bougie durchführen liess, vielmehr stets die eingeführten Instrumente an irgend einer Falte sich verfangen. Die Schwierigkeit wurde in der Weise überwunden, dass ein etwa kirschgrosser schlaffer Ballon aus Condongummi hergestellt und dieser mit einem daran be-

Figur 4.



P. R. Sommer 1903 „Sondirung ohne Ende“.

festigten Faden mittelst eines kräftigen Wasserstrahles von unten nach oben durchgespült wurde. Der kleine Gummiball kam dann am Anus praeternaturalis zum Vorschein. Nachdem erst ein Faden durchgezogen war, war es nicht schwierig, täglich verschiedentlich dilatirende Instrumente, vor allem Gummidilatatoren verschiedener Construction durchzuführen und auch Tage lang liegen zu lassen (Fig. 4). Auch wurde mit Hülfe von Wasserdruck dilatirt, indem eine Schlundsonde mit Gummiblase überzogen in die Knickungsstelle

eingbracht wurde und nun vermittelt eines in bestimmter Höhe angebrachten Irrigators die Gummiblase mit Wasser unter bestimmtem Druck gefüllt und so ein bestimmter, leicht regulirbarer dehnender Druck auf die Darmwandungen an der Knickungsstelle ausgeübt wurde¹⁾. Einen Erfolg hatte dieses Dilatationsverfahren nicht. Der Ventilmechanismus und seine Folgen blieben bestehen. Deshalb

27. 7. 1903 vierte Laparotomie zum Zwecke der Herstellung einer Enteroanastomose zwischen der untersten Dünndarmschlinge und dem untersten Abschnitte der Flexur. Die Flexur wurde an der Stelle des Uebergangs des hypertrophischen Darmtheiles in den normalen incidirt. Diese Stelle lag etwa in der Höhe des Eingangs zum kleinen Becken. Hier wurde eine 6 cm lange Communication zwischen Flexur und unterster Dünndarmschlinge hergestellt. In den zuführenden Schenkel der letzteren kommt eine Schlundsonde zu liegen, welche zum Rectum herausgeleitet wird. Die Enteroanastomose noch näher zum Anus in das Bereich des Rectum zu verlegen, erwies sich aus technischen Gründen als unmöglich, da man in dem kleinen Becken des Knaben wegen des engen Raumes keine solide Darmnaht hätte machen können.

Auch diese Operation blieb erfolglos. So lange das Schlundrohr durch das Rectum im Dünndarm lag, entleerte sich durch dasselbe flüssiger Koth, sobald aber — am 10. Tage — das Rohr entfernt war, entleerte sich wieder sämtlicher Koth — jetzt in dünnbreiiger und flüssiger Form — aus dem Anus praeternaturalis. Zum Anus praeternaturalis eingespritztes Wasser gelangte auch dann, wenn es mit Druck eingespritzt wurde, nicht in die Ampulle des Rectum. Offenbar war die Enteroanastomose nicht, wie beabsichtigt, in den Bereich der Knickungsstelle, sondern in Folge der bei der Darmnaht gemachten Einstülpung gerade oberhalb des Hindernisses zu liegen gekommen.

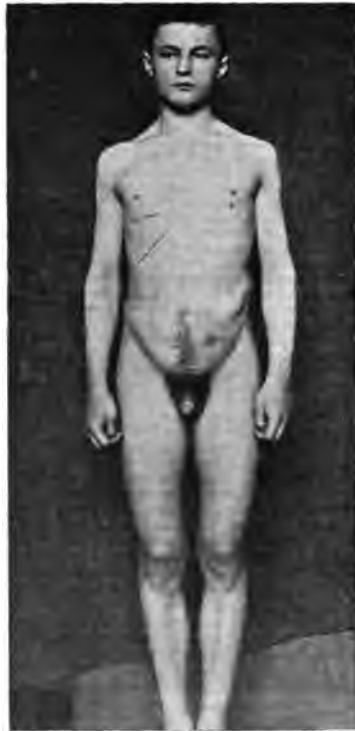7. 10. 1903. Freilegung des Rectum nach der Kraske'schen Methode. Das Rectum wird eröffnet, der eingeführte Finger fühlt etwa 14 cm oberhalb des Anus eine vorspringende Falte, diese wird gespalten. Bei der nun folgenden Einspülung von Wasser in den Anus praeternaturalis läuft das Wasser sofort aus der Wunde im Rectum. Das Rectum wurde wieder durch die Naht geschlossen. Die Wunde war am 30. 10. völlig geheilt, doch zeigte sich, dass auch diese Operation an dem Ventilverschlusse nichts geändert hatte. Stuhlgang erfolgte nur durch den Anus praeternaturalis. Durchspülen von Wasser zum Anus praeternaturalis war wieder völlig unmöglich. Deshalb

21. 1. 1904 fünfte Laparotomie. Nach erneutem, wegen fester Adhäsionen ziemlich schwierigem Auslösen der Flexur zeigt sich, dass die bei der vierten Laparotomie hergestellte Enteroanastomose etwas oberhalb der Knickungsstelle liegt, es wird nun von der Flexur ein 6 cm langes Stück quer resecirt. Dieses Stück ist nicht enger wie das Rectum, man kann bequem zwei Finger einführen, doch springt die Stelle, an der der hypertrophische Theil des Darmes in den normalen übergeht, wie eine quere Leiste vor. Eine circuläre

¹⁾ Ein ähnliches Verfahren wurde von Wilms im Jahre 1904 für die Behandlung des Cardiospasmus angewandt.

Darmaht erwies sich als vollkommen ausgeschlossen, da der Raum in dem kleinen Becken, der schon an sich entsprechend dem Alter des Knaben nicht weit war, durch die enorm dilatirte und hypertrophische Flexur, welche mit dem Rectum in Vereinigung zu bringen war, vollkommen ausgefüllt wurde. Es wurde deshalb auf eine Darmaht verzichtet, der untere Darmabschnitt mittelst mehrerer Seidenfäden, die zum Anus herausgeleitet wurden, so invaginirt, dass die Aussenfläche nach innen sah und dann mittelst mehrerer an

Figur 5.



P. R. April 1905. × Spitzenstoss des Herzens.

der Flexur angebrachter Seidenzügel, diese in den durch die Invagination des Rectum entstandenen Trichter möglichst hineingezogen. Durch Knoten der zum Anus herausgeleiteten Zügel über einen Gazebausch wurde dafür Sorge getragen, dass die Flexur sich nicht wieder in die Höhe ziehen konnte. Vom Anus praeternaturalis aus wurde durch die Flexur und zum Anus heraus eine Schlundsonde geleitet. Von der Laparotomiewunde aus wurde die Gegend der Resectionsstelle im kleinen Becken mit Gaze tamponirt. — Der Patient blieb nach der Operation frei von Fieber und von Symptomen peritonealer Reizung.

Das durch die Tampons von der Laparotomiewunde entleerte Secret nahm allerdings vom 6. Tage einen fäculenten Geruch an. — Am 1. 2. 1904 erfolgte zum ersten Male spontaner Abgang von Flatus und Stuhl aus dem natürlichen Anus neben dem eingelegten Darmrohr. Am 10. 3. 1904 war die Laparotomiewunde, in der sich vorübergehend eine mit dem Darm communicirende Fistel entwickelt hatte, geschlossen; es wurde nun zur Verhütung einer Narbenstrictur an der Vereinigungsstelle des Darmes, wo die Vereinigung durch Aneinanderlegung — ohne Darmnaht — erfolgt war, eine Dilatationsbehandlung in der oben beschriebenen Weise angeschlossen, und da diese nur mit Hülfe des Durchziehens von Dilatoren möglich war, wurde der Anus praeternaturalis zunächst noch offen gelassen. Man konnte sich davon überzeugen, dass durch die letzte Operation der Ventilmechanismus thatsächlich zerstört war, denn es gelang jetzt, Wasser ebenso vom Anus praeternaturalis zum Anus, wie in umgekehrter Richtung durchzuspielen. Nachdem dieser Versuch im Verlauf von mehreren Wochen stets das gleiche Ergebniss gehabt hatte, wurde am 5. 9. 1904 der Verschluss des über zwei Jahre bestehenden Anus praeternaturalis vorgenommen durch Ablösung des seitlich angenähten Darmes, Darmnaht, in zwei Etagen darüber Muskel- und Fasciennaht. Die Hautwunde wurde nur zum Theil geschlossen. Die Heilung erfolgte ohne jede Störung sofort mit vollkommenem Verschluss. Bis zum November 1894 wurden, um einer Anhäufung von Darminhalt vorzubeugen, täglich Einläufe gemacht, seitdem erfolgt der Stuhlgang täglich einmal spontan. Der Stuhl ist von normaler Consistenz, mehr breiig als fest. Der Patient befindet sich jetzt, 7 Monate nach dem Schluss des Anus praeternaturalis, in einem sehr guten Allgemeinzustande, Körpergewicht 116 Pfd. Die Form von Thorax und Abdomen ist eine völlig normale. Die Lungenlebergrenze liegt in der rechten Mammillarlinie an der 6. Rippe, hinten neben der Wirbelsäule beiderseits an der 11. Rippe. Der Spitzenstoss des Herzens befindet sich im 5. Intercostalraum. Die Grenzen der Herzdämpfung sind die normalen. — Der Patient ist Kellner geworden und ist vollkommen arbeitsfähig und beschwerdefrei. Er wird dem Chirurgencongress vorgestellt.

Es kann kein Zweifel sein, dass der hier mitgetheilte Fall ein typisches Beispiel von Hirschsprung'scher Krankheit darstellt. Nachdem am siebzehnten Tage nach der Geburt der erste Stuhlgang erfolgt war, hatte der Knabe während der ersten 15 Jahre seines Lebens Stuhlgang nur mit Hülfe von Einläufen. Es entwickelte sich eine enorme Auftreibung des Abdomen und ein entsprechender sehr bedeutender Hochstand des Zwerchfells (Spitzenstoss des Herzens im dritten Intercostalraum) der zeitweise nicht unbeträchtliche Dyspnoe bedingte. Die Dilatation des Darmes betraf vor Allem die Flexur, weniger das Colon descendens und transversum. An diesen Darmabschnitten erkannte man oft die peristaltische Arbeit der hypertrophischen Musculatur, so dass die sich steifenden Schlingen die Bauchwand weit vorwölbt und deut-

lich zu erkennen waren. Insbesondere sah man deutlich die weit hervortretende Flexura sigmoidea (Fig. 3). Wie bedeutend die darin enthaltene Kothmenge war, geht am Besten aus dem Umstande hervor, dass der Knabe durch die Ausräumung der Flexur von seinem Körpergewichte fast den vierten Theil — 22 Pfund — verlor. Der Darm konnte viermal bei Laparotomien genau betrachtet werden, dabei wurde die Stelle, wo der erweiterte Abschnitt der Flexur in den unteren nicht erweiterten überging, aufgeschnitten, eine Stricture fand sich jedoch an dieser Stelle nicht vor. Die mikroskopische Untersuchung ergab an dem dilatirten Abschnitte der Flexur eine sehr bedeutende Hypertrophie der Musculatur, insbesondere der circulären Schicht. Das Alles genügt, um unseren Fall als einen solchen von Hirschsprung'scher Krankheit zu charakterisiren.

Einige Symptome wurden in diesem Falle beobachtet, welche bei anderen Fällen noch nicht beschrieben worden sind: Eine zeitweise bedeutende Verlangsamung des Pulses, die nach der Beseitigung der Kothretention verschwand, ferner Schulterschmerzen, die besonders dann auftraten, wenn die Peristaltik an der Flexur sichtbar wurde und später besonders heftig nach den bei dem Knaben vorgenommenen Laparotomien empfunden wurden. Besonders interessant war, dass bei dem Patienten, solange das Krankheitsbild nicht durch die Anlegung des Anus praeternaturalis gestört war, zuweilen die Menge des in der Flexur angesammelten Gases rasch zunahm und dass der Knabe dann nur in einer ganz bestimmten Körperlage im Stande war, diese belästigende Gasmenge loszuwerden. Der Hauptinhalt der Flexur war freilich — wie sich bei der Operation zeigte — nicht Gas, sondern Koth von der Consistenz frischen Lehmcs.

Was war nun in diesem Falle die Ursache der Kothretention?

Mit aller Bestimmtheit kann hier der Beweis geliefert werden, dass von einer Insufficienz des Nervenmuskelapparates keine Rede sein konnte. Denn man sah und fühlte an der Flexur die Musculatur so kräftig peristaltisch sich contrahiren, wie ich es noch niemals gesehen habe. Das Mikroskop zeigte dementsprechend keine pathologisch geschädigte, sondern nur hypertrophische Musculatur und es ist nach dem Erfolge der letzten Operation

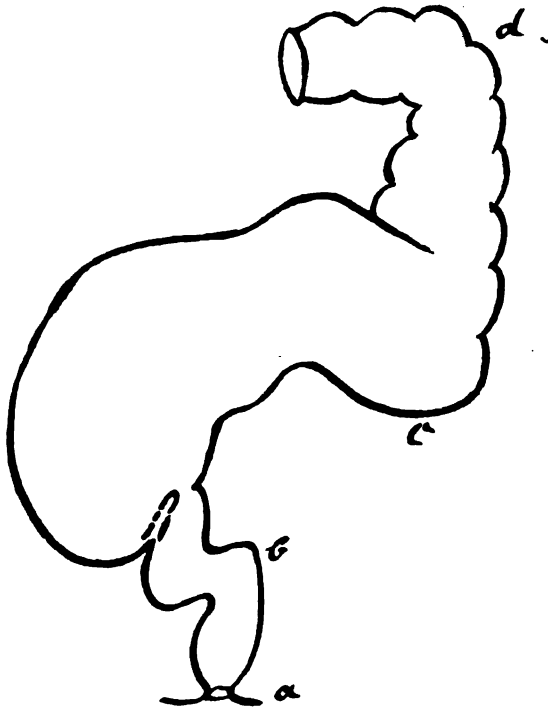
die Musculatur der Flexur nunmehr — trotz der nach wie vor bestehenden Dilatation des Darmes — sehr wohl im Stande, die Weiterbeförderung und Austreibung des Kothes mit Regelmässigkeit zu besorgen. Es kann daher die Ursache der Kothretention nur in einem mechanischen Hindernisse gesucht werden. Schon vor der Operation legte die Thatsache, dass Wasser ohne Schwierigkeit vom Anus in die Flexur einlief, dass es aber dann nicht sogleich in die Ampulle des Rectum zurückkam, sondern für längere Zeit oberhalb zurückgehalten wurde, den Gedanken an einen ventilartig wirkenden Verschluss nahe. Nachdem dann am Colon descendens ein Anus praeternaturalis angelegt worden war, liess sich das Vorhandensein dieses Ventils durch folgendes Experiment demonstrieren: Zum natürlichen Anus eingespültes Wasser lief nach Entleerung der Fäces anstandslos aus dem Anus praeternaturalis am Colon descendens ab. Zum Anus praeternaturalis eingespültes Wasser gelangte aber nicht bis in die Ampulle des Rectum, sondern veranlasste eine starke Auftreibung der Flexur. — Ebenso beweisend war der bei der ersten Laparotomie angestellte Versuch: Vom Anus praeternaturalis aus wurde mit einem Gebläse die Flexur mit Luft gefüllt. Auch dabei blieben die unterhalb der erweiterten Partie gelegenen Abschnitte luftleer. — Endlich wies das Röntgenbild darauf hin, dass unterhalb des dilatirten Abschnittes eine Abknickung bestand.

Die anatomischen Verhältnisse, welche den Ventilmechanismus bedingen, konnten viermal bei Gelegenheit der Laparotomie untersucht werden: Der Uebergang des dilatirten hypertrophischen Abschnittes der Flexur in den normalen, unteren Abschnitt lag noch im Bereiche des abführenden Schenkels der Flexur (Fig. 6). Der Uebergang erfolgte ziemlich unvermittelt. Es sprang hier eine Falte in das Darmlumen vor, welche als Klappe des nachgewiesenen Ventilmechanismus angesprochen werden durfte, trotzdem auch diese Stelle des Darmes für den hinter die Klappe eingeführten Finger ganz bequem durchgängig war. Bei dem Zustandekommen dieser Klappenmechanik war offenbar eine gewisse Knickung des Darmes betheilig. Der unterste Abschnitt der erweiterten Flexur war vor und rechts neben dem obersten Abschnitt des nicht erweiterten Theiles gelagert, so dass dieser von jenem comprimirt werden musste, besonders dann, wenn die dilatirte Flexur das kleine Becken, in

dem sie mit ihrem untersten Abschnitte lag, ganz erfüllte. Je praller die Füllung der erweiterten Schlinge wurde, desto fester musste der Verschluss sich gestalten.

Dieser Mechanismus ähnelt sehr jenem, welchen Roser 1874 als Folge einer durch peritonitische Adhäsionen entstandenen Einknickung des Darmes kennen gelehrt hat.

Figur 6.



a—b Rectum. b—c Flexura sigmoidea. c—d Colon descendens.

Mit der Erkenntniss des Ventilmechanismus war die Aufgabe seiner Zerstörung gestellt. Durch das einfache Herausheben der erweiterten Flexur aus dem kleinen Becken, welches Kredel in einem Falle zu einem sehr guten Erfolge verholfen hat, erschien in unserem Falle die Knickung und der Klappenverschluss noch nicht aufgehoben. Es war daher auch von der Ventrofixation der Flexur kein Erfolg zu erwarten. Die Resection der Flexur würde

in unserem Falle deshalb auf Schwierigkeiten gestossen sein, weil diese Schlinge einen sehr gestreckten Verlauf hatte und ihre Fusspunkte weit auseinanderlagen, wie man das schon am uneröffneten Bauche erkennen konnte. (Fig. 3). Die Enden des Darmes hätten daher nach der Resection wohl kaum ohne Spannung mit einander vereinigt werden können. Es wurde deshalb zunächst das Princip der Pyloroplastik zur Beseitigung des Hindernisses herangezogen, aber trotz ausgiebiger Längsspaltung und querer Vereinigung blieb der Erfolg aus. Nicht besser war das Resultat nach einer Keilexcision an der Knickungsstelle, sowie nach einer ähnlich wie bei der Kraske'schen Operation erfolgten Eröffnung des Darmes und Spaltung der vorspringenden Falte. Nach allen drei Operationen war der Ventilverschluss noch vorhanden und der sein Vorhandensein beweisende Versuch — Wassereinspülung vom Anus praeternaturalis aus — gelang nach wie vor mit derselben Bestimmtheit. Eine zwischen der untersten Ileumschlinge und dem untersten Abschnitte der Flexur hergestellte Enteroanostomose blieb offenbar deshalb ohne das gewünschte Resultat, weil es uns in Folge der ungünstigen Raumverhältnisse im kleinen Becken des Knaben nicht gelang, die Stelle der Anastomose genügend nahe an den Anus heranzubringen. Dass nach jeder dieser Operationen der Ventilmechanismus sich wieder herstellte, war um so auffällender, als bei jeder derselben ein dickes Rohr durch die Knickungsstelle gelegt und für längere Zeit liegen gelassen war.

Das erstrebte Ziel wurde erst erreicht, als die Knickungsstelle in der Ausdehnung von 6 cm resecirt war. Danach war endlich der Weg von oben nach unten ebenso frei, wie von unten nach oben und der Knabe hatte im siebzehnten Jahre seines Lebens den ersten Stuhlgang ohne Kunsthülfe. Es mag hervorgehoben sein, dass nach der circulären Resection die Vereinigung der Enden durch die Darmnaht wenige Centimeter oberhalb des Anus wegen der Raumbegengung im kleinen Becken neben der dilatirten Flexur ein Durchziehen des oberen Endes durch den Anus unter Inagination des unteren Endes wegen der enormen Verdickung der Flexur unmöglich war, dass aber die Vereinigung der Darmenden nach der circulären Resection ohne jede Darmnaht durch geeignetes Aneinanderlagern gelang. Zur Vorsicht wurde allerdings danach der Entstehung einer Narbenstrictur durch ein nachfolgendes

Dilatationsverfahren vorgebeugt, dem das Princip der „Sondirung ohne Ende“ der Oesophagusstricturen zu Grunde lag.

Für das Gelingen aller Operationen erwies sich das temporäre Bestehen eines Anus praeternaturalis am Colon descendens als ausserordentlich wichtig. Seine Anlegung war geradezu die Voraussetzung des endlichen Erfolges, durch sie wurde es überhaupt erst möglich, sich über die Existenz des Klappenverschlusses Gewissheit zu verschaffen, durch sie war es möglich, eine Entleerung des dilatirten Darmabschnittes und damit ein Herabrücken des hochgedrängten Zwerchfelles und die Umformung des Thorax unter allmählicher Gewöhnung des Patienten an die neuen Verhältnisse sich vollziehen zu lassen, ehe ihm die eigentliche Operation zur Beseitigung des Ventilmechanismus zugemuthet wurde. Durch sie war es endlich möglich, die Operationen an der Flexur an einem absolut leeren und durch Spülungen vorzüglich gereinigten Darne zu vollziehen.

Die Folge der Beseitigung des Ventilverschlusses durch die Resection war die Herstellung normaler Darmentleerung. Thorax und Abdomen haben jetzt völlig normale Configuration erlangt. (Man vergl. Fig. 5 und Fig. 2) und der junge Mann ist vollkommen arbeitsfähig.

Durch die Freundlichkeit der Herren Geheimrath Marchand und Geheimrath Mannkopf bin ich in der Lage, noch einen zweiten Fall der seltenen Krankheit hier zum Vergleiche heranziehen zu können, welcher von Herrn Geheimrath Mannkopf in Marburg klinisch beobachtet und von Herrn Geheimrath Marchand secirt worden ist. Beiden Herren bin ich dafür zu besonderem Danke verpflichtet. Das Präparat, welches Herr Professor Aschoff aus der Sammlung des Marburger pathologischen Instituts leihweise zu überlassen die Güte hatte, wurde von Herrn Geheimrath Marchand bereits kurz in der Sitzung der Leipziger med. Gesellschaft vom 20. Januar 1903 demonstrirt. Der folgende Bericht ist ein bedeutend gekürzter Auszug der Krankengeschichte der med. Klinik in Marburg.

Der 15 Jahre alte Landwirthssohn Z. leidet, so weit er sich zu erinnern vermag an hartnäckiger Stuhlverstopfung, so dass er häufig „klystiert“ werden musste. Wiederholt folgten auf Perioden wochenlang anhaltender Stuhlverhaltung Durchfälle, welche gewöhnlich mehrere Tage bestanden. Nach einer

angeblich 6 Wochen lang dauernden Verstopfung lag der Patient, wie der behandelnde Arzt berichtet, 6 Tage bewusstlos. Nachdem der Arzt einen grossen ballenförmigen Kothtumor mit dem Finger aus dem Anus ausgeräumt, entleerten sich sehr reichliche Mengen Stuhles — im Ganzen 7 kg — und es folgte nun eine $\frac{1}{4}$ Jahr anhaltende Periode des Durchfalles. Jedesmal, wenn 1—2 Tage Verstopfung bestand, sollen Schmerzen in dem linken Schultergelenke aufgetreten sein. Der letzte Stuhlgang vor der Aufnahme in die med. Klinik zu Marburg erfolgte vor acht Tagen, der letzte Abgang von Flatus vor 24 Stunden. Patient hat gestern einmal erbrochen, in den letzten acht Tagen aber ebensoviel gegessen wie sonst.

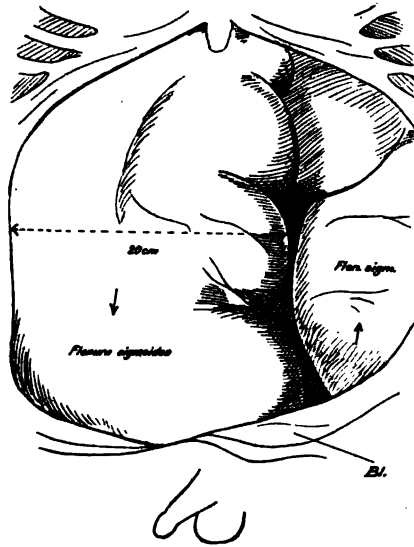
Status vom 3. 11. 1898: An dem sehr gracilen, in der Entwicklung zurückgebliebenen Knaben fällt vor allem die sehr beträchtliche Auftreibung des Abdomens auf, so dass Thorax und Abdomen zusammen Birnform angenommen haben. Der Knabe klagt über Schmerzen in der Gegend des linken Schultergelenkes, ohne dass hier etwas Abnormes zu constatiren wäre. Am Thorax sieht man die Rippenbögen in Folge der starken Ausdehnung des Abdomen seitlich abstehen. Die Athmung ist etwas beschleunigt, und erfolgt unter Zuhülfenahme der Halsmuskeln, ist stärker costal als sonst bei Knaben. Athmungsfrequenz 24. Die untere Lungengrenze liegt vorne wesentlich höher als normal: rechts am unteren Rande der 4., vorne links am unteren Rande der 3. Rippe, hinten beiderseits am Ansatz der 10. Rippe. — Innerhalb der linken Mammillarlinie sieht man im 2., 3. und 4., besonders stark im 3. Intercostalraum Pulsation, der Spitzenstoss reicht bis zum 4. Intercostalraum. Der Puls ist ziemlich leer, weich und langsam. Die Pulsfrequenz geht bis auf 42 herunter.

An dem sehr stark vorgewölbten Abdomen sieht man flache Thäler und leichte Erhabenheiten. Der Umfang des Abdomen beträgt dicht unter dem Rippenbogen 92 cm. Die Bauchdecken sind straff gespannt, die Venen deutlich erweitert, links oberhalb des Nabels eine handtellergrösse, harte, druckempfindliche Resistenz, keine Fluctuation im Abdomen, Percussionsschall überall tympanitisch, Milzdämpfung und Leberdämpfung bestehen nicht, nur im rechten 4. Intercostalraume ist die Andeutung einer Leberdämpfung vorhanden. Per rectum fühlt man einen etwa kindskopfgrossen runden Tumor, der nicht schmerzhaft ist, bei Druck eine deutliche Delle zurücklässt. Der Tumor ist etwas beweglich.

Nachdem im Verlaufe der Behandlung durch Einläufe vorübergehend Stuhlentleerung erzielt war, trat am 5. 11. wieder vollständige Stuhlverhaltung ein. Der Patient verfiel in einen komatösen Zustand und hatte in diesem mehrere epileptische Anfälle. Aus dem Rectum wurden mit dem Finger und mit Wasserspülungen reichliche zum Theil harte Kothmassen ausgeräumt, doch blieb danach nach oben im Rectum ein fester, nicht zu erreichender Tumor zurück. Der komatöse Zustand bestand über 24 Stunden, dann erfolgte Rückkehr des Bewusstseins und vorübergehende Besserung des Allgemeinzustandes. — Die Pulsfrequenz, die am ersten Tage sehr niedrig gewesen, war später normal. — Bemerkenswerth sind die Ergebnisse der Rectaluntersuchungen. Am

12. 11. „fühlte man im Rectum nur wenig krümligen Koth, daneben im kleinen Becken ziemlich tief herabreichend, einen etwa gänseigrossen Tumor, der sich etwas verschieben liess und in den man eine Delle eindrücken konnte.“ Am 14. 11. fühlte man „oberhalb einer grossen Schleimhautfalte des Rectum einen grossen Kothtumor, der sich mit dem Finger zertrümmern und zum Theil ausspülen liess“. — Die durch Zertrümmerungen und Spülungen erzielten Entleerungen waren offenbar unzureichend. Es erfolgte ein allmäliger Kräfteverfall bei subnormalen Temperaturen. Exitus am 19. 11.

Figur 7.

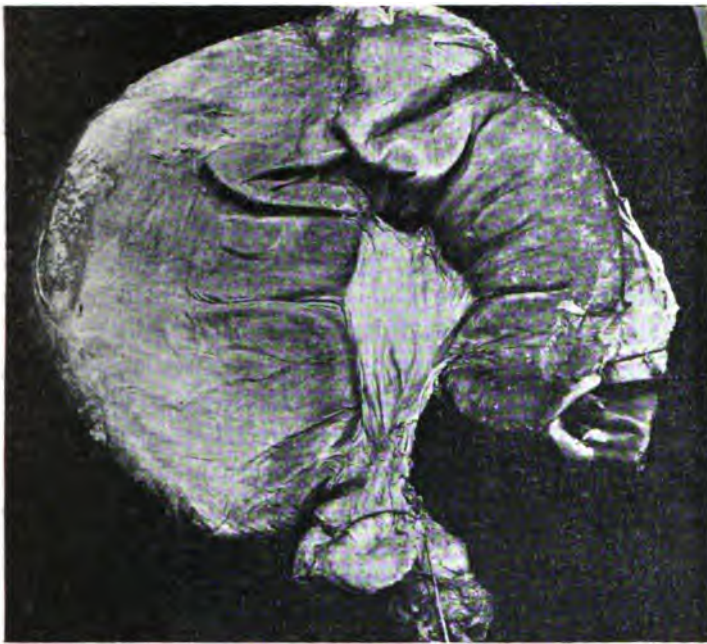


Situs bei der Section. Copie einer Skizze von Geheimrath Marchand.

Aus dem von Herrn Geheimrath Marchand erhobenen Sectionsbefunde möge hier nur folgen, was sich auf den Darmcanal bezieht: Bei Oeffnung der Bauchhöhle tritt unmittelbar hinter den Bauchdecken eine prall gespannte Geschwulst hervor, die im Ganzen die Form eines Hufeisens hat, dessen Convexität nach aufwärts liegt, doch ist der obere convexe Rand unter dem Rippenbogen verborgen. Der rechte Schenkel der Geschwulst ist viel dicker als der linke, in der Horizontalrichtung gemessen ca. 20 cm, der linke 8 bis 9 cm. Die Harnblase ist platt gegen die Bauchdecken angedrängt etwas nach links, wenig gefüllt. Die Oberfläche der colossal ausgedehnten vorliegenden Darmschlinge ist glatt, glänzend, im Bereiche des stärker ausgedehnten rechten Schenkels mehr weisslich und wird von dem fest zusammengezogenen mit der Oberfläche meist verwachsenen Netz überlagert. Bei dem Herausheben der vorliegenden Darmschlinge zeigt sich, dass sie der Flexur entspricht und zwar ist der stärkere nach rechts gelegene Schenkel der absteigende, der schwächere

nach links gelegene der zuführende. Das Zwerchfell weit nach aufwärts gedrängt, steht beiderseits in der Höhe der 3. Rippe. — Magen und Leber sind stark nach aufwärts und hinten verschoben. Die mässig ausgedehnten Dünndärme liegen frei an der Hinterwand der Bauchhöhle. Das Colon hat abgesehen von der Flexur gewöhnlichen Verlauf, nur ist das Colon transversum weit nach aufwärts verschoben. Das Colon ascendens nur wenig stärker als gewöhnlich ausgedehnt, auch das Colon transversum nur mässig. Dieser Abschnitt ist grösstentheils mit Luft gefüllt. In der Gegend der Flexura lienalis ist das Colon weiter ausgedehnt und enthält hier breiige Massen. Es geht

Figur 8.



dann ziemlich plötzlich in die stark ausgedehnte Flexura sigmoidea über. Die Schleimhaut des Colon descendens dicht oberhalb der Flexura ist verhältnissmässig dick von schmutzig röthlich-grauer Farbe ohne Substanzverluste. Die Muskelschicht, besonders die innere Schicht nach abwärts allmählig stärker an Dicke zunehmend. Die starke Füllung mit Koth beginnt 10—15 cm oberhalb des Anus, der frei durchgängig ist.

An dem vorliegenden Präparate (Fig. 8), an welchem das Colon descendens aufgeschnitten, die Flexur und das Rectum noch in toto erhalten sind, erkennt man sehr deutlich, dass die weiteste Parthie dem absteigenden Schenkel der Flexur entspricht. Der dadurch gebildete Sack geht ziemlich plötzlich in

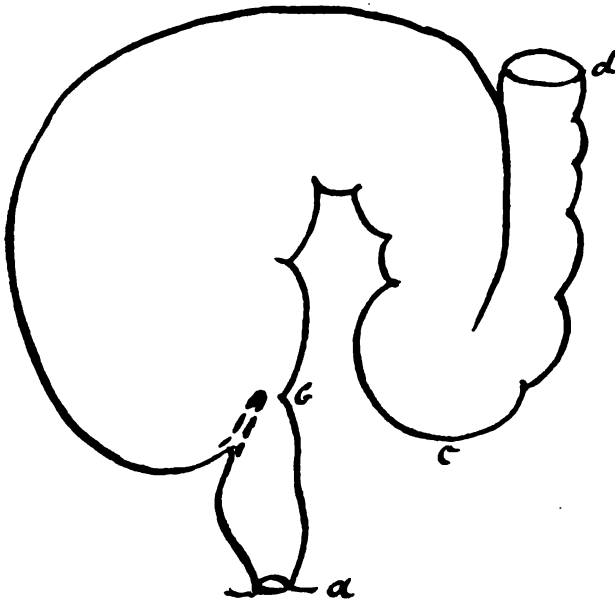
das Rectum, das normale Weite hat, über. Der ganze Durchmesser beträgt an dem absteigenden Schenkel der Flexur in der Mitte 19 cm, an der Ausgangsstelle aus diesem Sacke misst aber der Darm nur 5 cm im Querdurchmesser. Auch am Präparate fühlt der in den Anus eingeführte Finger keine Stenose, man fühlt jedoch, dass 10 cm oberhalb des Anus, da wo der Uebergang aus der dilatirten Partie in das Rectum stattfindet, das Lumen etwas enger als unterhalb und viel enger als in der erweiterten Partie oberhalb ist.

Auch in diesem Falle haben wir — so wie in dem erst beschriebenen — eine geradezu colossale Ectasie der Flexur, auch hier eine sehr bedeutende Hochdrängung des Zwerchfelles und ganz analoge Symptome der Kothretention. Sogar die zeitweise auffallende Pulsverlangsamung und der Schulterschmerz fehlen nicht. Der zeitweise Bewusstseinsverlust und die epileptiformen Krämpfe freilich sind Symptome, die wir in unserem Falle nicht gesehen und auch sonst in der Literatur unter den Symptomen des Megacolon congenitum nicht verzeichnet gefunden haben.

Auch in diesem Falle muss nun für uns die wichtigste Frage die nach der Ursache der Kothretention sein. Zunächst scheint manches dagegen zu sprechen, dass auch hier ein ähnliches mechanisches Hinderniss für die Kothentleerung bestanden hat, wie im ersten Falle. Perioden des Durchfalles wechselten mit denen der Verstopfung, das Rectum war zeitweise mit Koth gefüllt und es wurden sogar grosse Fäcalsmassen daraus ausgeräumt, bei der Section zeigte sich, dass der Darm frei durchgängig war. Und dennoch glaube ich auch für diesen Fall genau wie für den ersten die Auffassung vertreten zu können, dass der zeitweise und unvollständige Darmverschluss, der im Leben beobachtet wurde, auf die Ausbildung eines Klappenmechanismus zurückzuführen ist. Es bestimmt mich dazu das Ergebniss des folgenden Versuches. Das Präparat, welches Flexur und Rectum noch unaufgeschnitten aufweist, wurde in ein Skelett eines etwa 15 jährigen Individuums entsprechend seinem natürlichen Situs hineingelegt. Der Beckenboden war durch eine entsprechend der Insertion des Levator ani angenähte Gummituchlage mit einem weiten Ausschnitt für den Anus ersetzt. Nun wurde der Darm vom Colon descendens aus mit dem Schlauche von der Wasserleitung gefüllt. Es zeigte sich, dass zuerst einige Tropfen Wasser abliessen. Sobald aber der absteigende Schenkel der Flexur gefüllt war, hörte der Ausfluss vollkommen auf. Der Darm war verschlossen. Der Mechanismus

dieses Verschlusses war leicht zu erkennen. Der absteigende Schenkel der Flexur legte sich über das nicht erweiterte abführende Ende herüber ins kleine Becken. Hierdurch entstand eine Einknickung des Darmes und eine Ventilklappe, die dem Inhalt des erweiterten Sackes den Austritt verwehren musste. Je voller die Flexur sich füllte, desto mehr wurde im kleinen Becken das Rectum an die Wand gedrückt. Auch durch Druck auf die gefüllte Flexur gelang es nicht, Wasser aus dem Anus herauszupressen. Sobald man aber den Sack aus dem kleinen Becken heraushob und die Knickung beseitigte, stürzte das Wasser plötzlich in mächtigem Strahle aus dem Anus.

Figur 9.



a—b Rectum. b—c Flexura sigmoidea. c—d Colon descendens.

Dafür dass dieser Ventilmechanismus, der somit wenigstens am Leichenpräparate bewiesen ist, auch im Leben bestanden hat, scheint mir der Umstand zu sprechen, dass bei der klinischen Untersuchung nach Ausräumung der Fäcaldmassen aus dem Rectum stets oberhalb im kleinen Becken noch ein Tumor zu fühlen war, der sicher nichts anderes gewesen sein kann, als der von dem absteigenden Schenkel der Flexur gebildete kothgefüllte Sack.

Auch im Leben ist die Communication zwischen Flexur und Rectum offenbar niemals ganz frei gewesen.

Es ist nicht das erste Mal, wenn hier ein solcher Klappenmechanismus erkannt und als Ursache der Kothretention bei „der angeborenen Stenose des Colon“ angesprochen worden ist. Bei Sectionen wurden ähnliche Befunde wie in den beiden soeben mitgetheilten Fällen erhoben von Fütterer und Middeldorpf, Eisenhardt, Peacock und Dagnini. In dem Falle von Fütterer war die Flexura sigmoidea in einen Sack verwandelt, der nicht weniger als 16 Liter fasste, und „wenn derselbe dann an seiner vorderen oberen Wand gehalten wurde, so floss kein Wasser ab“ aus dem Rectum — es bestand ein vollständiger Ventilverschluss.

In anderen Fällen (Bristowe) ist zwar von einer Knickung und einem Klappenmechanismus nichts berichtet, es lässt jedoch der Umstand, dass der dilatirte Abschnitt plötzlich und unvermittelt in den Abschnitt von normaler Weite überging, wenigstens an die Möglichkeit denken, dass ähnliche Verhältnisse vorlagen, wie in den beiden oben berichteten Fällen.

In dem von Chiari und Gourévitch veröffentlichten Falle, von dem Herr Hofrath Chiari das Präparat zur Demonstration auf dem Chirurgencongress mir zuzusenden die Liebenswürdigkeit hatte, war die Flexur an der Dilatation nicht betheiligt, die Dilatation betraf vielmehr nur die oberhalb gelegenen Dickdarmabschnitte. Chiari und Gourévitch machen auf das abnorm lange Mesenterium der Flexur und auf deren abnorme Schlingelung aufmerksam. Die Dilatation und die entsprechende Hypertrophie der Muskulatur hören am Uebergange vom Colon descendens zur Flexur an einem ganz bestimmt markirten Punkte auf. Spricht das nicht auch für die Möglichkeit, dass hier im Leben ein Hinderniss an umschriebener Stelle — etwa durch Einknickung? — bestanden hat, von dem am aufgeschnittenen Darne freilich nichts mehr nachgewiesen werden kann?

Bei Operationen wurden ganz analoge Befunde wie in unserem Falle I erhoben von Polis und Roersch, v. Frey-Wölfeler, Braun, Frommer und Kredel. Es handelte sich dabei stets um denselben Mechanismus der Stenose: Abknickung der Flexur im abführenden Schenkel, bezw. am Uebergange in das Rectum, Herübersinken der dilatirten, gefüllten Flexur über den nicht erweiterten abführenden Darmtheil, der dadurch an die Wand gedrückt wird. — In dem Falle von Treves bestand eine ähnliche Abknickung am Uebergange vom Colon descendens zur Flexur.

Auf Grund rein klinischer Beobachtungen vertritt Göppert ebenso wie Walsh die Anschauung, dass das Gemeinsame und das Hauptmoment in den Fällen von sogenannter angeborener Dilatation und Hypertrophie des Colon in der Knickung des Darmes an der Uebergangsstelle von Flexura sigmoidea zum Mastdarm zu suchen ist.

Wie aus alledem hervorgeht, steht die Beobachtung des Klappenverschlusses bei Einknickung des Darmes und Herabsinken der Flexur, die wir in unserem Falle I gemacht haben, keineswegs vereinzelt da. Doch scheint diese Form des mechanischen Hindernisses für die Darmpassage nicht die einzige zu sein, welche bei der Hirschsprung'schen Krankheit vorkommt. So machte 1874 Roser an derselben Stelle, an der er die klappenförmige Darmstenose durch Einknickung zum ersten Male — wenn auch nicht in Beziehung zur angeborenen Dilatation des Dickdarmes — erwähnt, noch auf eine andere Form eines ventilartig wirkenden Hindernisses aufmerksam: „Es giebt Mastdarmstenosen, ich habe dieselben“ — sagt Roser — „mehrmals in exquisiter Weise bei kleinen Kindern beobachtet, welche wohl den kleinen Finger oder sogar den Zeigefinger durchlassen, trotzdem kann der breiförmige Inhalt nicht recht heraus, und die Kinder bekommen dicke Bäuche durch Ueberfüllung des Colon. Untersucht man die Sache genauer, so erkennt man eine Klappenmechanik. Dieselbe erweist sich ganz unverkennbar dadurch, dass der Darminhalt herauskommt, wenn man eine Röhre oder einen Halbcylinder einführt, dass aber der Austritt sofort wieder nachlässt, wenn die Röhre weggelassen wird. Der eingeführte Finger lässt eine mässige Verengung beobachten, über dieser Verengung aber eine grosse sackartige Erweiterung; es entsteht durch den Andrang des Darminhaltes von der grossen sackartigen Höhle aus gegen die enge Darmstelle eine Zusammendrängung dieser letzten Stelle. Kommt noch ein Druck der Bauchpresse hinzu, so wird vielleicht durch das Herabdrängen des Rectum von vorn nach hinten die Anlegung der klappenartig gestellten Stricturtheile noch vermehrt. — Nehmen wir den Darm leer an, so fällt dieser Klappenmechanismus ab. Die Klappenwirkung tritt unverkennbar dann erst auf, wenn man es zur Ueberfüllung des Darmes oberhalb der Strictur kommen lässt.“ — Von der erstgenannten Form des Ventilverschlusses unterscheidet sich diese also dadurch wesentlich, dass für ihre Entstehung das Vorhanden-

sein einer gewissen, wenn auch permeablen Strictur die Voraussetzung ist und dass die Stenose dicht oberhalb des Anus liegt.

Eine weitere Form mechanischer Behinderung der Darm-passage stellt die durch abnorme Länge der Flexur bedingte Schlängelung und Faltenbildung in diesem Darmabschnitte dar, welche ohne eigentliche Abknickung und Ausbildung eines Ventilverschlusses an einer einzigen bestimmten Stelle doch die Weiterbewegung des Darminhaltes behindern kann. Neter und Duhamel betonen die Wichtigkeit dieser Form der Hemmung. Nach dem Sectionsbefunde scheint es sich in den Fällen von Berti und Marfan-Griffith um diese Ursache der Kothretention gehandelt zu haben.

Volvulusbildung hält Frommer für die häufigste Ursache von schweren Passageströmungen im Gebiete der Flexur, besonders auch bei der congenitalen Vergrößerung derselben. Bekanntlich hat Curschmann gezeigt, wie es bei Erwachsenen mit abnorm langen Flexuren durch Annäherung der Fusspunkte der Flexur in Folge entzündlicher Prozesse leicht zum Volvulus kommen kann und oft thatsächlich kommt. Die kindliche Flexur ist aber wegen ihres gestreckteren Verlaufs und der relativ grösseren Entfernung ihrer Fusspunkte weit weniger zu Volvulusbildung disponirt (Neter). Fälle von Volvulus beim Kinde sind daher überhaupt sehr selten, und von Fällen, in denen der Volvulus zur Erklärung von chronischen Erscheinungen herangezogen werden, die denen der Hirschsprung'schen Krankheit glichen, sind mir nur der Fall II von Frommer und ein bisher in der Literatur nicht beachteter Fall von Barth aus dem Jahre 1870 bekannt geworden. In dem Falle Barth's, der einen 10jährigen Knaben betrifft, bestand die Kothstauung sicher von Geburt an. Die Achsendrehung der Flexur, welche nach Barth's Auffassung die Kothstauung bedingte, wird als Folge einer abnormen Länge des Mesocolon angesehen.

Fenwick hat dann zur Erklärung der Kothretention einen dauernden Spasmus des Sphincter ani herangezogen. Doch würden bei der Annahme dieser Ursache alle jene Fälle unerklärt bleiben, bei denen die Erweiterung nicht bis zum Anus herabreichte, sondern an einer bestimmten Stelle oberhalb des Anus aufhörte. Auch hätte dieser Spasmus des Sphincter sich öfter bei der Untersuchung mit dem in den Anus eingeführten Finger bemerkbar

machen müssen. In dem Fenwick'schen Falle ging allerdings die Dilatation bis zum Anus herab, und Fenwick glaubt, den Spasmus des Sphincter ani bei der Untersuchung per rectum constatirt zu haben.

Endlich giebt es Fälle von eigentlichen angeborenen diaphragma-ähnlichen oder röhrenförmigen Verengungen im Rectum — v. Ammon, Reynier, Lannelongue haben solche beschrieben — welche schon allein durch die Enge der Stricture ein Hinderniss für die Darmpassage abgeben. Diese Fälle aber müssen für die Erklärung der Kothretention bei der Hirschsprung'schen Krankheit ausser Betracht bleiben, weil es eben als wesentliches Characteristicum dieser Affection gilt, dass am aufgeschnittenen Darne keine Verengung zu erkennen ist.

Wir haben also — wenn wir von den congenitalen Stricturen absehen — folgende mechanischen Hindernisse für die Darmpassage bei der sogenannten congenitalen Dilatation des Dickdarms kennen gelernt:

- 1) Vorhandensein eines ventilartigen Verschlusses an einer bestimmten Stelle des Dickdarms, meistens der Flexur,
- 2) multiple Schlängelungen und Faltenbildungen der Flexur,
- 3) Volvulus der Flexur.

Nach dem bis jetzt vorliegenden Materiale hat es den Anschein, als komme dem an erster Stelle genannten Hindernisse weitaus die grösste Bedeutung zu.

Am Eingange dieser Arbeit wurde bereits erwähnt, dass zahlreiche Autoren das Vorhandensein eines mechanischen Hindernisses überhaupt entschieden in Abrede stellen. Sie werden dazu durch folgende theils klinische, theils pathologische Gründe bestimmt: Vom Anus aus lässt sich oft ohne Schwierigkeit eine Sonde bis in den dilatirten Theil des Darmes hinaufschieben (Hirschsprung), Wasser lässt sich ohne jede Schwierigkeit einspülen. Man findet das Rectum nicht selten mehr oder weniger mit Koth gefüllt, zeitweise tritt Durchfall an Stelle der Obstipation, — bei der Autopsie sind pathologische Veränderungen der Musculatur gefunden worden, die als Ursache der Kothretention gedeutet wurden, und vor Allem hat man oft am aufgeschnittenen Darm kein Hinderniss entdecken können.

Die beiden oben mitgetheilten Fälle brachten nun bereits den Beweis dafür, dass weder die Möglichkeit, eine Sonde in Darm ohne Widerstand hochzuschieben, noch die Möglichkeit, rasch Wasser einfliessen zu lassen, das Vorhandensein eines Klappenverschlusses

ausschliesst. Das Wesentliche eines Ventilmechanismus ist es ja eben, dass der Weg in dem einen Sinne frei ist, in dem anderen nicht. Auch scheint mir das Vorhandensein von Fäcalien im Rectum einen mechanischen Verschluss oberhalb nicht auszuschliessen, wenn dieser kein dauernder und vollständiger ist. In dem Marburger Fall (S. 20) waren grosse Kothmengen aus dem Rectum entfernt, aber doch blieben noch grössere Kothmengen oberhalb in Form eines Tumors zurückgehalten und an dem Leichenpräparat zeigte das Experiment sehr deutlich das Vorhandensein eines Klappenmechanismus. Ebensovienig giebt das vorübergehende Auftreten des Durchfalls einen Gegenbeweis ab, denn trotz des Durchfalles behielten ja die Kinder ihr aufgetriebenes Abdomen, die Kothretention bestand also weiter, auch wenn ein Theil des zersetzten Darminhaltes durch das Hinderniss entleert wurde. — Man kann sogar sagen, dass die klinischen Erscheinungen im Gegentheil für das Vorhandensein eines mechanischen Hindernisses sprechen. Die sichtbare Peristaltik und die Steifung der Darmschlingen, insbesondere der Flexur, der Umstand, dass beim Hochschieben einer Darmsonde oft nach dem Passiren einer bestimmten Stelle Gas in grösserer Menge entweicht, dass Abführmittel den Zustand nur verschlimmern, dass Einläufe meist nur dann wirksam sind, wenn sie mit hochgeschobenem Darmrohre gegeben werden (Duval), dass grosse Mengen Wasser leicht sich per anum einfüllen lassen, dass sie aber durch das im Anus liegende Darmrohr nicht leicht wieder zurückkommen — das Alles wird durch das Vorhandensein eines Klappenverschlusses am besten erklärt.

Was nun die pathologischen Gründe anlangt, so sind Veränderungen der Musculatur, die ihre Function beeinträchtigten, nur in einem kleinen Theil der Fälle beobachtet (Concetti, Mya) und dürften da als secundär aufgetretene Zustände: Folgen der übermässigen Dehnung, oder Folgen der complicirenden Colitis angesehen sein. In der Mehrzahl der Fälle hat sich nichts als eine reine Hypertrophie der Musculatur gefunden. Als Hauptgrund gegen die Annahme einer mechanischen Bedingung der Kothverhaltung wird nun immer angeführt, dass man bei der Autopsie eine Verengerung des Darmes nicht gefunden hat. Wir haben aber bereits gesehen, dass am aufgeschnittenen Darm eine Verengerung fehlen, und dass, doch wenn der Darm in situ ist, ein sehr wirksamer

Ventilverschluss vorhanden sein kann. Die Möglichkeit eines solchen Klappenmechanismus hat man in der Mehrzahl der Fälle von Hirschsprung'scher Krankheit überhaupt nicht in Betracht gezogen, sondern sich mit der Feststellung begnügt, dass keine Strictur vorhanden gewesen sei. Es bleibt fraglich, ob nicht diese Art der Hindernisse sich als häufiger erweisen wird, wenn man mehr auf sie achtet, als es bisher geschehen ist.

Auf der andern Seite wäre es aber doch zu weit gegangen, wollte man behaupten, dass eine solche mechanische Ursache für Kothretention in allen Fällen vorhanden gewesen sein müsse. An einem Präparate eines Falles von Hirschsprung'scher Krankheit, das Herr Geheimrath Marchand in der Sitzung der med. Gesellschaft zu Leipzig am 20. Januar 1903 erwähnte, und das ich durch die Güte der Herren Geheimrath Marchand und Professor Aschoff selbst zu sehen Gelegenheit hatte, konnte ich mich davon überzeugen, dass eine Einknickung in der Art der oben beschriebenen nicht vorhanden war.

„Die Leiche des Kindes war Herrn Geheimrath Marchand mit der Diagnose Atresia ani zugesandt worden. Das Kind hatte niemals Meconium entleert und war schliesslich nach zunehmender Ausdehnung des Leibes gestorben, die Afteröffnung war aber vollständig frei, ein Hinderniss weiter oberhalb nicht aufzufinden“ (Sitzungsbericht der med. Gesellschaft 1903). An dem Präparate sieht man, dass die Erweiterung vor allem das Colon assendens und transversum betrifft. Im Bereiche des Colon descendens tritt eine allmähliche Verjüngung ein bis zum Beginn der Flexur, wo die relativ engste Stelle liegt. Flexur und Rectum sind nicht an der Erweiterung beteiligt, wohl dagegen der Dünndarm, so dass die Dünndarmschlingen durchschnittlich doppelt so grossen Durchmesser haben wie die Flexur.

Der Durchmesser des Darms beträgt im oberen Ileum	1,7 cm,
im mittleren Ileum	2,5—3,0 „
im unteren Ileum	3,5 „
am Colon ascendens	3,0 „
am Colon transversum	3,0 „
in der Mitte des Colon descendens	2,0 „
an dem Untergang vom Colon descendens zur Flexur	1,3 „
in der Mitte der Flexur	1,5 „

Der Dickdarm und besonders der Dünndarm hat eine auffallend geringe Wandstärke. Eine Einknickung oder ein plötzliches Aufhören der dilatirten Partie findet sich nirgends. In das Colon descendens eingelassenes Wasser fliesst sofort aus der Flexur ab.

Ferner sprechen Fälle, in denen die Hirschsprung'sche

Krankheit ohne Beseitigung eines mechanischen Hindernisses durch Mittel welche, die Muskulatur zu kräftigen suchen, mit gutem Erfolge behandelt worden ist (Kümmell, Madelung, Lennander), für die Abwesenheit eines mechanischen Hindernisses und für das Vorliegen einer Störung in dem Nervenmuskelapparat, vorausgesetzt, dass die erzielte Besserung bzw. Heilung wirklich von Dauer gewesen ist.¹⁾ Wenn es sich weiterhin bestätigt, dass es Fälle von Megacolon congenitum giebt, in denen jedes mechanische Hinderniss fehlt, dann wird man zwei ganz verschiedene Arten dieser Krankheit zu unterscheiden haben, die vor allem auch an die Therapie ganz verschiedene Anforderung stellen.

Bisher hat uns ausschliesslich die Frage nach der Ursache der Kothretention bei der ausgebildeten Ectasie beschäftigt. Diese Frage ist keineswegs gleichbedeutend mit der andern nach dem Ursprunge des ganzen Zustandes. Bei der Erörterung dieser zweiten Frage würden wir uns sehr auf dem schwankenden Boden der Vermuthungen und Hypothesen begeben müssen und ich beabsichtige daher nicht ausführlicher auf diese in der Literatur discutierte Frage einzugehen. Wir wissen, dass die Hirschsprung'sche Krankheit einen angeborenen Ursprung hat, wir haben gesehen, dass ausser der Ectasie des Darms sich zum mindesten in einem gewissen Theil der Fälle ein ventilartiges Hinderniss für die Darmpassage vorfindet, ob aber dieser Klappenverschluss das primäre ist, ob nicht vielmehr die Einknickung des Darms nur eine Folge einer abnormen Entwicklung des Darms, die Folge einer angeborenen abnormen Länge oder abnormen Weite des Colon und der Flexur oder abnormen Länge des Mesenteriums darstellt, das wage ich nicht zu entscheiden, wenn auch Manches in der That für die Annahme eines „angeborenen Riesenwuchses“ des Colon (Kredel) zu sprechen scheint. Mag es hier für uns genügen, festzustellen, dass

¹⁾ Anmerkung bei der Correctur: Durch die Freundlichkeit der Herren Geheimrath Madelung und Dr. Duhamel bin ich in der Lage, über den weiteren Verlauf des Falles der Strassburger chir. Klinik Folgendes mitzuthellen. Das am 30. 6. 1899 nach Probelaparotomie und geeigneter nicht operativer Behandlung aus der Klinik gebessert entlassene 6jährige Mädchen blieb zunächst ohne eigentliche Beschwerden. Doch erfolgte der Stuhlgang nur auf Einläufe (vergl. die Arbeit Duhamel's). Der Zustand blieb unter Bauchmassage und Clysmen in den nächsten Jahren relativ gut. Am 23. 5. 1904 traten jedoch, nach dem Bericht von Herrn Dr. Mosser in Rappolsweiler plötzlich schwere Symptome auf, die den Eintritt einer Perforationsperitonitis wahrscheinlich machen mussten. Am 24. 5. 1904 erfolgte der Exitus.

die Erscheinungen der Stuhlverhaltung in einem Theil der Fälle durch einen ventilartigen Klappenverschluss an der Flexur bedingt sind.

Bei jedem neuen Fall wird dann die Frage entstehen: Kann man schon ohne Laparotomie die Diagnose eines solchen Klappenverschlusses machen? Die Frage ist bereits durch die oben mitgetheilte Krankengeschichte des Falles P. R. beantwortet, es möge daher hier nur eine kurze Zusammenstellung der Symptome dieses Ventilmechanismus folgen: Ein gewisser Hinweis auf das Vorhandensein eines mechanischen Hindernisses am unteren Ende der Flexur ist dann schon gewonnen, wenn man die durch Peristaltik gesteierte Flexur durch die Bauchdecken hindurch erkennen kann. Wenn man erfährt, dass der Patient bei stärkerer Gasansammlung im Darm die Gase nur in einer ganz bestimmten Körperlage los werden kann, so wird es damit schon wahrscheinlich, dass dieses Hinderniss in einem klappenartigen Verschlusse besteht, der in dieser Position zum Theil geöffnet, um eine Knickung, die zum Theil ausgeglichen wird. Charakteristisch, wenn auch noch nicht beweisend für den Ventilverschluss ist der Umstand, dass grosse Flüssigkeitsmengen beim Einlaufe rasch in den Darm eingehen, aber nur unter Schwierigkeiten wieder entleert werden. Bei unserem Fall liessen wir beim Einlauf das Darmrohr im Anus liegen und maassen die beim Senken des Irrigators zurückfliessende Flüssigkeitsmenge. Es zeigte sich, dass beim Einlauf ganz verschieden grosser Flüssigkeitsmengen doch die unmittelbar nach der Injektion zurückfliessende Menge stets gleich und klein vor. Es war somit wahrscheinlich, dass diese kleine Menge stets aus dem Rectum zurückfloss, während die Hauptmenge der eingelassenen Flüssigkeit oberhalb durch ein ventilartig wirkendes Hinderniss zurückgehalten wurde. — Es ist in einem Theil der Fälle gelungen, plötzliche ausgiebige Entleerungen von Gas oder eingelassenem Wasser durch ein hinaufgeschobenes Darmrohr dann zu erzielen, wenn dieses eine bestimmte Stelle passirte. Gelingt dieser Versuch, so spricht er für ein klappenartiges Hinderniss. Gelingt er nicht, so spricht er aber nicht dagegen, denn bekanntlich rollt sich, beim Versuch eine elastische Sonde vom Anus aus hochzuschieben, dieselbe meist ein Rectum auf, ohne höher zu gelangen. — Wie unser Fall lehrt, ist auch das Röntgenverfahren von Werth für die Diagnose. Wir bedienten uns, um die topographischen Ver-

hältnisse der Flexur auf die Platte zu bringen, des Jodoformöls, das in eine eingeführte Blase aus weichem Gummi eingefüllt wurde. Die neuerdings von Rieder für topographische Studien am lebenden Darm ausgearbeitete Methode des Wismuthklysters dürfte jedoch weit zweckmässiger sein. Einen bestimmten Beweis für oder gegen das Vorhandensein eines Ventilverschlusses kann man führen, nachdem am Colon descendens ein Anus praeternaturalis angelegt und die Flexur mittelst Durchspülungen vom Rectum aus entleert ist. Ist ein Ventilverschluss vorhanden, so wird die Durchspülung von Flüssigkeit vom Anus zum Anus praeternaturalis ohne Stockung erfolgen. Spült man dagegen — nach geeigneter Abdichtung am Anus praeternaturalis — in umgekehrter Richtung, so erzielt man nur eine pralle Füllung der Flexur und es fliesst kein Wasser aus dem Anus. Ebenso wird es durch das Vorhandensein des Anus praeternaturalis ermöglicht, bei der Laparotomie selbst den Beweis für das Vorhandensein eines Ventilverschlusses durch Lufteinblasung vom Anus praeternaturalis aus zu erbringen.

Es wurde schon im Eingange unserer Erörterungen angedeutet, welchen Einfluss die Anschauung, die man sich von der Ursache der Kothretention bildet, auf die Therapie haben muss. Liegt ein mechanisches Hinderniss vor, dann muss es unsere Aufgabe sein, dasselbe auf die eine oder andere Weise zu umgehen oder aus dem Wege zu räumen. Handelt es sich dagegen um eine Insufficienz des Nervenmuskelapparates, so muss man versuchen die Kräfte des austreibenden Apparates zu stärken, es kommt vor Allem Elektrizität und Massage in Anwendung und die Sorge für regelmässige Entleerung der Kothmengen aus dem erweiterten Abschnitt hat vor Allem den Zweck, der absolut oder relativ schwachen Muskulatur des Darmes zu Hülfe zu kommen. Eine Operation kommt gar nicht oder nur bei Complicationen und zur Diagnose in Betracht. Ganz consequent sehen wir diesen Standpunkt von Kredel, Madelung, Brentano vertreten. „Der Gedanke an chirurgisches Eingreifen“, schreibt Kredel, „liegt oft ausserordentlich nahe, zumal für den, der mit dem Krankheitsbild noch nicht vertraut ist. Wem ein solcher Fall von etwas vorgeschrittener Entwicklung mit den mächtig wühlenden Darm-schlingen zu Gesicht kommt, der muss in erster Linie an mecha-

nische Hindernisse denken, welche in irgend einer Weise angreifbar sein müssten. Es ist nicht nur mir so gegangen, sondern einer ganzen Reihe von Operateuren, welche, wie ich, die Ueberraschung erleben mussten, dass das bestimmt erwartete Hinderniss gar nicht vorhanden war. Wenn nun auch eine solche Laparotomie für gewöhnlich gut abläuft, so hat sie doch für die meisten Fälle keinen weiteren Nutzen gebracht, als dass die Diagnose aufgeklärt wurde, und das ist bei vorheriger Kenntniss dieser seltenen Krankheit auch ohne Operation möglich. Die glückliche Ausnahme, welche mein (Kredel's) erster Fall in dieser Beziehung bildet, ist nur ein seltener Zufall.“ — Auch Madelung schätzt die Laparotomie wesentlich wegen ihres Werthes für die Diagnose, „denn die palliativen Mittel (Darmspülungen, Massage) können erst dann mit grösserer Energie angewendet werden, wenn man der Diagnose völlig sicher ist.“ Brentano ist der Ansicht, dass Diejenigen mit der Operation „die besten Resultate erzielen, die wie die Herren Kummell, Rehn, Kredel und Lennander nach gewonnener Einsicht den Bauch wieder zunähten und durch Massage, Electricität und dergl. auf den Darm einzuwirken suchten.“ Es scheint ihm daher „am richtigsten, man macht den Bauch gar nicht erst auf, sondern legt ein dickes Rohr in den Mastdarm ein und sucht durch reichliche Irrigationen zunächst den Darm zu entleeren und dann durch die genannten Mittel weiter zu beeinflussen.“

Da ich in unserem Falle ein mechanisches Mittel für die Kothentleerung in Gestalt eines Ventilverschlusses nachweisen konnte, da es sich zeigt, dass in einer ganz beträchtlichen Zahl von Fällen der Literatur ein ganz analoger Klappenmechanismus ebenfalls bestanden hat, so ergiebt es sich, dass ich den in den vorstehenden Citaten zum Ausdruck gebrachten therapeutischen Standpunkt zum wenigsten für einen beträchtlichen Theil der Fälle für unrichtig halten muss. Wie gross dieser Theil im Verhältniss zu der Zahl der andersartigen Repräsentanten der Hirschsprung'schen Krankheit ist, das mag vorläufig dahingestellt werden. Beschränken wir uns diesmal zunächst auf den einen Theil, indem wir die anatomische Grundlage der Kothretention genauer kennen gelernt haben und fragen uns, welches therapeutische Verfahren wohl für diese Fälle mit Klappenmechanismus das beste ist.

Es ist klar, dass auch die sogenannten palliativen Maass-

nahmen — vor Allem regelmässige Darmentleerungen durch Einlauf — wenn sie möglich sind, dabei ganz wohl eine Besserung erzielen können. Denn die Art des oben geschilderten Ventilmechanismus bringt es mit sich, dass er umso vollkommener wird, je mehr der dilatirte Abschnitt der Flexur gefüllt ist. Der Vergleich mit dem Ventilverschluss bei Hypertrophia prostatae mit Urinretention ist schon von Roser und Anderen gemacht und durchaus zutreffend. Nur bei voller Blase bildet sich der Klappenmechanismus aus.

Ganz analog zeigte der Versuch mit dem Leichenpräparat des oben mitgetheilten Falles III, dass die eingespülte Flüssigkeit in dem erweiterten Sack nur dann vollkommen zurückgehalten wurde, wenn die pralle Füllung vollständig eingetreten war. Mit regelmässigen Entleerungen der dilatirten Flexur kann man daher Besserungen erzielen. Dass diese Besserungen aber meist nur vorübergehend sind, zeigt die lange Reihe von Todesfällen, die wir in den zusammenfassenden Arbeiten registrirt finden (vgl. Duval, Concetti, Frommer). Stellt man aus den von Duval aus der Litteratur bis 1903 gesammelten Fällen die nicht operirten zusammen, so bekommt man eine Summe von 35 Fällen. In acht Fällen ist berichtet, dass die Patienten theils in gebessertem, theils verschlechtertem, theils unverändertem Zustande entlassen bezw. aus dem Auge verloren wurden. In 27 Fällen ist zum Theil nach einer sich über viele Monate erstreckenden inneren Behandlung der Tod erfolgt. Die Zusammenstellung der Fälle von Duval ist — wie auch Cheinisse hervorhebt — nicht ganz vollständig, aber auch wenn man die von ihm nicht beachteten Fälle mit hinzurechnet, ändert sich nichts an diesem Ergebniss: dass die Fälle von Hirschsprung'scher Krankheit in der Regel trotz sachgemässer innerer Behandlung in Folge ihres Leidens zu Grunde gehen.

Man hat dann — ohne Operation — ein Rohr vom Anus aus in die Knickungsstelle eingelegt und für längere Zeit liegen gelassen. Göppert berichtet über eine Heilung, die er auf diese Weise bei einem 5 Monate alten Kinde durch siebenmonatliche „Drainage der Knickungsstelle“ erzielt hat, und auch Johannessen spricht sich auf Grund einer günstigen Erfahrung für das Verfahren aus. Dasselbe ist ja sicherlich rationell. Doch dürfte es, auch wenn es stets gelingen sollte, vom Anus aus ein Rohr durch

die Knickungsstelle hindurchzubringen, schwierig sein, Verstopfungen des Rohres durch lehmige Kothmassen auf die Dauer zu vermeiden. — Aehnlich wie es Göppert für nicht operative Behandlung empfiehlt, war in unserem Falle ebenso wie in dem von Treves ein Rohr durch die Knickungsstelle eingeführt worden. Doch zeigte es sich, dass sich der Klappenmechanismus sehr rasch nach der Entfernung des Rohres wieder ausbildete. Auch war die in unserem Falle für mehrere Monate consequent fortgesetzte „Sondirung ohne Ende“, bei welcher jeden Tag das dicke v. Eiselsberg'sche Oesophagusbougie in die Knickungsstelle hereingezogen wurde, ohne Erfolg. Allzuviel wird man sich also von der Drainage der Knickungsstelle nicht versprechen können.

Wir kommen zu den operativen Maassnahmen. Besserungen durch einfache diagnostische Laparotomie und folgender innerer Behandlung erzielten Kümmell (1902), Madelung (s. Duhamel), Lennander. Rehn sah seinen Patienten durch hohes Einlegen eines Darmrohres nach der Probepylorotomie gebessert, ebenso Frommer in seinem Fall 3 nach dem gleichen Eingriff und Wegmassiren eines Koproolithen.

Bei einer Reihe von anderen Laparotomien wurde die vorhandene Knickung beseitigt. So erzielte Kredel einen vollständigen Erfolg dadurch, dass er die über das Rectum herabgesunkene dilatirte Flexur aus dem kleinen Becken befreite. Man kann Kredel nicht Recht geben, wenn er in dem Vorhandensein einer solchen Knickung einen Zufall sieht. Wohl aber dürfte es ein seltener Zufall sein, wenn sich nach dem einfachen Emporheben der erweiterten Flexur die Knickung nicht wieder herstellt. Viel rationeller erscheint es daher, die emporgehobene Flexur nach Ausgleichung der Knickung an den Bauchdecken zu fixiren. Diese Kolopexie hat Kümmell (cf. Friedheim), Frommer (Fall 1) und Woolmer (in zwei Fällen) einen guten Erfolg gebracht.

Wenn man nach Anlegung des Anus praeternaturalis relativ oft Todesfälle registrirt findet — Griffith (vgl. Duval), Rotch (vgl. Frommer), Brentano, Bayer (vgl. Gourévich) —, so kann man natürlich daraus nicht schliessen, dass die Anlegung des Anus praeternaturalis an sich besonders gefährlich sei. Die Patienten, denen der Anus praeternaturalis gemacht wurde, waren zum Theil schon Todescandidaten, zum Theil lag die Ursache des

ungünstigen Ausganges in der gewählten Methode (Brentano). Die Anlegung des Anus praeternaturalis reicht aus, um die Auftreibung des Abdomen zu beseitigen und eine Umformung des ganzen Rumpfes einzuleiten (unser Fall), sie genügt nicht, um die Passage des Darminhaltes zum Rectum frei zu machen. Das zeigte sich in dem Falle von Treves ebenso wie in dem unseren. So hoch auch der Werth eines Anus praeternaturalis als Voroperation (s. u.) einzuschätzen ist, so ist doch die Herstellung einer künstlichen Darmöffnung allein keine empfehlenswerthe Methode.

Einen Weg, um das vorhandene Hinderniss der Kothretention zu umgehen, stellen die Enteroanastomosen dar. Die künstliche Verbindung von Colon transversum und dem abführenden Theile der Flexur führte zur Besserung in dem Falle von v. Winiwater-Roersch. In dem von Björkstén mitgetheilten Falle erfolgte danach der Exitus bei einer zur Heilung des ausserdem noch provisorisch angelegten Anus praeternaturalis ausgeführten Darmresection. In den Fällen von Giordano, Frommer Fall II und Bossowski wurde die Anastomose zwischen unterster Ileumschlinge und Rectum mit gutem Erfolge hergestellt. In unserem Falle blieb der Erfolg bei dieser Methode aus, weil es nicht gelang, die Stelle der Anastomose tief genug im Rectum anzulegen. Auch fragt es sich — trotz der Erfahrungen, die Franke bei der operativen Behandlung der chronischen Obstipation gemacht hat —, ob nicht die Ausschaltung des ganzen Dickdarmes mit Rücksicht auf seine Function, wenn irgend angängig, besser vermieden wird.

Eine plastische Operation an der Knickungsstelle haben wir in unserem Falle vergeblich ausgeführt. — Unrationell erscheint wenigstens für die Fälle mit Klappenmechanismus der Vorschlag von Kredel, die erweiterte Flexur durch Einfaltung bezw. Keil-ausschnitte zu verkleinern. Denn was soll eine Verkleinerung des Sackes nutzen, wenn am Ausgange ein Ventilverschluss dem Inhalte den Austritt verwehrt?

So bleibt denn die Methode der Darmresection in Betracht zu ziehen. Soviel ich sehe, ist die Resection der Flexur wegen der sogenannten angeborenen Dilatation des Colon achtmal ausgeführt worden von Wölfler (v. Frey), Richardson-Fitz, Bossowski (2 Fälle) und Murray mit gutem Erfolg, von Harrington (vergl. Duval) und Braun mit tödtlichem Ausgange. In

einem zweiten Falle von Richardson genas der Patient zwar von der Operation, wurde aber von seinem Leiden nicht befreit, die Obstipation und Dilatation des Colon bestand weiter. — Treves hat mit gutem Erfolg das Colon descendens, Flexur und Rectum resecirt und danach das Colon transversum in den Anus eingenäht.

Wenn man sich darüber klar ist, dass nicht die Dilatation der Flexur und des Colon an sich, sondern der Klappenverschluss am Ausgange die Ursache der Kothretention darstellt, so muss man sich fragen, ob es nicht rationeller ist, an Stelle der Flexur nur die Knickungsstelle mit den anstossenden Partien von Flexur und Rectum zu reseciren. Da die Fusspunkte der beiden Schenkel an der kindlichen Flexur relativ weit auseinanderliegen, dürfte es nach Resection der ganzen Flexur nicht immer leicht sein, die Darmenden zur Vereinigung zu bringen. In unserem Falle I wäre es jedenfalls nicht ohne Spannung möglich gewesen, und es hat nur die Resection der Knickungsstelle allein einen vollkommenen Erfolg gehabt.

Ausserordentlich wichtig scheint mir für den Erfolg der einen oder der anderen Resectionsmethode die provisorische Anlegung eines Anus praeternaturalis am Colon descendens zu sein. Die Gründe dafür sind auf S. 20 entwickelt.

Sollte mir noch einmal die Gelegenheit werden, einen Fall zu behandeln, bei dem die genaue Untersuchung nach den oben angegebenen diagnostischen Methoden das Vorhandensein eines Ventilverschlusses wahrscheinlich macht, so würde ich nach folgendem Plane verfahren: Zunächst Anlegung eines Anus praeternaturalis am Colon descendens mittelst breiter Eröffnung des Colon. Entleerung der Flexur und des Colon in den folgenden Tagen durch vorsichtige und nicht zu gewaltsame Spülungen vom Rectum. Es vollzieht sich danach eine Umformung des Abdomen und des Thorax, und es wird zweckmässig sein, mit dem folgenden Eingriffe einige Wochen oder Monate zu warten. Inzwischen hat man Zeit, sich durch Anstellung des Durchspülversuches von dem Vorhandensein eines Ventilverschlusses am unteren Abschnitte der Flexur zu überzeugen. Alsdann folgt die eigentliche Laparotomie zur Beseitigung des Klappenverschlusses nach vorheriger sorgfältiger Reinigung der Flexur und des Colon mittelst der Durchspülungen vom Anus aus. Wenn es sich bei der Laparotomie zeigt, dass sich

die Knickung durch Anheben der Flexur ausgleicht und dass die mittelst eines Gebläses zum Anus praeternaturalis in die Flexur eingetriebene Luft per rectum entweicht, so würde ich die Kolopexie machen. Zeigt es sich, wie in unserem Falle I, dass auch beim Anheben der Flexur die Einknickung noch fortbesteht, so würde ich zur Resection der Knickungsstelle übergehen. Ob danach zur Vereinigung von der Invaginationsmethode, wie in unserem Falle I, Gebrauch zu machen ist, müssen die Verhältnisse des einzelnen Falles entscheiden.

Die Zukunft muss es lehren, ob nach diesem oder einem ähnlichen Plane noch öfter wird mit Erfolg vorgegangen werden können. Sollte es sich aber thatsächlich herausstellen, dass der Ventilmechanismus am unteren Ende der Flexur eine relativ häufige Ursache der Kothretention bei der congenitalen Dilatation des Colons ist, dann muss aus dieser merkwürdigen Hirschsprung'schen Krankheit, die ohne geeignete Behandlung oft langsam aber sicher zum Tode führt, ein höchst dankbares Object chirurgischer Therapie werden.

Für die Ueberlassung des Falles P. R., welcher den Anlass zur Entstehung der vorstehenden Mittheilung gab, und welcher bis zum Jahre 1903 in der Chirurg. Universitäts-Klinik zu Leipzig behandelt wurde, spreche ich meinem früheren Chef, Herrn Geheimrath Trendelenburg meinen ergebensten Dank aus.

L i t e r a t u r ¹⁾.

- v. Ammon, Die angegebenen chirurgischen Krankheiten des Menschen. Berlin 1842. Atlas. Tafel IX. Text S. 39.
 Barth, Hochgradige Kothstauung in Folge einer durch zu langes Mesocolon zu stande gekommenen Darmverlagerung. Wagner's Archiv der Heilkunde. Nr. XI. 1870. S. 119.
 Berti, La pediatria 1893. p. 116.
 Björkstén, Ein Fall von congenitaler Dilatation des Colon bei einem Kinde. Jahrbuch f. Kinderheilkunde. 1902. Bd. 55. S. 714.
 Bossowski, Mitth. auf dem Poln. Chirurgencongress 1901. cf. Frommer.
 Braun, Zur operativen Behandlung der congenitalen Dilatation des Colons. Verhandl. der Ges. d. Naturforscher und Aerzte. 1903. 2. Hälfte. S. 143.
 Brentano, Ueber einen Fall von Hirschsprung'scher Krankheit. Verhandl. d. 33. Chirurgencongresses. Berlin 1904. Theil I. S. 265.

¹⁾ Das folgende Literaturverzeichnis enthält nicht alle, sondern nur diejenigen Fälle von Hirschsprung'scher Krankheit, die in der Arbeit verwerthet wurden.

- Bristowe, Enormous accumulation of Fæces in large intestine: Hypertrophy and dilatation of bowel. Ulceration of the mucous membrane. *British med. Journal*. 1885. Vol. I. p. 1085.
- Cheinissee, La dilatation idiopathique ou congénitale du Colon. *La Semaine Médicale*. 1904. Nr. 46.
- Chiari, Demonstration eines Falles von Hirschsprung'scher Krankheit. *Verhandl. d. Deutschen Patholog. Gesellschaft (Breslau)*. 1904.
- Concetti, Ueber einige angeborene, bei Kindern die habituelle Verstopfung hervorrufende Missbildungen des Colon. *Arch. f. Kinderheilkunde*. 1899.
- Curschmann, *Deutsch. Arch. f. klin. Med.* Bd. 53.
- Dagnini (Bologna), Sopra un caso di enorme dilatazione dell'S iliaco. *Bull. della scienza med. di Bologna*. 1898. Fasc. 8. *Ref. Centrabl. f. innere Med.* 1900. p. 278.
- Duhamel, Ueber die Erweiterung der Flexura sigmoidea coli. *Inaug.-Dissert. Strassburg*. 1899.
- Duval, De la dilatation dite idiopathique du gros intestin. *Revue de chirurgie*. T. 27. p. 332 (1903).
- Eisenhardt, *Centralbl. f. innere Med.* 1894. Nr. 49.
- Fenwick, W. S., Hypertrophy and dilatation of the colon in infancy. *Brit. med. Journal*. 1900. Vol. II. p. 564.
- Fitz, The relation of idiopathic dilatation of the colon to phantom tumour and the appropriate treatment of suitable cases of these affections by resection of the sigmoid flexure. *Amer. Journ. of the med. sciences*. 1899.
- Franke, Ueber operative Behandlung der chronischen Obstipation. *Verh. d. 30. Chirurgencongresses*. 1902. II. S. 262.
- v. Frey, Ueber chronische Darmstenose infolge Abknickung der Flexura sigmoidea. *Brun's Beitr. z. klin. Chir.* Bd. XVII. S. 123.
- Friedheim, Fall von Hirschsprung'scher Krankheit von Kummell durch Kolopexie geheilt. *Deutsche med. Wchschr.* 1904. Vereins Beil. S. 1365.
- Frommer, Zur Casuistik der Anomalien des Dickdarms. *Dieses Arch.* Bd. 67.
- Fütterer und Middeldorpf, Ein Fall von grossem eongenitalen Divertikel der Flexura sigmoidea. *Virchow's Arch.* Bd. 106. S. 555.
- Samuel Gee A case of idiopathic Dilatation of the Large Intestine. *St. Bartholomews Hospital reports*. Vol. XX. 1884. p. 13.
- Genersich, Ueber angeborene Dilatation und Hypertrophie des Dickdarms. *Jahrb. f. Kinderheilkunde*. 1893. Bd. 37.
- Giordano, Traitement chirurgical de la Colonectasie. *Arch. internat. de chirurgie*. Vol. I. fasc. 1.
- Göppert, Ueber einen Fall von angeborener Abknickung des Dickdarms in Rücksicht auf die sogenannte angeborene Dilatation und Hypertropie des Colons. *Archiv für Verdauungskrankheiten*. Bd. V. S. 175.
- Gourévitch, Zur Casuistik der Hirschsprung'schen Krankheit. *Prager med. Wochenschrift*. XXIX (1904).
- Hirschsprung, Stuhlträgheit Neugeborener in Folge von Dilatation und Hypertropie des Colons. *Jahrb. f. Kinderheilkunde*. Bd. 27. S. 1 (1888).

- Hirschsprung, Fortgesetzte Erfahrungen über die angeborene Dilatation und Hypertropie des Dickdarms. Hospitalstidende. 1899. Nr. 7.
- Hirschsprung, Die angeborene Erweiterung und Hypertropie des Dickdarms. Festschrift für Henoch. 1890.
- Johannessen, La dilatation hypertrophique du gros intestin chez l'enfant. Revue mens. des malad. de l'enf. Février. 1900.
- Kredel (Hannover), Ueber die angeborene Dilatation und Hypertropie des Dickdarms (Hirschsprung'sche Krankheit). Zeitschr. f. klin. Med. Bd. 53. S. 9.
- Kümmell, Verhandl. deutscher Naturforscher und Aerzte 1901. ref. Centralbl. f. Chir. 1901. S. 1200.
- Lannelongue, Note sur les cloisons congénitales du rectum. Bull. et mém. de la Soc. de chir. 1884. S. 200. Cit. n. Kirmisson angeb. chir. Krankh.
- Lennander, Fall von angeborener (?) Dilatation und Hypertrophie der Flexura sigmoidea bei einem Kinde (Hirschsprung'sche Krankheit). Nord. med. Archiv. Band. XI. Ref. Centralbl. f. Chir. 1901. S. 535.
- Marchand, Sitzungsbericht der Leipziger medic. Gesellschaft am 20. Januar 1903. Münchener med. Wochenschrift 1903.
- Marfan, De la constipation en particulier de la constipation d'origine congénitale. Rev. mens. de malad. de l'enf. Avril 1895.
- Murray, Idiopathic dilatation of the colon. Annals of surgery. 1903.
- Mya, G., Due osservazioni di dilatazione e ipertrofia congenita del Colon (Megacolon congenito). Sperimentale 1894, ref. Centralbl. f. innere Med. 1894. S. 1194.
- Neter, Die Beziehungen der congenitalen Anomalien des S Romanum zur habituellen Verstopfung im Kindesalter (zur Hirschsprung'schen Krankheit) und zum Volvulus flexurae sigmoideae der Erwachsenen. Arch. f. Kinderheilkunde. Bd. 32. S. 232.
- Peacock, A case of fatal constipation from excessive dilatation of the Colon. (Transact. of path. Society of London 1872. Vol. XXIII. p. 104—106.)
- Polis und Roersch, Jahrb. f. d. Jahr 1892 der chirurg. Klinik (v. Wintrater) zu Lüttich. Cit. n. v. Frey.
- Reynier, Des rétrécissement valvulaires congénitaux du rectum. Gaz. hebdom. 1878. S. 759. Cit. nach Kirmisson angeb. chirurg. Krankheiten.
- Richardson, A case of idiopathic dilatation of the Colon. Boston med. and surg. Journ. 1901. Ref. Centralbl. f. Chir. 1901. S. 667.
- Rieder, Beiträge zur Topographie des Magendarmkanals beim lebenden Menschen. Fortschr. a. d. Geb. d. Röntgenstrahlen. Band VIII.
- Rolleston, A case of chronic dilatation of the colon. (Transact. of the clinical Society of London. Vol. XXIX. S. 201.)
- Roser, Verhandlungen des 4. Chirurgencongr. 1874. S. 3.
- Treves, Lancet. 1898. I. p. 276.
- Walker and Griffiths, Congenital Dilatation and Hypertrophy of the colon, fatal at the age of 11 years. British med. Journal 1893. Vol. II. p. 230.
- Woolmer, British medical Journal. 1899. p. 1330.

II.

Ueber Indicationen und Resultate der Nieren- exstirpation, speciell bei Nierentuberculose¹⁾.

Einleitender Vortrag zur Discussion

von

Professor Dr. Thorkild Rosing,

Director der chirurgischen Universitätsklinik in Kopenhagen.

M. H.! Nicht ohne Bedenklichkeiten habe ich den ehrenvollen Auftrag übernommen, die Discussion der vorliegenden wichtigen Fragen für diese werthe Versammlung einzuleiten, theils weil ich als Fremder auf grosse Nachsicht bezüglich der Sprache mich verlassen muss, theils weil der Stoff im Verhältniss zu der gemessenen Zeit so gross ist. Dieselbe erlaubt mir nur in grösster Knappheit die Resultate meiner persönlichen Erfahrungen und Erwägungen darzustellen ohne mich in Erwähnung und Schätzung der schon reichhaltigen Literatur zu vertiefen.

Meine Erfahrungen fussen auf 112 von mir persönlich ausgeführten Nephrectomien, deren Resultate und Vertheilung auf die verschiedenen Krankheiten, die den Eingriff indicirt haben, ich in den beigefügten kurzen tabellarischen Uebersichten dargestellt habe.

Die erste Bedingung für die Zulässigkeit einer Nephrectomie ist gewiss in allen Fällen die Existenz der anderen Niere als functionsfähiges Organ. Es ist daher nicht zu verwundern, dass die Discussion über Indicationen und Contraindicationen der Nephrectomie bisher von der Frage der Nierfunctionsdiagnostik ganz

¹⁾ Vorgetragen am 2. Sitzungstage des XXXIV. Congresses der Deutschen Gesellschaft für Chirurgie, 27. April 1905.

beherrscht worden ist. Wir müssen jedoch hierüber nicht vergessen, dass es auch eine Reihe von anderen sehr wichtigen Fragen giebt, deren Beantwortung zur Indicationsstellung ganz nothwendig sind. Dieses [macht sich insbesondere der Nierentuberculose gegenüber geltend, und da die Abfassung der heutigen Discussionsfrage verlangt, dass wir den Nephrectomie-Indicationen grade bei Nierentuberculose eine ganz besondere Aufmerksamkeit widmen sollen, finde ich es angezeigt, zuerst die für Nierentuberculose speciellen Indicationfragen zu erörtern, und erst später die für alle Fälle gemeinsame Frage der Functionsfähigkeit der „anderen“ Niere.

Wenn wir dann vorläufig davon ausgehen, dass die andere Niere gesund ist, giebt es bei Nierentuberculose wesentlich drei für die Indicationsstellung der Nephrectomie wichtige Fragen.

1. Die erste Frage lautet: Wie ausgedehnt soll die tuberculöse Affection der Niere sein, um eine Nephrectomie zu indiciren? Hierüber machen sich drei verschiedene Anschauungen geltend, die ich beziehungsweise als die conservative, gemässigte und radicale benennen kann.

Die conservative geht davon aus, dass jede Localtuberculose die Möglichkeit einer Spontanheilung darbietet. Sie behauptet deshalb, dass eine Nephrectomie nicht indicirt ist, ehe eine langwierige innere Behandlung sich nutzlos gezeigt hat und gefahrdrohende Symptome einer rasch vorschreitenden Tuberculose sichergestellt sind. Nicht nur Internisten, sondern auch Chirurgen, sogar ein so bedeutender wie J. Israel, vertreten diese Anschauung.

Die andere, die gemässigte Anschauung, welche u. a. Küster vertritt, erkennt, dass die Spontanheilung der Nierentuberculose so ausserordentlich selten ist, dass man mit dieser Möglichkeit nicht rechnen darf, dass man aber, wenn die Tuberculose bei dem explorativen Eingriff auf einen Theil der Niere begrenzt zu sein scheint, diesen Theil durch Resection entfernen soll.

Die dritte, die radicale Anschauung, für welche hier in Deutschland Kümmell, Schmieden, Wagner u. A. Fürsprecher sind, und an welche ich mich ganz und gar schliesse, sieht den sicheren Nachweis von einseitiger Nierentuberculose für eine absolute Indication zur Nephrectomie an.

Die Zeit mit interner Therapie in die Länge zu ziehen, halten wir für ganz unberechtigt, erstens weil die Spontanheilung — wenn eine solche überhaupt vorkommt — ausserordentlich selten ist, zweitens weil die expectative Behandlung die Patienten den grossen Gefahren der metastatischen und continuirlichen Ausbreitung des Leidens nach den anderen Organen — speciell der anderen Niere — aussetzt.

Die Resection verwerfe ich, weil meine Erfahrung mir immer und immer gezeigt hat, dass es ganz unmöglich ist, die Ausbreitung der Tuberculose in der Niere selbst bei vollständiger Spaltung derselben, geschweige denn bei partieller Spaltung oder blosser Inspection, zu beurtheilen. Jedesmal, wenn ich geglaubt habe, einem einzigen kleinen Herd gegenüberzustehen, hat die spätere makro- oder mikroskopische Untersuchung andere über die Niere und Pelvis verbreitete Processe nachgewiesen, die sich nicht durch Explorativoperation entdecken liessen.

Ich plaidire deshalb dafür, dass jede, auch anscheinend begrenzte Tuberculose der Niere eine Nephrectomie indicirt.

2. Die zweite Frage lautet: Inwiefern contraindicirt die Ausbreitung der Tuberculose auf die Blase die Nephrectomie?

Diese schwierige Frage ist von der allergrössten praktischen Bedeutung, weil leider in einer ausserordentlich grossen Anzahl von Fällen erst eine Mitbetheiligung der Blase mit den schmerzvollen Tenesmen und terminaler Blutung die Gegenwart der Krankheit dem Patienten verräth und ihn zum Arzte führt.

Wir können es hier als schon festgestellt betrachten, dass kleine auf die nächste Umgebung der Uretermündung beschränkte tuberculöse Eruptionen die Nephrectomie nicht contraindiciren. Es liegen schon in der Literatur einzelne durch Cystoskopie sicher gestellte Spontanausheilungen solcher Fälle vor, und ich selbst verfüge über 5 Fälle, wo eine vollständige spontane Ausheilung von kleinen tuberculösen Ulcerationen oder miliaren Tuberkeln rings um die Uretermündung der Nephrectomie gefolgt ist und durch Cystoskopie sicher constatirt ist. In dem ältesten dieser Fälle hat sich die Genesung jetzt über 10 Jahre erhalten.

Ganz anders hat es sich bis jetzt bei denjenigen Fällen herausgestellt, wo wir die Tuberculose schon über grosse Partien der Blasenschleimhaut verbreitet vorfinden. Die meisten von Ihnen werden sicher die Erfahrung gemacht haben, dass die Nephrectomie in solchen Fällen ein äusserst zweifelhafter Gewinn ist, da die Patienten eben alle die peinlichen Symptome behalten und nur ihr qualvolles Leben einige Monate zu verlängern erreichen.

Diese pessimistische Auffassung war auch das Resultat meiner Erfahrungen, bis ich zuletzt, nachdem ich vergebens Sublimat- und Pyrogallussäure-Instillationen, Auslöfflung, Cauterisation, ja sogar Finsen- und Röntgenbehandlung durch eigens dafür construirte Röhren versucht hatte, eine einfache, überaus wirksame Methode zur Heilung der Blasentuberculose gefunden habe, die ich mir deshalb hier ganz kurz zu beschreiben und Ihnen auf's Wärmste zu empfehlen erlaube.

Ich spritze 100 ccm einer 5procentigen bis 38° C. erwärmten Carbolsäurelösung in die Blase; nach 5 Minuten wird sie wieder durch den Katheter entleert, dann eine neue Portion eingespritzt — zwei- bis dreimal, bis die Lösung sich nicht mehr trübt. Diese Procedur wird jeden zweiten Tag wiederholt, bis die Blasenschleimhaut cystoskopisch, der Harn mikroskopisch vollständig gesund gefunden wird. Erstaunlich rasch — oft binnen zwei bis drei Wochen — werden die Ulcerationen in blasse, glatte Narben verwandelt.

Durch die Resultate dieser Behandlung ist meine Auffassung bezüglich der Nephrectomie-Indication in solchen Fällen gänzlich verändert worden. Von meinen 47 Nephrectomirten hatten nicht weniger als 23 d. i. mehr als 50 pCt. Blasentuberculose. Fünf Fälle leichteren Grades heilten, wie erwähnt, spontan aus, in den übrigen 18 Fällen war die Tuberculose schon vor der Nephrectomie über grosse Partien der Blase verbreitet oder verbreitete sich nach der Operation. Von diesen 18 Patienten sind die 7 ersten trotz Behandlung mit Sublimat, Pyrogallussäure, Auslöfflung u. s. w. unter zunehmenden Qualen früher oder später der Krankheit erlegen, während von den 11 mit Carbol Behandelten 10 definitiv geheilt sind und der elfte auf gutem Wege dazu ist.

Ich halte deshalb jetzt eine weit vorgeschrittene Blasentuberculose für heilbar und sehe nicht mehr eine solche als Contraindication für die Nephrectomie an.

3. Die dritte Frage lautet: Inwiefern contraindicirt Complication mit Genitaltuberculose die Nephrectomie bei einseitiger Nierentuberculose? Es ist angezeigt, diese Frage hervorzuziehen, weil man immer wieder der Auffassung sowohl bei Internisten wie bei Chirurgen begegnet, dass eine Nephrectomie unter solchen Umständen nutzlos ist, da die Krankheit doch über mehrere Organe verbreitet ist. Sie weisen die Patienten auf Badecuren, Mastcuren u. s. w. hin und rathen von operativer Behandlung sowohl der Genital- wie der Harnwegetuberculose ab.

Ich muss auf Grund meiner Erfahrungen einen entschiedenen Protest dagegen einlegen. Ein energisches Einschreiten auf beiden Seiten hat hier, wenn man nur nicht zu lange wartet, die schönsten Erfolge von Radicalheilung aufzuweisen, während eine expectative, medicinische Behandlung früher oder später zu dem desolaten Bilde einer aufsteigenden oder metastatischen doppelseitigen Nierentuberculose führt. Es gilt daher, diese fatalen Möglichkeiten auszuschliessen, während es noch Zeit ist. Deshalb sollen wir, sobald wir einem Patienten mit Genitaltuberculose und gleichzeitiger Albuminurie gegenüberstehen, gleich die genaueste Untersuchung vornehmen: Cystoskopie, Ureterenkatheterisation und bakterioskopische Untersuchung des von jeder Niere aufgefangenen Harns. Zeigt sich dann die eine Niere gesund, die andere tuberculös, dann sollen wir schleunigst zur Exstirpation der kranken Niere und der tuberculösen Nebenhoden oder Hoden schreiten.

Unter meinen 47 nephrectomirten Tuberculosepatienten befinden sich 24 Männer. Von diesen litten nicht weniger als 10 d. i. 41,6pCt. an Genitaltuberculose; 4 hatten doppelseitige, 6 einseitige Affection. Die Castration resp. Epididymisextirpation wurde gewöhnlich in derselben Sitzung wie die Nephrectomie ausgeführt. Nur einer von diesen Patienten ist im Anschluss an die Operation gestorben; er hatte doppelseitige Nierentuberculose und wurde nur wegen Missdeutung des Resultates des Ureterenkatheterismus operirt. Alle die anderen sind vollständig geheilt, davon 3, die gleichzeitig an ausgedehnter Blasentuberculose litten.

4. Wir gelangen nun zu der so viel discutirten Frage: ob

und wie wir feststellen können, inwieweit die andere Niere als functionsfähiges Organ existire?

Die Frage von der Existenz der „anderen“ functionstüchtigen Niere stellt sich gebieterisch ein vor jeder Nephrectomie, und wenn sie mit nein beantwortet wird, ist damit jede sonst völlig indicirte Nephrectomie absolut contraindicirt. Diese Frage ist denn auch ebenso alt wie die Nierenchirurgie, indem ihr genialer Vater, Gustav Simon in Heidelberg, gleich vom ersten Anfang an die Nothwendigkeit der Beantwortung derselben eingesehen hat. Aber nicht genug damit, hat Simon uns gleich den Weg gezeigt, auf welchem diese Frage beantwortet werden musste: nämlich durch die Ureterenkatheterisation, und es gelang schon ihm, betreffs der Weiber diese Aufgabe zu lösen.

Ureterkatheterisation bei Männern blieb aber ein pium desiderium, bis im Jahre 1888 mein zu früh gestorbener Landsmann Axel Iversen uns gelehrt hat, die Ureteren durch eine Sectio alta zu katheterisiren. Diese Voroperation war doch zu ernst, um dem Verfahren Iversen's eine allgemeine Anwendung zu verschaffen. Es war der Ureterencystoskopie vorbehalten, die eigentliche Revolution auf diesem Gebiete hervorzubringen, wie diese Methode nach und nach durch zahlreiche Versuche hervortrat, von denen diejenigen von Nitze und Brenner als besonders verdienstvoll und bahnbrechend hervorgehoben werden müssen, bis es endlich Casper und später Albarran gelungen ist, uns ein Uretercystoskop zu construiren, dessen Anwendung so leicht und so sicher ist, dass jeder Chirurg nach einiger Uebung die Ureterkatheterisation sowohl bei Männern als bei Frauen ausführen kann.

Hiermit hatten wir glücklich das Ziel erreicht, die Methode leicht anwendbar gemacht, welche uns nach Simon's Meinung sichere Auskunft nicht nur über den Sitz der Krankheit, sondern auch von der Existenz der anderen Niere als functionstüchtiges Organ geben sollte.

Aber sehr bald meldeten sich neue Bedenklichkeiten. Es giebt ja Fälle, wo eine tief erkrankte Niere einen ganz klaren, eiweissfreien Harn producirt — so bei Schrumpfniere, multilocularem Kystom, Hydronephrose, bösartigen Tumoren —, und es giebt andere Fälle, wo der Harn eiter- und eiweisshaltig ist und wo die Niere trotzdem im Stande wäre, die ganze Function, wenn nöthig,

zu übernehmen. Wie sollte man es in solchen Fällen vermeiden, entweder inoperable Patienten zu nephrectomiren oder, was viel verhängnisvoller wäre, Patienten, die noch durch Nephrectomie zu retten wären, diese Operation zu verweigern? Diese Frage hat, wie Sie alle wissen, in den letzten Jahren die Discussion über Indication und Contraindication der Nephrectomie ganz beherrscht und wird wohl auch heute unsere Discussion grossentheils beherrschen. Mehrmals haben wir geglaubt, eine sichere Methode zur Bestimmung der Functionstüchtigkeit der Nieren gefunden zu haben und noch stehen die Meinungen weit auseinander darüber, inwieweit diese Frage gelöst sei oder nicht.

Gemeinsam ist allen diesen Methoden das Princip, die von der Niere geleistete Arbeit, speciell die Ausscheidung fester Bestandtheile zu messen, um von der Grösse derselben auf die Functionstüchtigkeit der Niere zu schliessen. Man hat dies zu erreichen versucht: 1. durch quantitative Bestimmung der von den Nieren ausgeschiedenen Harnstoffmenge nach Tuffier(1889); 2. durch die von Achard eingeführte Methylenblauprobe, in Folge welcher wir die Functionsfähigkeit der Niere durch die Schnelligkeit und Intensität, womit intramusculär injicirtes Methylenblau ausgeschieden wird, sollen beurtheilen können; 3. durch die Kryoskopie: Gefrierpunktsbestimmung des Blutes und des Harnes, welche das Ausscheidungsvermögen der Niere nach Koranyi abspiegeln soll und endlich 4. durch die Phloridzinprobe: die Schnelligkeit und Intensität, womit die Nieren nach subcutaner Injection von $\frac{1}{2}$ —1 cg Phloridzin Zucker ausscheiden.

Die Methylenblauprobe hat sich nicht bewährt, indem es sich bald gezeigt hat, dass selbst äusserst degenerirte Nieren mit Leichtigkeit den Farbstoff passiren lassen. Völcker's und Joseph's Anwendung von Indigocarmin ist insoweit eine Verbesserung, als diese den Harn viel intensiver färbt, giebt aber auch keine sicherer Auskunft über die Functionstüchtigkeit der Niere.

Dagegen sind die anderen drei Methoden und insbesondere die Kryoskopie und die Phloridzinmethode in weiten Kreisen dafür angesehen, das Problem gelöst zu haben. Casper und Richter bezeichnen in ihrer verdienstvollen Arbeit: Functionelle Nierendiagnostik (1901) alle drei Methoden als werthvolle, stellen aber die Phloridzinmethode in erste Reihe, die Kryoskopie

in zweite und die Harnstoffprobe in dritte Reihe. Casper ist später mehr und mehr auf die Phloridzinmethode eingegangen, während Kümmell als der Hauptvorkämpfer der Kryoskopie anzusehen ist. Während Casper eine negative oder sehr schwache Reaction der „anderen“ Niere auf Phloridzin als bestimmte Contraindication gegen Nephrectomie betrachtet, erklärt Kümmell, dass ein Blutgefrierpunkt von $+ 0,60$ eine absolute Contraindication gegen Nephrectomie darstellt. Während Casper zugiebt, dass die Phloridzinmethode in einzelnen Fällen irreleitende Resultate gegeben hat, erklärt Kümmell, dass die Blutkryoskopie ihn niemals getäuscht hat.

Zu ganz anderen Schlüssen bin ich durch meine Erfahrungen mit diesen drei Methoden gelangt. Ich bin einer der Ersten, die die functionelle Nierenuntersuchungen systematisch vor den Operationen angestellt haben, indem ich seit 1892 an allen Nierenpatienten, so auch an allen meinen 112 Nephrectomirten die quantitative Harnstoffbestimmung ausgeführt habe. Meine Erfahrung über diese Methoden ist kurz gefasst diese: Wird die Harnstoffmenge normal gefunden, dann ist auch die Niere functionsfähig, aber der umgekehrte Schluss, dass eine herabgesetzte, ja sogar minimale Harnstoffmenge bedeuten sollte, dass die Niere nicht functionsfähig und daher die Exstirpation des Schwesterorgans contraindicirt sei, ist ganz unerlaubt. Denn in nicht weniger als 31 von meinen 112 Fällen habe ich die Nephrectomie trotz einer sehr niedrigen Harnstoffmenge gemacht.

Ganz ähnliche Erfahrungen habe ich später mit der Phloridzinprobe gemacht. Ich habe nimmer erlebt, dass eine Niere, die prompte und kräftige Zuckerausscheidung gegeben hat, insufficient war, dagegen habe ich eine ganze Reihe von Fällen, wo die Zuckerreaction — trotz gesunder Niere — ganz ausgeblieben ist. 9 mal habe ich trotz negativen Resultates der Probe Nephrectomie gemacht — in 5 Fällen von Tuberculose, 1 Nierensarkom, 1 Pyelonephritis, 1 Steinniere. Von diesen Pat. sind 8 vollkommen geheilt, einer ist gestorben 10 Tage nach der Operation an sickernder, unstillbarer Blutung von der grossen septischen Wundhöhle, während die andere Niere gut functionirte und bei der Obduction normal befunden wurde.

Wäre ich in diesen Fällen nach Casper's Maxime vorgegangen, hätte es 8 Menschen das Leben gekostet.

Die Blutkryoskopie habe ich in 50 Fällen ausgeführt und dabei 12mal ein ganz irreleitendes Resultat erhalten, und die Sache stellt sich hier noch schlimmer als für die anderen Methoden, weil die Kryoskopie nicht nur in negativer, sondern auch in positiver Richtung irreleitende Antworten gab. In 6 Fällen war $d = \pm 0,60$ bis $0,67$ trotz vollkommener Functionsfähigkeit der anderen Niere und alle Pat. genesen vollständig (2mal bösartige Nierengeschwulst, 1mal Tuberculose, 1 Pyelonephritis, 2 Nierensteine); in 6 anderen Fällen habe ich bei ausserordentlich vorgeschrittenem doppelseitigem Nierenleiden (1 Urogenitaltuberculose, 1 Anuria calculosa, 1 Anuria in nephritide, 2 Morb. Brightii) einen ganz normalen Gefrierpunkt vorgefunden.

Aehnliche Beobachtungen sind von Stockmann, Barth und Kapsammer mitgetheilt worden. Dass Casper und Kümmell zu so ganz anderen Resultaten gelangt sind, erklärt sich ganz einfach dadurch, dass sie beide von der Richtigkeit der Hypothese ausgegangen sind, die bewiesen werden sollte, sie haben nach ihr gehandelt, als ob sie bewiesen wäre und haben sich so den einzigen Weg zur Entdeckung der Mängel des Verfahrens verschlossen: nämlich trotz des negativen Befundes zu operiren. Wären sie so verfahren, würden sie die Phloridzinprobe und die Kryoskopie in derselben Weise beurtheilen wie ich und zum Theil Israel.

Während Kümmell und Casper die Nothwendigkeit einer solchen Contraprobe des Werthes ihrer Verfahren übersehen haben, haben diese Verfasser in ihren seit der Anwendung dieser Methoden verbesserten Nephrectomieresultaten einen Beweis der Bedeutung der Methoden gefunden zu haben geglaubt.

Hier verwechseln sie aber gewiss post mit propter.

Der Beweis dafür liegt in meiner Statistik, die ich Sie jetzt genau zu betrachten bitte.

Sie werden sehen, dass ich von meiner gesammten Anzahl von 112 Nephrectomien 9 Todesfälle, d. i. eine Mortalität von 8 pCt. habe. Ich habe zur Vergleichung die Resultate von der grossen Sammelstatistik Schmieden's danebengestellt, speciell auch insofern sie das letzte Decennium betreffen, in welchem der grösste Theil meiner Nephrectomien ausgeführt ist, und Sie werden sehen, dass meine Resultate im ganzen sehr befriedigend sind, indem

Statistik über Nephrectomien.

Von Rovsing ausgeführt.

Krankheit	In den Jahren 1892—1901			Nach 1. Jan. 1901		
	Anzahl	Ge- storben	Morta- litäts- pCt.	Anzahl	Ge- storben	Morta- litäts- pCt.
Maligne Nierengeschwülste	18	5	27	13	0	0
Hydronephrose	7	0	0	5	0	0
Tuberculose	14	2	14,2	33	1	3
Pyonephrose	4	0	0	7	1	14,2
Pyonephrosis calculosa .	9	0	0	2	0	0
Summa	52	7	13,2	60	2	3,3

Krankheit	Rovsing				Schmieden		
	Ge- samt- anzahl	Ge- heilt	Ge- stor- ben	Morta- litäts- pCt.	Anzahl	Ge- stor- ben	Morta- litäts- pCt.
Maligne Tumoren	31	26	5	16	329	108	32,8 (22)
Hydronephrose	12	12	0	0	124	23	18,5 (5,7)
Tuberculose	47	44	3	6,3	201	59	29,4 (24,5)
Pyonephrose	11	10	1	9	138	32	23,2 (15,3)
Pyonephrosis calculosa .	11	11	0	0	108	36	33,3 (16,7)
Summa	112	103	9	8	1118	301	26,9

Schmieden eine Mortalität von 17,4 pCt. angiebt, also beinahe doppelt so gross wie die meinige von 8,2 pCt.

Wenn ich aber jetzt meine Statistik in derselben Weise wie Casper und Kümmell für die Nephrectomien vor und nach 1901 gesondert aufstelle, wo die Kryoskopie und die Phloridzinprobe in Wirksamkeit getreten sind, dann bekomme ich folgende Resultate:

Vor 1901: 52 Nephrectomien mit 7 Todesfällen gleich 13,2 pCt. Mortalität.

Nach 1901: 60 Nephrectomien mit 2 Todesfällen gleich 3,3 pCt. Mortalität.

Es zeigt sich dabei, dass es mir so wie Kümmell gegangen ist, dessen Mortalität von 33 pCt. bis zu 6,4 pCt. abgenommen

hat; nur dass meine Mortalität beinahe halb so gross wie die von Kümmell ist, und dieses obgleich ich immer der Kryoskopie und der Phloridzinprobe zum Trotz operirt habe, in Fällen wo diese prognostisch ungünstige Resultate ergaben.

Und sehen wir die Todesursachen in den beiden nach 1901 tödtlich verlaufenen Fällen an, so zeigt es sich, dass der Tod in keinem Falle infolge einer Insufficienz der anderen Niere eingetreten ist, Der eine Patient ist an Blutung (linksseitige Nierentuberculose, colossale Pyonephrose mit Mischinfektion), der andere an Sepsis (einseitige diffuse Staphylokokken-Pyelonephritis) gestorben.

Die Todesursachen für die 7 vor 1901 Operirten waren in 5 Fällen von der anderen Niere unabhängig:

2 mal Embolia art. pulmonalis (Nierengeschwülste mit Trombosen in der Vena cava), 1 mal Peritonitis (enorme Nierengeschwulst, Verletzung des Darmes), 1 mal Herzlähmung am nächsten Tage der Operation (grosse tuberculöse, abgeschlossene Pyonephrose.)

Nur in zwei Fällen trat der Tod wegen Urämie infolge Insufficienz der anderen Niere ein. In einem Falle habe ich bei einem 72jährigen Manne mit einem Carcinome die linke Niere wegen unstillbarer Blutung exstirpirt, vor der Einführung der Ureterkatheterisation; in dem zweiten Falle ist die Ureterkatheterisation der „anderen“ Niere wegen Blutung vom Ureter aus misslungen. Die Autopsie ergab eine doppelseitige Nierentuberculose.

Aus meinen Erfahrungen glaube ich folgendes schliessen zu können:

1. Der „Nierentod“ spielt überhaupt bei der Nephrektomie-mortalität nicht die Rolle, die ihr Kümmell und Casper beilegen.

2. Die Functionsfähigkeit der Niere lässt sich durch keine von den bis jetzt angegebenen Verfahren zur Nierenfunctionsuntersuchung sicher bestimmen, die alle darauf ausgehen, die von der Niere geleistete Arbeit zu messen; und es kann vorausgesagt werden, dass dieses bei derartigen Untersuchungen nie gelingen wird, einfach weil eine herabgesetzte Nierenfunction keineswegs mit herabgesetzter Nierenfunctionsfähigkeit identisch ist. Eine vollkommen gesunde Niere kann aus vielen verschiedenen Ursachen gehindert werden, ihre normale Arbeit auszuführen, und da die Ursache dieses Phänomens sehr häufig eben eine Krankheit

im Schwesterorgane ist, ist es ganz irrationell, die Indication der Nephrektomie auf Grund solcher Untersuchungen stellen zu wollen.

3. Die verbesserten Resultate der Nephrektomien der letzten Jahre sind dann auch weder durch die Kryoskopie noch durch die Phloridzinprobe herbeigeführt, was meine Statistik zur Evidenz beweist, indem ich in meiner Operationsmortalität eine ebenso grosse Herabsetzung, ja nur ein halb so grosses Sterblichkeitsprocent wie Kümmell habe, obgleich ich trotz der Resultate der „Functionsuntersuchungen“ operirt habe.

4. Die Blutkryoskopie ist für die Indicationsbestimmung einer Nephrektomie absolut ohne Werth, weil ihre Resultate zu beiden Seiten missdeutig sind und es mit grosser Gefahr für die Patienten verbunden ist, sie als Leitschnur zu benützen.

5. Die Phloridzinprobe und die Harnstoffbestimmung sind, wo sie einen negativen oder geringen Erfolg geben, ebenso unzuverlässig wie die Kryoskopie, während sie bei positivem, normalem Resultate nach den bisherigen Erfahrungen die volle Functionsfähigkeit der anderen Niere zu garantiren scheinen. Von diesen beiden Methoden ist nach meiner Erfahrung die Harnstoffbestimmung das zuverlässigste, schnellste, einfachste und für die Patienten absolut unschädlichste Verfahren, das ich selbst constant brauche und zu allgemeiner Anwendung empfehle.

Wenn aber meine so viel verbesserten Resultate nicht durch die Nierenfunctionsuntersuchungen herbeigeführt sind, wenn ich eben trotz ihrer irreleitenden Resultate theils inoperable Patienten mit normalem Gefrierpunkt zu operiren abgelehnt habe, und umgekehrt Patienten, die nach den Functionsuntersuchungen zum Tode verurtheilt waren, geheilt habe, welchen Umständen verdanke ich dann meine richtigen Indicationen?

Welchen Umständen verdanke ich, dass ich doch die Functionsfähigkeit der „anderen“ Niere richtig beurtheilt habe?

Ich zweifle nicht an der Antwort. Ich verdanke es der Ureterkatheterisation und der sorgfältigen — chemischen, mikroskopischen und bacteriologischen — Untersuchung des von der Niere direct aufgefangenen Harns, dessen Bedeutung viel grösser ist als Phloridzin und Kryoskopie. Sie hat mir gezeigt, dass die andere Niere da war, und ob ihr Harn gesund oder pathologisch war. Habe ich den aufgefangenen Harn ohne Al-

bumen, Blut und Mikroben vorgefunden, so habe ich als Regel den operativen Eingriff für berechtigt gehalten.

Und habe ich den Harn abnorm gefunden, so haben mir die erwähnten Untersuchungen vom Harne ein unendlich sichere Leitung als Phloridzin und Kryoskopie gegeben. Finde ich, wo es sich um Exstirpation einer tuberculösen Niere oder einer von anderen Mikroben verursachten Pyonephrose handelt, eine Albuminurie von der anderen Niere, dann ist es für mich das entscheidende, ob ich auch Eiter und Mikroben in dem Harn dieser Niere finde oder nicht. Im ersten Falle komme ich zu dem Schlusse, dass auch diese Niere von derselben Krankheit wie die zu entfernende angegriffen ist, und ich lasse mich nicht darauf ein, selbst wenn der Gefrierpunkt und die Zuckerausscheidung noch so gut sind, ehe ich eventuell die „andere“ Niere geheilt habe; finde ich dagegen keine Mikroben, keinen Eiter, dann schliesse ich daraus, dass wir wahrscheinlich einer toxischen Albuminurie gegenüberstehen, die von der kranken Niere herrührt, und diese entferne ich dann schleunigst, um die Intoxication fortzuschaffen, selbst wenn Kryoskopie und Phloridzin dagegen sprechen.

Ich habe 8 Tuberculosefälle, die dieses aufs Schönste illustriren. In allen gab es Albuminurie von beiden Nieren, in den drei waren die Nierenfunctionsresultate günstig, während das Mikroskop Tuberkelbacillen von beiden Nieren ergab. Ich unterliess, sie zu operiren und sie starben alle drei nach Verlauf von ca. 6 Wochen.

In den fünf anderen wurden im Harn der „anderen“ Niere keine Bacillen, kein Eiter, sondern Albumen, krimineller Gefrierpunkt und 0 Zucker nach Phloridzin gefunden. Ich habe sie alle operirt, und Heilung für sie alle erreicht.

Es giebt aber viele Fälle, wo die Ureterkatheterisation unmöglich ist (insbesondere bei Tuberculose und wegen verbreiteter Ulcerationen der Blasenschleimhaut) oder wo Verdacht auf Granularatrophie oder multiloculäres Kystom vorhanden ist. In solchen Fällen habe ich immer — und bis jetzt niemals vergebens — die von mir 1894 angegebene Exploration der Nieren durch doppelseitigen Lumbalschnitt in Anwendung gebracht.

Ich werde mir erlauben, die Bedeutung dieses Verfahrens, das trotz der Annahme, die es bei Küster und anderen gefunden hat, kaum so

viel, wie es verdient, angewandt wird, den durch letzten Fall, in welchem ich — vor wenigen Monaten — es angewandt habe, zu illustriren.

Eine 34-jährige Frau, die lange Zeit an Schmerzen in der rechten Nierengegend gelitten hatte, wurde wegen heftiger Cystitisanfälle, die vor 3 Monaten begonnen hatten, eingelegt. Im Harn wurde Albumen, Eiter und Tuberkelbacillen vorgefunden. Die Kystoskopie ergab den ganzen Fundus vesicae stark geschwollen und von tuberculösen Ulcerationen, die die Ureterkatheterisation unmöglich machten, bedeckt. Die rechte Niere war schmerzhaft, vergrössert, herabgesunken. Die linke Niere unfühlbar, nicht schmerzhaft. Durch den doppelseitigen Lumbalschnitt wurden beide Nieren untersucht; es ergab sich, dass die rechte eine etwas vergrösserte, aber sonst gesunde Wanderniere war, während die linke Niere durch und durch tuberculös degenerirt war. Ich habe Nephrectomie gemacht, und die Frau genas, nachdem die Blasen-tuberculose durch Carbolbehandlung ausgeheilt war.

Soweit die Frage der „anderen“ Niere. Es ist meine Ueberzeugung, dass auch Casper und Kümmell in der Wirklichkeit der Ureterkatheterisation ihre verbesserten Resultate verdanken, die sie neben der Kryoskopie und der Phloridzinprobe anwandten.

Und bin ich in diesem Vortrag gezwungen gewesen, ihre Lehre von der Bedeutung der speciellen Nierenfunctionsuntersuchungen ziemlich scharf zu kritisiren, ist es mir zum Schluss eine Freude, Ihnen beiden meinen wärmsten Dank auszusprechen für die bedeutungsvolle und grosse Arbeit, die sie darauf eingesetzt haben, die enorme Bedeutung der Ureterkatheterisation für die Nierenchirurgie klarzumachen.

Ich will nur noch sagen, dass ich mich vollständig Kümmell's Warnung gegen die moderne Bestrebungen anschliesse, die etwas schwierige aber sichere Ureterkatheterisation durch die leichte aber ganz unzuverlässige Anwendung der Harnsegregatoren zu ersetzen. Die Irrthümer, die bei Anwendung dieser Apparate unterlaufen, werden oft für die Patienten höchst verhängnisvoll.

Wir brauchen ja nur hier wieder an unsere Tuberculosefälle zu denken, wo der ganze Blasenboden ulcerirt, aber nur die eine Niere krank war. Der Harnsegregator hatte hier doppelseitige Leiden angegeben und die Patienten waren ihrem Schicksal überlassen worden.

III.

Welchen Einfluss haben die functionell-diagnostischen Methoden auf die Sterblichkeit der Nephrectomien wegen Nierentuberculose gehabt?¹⁾

Von

Professor J. Israel,

Berlin.

M. H.! In einigen Arbeiten der letzten Jahre wird die neuerliche Sterblichkeitsabnahme der Nephrectomien auf den Einfluss der functionellen Diagnostik zurückgeführt. So schreibt Kümmell das Absinken seiner Tuberculosesterblichkeit von 27,2 pCt. auf 14,2 pCt. der Blutkryoskopie zu, und Casper hat die unten²⁾ reproducirte Tabelle aufgestellt, um nachzuweisen, dass die Mortalität der Nephrectomien wegen Tuberculose durch die Anwendung des Ureterkatheters und der functionellen Diagnostik von 21,7 pCt. auf 10 pCt. gesunken sei.

Die Schlussfolgerung aus diesen Statistiken bedarf einer Nachprüfung, deren Resultat uns lehren wird, ob uns die bis jetzt er-

¹⁾ Vorgetragen am 2. Sitzungstage des XXXIV. Congresses der Deutschen Gesellschaft für Chirurgie, 27. April 1905.

²⁾ **Casper's Sammelstatistik.**

	Ohne Ureterkatheterismus.		Mit Ureterkatheterismus.	
	Nephrectomien	+ innerhalb der ersten 6 Monate	Nephrectomien	+ innerhalb der ersten 6 Monate
König . . .	18	.6	Barth . . .	7
Israel . . .	28	7	Kümmell . .	42
Krönlein .	34	7	Casper . . .	20
Czerny . .	35	6	Rotter . . .	8
Burckardt	14	2	Albarran . .	53
Summa	129	28 = 21,7%	130	13 = 10%

reichte Ausbildung der functionellen Diagnostik genügende Sicherheit giebt, um uns ihrer Führung anzuvertrauen. Anbetrachts der grossen Wichtigkeit, welche eine zuverlässige Functionsprüfung für die Nierenchirurgie haben würde, bin ich der Aufforderung des Herrn Vorsitzenden nachgekommen, mich zu der Frage zu äussern, obwohl ich mehrmals erfahren habe, wie undankbar die Aufgabe ist, dem Enthusiasmus auf urologischem Gebiete nüchterne Kritik gegenüberzustellen. Hat man mir doch trotz meiner ausdrücklichen Verwahrung¹⁾ eine blinde Feindschaft gegen den Ureterkatheter unterstellt, weil ich versucht habe, seine Leistungsfähigkeit auf ihr richtiges Maass zurückzuführen, indem ich nachwies, dass er die wichtigste Frage, nämlich die nach der Functionsfähigkeit der zweiten Niere, für sich allein nicht zu lösen vermöge. Diese Wahrheit bezweifelt jetzt niemand mehr; ist sie es doch gerade, die das berechtigte Bedürfniss nach einer functionellen Diagnostik geweckt hat. Ob aber diesem Bedürfnisse bereits durch die Casper-Richter'schen Methoden und die Koranyi'sche Blutkryoskopie entsprochen worden ist, soll an der Nierentuberculose untersucht werden, weil man gerade bei dieser Krankheit den Einfluss der functionellen Diagnostik auf die Umgestaltung der Resultate zu beweisen gesucht hat.

Dass dieser Beweis nicht gelungen ist, werde ich später darthun. Aber schon a priori kann man einen solchen Einfluss als unwahrscheinlich bezeichnen, anbetrachts der Thatsache, dass Jeder, der auf diesem Gebiete gearbeitet hat, die Verfahren aller anderen als irreführend verwirft und nur seine eigene Modification gelten lässt. So zeigt Goebel, dass die Casper-Richter'sche Harnkryoskopie zu falschen Resultaten führt, und modificirt sie. Kapsammer verwirft nicht nur in Bausch und Bogen sämtliche Spielarten der Kryoskopie, sondern auch die Casper'sche Phoridzin-

¹⁾ J. Israel, Was leistet der Ureterkatheterismus der Nierenchirurgie? Berl. klinische Wochenschr. 1899. No. 2. S. 1. „Fällt das Ergebniss dieser Untersuchungen nicht ganz entsprechend den hochgespannten Erwartungen aus, so möge man mich deshalb nicht für einen Gegner des Ureterkatheterismus halten. Ich gebe gern die Möglichkeit zu, dass er zukünftig in diagnostischer Hinsicht mehr zu leisten vermögen wird als bisher, aber die Verwirklichung dieser Möglichkeit wird davon abhängen, ob wir einmal lernen werden, aus den durch den Katheterismus gewonnenen Harnproben sichere Schlüsse auf den Zustand einer erkrankten Niere zu ziehen, als es nach Sachlage unserer heutigen Kenntnisse möglich ist.“

methode und ersetzt sie durch ein eigenes Verfahren. Rovsing wiederum weist nach, dass diese Modification ebenso täuscht wie die Originalmethode, und Albarran hält die bisherige Anwendungsweise der Phloridizinglykosurie für die trügerischste aller functionellen Methoden. Kümmell hält die Blutkryoskopie für untrüglich und unentbehrlich; Casper wendet sie nicht an, trotzdem er sie für die einzige erklärt, die über Suffizienz oder Insuffizienz der Nieren Auskunft giebt und Rovsing, Albarran, Kapsammer, Barth, Goebel, Stockmann erklären sie für irreleitend.

Kann man bei einer solchen Divergenz der Ansichten über Principien und Methoden einen reformirenden Einfluss der functionellen Diagnostik in ihrer jetzigen Gestalt auf die Operationsresultate erwarten? Meine Untersuchung über ihre Zuverlässigkeit wird in 3 Abschnitte zerfallen. Zuerst werde ich an einigen Beispielen zeigen, wie sie sich an meinen eigenen Tuberculosefällen bewährt hat, sodann werde ich untersuchen, ob das allgemeine Absinken der Tuberculosesterblichkeit auf ihren Einfluss zurückzuführen ist, endlich ob die Mortalitätsabnahme der gesammten Nephrectomien von ihr abhängt.

Die Blutkryoskopie, welche bis jetzt die einzige physiologisch gut begründete Methode ist, verliert, übertragen auf die Bedürfnisse der Chirurgie an practischer Brauchbarkeit durch viele Ausnahme von der Regel, deren Gründe noch nicht so durchsichtig sind, um dem Blutgefrierpunkt die Entscheidung über die Zulässigkeit einer Nephrectomie zu überlassen. Trotzdem deshalb Koranyi selbst sich gegen eine schematische Verwerthung seiner Versuchsergebnisse in praxi ausgesprochen hat, hat Kümmell dennoch die Normen, nach denen der Blutgefrierpunkt unser Handeln zu bestimmen habe, in zwei Axiomen festgelegt. Bei normalem Gefrierpunkt dürfe man nephrectomiren, weil die Erkrankung auf eine Seite beschränkt sei, bei abnorm erniedrigtem Gefrierpunkt sei eine Nephrectomie contraindicirt, weil eine doppelseitige Funktionsstörung vorliege. Beide Axiome lassen sich in dieser Verallgemeinerung nicht aufrecht erhalten. Nicht nur bei schwerer doppelseitiger Nierenaffection wurde von Rovsing, Kapsammer und Goebel siebenmal normaler Gefrierpunkt gefunden, sondern sogar bei schwerer Erkrankung einer Solitärniere von Rovsing, Stockmann und mir. — Andererseits kommt eine abnorm starke Gefrierpunktserniedrigung bei functionsfähiger zweiter Niere vor.

Ich habe zweimal mit Erfolg bei Gefrierpunkten von 0,60 und 0,69 nephrectomirt, ebenso Barth, Rovsing und Goebel in 7 Fällen. Die Häufigkeit der Incongruenz zwischen Gefrierpunkt und Functionswerth der Niere lässt sich nur feststellen, wenn man in einer Serie von Fällen die Blutgefrierpunkte systematisch prüft, ohne die Operationsindicationen von ihnen abhängig zu machen. Das hat Rovsing gethan, und im dritten Theil seiner Fälle ein irreleitendes Resultat der Kryoskopie gefunden. Mag auch diese Ziffer, wie ich glaube, zu hoch gegriffen sein, so können doch gegenüber diesen Erfahrungen die Axiome von Kümmell nicht aufrecht erhalten werden, da er die Gegenprobe auf das Exempel, nämlich Nephrectomien im Widerspruch zu den Ergebnissen der Kryoskopie, nicht gemacht hat. Wenn auch aus seinen Beobachtungen hervorgeht, dass ein normaler Gefrierpunkt jedenfalls seltener täuscht, als ein abnorm erniedrigter, so fehlt uns doch leider die Möglichkeit, die irreführenden von den zutreffenden Ergebnissen zu unterscheiden, und deshalb könnte es vorkommen, dass man im Vertrauen auf die Blutkryoskopie sowohl Patienten mit normalem Gefrierpunkt durch Insufficienz verliert, als auch solche mit abnorm erniedrigtem Gefrierpunkt unoperirt zu Grunde gehen lässt, welche durch die Operation hätten gerettet werden können.

Ich komme nun zu den Erfahrungen mit der Casper'schen Phloridzinmethode. Ich fand bestätigt, dass, abgesehen von den Fällen, in denen die Zuckerausscheidung gänzlich fehlt, die kranke Niere weniger Zucker producirt als die gesunde. Doch kommt auch nach Albarran's¹⁾ Beobachtungen das umgekehrte Verhalten innerhalb der ersten halben oder ganzen Stunde nach der Phloridzininjection vor.

Aber selbst bei regulärem Verhalten konnte diese Leistung der Phloridzinmethode auf meine Resultate keinen Einfluss ausüben, da es mir stets gelungen ist, in meinen 72 operirten Fällen²⁾ die Seite der tuberculösen Erkrankung ohne Hülfe der functionellen Methoden zu erkennen.

Besonders irreführend ist das doppelseitige Ausbleiben der

¹⁾ Albaran, Exploration des fonctions rénales. Paris. Masson & Cie. 1905. S. 472. „lorsqu'on ne compare les urines des deux reins que pendant une demi heure ou une heure, on peut exceptionnellement observer que la quantité de sucre, mesurée en centigrammes, est plus élevée du côté du rein malade.

²⁾ Zur Zeit der Correctur 75 Fälle.

Zuckerreaction trotz Functionsfähigkeit der zweiten Niere. Schon früher habe ich zwei mit Glück nephrectomirte Fälle ohne Zuckerreaction mitgetheilt. Diese Erfahrungen kann ich noch durch 3 gleiche bei der Nierentuberculose vermehren. In einem sechsten Falle fehlte die Zuckerausscheidung an einem Tage, an dem nächsten war sie vorhanden. In anderen Fällen fand man, dass die Zuckerreaction vor der Nephrectomie fehlte, um nach der Operation zu erscheinen. Um Einwänden zu begegnen, erwähne ich, dass ich stets frisch aufgekochte, meistens sogar frisch bereitete Phloridzinlösung angewandt habe. Aus meinen mit Roving übereinstimmenden Erfahrungen ergibt sich, dass man im Vertrauen auf die Casper'sche Lehre von der Bedeutung der fehlenden Zuckerausscheidung nicht wenig Menschen hätte ohne Hülfe zu Grunde gehen lassen, die sämmtlich durch die Operation gerettet worden sind.

Wie erfüllt nun, abgesehen von diesen Fällen, die Casper'sche Phloridzinmethode ihre wichtigste Aufgabe, uns über den Functionswerth der beiden Nieren aufzuklären? Entspricht das Verhältniss ihrer Zuckerproduction thatsächlich dem Verhältniss ihrer Functionsfähigkeit? Meine mit allen Cautelen gewonnenen Erfahrungen lehren, dass weder das Verhältniss noch die absolute Grösse der während des kurzen Zeitraums einer gewöhnlichen Untersuchung ausgeschiedenen Zuckermengen einen Schluss auf das functionelle Werthverhältniss der Nieren gestatten. Einige Beispiele auf dieser Tabelle werden das erläutern Hier sehen Sie in Fall I:

Rechts	Links
60 ccm Menge	45 ccm
0 pCt. Saccharum	0,2 pCt.
0 g Zuckermenge	0,09 g

die relativ und absolut minimale Zuckerausscheidung von 0,2 pCt. seitens einer völlig gesunden Niere, welche nach der Nephrectomie tadellos functionirt hat.

Im Gegensatz dazu finden sie in Beobachtung II:

Rechts	Links
38 ccm Menge	130 ccm
3,2 pCt. Sacharum	0,2 pCt.
1,21 gr Zuckermenge	0,26 gr

einen Fall mit relativ und absolut ungewöhnlich hoher Zuckerausscheidung der mehrwerthigen Niere (3,2 pCt.), der nach der Nephrectomie durch langdauernde urämische Erscheinungen auf das Ernsteste bedroht war, ehe er in den Hafen der Heilung einlief.

Betrifft diese Unsicherheit die Functionsfähigkeit der mehrwerthigen Niere, so giebt die Höhe der Zuckerausscheidung einen noch geringeren Aufschluss über den Grad der Schädigung der kranken Niere. Denn bei verhältnissmässig geringfügiger Erkrankung fehlt der Zucker oft gänzlich, während er bei stärkerer Erkrankung verhältnissmässig reichlich sein kann. Hier sehen Sie beispielsweise zwei Fälle:

	Rechts	links
Fall III:	10 ccm Menge	13 ccm
	1,2 pCt. Saccharum	2,3 pCt.
	Links	Rechts
Fall IV:	30 ccm Menge	17 ccm
	1,7 pCt. Saccharum	3,8 pCt.
	0,54 g Zuckermenge	0,64 g

in denen die tuberculösen Nieren 1,2 und 1,8 pCt. Zucker ausschieden, also 6—8mal so viel als die gesunde Niere des ersten Falles, und doch war ihre Schädigung viel grösser als die vieler anderer Nieren, die gar keinen Zucker mehr produciren. Das Resultat meiner Beobachtungen über die Casper-Richter'sche Phloridzinmethode lässt sich dahin zusammenfassen, dass sie weder die Gesundheit der mehrwerthigen Niere zu beweisen vermag, noch bindende Schlüsse auf das Werthverhältniss beider Nieren erlaubt. Die Möglichkeit der Verwerthung der Zuckermenge als Functionsmesser setzt eine genaue Kenntniss der von beiden Seiten zu gleicher Zeit gelieferten Harnmengen voraus. Diese scheidet aber häufig an dem Vorbeifliessen uncontrolirbarer Harnmengen neben dem Ureterkatheter¹⁾, wodurch die quantitative Zuckerbestimmung illusorisch wird. Wegen dieser und anderer Fehler der Methode hat Kapsammer die quantitative Zuckerbestimmung durch den

¹⁾ Um diesem Uebelstande zu begegnen, hat Nitze einen Katheter construirt, der in der Art der Trendelenburg'schen Tamponcanüle für die Trachea an einer Stelle völlig das Innere des Ureters ausfüllt. Dasselbe will Albarran durch Katheter erreichen, die von stärkerem Caliber als die bisher üblichen, am Nierenende schräg wie ein Flötenschnabel abgeschnitten sind.

Zeitpunkt des Eintritts der Zuckerreaction ersetzt. Eintritt der Reaction zwischen 15. und 20 Minuten soll volle Functionsfähigkeit beweisen, zwischen 20 und 25 Minuten herabgesetzte, aber mit Nephrectomie noch verträgliche Function; Reaction nach 30 Minuten soll die Nephrectomie contraindiciren. Dieses einfache Schema hat leider so wenig allgemeine Gültigkeit wie alle andern schematischen Normen. Rovsing's, Albarran's und meine Erfahrungen können den Gegenbeweis liefern.

Folgendes Beispiel erläutert die Inconstanz der Zuckerreaction an zwei aufeinanderfolgenden Tagen:

Haematuria e causa ignota.

Links	Rechts
1) Katheter im Ureter	Katheter in der Blase
Sacch. nach 15 Minuten	Sacch. nach 30 Minuten.
2) Katheter in der Blase	Katheter im Ureter
Sacch. negativ nach 35 Minuten	Sacch. nach 20 Minuten.

Was nun endlich die Harnkryoskopie anbetrifft, so hat der Vergleich der Gefrierpunkte gar keinen Sinn ohne Kenntniss der Harnmengen, weil erst die Producte aus Menge und Gefrierpunkt, die sogenannten Valenzwerthe, das Verhältniss der Arbeitsgrößen beider Nieren zum Ausdruck bringen. Ohne Berücksichtigung der Mengen kann es vorkommen, dass sich die Gefrierpunktserniedrigungen umgekehrt verhalten wie die Functionswerthe. Da man aber aus den vorher erwähnten technischen Gründen bis jetzt nicht immer im Stande ist, die Harnmengen vollständig mit dem Ureterkatheter aufzufangen, muss die Methode nicht selten versagen. Aber selbst wenn man diese Fehlerquelle durch Anwendung des Luys'schen Segregators vermeidet, zeigt sich, dass auch die richtigen Valenzwerthe ein trügerisches Bild von dem Werthverhältniss der beiden Nieren geben können. Hier sehen sie z. B. im Fall VI gleiche Valenzwerthe auf beiden Seiten, obwohl die eine Niere gesund, die andere tuberculös war.

Links	Menge	Rechts
130 ccm		38 ccm
— 0,54	△	— 1,87
7024	Valenzwerte	7106
Steril.		Staphylokokken.

Solche Beobachtungen sind geeignet, den principiellen Fehler der bisherigen Methoden zu veranschaulichen. Sie verwechseln die Arbeitsleistung der Nieren während einer kurzen Thätigkeitsphase mit der wirklichen Functionsfähigkeit. Thatsächlich sind das ganz verschiedene Dinge. Denn wie Sie hier gesehen haben, können gewisse Leistungen zweier Nieren in einer kurzen Spanne Zeit die gleichen sein, während ihr wirklicher Functionswerth ein ganz verschiedener ist. Von der Functionsfähigkeit ist meistens ein Theil latent; darum offenbart sich das wahre Werthverhältniss beider Nieren erst in der Verschiedenheit ihres Verhaltens gegenüber einer maximalen Inanspruchnahme ihrer Function. Je stärker man die Nierenthätigkeit durch Getränk- und Nahrungszufuhr provocirt, desto weiter bleibt die schlechtere Niere in ihrer Secretionsgrösse hinter der besseren zurück, und zwar um so mehr, je kränker sie ist. Erst wenn man auf eine solche Weise die Nieren gezwungen hat, ihre ganze Secretionskraft zu offenbaren, kann man aus der Differenz ihrer maximalen Arbeitsleistungen bei längerer Beobachtung des Secretionsablaufs einen Einblick in die Grösse und das Verhältniss der beiderseitigen Functionsfähigkeit gewinnen.

Ich habe schon vor drei Jahren in einer Arbeit, welche sich vollständig mit dem heute gehörten Urtheil Rovsing's über den Werth der bisher angewendeten Functionsprüfungen deckt, dem Gedanken Ausdruck gegeben, dass nur die Kenntniss der maximalen Leistungsfähigkeit für die functionelle Diagnostik verwerthbar sei¹⁾. Ein ähnlicher Gedanke liegt einer eben erschienenen vorzüglichen Arbeit von Albarran²⁾ zu Grunde, welche die functionelle Diagnostik mehr zu fördern verspricht als die bisherigen Versuche.

Ich komme nun zur Beweiskraft der Statistiken³⁾. Würde der

¹⁾ Israel, Ueber functionelle Nierendiagnostik. Mittheilungen aus den Grenzgebieten der Medicin und Chirurgie. XI. Bd. 2. Heft. 1903. S. 187. „Aber es ist ein grober Irrthum zu glauben, dass sie (s. die Phloridzinmethode) im Stande sei . . . das Verhältniss der einzig wissenswerthen beiderseitigen maximalen Functionsfähigkeit exact zu messen.“

²⁾ l. c.

³⁾ Gute Operations-Statistiken sind an und für sich noch kein Maassstab für die Grösse der therapeutischen Leistungen. Gute Statistiken sind leicht zu erreichen, wenn man grundsätzlich der Gefahr aus dem Wege geht, die mit der Operation prognostisch unsichere Fälle verbunden ist. Dadurch wird man weniger Todesfälle haben, aber auch weniger Heilungen, weil man eine Anzahl Heilbarer unoperirt ihrem Schicksal überlässt. Der wahre Fortschritt unseres Könnens zeigt sich aber nicht darin, dass wir im Interesse unserer Statistik jedes Risiko vermeiden, sondern auch von den prognostisch unsicheren

Fortschritt in den Resultaten auf der functionellen Diagnostik beruhen, so müsste er bei Denen ausgeblieben sein, die sie entweder nicht anwenden, oder die unabhängig von ihren Ergebnissen handeln. Das trifft aber nicht zu. Zu diesen Unabhängigen gehören Rovsing und ich. Rovsing's rein operative Mortalität der Tuberculose-exstirpationen betrug vor 1901 14,2 pCt., nach 1901 nur 3,3 pCt.

Die Summe meiner operativen und gesammten Ferntodesfälle bei der Tuberculose betragen vor 1901 28,5 pCt., nach 1901 nur 10 pCt.

Demnach hat unsere Unabhängigkeit von der functionellen Diagnostik uns nicht gehindert grosse Fortschritte zu machen. — Nun läge es nahe, diese auf den mit den functionellen Methoden eng verbundenen Ureterkatheterismus zu beziehen. Aber das ist sicher nur in beschränktem Maasse angängig; denn die Herabsetzung der Mortalität findet sich auch bei Denen, welche den Ureterkatheter bei der Tuberculose überhaupt nicht anwenden. Zu diesen gehören Morris und Bazy. Morris¹⁾ Mortalität betrug vor 1901 22,7 pCt., nach 1901 15 pCt.; und Bazy's²⁾ operative Mortalität von nur 6,6 pCt. seit dem Jahre 1890 gehört zu den niedrigsten bekannten. Auch meine Resultate sind ziffernmässig nicht nachweisbar durch den Ureterkatheterismus beeinflusst worden. Unter 41 seit 1901 nephrectomirten Tuberculosen habe ich bei 21 den Ureter katheterisirt, bei 20 nicht.

Die Mortalität beider Kategorien ist fast dieselbe, nämlich 9,5 pCt. und 10 pCt. Dieselbe Unabhängigkeit vom Ureter-

Fällen so viele retten als möglich. Dann werden wir zwar mehr Misserfolge haben, dafür aber eine grössere Anzahl Menschen dem Leben erhalten. — Nun ist es klar, dass diejenigen, die a priori von der Richtigkeit der Ergebnisse der Funktionsprüfung überzeugt sind, unabsichtlich und unbewusst für die Statistik arbeiten. Wenn sie alle Fälle von der Operation ausschliessen, deren Blutgefrierpunktserniedrigung 0,58 übersteigt oder deren Phloridzinglykosurie sehr gering ist oder gänzlich fehlt, so behalten sie die Fälle übrig, deren Operation mit grösster Wahrscheinlichkeit gute Resultate giebt und kommen so zu einer guten Statistik auf Kosten einer Anzahl von Kranken, welche sie ohne Berechtigung ihrem traurigen Schicksale überlassen.

Wie weit diese der Statistik zu Gute kommende Auslese geht, zeigt sich in der Angabe Casper's, dass bei ihm auf 20 operirte Tuberculosen 8, also 28,5 pCt. entfallen, denen die Operation verweigert wurde. Demnach wurde mehr als jeder vierte Patient als inoperabel zurückgewiesen. Dieses Verhältniss der Inoperablen bei einem sehr kleinen Krankenmaterial übersteigt bei Weitem das von mir an einem weit grösseren erfahrene, wobei noch in Betracht zu ziehen ist, dass unter dem Material eines Krankenhauses naturgemäss die Zahl der schweren Fälle viel grösser ist als unter dem der Poliklinik und der Privatpraxis des Herrn Casper entstammenden.

^{1) 2)} Laut gütiger brieflicher Mittheilung.

katheterismus zeigt der Vergleich meiner Sterblichkeit vor und nach 1901. Obwohl vor 1901 nur 7 pCt. der Fälle, nach 1901 aber 50 pCt. katheterisirt worden sind, war die für den Einfluss des Ureterkatheterismus allein in Frage kommende operative Mortalität fast dieselbe, nämlich 10,7 pCt. und 10 pCt.

Auch der Vergleich der postoperativen Insuffizienzen lehrt dasselbe: unter 46 nicht Katheterisirten kamen 3 = 4,6 pCt. Insuffizienzen vor, unter 22 Katheterisirten 2 = 6,5 pCt.

Wenn diese beiden auch nicht tödtlich endeten, so waren sie doch bei der Schwere ihrer urämischen Erscheinungen nicht weit davon entfernt. Demnach kann auch der Ureterkatheterismus nur zu einem kleineren Theile, der später gewürdigt werden soll, unsere Fortschritte erklären.

Nach dieser Feststellung komme ich auf den speciellen Antheil der Functionsprüfung an der Besserung der Operationsresultate bei den Tuberculosen zurück. Nachdem ich nachgewiesen habe, dass bedeutende Fortschritte unabhängig von der functionellen Diagnostik erreicht worden sind, fragt es sich noch, ob die Resultate ihrer Anhänger die der Gegenpartei übertreffen. Dass diese Frage zu verneinen ist, lehrt diese Tabelle. Sämmtliche hier verzeichneten Nephrectomien entstammen ungefähr der gleichen Zeit; sie sind, soweit feststellbar war, alle oder fast alle im neuen Jahrhundert ausgeführt.

Links finden Sie die Operationen auf Grund der functionellen Me-
Todesfälle innerhalb der ersten 6 Monate nach Exstirpation tuberculöser Nieren

auf Grund functioneller Diagnostik			unabhängig von functioneller Diagnostik		
Kümmel . . .	42	† 6	Buckhardt . .	9	† 2
Casper	20	† 2	Krönlein . . .	11	† 2
Barth	7	† 1	Rovsing	30	† 4
Rotter	8	† 2	Israel	41	† 4
Albarran . . .	27 ¹⁾	† 4 ²⁾			
Summa	104	† 15 = 14,4 pCt.	Summa	91	† 12 = 13,1 pCt.

¹⁾ Vier Fälle, bei denen noch nicht 6 Monate seit der Exstirpation verfloßen sind, sind nicht mitgezählt.

²⁾ In Casper's Tabelle ist die Zahl der Todesfälle Albarran's unrichtig angegeben, da er nur die unmittelbaren, nicht aber die Ferntodesfälle berücksichtigt hat, von denen sich laut brieflicher Mittheilung von Albarran 3 innerhalb der ersten 6 Monate ereignet haben.

thoden, rechts die davon unabhängigen. Der Vergleich der Resultate widerlegt die Behauptung, dass die functionelle Diagnostik die Ursache unserer Fortschritte sei, denn die Mortalität mit der functionellen Diagnostik beträgt 14,4 pCt., die ohne functionelle Diagnostik nur 13,1 pCt.

Weshalb hat nun Casper's oben abgedruckte Tabelle zu ganz abweichenden Resultaten geführt? Weil sie den principiellen Fehler hat, Resultate aus ganz verschiedenen Zeitperioden miteinander zu vergleichen. Auf der einen Seite stehen die frühen und allerfrühesten Resultate der älteren Operateure, welche den Kampf gegen die Nierentuberculose zuerst aufgenommen haben und sich ihre eigenen Wege bahnen mussten, auf der anderen die der jüngeren, welche aus den pathologischen Erkenntnissen und den klinischen Erfahrungen der älteren gelernt haben, was nachzuahmen und was zu vermeiden war. Aber Herr Casper hat nicht berücksichtigt, dass auch die älteren Chirurgen inzwischen nicht stehen geblieben sind, und dass sie aus ihren älteren Erfahrungen ebensoviel gelernt haben, wie die jüngeren. Deshalb ist nur ein Vergleich der zu gleichen Zeiten gewonnenen Resultate zulässig und der hat, wie Sie gesehen haben, Herrn Casper's Schlussfolgerung nicht bestätigt¹⁾.

Nach diesen negativen Resultaten meiner Untersuchung bin ich die Auskunft darüber schuldig, worin ich die wirklichen Ursachen unserer Fortschritte bei der Tuberculose sehe. Die wesentlichste

¹⁾ Ein anderer Fehler der Casper'schen Statistik beruht darauf, dass die Todesfälle innerhalb der ersten 6 Monate zum Maassstab für den Einfluss des Ureterkatheterismus und der functionellen Diagnostik gemacht sind. Ein Einfluss dieser beiden Factoren könnte doch nur in den unmittelbaren postoperativen Todesfällen zu Tage treten; er kann aber nicht für die tuberculösen Späterkrankungen und die accidentellen Todesfälle verantwortlich gemacht werden, welche eine Anzahl Patienten innerhalb 6 Monaten nach glücklich überstandener Nephrectomie dahinraffen.

Wenn ich z. B. mit 25 pCt. Mortalität in Casper's Tabelle figurire, so könnten doch höchstens meine 10,7 pCt. operativer Mortalität für den Einfluss der functionellen Diagnostik verwerthet werden, während die 14,3 pCt. Fernmortalität in Folge verschiedener Manifestationen der Tuberculose auch nicht die leiseste Beziehung zu dieser Frage haben. — Auch die Angaben über die Zahl der Todesfälle durch Niereninsufficienz sind kein zuverlässiger Maassstab für den Nutzen der functionellen Methoden. Denn eine genaue Feststellung der Todesursachen ist nur möglich, wenn genaue Krankengeschichten und Sectionsprotocolle vorliegen. Das trifft aber in Casper's Sammelstatistik mit Ausnahme Kümell's nur für diejenigen Operateure zu, deren hohe Mortalität hervorgehoben werden soll. Ohne genaue Krankengeschichten und Sectionsprotokolle unterliegt es aber vielfach der subjectiven Deutung, ob Jemand an Insufficienz der Niere oder an erlahmender Herzkraft oder an postoperativem Erbrechen zu Grunde gegangen ist, so dass man unter manche Bezeichnungen der Todesursachen in vielen Statistiken ein Fragezeichen setzen darf. Noch ein anderer Umstand verbietet es,

finde ich darin, dass sich auf Grund veränderter pathologischer Anschauungen unsere Operationsindicationen völlig geändert haben, mit der Consequenz, dass die günstigeren Fälle einen immer grösseren Raum in unserem Krankenmaterial einnehmen. Während wir früher die Tuberculosen nur operirten, wenn die Schwere der Symptome bei weit vorgeschrittener Krankheit dazu zwang, giebt uns jetzt allein die Thatsache, dass eine Tuberculose besteht, die Indication zur Operation, auch wenn weder momentan bedrohliche noch quälende Erscheinungen dazu drängen. Deshalb operiren wir jetzt viel mehr Tuberculosen im Frühstadium, und dadurch setzen wir die Mortalität erheblich herab. Die Gründe der geringeren Sterblichkeit der Frühoperationen brauche ich bloss anzudeuten:

1. wächst die Häufigkeit einer tuberculösen oder toxischen Erkrankung der zweiten Niere mit der Dauer des Leidens;

2. schädigt ein langer Bestand der Nierentuberculose (besonders mit Mischinfection) stets das Herz. Dann kommt es in Folge der operativen Schädlichkeiten nicht selten zum tödtlichen Ausgang entweder durch Herzinsufficienz oder durch cardiale Niereninsufficienz. Diese kommt dadurch zu Stande, dass eine auch nur leicht geschädigte Niere, welche bei guter Herzkraft noch völlig ausreichend functionirt hätte, bei geschwächtem Herzen keine genügende Compensation zu leisten vermag;

3. fehlen bei den Frühformen die vielen operativen Schwierigkeiten der alten Tuberculosen. Daher vermindern sich die Todesfälle durch Shok, Collaps, Blutungen, Sepsis, Peritonitis;

4. nehmen die Ferntodesfälle ab, wenn eine Quelle tuberculöser Allgemeininfection durch rechtzeitige Nephrectomie verstopft wird. Während z. B. unter meinen ersten 28 Fällen 5 im ersten

für sämtliche Todesfälle an Niereninsufficienz die Unterlassung der functionellen Prüfung verantwortlich zu machen. Es ereignen sich nicht wenig postoperative Niereninsufficienzen durch Schädigung der Herzthätigkeit, Blutverlust, Narkose, septischen Wundverlauf in Fällen, bei denen ohne diese operativen Schädlichkeiten die Niere ausreichend functionirt hätte. Das sind also Fälle, die sich durch die vollkommenste functionelle Diagnostik nicht voraussehen lassen. Will man also aus statistischen Angaben der Todesfälle Schlüsse auf den Einfluss der functionellen Diagnostik ziehen, so sind hierfür noch eher die gesammten operativen Todesfälle zu verwerthen als die tödtlichen Insufficienzen, weil das Moment der subjectiven Deutung der Todesursachen dadurch fortfällt. Aber es ist überhaupt principiell falsch, aus Operationsresultaten Schlüsse auf den Werth einer Untersuchungsmethode zu ziehen, da die Resultate von dem combinirten Zusammenwirken einer sehr grossen Anzahl von Factoren abhängen, von denen man nicht einen willkürlich als den bestimmenden herausgreifen darf.

Jahre der Tuberculose erlegen sind, ist unter den 40 folgenden nur ein Ferntod zu verzeichnen.

Zur Besserung unseres Operationsmaterials trägt ferner die erst allmählig gewonnene bessere Erkenntniss der Grenzen unseres Könnens bei, welche uns von der Nephrectomie aussichtsloser Fälle abhält, an welche wir uns mit dem ersten Enthusiasmus der Kinderjahre der Nierenchirurgie herangewagt hatten.

Die frühere Operation setzt eine frühere Diagnose voraus. Auch in dieser Hinsicht haben wir einen grossen Vorsprung gegenüber der früheren Zeit durch die Erkenntniss von dem descendirenden Verlauf der Harntuberculose, welche uns veranlasst, bei allen Tuberculosen der Harnwege sofort nach dem Primärherde in der Niere zu suchen. In den seltenen Fällen, in denen zur Entdeckung der Seite der Erkrankung die klinische Untersuchung incl. der Cystoskopie nicht ausreicht, verhilft uns dazu der Ureterkatheter. Unter meinen 72 operirten Nierentuberculosen bedurfte es zur Beantwortung der Frage, welche Niere erkrankt war, nur einmal der gesonderten Harnauffangung.

Zwei fernere Ursachen der besseren Erfolge sind dem Ureterkatheter zu verdanken, nämlich erstens der grössere Schutz gegen Nephrectomien bei Mangel, Aplasie oder völliger Functionsunfähigkeit der zweiten Niere;

Zweitens die Möglichkeit durch Thierimpfung mit dem Harn der besseren Niere festzustellen, ob sie frei von Tuberculose ist.

Abgesehen von dieser Feststellung kann die durch den Ureterkatheter ermöglichte Erkenntniss einer nichttuberculösen Erkrankung der zweiten Niere nur in beschränktem Maasse zur Besserung der Resultate beitragen, — wenn man nicht alle derartigen Fälle von der Operation ausschliesst. Das würde der Statistik, aber nicht den Kranken zu Gute kommen, denn ich habe bei den schwersten Harnveränderungen der zweiten Niere, bei starkem Eiweissgehalt bis 1 pCt., bei reichlichen granulirten Cylindern, bei starkem Leucocytengehalt mit Glück nephrectomirt, während ich zweimal bei sehr geringfügigen Harnveränderungen bedrohliche urämische Zustände erlebt habe, die glücklicherweise nicht tödtlich endeten.

Ich komme zu dem dritten Punkte meiner Untersuchung, nämlich dem Einflusse der functionellen Diagnostik auf die Resultate der Nephrectomie im Ganzen.

Nun, wie für die Nierentuberculose im Speciellen, so lässt sich auch für die Nephrektomien überhaupt nachweisen, dass ihre Sterblichkeit unabhängig von den functionellen Methoden abgenommen hat.

Bei meinen ersten 145 Nephrektomien betrug die Summe der operativen und der Fernmortalität 20 pCt., bei meinen letzten 135 nur 12 pCt.; die rein operative Mortalität war auf 11,1 pCt. herabgesunken. Sind nun die Resultate mit Hilfe der functionellen Diagnostik besser? Das könnte so scheinen beim Vergleich mit Kümmell's Mortalität, die seit Einführung der Kryoskopie auf 6,4 pCt. gesunken ist. Zur Klärung dieser Frage habe ich unsere Operationen aus ungefähr gleicher Zeit verglichen und gefunden, dass die Differenz unserer Resultate nur eine scheinbare ist, sofern sie nur auf der ganz verschiedenen Zusammensetzung unseres Materials beruht. Während nämlich Kümmell unter 47 Nephrektomien von 1900—1903 nur 3 maligne Tumoren operirt hat, welche nur 6,3 pCt. seines Gesamtmaterials repräsentiren, habe ich unter 135 Nephrektomien von 1901—1905 50 maligne Geschwülste operirt, welche 37 pCt. aller Nierenexstirpationen dieses Zeitraumes ausmachen.

Diese unproportional grosse Zahl von Tumoren, mit ihrer alle anderen Nierenaffectionen weit übertreffenden Sterblichkeit von 20 pCt., drückt so sehr auf meine Gesamtmortalität, dass 58,8 pCt. aller meiner Todesfälle auf die malignen Tumoren entfallen.

Antheil der malignen Tumoren an der Sterblichkeit der Nephrectomien.

		Gesamte Nephrectomien			Nephrectomien wegen maligner Tumoren				Verhältniss der Tumorsterblichkeit zu der aller Nephrectomien pCt.
		Anzahl	Operative und entfernte Todesfälle	Mortalität pCt.	Anzahl	Verhältniss zur Gesamtzahl der Nephrectomien pCt.	Operative und entfernte Todesfälle	Mortalität pCt.	
Israel	1883/1905	280	46	16,4	94	33,5	21	22,3	45,6
Kümmell	1889/1903	95	16	16,8	7	7,3	3	42,8	18,7
Israel	1901/1905	135	17	12,5	50	37	10	20	58,8
Kümmell	1900/1903	47	4	8,5	3	6,3	0	0

Wollen wir also unsere Resultate an einem vergleichbaren Material messen, dann müssen wir die Tumoren auf beiden Seiten fortlassen. Das ist um so zulässiger, als die Todesfälle nach Tumorexstirpationen mit der functionellen Diagnostik fast gar nichts zu thun haben, da sie höchstens in verschwindendem Maasse durch eine präexistente Erkrankung der zweiten Niere zu Stande kommen.

Schliessen wir die Tumoren aus beiden Statistiken aus, dann finden Sie laut dieser Tabelle bei Kümmell eine Mortalität von 9 pCt., bei mir von 8,2 pCt.

Statistik der Nephrectomien mit Ausschluss der malignen Tumoren.

	Kümmell 1900/1903		Israel 1901/1905	
Steinnieren	6	† 1	12	† 2
Hydronephrosen }	20	† 3	30	† 0
Pyonephrosen				
Pyelonephritiden				
Tuberculosen	17	† 0	42	† 5
Varia	1	† 0	1	† 0
Summa	44	† 4 = 9 pCt.	85	† 7 = 8,2 pCt.

Demnach ist auch der Rückgang der Nephrectomiesterblichkeit im Ganzen nicht auf den Einfluss der bisher angewendeten functionell-diagnostischen Methoden zurückzuführen.

M. H. Mit dem negativen Ausfall dieser Untersuchungen wünschte ich nicht, fernere Bestrebungen auf diesem Gebiete zu entmuthigen, sondern zu fördern. Ich wollte verhindern, dass wir uns in eine falsche Sicherheit einwiegen, die oft gefährlicher ist, als das ehrliche Einverständnis der Mangelhaftigkeit unserer Einsicht in das Verhalten der Function.

Erst die Ueberzeugung von der Unzulänglichkeit der bisherigen Methoden und die Erkenntniss ihrer Ursachen kann dazu führen, andere Wege zu begehen, die zu dem ersehnten Ziele einer zuverlässigen functionellen Diagnostik führen.

IV.
**Rückblick auf die Nierenchirurgie seit
Einführung des Ureterenkatheterismus ¹⁾.**

Von
Professor Leopold Casper.

Seit Einführung des Ureterenkatheterismus durch den Autor²⁾ sind 10 Jahre, seit der Veröffentlichung der functionellen Nierendiagnostik durch denselben und P. Fr. Richter³⁾ sind 5 Jahre verflossen. Da erscheint es angebracht, einen Rückblick zu werfen, ob die Methoden das gehalten haben, was sie versprochen, ob nicht berücksichtigungswerthe Einwände erhoben worden sind, ob diese und neuere von uns und anderen gesammelte Erfahrungen irgend welche Aenderung und Ergänzung in der Methodik erheischen.

Von dem Ureterenkatheterismus brauchen wir nur zu erwähnen, dass er heut als souveräne Methode für die Diagnostik der Nierenerkrankungen allseitig anerkannt ist, und dass die später aufgekommenen Hilfs- und Ersatzmittel ihn nicht haben verdrängen können.

Der functionellen Nierendiagnostik, die sich auf dem Ureterenkatheterismus aufbaut und die neben diagnostischen auch prognostische Aufgaben zu erfüllen hat, sind einige Gegner entstanden, die Schwächen der Methode nachweisen und dadurch die Gültigkeit ihrer Lehrsätze erschüttern zu können geglaubt haben.

Die letzteren gipfeln, um es noch einmal kurz zu sagen, darin, dass die Arbeitsleistung der beiden gesunden Nieren, gemessen an der osmotischen Spannung (Δ), der Quantität

¹⁾ Vorgetragen am 2. Sitzungstage des XXXIV. Congresses der Deutschen Gesellschaft für Chirurgie, 27. April 1905.

²⁾ Berliner klin. Wochenschr. 1895. No. 3.

³⁾ Berliner klin. Wochenschr. 1900. No. 29.

des ausgeschiedenen Harnstoffs (\bar{U}) und des Saccharums (Sa) nach Phloridzininjection aus dem gleichzeitig aufgefangenen Harn einander immer annähernd gleich ist. Ist eine Niere in ihrer Function gestört, so werden von dieser Niere weniger Moleküle aus dem Blut herausgearbeitet. Δ liegt dem Nullpunkt näher. Es wird weniger Harnstoff ausgeschieden. Diese Nieren produciren weniger Zucker als die gesunden. Alle diese Werthe der kranken Seite bleiben gegen die gesunde zurück. Gleiche Bedingungen, gleiche Ernährung vorausgesetzt, vor allem eine Verdünnung durch Wasseraufnahme vermieden, nehmen die Werthe proportional der gestörten Function ab. Bei fast völlig zerstörter Niere ist der Gefrierpunkt des Harnes sehr nahe dem Wassergefrierpunkt; es wird wenig Harnstoff ausgeschieden; die Zuckerproduction nach Phloridzin ist minimal oder auch Null. Die absoluten Zahlen besagen nichts, nur die Vergleichswerthe haben Bedeutung.

Unter ganz bestimmten Bedingungen gestatten allerdings auch absolute Zahlen einen Schluss. Wenn z. B. der Gefrierpunkt eines Harns sehr tief liegt, etwa bei 2° , so muss diese Niere gut functioniren. Hierbei will ich nochmals betonen, dass das nicht gleichbedeutend mit „Gesundsein“ ist. Ich sah Harn chronischer Nephritiden mit hohem Δ . Wenn andererseits bei nicht diluirtem Harn der Gefrierpunkt desselben sehr nahe bei Null liegt, so spricht das für eine mangelhafte Arbeitsfähigkeit des Organs. Je gesünder und arbeitskräftiger eine Niere ist, um so grösser ist ihre Accommodationsfähigkeit in Bezug auf die Wasseraufnahme. Während die Accommodationsbreite schwer erkrankter Nieren gering ist, — Δ bleibt annähernd gleich, ob viel oder wenig Flüssigkeit aufgenommen wird — ist die Verdünnungsfähigkeit des Harnes um so grösser, je gesünder und functionstüchtiger das Organ sich erweist. Daher findet man enorme Schwankungen für Δ bei gesunden Nieren einmal bei reichlicher Zufuhr von Flüssigkeit und andererseits bei Wasserentziehung (Kövesi und Roth). Am ausgesprochensten ist die Abnahme der Wasserregulationsfähigkeit bei parenchymatösen Nephritiden, weniger bei interstitiellen. Dieses von Kövesi und Illyes

gefundenen Gesetz haben wir auch bei schweren einseitigen Nierenerkrankheiten bestätigt gefunden; so besitzt z. B. eine durch tuberculösen oder pyonephrotischen Process erheblich zerstörte Niere die Verdünnungsfähigkeit in viel geringerem Grade, als das unbeschädigte Schwesterorgan.

Sind diese Gesetze auch fast allseitig anerkannt und als richtig befunden worden, so hat es doch, wie erwähnt, nicht an einzelnen Stimmen gefehlt, die ihre Allgemeingültigkeit anzweifeln. Auf diese Ausstellungen wollen wir im Einzelnen eingehen.

Am wichtigsten erscheint der Einwand, der das Grundgesetz, auf dem sich unsere functionelle Nierendiagnostik aufbaut, trifft, dass nämlich die Zusammensetzung der zu gleicher Zeit aufgefangenen Harne aus gesunden Nieren nicht gleich sei. Diese Ansicht ist ausgesprochen worden von Israel, von Kapsammer und von Albarran. Der erstere kommt zu diesem Schluss aus dem Studium unserer eigenen Untersuchungsprotokolle (Casper und Richter, Functionelle Nierendiagnostik, 1901), Albarran und Kapsammer auf Grund eigener Untersuchungen. Andererseits sind unsere Angaben bestätigt worden von Friedrich Strauss, Fedorow (Petersburg), Bardier und Frenkel.

Albarran hatte von vornherein zur Untersuchung der Nierenfunction empfohlen, den Harn, der während 24 Stunden aus jeder von beiden Nieren gesammelt worden ist, zur Prüfung zu benutzen. Er begründete das damit, dass kleine, in kurzem Zeitraum aufgefangene Portionen über die Function täuschen können, weil nach seiner Ansicht die ausgeschiedenen Stoffe, auf die es ankommt, in ihrer Quantität während kleiner Zeitintervalle auch bei gesunden Nieren variiren. Diese Ungleichheiten gleichen sich aber aus, wenn man grössere, in längeren Zeiträumen aufgefangene Harnmengen verwendet.

Auf diesen Einwand ist Folgendes zu erwidern: Richter und ich haben schon in unserer Monographie erwähnt, dass es natürlich genauere Resultate liefern müsse, wenn man den Gesammtharn jeder von beiden Nieren, als wenn man nur kleine Mengen zur Prüfung heranzieht. Gleichzeitig haben wir aber auch bemerkt, dass dieses Verfahren die Methode so erschwert, dass sie dadurch beinahe illusorisch würde. Es hat eine sehr beträchtliche Unbequemlichkeit für den Kranken, die Katheter 24 Stunden im Ureter liegen zu haben; zudem halten wir es von einem anderen Gesichts-

punkt aus (Reizung, Ureteritis) als nicht wünschenswerth. Aus diesen Gründen muss davon Abstand genommen werden.

Das würde unser Verfahren natürlich nicht rechtfertigen, wenn der erhobene Einwand stichhaltig wäre. Das ist er aber nicht. Nicht darauf kommt es an, ob die Secretionssubstanzen (Δ , Harnstoff, Zucker) der beiden gesunden Nieren in mathematischem Sinne gleich sind, sondern darauf, dass sie in ihren Mengenverhältnissen in so minimalen Grenzen schwanken, dass ein deutlicher Unterschied in Bezug hierauf gegenüber den pathologischen Fällen besteht. Wir haben immer betont, dass die genannten Secretionsproducte annähernd gleich sind, und diese Thatsache kann ich heute, nachdem ich im Verlauf von fünf Jahren zahllose Untersuchungen an Gesunden und Kranken ausgeführt habe, vollauf bestätigen.

Um diese Dinge nochmals sorgfältig zu prüfen, haben wir eine grosse Reihe von Fällen mit gesunden Nieren systematisch in einer später zu schildernden Weise untersucht. (Siehe die Tabelle von Dr. Glaser¹⁾). Ausnahmslos sind die Functionswerthe beider Seiten annähernd gleich.

Dass Differenzen zwischen den Werthen vorhanden sind, ergibt sich aus unseren eigenen früher und jetzt mitgetheilten Zahlen, niemals aber erreichen diese Differenzen diejenigen Grade, die wir als geboten erachten, wenn man aus ihnen einen Schluss auf die Krankheit oder Functionsverminderung der einen Niere machen will. Auf geringe Differenzen der functionellen Werthe darf also kein Werth gelegt werden; nur beträchtliche Unterschiede gestatten dahingehende Schlüsse.

Differenzen, wie sie z. B. Kapsammer gefunden hat, von 0,1—0,2, ausnahmsweise auch bis 0,3 sowohl beim Gefrierpunkt als beim Zucker können noch als physiologische Schwankungen angesehen werden. Bei ausgesprochener Functionsverminderung einer Niere finden wir viel erheblichere Unterschiede, und wir empfehlen, damit diese zum Ausdruck kommen, die Kranken zu untersuchen, bevor sie Flüssigkeit zu sich genommen haben. (Siehe darüber auch später). Dann ist der Harn concentrirt, dann werden wir auf der gesunden Seite hohe functionelle Werthe — Δ immer zwischen ca. 1° — $2,5^{\circ}$ — beobachten, während eine schwerkranke

¹⁾ In dem gleichen Heft dieses Archivs.

Niere trotz der Flüssigkeitsenthaltung nicht im Stande ist, einen Harn von so hoher molecularer Concentration herauszuarbeiten. Naturgemäss werden die Verhältnisse um so deutlicher, je weiter vorgeschritten die Krankheit und je grösser die Functionsbehinderung der einen Seite der anderen gegenüber ist; sie können sich bei Störungen geringen Grades verwischen.

Sind wir aber darum in diesen Fällen rathlos, hilft uns hier die functionelle Diagnostik nicht? und damit kommen wir zu dem zweiten zu urgirenden Punkt, der besonders Israel gegenüber in den Vordergrund gerückt werden muss. Er stellt sich auf den Standpunkt: wenn die functionelle Diagnostik die aufgeworfenen Fragen nicht allein zu beantworten im Stande ist, so leistet sie auch nicht die ihr zugeschriebenen Dienste. Die Ueberlegungen, die uns in dem einen Fall dazu geführt haben, sagt er, eine Operation anzurathen, in dem andern, sie zu widerrathen, seien nicht auf Grund der functionellen Diagnostik allein entstanden.

Das ist durchaus richtig, aber die daraus gezogene Schlussfolgerung ist falsch. Nichts ist schädlicher in der forschenden Medicin, als sich auf ein Symptom, auf ein Untersuchungsergebniss zu verlassen. Das führt zur Einseitigkeit, und in letzter Linie zu Irrthümern. Es ist ein allgemein gültiges Gesetz, dass wir, wenn nöthig, alle die Mittel und Maassnahmen, die uns die wissenschaftliche Medicin an die Hand giebt, zur völligen Aufhellung und zum gründlichen Verständniss eines gegebenen Falles verwenden sollen. Immer habe ich darauf hingewiesen, dass die functionelle Nierendiagnostik nur ein Glied in der Kette der Untersuchungsmittel ist und sein soll.

Ist andererseits etwa eine Untersuchungsmethode deshalb zu verwerfen, weil sie uns Thatssachen oder Resultate liefert, die nicht pathognomonisch sind, mit anderen Worten, die allein nicht ausreichen, das Krankheitsbild zu deuten? Sollen wir z. B. auf den Nachweis von Eiweiss im Harn deshalb verzichten, weil dieser nicht besagt, ob es sich um eine Nieren- oder Herzaffection oder ein Constitutionskrankheit handelt? Bei allen diesen findet man Eiweiss im Harn. Sollen wir die Percussionsmethode vernachlässigen, weil eine nachgewiesene Dämpfung am Thorax verschiedene Deutungen zulässt?

Mit nichten. Wir registriren eine Reihe von Thatssachen aus den verschiedenen uns zu Gebote stehenden Untersuchungsmethoden,

und aus der Combination und richtigen Deutung dieser Thatsachen construiren wir uns unsere Vorstellungen über das Krankheitsbild. In ähnlichem Gedankengang sagte Nothnagel kürzlich: „Die Diagnose ist eine künstlerische und eine naturwissenschaftliche Leistung; bald überwiegt dieser, bald jener Theil der geistigen Thätigkeit dabei Man spricht so sehr viel von pathognomonischen Symptomen , aber ihre Reihe ist beschränkt und die ungeheure Mehrzahl aller Krankheitserscheinungen ist a priori vieldeutig, erlangt ihren bestimmten diagnostischen Werth erst im Zusammenhang mit anderen Erscheinungen.“ In gleicher, trefflicher Weise äusserte sich Barth (Danzig) auf dem letzten Chirurgencongress.

Ein Beispiel aus unserem Gebiet möge das erläutern. Wir constatiren bei einer durch Schmerzen und Fieber geschwächten Kranken (Frau W.) eitrigen Harn, Cylinder und Albuminurie. Die Palpation ergiebt einen Tumor der rechten Nierengegend. Die Cystoskopie lässt erkennen, dass der Eiter aus der rechten Niere stammt. Der Ureterenkatheterismus zeigt, dass Cylinder und Albumen von dem Harn der linken Niere herrühren. Die functionelle Diagnostik beweist aber durch die hohen Werthe für Δ , Harnstoff und Zucker dieser linken Seite, dass die Niere sich trotz der Erkrankung in gutem, functionstüchtigem Zustande befindet. So kommen wir auf Grund einer Reihe von Thatsachen, die aus den verschiedenen Untersuchungsmethoden resultiren, zu der Diagnose: Eiterung der rechten Niere, geringe Nephritis der linken Niere, daher Nephrotomie der rechten Niere indicirt und gestattet. Der Erfolg der Operation (Nephrotomie) hat unsere Annahme bestätigt.

Ein fernerer Einwand, den zuerst Israel erhoben und dem sich Goebell (Kiel) anschloss, ist folgender. Wenn die Quantität der zu untersuchenden Ausscheidungsstoffe Δ , Harnstoff, Zucker ein Maassstab für die Nierenarbeit sein soll, so müsste bei einem und demselben Fall das Verhältniss dieser Stoffmengen kurz nach einander gemessen das gleiche bleiben. Nun ergebe sich aus unseren eigenen Untersuchungsprotokollen, dass bei mehrmaligen Untersuchungen desselben Falles verschiedene Verhältnisswerthe für die Arbeit beider Nieren gefunden werden, obwohl in dem kurzen Zeitraum zwischen beiden Untersuchungen eine grobe Veränderung des functionsfähigen Nierenparenchyms auszuschliessen ist.

Mit diesem Einwand ist es so bestellt, wie mit dem vorigen.

Zunächst haben wir niemals gefordert, dass die Differenzen der Gefrierpunkts-, Harnstoff- und Zuckerwerthe in den verschiedenen Zeitabschnitten immer gleich bleiben müssten. Es wird indessen festzustellen sein, ob es denn zur Aufrechterhaltung der von uns aufgestellten These nothwendig ist, dass dies Postulat Goebell's und Israel's erfüllt werde. Das ist zu verneinen, denn wir haben durch zahlreiche Fälle immer nur gezeigt und zeigen wollen, dass der Gefrierpunkt des Harns der gesunden Seite höher ist als der des von der kranken Seite zur gleichen Zeit aufgefangenen Urins. Es ist ganz selbstverständlich, dass, wenn wir physikalische Methoden auf physiologische Verhältnisse, d. h. auf lebende Gewebe anwenden, Δ (Gefrierpunkt der gesunden Seite) zu verschiedenen Zeiten verschiedene Werthe gegen Δ_1 (Gefrierpunkt der kranken Seite) aufweisen muss, da die osmotische Spannung, die die Nierenarbeit ausdrückt, in jedem Moment wechselt je nach der Menge Flüssigkeit und fester Moleküle, die der Niere zugeführt werden, dass ferner eine ganze Summe anderer uncontrollirbarer Einflüsse sich in verschiedener Weise geltend machen. Nothwendig ist nur eines, dass unter gleichen äusseren Bedingungen Δ immer grösser sein muss als Δ_1 ; innerhalb dieser Grössen mögen zu verschiedenen Zeiten dreist Differenzen vorkommen. Nothwendig ist nur, dass, von einer später zu besprechenden Ausnahme abgesehen, die Kurven von Δ und Δ_1 zu verschiedenen Zeiten immer nach derselben Richtung gehen; innerhalb dieser Richtungen kommen Schwankungen vor, ja sie müssen vorkommen. Sie müssen vorkommen, weil ja kranke Nieren auf die verschiedenen osmotischen Spannungen anders antworten als gesunde. Wie mit Δ verhält es sich mit dem Harnstoff und dem Zucker.

Nehmen wir an, das Individuum habe wenig oder nichts getrunken, so sondern seine kranke und seine gesunde Niere in einer gegebenen Zeit zwei Harne von bestimmten, aber untereinander verschiedenen Zusammensetzungen in Bezug auf Δ , Harnstoff und Zucker ab. Tritt nun aus irgend einem Grunde ein erhöhter Andrang von Flüssigkeit zu den Nieren (reichliches Trinken oder nervöse Polyurie oder auch reflectorische Polyurie Kapsammer's oder Phloridzin-Polyurie) ein, so wird auf diesen die kranke Niere anders reagiren als die gesunde, infolgedessen werden naturgemäss die Unterschiedsverhältnisse der functionellen Nierenwerthe sich

ändern. Ja, es kann bis zur völligen Umkehrung der Curven kommen, was wir vollauf begreifen, wenn wir an das von Kövesi und Illyes gefundene Gesetz der Accommodationsfähigkeit der Niere denken. Durch starke Verdünnung kann der tiefe Gefrierpunkt der gesunden Niere von beispielsweise 2° bis auf $0,2^{\circ}$ steigen, während der Gefrierpunkt der kranken Seite, der ohne reichliche Flüssigkeitszufuhr etwa $0,6^{\circ}$ betrug, auch trotz reichlichen Trinkens sich nicht weit davon entfernen wird. Weil eben die Niere die Fähigkeit verloren hat, sich der andrängenden Wassermenge zu accommodiren, steigt er beispielsweise in demselben angezogenen Fall nur bis $0,4^{\circ}$. Dann hätten wir also einen höheren Gefrierpunkt $0,2^{\circ}$ auf der gesunden Niere gegenüber einem tieferen der kranken Niere, $0,4^{\circ}$.

Folgender Fall von vereiterter Steinniere der linken Seite, operirt im Oktober 1904, zeigt die Verhältnisse deutlich an:

Fall R. (12. 10. 04).

Aussehen	U. K.			
	Rechts klar		Links trüb	
	I. Portion	II. Portion	I. Portion	II. Portion
Menge . . .	8	(12)	10	(11)
Sp. G. . . .	1017	(1017)	1012	(1013)
Δ	1,23	(0,87)	0,73	(0,74)
Harnstoff . .	0,7	(0,23)	0,45	(0,35)
Sa		2,05		1,23
Alb. . . .		nihil		Spuren
Sed. . . .		nihil		Pus

Δ war rechts 1,23 gegen 0,73 links, die unter starker Verdünnung nach $\frac{1}{4}$ Stunde aufgefangene zweite Harnmenge lässt Δ rechts von 1,23 auf 0,87 sinken, während links Δ constant bleibt, 0,73 und 0,74. Der Harnstoff in der ersten Probe rechts 0,7 gegen 0,45 links geht bei der zweiten Harnprobe in Folge der Verdünnung rechts mit 0,23 unter links mit 0,35 herunter.

Was lehren diese Ausführungen? Etwa das, was Israel und Goebell meinen, dass die functionelle Nierendagnostik nicht zu Recht bestehe, weil die Verhältniszwerthe ein und desselben Falles nicht gleich bleiben? Nein, sie lehren nur, dass man auf physiologische Verhältnisse im menschlichen Organismus nicht mit Zahlen verfahren kann wie beim Einmaleins oder bei der Logarithmen-

tafel; sie lehren, dass diese Untersuchungsmethode nicht schematisch angewendet, sondern in ihren Resultaten gewürdigt sein will. Denn gerade das, was jene beiden Autoren bemängeln, die Differenz der Functionswerthe, lässt uns in dem angezogenen Fall schliessen, dass diejenige Niere, die so grosse Differenzen aufweist, besser arbeitet als diejenige, welche verhältnissmässig in ihrer Arbeitskraft, ausgedrückt durch die Zahlen für Δ , Harnstoff und Zucker, gleichgeblieben ist. Weit entfernt also, dass die relative Differenz der Functionswerthe in zwei kurz aufeinanderfolgenden Untersuchungen die Gültigkeit der aufgestellten Gesetze erschüttert, erhöht ihre richtige Würdigung vielmehr unser diagnostisches und prognostisches Können.

Aus diesem Grunde stimmen wir auch ganz und gar Goebell's Vorschlag zu, die functionelle Untersuchung stets nach einer bestimmten Diät, gewissermaassen nach einer Probemahlzeit vorzunehmen, da, wie ausgeführt, entsprechend der vorausgegangenen Nahrungs- und Flüssigkeitsaufnahme die Werthe für Δ , Harnstoff, sowie das specifische Gewicht wesentlichen Schwankungen unterliegen.

Was sodann die Phloridzinprüfung betrifft, so ist hierbei die Nahrungsaufnahme viel weniger von Wichtigkeit als bei Bestimmung der molekularen Concentration, da ja das Blut, aus dem die Niere unter dem Einfluss des Phloridzins den Zucker entzieht, fast stets denselben Zuckergehalt hat. Nur eine übermässig kohlehydratreiche Nahrung sollte vor Anstellung der Probe nicht gereicht werden. Dagegen kann natürlich im diluirten Harn, also bei grosser Flüssigkeitsaufnahme, wenig Saccharum erscheinen, ohne dass dies für eine mangelhafte Nierenfunction spricht, sondern einfach als Folge der Harnverdünnung. Letztere — in geringem Maasse tritt sie übrigens schon in Folge der leicht diuretischen Wirkung des Phloridzins ein — muss also möglichst vermieden werden.

Und damit scheidet ein weiterer Einwand Israel's aus, dem sich Thorkild Rovsing in Kopenhagen angeschlossen hat. Sie haben beobachtet, dass zuweilen die Zuckersecretion nach Phloridzininjection in einer gesunden Niere ausblieb. Sie haben einige solcher Fälle operirt, die kranke Niere entfernt und dadurch, dass

diese Patienten gesund geworden sind, den Beweis zu liefern geglaubt, dass die zweite Niere, in welcher die Saccharumausscheidung unterblieb, trotzdem gesund gewesen und geblieben ist. Folglich sagen sie, ist starke Zuckerausscheidung nach Phloridzin kein Beweis der Arbeitstüchtigkeit und Fehlen des Zuckers kein Beweis für die Arbeitsuntüchtigkeit der Niere.

Ich habe diesem mir ausserordentlich wichtig erscheinenden Einwand Jahre hindurch meine ganze Aufmerksamkeit gewidmet und dabei Folgendes eruiert: Jede gesunde Niere scheidet nach Phloridzininjection (0,01 pro dosi) Zucker aus. Diese schon vorher allgemein anerkannte Thatsache kann ich auf Grund von vielen Hunderten von Untersuchungen bestätigen. In zwei Fällen ging es mir so wie Israel und Rovsing: ich erhielt bei sicher gesunder Niere keine Saccharumreaction nach der Phloridzineinverleibung. Sorgfältige Beobachtungen klärten das Räthsel auf.

Das Phloridzin ist, worauf mein früherer Assistent Warschauer hingewiesen hat, für manche Individuen ein sehr starkes Diureticum: es kommt bisweilen nach $\frac{1}{4}$ bis $\frac{1}{2}$ Stunde zu einer enormen Harnfluth, so dass fast reines Wasser ohne Harnstoff, ohne Salze, von specifischem Gewicht 1000 abgesondert wird. Eine solche enorme Polyurie kann aber auch ohne Phloridzin lediglich als Ausdruck nervöser Störung durch die Untersuchung selbst auftreten. Dazu fügen wir die Beobachtung, dass die Quantität Zucker, die unter gleichen Bedingungen und bei gleich starker Harnabsonderung von verschiedenen Individuen nach einer gegebenen Phloridzindose producirt wird, in gewissen Grenzen schwankt; wir sehen, Quantitäten von 4,0 pCt. und mehr wechseln mit solchen von 0,4 pCt.; allerdings ist bisher zu wenig auf die wechselnden Harnmengen geachtet worden. Constanter ist die Zeit des Eintretens und die Dauer der Glykosurie. Daraus resultirt, worauf ich immer mit besonderem Nachdruck hingewiesen habe, dass die absoluten Zahlen nichts beweisen, dass beispielsweise eine Niere, die 0,3 pCt. Zucker absondert, gesund, und eine solche, die 3 pCt. absondert, krank sein kann. Nur das Plus der einen Seite, gegen das Minus der anderen gehalten, gestattet Schlüsse. Worauf diese Verschiedenheit der Zuckerausscheidung zurückzuführen ist, weiss man bis jetzt nicht. Wir können nur die Thatsache registriren.

Halten wir nun die beiden genannten Thatsachen, die starke diuretische Wirkung des Phloridzins, eventuell die nervöse Polyurie (Urina spastica) und die unter Umständen geringfügige Ausscheidung von Zucker bei gesunden Nieren zusammen, so werden die Fälle, wie sie Israel und Rovsing und ich selbst beobachtet haben, verständlich. In diesen Fällen ist die Zuckerausscheidung sehr gering gewesen. Sie hat nur kurze Zeit gedauert. Der Harn war sehr stark diluirt, so dass die Spuren Zuckers, die in ihm vorhanden waren, sich der Beobachtung entzogen. In einem der beiden von mir beobachteten Fälle gelang der Nachweis, dass die erwähnten Momente wirklich die schuldige Ursache waren. Derselbe Kranke (Stein der linken Niere), bei dem das eine Mal in dem der rechten, gesunden Niere entstammenden Harn kein Zucker nachgewiesen war, zeigte in seinem rechten Nierenharn deutliche Zuckerreaction, als wir ihn ein zweites Mal unter günstigeren Bedingungen untersuchten, nämlich nachdem wir jede Flüssigkeitszufuhr ferngehalten hatten.

Mit Rücksicht auf die erhobenen Einwände und die angedeuteten Beobachtungen, vor Allem um der durch die Polyurie bedingten Unsicherheit zu entgehen und um den Unterschied zwischen den Functionswerthen der gesunden und kranken Niere markanter zu gestalten, haben wir unsere Methode, wie folgt, gegen früher nach dem Vorschlag von Goebell geändert:

Der Kranke bekommt ein Probefrühstück [150,0 Milch¹⁾, 2 Eier, 1 Weissbrot mit Butter], 2 Stunden darauf beginnt die Untersuchung. Nachdem die Harnabsonderung aus den Ureteren im Gange ist, werden 0,01 Phloridzin eingespritzt. Als erste Proben gelten die bis zum Auftreten der Glykosurie (15—20 Minuten) abgesonderten Mengen, die nächsten 10 g sind die zweiten Proben. Abgesehen von der mikroskopischen, bakteriologischen und Albumenuntersuchung werden in den beiden Proben I spezifisches Gewicht, Δ und Harnstoff und in den Proben II dieselben Werthe und zudem die Saccharummengen bestimmt. Näheres siehe in der im diesem Archiv erscheinenden Arbeit von Dr. Glaser, mit dem ich 100 Fälle ca. 40 normale und 60 pathologische untersucht habe.

Gehen wir die Tabelle von Dr. Glaser durch, so sehen wir, dass in sämmtlichen Fällen mit gesunden Nieren nicht ein einziges

¹⁾ Es kann auch die Milch ganz fortbleiben.

Mal die Zuckerausscheidung vermisst wurde, obwohl sich in vielen Fällen Polyurie einstellte. Da zahlreiche Untersuchungen in der Poliklinik vorgenommen wurden, war eine Narkose nicht angängig. So bekamen wir vielfach Urina nervosa (spastica). In zwei Fällen fehlte Zucker wegen der starken Polyurie. Wie soll man demgegenüber die Angaben Rovsing's verstehen, dass er vielfach Zuckerausscheidung bei gesunden Nieren vermisst hat? Eine Reihe seiner negativen Fälle erklärt sich ohne Weiteres aus der starken Polyurie und daraus, dass er oft weniger als 0,01 Phloridzin injicirt hat. Früher hatten wir 0,005 als Dosis empfohlen, wir sind seit langem zu 0,01 übergegangen und rathen, wenn auch dann die Zuckerausscheidung mangelt, während alles andere für gesunde Nieren spricht, gemäss dem Vorschlag Albarran's die Untersuchung nach einer Injection von 0,02 Phloridzin zu wiederholen.

Wir halten es für wahrscheinlich, dass Rovsing ein unzuverlässiges Präparat¹⁾ hatte, wir glauben ferner, dass ihm mehrfach Versuchsfehler untergelaufen sind. So manche Stelle seiner Arbeit lässt darauf schliessen.

Wenn er z. B. bei Fall IV, K. F., seiner Arbeit²⁾ einen Gefrierpunkt von 3,860 bei tuberculöser Niere angiebt, so ist das schier unmöglich. Einen so hohen Gefrierpunkt des Harnes giebt es kaum je bei gesunden Nieren, viel weniger bei einer erkrankten, ich habe ihn noch niemals trotz der zahllosen Untersuchungen angetroffen.

In seinem Fall III ist möglicher Weise die fehlende Zuckerausscheidung aus der Harnverdünnung zu erklären. Die Gefrierpunkte sind niedrig 0,755 und 0,910. Es fehlen aber alle näheren Angaben, es fehlt das specifische Gewicht, es fehlt die Zeitangabe, wie lange auf Zucker nach der Injection nachgesehen wurde.

¹⁾ Wir benutzen das Präparat von Brückner, Lampe & Co., Berlin, das jedesmal unmittelbar vor dem Gebrauch aufgekocht werden muss. Das Phloridzin fällt in der Kälte aus. Dr. Gunkel (Fulda) theilte mir mit, dass er kürzlich eine frische aufgekochte Phloridzin-Lösung (0,01) einspritzte, ohne Glykosurie zu bekommen. Er liess stutzig geworden frisches Phloridzin von der Firma Merck, Darmstadt, kommen, spritzte es bei 6 Gesunden ein und sah bei Allen keine Saccharumreaction auftreten. Das beweist, dass ungleichmässige und unwirksame Präparate im Handel sind.

²⁾ Dieses Archiv. Bd. 75. Heft 4.

Denn die Zeit, in welcher nach der Phloridzininjection Zucker auftritt, kann in der That variiren; aber man muss nicht, wie Rovsing es thut, die Ausnahmen mit der Regel verwechseln. Die Regel ist die, dass nach ca. 15—30 Minuten die Saccharumausscheidung einsetzt und nach ca. 3 Stunden erlischt. Ausnahmsweise kommt es vor, dass die Zuckerproduction erst nach einigen Stunden beginnt. Wir sahen das in einigen Fällen von Nephritis. Deshalb lautet auch unsere Vorschrift jetzt, mit dem Auffangen der zweiten Harnportionen, bei welchen neben den anderen Werthen die Zuckermenge zu prüfen ist, erst dann anzufangen, wenn eine von den Harnproben der beiden Nieren positive Zuckerreaction aufweist. Da man in solchen übrigens sehr selten auftretenden Ausnahmefällen, wie Rovsing einen von dem jungen Mädchen erzählt, bei dem Zucker erst nach 3 Stunden auftrat, die Ureterkatheter nicht so lange liegen lassen mag, so wird der Blasenbarn dieser Patienten nachher aufgefangen und untersucht. Tritt die Zuckerreaction thatsächlich erst so spät ein, so muss die Untersuchung am besten in Chloroformnarkose wiederholt werden, um die nervöse Polyurie mit Sicherheit auszuschalten. Rovsing irrt also, wenn er meint, ich hätte jener Patientin mit der retardirten Zuckerausscheidung die Nephrectomie, die ihre einzige Rettung war, verweigert. Nein, wir hätten sie unter günstigeren Bedingungen noch einmal untersucht und wären zweifellos zu einem positiven Resultat gekommen.

Im Fall I Rovsing's, P. K., fehlt jede weitere Angabe, es fehlt die Angabe des specifischen Gewichts, der Grösse der Phloridzindose, die Zeit, während welcher auf Zucker nachgeforscht wurde. Man kann mit diesen lückenhaften Mittheilungen nichts anfangen.

Wohl aber fällt auf, dass Rovsing hier wie im Fall II, A. H., grosses Gewicht auf die absoluten Harnstoffmengen legt, er spricht von normalen Harnstoffmengen. Es ist aber doch heut nach den Untersuchungen von Noorden und Ritter als sicher und feststehend anzunehmen, dass es ein typisches gleichbleibendes Verhältniss zwischen N-Aufnahme und -Abgabe besonders bei Nierenkranken nicht giebt, dass Perioden besserer und schlechterer N-Ausscheidung regellos wechseln, dass demnach die Feststellung etwaiger N-Retention oder umgekehrt die erhöhte

Ausscheidung für die Frage, ob die Nieren leistungsfähig sind oder nicht, gar nichts aussagt.

Wie es der Zufall will, kann man gelegentlich in einer Periode erhöhter oder retardirter Harnstoff-Ausscheidung untersuchen. Zum mindesten müsste eine wochenlange Diätcur zur Herbeiführung des Stickstoffgleichgewichts vorausgehen. Und selbst dann ist man Fehlschlüssen ausgesetzt. Darnach sind auch die Angaben Rovsing's, dass er nach Fortnahme der kranken Nieren wiederholt ein Ansteigen der vorher darniederliegenden N-Ausscheidung beobachtet hat, als irrelevant zu bezeichnen.

Wohl soll man die Bestimmung des N oder des Harnstoffs, was dasselbe bedeutet, bei den Untersuchungen mitheranziehen, aber nur in der Weise wie Richter und ich es vorgeschrieben haben. Man soll die beiden aus den gleichzeitig aufgefangenen Harnen ausgeschiedenen Harnstoffmengen messen: ein Plus der einen Seite gegen ein beträchtliches Minus der anderen gewinnt im Gesamtrahmen der functionellen Untersuchung Bedeutung, weil es anzeigt, wie verschieden die beiden Nieren die ihnen gleichzeitig zufließende Muttersubstanz (Blut und Lymphe) verarbeiten.

Wenn Rovsing diese vergleichende Harnstoff-Untersuchung verbunden mit dem Ureterenkatheterismus ausübt, so wendet er also unsere Methode theilweise an. Er thut demnach Unrecht, meine Methode in ihrer Gesamtheit als unrichtig zu bezeichnen, während er einen integrirenden Theil derselben als zweckmässig und richtig anerkennt und verwerthet.

Wenn Israel seinen Vortrag auf dem diesjährigen Chirurgencongress damit begann, dass er sagte, er stimme in allem Wesentlichen mit Rovsing überein, so ist das demnach unrichtig. Israel unterscheidet sich von Rovsing in viel höherem Maasse als Rovsing von mir. Dieser wendet wie wir den Ureterkatheterismus mit der theilweisen functionellen Diagnostik (Vergleichung der Harnstoffwerthe) an, Israel verwirft die letztere ganz und sagt vom Ureterkatheterismus, dass er meist entbehrlich sei. Die grosse principielle Differenz besteht also nicht zwischen mir und Rovsing, sondern zwischen Rovsing und mir auf der einen und Israel auf der anderen Seite.

Wir können es aber nicht gutheissen, dass Rovsing sich auf die vergleichende Bestimmung des Harnstoffs beschränkt. Denn

wenn es auch richtig ist, dass die Werthe für Harnstoff mit denen für Δ und Zucker gewöhnlich parallel gehen, so zeigt die Ausscheidung von Harnstoff eine Thätigkeit der Niere, die von Saccharum eine andere, und die Grösse von Δ wiederum eine Summe von Actionen an. Die Feststellung der verschiedenen Werthe, die ohne Mühe bei ein und demselben Ureterkatheterismus möglich ist, giebt uns also eine gewisse Controlle, die die Sicherheit und Zuverlässigkeit unserer Resultate erhöht.

Wir müssen uns auch dagegen verwahren, als ob wir allein mit der Phloridzinprobe arbeiteten. Wir (Casper und Richter) haben in unserer ersten Arbeit wie in allen späteren gefordert, dass für die Functionsfrage Δ , Harnstoff und Zucker geprüft werde, wir haben die vergleichende Methode für alle 3 Stoffe eingeführt, nicht nur für das Phloridzin. Ich verlange jetzt noch die Bestimmung des specifischen Gewichtes, als eines wichtigen Factors.

Israel wie andere betonen, dass oft neben dem Ureterkatheter Harn vorbeifliesst, dass wir also über die Menge nichts Sicheres aussagen können. Das sei zugegeben. Für die Menge tritt das specifische Gewicht ein, beide Werthe gehen umgekehrt proportional, je grösser die Menge des Harnes, um so niedriger das specifische Gewicht. Haben wir z. B. minime Harnstoff- und Zucker-Ausscheidung bei niedrigem specifischen Gewicht, so gestattet das keinen Schluss, denn die geringe Ausscheidung kann durch die Verdünnung des Harnes bedingt sein. Ist dagegen Harnstoff und Zucker minimal trotz hohen specifischen Gewichtes, so ist dieses Verhältniss auffallend und macht eine Functionsstörung wahrscheinlich.

Das specifische Gewicht geht aber nicht immer mit dem Gefrierpunkt parallel, wie Kapsammer glaubt. Eine parenchymatöse Nephritis kann hohes specifisches Gewicht und schlechtes Δ ergeben, ebenso liegt es beim Diabetes.

Bei dieser Gelegenheit möchten wir noch eine irrthümliche Auffassung über die Wirkung des Phloridzins richtig stellen, der nicht allein Rovsing unterliegt. Der schon seit Jahrzehnten bekannten und übereinstimmend anerkannten Thatsache, dass nach Phloridzin-Einverleibung gewöhnlich Zucker im Harn auftritt, fügten Achard und Delamare die Beobachtung an, dass bei schwerkranken Nieren die Zuckerproduction ausbleibt. Richter

und ich fanden dann, dass bei einseitigen Erkrankungen schwerer Art thatsächlich der Harn dieser einen Niere nach Phloridzin-injection nur Spuren oder auch gar kein Saccharum enthielt. Da sich dies nur bei schwerkranken Nieren ereignete, so durften wir umgekehrt den Schluss machen: wenn unter sonst günstigen Umständen nach Phloridzin kein Zucker auftritt, so müssen diese Nieren schlecht arbeiten. Wir haben deshalb fehlende Saccharum-Ausscheidung der nicht zu operirenden Niere als Contraindication der Nephrectomie aufgestellt.

Rovsing sagt ganz richtig ebenso wie Israel, dass wir selbst nicht die Probe auf das Exempel, ob dieser Satz richtig sei, machen könnten, da wir Fälle, in denen die Zuckerausscheidung mangelt, nicht operirten. Die von Rovsing und Israel mitgetheilten Fälle aber, in denen trotz fehlenden Zuckers die Patienten nach der Nephrectomie gesund geworden sind, erscheinen uns nach keiner Richtung hin beweisend. Beide Autoren müssten Fälle aufweisen, die unter den in dieser Arbeit genannten Cautelen untersucht worden sind. (Flüssigkeitsenthaltung, eventuell Narkose, Einspritzung von 0,01 eventuell 0,02 als wirksam erkannten Phloridzin.)

Werden bei so beschaffener Untersuchung die Kranken nach der Nephrectomie trotz ausbleibendem Saccharums gesund, dann wäre zuzugeben, dass solche Fälle vorkommen und weiter zu erforschen, in welcher Procentzahl sich das ereignet. Aus meinem Material können wir begreiflicher Weise nur die Kehrseite mittheilen, dass nämlich diejenigen Fälle, in welchen Saccharum-ausscheidung mangelte und die nachher zur Section kamen, alle schwer erkrankte oder zerstörte Nieren der betreffenden Seite aufwiesen.

Wenn Rovsing sodann fragt, woher weiss Casper, dass die Zuckerausscheidung nach Phloridzin-Injection eine Function der Niere darstellt, so sind als Beweis dafür folgende beobachtete Thatsachen anzuführen:

1. In dem Harn jeder gesunden Niere tritt nach Phloridzin-Einverleibung Zucker auf (v. Mering). Der Zucker wird von dem Nierenparenchym fabricirt (Zuntz);
2. bei schweren Nephritiden fehlte der Zucker nach Phloridzin oft (Achard und Delamare);
3. bei einseitiger Nierenerkrankung bleibt die Zuckermenge

der kranken Seite stets gegen die gesunde zurück (Casper, Richter, von Israel bestätigt);

4. bei völlig oder fast völlig zerstörten Nieren fehlt in dem Harn dieser Niere der Zucker immer;

5. kein operirter Patient, dessen Zuckerausscheidung aus der zweiten nicht operirten Niere beträchtlich war, ist an Niereninsufficienz zu Grunde gegangen;

6. bei einer Reihe von Kranken, bei denen die Glykosurie der relativ besseren Niere minimal war oder fehlte (Polyurie ausgeschlossen), zeigte die Section schwere Schädigungen dieser Niere an.

Diese Beobachtungen in ihrer Gesammtheit gestatten den Schluss, dass die Glykosurie einen Maassstab für die Grösse des functionirenden Nierenparenchyms abgibt.

Israel ist nun noch einen Schritt weiter gegangen und hat gemeint, wenn die Zuckerproduction nach Phloridzin eine Lebensäusserung der Niere ist, so müssten diejenigen Patienten, bei denen Zucker nicht gebildet wird, bald sterben. Er kennt nun einige Kranke, die noch längere Zeit nachher in Wohlbefinden gelebt haben.

Das wollen wir gerne glauben, wir können mit ähnlichen Kranken aufwarten. Aber damit ist nicht im Entferntesten bewiesen, was Israel glaubt bewiesen zu haben. Wir Alle wissen, dass Menschen mit Schrumpfnieren unter Umständen viele Jahre, ja ein Jahrzehnt und darüber leben können, wir kennen Kranke mit doppelseitigen Cystennieren, deren Krankheit auf die Geburt zurückgeht, und die die vierziger Jahre erreichten. In beiden Fällen sind die Nieren minderwerthig und arbeiten minderwerthig, sie scheiden in manchen Fällen gar kein, in anderen proportionell wenig Zucker nach Phloridzininjection aus und dennoch leben sie. Aber was geschieht, wenn man sie operirt? Dann gehen sie zu Grunde, weil die Insufficienz der zweiten zurückgebliebenen Niere manifest wird, ja es genügt eine Nephrectomie oder auch irgend ein anderer die Nieren garnicht berührender grösserer Eingriff, um die Function dieser schwachen Nieren aus dem Gleichgewicht herauszubringen. Dann tritt eben das ein, was man Nierentod genannt hat, von dem vor unserer functionellen Diagnostik jeder Operateur Beispiele aufzuweisen hatte, und die jetzt mehr und mehr aus den Statistiken verschwinden.

Und merkwürdiger Weise finde ich gerade bei Israel, der sich so sehr sträubt, die Richtigkeit meiner aus den Untersuchungsergebnissen gezogenen Schlüsse anzuerkennen, in seiner Chirurgischen Klinik der Nierenkrankheiten auffallend viel Nierentode.

Das zuversichtlich nachgewiesene Fehlen von Zuckerausscheidung nach Phloridzin-Einverleibung ist nicht dahin auszulegen, dass die Niere nichts mehr leistet für den betreffenden Organismus, sondern es ist so zu verstehen, dass die Niere mit Sicherheit in ihrer Function gestört ist. Diese Functionsverminderung muss nicht so gross sein, dass dadurch das Leben des Kranken unterbunden ist, sie ist aber gross genug, um uns zu warnen, an solchen Kranken grössere Eingriffe vorzunehmen, es sei denn, dass es sich um eine vitale Indication handelt. Es ist eine Menetekel, ein Warnungszeichen, solche Kranken ohne zwingende Gründe durch einen grösseren Eingriff aus dem Gleichgewicht ihrer Lebensfunctionen und -Aeusserungen herauszubringen. Es klingt fast paradox, wenn wir aussprechen: Das Fehlen von Zucker nach Phloridzininjection giebt ebenso eine Contraindication ab gegen grössere Operationen wie der Nachweis von Zucker bei schweren Diabetesfällen. Dennoch entspricht das den gewonnenen Erfahrungen.

Rovsing sagt nun: Function und Functionsfähigkeit sind zwei verschiedene Dinge, eine Niere kann im Augenblick wenig arbeiten und doch mehr arbeiten können. Und Israel stimmt ein: wir wollen nicht die Leistung der Niere zur Zeit der Untersuchung kennen lernen, sondern wir wollen wissen, wie gross ihre maximale Leistungsfähigkeit ist. Deshalb sei unsere ganze Fragestellung falsch.

Das sind merkwürdige Irrthümer. Nicht unsere, sondern Israel und Rovsing's Fragestellung ist falsch. Wenn wir das Herz eines Patienten vor der Narkose untersuchen, so wollen wir nicht wissen, ob er mit demselben den Montblanc besteigen kann, sondern wir wollen erfahren, ob es den erhöhten Anstrengungen der Narkose und des Eingriffes gewachsen sein wird. Ebenso lautet unsere Fragestellung für die Niere: Wird sie der erhöhten Anforderung nach der Operation der anderen gewachsen sein? Was sie bei maximaler Anspannung zu leisten vermag, interessirt uns nicht im mindesten. Nur das Eine müssen wir wissen, dass sie die Arbeit der anderen entfernten Niere mitzuübernehmen vermag.

Nun hat die 500fache Erfahrung gelehrt, dass die auf unsere Untersuchungsergebnisse sich stützende Beurtheilung über die Functionskraft richtig ist, da seit jener Zeit der Kritik bei denen, die sie üben, nicht ein einziger Nierentod mehr vorgekommen ist, während jeder Operateur — Israel allen voran — Nierentode zu beklagen hatte. Da spricht doch die Logik der Ueberlegung wie der That-sachen für meine Ansichten.

Uebrigens hätte Rovsing doch erst zu beweisen, was er als bewiesen anzunehmen scheint, dass eine Niere unter gleichen Bedingungen verschieden arbeitet. Sie arbeitet unterschiedlich, weil die Bedingungen (Zusammensetzung der Muttersubstanz) vielfach wechseln; dass sie aber eine Willkür besitze wie unser Gehirn, das ist ohne Analogon für ein drüsiges Organ. Die Speicheldrüse sondert auf bestimmte Reize Speichel ab, die Brustdrüse Milch, die Niere Harn, die Leistung ist abhängig von der Leistungsfähigkeit, sie ist aber nicht der Willkür unterworfen.

Der geistvolle Satz Rovsing's: unsere Methoden sind ein Schutz für die Statistik der Aerzte, aber nicht für die Patienten, ist geistvoll, aber darum nicht richtig. Es giebt eine grosse Zahl nicht absolut nothwendiger Nierenoperationen, die man vornehmen kann und soll, um das Leben des Kranken zu verlängern und angenehmer zu gestalten, wenn das Risiko nicht zu gross ist. Wie gross aber das Risiko ist, glauben wir durch die functionellen Untersuchungsmethoden besser feststellen zu können als ohne dieselben. Ob es zutreffend ist, kann nur die Erfahrung lehren. Bis jetzt aber hat sie für uns gesprochen. Da, wie Rovsing zugiebt, der Ureterkatheterismus in Verbindung mit der functionellen Diagnostik uns neue aufklärende Daten über den jeweiligen Fall liefert, so muss doch dieses Plus von Aufklärung uns sicherer in der Auswahl der operationsfähigen Fälle machen, vorausgesetzt, dass wir die gewonnenen Daten richtig deuten. Demnach heisst es, nur richtig deuten und beurtheilen lernen.

Damit hoffe ich, ist die Rolle, welche das Phloridzin nach unserer Auffassung in der Nierendiagnostik spielt, aufgeklärt. Uebrigens finden wir in Rovsing's Arbeit eine ganze Reihe von Beobachtungen, die unsere Ansichten bestätigen.

In wie irrthümlichen Anschauungen er aber befangen ist, zeigt seine Aeusserung bei Fall 2. 33jähriger Mann: „nur 0,5 pCt.

Saccharum von der linken Niere, was auf eine sehr geringe Leistungsfähigkeit der linken Niere schliessen lassen soll.“ Das lässt auf gar nichts schliessen, wenn man nicht gleichzeitig Diurese, spec. Gewicht und Δ kennt. Und mit dieser Kenntniss ist erst ein Schluss erlaubt unter Berücksichtigung des Werthes der rechten Niere.

Hatten wir schon früher hervorgehoben, dass eine kranke Niere, z. B. eine nephritische, auch sehr gut functioniren kann, so vergesse man auch nicht, dass eine Krankheit an der Niere sitzen kann, ohne das Nierenparenchym selbst zu alteriren. Wir haben wiederholt grosse einseitige Nierentumoren beobachtet, bei denen die Functionswerthe auf beiden Seiten fast gleich waren. In zwei solchen Fällen handelte es sich um ein Hyper- und ein Hyponephrom, grosse Geschwülste, die sich von einem Punkte der Niere aus entwickelten, die Niere zwar verdrängt, aber doch unbeeinträchtigt in ihrer Gesundheit und Arbeitsthätigkeit gelassen hatten. Im zwei anderen Fällen waren die Werthe der Geschwulstseite erheblich gegen die andere zurückbleibend, in beiden wurden Tumoren gefunden, die das Nierenparenchym bis auf Reste zerstört hatten.

Ist demnach ein Tumor an der Niere palpabel, so beweist die Gleichheit der Functionswerthe nicht, dass es sich nicht dennoch um eine Nierengeschwulst handelt. Meist liegt dann ein Grawitz'scher Tumor vor.

Weil nun, wie ausgeführt, die Phloridzin-Glykosurie nur ein relatives Urtheil über Grösse und Grad der Nierenarbeit gestattet, deshalb wäre es ebenso unrichtig, diese Probe allein bei Nierenuntersuchungen anzuwenden, wie wir es als unrichtig hingestellt haben, dass Rovsing nur die Harnstoff-Bestimmung der beiden Nierenharnen in Betracht zieht. Wir brauchen das eine wie das andere.

Bei dieser Gelegenheit wollen wir noch zu einigen weiteren Punkten, die in das Capitel der Nierendiagnostik und -Chirurgie fallen, Stellung nehmen.

Um bei dem Phloridzin zu bleiben, so erwähnt Rovsing, dass es unter Umständen schädlich, weil reizend, auf die Nieren wirken kann. Er citirt einen Fall von Pielicke und bringt dann selbst einen Nephritisfall, bei welchem sich 2 Stunden nach der Einspritzung eine starke Hämaturie entwickelte.

Der Fall Pielicke ist bereits von meinem früheren Assistenten Warschauer abgethan, es hat sich in diesem mit grösster Wahrscheinlichkeit um ein durch den Ureterkatheterismus verursachtes Trauma gehandelt. Was den Rovsing'schen Fall betrifft, so sagt R. nicht, ob er hier die Harnleiter katheterisirt habe. Wenn nicht, so bleibt der Fall unverständlich. Denn wie ist es zu verstehen, dass wir in über 500 Fällen niemals etwas derartiges nach Phloridzininjection gesehen haben, zumal der grösste Theil Fälle sind, in welchen mehr oder minder schwere Nierenaffectionen vorlagen. Man müsste glauben, dass dänisches Phloridzin oder dänische Nieren sich anders verhalten als unser Präparat und unsere Kranken.

Was unsere Stellung zu dem Blutgefrierpunkt (δ) betrifft, so habe ich diesem von Anfang an gemäss den Angaben von Korányi keine grosse Bedeutung beigelegt. Was in der Literatur bekannt geworden ist, spricht entschieden dafür, dass der Blutgefrierpunkt ausser von der Action der Nieren noch von manchen anderen nicht vorausbestimmbaren und erkennbaren Ursachen beeinflusst wird, darin nähern wir uns also Rovsing.

Auch in Bezug auf die Chromocystoskopie müssen wir ihm bepflichten. Ob man Methylenblau, Rosanilin oder Indigkarmin einspritzt, macht im Wesen keinen Unterschied. Das letztere ist vorzuziehen, weil es niemals als farbloses Chromogen; wie zuweilen das Methylenblau, ausgeschieden wird. Wir erkennen die Einverleibung von Farbstoffen als nützliches Hilfsmittel zum Auffinden schwer sichtbarer Ureteren an; dazu mögen es Anfänger besonders oft nöthig haben. Darüber hinaus für die Frage der Leistungsfähigkeit der einen oder der anderen Niere leistet es aber nichts. Wir konnten uns überzeugen, dass der Farbstoff bei Nephritiden und bei Tuberculose der Niere in gleicher Weise wie aus gesunden Nieren ausgeschieden wurde.

Auch darin hat Rovsing Recht, dass zuweilen lediglich durch die Einwirkung der Ureterenuntersuchung eine enorme Polyurie auftritt, es wird dünner Harn abgesondert, der sich kaum von Wasser unterscheidet. Eine solche Urina spastica beeinträchtigt die Resultate der Untersuchung, wie schon früher dargelegt wurde, erheblich. Um sie auszuschalten, wird man in einzelnen Fällen zur Narkose greifen müssen.

Ferner können wir Rovsing darin entgegenkommen, wenn er sagt, dass zuweilen neben dem eingeführten Ureterkatheter etwas Harn in die Blase fliesst. Die Frage gewinnt Bedeutung, wenn man nur einen Ureter katheterisiren will, um den Blasenbarn als den unvermischten Harn der anderen Niere zu verwerthen. Nach unserer Erfahrung verhält es sich damit folgendermaassen:

Wenn man den Katheter sehr hoch bis zum Nierenbecken führt, geht allerdings der gesammte Harn dieser Niere durch den Ureterkatheter, befindet sich derselbe weiter abwärts, dann wird die Sache unsicher, dann wird nicht selten Harn neben dem Katheter in die Blase gepresst. Kommt es also auf eine ganz exacte Trennung an, so muss man, um Gewissheit zu haben, entweder einen Ureterkatheter (am besten den der supponirt kranken Seite) bis zum Nierenbecken aufwärts führen oder man muss beide Harnleiter katheterisiren. Im letzteren Falle ist es aber nicht nöthig hoch hinaufzugehen, dann genügt es, die Katheter 5—10 cm in den Ureter einzuschieben.

Der neuerdings construirte Occlusions-Ureterkatheter¹⁾, der ballonartig den einen Ureter verschliessen soll, damit man unvermischt den Harn der andern Seite auffangen könne, verfehlt seinen Zweck gänzlich. Der Katheter soll nur auf der kranken Seite eingeführt werden, damit die gesunde nicht der Möglichkeit der Infection ausgesetzt sei: Das setzt also voraus, dass man vorher wisse, welche Niere die kranke ist. Oft oder sogar meist nehmen wir aber die Ureterkatheterisation vor, um festzustellen, welche Niere die kranke ist. Daraus allein ergibt sich aber die Unbrauchbarkeit des Instrumentes für viele Fälle.

Dazu kommt, dass der Occlusivkatheter sich in circa 10 pCt. der Fälle nach der eigenen Aussage seines Erfinders nicht tief genug in den Ureter einführen lässt. „Bei diesen Kranken muss das Orificium des Harnleiters vorher erweitert werden“²⁾. Das ist ein Verfahren, vor dem ich recht sehr warnen möchte, denn das ist nichts anderes als in einem gesunden Organ, das von inficirenden Keimen umgeben ist, ein frisches Trauma setzen: Angenommen eine Niere sei tuberculös, der Ureter dieser Niere aber gesund, so befindet sich tuberculöses Material in der Harn-

¹⁾ Centralbl. für die Krankheiten der Harn- und Sexualorg. 1905. Heft 3.

²⁾ Ebendas.

blase. Macht man da gewaltsame Erweiterungsversuche in dem untersten Theil des Ureters, so ist die Gefahr eine tuberculöse Ureteritis zu machen, sehr nahe liegend, gerade diejenige Affection, die wir fürchten und die die Prognose der Operation verschlechtert.

Abgesehen ferner davon, dass das Instrumentarium nach der eigenen Aussage des Erbauers umständlicher Natur ist, theilt es endlich den Fehler aller Segregatoren, er bringt uns keine sichere Entscheidung, ob eine leichte Beimischung von Blut oder Eiter aus der Blase oder dem nicht katheterisirten Ureter herkommt. Aus allen diesen Gründen wird der Harnleiterocclusivkatheter ebenso in die Versenkung verschwinden, wie es mit dem ursprünglich von demselben Autor construirten Uretercystoskop geschehen ist.

Noch müssen wir mit wenigen Worten auf 2 Bemerkungen Rovsing's in seiner Arbeit eingehen. Er schreibt: „Noch schlimmer ist es, dass eine Krankheit in der einen Niere oft reflectorisch auf die andere gesunde Niere einwirkt, so dass diese bei der Phloridzinprobe permanent ein negatives Resultat giebt. Erst wenn die kranke Niere entfernt oder von ihrer Krankheit befreit wird, fängt die gesunde Niere an, normal auszuschcheiden“.

Wenn sich das wirklich so verhielte, so wäre es sehr bemerkenswerth und würde uns zu der grössten Reserve in der Beurtheilung zwingen. Allein diese Behauptung R's ist durch nichts erwiesen. Die Fälle, die R. als Beleg dafür anführt, können als vollgültiger Beweis nicht angesehen werden. Denn es fehlen alle Details, unter welchen Kautelen dieselben untersucht worden sind. Es steht einfach da: Keine Reaction auf Phloridzininjection. Da ist zu fragen: Wie viel ist eingespritzt worden, welches war das specifische Gewicht, welches das Δ , bestand Polyurie, wie lange ist auf Saccharum untersucht worden?

Wenn Rovsing neue Fälle in der von uns beschriebenen Art untersucht und beobachtet haben wird, aus welchen sich eine Suppression der Thätigkeit der Niere durch die Krankheit des Schwesterorgans ergeben hat, erst dann werden wir mit dieser höchst unwahrscheinlichen und völlig in der Luft schwebenden Hypothese zu rechnen haben.

Wenn dann Rovsing auf seine im Jahre 1894 angegebene Methode zurückkommt und empfiehlt, in zweifelhaften Fällen durch einen Lumbalschnitt die andere Niere freizulegen und sich de visu et

palpatione von deren Beschaffenheit zu überzeugen, ehe man zur Operation der kranken Niere schreitet, so ist vor diesem Verfahren durchaus zu warnen.

Das Freilegen der nicht zu operirenden Niere ist kein gleichgültiger Eingriff, er wäre nur dann zu rechtfertigen, wenn er mit Sicherheit zum Ziele führte und es ein weniger eingreifendes Mittel, die gesuchte Aufklärung zu erhalten, nicht giebt. Lassen wir den letzten Punkt ausser Betracht, weil er ja als strittig angesehen werden könnte, so steht doch so viel fest, dass man eine Niere blosslegen und an ihr nichts fühlen, dass man sie aufschneiden und an ihr nichts Pathologisches sehen kann, obwohl sie recht erheblich krank ist.

Zu wiederholten Malen haben wir Fälle von Blutungen und Koliken operirt, in denen während der Operation der freigelegten und aufgeschnittenen Niere nichts Krankhaftes anzusehen war, während das bei der Operation extirpirte Stück durch die spätere Untersuchung erkennen liess, dass es sich um Nephritis handelte. In zwei anderen Fällen war einmal auf der Oberfläche, das andere Mal auf der Schnittfläche der freigelegten Niere keine Krankheit erkennbar, in beiden bestand eine alte Tuberculose, wie die Untersuchung der extirpirten Organe erwies. Die Fälle werden ein anderes Mal ausführlich mitgetheilt werden.

Angesichts solcher auch von anderen gemachten Beobachtungen sollte man das Verfahren des „explorativen Lumbalschnitts mit directer Untersuchung, Inspection und Palpation der „anderen“ Niere“ aufgeben.

Und nun noch eine Wort zur Statistick der Nierenoperationen.

Es war zu erwarten, dass entsprechend den Fortschritten in der Diagnostik auch die Resultate der Nierenoperationen eine Besserung erfahren würden. Ohne auf Einzelheiten einzugehen sei erwähnt, dass nach der Bonner Sammelstatistik von Schmieden über die letzten 3 Jahrzehnte bei 1118 Fällen von Nephrectomie die Mortalität 26,9 pCt. betrug. In dem letzten Jahrzehnt ging sie auf 17,4 pCt. zurück. Von Nierentoden, d. i. solchen Todesfällen, die in Folge unerkannter Insufficienz der andern nicht operirten Niere auftraten, ist kaum ein Operateur verschont geblieben.

Demgegenüber nur wenige Zahlen der modernen Operateure,

die mit unsern Untersuchungsmethoden arbeiten. Ich selbst habe seit der Einführung des Ureterkatheterismus 77 Nierenoperationen ausgeführt, 45 Nephrectomien und 32 andere Nierenoperationen (Nephrotomien, Decapsulatio etc.). Von den 77 starben 8 gleich 10,4 pCt. Mortalität, von den 45 Nephrectomien (darunter 24 Tuberculosen, starben 6¹⁾) = 13,6 pCt. Mortalität.) Da grössere Zahlen mehr Beweiskraft haben, so seien noch die Resultate einiger Operateure mitgetheilt. Berücksichtigen wir nur die auf Grund des Ureterenkatheterismus unternommenen Nephrectomien, weil bei diesen die Nierentode hauptsächlich in Frage kommen, so haben ausgeführt:

	Nephrectomien	Todesfälle	davon Nierentode
v. Frisch (Wien)	42	5	1
Albarran (Paris)	101	4	0
Barth (Danzig)	31	2	0
Rovsing (Copenhagen)	110	9	1
Rotter (Berlin)	37	7	0
Kümmell (Hamburg) bis			
zum Jahre 1903	43	6	0
Casper (Berlin)	45	6	0
	<hr/> 409	39	2
		9,5 pCt.	0,5pCt.

Diese Statistikberechnung will Israel nicht als beweiskräftig anerkennen. Er führt aus, dass die vorher erwähnte hohe Mortalität der Nephrectomien wie seine eigene hohe Sterblichkeit bei den Tuberculose-Nephrectomien (er hat unter 28 Nephrectomien 7 Todesfälle = 25 pCt. Mortalität) aus viel früherer Zeit stammen, dass man die Statistiken gleicher Zeiten vergleichen müsse, dass die Sterblichkeit seiner letzten 41 Tuberculosefälle, in denen er 21 mal den Ureterkatheterismus angewendet und 20 mal ohne denselben diagnosticirt und operirt habe, nicht höher sei als die der von mir genannten modernen Operateure. Das verdanke er der inzwischen gesammelten Erfahrung, dem besseren Einblick in die Entwicklung der Krankheit, der früheren Diagnose, nicht aber dem Ureterkatheterismus und der functionellen Nierenuntersuchung.

Demgegenüber ist Folgendes zu sagen: Zunächst konnte ich

¹⁾ 2 davon (1 Diabetiker) an Herzschwäche, 1 an Lungeninfarct, 1 an Lungenembolie, 1 an Miliartuberculose, 1 an Blutung aus Duodenalgeschwüren.

die Statistik der modernen Forscher, die so gütig waren, mir ihre Zahlen zur Verfügung zu stellen, nicht mit denen, die meine Untersuchungsmethoden nicht anwenden, vergleichen, weil von den letzteren keine neuen Statistiken bekannt gewesen sind. Jetzt liegt nun Israel's Mittheilung vor. Stellen wir die Thatsachen aneinander: Vor Anwendung des Ureterkatheterismus hat er 25 pCt. Mortalität bei den Tuberculose-Nephrectomien; seit der Zeit der Ureterkatheterisation hat er nur 10 pCt. Mortalität, hat diese Methode in 41 Fällen 21 mal benutzt und 20 mal sich ohnedem beholfen. In welchen Fällen er den Ureterkatheterismus gemacht und in welchen er ihn unterlassen hat, sagt er nicht. Was liegt näher und ist wahrscheinlicher als der Schluss, dass er den Ureterkatheterismus in denjenigen Fällen nicht gemacht hat, die ohne dies klar waren. Wollte er den Beweis erbringen, dass der Ureterkatheterismus ohne Einfluss auf die Resultate seiner Nierenoperationen ist, so müsste er ohne Auswahl in Fall 1 den Ureterkatheterismus machen, in Fall 2 ohne diesen operiren, in Fall 3 den Ureterkatheterismus vornehmen, in Fall 4 denselben unterlassen, und so fort, bis zu einer stattlichen Anzahl. So aber ist es offensichtlich — und wir freuen uns dessen — dass seine vortrefflichen Resultate zum Theil der Anwendung unserer diagnostischen Methoden zu verdanken sind. Israel sagt selbst, die Frühdiagnosen haben zur Verbesserung beigetragen. Und das ist richtig. Was ermöglicht denn aber die Frühdiagnosen? In Fällen, wo Schmerzen fehlen, die Palpation negativ ist, die Cystoskopie eine gesunde Blase und Ureterenmündungen zeigt, also in den Frühfällen, da bringt uns der Ureterenkatheterismus verbunden mit der Vergleichung der Functionswerthe die denkbar schnellste Aufklärung.

Noch evidentere als bei Israel zeigt sich der Einfluss des Ureterenkatheterismus bei Rovsing. Während er bei seinen 46 Nephrectomien vor der Einführung des Ureterkatheterismus 6 Todesfälle hatte, starben ihm von den 40 mit Ureterkatheterismus untersuchten und operirten Fällen nur 1. Sein Einwand, dass dieser ursächliche Zusammenhang deshalb nicht zu Recht bestehe, weil er in einer Anzahl von Fällen gegen die Resultate der Blut-Kryoskopie und der Phloridzinprobe operirt habe, fällt fort, da wir der Blut-Kryoskopie keine entscheidende Bedeutung beimessen und da, wie wir gezeigt haben, bei seinen Phloridzinproben vielfach Polyurien

und andere Fehlerquellen ein zuverlässiges Urtheil über Functionskraft oder Schwäche der zweiten Niere gar nicht zuliessen, und weil er ja die vergleichende Harnstoffbestimmung verwendet hat.

Nach Alledem glaube ich mich dahin resumiren zu dürfen: Selbst wenn man gelten lässt, dass Fortschritte der Technik, Vermeidung von Antiseptics, Einschränkung des als Nierengift bekannten Chloroform, die reichere Erfahrung, die bessere Einsicht in das Wesen der Nierenkrankheiten an sich eine gewisse Verminderung der Mortalität bedingten, so ist doch der Unterschied der Resultate gegen früher ein so gewaltiger und so sehr zu Gunsten der modernen Untersuchungsmethoden, dass wir zu der erfreulichen Erwartung berechtigt sind, das nächste Lustrum, in dem die verfeinerte Nierendiagnostik in immer weitere Kreise dringen dürfte, wird uns noch bessere Resultate der nierenchirurgischen Eingriffe bringen.

V.

(Aus Professor Casper's Klinik und Poliklinik.)

Hundert Fälle functioneller Nierendiagnostik.

Von

Dr. Ernst Glaser.

Um nachzuprüfen, inwieweit die Einwände stichhaltig sind, die gegen die Ergebnisse der functionellen Nieren-Diagnostik erhoben wurden, habe ich auf Veranlassung meines Chefs, des Herrn Prof. Casper, eine neue Reihe von Untersuchungen angestellt, und zwar wurden 100 Fälle nach folgender, von der bisherigen ein wenig abweichenden Methode untersucht. Zunächst war man darauf bedacht, die störende, besonders die Zuckerausscheidung beeinträchtigende Polyurie, die so hohe Grade erreichen kann, dass das spezifische Gewicht des aus gesunden Nieren abgeschiedenen Harns dem des Wassers gleichkommt, zu vermeiden. Deshalb liess man den Patienten am Untersuchungstage nach dem Vorschlage von Göbell nur ein Probefrühstück, bestehend aus einer Tasse Milch, 2 Eiern, 1 Buttersemmel, nehmen und begann etwa 2 Stunden darauf die Untersuchung. Es zeigte sich jedoch, dass trotz dieser Beschränkung der Flüssigkeitszufuhr in einigen Fällen eine Polyurie auf nervöser Grundlage eintrat. Um auch dieser zu entgehen, kann man im Nothfall die Untersuchung in Narkose vornehmen, doch dürfte das fast immer zu vermeiden sein. Als Regel empfiehlt es sich, die Untersuchungen in der Klinik vorzunehmen, damit Patient gleich danach ruhen kann; nur, wo dieses aus äusseren Gründen unmöglich war, haben wir die Untersuchung ambulant ausgeführt.

Nachdem beide Katheter in die Ureteren hineingeschoben sind, lässt man die ersten Tropfen, die zur Durchspülung des

Katheters dienen sollen, abfliessen; dann werden kleine Mengen des zuerst abgesonderten Urins zur mikroskopischen, bakteriologischen und Albumen-Untersuchung verwandt; denn häufig setzt der Katheter im Laufe der längeren Untersuchung ein geringfügiges Trauma, so dass Blutzellen im Sediment erscheinen, die zu Trugschlüssen Veranlassung geben können. Sobald die Harnabsonderung durch die Katheter im Gange ist, werden 0,01 Phloridzin subcutan injicirt. Die bis zum Auftreten der Glykosurie (ca. 15—20 Minuten) ausgeschiedenen Mengen (ca. 10—20 ccm) (I. Portion) werden auf spezifisches Gewicht, Gefrierpunkt (Δ) und Harnstoff untersucht. Nach Auftreten der Glykosurie werden abermals jederseits 10 ccm aufgefangen (II. Portion), in denen dieselben Werthe und ausserdem mittelst des Lohnstein'schen Gährungs-Saccharometers die Zuckermenge bestimmt wird. Hierbei ist auf exacten Verschluss der Apparate zu achten, da bei Undichtigkeit des Glasstöpsels fehlerhafte Resultate herauskommen. Um solchen Irrthümern zu entgehen, empfiehlt sich die Aufstellung von Controllgläsern. Den Gefrierpunkt bestimmen wir mit dem Beckmann'schen Apparat; zur Harnstoffmessung dient uns der von Jolles angegebene Apparat:

Man mischt 5 ccm Harn mit der gleichen Menge destillirten Wassers, nimmt von dem Gemisch die Hälfte und schüttelt diese im luftdicht abgeschlossenen Kolben mit einer Lösung von 30 g Bromnatronlauge in 70 g Aq. dest. Der nun entweichende Stickstoff verschiebt das Niveau einer in U-förmig gebogener Glasröhre enthaltenen Wassersäule. Die Zahl der Theilstriche, um welche das Niveau verschoben wird, giebt an, wieviel Cubikcentimeter Harnstoff im Liter Urin enthalten sind.

Das durch diese Methode der Untersuchung aufgewendete Mehr von Zeit und Arbeit wird reichlich aufgewogen durch die grössere Genauigkeit und Sicherheit, welche die Doppelzahlen gewährleisten. Wenn wir in einigen Fällen diese oder jene Bestimmung nicht ausführen konnten, so lag das daran, dass aus äusseren Gründen die Untersuchung abgebrochen werden musste, ehe hinreichende Urinmengen gesammelt waren. Auch mussten wir, wie aus der Tabelle ersichtlich ist, in einigen wenigen Fällen, in denen der doppelseitige Katheterismus nicht gelang, den Urin der nicht entrierten Seite aus der Blase entnehmen.

Laufende No.	Harnmenge		Specif. Gewicht		Gefrierpunkt		Harnstoff		Saccharum	Alb.	sdt.	Bemerkungen	
	I. Port.	II. Port.	I. Port.	II. Port.	I. Port.	II. Port.	I. Port.	II. Port.					
1	11. 2. 04												
	J.	R.	10 11	1015	1017	0,9	0,95	1,5	1,2	2%	—	} Nil	Neurasthenie, nihil in tractu urinar.
		L.	7 10,5	1020	1017	1,2	0,95	1,5	1,4	2%	—		
2	10. 3. 04												
	G.	R.	17 30	1009	1003	0,63	0,37	0,8	0,5	0,50	—	} Nil	Neurasthenie, nervöse Polyurie
		L.	14 30	1009	1003	0,58	0,4	1,2	1,0	0,50	—		
3	21. 4. 04												
	L.	R.	6 15	1008	1010	1,16	0,52	0,65	0,45	1,40	—	—	Neurosis
		L.	10 8	1012	1010	1,0	0,50	0,62	0,50	1,45	—	—	
4	13. 5. 04												
	F.	R.	10 10	1012	1009	0,9	0,52	0,5	0,4	1,10	—	—	Neurosis
		L.	9 10	1010	1010	0,8	0,74	0,6	0,6	1,30	—	—	
5	21. 5. 04												
	P.	R.	20 20	1016	1015	1,19	0,94	0,7	0,8	1,60	—	—	Cystitis
		L.	20 20	1016	1016	1,12	0,99	0,85	1,2	1,60	—	—	
6	27. 6. 04												
	Sch.	R.	9 9	1025	1025	1,58	1,32	1,7	1,2	2,0	—	—	Neurasthenie
		L.	8 8	1025	1025	1,49	1,36	1,55	1,15	2,0	—	—	
7	30. 6. 04												
	K.	R.	8 11	1018	1017	1,37	0,96	1,5	1,2	1,60	—	—	Neurosis
		L.	9 11	1018	1016	1,32	0,95	1,3	1,1	1,55	—	—	
8	15. 10. 04												
	Frau L.	R.	— 12	—	1015	—	1,49	—	1,1	1,7	—	—	Nil in renibus
		L.	— 12	—	1014	—	1,31	—	1,2	1,5	—	—	
9	7. 10. 04												
	Sch.	R.	20 10	1007	1006	0,53	0,46	0,5	0,5	0,80	—	—	Cystitis
		L.	30 12	1006	1006	0,48	0,44	0,6	0,6	0,85	—	—	
10	13. 10. 04												
	H.	R.	— 11	—	1023	—	1,34	—	1,6	2,9	—	—	Nil in renibus
		L.	— 10	—	1023	—	1,38	—	1,5	3,0	—	—	
11	9. 7. 04												
	M.	R.	6 5	1018	1018	1,0	0,9	0,5	0,4	1,8	—	R. vereinz. Leuk.	Cystitis
		L.	8 7	1020	1015	0,9	1,18	0,7	0,6	2,0	—	L. Nil	
12	26. 7. 04												
	L.	R.	12 10	1029	1027	1,92	1,6	1,8	1,8	2,30	—	—	Neurosis
		L.	10 20	1026	1025	1,74	1,44	1,8	1,7	2,0	—	—	
13	22. 9. 04												
	W.	R.	8 7	1026	1014	1,54	0,85	0,8	0,6	0,90	—	—	Neurosis
		L.	7 6	1022	1014	1,34	0,83	0,8	0,4	0,85	—	—	
14	4. 11. 04												
	M.	R.	10 10	1013	1004	0,96	0,42	1,0	0,4	0,40	—	r. Zellen (artif.)	Neurosis
		L.	20 10	1014	1004	0,98	0,46	1,1	0,5	0,35	—	reichl. r. Zellen einzelne weisse	
15	9. 11. 04												
	H.	R.	15 20	1015	1017	1,25	1,19	0,9	0,8	1,45	—	—	Neurasthenie
		L.	15 20	1016	1019	1,32	1,21	0,7	0,6	1,50	—	—	
16	12. 12. 04												
	B.	R.	40 50	1002	1004	0,45	0,46	0,4	0,5	1,10	—	—	Nil in renibus
		L.	40 50	1005	1004	0,3	0,4	0,4	0,3	0,85	—	—	

Laufende No.	Harnmenge		Specif. Gewicht		Gefrierpunkt		Harnstoff		Sacharum	Alb.	sdt.	Bemerkungen		
	I. Port.	II. Port.	I. Port.	II. Port.	I. Port.	II. Port.	I. Port.	II. Port.						
17	11. 2. 05													
	S.	R.	—	—	—	—	2,07	2,29	1,1	1,0	3,5	—	Salze	Nephralgie
		L.	—	—	—	—	2,65	2,31	1,3	1,1	4,0	—		
18	14. 2. 05													
	H.	R.	15	20	1013	1015	0,75	1,05	0,6	0,8	0,65	—	—	Neurasthenie
		L.	10	20	1010	1015	0,83	1,03	0,5	0,9	0,65	—		
19	15. 2. 05													
	A.	R.	18	30	1015	1007	1,89	1,18	1,2	0,8	1,05	—	—	Neurasthenie
		L.	20	30	1012	1004	1,85	1,14	1,2	0,6	0,95	—		
20	18. 2. 05													
	Frau D.	R.	20	20	1016	1010	1,83	1,13	1,1	0,8	0,75	—	—	nihil in renibus
		L.	20	20	1016	1010	1,82	1,08	1,2	0,7	0,70	—		
21	28. 2. 05													
	Frau G.	R.	20	15	1009	1010	0,73	0,61	0,9	0,7	1,65	—	—	Renes intacti
		L.	20	15	1010	1010	0,81	0,64	0,9	0,8	1,70	—		
22	2. 3. 05													
	J.	R.	12	10	1023	1021	1,97	1,82	1,5	1,2	1,00	—	—	Cystitis
		L.	10	12	1020	1021	1,9	1,80	1,4	1,3	1,05	—		
23	4. 3. 05													
	N.	R.	15	20	1016	1017	1,4	1,36	0,6	0,5	1,65	—	—	Renes intacti
		L.	20	20	1016	1018	1,38	1,34	0,5	0,5	1,55	—		
24	22. 3. 05													
	K.	R.	15	20	—	—	1,68	0,95	0,85	0,55	0,95	—	—	Nephralgia sinistr.
		L.	6	8	—	—	1,6	0,94	0,80	0,60	0,75	—		
25	4. 3. 04													
	Frida K.	R.	15	12	1004	1012	0,29	0,57	0,2	0,4	1,60	—	mäss. Leukoc.	Urina spastica (nervosa)
		L.	15	35	1005	1012	0,33	0,64	0,2	0,6	1,50	—		
26	1. 4. 04													
	B.	R.	30	40	1017	1016	1,13	0,93	0,7	0,75	0,40	—	} Nil	Urethritis minima
		L.	30	40	1017	1016	1,04	0,95	0,53	0,7	0,43	—		
27	5. 4. 04													
	F.	R.	20	10	1024	1024	1,85	1,75	1,2	0,8	1,75	—	} Nil	Neurasthenie.
		L.	25	20	1020	1024	1,45	1,7	1,1	0,7	2,10	—		
28	8. 1. 04													
	H.	R.	40	30	1015	1019	1,27	1,62	0,4	0,6	0,75	Spur	} Sanguis	Linker Zuckerapparat defect. Diagn.: Nili renib.
		L.	40	30	1015	1015	1,68	1,69	0,4	0,5	0,15	Spur		
29	31. 3. 04													
	J.	R.	30	40	1020	1020	1,84	1,48	1,1	0,9	0,65	—	} Nil	Neurasthenia sex.
		L.	95	40	1019	1019	1,7	1,41	1,0	0,9	0,60	—		
30	12. 4. 04													
	S.	R.	10	20	1019	1021	1,12	1,07	1,0	1,1	4,20	—	} —	Neurosis
		L.	10	10	1019	1021	1,0	1,05	0,9	1,0	4,20	—		
31	12. 4. 04													
	Z.	R.	25	20	1007	1008	0,3	0,28	0,55	0,5	0,55	Spur	} Salz-Cylinder	Nil in renibus
		L.	25	20	1008	1010	0,27	0,35	0,6	0,5	0,75	Spur		
32	17. 4. 04													
	v. H.	R.	10	40	1010	1009	0,94	1,51	0,5	0,6	0,60	—	} Sanguis Nil	Cystitis
		L.	25	40	1010	1009	0,67	1,48	0,4	0,6	0,60	—		

Laufende No.	Harnmenge		Specif. Gewicht		Gefrierpunkt		Harnstoff		Saccharum	Alb.	sdt.	Bemerkungen
	I. Port.	II. Port.	I. Port.	II. Port.	I. Port.	II. Port.	I. Port.	II. Port.				
33	4. 5. 04											
	A. R.	10 10	1020	1015	2,01	1,54	1,3	1,2	1,10	—	—	Neurosis
	L.	10 10	1020	1015	1,97	1,56	1,5	1,3	1,05	—	—	
34	32. 4. 04											
	W. R.	12 10	1020	1019	1,95	1,8	1,7	1,4	0,7	—	—	Cystitis
	L.	10 15	1018	1019	1,93	1,83	1,8	1,2	0,6	—	—	
35	25. 4. 04											
	dele R.	10 15	—	—	1,6	1,48	0,8	0,6	0,75	—	} Sanguis	Nil in renibus
	L.	15 15	—	—	1,7	1,52	0,7	0,6	0,95	—		
36	6. 5. 04											
	K. R.	15 15	1017	1016	1,6	1,4	0,9	1,0	1,10	—	—	Nil in renibus
	L.	10 10	1015	1016	1,8	1,5	1,1	0,9	1,15	—	—	
37	8. 5. 04											
	Sch. R.	10 10	1015	1020	1,83	1,85	1,25	1,3	1,60	+	} Sanguis } Urate	Nil in renibus
	L.	10 10	1016	1021	1,92	1,84	1,9	1,4	1,80	+		
38	28. 11. 04											
	K. R.	15 15	1018	1017	1,5	1,38	0,6	0,6	1,6	Spuren	} Sanguis	Nil in renibus
	L.	15 12	1017	1017	1,35	1,33	0,6	0,5	1,6	Spuren		
39	17. 4. 04											
	C. R.	10 10	1008	1007	0,49	0,45	0,6	0,6	0,7	+	Pus	Tuberculosis ren. dextr. Nephrectomie. Geheilt.
	L.	8 10	1023	1018	1,32	0,96	1,2	1,3	2,60	—	—	
40	5. 11. 04											
	H. R.	— 10	—	1021	—	1,87	—	1,3	0,95	—	—	I. Katheter frühzeitig verstopft, sodass Sa noch nicht vorhanden sein konnte. Tuberculosis ren. sinistr. Nephrectomie. Geheilt.
	L.	— 10	—	1008	—	1,17	—	0,7	—	—	Pus	
41	6. 2. 05											
	Fr. D. R.	10 10	1015	1016	1,64	1,65	0,8	0,3	1,25	+	Tbc. +	Tuberculosis ren. dextr. Nephrectomie + 5 1/2 Wochen post operationem. Thromb. v. crural. Lungenembolie.
	L.	10 10	1029	1028	2,49	2,3	0,9	0,7	2,0	—	—	
42	8. 2. 05											
	Fr. F. R.	7 10	—	1010	2,36	0,89	1,2	0,5	0,95	+	d. Blutgeh. entspr.	Tuberculosis ren. sinistr. Nephrectomie. Geheilt
	L.	10 10	1008	1009	1,34	1,04	0,6	0,45	0,15	+	—	
43	16. 3. 05											
	Fr. E. R.	10 10	1009	1019	1,23	1,23	0,6	0,7	1,1	gering+	} Eiterzellen, Tbc. + } einzelne Leukocyt. } hyal. Cylinder	Tuberculosis ren. dextr. Nephrectomie
	L.	8 10	1019	1020	1,7	1,73	1,3	1,4	2,3	Spuren +		
44	13. 10. 04											
	S. R.	20 50	1005	1003	0,51	0,25	0,8	0,2	1,1	—	—	Tuberculosis ren. sin.
	L.	30 60	1000	1000	0,17	0,09	0,2	0,1	0,2	+	Pus + Tb.	

Lautende No.	Harnmenge		Specif. Gewicht		Gefrierpunkt		Harnstoff		Saccharum	Alb.	sdt.	Bemerkungen
	I. Port.	II. Port.	I. Port.	II. Port.	I. Port.	II. Port.	I. Port.	II. Port.				
45	12. 4. 04	R. 15 20	1007 1010	0 42 0,53	0,3 0,3	0,10	+	} beiders. trübe, Pus	Tuberculosis ren. utriusque. Tbacillen †			
		L. 20 20	1005 1012	0,35 0,60	0,15 0,4	0,10	+					
46	30. 5. 04	L. Sch. R. — —	— 1019	— 1,45	— —	0,5	—	} Pus	Tuberculosis ren. sin., Nephrectomie. Heilung			
		L. — —	— 1005	— 0,38	— —	0,0	+					
47	29. 4. 04	B. R. 8 10	— —	1,9 2,0	1,8 1,95	3,30	entspr.	} Sanguis Pus	Nephrectomie, beginnende Tuberculose der linken Niere; geheilt.			
		L. 10 8	— —	1,72 1,4	1,5 1,0	3,15	entspr.					
48	18. 4. 04	G. R. 10 9	1009 —	1,62 1,6	0,4 0,4	0,10	+	} Pus spärlich rothe Z. Epithelien	Tuberculosis ren. dextri			
		L. 20 20	1020 1020	2,46 2,24	0,8 0,7	0,55	—					
49	6. 12. 04	Fr. R. R. 15 10	1004 1004	0,26 0,38	0,4 0,3	0,35	+	} weisse u. rothe Zellen	Nephritis chron.			
		L. 20 20	1003 1003	0,31 0,33	0,5 0,4	0,25	+					
50	17. 12. 04	S. R. 7 10	— —	1,23 1,13	0,4 0,4	0,35	+	} reichlich rothe, spärlich weisse Zellen.	Nephritis			
		L. 12 20	— —	1,16 1,24	0,3 0,4	0,30	+					
51	16. 3. 05	F. R. 12 13	1010 1012	1,21 1,11	1,0 1,1	0,8	+	} Sanguis	Nephritis			
		L. 10 11	1010 1013	1,15 1,15	1,2 1,0	0,8	+					
52	O.	R. ca. 100	1010 1010	0,87 0,83	0,25 0,3	—	+	} —	Urin beiderseits sehr diluirt, daher fehlt Sachar. Diagu. Nephritis			
		L. ca. 100	1010 1010	0,80 0,82	0,35 0,3	—	+					
53	14. 10. 04	O. R. 10 10	1014 1013	1,08 0,75	1,8 0,4	1,0	+	} —	Nephritis			
		L. 10 10	1012 1013	1,04 0,77	1,4 0,5	1,0	+					
54	11. 1. 05	Fr. Sch. R. 20 30	1006 1005	0,49 0,3	0,6 0,5	0,35	reichl.	} Sanguis, einige Cylinder	Nephritis, Cystitis			
		L. 30 20	1005 1004	0,14 0,36	0,3 0,3	0,15	spärlich					
55	27. 1. 05	H. R. 9 9	1023 1023	2,4 ! —	0,9 2,10	2,10	+	} Cylinder	Nephritis			
		L. 10 10	1023 1023	2,4 ! —	0,8 1,85	1,85	+					
56	2. 7. 04	P. R. 10 10	1014 1012	0,85 0,7	0,9 0,9	1,15	+	} beiderseits Pus, hyal. Cylinder	Nephritis			
		L. 6 10	1013 1012	0,99 0,76	0,8 1,0	1,30	+					
57	9. 11. 04	K. R. 11 10	1016 1010	1,95 1,45	0,4 0,45	0,9	+	} Sanguis	Nephritis			
		L. 10 10	1014 1015	1,8 1,71	0,6 0,8	0,8	Spuren					

Laufende No.		Harnmenge		Specif. Gewicht		Gefrierpunkt		Harnstoff		Sacharum	Alb.	sd.	Bemerkungen
		I. Port.	II. Port.	I. Port.	II. Port.	I. Port.	II. Port.	I. Port.	II. Port.				
58	26. 11. 04 Fr. W.	R.	10 10	1020	1014	1,35	1,46	1,0	0,9	1,05	+	Pus hyal. u. granul. Cylinder	Nephritis, Pyelonephritis duplex. Nephrotomie
		L.	10 10	1025	1023	1,28	1,24	1,8	1,2	0,95			
59	19. 4. 04 Fr. L.	R.	10 10	1009	1009	1,58	1,31	0,8	0,6	0,40	+	Hyal. Cyl. Nil	Im Blasenbarn Cylinder, Nephritis
		L.	10 10	1009	1009	1,65	1,3	0,7	0,5	0,40			
60	26. 4. 04 M.	R.	10 5	—	—	2,05	1,98	1,8	1,6	0,95	+	Sang. Gr. + hyal. Cyl.	Nephritis
		L.	6 5	—	—	1,44	1,7	1,7	1,6	0,95			
61	5. 5. 04 T.	R.	12 15	1023	1015	1,99	1,74	1,1	0,9	1,60	+	Epith., Gran. Cylind.	Nephritis
		L.	10 10	1022	1014	1,97	1,77	1,2	0,8	1,55			
62	29. 12. 04 Fr. H.	R.	5 4	—	—	0,76	0,74	—	—	2,1	+	Sanguis	Nephrotomie, Nephralgia d.
		L.	10 10	—	—	1,23	1,09	—	—	4,1			
63	30. 5. 04 Sch.	R.	10 12	1018	1017	1,14	1,06	0,9	0,6	1,50	Spuren reichl.	— Sanguis	Calculosis sinist. Nephrotomie
		L.	10 10	1012	1013	0,95	0,98	0,65	0,5	1,0			
64	12. 4. 04 St.	R.	10 5	1000	1002	0,28	0,16	0,4?	0,1	0,20	+	R. trübe Pus, Leukocyten u. einz. r. Zellen	Harn beide Male diluiert. Pyonephros. calculos. dextr. Urina spastica(nervosa)
		L.	10 5	1000	1003	0,19	0,22	0,1?	0,15	0,40			
65	28. 2. 05 E.	R.	12 8	1009	1010	1,07	0,99	0,9	0,8	1,25	—	Spärl. Leukocyten	Calculus renis dextr.
		L.	25 15	1009,5	1010	1,29	1,19	1,0	0,8	1,45			
66	16. H.	R.	12 25	1014	1014	1,12	0,95	1,6	0,8	1,0	—	—	Ren. mob. dextr. traumat. Decapsulatio
		L.	12 25	1014	1015	1,06	0,85	1,5	0,7	0,95			
67	8. 4. K.	R.	10 10	1029	1029	1,77	1,82	1,2	1,4	2,50	—	Nil	Rechts wurde ca. 2,0 Wasser eingespritzt, weil d. Katheter nicht durchgäng. war. Diagn: Hypernephrom. Nephrect. links geheilt
		L.	10 8	1021	—	1,54	1,62	1,1	1,0	2,5			
68	12. 10. 04 R.	R.	8 12	1017	1017	1,23	0,87	0,7	0,23	2,05	—	—	Calculus sin. ren. permagn. Nephrect. Heilung
		L.	10 11	1012	1013	0,73	0,74	0,45	0,35	1,25			
69	18. 10. 04 J.	R.	2 10	—	—	—	0,54	—	0,3	1,0	+	Pus Sang.	Diabetes, Pyonephrosis dextra
		L.	10 10	—	—	1,68	1,44	1,4	0,6	3,15 ¹⁾			

1) Ohne Phloridin 1,0 Sacharum.

Laufende No.	Harnmenge		Specif. Gewicht		Gefrierpunkt		Harnstoff		Saccharum	Alb.	sdt.	Bemerkungen	
	I. Port.	II. Port.	I. Port.	II. Port.	I. Port.	II. Port.	I. Port.	II. Port.					
70	14. 10. 04												
	Fr. B.	R. 10	10	1023	1020	1,1	1,42	1,3	1,5	2,50	+	Sanguis	s. 71
		L. 6	10	1021	1011	1,97!	0,95	1,2	0,7	1,55	+	Sanguis gering	
71	15. 11. 04												
	R.	—	—	—	—	1,63	1,63	1,2	1,2	1,8	+	trübe, Pus	Beiderseits keine
	L.	—	—	—	—	1,53	1,53	1,1	1,1	0,95	+	klar, hyaline und granul. Cylinder	Tuberkelbacillen. Rechts Blasen- urin. Pyelone- phritis ulcerosa rechts, Nephritis sinistr., Nephrec- tomierechts. Ge- bessert
72	16. 2. 04												
	M.	R. 7	13	1010	1010	1,4?	0,84	1,5	1,5	1,8	—	Pus	Bei Gefrierpunkt
		L. 9	10	1019	1019	1,45	1,18	2,0	2,2	3,5	—	—	wahrscheinlich Fehler vorge- kommen. Calcul. dextr. † 6 Tage post operation. Darm lähmung (Section)
73	12. 2. 04												
	O.	R. 13	19	1026	1026	1,64	1,32	2,0	2,21	2,4	—	rothe Zellen	Pyonephr. calcul.
		L. 12	17	1010	1008	0,43	0,41	0,2	0,3	0,3	—	trübe, Pus	sinistr. Nephrec- tomie. Geheilt
74	2. 6. 04												
	B.	R. 10	10	1020	1000	1,29	0,3	1,8	0,4	0,6	+	r. Zellen u. Pus	Carcinoma ren.
		L. 10	10	1010	1000	0,92	0,21	1,1	0,1	0,05	+	nur Blut	sinistr. Nephrec- tomie. † Blutung aus Duodenalge- schwür. (Section)
75	11. 3. 04												
	Z.	R. 15	15	1000	1000	0,4	0,3	0,05	0,02	0,35	+	Blasenurin?	Calculosis ren.
		L. 15	15	1020	1020	1,25	1,15	1,2	1,1	1,70	—	Sanguis	dext.
76	8. 4. 04												
	H.	R. 8	10	1015	1014	1,48	0,9	1,3	0,6	1,45	—	—	Perinephrit. Ver- wachsungen
		L. 7	10	1016	1015	1,5	0,76	1,2	0,7	1,60	—	—	
77	20. 4. 04												
	H.	R. 10	10	1006	990	0,53	0,82	0,5	0,25	0,45	—	Nil	Ureterprolaps
		L. 10	10	1004	1003	0,6	0,94	0,65	0,4	0,55	—	Alte rothe Zellen	sin. lateris. Ren. mobilis. Decapsu- latio
78	10. 6. 04												
	R.	R. 25	50	1016	1009	1,2	0,87	0,8	0,6	0,25	—	blutig, nur	Essentielle Häma- turie rechts. Ne- phrotomie, se- cundäre Nephrec- tomie
		L. 27	100	1017	1010	1,1	0,45	1,2	0,4	0,25	Spuren	rothe Zellen —	

Laufende No.	Harnmenge		Specif. Gewicht		Gefrierpunkt		Harnstoff		Saccharum	Alb.	sdt.	Bemerkungen		
	I. Port.	II. Port.	I. Port.	II. Port.	I. Port.	II. Port.	I. Port.	II. Port.						
79	11. 6. 04 B.	R.	—	—	—	—	1,32	—	1,6	—	2,5	Die Werthe links durch Wasserzus. erniedr. Diagn.: Pyelit. sin.		
		L.	—	—	—	—	1,31	—	0,5	—	0,30			
80	27. 6. 04 f.	R.	20	20	1018	1018	1,35	1,2	1,5	1,1	1,7	—	nihil	Pyelonephrit. et Epinephrit. sin., Nephrotomie
		L.	20	8	1008	1007	0,58	0,65	0,4	0,4	0,6	—	Pus	
81	13. 7. 04 S.	R.	10	12	1013	1022	0,82	1,06	1,2	1,5	2	+ = dem Blutgeb.	einzelne Leukoeyten	Pyelonephritis sin.
		L.	6	—	1006	—	0,39	—	0,6	—	—	—	Pus	
82	14. 9. 04 Frl.	R.	10	10	1010	1008	0,72	0,6	0,4	0,35	1,35	—	—	Ren. mob. dextr. Perinephrit. Nephrotomie, Decapsulatio
		L.	7	10	1010	1008	0,81	0,59	0,4	0,25	1,25	—	—	
83	3. 5. 04 K.	R.	10	25	1010	1010	1,15	0,94	0,7	0,5	0,35	Spur	Pus, hyaline Cylinder	Pyonephr. dextra, Nephritis
		L.	10	8	1030	—	2,16	2,06	1,6	1,6	3,6	Spur	Urate, spärll. Leukoeyten	
84	15. 12. 04 Th.	R.	40	100	—	—	1,17	0,75	0,7	0,5	0,4	—	—	Diagn. vacat. Urina diluta.
		L.	40	100	—	—	1,06	0,79	0,6	—	0,05	—	—	
85	27. 3. 04 L.	R.	10	10	1017	1019	1,28	1,42	0,7	0,7	1,05	—	Phosphate	Diagn.: Nephritis chronica dextra (sin?)
		L.	10	10	1026	1029	1,64	1,95	1,2	1,3	3,05	—	Sanguis	
86	7. 3. 05 B.	R.	20	20	1009	1010	0,81	0,79	0,4	0,4	0,65	Spuren	reichl. Leuko-	Im Blasenurin Leukoeyten, hyaline u. granul. Cylind. Nephrit. fast ohne Albumen
		L.	9	8	1020	1020	1,24	1,15	0,8	0,6	0,85	Spuren	spärll. / eyten	
87	35. 4. 04 S.	R.	10	10	1010	1013	0,49	0,64	0,8	0,55	0,55	—	Pus und rothe Zellen	Calc. ren. dextr. Ren. mobil. dextr. infect.
		L.	6	10	—	1014	0,94	0,92	1,2	0,9	1,05	—	—	
88	16. 12. 04 B.	R.	15	20	—	—	1,12	0,92	0,4	0,3	3,0	—	spärlich Leukoeyten	Diabetes mellitus. Pyelitis sinistr.
		L.	15	30	—	—	0,93	0,7	0,3	1,0	1,0	—	Pus	
89	26. 4. 04 Cl.	R.	10	8	1015	1014	0,71	0,75	0,3	0,4	1,3	—	Pus	Pyelit. dextr. Ren. mobilis. Nephrotomie. Decapsulatio geheilt.
		L.	8	10	1013	1014	0,9	0,9	0,6	0,9	3,5	—	—	

Laufende No.		Harnmenge		Specif. Gewicht		Gefrierpunkt		Harnstoff		Saccharum	Alb.	sd.	Bemerkungen	
		I. Port.	II. Port.	I. Port.	II. Port.	I. Port.	II. Port.	I. Port.	II. Port.					
		90	15. 9. 04 A. R. L.	5 5	5 5	1020 1010	1015 1009	1,4 0,58	1,38 0,77					1,0 0,6
91	26. 9. 04 S. R. L.	9 10	10 10	1030 1010	1035 1012	2,5 0,44	1,16 0,43	1,0 0,6	0,8 0,4	2,6 1,3	— —	Einige r. Zellen (artificiell) weisse u. alte r. Zellen. Cylinderoide	Pat. hatte eine Blutung u. Kolik der linken Seite. Meerschweinchenimpfung negativ. Palpation negativ. Patient ist 1/2 Jahr wohl u. ausser Behandl.	
92	22. 9. 04 Gl. R. L.	10 10	10 10	1017 1022	1017 1023	1,25 1,51	1,1 1,3	0,9 1,3	0,6 0,8	1,80 1,95	— —	— —	Pyelitis dextr.	
93	11. 10. 04 Sch. R. L.	12 10	20 20	1008 1022	1007 1019	0,4 1,45	0,35 1,1	0,5 2,4	0,45 1,4	0,4 0,8	— —	+ —	Pus u. r. Zellen Nihil	Pyelonephritis dextr.
94	3. 1. 05 St. R. L.	11 12	10 10	— 1010	1024 1024	0,26 0,42	0,72 1,4	— 1,3	0,4 0,8	0,10 1,35	— —	— —	Nihil Blasenerin: r. Zellen	Calculos. dextr., Nephrotomie
95	27. 2. 05 Fr. J. R. L.	15 14	12 12	1019 1020	1012 1012	1,26 1,45	0,85 0,99	1,2 1,3	0,6! 0,9!	1,0 1,25	— —	— —	Sanguis	Calculos. sin., Nephrotomie
96	22. 3. 05 Sch. R. L.	20 20	12 25	1010 1012	1015 1015	1,31 1,30	1,44 1,34	0,6 0,6	0,8 0,8	2,15 2,10	+ +	+ +	Pus? Pus	Urin beiderseits trübe. Pyelitis utriusque lateris
97	20. 2. 04 St. R. L.	10 8,5	10 12	1020 1022	1018 1019	1,32 1,2	1,87 1,3	1,5 1,8	1,2 1,0	1,75 1,80	— Spuren	— —	Klar Trübe, Pus Phosphate	Pyelitis sinistr.
98	15. 4. 04 Kind B. R. L.	— —	20 40	— —	1015 1002	1,09 0,4	— —	0,8 0,5	— —	2,15 0,25	— —	— —	— Leukocyten	Hydronephrose sinistr. Nephrectomie. Geheilt
99	26. 10. 04 Fr. Kr. R. L.	50 50	50 60	1002 1006	1001 1002	0,33 0,42	0,36 0,24	Spur 0,1	— —	— —	+ —	+ —	Trüb, Pus, Blut Klar	Pyonephros. dextr. Urina diluta
100	14. 12. 04 L. R. L.	10 15	30 30	1017 —	— —	1,24 1,02	0,7 0,63	0,7 0,6	0,4 0,5	0,55 0,30	— —	— —	— r. Zellen	Linksseitige Hämaturie (Nephritis), Nephrectomie, Nephrectomia secundar.

In vorstehender Tabelle sehen wir zunächst eine Anzahl Patienten, bei denen keine Nierenerkrankung gefunden wurde; aus den hierbei gefundenen Zahlen geht hervor, wie gross normaliter der Unterschied zwischen den Functionswerthen beider Nieren werden kann. Es sind die Fälle 1—38. Wir sehen hier, dass im Allgemeinen die Schwankungen nicht über 10 pCt. betragen. Wenn ausnahmsweise grössere Differenzen vorkommen, was namentlich bei sehr diluirtem Harn eintreten kann, so finden wir diese Abweichungen niemals durchgehend durch die ganze Reihe der Werthe, sondern immer nur für einzelne Werthe, so dass hierdurch kaum jemals Trugschlüsse vorkommen können.

Ein ganz anderes Bild geben unsere 10 Tuberculosefälle (39 bis 48), Hier sehen wir ausnahmslos ein deutliches Zurückbleiben sämtlicher Werthe der erkrankten Seite, und wenn es auch meistens schon durch die klinische Beobachtung gelang, den Sitz der Erkrankung festzustellen, so ist es doch für den Operateur von nicht zu unterschätzendem Werthe, die Diagnose derart gesichert zu sehen und ferner über die Leistung der anderen Niere unterrichtet zu sein.

Es sei bei dieser Gelegenheit nochmals darauf hingewiesen, dass wir den absoluten Zahlen, welche wir für spezifisches Gewicht, Gefrierpunkt, Harnstoff, Zucker finden, wenig Werth beilegen, sondern die Leistung der Niere lediglich nach dem Verhältnisse der Werthe des Urins der einen Seite zu den Werthen des gleichzeitig aufgefangenen Urins der anderen Seite bemessen.

In den folgenden Fällen von Nephritis (49—61) finden wir zum Theil recht gute functionelle Werthe, ein Beweis, dass nicht jede Nierenerkrankung eine schwere Störung der Function nach sich zu ziehen braucht, so besonders bei interstieller Nephritis. Man kann sogar umgekehrt, wenn der Urin beiderseits Albumen enthält und gute functionelle Werthe ergiebt, auch bei Fehlen von Cylindern mit einiger Sicherheit die Diagnose auf Nephritis stellen. Dass andererseits bei Nephritis auch Differenzen zwischen beiden Seiten vorkommen können, erklärt sich daraus, dass die beiden Nieren nicht in gleicher Weise erkrankt zu sein brauchen, wie zahlreiche Sectionsprotokolle lehren.

Bemerkenswerth ist im Falle 52 das Ausbleiben von Zucker; es handelt sich hier um einen jener Fälle von enormer Polyurie;

die jederseits ausgeschiedene Harnmenge betrug in 10 Minuten über 100 ccm. Es sei hier gleich an den zweiten Fall von Polyurie erinnert (99), bei dem ebenfalls die Zuckerreaction ausblieb. Wenn wir diese beiden Fälle von Polyurie ausscheiden, kam in den 100 Fällen ein Versagen der Phloridzinprobe niemals zur Beobachtung.

Freilich giebt es auch eine Reihe einseitiger Nierenerkrankungen, bei denen wir mit der functionellen Untersuchungsmethode allein nicht zum Ziele kommen, weil noch hinreichend intactes Nierenparenchym vorhanden ist, um hochwerthigen Urin abzusondern, so bei aseptischer Steinniery, Nieren- und Nebennierentumoren, Pyelitis. Hier, wie überall, gilt, was Prof. Casper immer wieder betont, dass man niemals einseitig mit Hülfe nur einer Methode Diagnosen stellen, sondern sich stets den ganzen Apparat diagnostischer Hilfsmethoden dienstbar machen solle. In der Regel documentirt sich wohl auch in den oben erwähnten Fällen die erkrankte Seite durch mehr oder minder beträchtliches Zurückbleiben der Werthe. Nur einen Fall (95) haben wir beobachtet, bei dem scheinbar eine Umkehrung stattfand. Die Werthe für Gefrierpunkt, Harnstoff und Saccharum waren links etwas besser als rechts. Da aber das Röntgenbild der linken Niere einen Stein erkennen liess, so wurde linksseitig nephrotomirt und der Stein auch gefunden. Allerdings bildet dieser Fall die einzige Ausnahme und lässt immerhin noch die Deutung zu, dass rechts vielleicht auch ein Nierenstein vorliegt.

Im Gegensatz zur aseptischen finden wir bei der inficirten Steinniery ebenso wie bei der Pyelonephritis stets ein dem Grade der Zerstörung des Nierengewebes entsprechendes Zurückbleiben der Werthe, so in Fall 73, 80 und anderen. Auch die ganze Reihe unserer Untersuchungen von inficirten Hydronephrosen, Wandernieren, Nierentumoren bestätigt die oben ausgesprochenen Grundsätze. Und wenn wir im Falle 67 nur geringes Zurückbleiben der linken Werthe fanden, während die Operation ein Hypernephrom von riesiger Ausdehnung zu Tage förderte, so lag das, wie aus dem Präparat ersichtlich, daran, dass, abgesehen von dem Nierenpol, der in den Tumor überging, die Niere völlig intact, das Parenchym nicht im mindesten alterirt war. Sehr wichtig für die Diagnostik ist auch der negative Befund, wie wir ihn im Fall 78

sehen. Es handelte sich hier um Massenblutungen aus der rechten Niere; die Werthe waren beiderseits gleich, für Harnstoff in der blutenden rechten Niere sogar besser als links, so dass man Tuberculose oder destruierenden Tumor ausschliessen konnte. Da die Blutung bedrohliche Dimensionen annahm, wurde nephrotomirt, und als die Blutung auch dann nicht stand, einige Tage später nephrectomirt, worauf Patient vollkommen genas.

Trotz sorgfältigster Untersuchungen wurden in der Niere weder nephritische Herde noch sonstige Ursachen für die Blutung gefunden, so dass wir hier vermuthlich einen jener seltenen Fälle von localer Haemophilia renalis (Senator) vor uns hatten.

Es würde zu weit führen, hier jedesmal zu untersuchen, was wir im einzelnen Falle der functionellen Diagnostik zu verdanken haben; wer aber unbefangenen Auges die Resultate der 100 Fälle überblickt, der muss zugeben, dass wir in der functionellen Nierendiagnostik ein unschätzbares Hilfsmittel zur Beurtheilung von Nierenkrankheiten besitzen, nur darf man nicht einseitig den Gefrierpunkt oder Harnstoff- oder Zuckergehalt allein beachten, sondern muss stets die ganze Reihe dieser Werthe vergleichen, um ein richtiges Bild von der Nierenarbeit zu bekommen.

VI.

(Aus dem chirurgisch-orthopädischen Institut „Rachitici“ in
Mailand — Director: Dr. R. Galeazzi.)

Ueber Elephantiasis lymphorrhagica des Penis und des Scrotums in Folge narbiger Unterbrechung der inguino-cruralen Lymph- bahnen.

Von

Dr. G. Negroni und Dr. A. Zoppi.

(Mit 1 Figur im Text.)

Auf die Folgen, welche die Ausschaltung einer die Aufnahme des ganzen Lymphstromes einer bestimmten anatomischen Gegend besorgenden Gruppe von Lymphdrüsen nach sich ziehen kann, hatten bereits Riedel¹⁾ (1894) und später Brouardel²⁾ (1896) und Haralamb³⁾ (1898) die Aufmerksamkeit der Chirurgen gelenkt.

Diese Folgen sind entweder unmittelbare oder erst später sich geltend machende. Als zu den ersteren gehörend sind anzusehen: die ziemlich rasche Dilatation des ganzen Lymphgefäßnetzes, die seröse Durchtränkung der die betreffende Gegend ausmachenden Gewebe; als mittelbare hingegen: die umschriebenen Lymphangi-ektasien, die Lymphorrhagien und die Elephantiasis. Entschieden sind es gerade die letztgenannten Folgen, die den Chirurgen am meisten interessiren, da sie mitunter einen nicht zu unterschätzenden Erkrankungsherd darstellen können. Der bei uns zur Beobachtung

¹⁾ Riedel, Dauerndes Oedem und Elephantiasis nach Lymphdrüsenexstirpation; Langenbeck's Arch. f. klin. Chir. Bd. 57, Heft 3—4.

²⁾ Brouardel, Mittheilung in der „Société de Dermatologie“, Sitzung vom 1. Juni 1896.

³⁾ Haralamb, Eléphantiasis des organes génitaux externes consécutif à l'ablation bilatérale des ganglions inguinaux. Annales de Dermatologie et de Syphiligraphie. T. IX, juin 1898.

gelangte Fall verdient schon deshalb eine Erwähnung, weil bei demselben manche pathologisch-anatomischen Eigenthümlichkeiten angetroffen wurden, die dazu geeignet erscheinen, die Pathogenese derartiger Krankheitsformen ins Licht zu stellen.

Johann B., 23 J. alt, aus Mailand. Erblichkeit ist in Bezug auf vorliegende Erkrankung negativ: seit seiner frühesten Kindheit war Pat. stets kränklich; nach überstandenen Masern erkrankte er an Polyadenopathie von unzweifelhaft skrophulöser Natur. In seinem sechsten Lebensjahre kam es beiderseits zu einer Verkäsung der Inguinallymphdrüsen mit spontaner Ruptur der Abscesse; gleichzeitig zeigten sich links am mittleren Drittel der vorder-inneren Unterschenkelgegend, ferner am Knie, sowie rechts an der vorder-inneren Fläche des Unterschenkels, ausgedehnte tuberculöse Ulcerationen, die verhärtete, noch gegenwärtig bestehende Narben hinterliessen. Die Abscesshöhlen der Leistengegend blieben zwei Jahre hindurch klaffend, unter reichlicher Absonderung eines dünnflüssigen, anfangs eitrigen, später fast ganz klaren Inhaltes; Patient wurde damals topisch, mit medicamentösen Aufschlägen behandelt und einer wiederherstellenden Cur unterzogen; niemals wurde hierbei chirurgisch eingegriffen. Sobald, nachdem die Fisteln zur Heilung gekommen waren, stellte sich ziemlich rasch eine mit Röthung und Temperatursteigerung einhergehende Anschwellung des ganzen Penis und des vorderen Theiles des Scrotums ein, so dass die äusseren Geschlechtsorgane das Vierfache ihres Normalvolumens erreichten. Zwar wurde durch Bleiwasserumschläge eine Abnahme der Anschwellung erzielt, doch erlangten die betroffenen Theile ihr normales Aussehen nie wieder, vielmehr begann die Haut ungefähr drei Monate, nachdem die Fistelgänge geheilt waren, allmählig dick, hart, warzig und reich an durchsichtigen Bläschen zu werden, welche letzteren zerplatzten, wobei eine gewisse Zeit lang sich aus denselben ein klares Serum entleerte. Eben zu dieser Zeit fing der Kranke an eine Empfindlichkeits- und Wärmeabnahme des in Rede stehenden Theiles zu bemerken. Diese Veränderungen wurden nach und nach dauernde, doch haben in neuester Zeit die serösen Cysten des Penis an Zahl abgenommen, während die des Scrotums noch wie sonst fortbestehen. Mit Ausnahme der durch diese Läsionen verursachten, vornehmlich in schmerzhafter Erektion und Unfähigkeit zum Coitus bestehenden Beschwerden ist sein Gesundheitszustand ein vortrefflicher gewesen. Er nimmt nun chirurgische Hülfe in Anspruch, um von seinem Leiden befreit zu werden.

Status: Junger Mann von gesundem Aussehen und regelmässigem Skelettbau; keine Spur von Adenopathie mehr vorhanden, nur sind die bereits oben bei der Anamnese erwähnten Hautnarben noch immer wahrnehmbar. Nichts Bemerkenswerthes bezüglich der Bauch- und Brustorgane. Auffallend ist das sonderbare Aussehen der äusseren Genitalien, namentlich des Penis, dessen Volumen zweimal so gross erscheint als in der Norm. Die die Rute überziehende und schliesslich das Präputium bildende Haut zeigt eine mit Warzen bedeckte Oberfläche und hat eine solche Dicke, dass diese am Präpu-

tium über 1 cm beträgt. Die oben abgeflachten unregelmässig viereckig gestalteten Warzen sind durch tiefe Furchen von einander geschieden, was der Hautoberfläche das Aussehen eines Mosaikfußbodens verleiht. Die Haut fühlt sich hart und elastisch an, lässt sich in Falten nicht abheben und ist nur sehr schwer verschiebbar, so dass ein Entblößen der Eichel selbst bei Erection nicht möglich wird; bei Schlawheit ist die Eichel in einer Entfernung von 6 cm vom Präputium durchzufühlen. Die Instrumentalexploration ergibt, dass der Vorhautcanal nur für eine dünne Sonde durchgängig ist. Die angeschwollene Gegend fühlt sich weit kälter an als die benachbarten. Das Scrotum ist dünner als die Haut des Penis und nur stellenweise mit kleinen, nicht über stecknadelkopfgrossen Geschwülstchen dicht besetzt. Dieselben haben die gleiche Consistenz wie die bereits oben beschriebenen hypertrophischen Partien und tragen fast sämmtlich an ihrer Spitze eine durchsichtige Cyste mit serösem Inhalt; das Vorhandensein solcher Cysten verursacht aber dem Patienten keinerlei Beschwerden.

Die Inguinalnarben sind tief und ausgedehnt, nahezu symmetrisch angeordnet; kein Zeichen von Hypertrophie oder Oedem an der Haut der unteren Extremitäten.

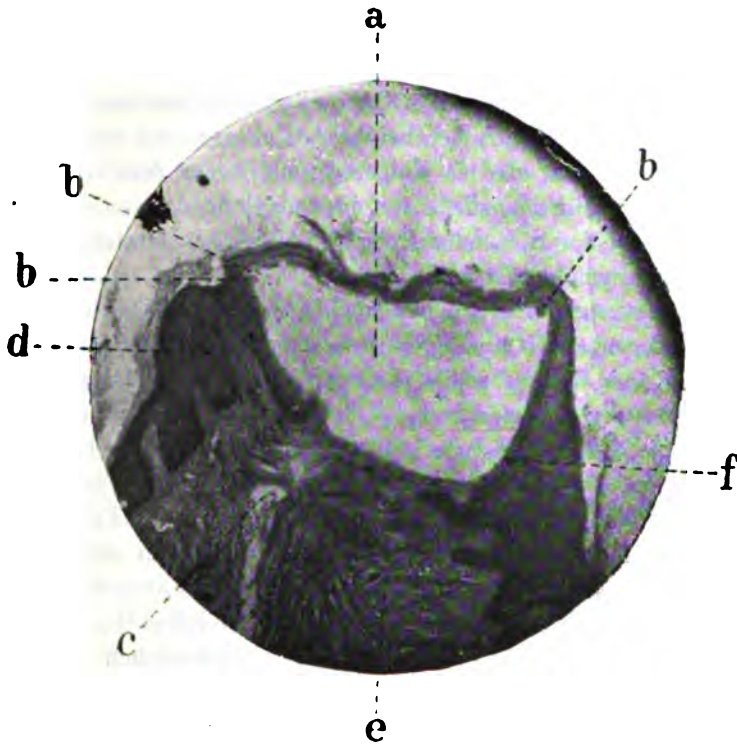
Bei der chemisch-mikroskopischen Untersuchung erwies sich der Harn als normal. Zur Beseitigung der weiter oben geführten Beschwerden wurde Pat. durch Beschneidung operirt: das hierbei abgetragene Stück der Vorhaut, sowie einige aus dem Hodensack excidirte Geschwülstchen haben uns das Material zur histologischen Untersuchung geliefert, welche letztere, wie sich weiterhin zeigen wird, nicht ganz ohne Interesse ist.

Beim Durchschneiden des anatomischen Stückes entleert sich in reichlicher Menge ein citronensaftähnliches klares Serum; auch makroskopisch sind auf der Schnittfläche kleine klaffende Lumina wahrzunehmen, aus denen beim Zusammenpressen des Stückes mit den Fingern die Flüssigkeit in Tröpfchen hervorquillt. Ein Theil derselben wurde aufgefangen und sowohl chemisch als auch mikroskopisch untersucht: es ergab sich, dass man es mit einer an Albumin sehr reichen, nur sehr spärliche weisse Blutkörperchen enthaltenden Flüssigkeit zu thun hatte.

Es wurden zahlreiche, nach den verschiedenen Methoden der histologischen Technik gefärbte Schnitte angefertigt. Bei einigen derselben ist es uns gelungen, manches anzutreffen, was für die Deutung der bestehenden Veränderungen von nicht geringer Wichtigkeit ist. Am allermeisten betroffen ist am Penis die Lederhaut; die Läsionen bestehen hier in einer Sklerose des Bindegewebes — dasselbe zeigt eine bündelförmige Structur, die einzelnen Bündel sind von einander durch Zwischenräume getrennt, die im frischen Zustande mit Oedemflüssigkeit erfüllt sind, die nur spärlich darin vorkommenden kernhaltigen Gebilde sind durch Rundzellen vertreten — ferner in einer Abflachung der Papillen und ziemlich hochgradiger Atrophie der Epidermis mit stärkerer hornartiger Abschuppung; zahlreich vorhanden sind überdies auf jedem Schnitte die Lumina von erweiterten, mit Endothelüberzug versehenen Lymphgefässen; keine Spur einer kleinzelligen Infiltration in der Umgebung dieser letzteren.

In den tieferen Hautschichten werden kleine Bündel von glatten Muskelfasern angetroffen.

Ein grösseres Interesse bietet jedoch die Untersuchung der Schnitte eines der dem Scrotum entnommenen Papillargeschwülstchen dar. Aus derselben ergibt sich, dass es sich offenbar um eine umschriebene Hypertrophie einer Papillengruppe der Lederhaut handelt: die Spitze der Erhebung wird von einer hirsekorngrossen im Inneren einer Papille entstandenen Cystenhöhle eingenommen; von der Papille selbst sind noch Bindegewebsreste an den peripheren Lateralseiten der Höhle vorhanden, sowie auch auf dem oberflächlichsten Theile derselben.



Koristka. Object 2. Oc. 3.

a Cystenhöhle. *b* Blutgefässe. *c* Zuführendes Lymphgefäss. *d* Epidermisschicht. *e* Bündelförmiges Bindegewebe der Lederhaut. *f* Reste des Papillargewebes.

In diesem gewissermassen die Cystenwand ausmachenden Bindegewebe gewahrt man einige mit noch gut erhaltenen Blutkörperchen gefüllte Capillaren. Die Cystenhöhle ist leer, der grösste Theil des sie umgebenden Endothelüberzuges ist wieder erkennbar. Der Mitte ihrer oberflächlichen Wand entsprechend tritt das Endothel in unmittelbare Berührung mit dem bedeutend dünner geworde-

nen stark veränderten Stratum Malpighi; die darüber liegende Schicht ist zerfetzt. Einige der soeben erwähnten Blutgefäße ragen in die Höhle hinein und das Endothel dieser Gefäße steht in directer Berührung mit dem endothelialen Ueberzug der Cyste.

An manchen Schnitten lässt sich recht deutlich erkennen, dass die Cyste in einer Continuitätsbeziehung zu einem vertikal verlaufenden, von den tieferen Lagen der Lederhaut herstammenden Lymphgefäss steht, so dass sie als die Folge eines übermässig starken Nachgebens der Gefässwand — wobei das sich hierdurch erweiternde Gefäss immer mehr gegen die Oberfläche hin vorrückt — aufzufassen ist.

Die hier reproducirte mikrophotographische Aufnahme dürfte die soeben beschriebenen histologischen Merkmale ziemlich genau veranschaulichen.

Die Reihenfolge der Krankheitserscheinungen und der histologische Befund sprechen nun mit aller Entschiedenheit für ein inniges Zusammenhängen der beschriebenen, von uns angetroffenen Veränderungen mit der in Folge symmetrischer Zerstörung jener Gruppe von Inguinalganglien, der die Aufnahme der von den äusseren Genitalien herströmenden Lymphe obliegt, eingetretenen Behinderung des Lymphkreislaufes.

Als Ursachen einer solchen möglicherweise wohl auch Elephantiasis erzeugenden Hemmung werden von den Autoren angegeben: Verletzung der Gefäße selbst [Lesser]¹⁾, Exstirpation von Lymphgangliengruppen — wie Riedel²⁾, Brouardel³⁾ und Haralamb⁴⁾ am Penis und am Scrotum in Folge Ausräumung beider Inguinalhöhlen beobachtet haben; Verschlüsse durch bakteriische Thromben [Secchi]⁵⁾; Eier bzw. Embryonen von *Filaria* [Le Dentu⁶⁾, Lewis⁷⁾, Manson⁸⁾ u. A.]; Compression der Lymphgefässstämme [Mascagni⁹⁾, Soemmering¹⁰⁾, Lebert¹¹⁾]; primär in den Ganglien entstandenen Neubildungen [Riche¹²⁾].

Allein, soviel wir aus der uns zugänglichen Literatur zu entnehmen vermochten, ist eine solche Art von spontaner

1) V. Lesser, Ueber Lymphangioma diffusum multiplex; Deutsche Zeitschr. f. Chirurgie. Bd. 34. S. 321.

2) Riedel, l. c.

3) Brouardel, l. c.

4) Haralamb, l. c.

5) Secchi, Elephantiasi e stati elephantiaci. Citirt in der „Riforma Medica“ 1904.

6) Le Dentu, XII. Internationaler Congress, Moskau 1897. Semaine Médicale 1898.

7) Lewis, Calcutta 1874.

8) Manson, Honkong 1877.

9) 10) 11) 12) Cit. von Lejars, Traité de chirurgie, Duplay et Reclus, Bd. I.

Unterbrechung der Lymphbahnen, bedingt durch einen zur Zerstörung der betreffenden Ganglien führenden Process, bisher noch nicht hervorgehoben worden — wenn man nicht den von Rigler¹⁾ beobachteten Fall als hierher gehörig ansehen will, wo sich nach Eiterung der Inguinalganglien Oedem der unteren Extremitäten einstellte, sowie die Beobachtung von Scholtz²⁾, wo am rechten Oberschenkel Lymphangiectasien mit aus früheren Ganglienabscessen herrührenden Narben bestanden. In diesen Fällen dürfte das Oedem bzw. die Lymphangiectasien als eine erste möglicherweise zu Elephantiasis führende Erscheinung zu deuten sein.

Gewiss muss chronische Lymphstauung zunächst einen leichten Grad von Entzündung der befallenen Gewebe mit stärkerer Wucherung von Elementen und wahrscheinlich auch kleinzellige Infiltration veranlassen, doch hat man es hier wohl stets mit vorübergehenden Erscheinungen zu thun. So ist denn auch bei unseren Präparaten keine Spur mehr davon übrig geblieben, was die Berechtigung der von Follêt³⁾ in seiner Arbeit über die Pathogenese der Elephantiasiszustände ausgesprochenen Anschauung etwas herabsetzt. Follêt neigt zur Ansicht hin, es seien diese nach dauerndem Lymphödem auftretenden Formen eher als chronische telangiectatische Lymphangitis bzw. Perilymphangitis von geschwächtem Streptococcus verursacht, anzusprechen. Einer der von diesem Autor berichteten Fälle weist viele Berührungspunkte mit dem unserigen auf, nur waren in seinem Falle anstatt der Inguinalganglien die der Iliaca betroffen worden. Auch diese Formen finden sich vielfach als erworbene Lymphangiome beschrieben [Lesser⁴⁾, Török⁵⁾, Le Dentu⁶⁾, Segale⁷⁾]; wir aber schliessen uns im Ganzen T. Cavazzani's⁸⁾ Schlussfolgerungen an, der diese Benennung nur für jene Fälle, wo eine echte Neu-

1) Rigler, Zeitschrift der K. K. Gesellschaft der Aerzte zu Wien. 1855.

2) Scholtz, Citirt von Lejars, *Traité de Chirurgie*, Duplay et Reclus, Bd. I.

3) Follêt, *Sur la pathogénie de l'éléphantiasis et de quelques états éléphantiasiques*. Th. de Paris 1895.

4) Lesser, l. c.

5) Török, *Monatshefte f. pract. Dermatologie*. Bd. I, Heft 2 (Lymphangioma circumscriptum).

6) Le Dentu, l. c.

7) Segale, *Sui linfangiomi* (Il Policlinico, Sezione chirurgica, 1904).

8) Cavazzani T., *Igroma cistico dei linfatici peritoneali* (Archivio per le Scienze mediche. 1904. No. 3).

bildung vorliegt, d. i. für solche mit thatsächlicher Neubildung von Lymphgefässen gebraucht wissen möchte, und betrachten die angetroffenen Veränderungen als einfache in Gemeinschaft mit Bindegewebshyperplasien und Sclerosevorgängen bestehende Lymphangiectasien.

Bei unseren Präparaten ist es uns möglich gewesen, den Mechanismus der Lymphorrhagien genau zu verfolgen: es handelt sich wohl stets um ein zum Papillarnetz gehöriges Lymphgefäss, welches sich allmählig erweitert und immer näher an die Oberfläche herantritt, bis es die Malpighi'sche Schicht erreicht und das Innere einer Papille einnimmt, deren Bindegewebe mit zunehmender Spannung der Lymphhöhle dünner und schliesslich in seinen oberflächlichsten Partien zu einer äusserst zarten Lage wird, bei der jedoch stellenweise die Gefässelemente der Papille noch erhalten sind. In der Mitte der oberflächlichen Schicht stehen sogar — da hier, wie bereits bemerkt, jede Spur des vorher bestandenen Bindegewebes geradezu verwischt ist — Endothel und Epidermis mit einander in Berührung; leicht begreiflich muss es daher erscheinen, wie selbst eine schwache äussere mechanische Einwirkung bezw. noch so geringe Zunahme des endovasalen Druckes ein Einreissen dieser zarten Wand und Lymphorrhagie zur Folge haben kann.

In diesem Falle erscheint die Lymphorrhagie als die für den betroffenen Theil unerlässlich gewordene Ausscheidung des nur theilweise, ja zum kleinsten Theile durch Vermittelung des Blutkreislaufs abgehenden überflüssiger Lymphe.

VII.

(Aus der Kgl. chirurgischen Universitätsklinik in Halle a. S.
— Director: Geh. Med.-Rath Prof. Dr. v. Bramann.)

Die accessorischen Gänge am Penis.

Von

Dr. Alexander Stieda,

Assistenzarzt der Klinik.

(Mit 9 Figuren im Text.)

Seit langer Zeit sind den Aerzten und Anatomen eigenthümliche Gänge bekannt, die ausser der Harnröhre am Penis sich finden. Diese Gänge liegen bald am Rücken des Penis oder an der unteren Fläche, bald stehen sie mit der Harnröhre in Verbindung oder laufen neben der Harnröhre hin, bald erscheinen sie als Abzweigungen der Harnröhre mit eigener Mündung oder endigen blind.

Man hat in den letzten Jahren diese Gänge mit dem Namen *paraurethrale* (richtiger sollte man sagen *parurethrale*) Gänge bezeichnet; allein dieser Name passt keineswegs für alle diese verschiedenartigen Gänge.

Der Penis wird naturgemäss von einem einzigen Gange, der Urethra, durchzogen; alle anderen Gänge sind *accessorisch*, — sobald sie eine Abweichung von der Norm darstellen, *abnorm*.

Es ist nicht *angängig*, wie einige Autoren es thun, die Ausdrücke *accessorisch* und *paraurethral* zu identificiren. Der Ausdruck *paraurethrale* Gänge darf nur für gewisse bestimmte Gänge verwandt werden. Eine Begründung dieser Ansicht wird später gegeben werden.

Eine zusammenfassende systematische Darstellung, eine ausführliche und genaue Beschreibung, eine Erklärung aller verschiedenen *accessorischen* Gänge fehlt heute noch. Es ist dies leicht

verständlich; denn der Forschung und Untersuchung stellen sich grosse Schwierigkeiten entgegen. Man findet gewiss häufig Gelegenheit, accessorische Gänge am Penis des Lebenden zu beobachten, aber aus naheliegenden Gründen kann man die Gänge nicht anatomisch untersuchen. Das an Leichen gewisse accessorische Gänge schwer zu finden sind, davon legt die fleissige Arbeit Paschki's (17)¹⁾ Zeugniss ab.

Ein Fall, der vor einiger Zeit in der chirurgischen Klinik zur Beobachtung gelangte, war für mich die Veranlassung, mich eingehend mit dem Studium gewisser accessorischer Gänge am Penis zu befassen. Ich war nicht allein in der Lage, einige accessorische Gänge am Penis eines Lebenden zu beobachten; ich konnte auch später die accessorischen Gänge mikroskopisch-anatomisch untersuchen, weil der betreffende Patient durch eine Operation sich von jenen überflüssigen Gebilden befreien liess.

Ich gewann dadurch die Möglichkeit, wenigstens eine Kategorie der accessorischen Gänge aus eigener Anschauung kennen zu lernen. Um mich aber über die Stellung dieser Gänge zu den andern accessorischen Gängen zu orientiren, musste ich alle verschiedenartigen hierher gehörigen Gebilde in den Kreis meiner Studien ziehen.

Auf meinen eigenen Fall komme ich später zurück. Zuerst einige Worte über die accessorischen Gänge am Penis im Allgemeinen.

Ich habe den Versuch gemacht, einiges aus der Literatur zusammenzustellen, was über die accessorischen Gänge gelegentlich bekannt geworden ist. Ich muss dabei um Nachsicht bitten; ich bin mir bewusst, das grosse Gebiet der Literatur keineswegs vollständig durchforscht zu haben. Die Herbeischaffung der Literatur, nicht allein der ausländischen, sondern auch der inländischen, stösst auf grosse, oft unüberwindliche Schwierigkeiten.

Die älteste Mitteilung über einen accessorischen Gang im Penis rührt von niemand anderem her, als von Andr. Vesal (27) (1514—1564). In seinem berühmten Werke *De humani corporis fabrica*, das 1543 in Basel zum ersten Mal erschien, erzählt er, er habe einen in Padua studirenden Jüngling gekannt, an dessen Glans 2 Oeffnungen waren, eine für den Samen, die andere für den Urin. Die interessante Stelle lautet (p. 529):

¹⁾ Die Zahlen beziehen sich auf das am Ende befindliche Literaturverzeichnis.

„Utcunque tamen sit, hic Patavii adolescens juris studiosus, ac e nobili Symionum apud Forojulienses familia natus, mihi familiaris est, qui in glandis apice duos obtinet meatus, unum semini, alterum urinae paratum“.

Dieser zuerst auffallenden Schilderung geht eine Beschreibung der Harnröhre, als des eigentlich einzigen Kanals des Penis, voraus; dann weist Vesal die Meinung der Araber zurück, die 3 Gänge im Penis beschreiben, von denen der eine für den Urin, der zweite für den Samen, der dritte für das Prostrata-Secret bestimmt sei. Das sei falsch, es sei eben nur ein Gang („Meatus urinae seminisque communis“) vorhanden. Vesal schreibt (p. 529): „At Arabes admiror, qui tres in pene fixere meatus, unum quidem urinae dicatum, secundum semini, tertium autem illi viscido humori, quem ab illo glanduloso corpore parari arbitramur, quod vesicae cervicis initio circumnascitur usw.“

Bardeleben (2) schreibt in seinem Lehrbuch der Chirurgie in Betreff der Vesal'schen Mittheilung: „In welcher Weise er (d. h. Vesal) sich von dieser wunderbaren Einrichtung überzeugt habe, giebt Vesal nicht an. Man würde ohne weiteres an eine grobe Täuschung denken müssen, wenn Vesal nicht anderweitig ausdrücklich die Ansicht der arabischen Aerzte widerlegte, welche meinten, der Penis enthalte 3 Canäle.“

Der von Vesal mitgetheilte Fall, dass in einem Penis 2 Gänge enthalten waren, die eigentliche Harnröhre und ein accessorischer, für den Samen bestimmter Gang, scheint meiner Ansicht nach nicht zweifelhaft zu sein.

Auch der alte Chirurg Guilelmus Fabricius Hildanus (6) (1560—1634) machte eine ähnliche Beobachtung, die er in seinem „ersten Hundert der Wahrnehmungen“ als 76. Observation: „Von einem gedoppelten Harngang“ (1682) folgendermassen S. 55 beschreibt: „Einen Knaben von 12 Jahren habe ich oft zu Cöln besucht im Jahre 1600, welchem die Natur einen doppelten Harngang gegeben hatte, durch welche beide er den Harn ohne Schwierigkeit entleerte. Sie waren an der gewohnten Stelle, doch einer über dem andern, und mit einem gar zarten Häutlein unterschieden, aber der andere war um etwas gekrümmt, so dass der Harn dadurch nicht geradehin, wie bei dem oberen, sondern etwas unter sich geflossen.“

Man darf hier keineswegs schliessen, dass jenes Individuum eine doppelte Harnröhre gehabt, man darf sich durch die Ueberschrift der Beobachtung nicht irre leiten lassen. Einige spätere Schriftsteller haben angenommen, dass es sich hierbei um eine wirkliche Verdoppelung der Harnröhre gehandelt hätte. Das ist natürlich ein falscher Schluss. Hildanus beschreibt nur 2 Oeffnungen als die Enden zweier Gänge, — aber daraus folgern zu wollen, dass beide Gänge gesondert von einander in die Blase mündeten, ist unbedingt falsch. Es sind später wiederholt Fälle beschrieben worden, in denen an der Eichel oder im vorderen Theil des Penis 2 Mündungen als die Enden zweier Gänge beobachtet wurden, die in der Mitte des Penis wieder zu einem Gange zusammenflossen. Es zweigt sich gleichsam ein Nebengang von dem Hauptgang ab.

Ich habe diesen Fall keineswegs als einen Fall von doppelter Harnröhre angeführt, sondern habe im Gegensatz zu der vielfach falschen Deutung diesem Falle eine richtige Stellung geben wollen. Ausserdem erschien es mir von Interesse, darauf hinzuweisen, dass derartige Beobachtungen von accessorischen Gängen bereits so früh, im XVII. Jahrhundert gemacht worden sind.

Ein anderes Beispiel von einem accessorischen Gang in dem Penis finde ich bei Baillie (1) in seiner „Anatomie des krankhaften Baues von einigen der wichtigsten Theile im menschlichen Körper“. (1794.) Es heisst daselbst (S. 201): „Ich sah ein Beispiel dieser Bildung der Theile, wo ein Canal ausser der Harnröhre gebildet war, ungefähr zwei Zoll in der Länge hatte, und an einem Ende in einen blinden Sack endigte, am anderen sich in der Eichel dort öffnete, wo dies gemeiniglich die Harnröhre thut. Wie häufig diese Varietät sein mag, will ich nicht auf mich nehmen zu bestimmen; diese Abweichung in der Struktur kann man nicht als eine Krankheit ansehen, sondern bloss als eine Missbildung der Theile, die meines Wissens von keinem wesentlichen Nachtheil begleitet wird“.

Es hat grosse Schwierigkeiten, die gesammte Literatur auf das Vorkommen von accessorischen Gängen zu durchmustern; vor allem deshalb, weil man jene Gänge wohl beobachtet, aber sie nicht, wie Baillie-Sömmering (1), richtig als Missbildungen, sondern als krankhafte Veränderungen oder Fisteln aufgefasst hat.

Ich führe hier nur ein einziges Beispiel für diese Behauptung

auf. In der operativen Chirurgie des berühmten Chirurgen Johann Friedr. Dieffenbach (4) lese ich S. 529 in dem Capitel: „Die Schnürnaht bei Fisteln im vorderen Theil der Harnröhre“: „Die kleinsten dieser Fisteln, welche ich auf diese Weise geheilt habe, waren nicht grösser, als um eine Schweinsborste durchzulassen; sie verliefen immer in schräger Richtung von vorn nach hinten, eine Strecke zwischen den Wandungen des Gliedes hingehend. Bisweilen liessen sie den Urin kaum durch, und nur, wenn beim Drängen die Eichel zusammengedrückt wurde, pressten sich einige Tropfen heraus. Dies hypochondrische Spiel treiben die „Kranken“ beim jedesmaligen Uriniren, wie die Nachtripperpatienten die sinnige Beschauung ihres auseinander gezerzten Orificii urethrae.“ —

Es handelt sich meiner Meinung nach hier nicht um pathologische Fistelgänge, sondern um accessorische Penis-Gänge, die von der Harnröhre abgezweigt, eine eigene Mündung besaßen.

In den älteren Hand- und Lehrbüchern der pathologischen Anatomie, z. B. bei Förster (7), sind verschiedene Missbildungen der Harnröhre angeführt, die zum Theil offenbar als accessorische Gänge aufzufassen sind. Zu einer übersichtlichen Darstellung ist es noch nicht gekommen.

Bardeleben (2) führt in seinem bereits erwähnten Lehrbuch in einem besonderen Capitel (S. 105) unter dem Titel „doppelte Harnröhre“ eine Reihe von Fällen an, in denen neben der Harnröhre noch andere Gänge im Penis beobachtet worden sind. Er hebt gewiss mit Recht hervor, dass die Annahme zweier Harnröhren neben einander der thatsächlichen Begründung entbehre. Fände sich neben der Harnröhre noch ein anderer Gang, so führe dieser entweder in die Urethra oder anderswo hin. Bardeleben kennt ausser den oben citirten Fällen von Fabricius Hildanus und Vesal und Baillie, noch andere, die ich leider nicht auf ihre Quellen zurückverfolgen kann, weil die bezügliche französische Literatur mir nicht zu Gebote steht. Meiner Ansicht nach gehören nicht alle von Bardeleben citirten Fälle zu der Gruppe der accessorischen Penis-Gänge, sondern zu jener Gruppe von Fisteln, die als abnorme Verbindungen zwischen Mastdarm und Blase aufzufassen sind.

In dem bekannten ausgezeichneten Buch Kauffmann's (12)

über die Verletzungen und Krankheiten der männlichen Harnröhre und des Penis, findet sich kein Capitel, in dem die accessorischen Gänge des Penis gesondert abgehandelt werden — gewiss mit vollem Recht, denn das geht aus den bisherigen Mittheilungen bereits hervor: Die Entstehung und die Ausbildung der accessorischen Canäle ist sehr verschiedenartig; es sind ganz verschiedene, eigentlich gar nicht miteinander zusammengehörige Gebilde unter der einen Bezeichnung mit einander in Verbindung gebracht.

Alles, was zu den accessorischen Penis-Gängen zu rechnen ist, findet sich bei Kauffmann — ich betone es, mit vollkommenem Recht — zerstreut in den Cap. V, VI und VII (§ 12 bis § 32 S. 18—81), in denen die Hypospadie, Epispadie, sowie die Aetiologie und Genese der Epi- und Hypospadie behandelt werden.

Bei Gelegenheit der Beschreibung der einfachen Harnröhren-Mündung sagt Kauffmann (S. 20): „indessen sind auch Fälle beschrieben, wo 2, selbst 3 Oeffnungen neben einander bestanden, die bald unter einander communicirten, bald völlig von einander abgeschlossen waren und in kurzer Strecke blind endigten. Sind mehrere Oeffnungen neben einander vorhanden, so zeichnet sich gewöhnlich die wirkliche Harnöffnung durch ihre Weite vor den andern aus“.

Diese Fälle von mehrfacher Mündung der Harnröhre sind jedenfalls in die Kategorie der accessorischen Gänge zu setzen. Es zweigt sich, so müssen wir uns vorstellen, von der eigentlichen Harnröhre ein Ast ab; der schliesslich seine eigene Mündung hat; man hat gleichsam eine in mehrere Abschnitte getheilte Harnröhre mit 2 Mündungen (vergleiche die Abbildung bei Kauffmann l. c. S. 42 Fig. 28), oder aber die Oeffnung führt in einen besonderen Canal oder Gang, der blind endigt, ohne mit der Harnröhre zu communiciren; dann haben wir einen wirklich accessorischen Gang, allein wir dürfen dann die Mündung nicht als eine Harnröhren-Mündung bezeichnen und auffassen.

Der Verfasser bespricht dann weiter die Imperforatio glandis und das Fehlen der Eichelharnröhre. Hierbei hat die Eichel ihr gewöhnliches Ansehen, aber zeigt keine Harnröhrenmündung; die Mündung der Harnröhre befindet sich hinter der Eichel am Penischaft. — Es giebt aber, fährt der Verfasser fort, auch Fälle, wo

neben der unteren epispadischen Oeffnung die eigentliche Eichel-
mündung vorhanden ist, allein diese Mündung führt nicht in die Harn-
röhre, sondern in einen kurzen, blind endigenden Canal. Es ist also
ein ähnlicher Befund vorhanden, wie oben: neben der Hauptöffnung
ein gesonderter, blind endigender accessorischer Gang.

Dann schildert Kauffmann einen von Voillemier (28) beob-
achteten Fall, in dem die Eichel, wie normal, von der Harnröhre
durchbohrt wurde, — allein an der Basis der Eichel bestand eine
grosse 1 cm messende Oeffnung, aus welcher der Harn hervorkam.
Es gab demnach hier einen nach unten abgehenden Harnröhrenast —
einen accessorischen Gang. Das Buch von Voillemier „*Maladies
de l'urèthre* (Paris 1868)“ stand mir leider nicht zum Studium zur
Verfügung.

Kauffmann fasst alle diese Fälle der Zweigbildung von der
Urethra als hypospadische und epispadische Formen auf.

Am Schluss dieser allgemeinen Uebersicht muss ich eine kurze
Notiz über eine Arbeit Lejars (15) geben. Diese vielfach citirte
Abhandlung von Lejars „*Des canaux accessoires de l'urèthre*“
enthält eine recht reichhaltige Zusammenstellung von Fällen, in
denen neben der Harnröhre accessorische Gänge am Penis beob-
achtet wurden. Die Zusammenstellung umfasst ältere, wie neuere
Fälle von Aristoteles bis zur Jetztzeit, namentlich solche, die
von französischen Autoren beobachtet worden sind. Leider sind
die Citate unvollständig, so dass man auf die Quellen nicht
zurückgehen kann. Lejars fügt der Uebersicht einige Fälle aus
seiner eigenen Praxis hinzu. Ich finde keine Veranlassung die
einzelnen Fälle hier wiederzugeben — es handelt sich meist um
mehrfache Oeffnungen der eigentlichen Harnröhre und um Gänge
am Rücken des Penis (epispadische Bildung). Dass Lejars nicht
den Ausdruck *paraurethrale Gänge* braucht, darf uns nicht wundern,
weil diese Bezeichnung damals noch nicht angewandt wurde — er
hat durchaus Recht, die Bezeichnung *accessorische Gänge* zu
gebrauchen.

Gegenüber allen bisher beschriebenen Fällen von accesso-
rischen Gängen, die doch mehr oder weniger Beziehung zur Harn-
röhre zeigen, tauchen seit 1885 in der Literatur „*paraurethrale
Gänge*“ am Penis auf, die wegen ihrer praktischen Bedeutung
zunächst die Aufmerksamkeit der praktischen Aerzte auf sich zogen.

Der Ausdruck *Ductus paraurethrales* (paraurethrale Gänge) findet sich in der Baseler anatom. Nomenklatur S. 64, aber bei Gelegenheit der Namen, die sich auf die Urethra muliebris beziehen. Auch Krause (11) schreibt in seinem „Handbuch der Anatomie des Menschen auf Grundlage der neuen B. A. N.“ „*Ductus paraurethrales*: Jederseits ist dicht neben dem *Orificium urethrae externum* häufig die freie Mündung (S. 669) eines sehr engen Kanälchens vorhanden, das lateralwärts oder nach hinten verlaufend mit mikroskopischen Urethraldrüsen endigt.“

Der Ausdruck *Ductus paraurethrales* gilt demnach ursprünglich für gewisse Gebilde der weiblichen Harnröhre. Bei den Termini der männlichen Geschlechtsorgane kommt weder in der Baseler anatom. Nomenklatur, noch bei Krause die Bezeichnung vor.

In Beziehung zur männlichen Harnröhre und zum Penis finde ich den Ausdruck „*Ductus paraurethrales*“ zuerst in einer Notiz von E. Pontoppidan (18) (Kopenhagen) über einen Vortrag, den Oedmansson (16) in Stockholm gehalten hat. (Unna's Monatshefte für praktische Dermatologie IV. Bd. 1885, S. 456.)

Es heisst daselbst: „Ueber *Urethritis externa* beim Manne hat Oedmansson in Stockholm einen Vortrag gehalten. Wie Guérin (8) die in den paraurethralen Krypten bei Weibern localisirten Entzündungen *Urethritis externa* benennt, versteht der Verfasser darunter beim Manne die Entzündung der auch hier, wenn auch selten vorgefundenen „paraurethralen Gänge.“ Er hat solche in 10 Fällen gefunden, die 3 mal beiderseitig und 7 mal einseitig waren. Sie öffnen sich gewöhnlich in der Nähe der hinteren Commissur des *Orificiums* am Rande desselben, und sind in den Urethral-Rand gelagert, haben eine sehr feine Oeffnung, aber bisweilen eine Tiefe von 1 cm und mehr.

Die Originalarbeit Oedmansson's (16) ist im Nord. med. Arkiv, Stockholm 1885, veröffentlicht; sie ist mir nicht zugänglich gewesen. Eine Uebersetzung der Abhandlung ist [nach Róna] (20) im Journal de médecine de Paris 1885, 23 Août. gedruckt. Da mir auch die französische Uebersetzung nicht vorliegt, so citire ich die auf die paraurethralen Gänge bezügliche Stelle nach Róna; sie lautet:

„Ils s'ouvrent d'ordinaire au voisinage de la commissure postérieure de l'urèthre au bord même de la lèvre de l'orifice, parfois plus antérieurement ou un peu plus en dehors de ce bord.“

Wer zum ersten Mal den Ausdruck *Ductus paraurethrales* für die eigenthümlichen Bildungen der weiblichen Harnröhre gebraucht hat, habe ich nicht ermitteln können — ob vielleicht Guérin (8), dessen „*Eléments de chirurgie opérative*“ (Paris 1855) mir nicht vorliegen, weiss ich nicht.

Wichtig ist es jedenfalls, dass Oedmansson diesen Ausdruck *Ductus paraurethrales* auf gewisse analoge Bildungen der männlichen Harnröhre übertragen hat. Oedmansson fasst diese Gänge nicht als pathologische, nicht als abnorme Gebilde auf, sondern als Gebilde, die „ab und zu vorkommen“.

Hiernach müssen wir Oedmansson als Entdecker der paraurethralen Gänge (*Ductus paraurethrales*) der männlichen Harnröhre ansehen, wenn man nicht geneigt sein sollte, diese Gänge mit den offenbar ganz analogen Gebilden, die unter dem Namen *Lacunae urethrales* (Morgagni) und der *Glandulae urethrales* (Littre) bekannt sind, zu identificiren. Ich lasse diese Frage hier zunächst offen.

Oedmansson hat unzweifelhaft an der Harnröhrenmündung des Mannes Gebilde beobachtet, die er paraurethrale Gänge nennt. Bemerkenswerth ist, dass Pontoppidan seinerseits eine Bestätigung giebt, er habe auch kleine paraurethrale Gänge in den Labien des *Orificiums* (der männlichen Harnröhre) beobachtet; sie können in Grösse und Aussehen mit den Thränengrübchen verglichen werden.

Ferner ist festgestellt, dass Oedmansson nur für diese an der Urethralmündung befindlichen Gebilde den Ausdruck *paraurethrale Gänge* braucht, aber nicht für andere Gänge an Penis.

In dem Bericht Pontoppidan's (l. c.) heisst es dann weiter: „Ausser diesen paraurethralen Gängen hat der Verfasser (Oedmansson) seit 1873 6 mal andere Bildungen gefunden, wo die Gänge eine ganz andere anatomische Bedeutung haben. Es sind dies feine Kanäle zwischen den Blättern des Präputiums, welche mit feinen Oeffnungen an verschiedenen Stellen gewöhnlich im *Limbus praeputii* endeten, und welche der Verfasser als Lymphgefässe ansieht, welche dilatirt waren und sich einen Ausweg durch Haut und Schleimhaut gebrochen haben.“ Das Citat

bei Róna (20) lautet: Outre ces conduits il en existe aussi d'autres situés entre les deux couches de prépuce et s'ouvrant près du frén. — Róna setzt hinzu: Er (Oedmansson) hält die Gänge für abgeschlossene dilatirte Lymphgefäße; eine Annahme, die durch die spätere Untersuchung hinfällig geworden ist.

Ich betone ausdrücklich, dass weder Pontoppidan noch Oedmansson diesen im Praeputium befindlichen Bildungen, die unzweifelhaft pathologisch, d. h. abnorm sind, einen besonderen Namen gegeben haben. Wollte man diesen Gebilden einen Namen geben, so dürften sie nur Praeputial-Gänge (Ductus praeputiales) genannt werden.

Diesen Ausdruck hat mit Recht auch Touton (25) (Wiesbaden) gebraucht. In einer Abhandlung, die ihren Schwerpunkt auf der praktischen Seite hat, hat Touton wohl die Existenz von Gängen im Praeputium, nicht aber die Oedmansson'sche Erklärung der Entstehung der Gänge aus Lymphgefäßen bestätigt.

In einem späteren Aufsatz hält Touton (26) — das möchte ich hier feststellen — durchaus richtig die paraurethralen und die präputialen Gänge auseinander; er ist aber mit Oedmansson in Betreff der Deutung der präputialen Gänge nicht einverstanden. Touton (l. c.) schreibt: „Die Ansicht Oedmansson's, dass es sich bei den gonorrhöisch erkrankten Präputial-Gängen um abgeschlossene, dilatirte Lymphgefäße handelt, welche sich einen Ausgang durch die Haut und Schleimhaut bahnten, konnte ich durch meine Untersuchungen nicht bestätigen. In einem Falle handelte es sich vielleicht um eine Epidermis-Einsenkung, wahrscheinlich um eine Tyson'sche Drüse.“ Auf eine Wiedergabe der von Touton beobachteten Fälle will ich nicht eingehen; die Angelegenheit der Tyson'schen Drüsen ist durch anatomische Untersuchungen in der Letztzeit in ein anderes Stadium getreten. — Eine Beurtheilung des Touton'schen Falles entzieht sich der Kritik. Offenbar handelt es sich bei Touton doch um pathologische Verhältnisse.

Die accessorischen Gänge im Penis haben jedoch eine hervorragend praktische Bedeutung; sie haben deshalb insbesondere bei den praktischen Aerzten eine Berücksichtigung erfahren müssen. Aus der grossen Anzahl casuistischer Mittheilungen darüber muss ich einige hier hervorheben.

Jadassohn (10) (jetzt in Bern) hat in der Deutschen med. Wochenschrift einen sehr bemerkenswerthen Aufsatz: „Ueber die Gonorrhoe der paraurethralen und präputialen Drüsengänge“ veröffentlicht. Ich halte diese Abhandlung für ganz besonders beachtenswerth, weil der Verfasser — neben der praktischen Seite — auch die theoretische Seite, die Erklärung jener Gebilde, in ausreichender Weise berücksichtigt. Jadassohn schreibt, nachdem er die Urethritis externa (Guérin) und die anatomische Grundlage derselben bei weiblichen Individuen erwähnt hat, folgendes: „Ganz ähnliche — aber auffallender Weise noch wenig beachtete Verhältnisse spielen auch beim Mann eine Rolle. Die Prostata, die Littre'schen, die Cowper'schen Drüsen und die Vesiculae seminales können, das weiss man längst, im Verlauf einer Gonorrhoe acut oder chronisch erkranken. Aber neben diesen normaler Weise in den Urogenital-Tract des Mannes eingeführten Organen giebt es noch abnorme Anhangsgebilde, welche im physiologischen Leben meist nur die Rolle entwickelungsgeschichtlich interessanter, für das Wohl des Individuums gleichgültiger Verbildungen spielen; sowie dieselben aber erkranken, gewinnen sie eine Bedeutung, welche die eingehendste Berücksichtigung rechtfertigt.“

Unter den verschiedenen Fällen, die Jadassohn beobachtete und die er hier beschreibt, lenke ich die Aufmerksamkeit besonders auf 4 Fälle, in denen gonorrhöisch erkrankte Gänge an der Unterfläche des Penis beobachtet wurden.

Beim ersten waren 2 Gänge vorhanden, die zu beiden Seiten des Frenulums ihre Oeffnung hatten, und von denen der eine etwa 1,5 cm nach hinten verfolgt werden konnte und dort blind endigte. Bei dem zweiten lag der blind endigende Gang, der etwa 1 cm lang war, neben der Mittellinie und mündete hinter dem Frenulum; ein Zusammenhang mit der Harnröhre war nicht nachweisbar. Von besonderem Interesse war der vierte Fall, weil hier der Gang excidirt und mikroskopisch untersucht werden konnte. Der erkrankte Gang liess sich als Strang durchfühlen — er begann an dem hinteren Ende des Frenulums, lag in der Haut des Penis, liess sich von der Urethra vollständig abgrenzen und erstreckte sich etwa 1,5 cm lang neben der Raphe des Penis nach hinten, vorn hatte er eine kleine Oeffnung — das Lumen des Ganges

hatte kaum die Dicke einer Stricknadel. Von einer hinteren Oeffnung des Ganges redet der Verfasser nicht; der Gang stand nicht mit der Harnröhre in Verbindung, sondern endete blind.

Es wurde das betreffende Hautstück mit dem Gange herausgeschnitten, durch Schnitte senkrecht zur Achse des Ganges zerlegt und die einzelnen Segmente mikroskopisch untersucht. Das Ergebniss war folgendes: das Epithel der Haut (die Epidermis) setzte sich in den Gang hinein fort, auch sogar eine Strecke die Hornschicht der Haut; dann hörte im Gange die Hornschicht auf. Der Gang wurde durch mehrfach geschichtetes Platten-Epithel ausgekleidet.

Jadassohn (10) unterscheidet nun auf Grund seiner Beobachtungen 3 Gruppen von gonorrhöischer Erkrankung am Penis (abgesehen von der eigentlichen Harnröhren-Gonorrhoe), je nach der verschiedenen Localisation des krankhaften Processes.

1. Die Erkrankung des Präputium, d. h. die Erkrankung der präputialen Gänge. Jadassohn bezweifelt auch die Erklärung Oedmansson's (16), dass hier erkrankte und veränderte Lymphgefäße vorlägen, sondern meint, dass es sich bei diesen Gebilden um verlagerte oder an ungewöhnlicher Stelle gebildete Tyson'sche Drüsen resp. richtige Krypten, d. h. einfache drüsenartige Einsenkungen der Epidermis handelt.

2. Was Jadassohn über die zweite Gruppe der Erkrankungen am Penis sagt, erscheint mir so treffend, dass ich seine Ansicht wörtlich anführe:

„Die zweite Gruppe wird von jenen feinen Gängen gebildet, welche dicht neben dem Orificium urethrae oder auch auf der Schleimhautseite der Labien desselben münden und parallel zur Urethra nach hinten verlaufen. Sie entsprechen im klinischen Bild wie in der anatomischen Lagerung am meisten dem, was als Urethritis externa beim Weibe geschildert ist, sie scheinen am häufigsten vorzukommen. Ich theile auch ferner die Anschauung, dass es sich hierbei um vollständig ausgebildete Gänge handelt. Es erscheint mir leicht möglich, dass es sich bei diesen feinsten Drüsengängen nur um eine abnorm verlagerte Ausmündung der in die männliche Urethra mündenden Littre'schen Drüsen handelt.“

3. Der Rest meiner Fälle, sagt Jadassohn, gehört zu einer

dritten Kategorie. Es handelt sich um Gänge, die an der Unterflache des Penis neben der Raphe desselben, seitlich und noch hinter dem Frenulum verlaufen, und von dem Corpus cavernosum urethrae, je nachdem sie mehr oder weniger oberflächlich in der Haut liegen, bald mehr, bald minder deutlich abzugrenzen sind.“ Und weiter: „Welcher Art aber diese abnormen Gebilde sind, welcher entwicklungsgeschichtlichen Anomalie sie ihre Entstehung verdanken, vermag ich nicht zu sagen. In der Literatur habe ich ähnliche Dinge nicht erwähnt gefunden.“

Jadassohn weist schliesslich noch auf eine vierte Gruppe, auf Gänge am Dorsum penis, doch hat er solche nicht beobachtet.

Jadassohn hält, wie hiernach deutlich ist, vollkommen auseinander Präputial-Gänge, ferner die Paraurethral-Gänge und die Gänge an der Unterfläche und am Rücken des Penis. Er giebt den verschiedenen Gängen aber keine besondere Bezeichnung, insofern er alle, ausgenommen die Präputial-Gänge, als paraurethrale bezeichnet.

Dadurch hat Jadassohn — ohne es zu wollen — leider der Verwechslung Vorschub geleistet. Es scheint, dass Jadassohn der erste Autor gewesen ist, der die Gänge an der unteren Fläche des Penis genau beobachtet und beschrieben hat, und deshalb ist es zu bedauern, dass er den Gängen nicht auch eine besondere Bezeichnung gegeben hat. Denn diese Gänge dürfen nicht als paraurethral bezeichnet werden.

Die hierher gehörige italienische Abhandlung von Taruffi (23) habe ich im Original nicht einsehen können. Die Arbeit wird sowohl von Róna (20) (1897) als auch von Eberth (5) (1904) citirt. Wie es scheint, haben beide Autoren auch nicht die Originalabhandlung, sondern nur den Auszug in den Annales des Maladies génito-urinaires (1891, p. 817 Sur les canaux anormaux de la verge) zur Verfügung gehabt. Taruffi (23) unterscheidet 4 Arten von abnormen Kanälen: 1. Canaux séminifères, 2. Canaux se terminant en cul-de-sac — in Kanäle umgewandelte Urethraldrüsen, 3. Canaux urinifères, 4. Canaux pour les matières fécales. Zu der ersten Kategorie gehören die Fälle, wie sie schon von Vesal geschildert wurden; in die zweite Kategorie gehören offenbar die paraurethralen Gänge, zur dritten Kategorie Fälle, wie der Hildanus'sche, während die vierte Kategorie zu der Kloakenbildung zu rechnen ist.

Eine sehr umfangreiche, sowohl auf sehr gründliche literarische Studien, als auch auf zahlreiche eigene Untersuchungen gegründete Arbeit hat Le Fort (14) geliefert. Er hat gegen 10000 männliche Individuen untersucht (p. 624).

Le Fort unterscheidet 3 verschiedene Arten von „anomalies fistuleuses“. Er gebraucht weder den Ausdruck „accessorisch“ noch „paraurethral“, sondern bezeichnet alle Abweichungen an der Harnröhre als „Fisteln“, und zwar:

1. Des canaux anormaux du gland et des Anomalies fistuleuses du méat (p. 628);

2. Fistules sous-péniennes (p. 707).

In dieser zweiten Abtheilung unterscheidet er:

a) hypospadias complexes (p. 708),

b) fistules sous-péniennes proprement dites (p. 712),

c) canaux anormaux sous-péniens (p. 768),

d) fistules séminales (p. 792),

e) fistules stercorales (p. 793).

3. Fistules dorsales du pénis (p. 800).

Er giebt schliesslich eine Uebersicht, die er anknüpft an eine Reihe von schematischen Bildern.

Ich kann hier weder das Schema noch die umfangreiche Zusammenstellung der Fälle wiederholen. Es erscheint dieses auch nicht nothwendig, denn trotz der Ausführlichkeit und Genauigkeit der geschilderten Fälle ist doch keine rechte Klarheit erzielt, denn es sind hier einige Hemmungsbildungen mit pathologischen Verhältnissen vermischt worden. Uebrigens fehlen, wie ich schon am Eingang bemerkt habe, die eigentlichen bisher von den früheren Autoren erwähnten Paraurethral-Gänge, obgleich er jedenfalls in Fig. 8 seiner Abbildungen (S. 1114) einen hierher gehörigen Fall abbildet (Canal anormal sous-pénien borgne interne).

Ebensowenig kennt er die von Jadassohn zuerst genauer beschriebenen accessorischen Gänge an der Penisunterfläche.

Róna (20) fasst in einer vielfach citirten Arbeit über die Genese der paraurethralen Gänge alle abnormen Gänge im Penis unter dem Namen paraurethrale Gänge zusammen. Er giebt auf Grundlage der im Ehrmann'schen Ambulatorium gemachten Beobachtungen folgende Uebersicht der für die Blennorrhoe

wichtigen Gänge, abgesehen von den als sog. „doppelte Harnröhre“ bezeichneten Gängen, nämlich:

1. Solche, die an den Rändern der Urethra, resp. am Orificium urethrae ausmünden; das sind Hohlgänge mit einer feinen punktförmigen Oeffnung, theils in den Urethra-Lippen, theils in dem Frenulum. Diese kommen auch bei normal entwickelter Urethralmündung vor;

2. Gänge bei Hypospadie;

3. die präputialen Paraurethral-Gänge, d. h. Gänge im Limbus praeputii;

4. Präputiale Hautgänge, die an der Innenfläche des Präputium ausmünden;

5. Paraurethrale Gänge im Frenularkörper selbst; welche an der Unterfläche des Penis liegen und nicht ins Orificium urethrae münden. Sie gehören in eine Kategorie mit den folgenden:

6. Paraurethrale Gänge an der Unterfläche des Penis in der Raphe oder schräg über dieselbe verlaufend.

Róna hatte Gelegenheit, noch 7 Fälle zu beobachten und konnte 5 paraurethrale Gänge histologisch untersuchen. Darunter gehörte der erste Fall (I) unter die Kategorie 3 (präputiale Gänge), Fall II und III unter die Kategorie 6 (Gänge an der Unterfläche des Penis); Fall IV und V betreffen eine blindsackförmige Urethralmündung. Fall VI gehört in die Kategorie 4, Fall VII betrifft offenbar auch die Kategorie 5 oder 6.

Ehe ich in meinem Bericht über die Arbeit Róna's fortfahre, muss ich hervorheben, dass Róna nach meiner Ansicht den Ausdruck paraurethrale Gänge irrtümlich für alle accessorischen resp. abnormen Gänge gebraucht. Leider hat dieses Beispiel Nachahmung gefunden, und dadurch sind viele Missverständnisse hervorgerufen worden.

Oedmansson (16) hat präputiale und paraurethrale Gänge deutlich unterschieden. Jadassohn (10) hält diese beiden Kategorien auch für verschieden, und hat dann eine neue Kategorie von Gängen an der Unterfläche des Penis beobachtet, ihnen aber keinen Namen gegeben — doch bezeichnet Jadassohn diese Gebilde nicht als paraurethrale. Róna (20) dagegen spricht (l. c. p. 35) von paraurethralen Gängen an der Unterfläche des Penis. — Das ist unrichtig.

Zur Erklärung aller der verschiedenen abnormen Gänge im Penis zieht Róna mit vollem Recht die Entwicklungsgeschichte heran. Er betont, dass die Erklärung dieser Bildungen durch die Art der Urethralbildung gegeben werde. Die Urethra werde, sagt er, bekanntlich als eine nach unten offene Rinne angelegt, welche sich im 4. Monat schliesst und so die Harnröhre bildet; als Zeichen des Verschlusses bleibt äusserlich sichtbar die Raphe perinei, scroti et penis und das Frenulum. Er meint, dass sich secundäre Leisten in der Schleimhaut der Urethra bilden, und dass dann die verschiedenartigen Gänge durch Verwachsung der Ränder der secundären Längsfalten (besser Leisten) entstanden seien, sowohl die in den Harnröhrenrändern gelegenen, wie die an der Unterfläche des Penis befindlichen. Róna will sogar die Entstehungsweise der präputialen Gänge auf diese Weise erklären.

Er giebt (l. c. p. 45) eine Serie schematischer Abbildungen, durch die er seine Ansicht erläutern will. Er sagt (l. c. p. 47), „so wie nämlich die Urethralrinne ihre feinsten Falten und Ausbuchtungen hat, die zum Theil zu Gängen sich schliessen, so hat auch der Präputialsack seine Falte; so wie die Abkömmlinge der Urethralrinne zeitlebens den Charakter der Schleimhautgänge bewahren, so behalten auch die präputialen Ausbuchtungen stets ihren Hautcharakter.“

Auch der Abhandlung von Kuznitzky (13) („Untersuchungen über die Richtung und den Verlauf der Schleimhautfalte der ruhenden männlichen Urethra“) muss ich hier Erwähnung thun. Wenn ich den Inhalt der Abhandlung richtig verstehe, so kommt der Verfasser auf Grund seiner sehr genauen und mühevollen Untersuchungen mit Hilfe der Plattenmodelle zum Schluss: es giebt neben der Urethra im Penis Gänge, die von der Urethra ausgehen, neben der Urethra herlaufen und blind endigen; die Gänge sind mit einem gleichen Epithel ausgekleidet wie die Schleimhaut der Urethra. Den Entstehungsprocess der Gänge hat man sich so vorzustellen, dass Rinnen des Epitheliums der Urethra mit ihren Rändern zu Hohlcylindern verwachsen — bis auf die Mündungsstelle. —

Meiner Ansicht nach beschreibt hiermit der Verfasser diejenigen Gebilde, die sonst unter dem Namen Littre'sche Drüsen (Meckel) bekannt sind, und deren Mündungen: Lacunae Morgagni,

genannt werden. Zu bedauern ist, dass der Verfasser sich darüber, sowie über Beziehung zu den Ductus paraurethrales nicht ausspricht.

Paschkis (17) hat im Archiv für Dermatologie und Syphilis, vom Jahre 1903, eine sehr dankenswerthe Zusammenstellung aller bisher veröffentlichten Fälle in Betreff der accessorischen Gänge am Penis gegeben. Seine Uebersicht umfasst die Jahre 1885—1902.

Er liefert folgende Uebersicht:

I. Gänge an der Glans penis, entweder in den Lappen der Urethraöffnung oder in der Umgebung der letzteren.

II. Gänge in der Unterfläche der Glans oder des Corpus penis.

III. Gänge zwischen den Blättern des Präputium.

IV. Gänge am Dorsum penis.

Die Fälle der 4. Kategorie lässt er fort, weil sie meist als Urethra duplex beschrieben werden und deshalb nicht hierher gehören sollen.

Paschkis identificirt, wie aus der Ueberschrift (Zur Kenntniss der accessorischen Gänge im Penis — sogenannte paraurethrale Gänge) und seiner Einleitung hervorgeht, den Ausdruck accessorische und paraurethrale Gänge, was nicht zulässig ist. Er zählt 21 Fälle auf, die in die verschiedenen Kategorien hinein gehören.

Der Schwerpunkt seiner Arbeit liegt aber in seinen anatomischen Untersuchungen: er prüfte 180 Leichen auf die Anwesenheit von accessorischen Gängen. Er fand in 12 Fällen accessorische Gänge; er sagt „die Zahl erscheint gering im Verhältnis zu dem, wie mir sorgfältig beobachtende Praktiker mündlich versicherten, recht häufigen Vorkommen dieser Gänge.“

Aus Paschki's Ergebniss ist hervorzuheben: Er hat keine präputialen Gänge gefunden. Es scheint ihm daher fast, dass diese in unverändertem Zustande noch viel schwerer zur Beobachtung kommen, wie die als „paraurethrale“ bezeichneten Gänge.

Er sagt (l. c. p. 336): „auf Grund der von mir beobachteten Fälle scheint es mir am zweckmässigsten, auf rein anatomisch-histologischer Basis folgende Eintheilung der unter dem Namen „paraurethrale Gänge“ zusammengefassten accessorischen Oeffnungen im Penis aufzustellen:

I. Krypten, das sind Einstülpungen der äusseren Haut

in mehr oder weniger beträchtlicher Tiefe, die bis an ihr Ende von typischem Hautepithel sammt Hornschicht bekleidet sind.

II. Irreguläre Talgdrüsen, deren Ausführungsgänge ohne Vermittelung von Haaren an der Oberfläche frei münden.

III. Paraurethrale Gänge sensu strictiori, Gänge mit geschichtetem Pflasterepithel oder mit Uebergangsepithel bekleidet, zum Theil mit Drüsen; ebensowohl entwicklungsgeschichtlich als auch histologisch zur Urethra gehörend. —

„In diese 3 Kategorien“, schliesst Paschkis, „lassen sich alle bisher als präputiale oder paraurethrale Gänge beschriebenen Fälle zwanglos einreihen.“

Der Ausdruck paraurethral für alle accessorischen Gänge hat sich fälschlich in der letzten Zeit so sehr eingebürgert, dass Wechselmann (31) seiner Abhandlung den Titel giebt: „Ueber Dermoidcysten und paraurethrale Gänge der Genito-perineal-Raphe“.

Der Verfasser geht von dem Vorkommen verschiedener Arten von Cysten in der Haut des männlichen Geschlechtsorgans aus. Er meint, dass die Dermoidcysten ein besonderes Interesse erregen wegen ihrer Bildung und Entwicklung; sie ständen in enger Beziehung zu bestimmten paraurethralen Gängen und würfen ein klares Licht auf die Genesis dieses Gebietes. Er unterscheidet 2 Gruppen:

1. Hautcysten, Dermoidcysten, welche als längliche, wurstförmige Stränge auftreten, er sagt, es könne sich in diesen Fällen nur um fötale in längerer Ausdehnung abgeschnürte Zellenreste handeln.

2. Schleimcysten, Mermet's Kystes mucoides, deren Wände mit Cylinderepithel bekleidet sind. Die Erklärung für das Vorkommen beider Formen von Cysten sei durch die Entwicklungsgeschichte zu geben. Der Verfasser weist auf die bekannten einschlägigen Arbeiten von Tourneux (24), Retterer, Keibel, Nagel, Reichel (19) u. A. hin. Mit besonderer Berücksichtigung der Arbeiten zweier französischer Forscher, Marchandier und Mermet, giebt er eine Reihe schematischer Zeichnungen, um seine Erklärung der Entstehung gewisser accessorischer Gänge im Penis und der Cysten zu erläutern.

Wechselmann (31) giebt nun folgende Erläuterung. Zu einer

gewissen Zeit besteht eine Genitalrinne (Fig. 1 bei Wechselmann), sie schliesst sich und dadurch bildet sich die Harnröhre (l. c. Fig. 2). Nun bildet sich allmählig — als Ausdruck einer vermehrten Gewebsproduction die Raphe. Das Epithel der Urethra verwandelt sich in Cylinderepithel, — es bestehen in diesem Zustande Urethra und Raphe, beide sind (l. c. Fig. 2) durch eine Epithelbrücke auf dem Querschnitt, eigentlich durch eine Leiste verbunden; die Zellen dieser Leiste (Brücke) werden allmählig resorbirt. —

Wechselmann ist nun der Ansicht, dass aus abgesprengten (überschüssigen) Zellen des Urethralepithels, wie des Epithels der Raphe, sich Schleimhaut- oder Dermoidcysten bilden können. Aus den übersichtlichen Abbildungen geht diese Vorstellung besser hervor als aus der Schilderung. Aus den Zellen der Urethra werden Schleimcysten, aus den Zellen der Raphe werden Dermoidcysten. — Mit Rücksicht auf die Mittheilungen von Jadassohn und anderen überträgt Wechselmann seine Anschauungen dann auch auf die Entstehung der paraurethralen Gänge. —

Wie Wechselmann verallgemeinert Spitzer-Wien (21) den Ausdruck paraurethral fälschlich für alle accessorischen Gänge am Penis in seiner ganz vor Kurzem (März 1905) erschienenen Arbeit: „Vorkommen eines paraurethralen Ganges mit cystischen Erweiterungen in der Genitoperinealraphe“. Er beschreibt einen Fall, in dem bei gleichzeitiger Gonorrhoe ein nicht gonorrhöisch erkrankter — wie er sagt — „paraurethraler“ federkiel-dicker Gang mit cystischen Erweiterungen in der Mittellinie verlief. Dieser Gang soll einer Hemmung bei der Verwachsung der an die Urethralrinne angrenzenden äusseren Haut seine Entstehung verdanken.

Endlich muss ich noch kurz einer Dissertation von Wallerstein (30) (1904) Erwähnung thun. Dieselbe handelt von verschiedenen accessorischen Gängen des Penis, ohne aber diesen Namen zu gebrauchen. Wallerstein bezeichnet alle diese Bildungen im Anschluss an die oben erwähnte Ansicht von Le Fort als Fisteln, was nicht zu billigen ist. Unter Zugrundelegung eines in Strassburger chirurgischen Klinik beobachteten Falles bespricht er verschiedene Abnormitäten der Urethra. Er schliesst sich im Wesentlichen an die Eintheilung an, die Le Fort (14) gegeben hat. Der von ihm beschriebene Fall betrifft einen 7-monatlichen Knaben, der an der Unterseite des Penis eine Oeffnung seiner Harnröhre zeigte.

Er bezeichnete diese Bildung mit dem Namen: Angeborene wahre Penisfistel oder genauer *Fistula urethrae penis congenita* (p. 23).

Wie ich schon bei der Besprechung der Le Fort'schen Arbeit bemerkte, sollte man dieses nicht als „Fistel“ bezeichnen. Es ist nichts anderes als eine Hemmungsbildung, die in die Kategorie der Hypospadie hineingehört: die Harnröhre hat sich hier nicht in ihrem ganzen Verlauf geschlossen. Obgleich der Verfasser an der Hand der Le Fort'schen Eintheilung alle möglichen accessorischen Gänge des Penis durchgeht, so findet sich über die *Ductus paraurethrales* kein Wort.

Zum Schluss dieser literarischen Uebersicht, in der ich keineswegs alle bezüglichen Mittheilungen über accessorische Gänge am Penis berücksichtigen konnte, muss ich noch einige Worte über die Stellung mittheilen, die heute die Anatomen, Pathologen und Urologen zu den accessorischen Gängen im Allgemeinen und zu den paraurethralen Gängen im Besonderen einnehmen.

Es ist mir nicht möglich gewesen, alle Lehrbücher und alle Handbücher der pathologischen und normalen Anatomie, sowie der Urologie auf eine etwaige Berücksichtigung der paraurethralen Gänge zu durchsuchen.

Viele Autoren reden gar nicht von den paraurethralen Gängen, weder bei der weiblichen, noch bei der männlichen Harnröhre; andere Autoren, wie z. B. Krause (11), reden von *Ductus paraurethrales* der weiblichen Harnröhre, erwähnen aber bei der männlichen nichts von ähnlichen Gebilden.

Einige Autoren muss ich hier namhaft machen, die auch die *Ductus paraurethrales* bei Beschreibung der männlichen Harnröhre berücksichtigen. Der eine Autor ist Eberth (5). In seinem kürzlich erschienenen Buche (Die männlichen Geschlechtsorgane) schildert der Verfasser das Epithel der Schleimhaut der männlichen Harnröhre (S. 180—182) und beschreibt dann zunächst die *Lacunae*, dann die Drüsen der Harnröhre, *Glandulae urethrales*; er sagt, dass es davon zwei verschiedene Formen gäbe: die intraepithelialen einzelligen Drüsen und die alveolären Littre'schen Drüsen. Diese Drüsen werden sehr ausführlich an der Hand trefflicher Zeichnungen beschrieben. Dann fährt der Verfasser (l. c. S. 187) fort: „Wie schon bemerkt, sind sie (d. h. die Littre'schen Drüsen) besonders im Grunde verhältnissmässig langer Schleimhautgänge zahlreich.“


Wegen ihrer praktischen Bedeutung verdienen letztere besondere Berücksichtigung. Die Schleimhautgänge, Urethralgänge, Paraurethralgänge (B. N. A.) sind 8—12 mm lange und 0,5 mm weite, mit Epithel ausgekleidete Gänge, die unter der Harnröhre, parallel ihrer Oberfläche und dicht unter ihr in der Schleimhaut verlaufen, um rückwärts blind in der Schleimhaut, mitunter auch im cavernösen Gewebe zu endigen. Ausser dem gewöhnlichen Epithel der Harnröhre besitzen sie gruppenweise angeordnete Drüsenzellen, wie die Harnröhre. Die punktförmigen Oeffnungen dieser Gänge stehen in den Längsröhren von der *Valvula fossae navicularis* bis zur Krümmung des cavernösen Theiles, mitunter auch weiter rückwärts in der *Pars membranacea* oft in regelmässigen Abständen. Die zahlreichsten Mündungen finden sich in der Medianlinie der oberen Urethralwand, dann am Uebergang der seitlichen Wand in die untere, selten in dieser. Ein etwa 6—10 mm langer einfacher oder doppelter Gang mündet in der oberen Wand der hinteren Harnröhre am hinteren Ende der *Fossa navicularis* 12—25 mm von der vorderen Mündung der Harnröhre entfernt. Die Oeffnung dieser Gänge ist von der bereits erwähnten *Valvula fossae navicularis* Guérin bedeckt . . .“

Es kann nach dieser ausführlichen Darstellung keinem Zweifel unterliegen, dass Eberth diese paraurethralen Gänge für normale Bildungen hält.

Einen gleichen Standpunkt nimmt Herzog (9) in seiner Abhandlung über die „Entwicklungsgeschichte und Histologie der männlichen Harnröhre“ ein. Es ist keine Veranlassung, hier auf die Ergebnisse der Arbeit im Einzelnen einzugehen, doch muss ich Herzog's Bemerkung über paraurethrale Gänge hier anführen. Herzog (9) schreibt S. 744: „An der Urethra des zweijährigen Knaben bot sich mir Gelegenheit, stark entwickelte paraurethrale Gänge zu beobachten. . . Sie münden alle oberhalb des *Orificium externum* in eine senkrechte, die Richtung des *Orificiums* fortsetzende Linie. Durch graphische Reconstruction wurden die Verhältnisse der Gänge genau festgestellt.

Der (eine) Gang ist von mehrschichtigem Pflasterepithel bedeckt und steht nicht mit Drüsen in Zusammenhang. . . . In der That stimmen diese (2 andere) Gänge sowohl in Bezug auf ihre Verästelung, wie ihrem Epithel mit den Drüsen der Urethra überein.“

Figur 1.



Copie einer Abbildung der paraurethralen Gänge bei Herzog, Archiv f. mikroskopische Anatomie, Bd. 63, 1904. Tafel XXXVI, Fig. 29.

Ich verweise auf Fig. 1 (Copie von Tafel XXXVI, Fig. 29 bei Herzog), die eine vortreffliche Abbildung der Paraurethral-Gänge giebt. Ich meine, dass wir unzweifelhaft in den paraurethralen Gängen normale Bildungen zu erkennen haben. Dass Herzog hier in dem einen Gang keine Drüsen gefunden hat, ist wohl nur aus der Jugend des untersuchten Individuums (2jähriger Knabe) zu erklären.

Auch Casper (3) hält die paraurethralen Gänge offenbar für normale Gebilde, denn er bespricht ihre Erkrankung unter dem Kapitel „Krankheiten der Harnröhre und des Penis“ und sagt: „Vielfach sieht man in der Nähe des Orificium kleine, mit einem röthlichen Hof umgebene Pünktchen, aus denen sich auf Druck Eiter entleert. Diese para- oder periurethralen Gänge endigen blind, also nicht in der Harnröhre.“

Einen entgegengesetzten Standpunkt nehmen Zuckerkandl und Stöhr an; sie halten die paraurethralen Gänge für abnorme (pathologische) Bildungen.

Zuckerkandl (32) bespricht in seinem Handbuch der Urologie die paraurethralen Gänge des Mannes in dem Kapitel „Anomalien der Eichel und der Pars glandifera urethrae“ und sagt, dass sie zu den „Anomalien der Harnröhre“ gehören.

Stöhr (22) schreibt in seinem Lehrbuch bei Gelegenheit der Beschreibung der Harnröhre und ihrer Drüsen in einer Anmerkung: „Als paraurethrale Gänge bezeichnet man abnorme, den Lacunen im Bau gleichende Gänge, die, statt in die Urethra, neben dem Orificium urethrae externum münden. Zum Theil handelt es sich auch um Einstülpungen der äusseren Haut, mit der sie im Bau völlig übereinstimmen.“

Ich gehe nun zur Schilderung des von mir beobachteten Falles über.

Es handelt sich um einen jungen Mann von 19 Jahren, der bisher stets gesund gewesen war, und der nicht wusste, dass sein Genitale einen abnormen Zustand aufwies. Im Sommer vorigen Jahres (1904) beobachtete er einige Tage nach einem Coitus an der Unterfläche seines Penis etwas Eiter. Er wandte sich an die hiesige Klinik; bei genauer Untersuchung stellte es sich heraus, dass die Harnröhre durchaus gesund war; aus der Mündung der Harnröhre entleerte sich kein eitriges Secret. Allein an der unteren Fläche des Penis, dem vorderen und mittleren Drittel entsprechend, war eine etwa 2 cm lange Strecke der Haut geröthet und entzündlich geschwellt. Am vorderen wie am hinteren Ende des entzündlichen Gebiets befand sich eine kleine punktförmige Oeffnung, aus der bei geländigem Druck etwas Eiter entleert wurde. Man musste hiernach auf das Vorhandensein eines fistulösen Ganges schliessen. In dem hier entleerten Eiter waren mit Hülfe des Mikroskops in den Eiterzellen — also intracellulär — Diplokokken von der Grösse und dem Aussehen von Gonokokken nachweisbar. Von dieser entzündeten Stelle zog sich ein stark gerötheter Strich, der sich wie ein in der Haut befindlicher Strang anfühlte, nach dem Penisrücken bis in die Nähe der Wurzel und endigte hier mit einer umschriebenen schmerzhaften Infiltration.

Im Laufe der nächsten Tage bildete sich an der vorderen Oeffnung des fistulösen Ganges ein typisches Ulcus molle. Die infiltrirte Stelle am Dorsum penis schwoll stärker an; es kam zu einer Einschmelzung und zum Aufbruch, durch Veränderung der Ränder bildete sich ein Ulcus molle.

Soweit die Angelegenheit sich übersehen liess, war ein an der unteren Fläche des Penis befindlicher fistulöser Gang gonorrhöisch inficirt. Von diesem Gang aus war es zur Bildung eines sog. Bubonulus, zur Bildung einer umschriebenen, eitrigen, schankrösen Lymphangitis am Dorsum penis gekommen.

Die inguinalen Lymphdrüsen blieben gesund. Ein Verdacht auf eine luetische Infection war nicht vorhanden.

Mit Rücksicht auf den eitrigen lymphangitischen Process musste eine radicale Behandlung des Fistelganges, eine Exstirpation desselben, zunächst unterbleiben. Es musste eine einfache locale Behandlung eingeleitet werden; die Behandlung bestand in einer Aetzung der kranken Stelle mit Carbolsäure (Acidum carbolicum liquefactum) und Bestreuung der kranken Stelle mit Jodoformpulver. Unter dieser Behandlung¹⁾ verschwanden die Gonokokken aus dem Secret des Ganges — das Secret wurde allmählig spärlicher und verschwand zuletzt vollständig.

Das Ulcus molle heilte mit einer flachen Narbe. Die Urethra selbst blieb von der gonorrhöischen Infection, wie bisher, frei.

Gegen Anfang des Winters 1904 kam Pat. abermals in die Klinik, um diesmal chirurgische Hülfe in Anspruch zu nehmen. Er wollte sich den überflüssigen Gang an der unteren Fläche des Penis auf operativem Wege entfernen lassen.

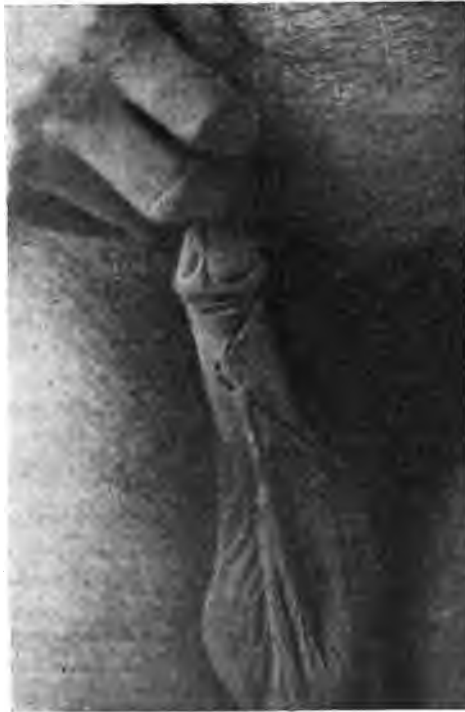Status: An dem Penis, der in schläffem Zustande von der Wurzel bis zur Spitze der Eichel 7 cm misst, findet sich an der oberen Fläche, 1 cm von der Wurzel entfernt, in der Haut eine oberflächliche, 2,5 cm lange, 0,5 cm

¹⁾ Die Behandlung des Pat. hatte Herr Priv.-Doc. Tomaszewski geleitet.

breite Narbe, die von dem Bubonulus her stammt. An der unteren Fläche des Penis gewahrt man vom Scrotum ab eine zunächst normal nach vorn laufende Raphe, die dann weiter zwei S-förmige Krümmungen macht. 3,5 cm hinter dem Frenulum findet sich eine Falte, hinter der man mit einer feinen Sonde in einen engen Gang kommt, der annähernd parallel mit der Raphe und zwar dicht neben derselben 1 cm herläuft. Der Gang hat somit 2 Oeffnungen, eine vordere und eine hintere. Etwas weiter noch hinten zum Scrotum hin, etwa 1,2 cm, findet sich ein zweiter Gang mit 2 Oeffnungen, die hintere Oeffnung liegt an der linken, die vordere an der rechten Seite der Raphe, indem der etwa 6 mm lange Gang die Raphe in schräger Richtung kreuzt. Die beiden Oeffnungen sind fein punktförmig, doch lässt sich auch hier eine feine Sonde durchführen. Auf Druck entleert sich aus den erwähnten Oeffnungen noch etwas weissliches Secret, in dem aber keine Gonokokken nachweisbar sind.

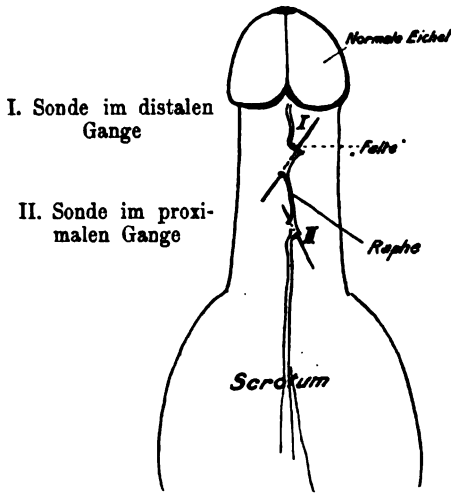
Die beiden kurzen Gänge — man vergleiche die Abbildung No. 2 — wurden nun excidirt und nach zweckentsprechender Behandlung (Härtung und Färbung) mit Hilfe des Mikroskops untersucht.

Figur 2.



Die untere Fläche des Penis, an der die Hautgänge sichtbar sind — durch jeden Gang ist eine feine Sonde durchgeföhrt.

Figur 2 a.

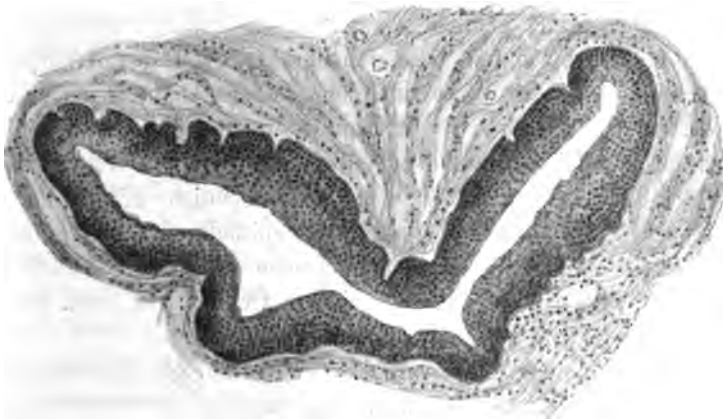

Schematisirt.

Der Patient konnte als geheilt, d. h. von seinen überflüssigen Gängen befreit, entlassen werden.

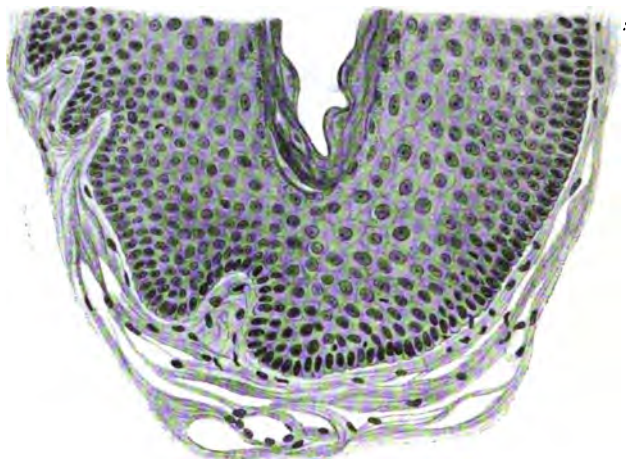
Die Schnitte wurden senkrecht auf die Längsrichtung der Gänge gemacht — es sind demnach Querschnitte, die hier abgebildet sind (Fig. 3 u. 4). Die innere Auskleidung des Ganges hat das Aussehen der Epidermis — Platten-

Figur 3.



Querschnitt durch den Hautgang (Ductus cutaneus) an der unteren Fläche des Penis bei ca. 80-facher Vergrößerung.

Figur 4.



Ein Theil dieses Querschnitts bei 300facher Vergrößerung.

epithel in der inneren, hohes Epithel in der äusseren Schicht. In der Lichtung des Ganges sind in einigen Präparaten Gerinnsel, in anderen abgestossene Plattenepithelien erkennbar. Unter dem Epithel in der bindegewebigen Wand sieht man das Bindegewebe reichlich durchsetzt mit kleinen Zellen.

Es handelte sich also um zwei accessorische Gänge an der unteren Fläche des Penis, die mit geschichtetem Pflasterepithel ausgekleidet, den Charakter der Epidermis darboten. Diese Gänge waren damals einer gonorrhöischen Infection anheimgefallen, während die Harnröhre intact geblieben war.

Es musste, wie ich bereits bemerkte, von der Exstirpation der Gänge zur Zeit der Infection leider Abstand genommen werden. Es wäre von sehr hohem Interesse gewesen, früh das gonorrhöisch inficirte Gewebe zu untersuchen. Solche Gelegenheiten sind sehr selten. Es hätte sich wahrscheinlich mit Hülfe des Mikroskops eine Infection des Plattenepithels der Gänge nachweisen lassen. Bis vor Kurzem ist eine derartige Infection von den bedeutendsten Forschern auf diesem Gebiete von Prof. Bumm und auch von Prof. Jadassohn geleugnet worden.

Bumm, der der erste war, der den Verlauf des gonorrhöischen Processes im Gewebe selbst verfolgte, untersuchte Gewebstücke, die blennorrhöisch inficirten Conjunctiven entnommen waren. Er folgerte aus seinen Untersuchungen: 1. der gonorrhöische Process

ist eine reine Oberflächen-Erkrankung; 2) die Gonokokken dringen nur bis in die oberflächlichsten Schichten des Bindegewebes oder der Mucosa vor. Bumm sah die Gonokokken aus der Mucosa verschwinden, wo sich statt des cylindrischen Epithels der Con-junctiva Plattenepithel zeigte. Er nahm diese Thatsache als eine Reparations-Phase und folgerte daraus, dass nur Cylinderzellen der Invasion der Gonokokken erliegen, und dass die Gonokokken in geschlossene Pflasterepithelzellen überhaupt nicht eindringen.

Diese Folgerung ist schon mehrfach bestritten und widerlegt worden. In einem von Touton (25) beobachteten Falle, wie auch in dem hier mitgetheilten, handelte es sich um die fraglose Gonorrhoe eines mit Plattenepithel ausgekleideten Ganges.

Auf Weiteres, auf die Art der gonorrhöischen Infection, so wie auf das Eindringen der Gonokokken in das Gewebe will ich hier nicht eingehen.

Vergleiche ich nun die Gänge an der Unterfläche des Penis in dem von mir beobachteten Falle mit den verschiedenen bisher in der Literatur aufgeführten Fällen, so gleicht mein Fall am ehesten den von Jadassohn (10) beobachteten. Er unterscheidet sich von dem Fall Jadassohn's nur wenig. In beiden Fällen handelt es sich um Gänge in der Haut an der Unterfläche des Penis; in dem Falle Jadassohn's endigten die Gänge blind; in meinem Falle hatten beide Gänge noch eine hintere Oeffnung. Beide Fälle sind aber einander gleich in ihrer Beschaffenheit. Aus Jadassohn's sorgfältiger Untersuchung geht hervor, dass es sich um Hautgänge handelte, um Gänge, deren Lumen die Beschaffenheit der äusseren Haut besitzt.

Jadassohn unterscheidet diese Gänge sehr scharf von allen andern Gängen, hat ihnen aber keinen besonderen Namen gegeben. Das ist insofern verhängnissvoll gewesen, als in Folge dessen die nachfolgenden Autoren diese — offenbar accessorischen — Gänge fälschlich auch als paraurethrale bezeichnet haben.

Dieser Name muss zur Bezeichnung der in Rede stehenden Gänge fallen gelassen werden — ich halte es für zweckmässiger, diesen accessorischen Gängen einen einfacheren Namen zu geben: „Ductus cutanei penis“.

Wie sind nun diese Gänge aufzufassen? Normale Bildungen sind es sicherlich nicht. Jadassohn hat mit vollem Recht sie

als eigenthümliche Gebilde erkannt, ohne sie durch einen besonderen Namen zu kennzeichnen.

Ich werfe, ehe ich diese Frage beantworten will, einen Blick zurück auf die verschiedenartigen accessorischen Gänge, die in der literarischen Uebersicht beschrieben werden und von den Autoren in verschiedener Weise gruppirt worden sind.

Es lassen sich die verschiedenen bisher als accessorisch bezeichneten Gänge nach meiner Auffassung in vier Gruppen und Kategorien ordnen.

Vor Allem muss ich betonen, dass es nicht statthaft ist, alle accessorischen Gänge am Penis ohne Unterschied als paraurethrale zu bezeichnen, wie es einzelne Autoren gethan haben. Es sind dadurch Missverständnisse zu Stande gekommen.

Ich unterscheide

I. Ductus parurethrales (richtiger als paraurethrales), die mit der Harnröhre und deren Mündung in Verbindung stehen.

II. Ductus praeputiales, Gänge zwischen den Blättern des Praeputium.

III. Ductus dorsales, Gänge im Rücken des Penis.

IV. Ductus cutanei, Hautgänge in der Unterfläche des Penis.

ad I. Die Ductus parurethrales — Parurethral-Gänge. Seit langer Zeit sind den Anatomen und Aerzten die Ductus paraurethrales bekannt, die neben der Mündung der weiblichen Harnröhre ausmünden. Sie wurden früher die Morgagni'schen Gänge genannt, und haben — ich vermag nicht zu bestimmen seit wann — den Namen Ductus paraurethrales erhalten — das ist der Ausdruck, den auch die Baseler Nomenclatur festgehalten hat. Es sind die Ductus paraurethrales wiederholt beschrieben worden von Skene, Schüller, Kölliker u. A.; sie sind auch entwicklungs-geschichtlich untersucht von Dohrn, Ackeren und Nagel. Ich verweise auf das oben mitgetheilte Citat von W. Krause (11).

Bei Beschreibung der männlichen Harnröhre kommt der Terminus Ductus paraurethrales nicht in Anwendung.

Ich erwähne noch, was Waldeyer (29) in seinem Werke „Das Becken“ hierüber sagt: (S. 458) „Es finden sich in der weiblichen Harnröhre Lacunae urethrales, wie in der männlichen Harnröhre und kleine tubulöse Drüsen. Eine grössere Gruppe dieser Drüsen mündet jederseits im Orificium externum urethrae mit einem

besonderen Sammelrohr Ductus paraurethrales aus.“ — Und S. 560. heisst es: „Links und rechts auf der Harnröhren-Papille, dicht am hinteren Umfang der Harnröhrenmündung, oder meist noch in der Lichtung der Harnröhre, an ihrer hinteren Wand, unmittelbar oberhalb ihrer Mündung, finden sich zwei etwa stecknadelkopfgrosse Oeffnungen, welche in je einen 0,5—2, höchsten 3 cm langen Gang führen: Urethralgänge (Schüller), Ductus paraurethrales B.N.A. Selten werden diese Gänge und ihre Mündungen vermisst. Sie finden sich von der foetalen Periode an bis zum höchsten Lebensalter. Hinter der etwa 1 mm starke Sonden fassenden Oeffnung werden die Gänge meist etwas weiter. Sie stellen Ausführungsgänge grösserer schlauchförmiger Drüsencomplexe dar, welche zu den Drüsen der Harnröhre gehören.“ — Bei Beschreibung der männlichen Harnröhre gebraucht Waldeyer (29) den Terminus „paraurethral“ nicht.

Oedmansson (16), Pontoppidan (18) hat nun auf Grund seiner practischen Beobachtungen auf eine Urethritis externa bei Männern und auch auf die Existenz ähnlicher Gänge bei Männern aufmerksam gemacht. Eine ausführliche Beschreibung hat Oedmansson (Pontoppidan) wie es scheint, nicht geliefert; er sagt: „Man versteht darunter eine Entzündung der hier beim Mann, wenn auch selten, vorgefundenen paraurethralen Gänge“. Das Wenige, was Oedmansson darüber mittheilt, habe ich im Eingang citirt.

Da — ich verweise insbesondere auf Eberth's (5) und Herzog's (9) Untersuchungen — es unzweifelhaft ist, dass auch bei Männern derartige mit Drüsen in Verbindung stehende Gänge existiren, so ist es vollkommen berechtigt, für diese normalen Gebilde den Terminus paraurethrale Gänge (Ductus paraurethrales) zu gebrauchen.

Aber das haben die Practiker, fast alle Autoren, die nach Oedmansson die interessanten Erkrankungen jener Canäle beobachteten und behandelten, nicht festgehalten. Sie haben den Ausdruck paraurethral auf alle accessorischen Gänge des Penis ohne Unterschied übertragen, aber mit Unrecht.

Einen Autor muss ich ausnehmen, und das ist Jadassohn. Er unterscheidet zunächst praeputiale Gänge und ferner die Gänge an der Unterfläche der Eichel und des Penis. Er hebt

ausdrücklich hervor, dass die Gänge an der unteren Fläche des Penis etwas Besonderes seien; er habe bisher in der Literatur ähnliche Dinge nicht erwähnt gefunden. Leider hat Jadassohn (10) diesen Gängen, wie schon erwähnt, keinen eigenen Namen gegeben.

Jadassohn trennt demnach ausdrücklich die paraurethralen Gänge sowohl von den praeputialen, wie von den Gängen an der Unterfläche des Penis — allein die späteren Autoren haben diese Trennung und Unterscheidung nicht genügend berücksichtigt.

Meiner Ansicht nach sind die an der Mündung der Harnröhre befindlichen Gänge, wie dieselben von Eberth und Herzog ausführlich beschrieben worden sind, allein als Ductus parurethrales zu bezeichnen. Es sind analoge Gebilde, wie die Ductus parurethrales der weiblichen Harnröhre, — sie sind, wenngleich sie sich nicht in allen Harnröhren finden, doch immerhin als normale Gebilde anzusehen.

Die gonorrhöische Erkrankung dieser paraurethralen Gänge ist bisher als Urethritis externa bezeichnet worden.

Man darf aber unter keiner Bedingung den Terminus paraurethrale Gänge, der doch einem normalen Gebilde zugehört, zur Bezeichnung pathologischer Gebilde verwenden.

ad II. Ductus praeputiales, Gänge zwischen den beiden Blättern der Vorhaut. Ich habe keine solchen Gänge selbst beobachtet; allein aus der oben gegebenen Uebersicht erscheint es unzweifelhaft, dass diese Gänge pathologische Bildungen sind. Paschkis hat bei seinen Leichen-Untersuchungen keinerlei Gänge gefunden. Die Ansicht Oedmansson's, dass die praeputialen Gänge erweiterte Lymphgefäße sind, scheint doch ganz aufgegeben. Ihm steht die Meinung der anderen Autoren gegenüber, dass es sich um veränderte Talgdrüsen handelt. Ich enthalte mich eines entscheidenden Urtheils in Betreff der praeputialen Gänge und ihrer Entstehung. Jedoch mag noch ein Mal gesagt werden, dass die präputialen Gänge nicht als paraurethrale bezeichnet werden dürfen; mit diesen haben sie nichts zu thun.

ad III. Ductus dorsales penis. Die accessorischen Gänge am Rücken des Penis sind offenbar sehr mannigfach. Es unterliegt keinem Zweifel, dass neben der eigentlichen Harnröhrenmündung noch eine zweite Oeffnung vorhanden sein kann, gelegentlich sogar eine dritte Oeffnung. Eine zweite (oder dritte)

Oeffnung führt in einen kürzeren oder längeren Gang, der schliesslich in die eigentliche Harnröhre einmündet. Es ist doch wohl so aufzufassen, dass von der eigentlichen Harnröhre sich ein accessorischer Gang abzweigt, der seine eigene selbstständige Mündung hat. Solche Fälle sind es, die als doppelte Harnröhre bezeichnet worden sind. Es kann aber auch vorkommen, dass dorsalwärts von der eigentlichen Harnröhre ein zweiter Gang den Penis durchbohrt, wie offenbar in dem alten Vesal'schen Fall. Da dieser zweite accessorische Gang aber nicht der Harnentleerung dient, sondern zur Ableitung des Samens benutzt wird, so darf man ihn wohl nicht als zweite Harnröhre auffassen.

Ich habe keine Veranlassung, auf die bisher gemachten Versuche einzugehen, alle derartigen Missbildungen aus der Entwicklungsgeschichte zu erklären. Die meisten, vielleicht alle derartigen Abnormitäten sind doch wohl als epispadische Bildungen, als Hemmungsbildungen, aufzufassen. Die Ansicht Kauffmann's (12), dass die epispadischen Bildungen als pathologische in Folge von Harnverhaltung zu erklären sind, scheint doch heute nicht mehr haltbar. Ich verweise auf die ontologischen Arbeiten von Tourneux, Retterer, Keibel, Reichel und andere, insbesondere aber auf die vortreffliche Darstellung, die Reichel (19) uns in seiner Abhandlung: „Die Entstehung der Missbildungen der Harnblase und der Harnröhre“, an der Hand der Entwicklungsgeschichte gegeben hat. Wenngleich die Arbeit bereits vor einigen Jahren erschienen ist, so sind die darin enthaltenen Anschauungen, trotz der neuen embryologischen Untersuchungen gewiss noch aufrecht zu erhalten, man erhält durch das Studium dieser Abhandlung eine klare Vorstellung, wie alle derartige Abnormitäten embryologisch zu erklären sind. Es geht aber daraus hervor, dass solche Missbildungen niemals als paraurethrale Gänge aufzufassen sind.

Auf die Hypospadie und deren Formen brauche ich nicht einzugehen, weil alle dahin gehörigen Abweichungen von der Norm niemals in das Gebiet der accessorischen Gänge gerechnet worden sind.

ad IV. Ductus cutanei penis, die Hautgänge an der Unterfläche des Penis. Eine Beschreibung der Gänge ist hier nicht mehr nöthig. Jadassohn (10) ist wohl der erste gewesen, der solche

Gänge beobachtet hat; danach haben auch andere Autoren derartige Dinge gesehen — der von mir oben beschriebene Fall gehört auch hierher.

Es handelt sich um Gänge von verschiedener Länge, die, an der unteren Fläche des Penis gelegen, entweder zwei Oeffnungen besitzen, eine hintere und eine vordere, oder nur eine vordere und am hinteren Ende blind endigen. Es wäre auch zu erwarten, dass man solche Gänge treffen könnte, die eine hintere Oeffnung zeigen und vorn blind endigen. Diese Gänge zeigen ein mehr oder weniger deutliches Lumen und eine Auskleidung von mehrschichtigem Plattenepithel, wie dasselbe in der äusseren Haut vorkommt. Es sind meiner Ansicht nach Hautgänge: Ductus cutanei. Normale Bildungen sind es nicht, daran ist nicht zu zweifeln.

Was sind es denn? Sind es pathologische Bildungen? Wie sind diese Ductus subcutanei zu erklären?

Meiner Meinung nach sind diese Ductus subcutanei Abnormitäten, die an der Hand der Bildungsgeschichte in bequemer Weise zu erklären sind, wie das Wechselmann (31) (und Ehrmann) bereits versucht haben.

Wie haben wir uns die Entstehung der Ductus subcutanei penis vorzustellen?

Es ist nicht nöthig, zur Erklärung auf eine sehr frühe Stufe der Entwicklung zurückzugehen. Es ist bekannt — ich verweise insbesondere auf die Arbeiten von Reichel (19) und von Tourneux (24) — dass an der unteren Fläche des Genitalhöckers sich eine mediane Rinne bildet, die Genitalrinne, die sich späterschliesst; der Genitalhöcker wird zum Penis, die geschlossene Rinne wird zur Harnröhre — das ist wohl als bekannt und anerkannt vorauszusetzen.

Ich verweise aber auf die Abhandlung von Fr. Tourneux (24): „Sur le développement et l'évolution du tubercule génital chez le foetus humain dans les deux sexes“ und citire zunächst die Worte des Verfassers wörtlich (l. c. p. 258):

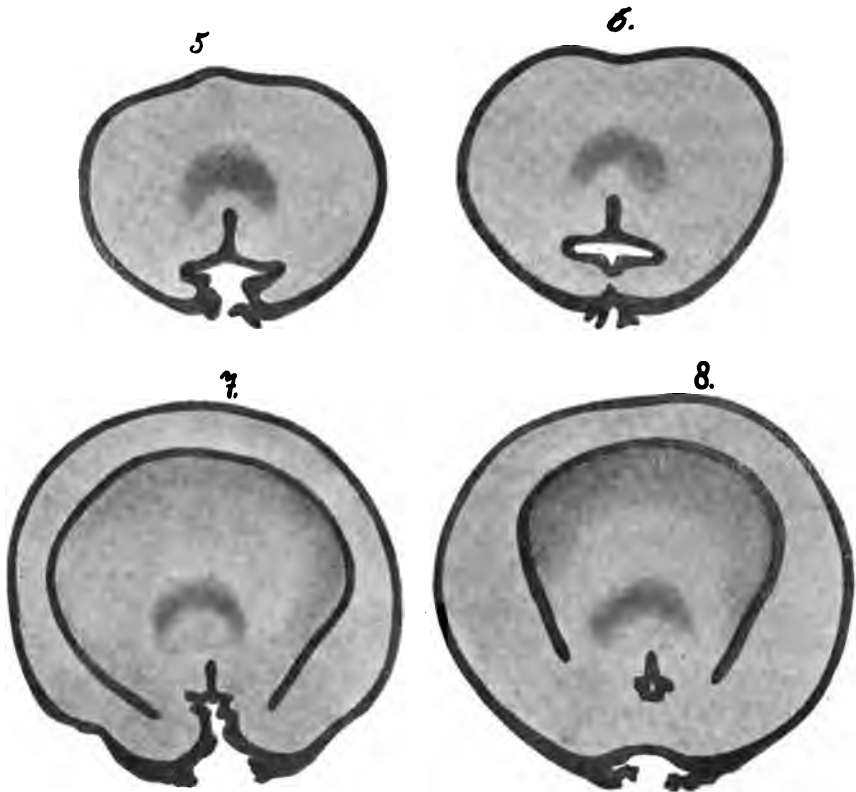
„A la même époque, ou peu après, on voit la fente urogénitale se prolonger graduellement en avant sous forme d'une gouttière (urétrale) qui se creuse dans le bord cutané de lame urétrale. Au commencement du troisième mois, cette gouttière règne dans toute la longueur du corps de la verge, le gland est respecté.“

Pendant le cours du troisième mois, la portion de la lame uréthrale qui répond au gland, bourgeonne au dehors et forme le long de la face inférieure de cet organe une crête longitudinale mur ou rempart épithélial du gland, qui se termine vers le sommet par un houppe plus élevée.⁴

Tourneux hat seine Beschreibung durch eine Reihe von Abbildungen erläutert — neben den Abbildungen, welche den unversehrten Genitalhöcker darstellen, hat er auch eine Reihe von Querschnitten durch den Genitalhöcker gezeichnet. Und hierauf muss ich die Aufmerksamkeit lenken: Ich habe einige dieser sehr instructiven Figuren copirt (Fig. 5—8). Wir sehen hier die mediane Leiste und die mediane Genitalrinne offen (Fig. 5) und in der danebenstehenden Figur (6) ist die Rinne zur Harnröhre geschlossen. In ähnlicher Weise ist das Verhalten bei den anderen Figuren 7 und 8; sie stellen Querschnitte durch die Eichel vor; wir sehen in Figur 7 die Rinne noch offen, in Figur 8 ist die Rinne zur Harnröhre geschlossen.

Nun aber ist meiner Ansicht nach das Verhalten der bei Verschluss der Rinne gebildeten Raphe sehr bemerkenswerth. Wir sehen sowohl in den vier hier copirten Figuren wie auch in den anderen Abbildungen, die Tourneux seiner Arbeit beigefügt hat, dass die untere Fläche des Penis, wie der Gang der Raphe nicht glatt, sondern im Querschnitt höckerig ist. Es unterliegt wohl keinem Zweifel, dass dieser Höcker der Ausdruck von Längsleisten sind. Mit anderen Worten: die Raphe, die sich gebildet hat, ist nicht glatt, sondern hat unregelmässige Längsleisten. Tourneux erwähnt, soweit ich seine Arbeit verstanden habe, diese Leisten nicht; sie sind ihm offenbar ganz gleichgültig erschienen. Diese Leisten und die zwischen den Leisten befindlichen, von den Leisten umschlossenen Rinnen sind es, welche meiner Ansicht nach zur Entstehung der subcutanen Ductus Anlass geben — indem die Ränder der Leisten in einer unbestimmten Ausdehnung verwachsen und dadurch einen Gang bilden. Selbstverständlich muss ein solcher Gang mit einem Epithel ausgekleidet sein, wie das Epithel der äusseren Haut.

Verwachsen die Ränder der Leiste in einer bestimmten Längenausdehnung, so können vorn wie hinten Oeffnungen übrig bleiben, wie in meinem Fall.



Copieen nach Tourneux: Sur le développement et l'évolution du tubercule génital chez le foetus humain dans les deux sexes. Journal de l'anatomie et de la physiologie. Paris 1889. Pl. X, Fig. 19, D. u. E. u. Pl. XI, Fig. 20, D. u. E.

Figur 5 und 6. Querschnitte durch den Genitalhöcker eines Embryo von 5,5 cm; an Fig. 5 ist die Genitalrinne noch offen, an Fig. 6 die Genitalrinne zur Urethra geschlossen, in der Raphe die durchschnittenen Leisten als Unebenheiten bemerkbar.

Figur 7 und 8. Querschnitt durch die Eichel und das Präputium eines Embryo von 8,3 cm. Fig. 7 zeigt die offene Genitalrinne; Fig. 8 zeigt bereits die Rinne zur Urethra geschlossen, während an der Raphe (Frenulum) die durchschnittenen Längsleisten bemerkbar sind.

Es kann aber auch dahin kommen, dass die Leisten hinten vollständig miteinander verschmelzen, während sie vorn von einander getrennt bleiben. Dann entstehen Gänge, die nur eine Mündung, aber ein blindes Ende besitzen.

Von einem Zusammenhang dieser cutanen Gänge mit der Harnröhre kann keinesfalls die Rede sein.

Die hier eben vorgetragene Ansicht in betreff der Bildung der cutanen Gänge in der Unterfläche des Penis hat, wie ich vorher bereits mitgeteilt habe, schon Wechselmann (31) deutlich ausgesprochen. Ich könnte mich deshalb damit begnügen, wenn ich sagte, dass ich der Wechselmann'schen Meinung durchaus beipflichte. Allein es ist dennoch zwischen Wechselmann's Anschauungen und meiner oben ausgesprochenen Behauptung ein Unterschied, auf den ich nochmals zurückkommen muss.

Dass Wechselmann auch die cutanen Gänge als paraurethrale bezeichnet, kommt hierbei nicht in Betracht. Es ist etwas anderes. Wechselmann spricht von der Entstehung der Genitalrinne, von ihrem Verschluss, um die Harnröhre zu bilden, und von der Bildung einer Raphe in der äusseren Haut. Er meint ferner im Anschluss an Róna (20), dass bei der Bildung der Harnröhre aus einem Ueberschuss des hier zum Urethralepithel umgebildeten Epithel der Genitalrinne Schleimhautcysten oder paraurethrale Gänge entstehen könnten, während andererseits aus den Leisten der Raphe und des hier zur Epidermis gewordenen Epithels der Rinne sich dermoide und cutane Gänge bilden sollten.

Er versucht seine Meinung durch Reichel's (19) Ergebnisse zu stützen. Wie Wechselmann sich das vorstellt, geht aus den schematischen Zeichnungen hervor, die er nach Marchandier und Mermet seiner Abhandlung beigefügt hat.

In Betreff der Bildung der Ductus cutanei stimme ich der Anschauung Wechselmann's, wie oben bemerkt, bei; in Betreff der Ductus paraurethrales nur insofern, als es sich hierbei um Entstehung normaler Bildungen handelt, um Bildung von Leisten und Rinne, wie sie Kuznitzki (13) beschrieben hat.

Wechselmann, der beide Formen von Gängen, die Ductus cutanei und die Ductus paraurethrales, zusammenstellt, hält beide für abnorm und bringt deshalb beide unter denselben Gesichtspunkt.

Das ist nicht richtig; die Ductus paraurethrales sind normale Gebilde, die Ductus cutanei sind abnorme Gebilde, Missbildungen.

Die Ductus cutanei sind Missbildungen der äusseren Penishaut, die wegen ihrer Erkrankung practische Wichtigkeit haben. Die Aerzte müssen mit der Möglichkeit des Vorkommens der Ductus cutanei am Penis rechnen.

Die Ductus paraurethrales dagegen sind normale Gebilde, die den gleichnamigen Ductus an der weiblichen Harnröhre analog, auch bei Männern isolirt, d. h. ohne Beteiligung der Harnröhre erkranken können und dann eine Urethritis externa darstellen.

Es ist daher sehr zweckmässig, auch von der Existenz der Ductus paraurethrales im Penis als von normalen Gebilden Kenntniss zu haben.

L i t e r a t u r.

1. Ballie, Matthew, Anatomie des krankhaften Baues von einigen der wichtigsten Theile im menschlichen Körper. Aus dem Englischen mit Zusätzen von S. Th. Sömmering. Berlin 1794, S. 201.
2. Bardeleben, Lehrbuch der Chirurgie und Operationslehre. 4. Ausgabe. 4. Band. Berlin 1866. S. 105.
3. Casper, Lehrbuch der Urologie. Berlin-Wien 1903.
4. Dieffenbach, Operative Chirurgie. 1. Band. Leipzig, Brockhaus, 1845. S. 207.
5. Eberth, Die männlichen Geschlechtsorgane. Jena 1904. Handbuch der Anatomie des Menschen in 8 Bänden, herausgegeben von Bardeleben. VII. Band, 2. Theil, Abtheilung 2.
6. Fabricius-Hildanus, Guilelmus, Observationum centuria prima, Francoforti ad Moenum, Typis Wustii jun. 1682. Observatio LXXVI. De duplici ductu urinario. p. 55.
7. Förster, Handbuch der speciellen pathologischen Anatomie. 2. Auflage. Leipzig 1863. S. 547.
8. Guérin, Eléments de chirurgie opératoire. Paris 1855.
9. Herzog, Beiträge zur Entwicklungsgeschichte und Histologie der männlichen Harnröhre. Arch. f. mikroskop. Anatomie. Band 63. Bonn 1904. S. 710—747 mit 3 Tafeln.
10. Jadassohn, Ueber die Gonorrhoe der paraurethralen Gänge und praeputialen Drüsengänge. Deutsche med. Wochenschr. 1890. No. 25 u. 26. S. 542—544 und 569—572.
11. Krause, Handbuch der Anatomie des Menschen (auf Grundlage der neuen B. A. N.) Leipzig 1901. S. 319.
12. Kaufmann, Verletzungen und Krankheiten der männlichen Harnröhre und des Penis. Stuttgart 1886. Lief. 50 der „deutschen Chirurgie“.
13. Kuznitzky, Untersuchungen über die Richtung und den Verlauf der Schleimhautfalten der ruhenden männlichen Urethra nach Plattenmodellen. Schwalbe's morpholog. Arbeiten. Bd. 8. Jena 1898. S. 65—91. — Münch. medic. Wochenschr. No. 46. 1899.

14. Le Fort, Anomalies fistuleuses congénitales du pénis; Annales des maladies des organes génito-urinaires. Paris 1896. p. 618, 694, 792, 912, 1095.
 15. Lejars, Des canaux accessoires de l'urèthre. Annales des maladies des organes génito-urinaires. Paris 1888. p. 392—408.
 16. Oedmansson, Nord. med. Arkiv. Stockholm. 1885. Uebersetzt im Journal de médecine de Paris. 1887. 23. Août. (Citirt nach Róna).
 17. Paschkis, Zur Kenntniss der accessorischen Gänge am Penis — sogenannte paraurethrale Gänge. Arch. für Dermatologie u. Syphilis. Bd. 60. 1902. S. 323—342.
 18. Pontoppidan, Mittheilungen aus der Literatur von Schweden. Referat von einem Vortrag Oedmansson's über Urethritis externa. Unna's Monatshefte (prakt. Dermatologie). 4. Bd. 1885. S. 456.
 19. Reichel, Die Entstehung der Missbildungen der Harnblase und der Harnröhre. Langenbeck's Archiv für klinische Chirurgie. Bd. 46. Berlin 1893. S. 740—807.
 20. Róna, Die Genese der paraurethralen Gänge mit besonderer Rücksicht auf gonorrhoeische Erkrankung derselben. Archiv für Dermatologie und Syphilis. 1897. 39. Bd. S. 27—50. Dazu Tafel 5 u. 6.
 21. Spitzer, Vorkommen eines paraurethralen Ganges mit cystischen Erweiterungen in der Genito-perineal-Raphe. Wien. med. Presse. No. 9. 1905.
 22. Stöhr, Lehrbuch der Histologie. 11. Aufl. Jena 1905. S. 298.
 23. Taruffi, Sur les canaux anormaux de la verge. Bullet. delle scienze mediche di Bologna. Maggio 1891. Auszug in Annales des maladies des organes génito-urinaires. 1891. p. 817.
 24. Tournoux, Sur le développement et l'évolution du tubercule génital chez le fœtus humain dans les deux sexes. Journal de l'anatomie et de l'anatomie et de la physiologie. XXV. année. Paris 1889. p. 228—265 mit Pl. VIII—XIII.
 25. Touton, Ueber Folliculitis praeputialis et paraurethralis gonorrhoeica. — Urethritis externa Oedmansson. Archiv für Dermatologie und Syphilis. 21. Jahrg. 1889. Wien. S. 15—36.
 26. Touton, Weitere Beiträge zur Lehre von der gonorrhoeischen Erkrankung der Talgdrüsen am Penis. Berliner klinische Wochenschr. 1892. No. 51. S. 1305.
 27. Vesal, De humani Corporis fabrica. 1543. Basileae.
 28. Voillemier, M., Traité de maladies des voies urinaires. Paris. 1868. Masson. (Citirt nach Kaufmann.)
 29. Waldeyer, Das Becken. Bonn. 1899. S. 458 u. 560.
 30. Wallerstein, Joseph, Ueber die Fistula urethrae penis congenita vera. Inaug.-Dissertation. Strassburg 1904.
 31. Wechselmann, Ueber Dermoidcysten und paraurethrale Gänge der Genitoperinealraphe. Archiv f. Dermatologie und Syphilis. Bd. 68. 1903. S. 125.
 32. Zuckerkandl, Handbuch der Urologie. I. Abt. Wien 1903. S. 88.
-

VIII. Ueber Prostatectomie¹⁾.

Von
Professor Czerny.

Ich muss die Nachsicht der verehrten Herren Collegen in Anspruch nehmen, dass ich über die Prostatectomie das Wort ergreife, obgleich erst im Jahre 1903 mein Assistent Herr Dr. Völcker über die Resultate unserer Klinik berichtet und nachdem im vorigen Herbst in der Société d'urologie in Paris eine sehr gründliche Behandlung dieser Frage stattgefunden hat. Allein es scheint mir, dass die Chirurgen in Deutschland dieser neuesten Phase der Radicalbehandlung der gutartigen Prostatahypertrophie noch nicht die Aufmerksamkeit gewidmet haben, die sie verdient, obgleich der Anstoss zu derselben schon vor längerer Zeit durch die anatomischen Arbeiten von Dittel und Zuckerkanal gegeben worden ist.

Auch ist nicht zu besorgen, dass die Exstirpation der hypertrophischen Prostata, sobald dieselbe ein ernstes Hinderniss für die Urinentleerung abgibt, so rasch von der Bildfläche verschwinden wird, wie es bei der Castration und Vasectomie der Fall gewesen ist. Es handelt sich jetzt um die Frage, wie lange soll man die Prostatiker nach den Regeln von Dittel, Thompson und Guyon palliativ mit dem Catheter behandeln und wann ist der Zeitpunkt gekommen, dem Patienten eine radicale Operation anzurathen. Diese wird in der Regel in der Exstirpation der Prostata bestehen, da die Bottini'sche Operation doch bloss in einem Drittel der Fälle und das nur in den Händen von geübten

¹⁾ Vorgetragen am 4. Sitzungstage des XXXIV. Congresses der Deutschen Gesellschaft für Chirurgie, 29. April 1905.

Specialisten dieser Methode wirklich gute Erfolge ergibt. Um es gleich vorweg zu nehmen, möchte ich die Bottini'sche Operation bloss für die Fälle mit einer cystoskopisch nachweisbaren Prostataklappe, mit gutem Detrusor und nicht inficirter Blase reserviren.

Darüber sind wohl alle Chirurgen einig, dass der dauernd nothwendige Catheterismus eine grosse Kalamität für den Kranken bedeutet, die allerdings durch eine sorgfältige Asepsis so gemildert wird, dass das Leben durch viele Jahre erträglich gemacht und verlängert werden kann. Bis zu einem gewissen Grade hängt die Dauer des Erfolges von den äusseren Lebensbedingungen und dem Temperament des Patienten ab. Es wird deshalb die Indication zur Radicaloperation häufiger in der Hospital- als in der Privatpraxis vorkommen.

Sobald aber ernste Schwierigkeiten beim Katheterismus auftreten, sei es, dass der Kranke sich nicht selbst katheterisiren kann, dass Schmerzen, Blutungen, Steinbildung oder Infection der Blase hinzukommen, scheint mir heut zu Tage die Indication zur radicalen Operation gegeben zu sein. Es wird aber voraussichtlich nicht lange dauern, dass mit der besseren Ausbildung der Radicaloperation schon der fortgesetzt nothwendige Katheterismus eine genügende Indication abgeben wird. Wollen doch manche ausländische Chirurgen schon im ersten Stadium der Prostatiker, sobald häufiger Harndrang durch eine palpable Vergrösserung der Prostata bedingt ist, gleichsam prophylactisch die Radicaloperation vornehmen, auch wenn es noch nicht nöthig gewesen ist, zum Katheter zu greifen. Eine solche Ueberschreitung der Indicationsgrenzen konnte wohl bloss zu Stande kommen durch die überraschende Erfahrung, dass die Radicaloperation selbst im hohen Alter oft merkwürdig leicht überwunden wird und verhältnissmässig wenig schädliche Folgen hinterlässt. Immerhin sind diese bedeutend genug, um zur Vorsicht zu mahnen; ich meine die fast regelmässig eintretende Impotenz, die nicht seltene Incontinenz und das Zurückbleiben von Mastdarmfisteln. Merkwürdig bleibt es immerhin, dass selbst die Patienten, welche diese Uebelstände nach der Radicaloperation zurückbehalten haben, mit dem Tausch gegen den früher so häufigen und schmerzhaften Catheterismus zufrieden sind, wenn die Indication eine streng gegebene war.

Die besten Erfolge ergaben begreiflicher Weise die frischen

Fälle acuter Retention; weil dabei die Blase und Niere sich noch in gutem Zustande befinden. Ich habe unter diesen Umständen bisher niemals operirt, weil ich zu oft gesehen habe, dass solche acute Harnverhaltungen durch den Katheterismus oder vorsichtig gebrauchten Verweilkatheter dauernd beseitigt worden sind. Sollte der Katheterismus nicht gelingen, so wird unter günstigem, äusseren Umstände manchmal die Prostatectomie an die Stelle des üblichen Blasenstiches treten dürfen.

Bei Weitem am häufigsten bilden die oben genannten Complicationen des regelmässigen Katheterismus die Indication für die Prostatectomie und versprechen günstigen Erfolg, wenn die Blase noch gut im Stande und die Nieren nicht schwer erkrankt sind. Bloss eine schwer doppelseitige Nierenerkrankung und allzugrosse Debilität des Kranken bilden eine Gegenanzeige. Vor den Fällen mit unvollständiger Retention, die nicht regelmässig katheterisirt worden sind und bei denen die Palpation per rectum keine grosse Prostata ergibt, warnen erfahrene Chirurgen wie Albarran, da bei diesen der Erfolg oft zu wünschen übrig lässt. Die cystoskopische Untersuchung muss, wenn irgend möglich, die rectale Palpation ergänzen, namentlich um die beste Methode der Radicaloperation, ob Bottini, ob transvesicale oder perineale Prostatectomie am Platze ist, zu entscheiden.

Die Frage, ob man der perinealen oder transvesicalen Prostatectomie den Vorzug einräumen soll, ist m. E. noch nicht spruchreif. Ich glaube, dass mit der Zeit beide Methoden ihr bestimmtes Gebiet der besten Leistungsfähigkeit erringen werden.

Bei der perinealen Methode lässt sich die Blase besser drainiren, sie wird also bei inficirter Blase vorzuziehen sein, die transvesicale Enucleation nach der Methode von Freyer scheint in vielen Fällen schnell und leicht ausführbar zu sein und schont etwas mehr die Potenz, wenn es gelingt, die Urethra prostatica zu erhalten, was nicht immer der Fall ist. Bei der perinealen Methode geht in der Regel die Potenz verloren. Der Vorschlag von Young, die Ductus ejaculatorii und das Veru montanum zu erhalten, wird sich in der Tiefe der Wunde nur selten streng durchführen lassen, ganz abgesehen von den Fällen, wo ein stark entwickelter Mittellappen ihre Entfernung gebieterisch verlangt.

Da ich fast ausschliesslich die perineale Prostatectomie geübt

habe, möchte ich nur bemerken, dass ich im Wesentlichen die von Zuckerka'ndl an der Leiche ausgebildete Methode befolge, wozu mich namentlich der glänzende Erfolg meines ersten im Jahre 1900 operirten Kranken bestimmt hat. Derselbe musste seit 1886 wegen completer Retention stets katheterisirt werden, wurde 1895, 1896, 1898 und 1900 durch hohen Blasenschnitt von Steinen und dem intravesical gewachsenen Prostataadenom befreit, aber erst durch die perineale Exstirpation der kinderfaustgrossen Prostata dauernd geheilt. (Vergl. Völeker, Langenbeck's Archiv 71. Bd.)

Wir machen einen praerectalen Bogenschnitt, trennen den M. bulbo-cavernosus vom Sphincter ani, dann die Fascia perinei profunda, lassen das Rectum durch ein Halbrinnenspeculum nach abwärts drängen, spalten die Prostatakapsel und enucleiren jede Prostatahälfte, die mit einer Muzeux'schen Zange gefasst wird, mit einer starken Cooper'schen Scheere. Die Oberwand der Pars prostatica urethrae soll intact bleiben, die untere Wand geht meist mit der Prostata verloren. Mit dem Finger wird in der Blase nachgeföhlt, ob ein intravesicaler Prostatalappen die Entfernung erfordert und dann ein dickes Gummirohr in der Blase mit einer Catgutnaht befestigt. Nach einigen Tagen wird dasselbe durch den Katheter ersetzt. Als Anaestheticum hat sich in den letzten 4 Fällen die Bier'sche Lumbalanesthesie mit Anwendung von Stovain ausgezeichnet bewährt.

Von der Statistik meiner Klinik, die mir Herr Dr. Levisohn zusammengestellt hat, möchte ich erwähnen, dass wir in den letzten 7 Jahren (1897 bis 1904) 143 Fälle von Prostataerkrankungen zur Behandlung bekommen haben. Davon waren 18 (13 pCt.) maligne Neubildungen (2 operirt, einer +), 72 mal wurde conservativ behandelt, 31 mal Bottini angewendet, davon 10 vollständige Heilungen, 6 Besserungen, 13 ohne Erfolg, 2 Todesfälle (Urämie und Darmparalyse).

Einmal wurde die Castration, einmal die Vasectomie ohne Erfolg, einmal die Punctio suprapubica angewendet. Fünfmal wurde die transvesicale Prostatectomie mit 3 Heilungen, einer Besserung und einem Todesfall durch Urämie ausgeführt.

Von 15 perinealen Prostatectomien, zu denen noch 4 Fälle aus dem Jahre 1905 hinzukommen, sind 2 nach der Operation gestorben. In einem Falle handelt es sich um ein malignes

Adenom; 4 Tage nach der Operation Tod an Pyelonephritis und Sepsis. Der zweite Todesfall trat am Abend nach einer glatten Operation einer gutartigen Hypertrophie durch Collaps ein. Section verweigert.

3 mal war die Prostatectomie mit Steinextraction combinirt. 4 mal traten operative oder postoperative Mastdarmverletzungen ein, die einmal durch eine Nachoperation corrigirt wurde. Die Continenz der Blase litt darunter nicht Not, es gingen aber einige Tropfen Urin bei der Entleerung durch den Mastdarm ab. 7 Fälle müssen wir als gebessert bezeichnen, indem die Kranken wohl willkürlich Urin lassen konnten, aber doch etwas Incontinenz hatten, sei es durch die eben genannten Fisteln oder durch ungenügenden Schluss des Sphincters. Diese Incontinenz des Sphincters hängt wohl davon ab, ob er bei der Operation genügend geschont werden konnte.

6 mal konnten wir die Heilung eine vollständige nennen. Ein Achtzigjähriger, der jetzt 3 Jahre beobachtet wird, ist geheilt bis auf leichten unwillkürlichen Urinabgang. Wir werden ja noch viel lernen müssen bei der Prostatectomie, namentlich in Bezug auf möglichste Erhaltung des Sphincterschlusses, der Potenz und Vermeidung der Mastdarmverletzung, die wohl in der Regel durch zu starken Druck des Speculums bei der Ablösung des Mastdarms von der Prostata passirt ist. Watson berechnet für die perineale Prostatectomie aus 530 Fällen 6 pCt. Mortalität, bei 243 hohen Operationen 11 pCt., Proust fand für die perineale Methode 7, Escat 11 pCt. Mortalität, Freyer verlor von 107 Fällen der transvesicalen Operation 10 Kranke. Es ist wohl keinem Zweifel unterworfen, dass mit der Zeit sowohl die Mortalität als auch die Zahl der vollkommenen Erfolge zunehmen wird, wenn wir erst die Indicationen und die Technik besser ausgebildet haben werden.

Ueber die transvesicale Methode enthalte ich mich weiterer Ausführungen, da Herr Prof. Kümmell auf diesem Gebiete mehr Erfahrungen hat, als ich.

Perineale Prostatectomie.

1. E. E., 64 J. Seit 1886 complete Retention; daher 1895 Sectio alta (Steinextraction und Prostataexstirpation). Wegen stets wieder auftretender Blasenbeschwerden 1896, 1898 und 1900 erneute Blasenoperationen von oben mit jedesmaliger Steinextraction und nachgewachsener Prostatamassen.

1901 perineale Prostatektomie. Tumor kindsfaustgross. Mikroskopisch: Glanduläre Hypertrophie. Nachuntersuchung 1905: Vorzügliches Befinden. Keine Fistel. Keine Schmerzen. Vollkommene Continenz; hält Urin 3—4 Stunden; muss Nachts 2—3mal aufstehen. Urin: Schwach sauer, spec. Gew. 1012, kein Albumen.

2. F. B., 62 J. Seit 10 Jahren Urinbeschwerden; häufig Katheterismus. Residualharn 400 ccm; keine complete Retention. 4. 6. 01 Operation: Total-exstirpation der Prostata mit Entfernung der Pars prostat. urethrae. Tumor: gänseeigross. Fistel nach 2 Monaten geschlossen. Nachuntersuchung 1903: Cystitis, Dysurie, Strictur. Umfrage 1905: Gutes Befinden; urinirt am Tage stündlich, Nachts 2—3stündlich; etwas Urin geht von selbst ab; keine Fistel; kein Katheterismus; libido sexualis seit Operation erloschen.

3. G. H., 66 J. Seit einigen Jahren mässige Urinbeschwerden; bei Aufnahme complete Retention. Da Katheterismus nicht gelingt, 30. 10. 01 Blasen-punction. 9. 12. Operation. Mastdarmverletzung. Kothfistel. Complicirte Heilung. Bei der Entlassung nach 4 Monaten floss trotz spontaner Miction per vias naturales noch ein grosser Theil des Urins durch die Fistel ab. 14. 7. 03: Continenz vollständig; doch fiesst noch bei Miction ein Theil des Urins durch die Fistel. Genauere Angaben nicht erhalten. Umfrage 1905: Zurück, Pat. nicht auffindbar.

4. G. M., 74 J. Seit 18 Jahren Katheterismus. Complete Retention. 12. 4. 02 Operation, glatt. Tumor hühnereigross. Mikroskopisch: Glanduläre Hypertrophie. Umfrage 1905: Urinirt 3stündlich. Gesamtmenge in 24 Stunden $1\frac{1}{2}$ Liter, Nachts 3—4mal. Vollständige Continenz; keine Fistel; alle 8—10 Wochen katheterisirt er sich einmal, wobei er ca. 100 ccm entleert. Geschlechtstrieb seit der Operation bedeutend abgenommen.

5. A. St., 70 J. Seit 6 Jahren complete Retention. 10. 7. 05 Operation, bei der ein Loch im Blasenboden entstand, durch den ein wallnussgrosser Phosphatstein entfernt wurde. Tumor apfelgross. Glanduläre Hypertrophie und Prostatatuberculose. Umfrage 1905: Befinden leidlich; Miction 4stündlich; Nachts 2mal. Vollkommene Continenz; beim Uriniren geht ca. ein Fingerhut voll durch die Fistel, die ca. $\frac{1}{2}$ cm gross ist; kein Katheterismus.

6. P. Schl., 77 J. Seit mehreren Jahren Harnbeschwerden; keine complete Retention. 10. 5. 02 Operation. Im Verlauf der Nachbehandlung bildete sich eine Kothfistel aus, durch die aber bei der Nachuntersuchung 1903 nur noch hin und wieder einige Flatus bei der Miction passirten. $\frac{1}{4}$ des Urins geht durch das Rectum ab. Mikroskopisch: Prostatahypertrophie mit kleinen Myomen. Umfrage 1905 ergebnisslos.

7. K. R., 80 J. Seit 3 Jahren Cystitis; seit 2 Jahren partielle Retention. Aufnahme wegen completer Retention. Katheterismus. Blasenfistel. 30. 10. 02 Operation. Verlauf glatt. Mikroskopisch: Musculäre Hypertrophie. Umfrage 1905: Gutes Befinden; urinirt 6—8mal pro die; es geht unwillkürlich etwas Urin ab; keine Fistel; kein Katheterismus.

8. J. Sch., 66 J. Seit einem Jahre vermehrter Harndrang; seit 3 Tagen complete Retention. 2. 1. 03 Operation, glatt. Tumor kleinapfelgross. Um-

frage 1905: Gutes Befinden. Miction 4 mal täglich, ca. 1500 ccm; keine Fistel; manchmal gehen einige Tropfen spontan ab; kein Katheterismus.

9. E. L., 67 J. Seit 2 Jahren Harnbeschwerden; seit $\frac{1}{2}$ Jahre Katheterismus; keine complete Retention. Stark eitriger Urin. 18. 3. 03 Operation, vollkommen glatt, Dauer 35 Minuten, 20 ccm Chloroform. Abends Collaps, Exitus. Section verweigert. Todesursache fraglich: Chloroformwirkung? Pyelitis?

10. G. P., 61 J. Seit $\frac{1}{2}$ Jahre Schmerzen beim Wasserlassen und starke Cachexie. Malignes Adenom (durch mikroskopische Untersuchung bestätigt). 4. 2. 03 Operation: Verletzung von Blase und Mastdarm. Nähte gut gehalten. Exitus nach 41 Tagen an Pyelonephritis und Lungenembolie.

11. G. Kl., 61 J. Seit $\frac{1}{2}$ Jahren complete Retention. Bottini vollständig ohne Erfolg. 20. 6. 03 Operation, glatt. Nach 4 Wochen Fistel fast geschlossen.

12. R. K., 56 J. Seit mehreren Jahren Urinbeschwerden, seit 14 Tagen complete Retention. 25. 10. 03 Operation. Operationsgeschichte fehlt. Heilung durch Fistel ins Rectum gestört, die aber bei der Entlassung nach 3 Monaten fast vollkommen geschlossen war. Umfrage 1905 ergebnislos.

13. G. B., 58 J. Seit 3 Jahren Urinbeschwerden, seit einigen Wochen Katheterismus, seit 4 Tagen complete Retention. 28. 7. 04 Operation: Eröffnung von Blase und Mastdarm. Bei der Entlassung nach 4 Wochen geht noch der meiste Urin durch den After ab. 4. 10. 04 Wiedereintritt mit Rectal- und Perinealfistel. 9. 12. 04 Fistelverschluss. Bei der Entlassung besteht die Dammfistel noch, allerdings vollkommen continent; Urinentleerung 3stündlich.

14. A. H., 68 J. Zwei Apoplexien vor 10 und 4 Jahren; Residuen noch deutlich. Seit 7 Jahren Blasenbeschwerden, häufiger Katheterismus. Seit 14 Tagen complete Retention. 5. 9. 04 Operation, glatt. Grösse Kinderfaust. Mikroskopisch: Adenom mit kleinen Abscessen. Auf dringenden Wunsch nach 14 Tagen mit Drainrohr entlassen. Trotz dieser gestörten Nachbehandlung bei Umfrage 1905: Vorzügliches Allgemeinbefinden, verrichtet jede Arbeit; keine Fistel, kein Katheterismus; Urin klar, Nachts zweimalige Miction.

15. J. S., 70 J. Seit 3 Monaten Cystitis. 20. 10. bis 6. 11. 04 mit Katheterismus behandelt. Trotz täglichem Selbstkatheterismus Zunahme der Beschwerden, daher 28. 11. 04 Wiederaufnahme. Wünscht dringend Operation. Starke Cystitis, kein Residualharn. 2. 12. 04 Operation, glatt. Mikroskopisch: Carcinom. Nachuntersuchung März 1905: Kein Recidiv. Gutes Befinden, keine Fistel. In horizontaler Lage vollkommene Continenz, beim Gehen Urinal erforderlich.

16. J. B., 66 J. Seit $\frac{1}{2}$ Jahr starke Cystitis, kein Residualharn. 28. 2. 05 Operation mit Lumbalanaesthesia, glatt. Nach 5 Wochen mit gehellter Fistel bei gutem Allgemeinbefinden entlassen. Gute Continenz (nur beim Niesen z. B. gehen einige Tropfen spontan ab).

17. M. M., 66 J. Seit 3 Jahren Urinbeschwerden; seit 5 Wochen complete Retention. 3. 2. 05 Operation mit Lumbalanaesthesia, glatt. Nach 3 Wochen mit fast geschlossener Perinealfistel entlassen. 14. 4. 05 Nachunter-

suchung: Fistel geschlossen; etwas Urin geht tropfenweise ab, sonst gute Continenz; kein Katheterismus; noch viel Brennen beim Uriniren; Cystitis und Urethritis; Miction Nachts 3—4 mal. Potentia coeundi schon seit einigen Jahren erloschen.

18. A. L., 70 J. Vor 2 Jahren wegen Haematurie einige Tage hier in Behandlung; dann bis vor $\frac{3}{4}$ Jahren beschwerdefrei, seither Brennen beim Wasserlassen. Nur wenig Residualharn. Cystoskopisch: Blasenstein und Prostatahypertrophie. 22. 2. 05 Operation mit Lumbalanaesthesia, glatt; linkes Vas deferens angeschnitten. Steinextraction durch eröffnete Pars prostat. urethrae (Stein 5 : 4 : 3). Mikroskopisch: Adenom. Prostatagewicht 25 g. Wegen starker Nachblutung Umstechungen erforderlich; dann glatter Verlauf. Entlassung nach 4 Wochen. Continenz für 3 Stunden. Fistel besteht noch, doch hält sie vollkommen dicht.

19. A. S., 63 J. Seit 3 Jahren Urinbeschwerden. Seit einigen Monaten Blutungen. Cystoskopisch: Ulcerirender Prostatatumor. 20. 3. 05 Operation mit Lumbalanaesthesia, glatt. Mikroskopisch: Adenom (Carcinom?). Nach 3 Wochen entlassen. Kein Urinabgang durch die Fistel. Kein Katheterismus. Vollkommene Continenz.

IX.

(Aus der chirurgischen Universitätsklinik in Bonn.)

Das Verfahren der Stauungshyperämie bei acut entzündlichen Krankheiten ¹⁾.

Von

Professor Dr. August Bier.

Der liebenswürdigen Aufforderung des Herrn Vorsitzenden, den Mitgliedern unserer Gesellschaft die practische Ausführung der Stauungshyperämie bei acuten Entzündungen und Eiterungen zu zeigen, leiste ich gern Folge. Wenn das mir zur Verfügung stehende Material auch nicht ganz meinen Erwartungen entspricht, besonders weil die schweren Eiterungen fehlen, so glaube ich doch, Ihnen das Verfahren an diesen Fällen, unter denen sich zwei eitrige Sehnenscheidenentzündungen, eine Fingergelenksvereiterung, zwei Mittelohreiterungen mit acuter Mastoiditis und mehrere frische acute Infectionen befinden, heute und im weiteren Verlaufe des Congresses genügend zeigen zu können. Leider fehlt mir auch eins der besten Objecte für die Saugbehandlung, die eitrige Mastitis. Doch kann ich Ihnen auch diese Behandlung an mehreren Abscessen und einigen Furunkeln zur Genüge vorführen.

An den Gliedmaassen wird die Stauungshyperämie in der Regel hergestellt durch eine Gummibinde, welche centralwärts vom Krankheitsherde angelegt wird. Ich betone, dass diese Form der Stauungshyperämie eine sehr sorgfältige Technik erfordert. Sie soll bei acuten Entzündungen 10—22 Stunden getragen werden. Sie soll stark sein, es sollen heftige Hyperämie und acutes Oedem entstehen, aber niemals darf das Verfahren dem Kranken

¹⁾ Vorgetragen am 1. Sitzungstage des XXXIV. Congresses der Deutschen Gesellschaft für Chirurgie, 26. April 1905.

erhebliche Unannehmlichkeiten bereiten. Im Gegentheil, die Binde soll bei den meist schmerzhaften Entzündungen die Schmerzhaftigkeit lindern. Abgesehen vom Schmerz aber soll die Stauungsbinde bei den wirklich acuten Fällen eine Vermehrung der Entzündung hervorbringen, die ich für den natürlichen Heilungsvorgang halte und deren Verstärkung, nicht aber Verminderung angezeigt ist. Deshalb nehmen auch während des Liegens der Binde von den Entzündungserscheinungen Röthe, Oedem und Schwellung bedeutend zu, lymphangitische Stränge röthen sich stärker, ja zuweilen wird das ganze Glied bis an die Binde heran roth. Mit der fortschreitenden Heilung vermindern sich diese Entzündungssymptome. Nehmen sie dauernd zu oder bleiben sie bestehen, so liegt ein Abscess vor, der gespalten werden muss.

Die Stauungshyperämie soll keine Störung, sondern eine Verbesserung der Ernährung sein. Das geht schon daraus hervor, dass sie häufig Nekrosen in Fällen vermeidet, wo sie bei unserer antiphlogistischen Behandlung die durchgehende Regel waren. Das Verfahren soll also nur den venösen Rückfluss, nicht aber den arteriellen Zufluss behindern. Bei acuten Entzündungen soll also das Glied keine stärkere Blaufärbung zeigen, es muss warm bleiben und der Puls stets gut zu fühlen sein.

Die Binde wird womöglich nicht zu nahe am Entzündungsherde angelegt, z. B. ist es fehlerhaft, sie bei Entzündungen der Finger an der Wurzel des Fingers anzulegen, sie wird am Unter- oder besser noch am Oberarm angebracht. Ferner soll bei allen schweren acuten Krankheiten unter allen Umständen Bettruhe beobachtet werden.

Der peripher vom Entzündungsherde liegende Gliedabschnitt wird nicht eingewickelt. Das ganze Verfahren besteht also im einfachen Umlegen einer Gummibinde.

Jedes Mal, nachdem die Binde 10—11 Stunden gelegen hat, wird sie an eine andere Stelle gesetzt, damit sie nicht Druck hervorruft. Legt man sie tiefer an, so muss sie häufig nach einiger Zeit fester gezogen werden, weil sie sich durch Wegdrücken des Stauungsödems sonst lockert. Bei zarter Haut unterfüttert man sie mit einigen Gängen einer weichen Mullbinde, sonst entstehen zuweilen Blasen am Rande der Gummibinde.

In der nächsten Zeit nach dem Anlegen der Binde muss man mehrmals nachsehen, ob sie weder zu fest noch zu lose sitzt, und

ob man den richtigen Grad der Stauung herausbekommen hat. Nach einigen Tagen geben die Patienten selbst an, ob die Binde richtig angezogen ist. Es ist die Schwäche des Verfahrens, dass die Stauungshyperämie auf das Sorgfältigste dosirt werden muss; zu schwach angewandt, nützt sie nichts, zu stark, schadet sie. Deshalb soll sie auf das Peinlichste überwacht werden. Ich mache immer wieder die Erfahrung, dass sich die Resultate mit dem Wechsel des Assistenten, ja der Schwester ändern. Deshalb soll man für ein so delicates Verfahren nur sehr zuverlässiges Personal auswählen. Vor allem rathe ich den mit dem Verfahren noch nicht vertrauten Aerzten anfangs nur die prognostisch bessern Fälle, nämlich: 1. alle ganz frischen acuten Entzündungen jeder Art, 2. subacute und milde entzündliche Erkrankungen, auch wenn sie schon länger bestehen, 3. gonorrhoeische, pyämische und acut veriterte Gelenke in Angriff zu nehmen, bevor sie zu den schwerer zu behandelnden vorgeschritteneren Sehnenscheidenphlegmonen und Osteomyelitiden übergehen. Wagt man sich ungenügend technisch vorgebildet gleich an diese schwierigen Fälle, so werden Misserfolge und Verschlimmerungen wohl kaum ausbleiben, die man dann dem Verfahren zuschreibt, während in Wirklichkeit doch die eigene Unkenntniss Schuld war. Besonders lebensgefährliche vorgeschrittene Eiterungen sollte der Unkundige, bevor er sich von der Richtigkeit und der gesunden Logik des Principes nicht überzeugt hat, nicht damit behandeln. Denn ich weiss, mit welchem Widerwillen und mit welchem Vorurtheil die meisten Fachgenossen an die Stauungshyperämie herangehen, und ich fürchte, man wird geneigt sein, üble Ausgänge, die in der Natur der Sache liegen können, dem Verfahren aufzubürden. Denn selbstverständlich wird es schwere acute Infectionen immer geben, die zu Amputationen der Glieder und zum Tode führen, trotz Stauungshyperämie. Es ist unbillig von einem Mittel zu verlangen, dass es alles heilt, deren gibt es keins und wird es keins geben.

Deshalb betone ich, ebenso wie in meinen früheren Veröffentlichungen eindringlich, dass das Verfahren sich einstweilen, bevor nicht eine reichliche Erfahrung gesammelt ist, nicht für die allgemeine ärztliche Praxis eignet, sondern vor der Hand lediglich von Collegen nachgeprüft werden sollte, welche ein Krankenhaus zur Verfügung haben.

Ich habe beschrieben, dass ich in seltenen Fällen sicher nachgewiesene Abscesse nicht gespalten, und unter Stauungshyperämie habe zurückgehen sehen. Ich möchte hier aber nicht missverstanden werden. Dieses Vorgehen hatte lediglich principielle Bedeutung. Es sollte die gewaltige Wirkung der Stauungshyperämie vor Augen führen. Jedem Anderen rathe ich, sicher vorhandene Abscesse unter allen Umständen zu spalten.

Nur kommt man unter diesem Mittel mit viel kleineren und weniger verstümmelnden Schnitten aus. Sehr sorgfältig und breit soll man dagegen die Abscesse spalten, wenn schwere Circulationsstörungen vorhanden sind. Bei den Sehnenscheidenphlegmonen bevorzuge ich mehrere kleinere Schnitte, damit die Sehne nicht allzusehr entblösst wird, und nicht aus ihrem Fache springt. Vielleicht wäre es auch praktisch, die von mehreren Seiten schon früher empfohlenen seitlichen Schnitte in die vereiterte Sehnenscheide zu machen.

Stets soll man auch untersuchen, ob unter der Stauungshyperämie neue Abscesse entstehen und sie spalten, sobald sie erkannt sind. Fortdauer der Entzündungserscheinungen und des Fiebers lassen sie vermuthen.

An sich hat ja die Frage der Abscessspaltung mit der Stauungshyperämie nichts zu thun. Wer glaubt, von einem Ende bis zum andern spalten zu müssen, kann das thun und doch daneben Stauungshyperämie einleiten. Ich habe indessen den Versuch gemacht, im allgemeinen mit kleineren Schnitten auszukommen, die weniger verstümmeln und mit geringer Narbenbildung ausheilen. In meinen bisherigen Fällen scheint der Versuch im Grossen und Ganzen gelungen zu sein, ob wir dauernd bei diesem Verfahren bleiben werden, müssen Zeit und Erfahrung lehren.

Bei acut entzündeten Gelenk- und Sehnenscheidenphlegmonen werden grundsätzlich Bewegungen vorgenommen, sobald das Schwinden der Schmerzen dieses gestattet, um eine gute Function der erkrankten Glieder herbeizuführen. Unsere bisherigen chirurgischen Eingriffe nahmen auf diesen Punkt viel zu wenig Rücksicht. Im Vordergrund stand die Sorge um die Erhaltung des Lebens.

Nicht minder Missbrauch als mit der Fixation der Glieder scheint mir mit der Tamponade getrieben zu sein. Es ist doch

thatsächlich nicht wunderbar, wenn eine Sehne abstirbt, die man gänzlich entblösst und mit einem dochtähnlich wirkenden Fremdkörper bedeckt hatte, der ihr alle Ernährungsflüssigkeiten heraussog.

Dies sollte man auch sonst in der Chirurgie beherzigen. Seitdem ich z. B. nach Mastdarmresectionen die Nahtlinie nicht mehr tamponire, sondern sie nach Möglichkeit mit den übrigen wunden Weichtheilen in Berührung lasse, und nur die oberhalb derselben gelegene Höhle mit Gaze ausstopfe, heilen die Stümpfe viel besser zusammen.

Gespaltene Abscesse werden also einfach mit aseptischem Mull bedeckt. Die Verbände müssen unter allen Umständen sehr locker angelegt werden, sonst verhindern sie die nothwendige Anschwellung der kranken Theile. Es ist ja von dem Oedem der Glieder her bekannt, dass schon geringe Einschnürung ihr Anschwellen verhütet.

Je früher die Stauungshyperämie bei acut entzündlichen Krankheiten eingeleitet wird, um so besser sind die Erfolge. Leider bekommen wir die Fälle meist zu spät in Behandlung, wenn die Bakteriengifte bereits Nekrosen gemacht haben, die dann natürlich nicht mehr wegzuschaffen sind. Ich glaube, dass die Stauungshyperämie in Militärlazaretten sehr gute Erfolge aufweisen könnte, weil die Soldaten gezwungen sind, sich gleich zu melden, wenn sie krank sind. Ich verdanke auch einen grossen Theil der frischen Fälle, die ich behandelte, dem verständnisvollen Entgegenkommen der Herren Oberstabsärzte Gerdeck und Gertel in Bonn.

Zuweilen findet man Fälle, besonders von gonorrhöischen Gelenken, die Anfangs die Stauungsbinde nicht zu vertragen scheinen. Hier kommt man regelmässig bald zum Ziel, wenn man sich, ich möchte sagen, einschleicht. Man lässt die Binde liegen, bis Schmerzen eintreten, nimmt sie ab und legt sie nach einiger Zeit wieder an, und wiederholt dies so oft, bis sie gut vertragen wird. So bekam ich noch vor kurzem einen Fall von schwerer gonorrhöischer Erkrankung des Handgelenkes zugesickt, die mit Lymphangitis und Fieber, mit zahlreichen Schüttelfrösten complicirt war. Ein in der Anwendung der Stauungshyperämie erfahrener College hatte sie ohne Erfolg angewandt, die Schmerzen wurden dadurch stark verschlimmert. Er schickte mir den Kranken zu, weil er wegen der Schwere des Krankheitsbildes und wegen der Schüttel-

fröste Einschnitte in das Gelenk für nöthig hielt. Wir heilten den Kranken in wenigen Tagen vollständig durch Stauungshyperämie, die wir in der beschriebenen Weise anwandten. Bei ihm konnte ich nachweisen, dass gleichzeitig eine Neuritis, wahrscheinlich auch auf gonorrhöischer Grundlage, vorlag.

Sehr leicht auszuführen ist die Kopfstauung. Wir haben sie gegen alle möglichen Erkrankungen am Kopfe verwendet, z. B. gegen schwere Fälle von Parulis, beginnende acute Dacryocystitis, besonders aber gegen Mittelohreiterungen, die mit acuter Mastoiditis complicirt waren.

Die Kopfstauung wird ausgeführt mit einem Baumwollgummiband, das in jedem Baumwollladen für billiges Geld käuflich ist. Bei Erwachsenen haben wir es 3, bei Kindern 2 cm breit gebraucht. Man schneidet ein Stück von der Länge ab, dass es beinahe an den Umfang des Halses heranreicht. Das Band trägt auf der einen Seite einen Haken, auf der anderen eine Reihe hintereinanderstehender Oesen, so dass es verschieden weit gestellt werden kann. Man merkt sich, in welche Oese eingehakt werden muss. Da die Binden sehr schnell ihre Elasticität einbüßen, werden sie etwa alle 4—8 Tage durch neue ersetzt.

In aufrechter Körperstellung wird aus leicht begreiflichen Gründen das Band etwas stärker vertragen als im Liegen.

Das Band wird hinten am Nacken geschlossen, wo die Haut widerstandsfähiger ist. Damit der Verschlussapparat dort nicht drückt, wird diese Stelle mit etwas Filz unterfüttert. Das Band wird mindestens 10 Stunden, gewöhnlich aber ebenso wie die Stauungsbinden bei acuten Entzündungen an den Gliedern, 20 bis 22 Stunden täglich getragen. Bei zarter Haut wird es mit einer Lage Mullbinde unterfüttert. Das Band muss leichte Blaufärbung und deutliches Oedem des Gesichtes hervorrufen, darf aber niemals ernstliche Unannehmlichkeiten machen.

Sobald bei Mittelohreiterung der otoskopische Befund oder andere Erscheinungen Eiterverhaltung im Mittelohr vermuthen lassen, wird die Paracentese des Trommelfells ausgeführt. Mastoiditische Abscesse werden frühzeitig gespalten, den Knochen lässt man unberührt, die Wunde wird nicht tamponirt, sondern nur mit aseptischem Mull bedeckt.

Unsere Erfolge bei Mittelohreiterung mit acuter Mastoiditis

sind ganz vortrefflich gewesen. Von 18 Fällen, in denen die Behandlung abgeschlossen ist, ist bei 12 die Eiterung absolut ausgeheilt. Von den übrigen 6 lagen in 3 Fällen Cholesteatome, in einem ein grosser Sequester vor. Hier ist die Ausheilung selbstverständlich ohne Operation nicht möglich. Bei 2 Fällen, die im Anfang unserer Versuche in Behandlung kamen, ist die Eiterung aus dem Ohre nicht gänzlich versiegt, die Eiterung am Warzenfortsatz dagegen mit beweglicher Narbe ausgeheilt. Wir haben in diesen beiden Fällen den Fehler gemacht, die Behandlung auszusetzen, sobald die acute eitrigte Mastoiditis verschwunden war. Jetzt führen wir die Stauungshyperämie solange durch, bis auch die Eiterung aus dem Ohre gänzlich versiegt ist, oder ihr Fortbestehen anzeigt, dass eine Operation zur Heilung nothwendig ist.

Am Rumpfe wird die Stauungshyperämie durch Sauggläser hergestellt, die nach dem Principe des Schröpfkopfes hergestellt sind. Sie bieten den Vortheil, dass sie gleichzeitig etwa vorhandenen Eiter aus kleinen Oeffnungen sehr vollständig entleeren. Der Schröpfkopf trägt oben einen Gummiball zum Herstellen der Luftverdünnung, oder man erzeugt diese durch eine Saugspritze. Alle Apparate sind so eingerichtet, dass sie nach jedem Gebrauche vollständig ausgekocht werden können.

Beginnende Entzündungen gehen unter dem Saugapparate, wie unter der Stauungsbinde zurück. Ist ein Abscess vorhanden oder bildet er sich unter der Behandlung, so wird er durch einen Einstich von $\frac{1}{2}$ —1 cm Grösse entleert.

Der Saugapparat wird täglich $\frac{3}{4}$ Stunden lang in folgender Weise angewandt: Man darf die Luft nicht zu stark verdünnen, sonst stockt die Circulation an der behandelten Stelle vollständig. Der Schröpfkopf soll gerade noch gut haften bleiben. Er wird mit eingedrücktem Ballon aufgesetzt, dann lässt man mit dem Druck des Daumens ganz allmählich nach, weil sonst die entzündete Stelle schmerzen würde. Nachdem der Schröpfkopf 5 Minuten gesessen hat, nimmt man ihn für 1—3 Minuten ab, um ihn dann wieder für 5 Minuten haften zu lassen. Die ganze Sitzung dauert, wie schon erwähnt, $\frac{3}{4}$ —1 Stunde.

Auf diese Weise werden Furunkel, Carbunkel, Mastitis, alle möglichen Abscesse, vereiterte Blutergüsse etc. behandelt. Die

Heilungsdauer wird dadurch ganz erheblich abgekürzt und grössere Narben werden vermieden.

Von besonderer Bedeutung ist der Saugapparat für die Behandlung der Mastitis, weil die grossen Schnitte, mit ihren die Gestalt und die Function der Drüse störenden Narben, vollständig wegfallen. Auch hier werden die Abscesse nur mit kleinen Stichen eröffnet und durch die Luftverdünnung ausgesogen. Stets ist bei acuter Mastitis die Milchstauung zu beseitigen. Theils besorgt dies der zur Behandlung der Entzündung benutzte Saugapparat, theils entfernt man die Milch noch ausserdem durch einen gewöhnlichen Milchsauger.

Ist beim Furunkel bereits eine Eiterkuppe vorhanden, so wird das dieselbe deckende Häutchen mit der Pincette entfernt.

Damit der Schröpfkopf besser und schonender haftet, wird sein Rand mit Fett bestrichen.

Zum Schluss zeige ich Ihnen ein von Klapp construirten Saugapparat zur Behandlung subacuter Panaritien und Paronychien.

Während ich bei der Bindenstauung betonen musste, dass sie wegen ihrer Gefahren in unkundigen Händen zunächst nur im Krankenhause geübt werden sollte, so kann man die Saugapparate sehr wohl jedem praktischen Arzt in die Hand geben, da man damit Unheil kaum anrichten kann. Doch sollte jeder sich genau an die Vorschriften der Technik halten.

Die genauere Beschreibung dieser für acute Entzündungen und Eiterungen in Betracht kommenden Heilverfahren findet man in: Bier, Behandlung akuter Eiterungen mit Stauungshyperämie. Münchener med. Wochenschrift 1905 No. 5, 6 u. 7 und Klapp, Ueber die Behandlung entzündlicher Krankheiten mittelst Saugapparaten. Ebenda 1905 No. 16.

X.

(Aus der chirurgischen Klinik zu Greifswald — Director:
Professor Dr. Friedrich.)

Ungewöhnliche Form der Verhornung bei einem Hautcarcinom.

Von

Dr. P. Glimm,

I. Assistenzarzt.

(Hierzu Tafel I und 1 Figur im Text.)

Der in Frage stehende Tumor schien bei makroskopischer Betrachtung nur das bei Hautkrebsen mehrfach beobachtete und beschriebene Vorkommen von Verkalkungen darzubieten. Bei näherer Untersuchung ergaben sich jedoch durchaus ungewöhnliche Befunde, wie sie weder in der hiesigen chirurgischen Klinik noch im pathologischen Institut jemals zur Beobachtung kamen.

Da ich auch in der Literatur eine gleiche Form der Verhornung nicht erwähnt fand, hielt ich genauere Mittheilung darüber für angezeigt.

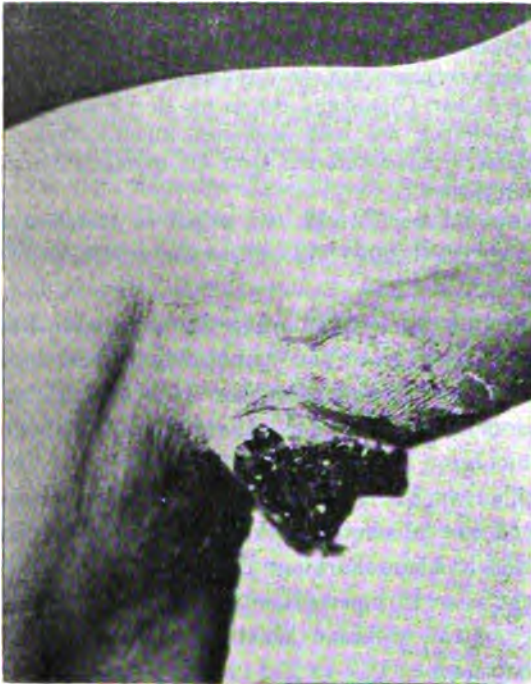Krankengeschichte.

Am 30. 9. 1904 wurde der 61 Jahre alte Kaufmann Tr. in die Klinik aufgenommen wegen einer Geschwulst am linken Oberarm in der Nähe der Achselhöhle.

Vor länger als einem Jahre bemerkte der Patient daselbst einen erbsengrossen Knoten. Dieser Knoten vergrösserte sich allmählich unter geringen zeitweiligen Schmerzen und brach vor 6 Wochen unter stärkeren Schmerzen auf. Es entleerte sich aus der Geschwulst ständig Blut und eine gelbe krümelige Masse. Der zugezogene Arzt stellte die Diagnose Hautkrebs und rieth zur Operation.

Der Befund war folgender: Kleiner, wenig kräftig gebauter, gut genährter Mann mit gesunden inneren Organen. An der Innenseite des linken Oberarms,

nahe der Achselhöhle sieht man einen erhabenen Tumor, dessen Oberfläche total exulcerirt ist. Die grösste Länge der Geschwulst beträgt 6 cm, die Breite $5\frac{1}{2}$ cm und die Höhe bis zu etwa 2 cm. Der wallartige Rand der Geschwulst ist unregelmässig, hahnenkammartig gelappt. Der blutreiche, rothbraune Geschwulstgrund ist zerklüftet, von warzenartigen Erhabenheiten durchzogen. In den Nischen der letzteren sieht man zahlreiche, hanfkorngrosse, zum Theil noch grössere, meist etwas kleinere gelbe Gebilde von unregelmässiger Form. Diese Gebilde lassen sich theilweise entfernen und werden zunächst für Kalkconcremente gehalten. Die Geschwulst lässt sich nicht auf der Unterlage verschieben, blutet leicht und fühlt sich im Ganzen derb an. Die umgebende



Haut zeigt blauröthe, entzündliche Färbung. Zur Achselhöhle ziehen erweiterte Venen hin. In der Achselhöhle fühlt man ein über taubeneigrosses, schmerzhaftes Drüsenpaket.

Da nach dem Befunde ein Hautcarcinom diagnosticirt werden musste, wurde die Geschwulst weit im Gesunden extirpirt und die Entfernung der Achseldrüsen angeschlossen. Dabei zeigte sich, dass der Tumor an der Fascie Halt machte. Eine Abkapselung oder scharfe Grenze gegen das Gesunde liess sich nirgends nachweisen.

Theile der Geschwulst wurden nun in Sublimat, Formalin, Alkohol, Osmiumsäure fixirt und dann in Paraffin oder Celloidin eingebettet.

Ein Stückchen verblieb der frischen Untersuchung, während der Rest nach Kaiserling fixirt und aufgehoben wurde. Es zeigte sich bei der frischen Untersuchung, dass die erwähnten gelben Gebilde aus einem Mosaik polygonaler, platter, glänzender Zellen bestanden. Meist liess sich ein central gelegener kleiner Kern nachweisen. Das Zellprotoplasma zeigte ein fein geriffeltes Aussehen. Gleich am ungehärteten Präparat wurde versucht, Aufschluss über die Art dieser seltsamen Degenerationsform zu gewinnen.

Da es ursprünglich nahe lag, an Verkalkung zu denken, wurden die gebräuchlichsten Methoden zum Nachweis derselben mit Salzsäure, Schwefelsäure etc. angewendet.

Es zeigte dabei absolut keine Veränderung der Zellen. Ich möchte hier gleich im Voraus bemerken, dass sich später an Schnitten niemals eine Verkalkung, auch nicht der Beginn derselben nachweisen liess.

Eine Fettmetamorphose war von vornherein unwahrscheinlich. Längere Einwirkung von Aether, Chloroform, Benzin bis zu drei und mehr Stunden erreichte keine Aenderung des mikroskopischen Bildes. Nach 6 Tage langem Verweilen in 2proc. Osmiumsäure war nicht die geringste Schwarzfärbung in den Zellen wahrnehmbar.

Die Reaction auf Amyloid gab rein negativen Ausschlag; längere Einwirkung von verdünnter Natronlauge schien eine leichte Quellung der Zellen hervorzubringen.

Es schien mir nach Ausführung der genannten Reactionen als wahrscheinlich, dass eine der Verhornung nahestehende Degenerationsform in Frage kommen musste. Ich behandelte daher Gefriermikrotomschnitte nach der Gram'schen Methode, die von Ernst vor mehreren Jahren für den Nachweis der Verhornung so warm empfohlen war¹⁾. Es zeigte sich an den Schnitten, die durch die Entfärbung mit absolutem Alkohol gleichzeitig fixirt wurden, dass eine intensiv blaue Färbung der verhornten Zellen des Oberflächenepithels, der Hornperlen und der erwähnten, degenerirten Zellcomplexe eintrat, während sonst kein Gewebe die Färbung angenommen hatte.

Bei Einwirkung von Picrocarmin ergab sich intensive Gelbfärbung der degenerirten Zellhaufen.

An den gehärteten Präparaten konnte ich zunächst den Charakter der Geschwulst als Hautcarcinom sicherstellen. Der Tumor wurde in der Hautsache von vielfach gewundenen und mit einander in Verbindung stehenden compacten Epithelhaufen und Nestern ge-

¹⁾ Wie ich an mannigfachen Präparaten nachweisen konnte, zeigte sich die Gram'sche Methode sehr geeignet für den schnellen Nachweis der Verhornung an frischen Schnitten. Ich kann einen Versuch damit nur empfehlen.

bildet, deren Zusammenhang mit dem Oberflächenepithel wegen der ausgedehnten Ulceration nur an einzelnen Stellen sichtbar war. Die meisten Epithelzellen glichen in ihrem Bau den Matrixzellen und zeigten keine scharfe Begrenzung ihres Protoplasmas.

Nach allen Richtungen, auch unter dem intacten Oberflächenepithel gingen von den dickeren Zellhaufen Knospen und Fortsätze aus, ohne einer bestimmten Anordnung zu folgen. Irgend eine Abkapselung des Tumors war nicht vorhanden; vielmehr bot sich ausgesprochen infiltratives Wachstum. Häufig traten in den Epithelhaufen concentrische Anordnungen und Epithelperlen auf, die sich in keiner Weise von den typischen Hornperlen unterschieden. Die Umgebung der Hornperlen zeigte dann meist den gewöhnlichen Plattenepithelbau mit scharfer Abgrenzung des Protoplasmas, Bläschenform der Kerne, einhergehend mit allgemeiner Vergrößerung der Zellen. In der nächsten Umgebung der Hornperlen fanden sich gut ausgebildete Riffzellen, auch Zellen mit Keratohyalin.

Nirgends war eine drüsenähnliche Anordnung der Zellen, Bildung von Hohlräumen nachzuweisen. Vielfach umwucherten die Carcinomzellen Bindegewebsbalken. Dabei waren alle Stadien der Zerstörung des Bindegewebes, der Verflüssigung desselben zu beobachten. Ein sicheres Zeichen für die Malignität des Tumors! Das üppig entwickelte Stroma zeichnete sich durch Reichthum an Blutgefäßen aus.

Kerntheilungsfiguren von unregelmässiger Form waren im Gebiet der Zellen vom Matrixtypus vereinzelt anzutreffen.

Die uns besonders interessirenden degenerirten Zellhaufen, die als gelbe Körner imponirten, fanden sich ohne regelmässige Vertheilung im ganzen Tumorbereich. Wie sich an Serienschnitten beweisen liess, standen sie in breiter Verbindung mit den noch nicht degenerirten Carcinomzellen.

An vielen Präparaten liess sich dieser Uebergang genauer studiren. Die noch wenig differenzirte Epithelbrut vom Matrixzellencharakter nahm allmählich den Typus der Plattenepithelien an. Die Kerne traten mehr in die Mitte, wurden runder, bläschenförmiger. Damit parallel gehend liessen sich unter Vermehrung des Protoplasmas die Zellgrenzen schärfer erkennen.

Unter Schrumpfung des immer central liegenden Kerns, aber Beibehaltung der Zellgrenzen wurden die Zellen leuchtender und

gingen so mit Verlust der Kernfärbung in diese auffällige Form der Degeneration über. Diese Uebergangszonen waren meist nur wenige Zellreihen breit; während die benachbarten Zellen vom Matrixtypus in dichten Reihen nebeneinander lagen. Dabei befanden sich in der weiteren Nachbarschaft häufiger normale Hornperlen. Von den Zellen der Uebergangszone enthielten höchst selten einzelne Keratohyalin; die degenerirten Zellen waren stets frei davon. Riffzellen fanden sich nicht.

Bezüglich der Lagerung der degenerirten Zellen zu einander war Folgendes bemerkenswerth: Die Zellen, die platt, polygonal, oft etwas comprimirt aussahen, lagen gewöhnlich ohne eine gesetzmässige Anordnung neben einander, nur in selteneren Fällen liess sich eine concentrische Schichtung um einen deutlichen Kern in Form einer Hornperle erkennen.

Die grösseren Herde wiesen manchmal Zacken und Ausläufer auf, durch die sie mit einander communicirten. An den grössten Degenerationsherden, die bis zu 9 mm lang wurden, konnte man sehen, dass kleine, hyaline degenerirte Inseln von Bindegewebe in sie eingeschlossen waren. Die degenerirten Carcinomzellen fielen durch ihre Gleichmässigkeit auf; die Zellgrenzen waren bei den meisten Färbungen leicht erkennbar. Um die geschrumpften, stets nachweisbaren Kerne, die nur an den Uebergangsstellen manchmal noch etwas Färbung annahmen, schloss sich häufiger ein heller Ring. Vacuolenbildung zeigte sich nicht.

In den Gebieten des Tumors, wo sich sehr reichliche Degenerationsherde fanden, die wir also zu den ältesten rechnen müssen, bestand stets ein sehr kern- und blutreiches Bindegewebe.

Hin und wieder ergaben sich hier recht interessante Bilder. Man konnte verfolgen, wie das Bindegewebe in die Zellcomplexe hinein wuchs und sie z. Th. durch zarte Capillaren förmlich aus einandersprengte, sodass einige Zellen frei ohne Zusammenhang mit den übrigen Epithelzellen waren oder nur theilweise noch mit ihnen in Verbindung standen. In der Nachbarschaft kamen dann Fibroblasten und zahlreiche Riesenzellen zur Beobachtung, die bis zu 20 und mehr Kerne in sich beherbergten. Diese Riesenzellen waren ohne Zweifel als Fremdkörperriesenzellen aufzufassen.

Wenn man will, kann man hier von einen beginnenden Heilungsprocess sprechen.

Betonen möchte ich noch, dass niemals eine besondere Begrenzung der einzelnen degenerierten Zellcomplexe bestand. Sie waren überall von kernreichem Stroma umgeben, standen häufig durch bandartige Fortsätze mit einander in Verbindung und mit den noch unveränderten Carcinomzellen durch schmalere oder breitere Brücken in Zusammenhang. Nirgends ergab sich ein Zusammenhang mit verhornten Zellen des Oberflächenepithels. Niemals bestand eine Andeutung von drüsenartigem Bau oder Cystenbildung.

In der Nähe des Tumors zeigte das Oberflächenepithel eine starke Wucherungstendenz. Die Verhornungszone erwies sich als sehr breit, bisweilen an Hauthornbilder erinnernd. Auffallend entwickelt war auch das Stratum granulosum; es umfasste häufig 6 Zelllagen. Die Matrixzellen setzten sich handschuh- und fingerförmig in die Tiefe fort. Talgdrüsen und Haarbälge fehlten im eigentlichen Geschwulstgebiet; in der Nachbarschaft waren sie nur sehr spärlich vertreten. An ihnen wie an den etwas zahlreicheren Schweissdrüsen fanden sich keine Abweichungen von der Norm. Auch die an der Grenze der mit dem Tumor exstirpirten Haut auftretenden grossen Achseldrüsen erwiesen sich als unverändert.

Die Untersuchung der vergrösserten Lymphknoten der Achselhöhle ergab einfache Entzündung; auf sehr zahlreichen Schnitten war nirgends eine Epithelwucherung nachweisbar. Ein Befund, der mich nicht überraschte, da ja die Umgebung des ulcerirten Tumors stark entzündet war und eine Fortleitung der Infection wahrscheinlich machte.

Nach diesen Untersuchungsergebnissen, die, um eine Beurtheilung zu erleichtern, etwas genauer mitgetheilt wurden, konnte keinem Zweifel unterliegen, dass der fragliche Tumor ein Carcinom war, das vom Epithel der Haut ausging. Auf eine genauere Definition dieses Carcinoms etwa im Sinne Krompechers oder Borrmann's will ich mich nicht weiter einlassen, da die Ulceration des Tumors zu weit fortgeschritten war. Ferner habe ich gezeigt, dass die uns besonders interessirenden gelben, als Körner imponirenden Gebilde sicher aus degenerierten Krebs epithelien hervorgegangen waren. Nunmehr galt es der Frage näher zu treten, ob es sich wirklich bei dieser auffälligen Degenerationsform um einen Verhornungsprozess handelte. Eine Frage, die abgesehen von den morphologischen Veränderungen und dem negativen Ausfall der

oben angeführten Reactionen, nur durch die Anwendung der für die Verhornung specifischen Färbemethoden beantwortet werden konnte.

Bei einfacher Färbung mit Haematein, Haematoxylin blieben die Degenerationsherde stets ungefärbt; bei Gegenfärbung mit Eosin erschienen sie je nach der Dauer der Farbstoffeinwirkung hell bis kräftig roth. Mit grosser Sicherheit liess sich nach der Gram'schen Methode mit Gentianaviolettanilin- oder Methylviolettcarbollösung, der gewöhnlich eine Färbung mit Lithioncarmin oder auch Eosin vorausgeschickt wurde, eine blau bis blauviolette Tinctio n der degenerirten Zellhaufen, der Cancroidperlen und der verhornten Zellen der Epidermis nachweisen. Alle genannten Zellen erschienen bei der Färbung nach van Gieson leuchtend gelb; stellenweise waren hyalin degenerirte Zellen neben den verhornten an intensiver Rothfärbung zu erkennen. Mit derselben Methode wurde auch hin und wieder eine hyaline Degeneration des Bindegewebes sichtbar gemacht.

Die von Ebbinghaus für den Nachweis der Verhornung angegebene Combination mit Goldorange, die auch das Epithelhyalin in gleicher Weise färbt, verlieh auch den degenerirten Zellhaufen einen leuchtend orange Farbenton. Orcein erwies sich sowohl bei diesem Tumor als auch bei mehreren anderen Präparaten als unzuverlässig in der Färbung von verhornten Zellen, während die im Tumor reichlich vorhandenen elastischen Fasern gut damit gefärbt wurden. Vielleicht war die Güte des benutzten Präparates oder ein technischer Fehler Schuld daran.

Die von Unna für Verhornung angegebene und sehr empfohlene Reaction wurde ebenfalls angewendet. Nach tagelanger Einwirkung der Pepsinsalzsäurelösung bei 40°, nachfolgender Behandlung mit Wasser, Alkohol und Färbung mit polychromem Methylenblau, der Differenzirung mit gelbem Blutlaugensalz oder Salzsäurealkohol folgte, färbten sich die Zelleisten intensiv; die Zellen selbst waren von einem zarten Netz blauer Fasern durchsetzt.

Bei in Osmiumsäure fixirten Stückchen konnte man eine Rothfärbung der degenerirten Zellen mit Saffranin oder Fuchsin erzielen; dabei wurde immer wieder das Fehlen jeglicher Fettmetamorphose nachgewiesen.

Obwohl durch mehrfache Untersuchungen gezeigt ist, dass das Auftreten der Verhornung nicht von der Bildung des Keratohyalins

abhängig ist, letzteres dabei anscheinend ziemlich bedeutungslos ist, achtete ich doch bei Anwendung der gebräuchlichen Methoden auf das Vorkommen desselben.

In vielen Zellen der Cancroidperlen, auch im Centrum derselben fand ich das Keratohyalin reichlich, während es in den grossen verhornten Zellhaufen fehlte, sich vereinzelt in ganz wenigen Zellen bisweilen am Rande, in den Uebergangszonen nachweisen liess.

Ueberschauen wir die Resultate der verschiedenen Färbungen, so sehen wir, dass die für die Verhornung besten Färbungsmethoden und Reactionen positiv ausgefallen sind.

Ich glaube durch die beschriebenen Untersuchungen den Beweis geführt zu haben, dass diese ungewöhnliche Degenerationsform als ein Verhornungsprocess aufzufassen ist, bei dem, wie in der Regel, auch eine hyaline Degeneration der Epithelien, wenn auch nur in geringem Grade, zu beobachten ist. Besonders interessant ist bei dem Tumor die Grösse der Zellcomplexe, die fast Erbsengrösse erreichen. Einen derartigen Umfang der Verhornung finden wir sonst nicht bei Hautkrebsen.

Weiter ist auffällig und ungewöhnlich, dass diese Verhornung so gleichmässig auftritt, dass die verhornten Zellen einander so ähnlich sind. Während beim gewöhnlichen Verhornungsprocess in Hautcarcinomen weiter die concentrische Anordnung der Zellen im Vordergrunde steht, habe ich hier neben der concentrischen Anordnung um eine Hornperle constatiren können, dass die Zellen sich einfach aneinander legen, stellenweise sich zu grossen Gebilden vereinigen, dann auch in feineren Bändern, stets ohne Abkapkselung die Geschwulst durchziehen. Ferner erfolgt diese Verhornung in einem sehr schnellen Tempo ohne grosse begleitende Vorgänge. Ausgebildete Riffzellen kommen auch in den Uebergangszonen nicht zur Beobachtung. Keratohyalin ist in den verhornten Zellen selbst niemals vertreten, vielleicht in Folge starker Compression oder grosser Feuchtigkeit. Die Kerne bleiben wie bei den trockenen Hautkatarrhen erhalten.

Wir sehen also in der schnellen Verhornung, dass diese Carcinomzellen in hohem Grade der Metaplasie fähig sind. Nekrosen, Detritusmassen fehlen gänzlich. Die Auffassung, dass diese Verhornung durch Einstülpung und fortschreitendes Tiefenwachsthum

der verhornten Zellen des Oberflächenepithels in die Carcinomepithelien zu Stande gekommen, kann ich als unrichtig ablehnen, da sich nirgends ein für diese Annahme verwertbares Bild fand, die verhornten Krebszellen niemals einen Zusammenhang mit dem Oberflächenepithel erkennen liessen.

Wie gezeigt, ist diese Form der Verhornung, die der Verhornung im Atherom etwas ähnlich ist, beim Hautcarcinom sehr auffallend. Es sollte mich interessiren, wenn durch diese Beschreibung Anlass zur Mittheilung gleicher Beobachtungen gegeben würde.

Ein besonderer Grund für die Erklärung dieser Verhornungsform lässt sich aus dem Bau des Tumors nicht ableiten, da, wie gezeigt, derselbe sonst keine Abweichungen erkennen lässt, die ihn von anderen Carcinomen der Haut unterscheiden. Für den Gedanken einer Ableitung des Tumors von den Talg- oder Schweissdrüsen hat sich nirgends der geringste Anhaltspunkt ergeben, auch weist er absolut keine Aehnlichkeit mit den so viel umstrittenen Endotheliomen der Haut auf. Bei Durchsicht der betreffenden Literatur, auch der der trockenen Cancroide, der verkalkten Epitheliome der Haut, die — ein eindrucksvolles Zeichen für die divergirenden Ansichten der Untersucher — auch bald als verkalkte Endotheliome, bald als verkalkte Talgdrüsengeschwülste aufgeführt werden, wie der carcinomatös degenerirten Atherome oder Dermoidcysten, bei denen die umfangreichsten Verhornungen vorkommen, habe ich gleiche Formen der Verhornungen nicht auffinden können.

Ebenso habe ich bei Untersuchungen zahlreicher Carcinome der Haut, darunter zwei der Talgdrüsen, eines der Schweissdrüsen aus der Sammlung von Herrn Geheimrath Grawitz, dem ich zugleich für diese liebenswürdige Unterstützung meinen verbindlichsten Dank sage, niemals ähnliche Befunde constatiren können.

Hinsichtlich des klinischen Interesses erwähne ich noch, dass der betreffende Patient bisher frei von Recidiven ist.

L i t e r a t u r

(nur zum Theil mitgetheilt).

1. Barlow, Ueber Adenomata sebacea. Deutsches Archiv für klin. Medicin. 55. Bd.
2. Beck u. Krompecher, Die feinere Structur der primär. Hautcarcinome. Dermatol. Studien. 19. Heft. 1903.
3. Becker, Ueber Riesenzellenbildung in Cancroiden. Virchow's Archiv. 156. Bd.
4. Borrmann, Entstehung und Wachsthum der Hautkrebse. Zeitschrift für Krebsforschung. Bd. 2.
5. Borst, Die Lehre von den Geschwülsten. Wiesbaden 1902.
6. Ebbinghaus, Eine neue Methode zur Färbung der Hornsubstanz. Centralblatt f. allg. Path. 1902. No. 11.
7. Ernst, Studien über patholog. Verhornung mit Hülfe der Gram'schen Methode. Ziegler's Beitr. z. pathol. Anatomie. Bd. 21.
8. Ernst, Ein verhornender Plattenepithelkrebs des Bronchus. Ziegler's Beitr. z. pathol. Anatomie. Bd. 20.
9. Ernst, Ueber die Beziehung des Keratohyalin zum Hyalin. Virchow's Archiv. Bd. 130.
10. Förster, Ueber einige seltene Formen des Epithelialcancroides. Verh. d. Würzb. phys. med. Gesellschaft. 1859.
11. Franke, Virchow's Archiv. 121. Bd. 1890.
12. Franke, Langenbeck's Archiv. Bd. 34. 1886.
13. Kothe, Zur Lehre von den Talgdrüsen geschwülsten. Arch. für Dermat. u. Syph. Bd. 68.
14. Krische, Ein Fall von primärem Oberflächenepithelkrebs in geschl. Atherom. Bruns' Beitr. Bd. 31.
15. Linser, Ueber die Entwicklung von Oberflächenepithelkrebs in Dermoidcysten. Bruns' Beitr. Bd. 31.
16. Lücke, Geschwülste. Pitha-Billroth. Spec. Chir. II.
17. Mertens, Carc. auf dem Boden eines Dermoids. Bruns' Beitr. Bd. 31.
18. von Noorden, Das verkalkte Epitheliom. Bruns' Beitr. 1888.
19. Orth, Ueber Heilungsvorgänge an Epitheliomen. Zeitschrift für Krebsforschung I.
20. Perthes, Verkalkte Endotheliome. Bruns' Beitr. Bd. 12.
21. Petersen, Beiträge zur Lehre vom Carcinom. Bruns' Beitr. Bd. 32.
22. Ribbert, Geschwulstlehre.
23. Ruge, Papill. Atherom des Rückens. Virchow's Arch. Bd. 136.
24. Sohmeissner, Die Keratohyalin granula in Hautkrebsen. In.-Diss. Würzburg. 1902.
25. Schwarz, Ueber ein Epithelioma pap. Virchow's Archiv. 175.
26. Thiersch, Epithelialkrebs.
27. Thorn, Ueber das verkalkte Epitheliom. Langenbeck's Arch. Bd. 56.
28. Unna, Hautkrankheiten.

182 Dr. P. Glimm, Ungewöhnl. Form der Verhornung bei einem Hautcarcinom.

29. Unna, Zur Kenntniss der hyalinen Degeneration der Carcinomepithelien. Dermat. Zeitschr.
30. Unna, Keratohyalin. Monatshefte für pract. Dermatol. Bd. 20. 1895.
31. Unna, Die Darstellung des Hyalins in der Oberhaut. Monatshefte f. pract. Dermatol. Bd. 19.
32. Winiwarter, Die Erkrankungen der Haut und des Zellgewebes. 1892.
33. Ziegler, Handbuch der pathol. Anatomie.

Erklärung der Abbildungen auf Tafel I.

- Figur 2. Frischer Schnitt durch eine Randpartie. Färbung nach Gram. Normale Haut. Die Hornschicht der Haut, Haar und die beiden verhornten Krebsnester blau gefärbt. Mittlere Vergrößerung.
- Figur 3. Uebergangszone der Kreszellen in Verhornung. Färbung nach van Gieson. Man sieht, wie allmählig die Zellen vom Matrixetypus grösser, Plattenepithel ähnlich werden. Die Kerne werden grösser, bläschenförmiger, treten mehr in die Mitte, die Zellgrenzen werden deutlich. Dann schneller Uebergang in Verhornung unter Schrumpfung der Kerne, die stets nachweisbar sind. (Letzteres tritt deutlich hervor beim Drehen der Mikromillimeterschraube). Stachelzellen, Keratohyalin, concentrische Anordnung fehlen. Starke Vergrößerung.
- Figur 4. Uebersichtsbild: Rechts ein grosser verhornter Bezirk, von dem nur $\frac{1}{6}$ abgebildet ist. Die einzelnen Zellgrenzen sind nicht mitgezeichnet. Vereinzelt fuchsinroth gefärbte, hyalin degenerirte Epithelien. Links davon Krebszapfen mit ausgebildeten und in Bildung begriffenen Hornperlen. Deutliche Umwucherung des Bindegewebes. Schwache Vergrößerung.
-

XI.

Zur Radicaloperation des Nabelbruches ¹⁾.

Von

Dr. Roman von Barącz,

Privatdocenten für Chirurgie an der Universität zu Lemberg.

(Mit 1 Figur im Text.)

Die Radicaloperation der Nabelhernie bietet dem Chirurgen bedeutend grössere Schwierigkeiten als die Operation der Leisten- und Schenkelhernie dar. Auch die Recidiven nach der Radicaloperation dieses Bruches kommen bedeutend öfter zum Vorschein als nach der Radicaloperation anderer Brucharten. Nach P. Berger sollen Rückfälle in 15—20 pCt. der radical operirten Fälle bei kleinen, sogar in 30 pCt. bei mittelgrossen und grossen Nabelbrüchen vorkommen. Die Ursachen hiervon müssen im anatomischen Bau des Bruchringes bei Nabelhernien und den Mängeln der Operationstechnik selbst gesucht werden. Während bei anderen Hernien die Bruchpforte einen langen Canal bildet und ein genügendes plastisches Material zu dessen Verschlusse in den denselben begrenzenden Muskelschichten reichlich vorhanden ist, bildet hier die Bruchpforte ein sehr kurzer, unnachgiebiger, nur aus aponeurotischem Gebilde bestehender Ring. Bei voluminösen Brüchen besteht dabei oft eine beträchtliche Diastase bei den geraden Bauchmuskeln. Der Bruchsack selbst ist mit der dünnen, fettlosen Haut verwachsen, dabei ist er meistentheils in verschiedene Septa getheilt, mit welchen das fettreiche Omentum reichliche Verwachsungen eingeht. Wenn man dabei berücksichtigt, dass die Nabelbrüche meistentheils fettreiche Frauen betreffen, deren Bauch-

¹⁾ Theilweise vorgetragen in der Sitzung der Lemberger ärztlichen Gesellschaft am 21. October 1904.

decken in Folge von vielen Geburten sehr schlaff sind, so können wir uns vorstellen, wie grosse technische Schwierigkeiten die Radicaloperation in solchen Bedingungen bietet, besonders aber, wenn dieselbe auf die typische Weise mit einem gewöhnlichen über die Mitte der Geschwulst geführten Schnitte ausgeführt wird. Wegen der häufigen Verwachsungen des Bruchsackes mit der Haut und dem Bruchsackinhalt kann hier das Brucheingeweide leicht verletzt werden; nebst dem ist die Orientirung durch die mannigfachen Verwachsungen ausserordentlich erschwert. In Fällen von Incarceration solcher Hernien kann beim gewöhnlichen Vorgehen: bei dem Debridement des Bruchringes mittelst Herniotom von aussen nach innen das Eingeweide wieder sehr leicht eingeschnitten werden. Dabei bleibt der eigentliche Ausgangspunkt der Recidive die fibröse Bruchpforte: der erweiterte Nabelring zurück, dessen Vereinigung durch die Naht wenig Garantie für dauernden Verschluss bieten kann.

Als grosser Fortschritt der Operationstechnik muss das zuerst (1888) vom Amerikaner Keen¹⁾ beschriebene und dann von Condamin²⁾ ausgebildete Verfahren: die Ausschneidung des Nabels aus der ganzen Dicke der Bauchwand, d. i. die sogen. totale Omphalectomie betrachtet werden. Anstatt durch einen Längs- oder Querschnitt den Bruchsack zu eröffnen, wird nach seiner Methode die Nabelgegend durch 2 elliptische Schnitte umschrieben, welche ausserhalb des Bruchsackes bis zum Bruchsackhals vordringen und nach aussen von der Bruchpforte die Bauchhöhle eröffnen so, dass von vorn herein der ganze Bruchsack sammt Bruchsackhals und die Bruchpforte ausgeschaltet werden. Nach Anlegung einiger Massenligaturen wird das Netz resecirt, die Darm-schlinge reponirt und die Bauchdecken werden dann in 3 Etagen vernäht.

Diese Methode bietet mannigfache Vortheile gegenüber dem alten Verfahren. Zunächst erleichtert und verkürzt sie den schwierigsten Act der Radicaloperation, nämlich die Reposition des Bruchinhaltes. Durch Eröffnung der Bauchhöhle ausserhalb des Bruch-

¹⁾ Medical News. 1888. Februar 25.

²⁾ R. Condamin de Lyon. De l'omphalectomie et de la suture à trois étages dans la cure radicale des hernies ombilicales. Archives provinciales de Chirurgie Tome I. 1892. S. 193 und Tome II. 1893. S. 325 und Referate im Centralblatte für Chirurgie. 1892. No. 52 und 1893. No. 44.

ringes wird hier von vornherein die innere Mündung der Bruchpforte zugänglich gemacht, sodass die in den Bruch eintretenden Eingeweide noch vor ihrem Eintritt untersucht werden können. Dadurch wird die Orientirung erleichtert, die eingeklemmte Darmschlinge kann leichter befreit, das Omentum im Zusammenhang mit dem Bruchsack und Haut leichter reseziert, die Verwachsungen können leichter gelöst werden. Durch die Excision des fibrösen Nabelringes werden besser ernährte Aponeurosentheile zur Apposition gebracht und die Wunde nähert sich mehr einer gewöhnlichen Laparotomiewunde; die Etagnnaht bietet mehr Garantie vor Rückfällen.

P. Bruns¹⁾ (Tübingen) verfuhr ähnlich wie Condamin, nur vernähte er die Bauchdecken mit tiefen, alle Schichten mitfassenden Nähten, was meines Erachtens noch weniger Garantie vor Rückfällen bieten musste.

Dass nach der Condamin'schen Omphalectomie bei fetten Personen mit bedeutendem Nabelbruch grosse Schwierigkeiten bei der Bauchnaht entstehen können, beweisen die Fälle von Pernice²⁾ und Langsdorff³⁾. Der Fall Langsdorff beweist nebstdem, dass auch die Condamin'sche Omphalectomie nicht vollständige Garantie gegen Rückfälle bieten muss, da in diesem Falle schon nach 14 Monaten die Narbe nachgegeben hat. Andere Chirurgen trachteten die Technik dieser Operation in anderer Hinsicht zu vervollkommen. Sie trachteten nicht so sehr den Operationsact selbst zu erleichtern, als vielmehr sich vor Rückfällen zu versichern durch Vervollkommnung der Etagnnaht oder Anwendung gestielter Muskellappen.

Gersuny⁴⁾ umschneidet die Nabelnarbe, trägt den ganzen Bruchsack ab, vernäht das Peritoneum für sich und dann die Bruchpforte. Hierauf spaltet er beiderseits mittelst Scheere die Scheide beider Musculi recti am medialen Rande derselben, macht die beiden Muskeln durch Abpräpariren ihrer Inscriptiones tendineae genügend verschiebbar, vereinigt ihre medialen Ränder durch

¹⁾ P. Bruns, Die Omphalectomie bei der Radicaloperation der Nabelbrüche. Centralblatt für Chirurgie. 1894. No. 1.

²⁾ Centralblatt für Chirurgie. 1895. No. 3. S. 75.

³⁾ ibidem. No. 17. S. 421.

⁴⁾ R. Gersuny, Eine Methode der Radicaloperation grosser Nabelhernien. Centralblatt für Chirurgie. 1893. No. 43. S. 921.

Nähte, welche die Inscriptio tendineae mitfassen. Auf diese Weise werden die beiden geraden Bauchmuskeln breit angenähert, wodurch sie dann einen resistenten Damm der Bauchpresse gegenüber bilden und den Recidiven vorbeugen sollen; die Haut wird separat genäht.

Ostermayer¹⁾ (Budapest) operirte ähnlich Gersuny, jedoch hat er auch den Nabelring excidirt, was entschieden mehr Garantie für die Dauerhaftigkeit des Erfolges verspricht, als die einfache Naht der Bruchpforte mit der Vereinigung der blossgelegten Recti nach Gersuny.

D. Biondi²⁾ modificirte die Etagennaht auf folgende Weise. Von der Voraussetzung ausgehend, dass die vertical sogar in drei Etagen angelegte Naht stets einen Locus minoris resistentiae bildet, räth er das Peritoneum und die hintere Rectusscheide transversal, dann die Musculi recti vertical, die vordere Rectusscheide wieder transversal zur Axe des Körpers, die Haut endlich vertical zu vernähen. Durch die Kreuzung der verschiedenen Nahtlagen soll die Narbe fester sein und vor Recidiven schützen.

Dauriac³⁾ präparirte aus dem medialen Theile beider Musculi recti je einen longitudinalen Lappen, kreuzte dann dieselben und nähte sie auf der entgegengesetzten Seite fest.

M. Wolkowicz⁴⁾ (Warschau) kam auf eine ähnliche Idee wie Dauriac. Er räth, bei den Hernien der Linea alba (inclusive der Nabelhernie) durch Kreuzung resp. Ueberdachung der geraden Bauchmuskeln zu behandeln. Beide Verfahren setzen eine vorherige Beseitigung des Bruchsackes mit completem Verschluss der Bruchpforte voraus, und besteht das Erstere in einer queren Durchtrennung der medialen Hälften beider blossgelegten Recti, worauf dann die obere rechte quere Muskelwunde mit der unteren linken und die obere linke mit der unteren rechten mittelst Naht ver-

¹⁾ Centralblatt für Chirurgie. 1894. No. 5. S. 95.

²⁾ D. Biondi (Cagliari). Zur Radicalbehandlung der Nabelbrüche. Clinica chirurgica. 1895. No. 8 und Referat im Centralblatt für Chirurgie. 1895. No. 50. S. 1144.

³⁾ J. Dauriac, Traitement chirurgical des hernies de l'ombilic et des éventrations. Progrès médical 28. April 1894, Gazette des hopitaux. 1894. p. 675 und Thèse de Paris. 1896. No. 168.

⁴⁾ Maximilian Wolkowicz, Vorschläge zur Hintanhaltung bzw. Behandlung von Ventralhernien und Hängebauch. Gazeta lekavska. 1896. No. 6 bis 12.

einigt werden. An der schwächsten Stelle, entsprechend der früheren Bruchpforte, entsteht hierdurch ein zweischichtiger muskulärer Verschluss der Bauchhöhle. Die Ueberdachung geschieht in der Weise, dass die medialen Hälften der geraden Bauchmuskeln am oberen und unteren Pole der Hernie eingeschnitten werden und die hierdurch entstandenen beiden rechteckigen Lappen einer über den anderen nach der entgegengesetzten Seite hinübergezogen werden.

Die Vorschläge von Dauriac und Wolkowicz sind zu complicirt, nebstdem werden bei ihnen gestielte Muskellappen gebildet, welche, wie die Erfahrung lehrt, der folgenden Atrophie verfallen müssten, und es nimmt nicht Wunder, dass sie die allgemeine Aufnahme nicht gefunden haben.

Ich habe oben die wichtigsten Methoden und Modificationen der Radicaloperation der Nabelhernie angeführt, welche ersonnen wurden, theils um die Operation zu erleichtern, theils um die Erfolge derselben dauerhafter zu machen. Wenn wir uns jetzt an die neuesten Lehrbücher der Chirurgie wenden, so sehen wir, dass darüber wenig Einigkeit besteht, welcher Methode der Vorzug vor der anderen zu geben wäre; am meisten wird die Methode von Gersuny und Biondi empfohlen¹⁾. Die erwähnten neuen Vorschläge finden in den neuesten Lehrbüchern der Operationslehre fast keine Berücksichtigung. Ich will nur 2 Werke citiren.

Kocher²⁾ führt einen Querschnitt durch Haut und Unterhaut je nach Entwicklung der Hauptanschwellung ober- oder unterhalb des Nabels, macht den Bruchsack bis zur Bruchpforte frei und eröffnet ihn. Er räth, das Netz nicht in Massenligatur, sondern in kleinen Portionen möglichst peripher zu unterbinden und abzutragen. Massenligaturen des Netzes sollen nach ihm zur Thrombose und Gangrän disponiren. Das Peritoneum wird ausserhalb der Bruchpforte abgetragen und sammt dem Nabelring breit vernäht.

Jacobson³⁾ räth, den Sack bis zum Halse stumpf zu lösen, ihn dann abzutragen und das Peritoneum mittelst fortlaufender Naht aus dünner Seide zu verschliessen. Dann werden die Ränder

¹⁾ Vergl. v. Bergmann, v. Bruns, v. Mikulicz, Handbuch d. practisch. Chirurgie. 1900. III. Bd. I. Th. S. 792.

²⁾ Th. Kocher, Chirurgische Operationslehre. IV. Aufl. 1902. S. 350.

³⁾ Operations on Surgey. 1901. 4. Edition. Vol. II. p. 50.

des Nabelringes auf dieselbe Weise verschlossen und endlich die Hautwunde mittelst Rosshaar.

Ich glaube, dass an eine verlässliche Methode der Radicaloperation der Nabelhernie folgende Forderungen zu stellen sind. Die Operation soll die Manipulationen am Bruchsack und seinem Inhalte erleichtern, ferner einen möglichst festen Verschluss schaffen, welcher dem Drucke der intraabdominellen Presse einerseits, dem fortwährenden Zuge der seitlichen Bauchmuskeln (M. M. obliquus abdominis externus, internus und transversus) andererseits genügenden Widerstand zu leisten im Stande wäre.

Eine Methode, welche diesen beiden Postulaten entsprechen könnte und in allen uncomplicirten und complicirten (Incarceration) Fällen anwendbar wäre, dürfte den Vorzug vor anderen verdienen.

Von allen oben angeführten Methoden entspricht am meisten dem ersten Postulate die Methode von Condamin, da bei keiner anderen die Manipulationen am Bruchsacke so leicht bewerkstelligt werden können und bei keiner anderen so einfache Verhältnisse geschaffen werden, wie bei dem eben erwähnten. Diese Methode entspricht auch zum Theile dem zweiten Postulate, da der fibröse verdünnte Nabelring auch excidirt wird und seine angefrischten, zur Verwachsung mehr geeigneten Ränder separat vereinigt werden. Dem zweiten Postulate entsprechen die erwähnten Methoden nur theilweise, und als Beweis dafür haben wir zu oft nach denselben Recidive. Zu dieser zweiten Kategorie rechne ich die Etagnenat nach vorheriger Excision des Nabelringes und ohne Excision desselben, ferner die Methoden von Gersuny und Biondi.

Während meines Aufenthaltes in Amerika im Jahre 1902 lernte ich eine Methode kennen, welche, wie ich glaube, den beiden oben gestellten Postulaten in gewöhnlichen Fällen am meisten entspricht. Es ist das von William J. Mayo¹⁾ in Rochester (Minnesota) im Jahre 1895 ersonnene Verfahren.

Auf dasselbe lenkte er zuerst die Aufmerksamkeit auf dem Congresse Amerikanischer Bahnchirurgen am 4. October 1898²⁾; seine Erfahrung stützte sich damals nur auf 5 Fälle. Dann be-

¹⁾ Vergl. meinen Artikel: Beobachtungen über die chirurgische Technik in den vereinigten Staaten Amerikas. Wiener medicin. Wochenschrift. 1904. No. 13 u. ff.

²⁾ William J. Mayo, Remarks on the radical cure of hernia. Annals of Surgery. Vol. XXIX. 1899. p. 51.

schrieb er dasselbe genauer auf Grund von Erfahrungen in 18 Fällen¹⁾ und endlich in 35 Fällen²⁾.

Er ging dabei von dem Gesichtspunkte aus, dass bei grösseren Nabelhernien die geraden Bauchmuskeln oberhalb des Nabels und auf der Höhe desselben weit auseinander gehen und ohne Transplantation derselben sich zur Bedeckung der Nabelgegend schwer eignen. Er wendet deshalb die Uebereinanderschlebung und Verdoppelung der Aponeurose der geraden Bauchmuskeln als Damm gegen die Bauchpresse nach ausgeführter Omphalectomie an. Das Princip der Verdoppelung der Aponeurose wird auch bei der L. Championnière'schen, Girard'schen und der von E. W. Andrews (Chicago) empfohlenen Operation der Leistenhernie angewandt, wo die Aponeurose des M. obliquus ext. höher gespalten und doppelt zusammengenäht wird.

W. J. Mayo führt diese Operation zusammen mit seinem Bruder C. H. Mayo folgendermaassen aus:

Die Bruchgeschwulst wird mittelst zweier bogenförmiger 6 bis 8 Zoll langer in transversaler oder vertikaler Richtung geführter Schnitte umsäumt, welche an beiden Enden zusammentreffen. Diese Schnitte werden mittelst einiger Messerzüge bis auf die Aponeurose der geraden Bauchmuskeln vertieft. Die Aponeurose wird rund um den Bruchhals auf einer Strecke von $1\frac{1}{2}$ Zoll (4 cm) blossgelegt. Der ganze Bruchsack wird jetzt an seiner Basis von Verwachsungen gelöst. Jetzt wird seitwärts vom Nabelringe die Aponeurose vorsichtig bis auf das Peritoneum angeschnitten und unter Controle des ins Peritoneum eingeführten Fingers wird um den Nabelring herum ein Kreisschnitt gemacht. Der Inhalt des Bruchsackes wird genau untersucht und, falls nur das Omentum sich darin befindet, dasselbe partienweise unterbunden und abgetragen. Wenn zugleich Darmschlingen vorhanden sind, so werden sie zuvor reponirt. Auf diese Weise wird der Bruchsack zusammen mit dem oft an ihm angewachsenen Omentum und der mit ihm verwachsenen Haut sammt dem Nabelring extirpirt. Jetzt wird zum Verschluss der Bauchdecken geschritten. Man bildet 2 Lappen aus der Aponeurose

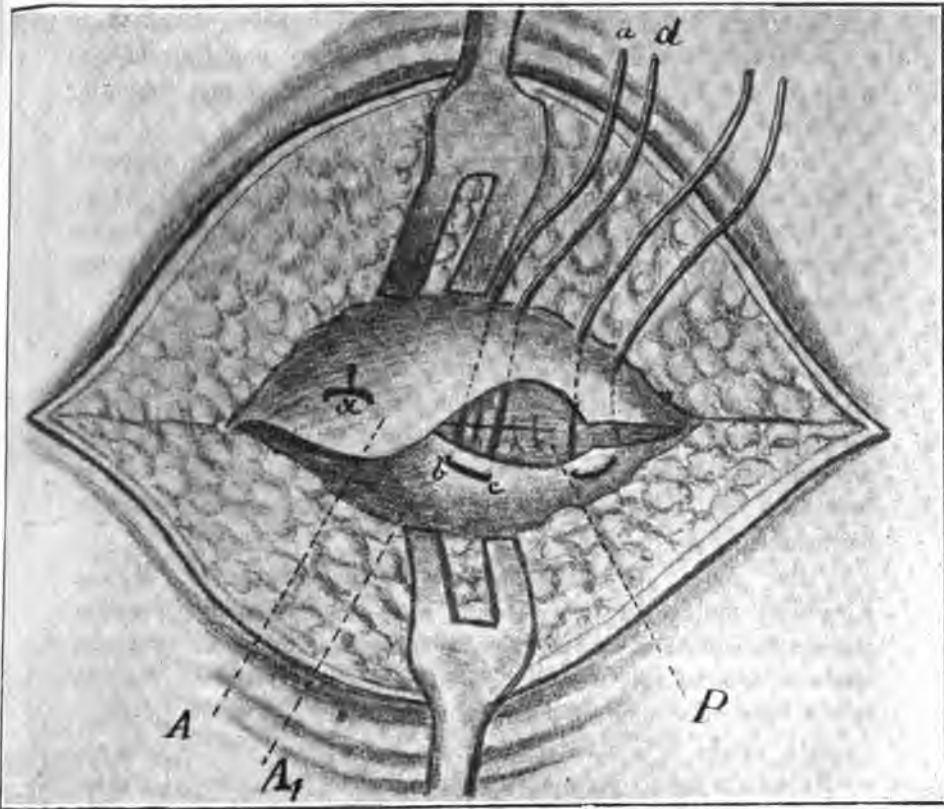
¹⁾ William J. Mayo, An operation for the radical cure of umbilical hernia. *Annals of Surgery*. Vol. XXXIV. 1901. p. 275 u. ff.

²⁾ Derselbe, Further experiences with the vertical overlapping operation for the radical cure of hernia. *Journal of the American medical Association*. July 25. 1903. Vol. II. p. 225.

der geraden Bauchmuskeln. Um dazu mehr Material zu gewinnen, macht man 2 horizontale, durch alle Schichten der Aponeurose dringende bis $1\frac{1}{2}$ Zoll lange Schnitte, wenn das Hautoval in querer Richtung geführt wurde; es entstehen so 2 übereinander liegende Lappen. War das Hautellipsoid in vertikaler Richtung ausgeschnitten, so werden ebenso lange vertikale Schnitte nach oben und unten gemacht und so 2 seitliche Lappen gebildet. Bei horizontaler Incision der Aponeurose wird von der unteren Fläche des oberen Lappens das Peritoneum 1 bis $1\frac{1}{2}$ Zoll weit abgestreift, so dass eine Art Tasche entsteht, welche zwischen der vorderen Seite des Peritoneum und der hinteren Scheide des Rectus gelegen ist. Jetzt wird die Peritonealwunde mit fortlaufender Catgutnaht geschlossen. Mit dem oberen Lappen wird der untere auf folgende Weise bedeckt: Es wird eine Reihe von Matratzennähten aus ziemlich dickem Silberdraht angelegt, welche $\frac{1}{2}$ bis $1\frac{1}{2}$ Zoll (4 cm) oberhalb des freien Endes des oberen Lappens beginnen, den unteren Lappen circa $\frac{1}{2}$ Zoll (7 mm) vom freien Rande entfernt, in Form von Schlingen fassen und in derselben Höhe, d. i. 1 bis $1\frac{1}{2}$ Zoll im oberen Lappen endigen. Jede dieser Matratzennähte wird folgendermaassen angelegt: Zuerst durchsticht man mit der mit dem Draht armirten Nadel die ganze Dicke des oberen Lappens (Aponeurose sammt Muskelsubstanz) möglichst weit von dessen Rande von aussen nach innen, durchsticht dann mit derselben Nadel den unteren Lappen $\frac{1}{4}$ Zoll vom Rande wieder von innen nach aussen; jetzt durchsticht man mit derselben Nadel den Rand des unteren Lappens in der Entfernung von $\frac{1}{2}$ Zoll von aussen nach innen und führt die Nadel wieder unter den oberen Lappen, an welchem sie möglichst hoch von innen nach aussen ausgestochen wird (vergl. Fig. a, b, c, d).

Nach Anlegung von 3—5 solcher Stiche werden die Schlingen angezogen, wodurch der untere Lappen unter den oberen eingeschoben wird, und beide Enden der Nähte werden geknüpft und kurz abgeschnitten. Dadurch bedeckt der obere Lappen auf breiter Strecke den unteren. Der freie Rand des oberen Lappens wird jetzt mit fortlaufender Catgutnaht an die Scheide des Rectus befestigt und die Haut darüber mit tiefer und oberflächlicher Naht geschlossen.

Wenn die Haut in Form eines vertical verlaufenden Ellipsoides



Radicaloperation des Nabelbruches nach Mayo.

P Peritoneum und dessen Wunde mit fortlaufender Catgutnaht geschlossen.
A oberer musculoaponeurotischer Lappen; *A*₁ unterer musculoaponeurotischer Lappen; *a b c d* Art und Weise der Durchführung der Matratzennaht aus dickem Silberdraht (Seide) durch beide Lappen; nach Knüpfung dieser Nähte bedeckt der obere Lappen den unteren.

excidirt wird, dann werden natürlich von der Aponeurose des Rectus seitliche Lappen gebildet. Das Peritoneum wird hier von der hinteren Wand eines geraden Bauchmuskels abgestreift und nach Schluss der Peritonealwunde ein musculoaponeurotischer Lappen über den anderen seitlich geschlagen und mit eben solchen Nähten befestigt.

Die Brüder Mayo führten diese Operation in 35 Fällen aus, indem sie in 10 Fällen seitliche Lappen, dagegen in 25 Fällen

obere und untere Lappen gebildet haben. Alle Patienten genesen; nur in einem Falle, wo die Lappen seitlich verschoben waren, kam es zu einem Rückfall. Die Operation mit Ober- und Unterlappen wird in der letzten Arbeit von Mayo als leichter und schneller ausführbar vorgezogen.

Nebst Mayo berichteten über diese Operation Dr. Joseph Blake¹⁾ (New-York) und B. G. A. Moynihan²⁾ (London)

Blake hat seitliche Lappen gebildet. Die Erfolge sollen ausgezeichnet gewesen sein. Er wandte zur Matratzennaht Chromcatgut an.

Moynihan hat die Methode nach Mayo mit Ober- und Unterlappen in 11 Fällen ausgeführt, in 6 davon noch im Jahre 1903, in keinem beobachtete er Zeichen von Recidive. Moynihan wandte zur Matratzennaht die von v. Horn und Sawtell in New York präparierte Kaugursehne an, welche Phelps, Bull und Coley in New York als bestes Nähmaterial bei der Bruchradicaloperation betrachten.

Hier muss ich erwähnen, dass unabhängig von Mayo, Piccoli³⁾ und Sapiejko⁴⁾ (Kiew) eine fast ähnliche Operation angegeben haben. Der Unterschied der von Piccoli angegebenen Methode zwischen der von Mayo angegebenen besteht darin, dass er die Haut über dem Bruche nicht excidirt, also keine Omphal-ectomie macht und dass er nur einzelne Faden, nicht Schlingen, zu Matratzennähten verwendet, dabei macht er einen vertikalen Schnitt und laterale Verschiebung der Aponeurosenblätter.

Sapiejko macht zwei seitliche nicht nur aus Aponeurose sondern auch dem Peritoneum bestehende Lappen, so dass das eine Blatt der Aponeurose mit der Peritonealseite des anderen Lappens bedeckt wird; diese Lappen werden mittelst einer fortlaufenden Seidennaht fixirt. Die Omphal-ectomie wird dabei nicht vorgenommen.

Ich muss entschieden dem von Mayo empfohlenen Verfahren den Vorzug geben, da der besondere Verschluss des Peritoneum

¹⁾ Medical Record. Vol. I. 1901. Citirt von Moynihan.

²⁾ B. G. A. Moynihan, The radical cure of umbilical hernia. The Lancet. July 23. 1904. p. 206.

³⁾ E. Piccoli, Zur Radicalbehandlung der Nabelhernien. Centralblatt für Chirurgie. 1900. No. 2. S. 36.

⁴⁾ M. K. Sapiejko, Un nouveau procédé de cure radicale des grandes hernies ombilicales avec diastase des muscles grands droits. Revue de chirurg. Tome XXI. 1900. I. S. 241 u. ff.

und die Verdoppelung der aponeurotisch muskulären Lappen darüber mittelst Matratzennähte bessere Garantie für dauernden Erfolg zu bieten scheinen.

Ich sah einige nach Mayo mit ausgezeichnetem Erfolge operirte Fälle in den Spitalern von New York und Chicago und beschloss diese Operation in den geeigneten Fällen anzuwenden. Nach meiner Rückkehr von Amerika habe ich nach dieser Methode in folgenden Fällen operirt, welche beide grosse incarcerirte Nabelhernien betrafen.

I. Fall. *Hernia umbilicalis incarcerata*. Omphalectomie und Radicaloperation nach Mayo.

Die sehr corpulente Frau W. A., Beamtengattin, 55 Jahre alt, gebar 7 mal. Nach der letzten Geburt entwickelte sich bei ihr eine anfangs hühnerigrosse jetzt über mannsfaustgrosse Nabelhernie, welche in den letzten Monaten sehr grosse Beschwerden verursachte. Sie litt an Dyspepsie, Erbrechen und hartnäckiger Constipation und musste immer Abführmittel gebrauchen. Sie trug einige Zeit ein Nabelbruchband, musste es jedoch zur Seite legen, da der Bruchinhalt nicht reponibel wurde. Am 24. 3. 1903 früh trat plötzlich Erbrechen ein und der Stuhlgang blieb aus. Gerufen am selben Tage um 4 Uhr Nachmittags fand ich die Kranke in folgendem Zustande. Der faustgrosse, prall gespannte, schmerzhaft Nabelbruch war in der linken Seite tympanitisch klingend und weicher, in der rechten Hälfte hart anzufühlen, gedämpft. Puls 88, Temperatur 38,0. Erbrechen bei der Untersuchung der Pat. Ich schritt am selben Tage um 7 Uhr Abends zur Herniotomie. Nach gründlicher Desinfection und localer Anästhesirung des Operationsfeldes mittelst Schleich'scher Lösung führte ich zu beiden Seiten der Geschwulst zwei gebogene oben und unten über die Bruchgeschwulst reichende und convergirende Schnitte, welche ich gleich bis an die Rectusscheide vertiefte. Dann löste ich die Verwachsungen des Bruchsackes bis auf den Bruchsackhals, entblöste die beiden Rectusaponeurosen zu beiden Seiten des Bruchringes, schnitt denselben zuerst am rechten Rande vorsichtig an und eröffnete so das Peritoneum. Unter Controle des in die freie Bauchhöhle eingeführten Fingers schnitt ich mit einem Knopfmesser einen Saum aus dem ganzen Bruchringe. Die geröthete, stark geblähte jedoch noch glänzende, circa 10 cm lange Darmschlinge zeigte noch keine tiefen Veränderungen an den Schnürfurchen, sie wurde gleich reponirt. Die Hauptmasse des Bruchinhaltes bildete das stark verfettete, an den Bruchsack an mehreren Stellen angewachsene Omentum, welches in dem vielfach septirten Bruchsacke lag. Unterbindung desselben in kleinen Portionen mit Seide, Abtragung und Reposition des Stumpfes in die Bauchhöhle. Die Nabelpforte war jetzt für 2 Finger zugänglich und formte fast eine runde Oeffnung. Jetzt spaltete ich oben und unten die Aponeurose in der Linea alba etwa 4 cm weit bis auf das Peritoneum, streifte das letztere rechterseits circa 5 cm tief von der hinteren Rectusscheide ab, vernähte das Peritoneum mit fortlaufender

Jodkatgutnaht, durchführte 4 Matratzennähte aus dicker Seide durch beide Rectusaponeurosen in der Weise, dass nach Anspannen der Nähte die Aponeurose des linken geraden Bauchmuskels durch die des rechten auf einer circa 5 cm breiten Strecke gedeckt war und knüpfte die Matratzennähte. Beim Knüpfen der Matratzennähte bemerkte ich eine grosse Spannung, welche jedoch durch Flachauflegen der Hände des Assistenten beseitigt wurde; die Nähte rissen dabei nirgends durch. Hierauf befestigte ich den freien Rand der Aponeurose des rechten geraden Bauchmuskels an die Aponeurose des linken Muskels mit fortlaufender Jodkatgutnaht und schloss mit tiefer Knopfnah und fortlaufender Seidennaht die fetten Bauchdecken.

Vollkommen glatter Verlauf. Kein Erbrechen mehr seit der Operation. Die Winde gingen noch am Operationstage ab. Erster Stuhlgang am 5. Tage nach Ricinusöl. Beseitigung der Hautnähte am 9. Tage. Pat. verliess das Bett am 21. Tage nach der Operation mit einer Leibbinde. Ich untersuchte sie Anfang März 1905. Es lässt sich keine Spur von Recidive nachweisen; die Nabelgegend zeigte eine verticale, sehr widerstandsfähige, harte Narbe.

II. Fall. Hernia umbilicalis incarcerata. Omphilectomia. Verdacht auf Darmgangrän. Vorlagerung der verdächtigen Darmschlinge. Radicaloperation nach Mayo in zwei Zeiten.

A. J. Die 54jährige Frau litt seit ihrer vierten Entbindung vor etwa 20 Jahren an Nabelbruch. Sie trug nur eine Leibbinde, niemals ein Bruchband. Seit mehreren Monaten litt sie oft an Magenbeschwerden: Aufstossen, Erbrechen gleich nach Speisenaufnahme oder etliche Stunden danach.

Am 18. 10. 1904 Nachmittags nach einer mit Leiterklettern verbundenen Gartenbeschäftigung vergrösserte sich plötzlich ihr Nabelbruch und liess sich nicht mehr reponiren. Gleichzeitig verspürte sie starke Schmerzen im Bruch und es trat immer öfter werdendes Erbrechen auf. Pat. erbrach zum ersten Male noch im Garten. Sie konnte noch den 2 Kilometer entfernten Weg nach Hause zu Fuss zurücklegen, erbrach jedoch unterwegs mehrmals.

Ich wurde erst am 19. 10. um 2 Uhr Nachmittags herbeigeht und fand sie im folgenden Zustande. Ziemlich beleibte Frau von mittlerer Statur; bedeutender Collaps, Gesicht blass, Puls 100 schwach, Temperatur 37,2. Pat. erbricht mehrmals während der Untersuchung und klagt über starke Schmerzen in der Nabelgegend. Die orangengrosse Nabelgeschwulst ist stark gespannt und sehr schmerzhaft. Die Herniotomie wurde um 5 1/2 Uhr folgendermaassen ausgeführt. Locale Anästhesie nach Schleich. Elliptische horizontale Incision, welche die Nabelgeschwulst umfasst und beiderseits bis auf die Musculi recti reicht. Blosslegung der Aponeurose der beiden Musculi recti und Lösung der Bruchsackadhäsionen bis auf die Bruchpforte. Es wird ein die Bruchpforte umkreisender Schnitt durch die Aponeurose der Recti geführt und bis auf das Peritoneum vertieft. Vorsichtige Eröffnung des Peritoneum und Umschneidung des Nabelringes mit einem Knopfmesser unter Controle des in die Bauchhöhle eingeführten Zeigefingers. An die Ränder des angeschnittenen Peritoneum werden einige Klemmen behufs weiterer besserer Orientirung ange-

legt. Als Bruchinhalt zeigte sich ein faustgrosser Klumpen des fettreichen, an den Bruchsack breit angewachsenen Omentum und eine circa 15 cm lange, kirschrothschwarz verfärbte, fast glanzlose Dünndarmschlinge; die letzte war in einem besonderen Septum des Bruchsackes gelagert. Das Omentum wurde partienweise unterbunden und sammt dem Bruchsack und der Nabelhaut abgetragen, der Stumpf desselben versenkt, die Bauchhöhle trocken gelegt und mit steriler Gaze tamponirt. Die verdächtige Schlinge wurde in reichliche Jodoformgaze eingehüllt und ausserhalb der Bauchhöhle zugleich mit zwei an der Peritonealwunde angelegten Klemmzangen belassen. Leichter Druckverband aus Bruns'scher Watte.

Pat. fühlte sich sehr erleichtert, die Schmerzen hörten auf, das Erbrechen stellte sich nicht wieder ein.

Am 20. 10 um 10¹/₂ Uhr Morgens wurde der Verband beseitigt und da die Darmschlinge vollkommen lebensfähig sich erwies, wurde sie nach Lösung ihrer Verklebungen vorsichtig reponirt und es wurde zur Radicaloperation geschritten. Locale Anästhesie der Wundränder nach Schleich. Die Aponeurose der Musculi recti wird in der Länge von 4 cm beiderseits bis auf das Peritoneum horizontal eingeschnitten. Das Peritoneum wird oben von der hinteren Fläche der Aponeurose circa 5 cm weit abgestreift, sodass eine tiefe Tasche zwischen beiden gebildet wird. Die Wunde im Peritoneum wird mit fortlaufender Jodkatgutnaht geschlossen. Jetzt wurden 4 Matratzennähte aus dicker Seide (No. 3) auf die oben beschriebene Weise angelegt, der freie Rand des oberen Lappens an den unteren Lappen mit fortlaufender Jodkatgutnaht angenäht und die fetten Bauchdecken mit tiefen Jodoformgazebläschen nähten und fortlaufender Seidennaht geschlossen. Jodoformgazeverband. Dauer der Operation eine Stunde. Ordination: stricte Diät, Eisbeutel auf den Bauch. Da grosser Meteorismus besteht und keine Winde abgehen wird am 21. 10 ein dickes Drainrohr hoch in den Mastdarm eingeführt, jedoch wird dadurch kein Abgang der Winde herbeigeführt. Erst am 23. 10. wird durch hohe Mastdarmeingiessung der erste Stuhlgang und Windeabgang bewirkt. Am 24. 10. nach Ricinusöl reichlicher Stuhlgang und Abgang der Darmgaze. Am 26. 10. Beseitigung der Matratzennähte von den Bauchdecken, am 12. Tage nach der Operation der oberflächlichen Nähte. Pat. verliess das Bett 3 Wochen nach der Operation mit fester Narbe. Zur Zeit besteht in der Nabelgegend eine feste, sehr widerstandsfähige Narbe.

Die beiden Fälle liefern den Beweis, dass die Radicaloperation nach Mayo bei mittelgrossen Nabelhernien auch bei der Incarceration mit Vortheil anwendbar ist. Im ersten Falle operirte ich nach der von Mayo zuerst geübten Methode, da mir seine letzte Arbeit¹⁾ noch nicht bekannt war. Ich stiess in diesem Falle auf ziemlich grosse Spannung bei der Verschiebung und Befestigung

¹⁾ l. c.

der Rectusaponeurose in lateraler Richtung. Nach Mayo soll bei der zweiten Methode die beim queren Schnitt, Durchschneiden der Aponeurose in horizontaler Richtung und Verschiebung der Lappen in verticaler Richtung nicht nur die Schwierigkeit der Verdoppelung der Aponeurose wegfallen, sondern die Operation sich leichter gestalten und die Enderfolge besser sein. Ich kann nur der ersten Behauptung Mayo's beistimmen, dass nämlich die Uebereinanderlagerung der Aponeurose in verticaler Richtung leichter sich bewerkstelligen lässt. Da in meinem ersten Falle schon beinahe 2 Jahre seit der Operation verstrichen, so ist zu vermuthen, dass der Erfolg dauernd gut bleiben wird. Nach dieser Operation und besonders bei der Uebereinanderlagerung in verticaler Richtung müssen die Kranken hochgelagert mit gebeugten Knien liegen und durch 3 Wochen hindurch sich nicht aufsetzen, damit die verkürzten Muskeln vor dem Aneinanderwachsen keiner Spannung ausgesetzt sind und um dem Ausreißen der Nähte vorzubeugen. Bei angewachsener Darmschlinge muss ein Stück Bruchsack reseziert und sammt der Schlinge reponirt werden. Bezüglich des Materiales zu den die Aponeurose verdoppelnden Matratzennähten möchte ich dem nicht resorbirbaren, dem Silberdraht und der Seide den Vorzug geben. Ich benützte dazu dicke Seide, da ich zufällig nicht genug dicken Silberdraht zur Disposition hatte. Die Känguruhsehne als resorbirbares Material kann — meines Erachtens nach — nicht genug lang dem starken Zuge widerstehen und kann resorbirt werden, ehe noch genug feste Verwachsungen entstanden sind.

Ich glaube jedoch, dass diese Methode bei sehr voluminösen Nabelbrüchen mit sehr grossem Bruchringe nicht anwendbar wäre. In solchen Fällen muss man — meines Erachtens nach — auf directen oder autoplastischen Verschluss des Nabelringes (Defectes) verzichten und zum heteroplastischen Verschluss desselben greifen. Am geeignetsten dazu scheinen mir die zuerst von O. Witzel¹⁾ in Bonn eingeführten, dann von R. Goepel²⁾ (Leizig), Willy

¹⁾ O. Witzel, Ueber den Verschluss von Bauchwunden und Bruchpforten durch versenkte Silberdrahtnetze (Einheilung von Filigranpelotten). Centralbl. für Chirurgie. 1900. No. 10. S. 257 und No. 44. S. 1149.

²⁾ R. Goepel, Ueber die Verschliessung von Bruchpforten durch Einheilung gefochtener fertiger Silberdrahtnetze. Centralblatt f. Chirurgie. 1900. No. 17. S. 458.

Meyer¹⁾ (New York) und Willard Bartlett²⁾ (St. Louis) modificirten und verbesserten Silberdrahtnetze oder Filigranpelotten. Alle genannten Autoren haben bei Anwendung derselben sehr gute Erfolge erzielt nicht nur bei grossen Bauchbrüchen, sondern auch bei Nabelbrüchen. Die fertigen Filigrannetze, wie sie Goepel, Willy Meyer und Willard Bartlett gebrauchen, scheinen vor den improvisirten den Vorzug zu haben, dass sie die Weichtheile weniger reizen und sogar trotz zufälliger Eiterungen, Dank den antiseptischen Eigenschaften des Silbers (Credé) einheilen. Besonders empfehlenswerth scheint mir der Vorschlag Willy Meyer's bei grossem Defecte und bei breiter Diastase der Musculi recti oder anderem, grossen Bauchdeckendefect zuvor das Omentum an die Defectränder anzunähen, welches dann die Därme vor dem Drucke des Silbernetzes schützen soll. Das bedeutend den Defect überragende fertige Silberdrahtnetz wird ebenfalls mit Silberdrahtnähten an die Aponeurose fest angenäht, darüber werden die Bauchdecken geschlossen. Das zwischen dem Unterhautgewebe und der Aponeurose der geraden Bauchmuskeln eingewachsene Silberdrahtnetz soll dann ein sehr widerstandsfähiges Schild gegen den intraabdominalen Druck bilden.

1) Willy Meyer, The implantation of silver filigree for the closure of large hernial apertures. *Annals of Surgery*. November 1902. p. 767.

2) Willard Bartlett, An improved filigree for the repair of large defects in the abdominal wall. *Annals of Surgery*. 1903 July. p. 47.

XII.

(Aus der chirurgischen Universitätsklinik in Bonn.)

Ueber den jetzigen Stand der Rückenmarksanästhesie, ihre Berechtigung, ihre Vortheile und Nachtheile gegenüber anderen Anästhesirungsmethoden ¹⁾.

Von

Professor Dr. August Bier.

M. H! Jetzt vor 4 Jahren habe ich an dieser Stelle Ihnen über den damaligen Stand der Rückenmarksanästhesie berichtet. Ich konnte Ihnen zu jener Zeit nicht viel Gutes darüber sagen. Denn das Verfahren war noch gänzlich in der Entwicklung begriffen, und wegen seiner Gefahren und Unannehmlichkeiten noch nicht reif für die allgemeine chirurgische Praxis. Ich warnte deshalb dringend davor, den übereifrigen Aposteln der neuen Methode Glauben zu schenken, welche die Rückenmarksanästhesie als ein harmloses und fertiges Verfahren darstellten. Nicht minder warnte ich aber auch davor, dieses mit Rücksicht auf Schmerzlähmung unerreicht dastehende und glänzende Verfahren nun, durch anfängliche Misserfolge eingeschüchtert, gleich fallen zu lassen, sondern rieth an seiner Verbesserung zu arbeiten.

Diese Verbesserungen waren nach zwei Richtungen hin zu erstreben. Zunächst war natürlich schon damals der Versuch von verschiedenen Seiten gemacht, das Cocain durch andere anästhesirende oder weniger giftige Mittel zu ersetzen. Ich selbst habe

¹⁾ Vorgetragen am 4. Sitzungstage des XXXIV. Congresses der Deutschen Gesellschaft für Chirurgie, 29. April 1905.

das wohl in der ausgedehntesten Weise mit allen möglichen Ersatzmitteln probirt. Indessen sind meiner Erfahrung nach alle diese Versuche mit den damals vorhandenen Mitteln als nicht gelungen anzusehen. Wir mussten, sollte dieser Weg zum Ziele führen, von der chemischen Industrie ein Mittel erhoffen, welches die unerreichte anästhesirende Wirkung des Cocaines mit geringerer Gefährlichkeit verband. Die neueste Zeit hat uns nun, wie es nach den bisherigen Erfahrungen scheint, ein Mittel geschenkt, welches diesem Ideal nahe kommt. Es ist das von dem französischen Chemiker Fournau erfundene Stovain, das wir theils rein, theils in Verbindung mit Nebennierenpräparaten zur Rückenmarksanästhesie benutzt haben, und über das aus der französischen Literatur über Rückenmarksanästhesie eine zwar geringe aber sehr ermuthigende Erfahrung vorliegt. In Deutschland hat sich nur Sonnenburg¹⁾ darüber geäußert ebenfalls nur auf Grund von 59 Fällen.

Wir haben Stovain in 102 Fällen verwandt. Begleiterscheinungen beobachteten wir nur 8mal. Dieselben bestanden 7mal in Erbrechen, einmal in einem leichten Collaps. Erwähnenswerthe Nachwirkungen hatten wir 10mal und zwar Kopfschmerzen und Erbrechen, Erscheinungen die längstens 2 Tage andauerten.

Unsere Beobachtungen stimmen also darin mit denen der meisten anderen Aerzte, welche das Mittel zur Rückenmarksanästhesie anwandten, überein, dass die Neben- und Nacherscheinungen nur in einem geringen Theile der Fälle vorhanden sind, keine grosse Höhe erreichen und bald vorübergehen.

Ueber seine Gefahren sich zu äussern, dürfte etwas verfrüht sein. Beunruhigend haben zwei Todesfälle gewirkt, welche man mit dem Mittel in Verbindung gebracht hat. Den einen Fall hat Chaput am 12. Oktober 1904 der Société de chirurgie in Paris mitgetheilt. Es war von einem Nichtchirurgen eine ganz minimale Dosis Stovain (1 cg) wegen lebhafter Schmerzen in den Beinen einer Frau in den Lumbalsack gespritzt. Sie starb am folgenden Tage im Coma und unter hoher Temperatursteigerung. Bei der Section fand man den unteren Theil des Markes in der Höhe von 5 cm in eine rahmige Masse eingeführt, die aus Leukocyten bestand. Daneben aber war das Rückenmark in seiner ganzen Ausdehnung

¹⁾ Rückenmarksanästhesie mittels Stovain. Deutsche med. Wochenschr. 1905. No. 9.

mit bindegewebig-kalkigen Flecken übersät, die die zu Lebzeiten beobachteten Schmerzen erklärten.

Der zweite Fall wurde von Sonnenburg beobachtet. Er operirte unter Rückenmarksanästhesie eine Frau, welche an schwerer Eiterung im Bauche litt, ausgehend von durchgebrochenem Empyem der Gallenblase und des Wurmfortsatzes. 10 Tage nach der Operation erkrankte die Frau an Meningitis, an der sie Grunde ging: Die Section ergab: Noch 2 uneröffnete Abscesse in der Bauchhöhle, Eiter in der Harnblase, eitrige Meningitis cerebrospinalis durch Streptokokken hervorgerufen.

Wäre in diesen beiden Fällen wirklich die Meningitis dem Stovain als solchem zur Last zu legen, so wäre das Urtheil über das Mittel gesprochen. Aber der Beweis ist keineswegs geliefert. Im ersten Falle handelte es sich um ein krankes Rückenmark, auf das nur eine ganz geringe Menge Stovain gebracht wurde, und darüber, wie und unter welchen Vorsichtsmaassregeln die Lumbal-punction ausgeführt ist, ist nichts mitgetheilt.

Sonnenburg hält in seinem Falle drei Möglichkeiten für gegeben: „Entweder hat der Einstich als solcher die Infection bewirkt, oder die Infection ist durch die Flüssigkeit, welche man einspritzte, hervorgerufen, oder endlich die eitrige Entzündung der Rückenmarks- und Hirnhäute ist als Theilerscheinung einer vorhandenen Pyämie aufzufassen.“ Sonnenburg entscheidet sich für die letztere Art der Entstehung.

Dass nicht durch die Nadel eine Infection der Rückenmarkshäute erzeugt wurde, ist bei einem geschulten Chirurgen wohl ohne Weiteres vorauszusetzen. Dass die Stovainlösung als Bakterienträger die Schuld hat — es wäre ja möglich, dass das gelieferte Material unzureichend sterilisirt gewesen wäre —, ist unwahrscheinlich, weil nach den Untersuchungen von Pouchet¹⁾ Stovain antiseptische Eigenschaften hat. Indessen hält Sonnenburg es für möglich, dass das Stovain einen Locus minoris resistentiae in den Meningen geschaffen habe, der sie zur Infection durch im Blute kreisende Mikroorganismen geeignet gemacht habe. Diese Möglichkeit ist ohne Weiteres zuzugeben. Aber der Reiz des Mittels auf das Rückenmark und seine Häute muss, wie die spärlichen

¹⁾ Etude pharmacodynamique de la Stovaine. Bulletin de l'académie de médecine. 12 juillet 1904.

meningitischen Erscheinungen zeigen — hierin ist Stovain allen anderen bekannten Mitteln überlegen —, doch sehr gering sein. Es kommt hinzu, dass anatomische Untersuchungen zu demselben Ergebniss gelangen. Kendirdjy und Bertaux vermissten nach Stovain die geringe aseptische Meningitis, die, wie Guinard, Ravaut und Aubourg zeigten, nach Cocaineinspritzungen in den Lumbalsack regelmässig auftritt.

Schliesslich berichtet Chaput über einen 66jährigen an eingeklemmter Hernie leidenden Mann, dem 0,07 g Stovain in den Lumbalsack gespritzt wurden. Er bekam einen schweren Collaps, der künstliche Athmung, Einspritzung von Coffein, Aether und künstlichem Serum nöthig machte, aber schliesslich glücklich vorüberging. Ich glaube, dass sich solche Zufälle durch Zusatz von Nebennierenpräparaten, wovon gleich die Rede sein soll, werden vermeiden lassen.

Mir scheint deshalb, dass die weitere Prüfung des Stovains durchaus gerechtfertigt und angezeigt ist.

In anderer Richtung konnte man die Verbesserung der Rückenmarksanästhesie erhoffen von Mitteln, die die Giftwirkung des altbewährten Cocains aufhoben oder beschränkten, beziehungsweise das Cocain von den oebren Theilen des Centralnervensystems, wo es ja, offenbar hauptsächlich durch Aufsteigen im Liquor cerebrospinalis, seine Giftwirkung entfaltetete, abhielten. Nach dieser Richtung hin hat das Verfahren einen sehr erheblichen Fortschritt gemacht, seitdem wir die von Braun in die chirurgische Cocainanästhesie eingeführten Nebennierenpräparate benutzen, von denen wir in letzter Zeit besonders Paranephrin oder Suprarenin benutzt haben. Anfangs spritzten wir eine grössere Dosis der Nebennierenpräparate, $\frac{1}{2}$ ccm der käuflichen Adrenalin-, Suprarenin-, Paranephrinlösungen 5 Minuten vor der Cocainlösung ein, weil es nach Thierversuchen von Dönitz schien, dass auf diese Weise die Giftwirkung des Cocains am meisten abgeschwächt wurde. Das Verfahren war umständlich und zeitraubend. Ferner war die Dosis der Nebennierenpräparate entschieden zu hoch gegriffen, und sie wirkten dadurch reizend. Deshalb sind wir in letzter Zeit dazu übergegangen, die Nebennierenpräparate in kleinerer Dosis gleichzeitig mit dem Cocain einzuverleiben, ohne dass dadurch die Zuverlässigkeit des Verfahrens gelitten hätte.

Unter 305 Fällen von Rückenmarksanästhesie, die mit Cocain und Nebennierenpräparaten hergestellt waren, haben wir nicht einen einzigen gefährlichen Zufall gesehen, dahingegen hin und wieder auftretende, schnell vorübergehende Collapse ohne Bedeutung: Leider aber beobachteten wir in einer grossen Anzahl von Fällen (die genauere Beobachtung lehrte in etwa 70 pCt.) Nacherscheinungen, die allerdings bis auf 2 Fälle bald vorübergingen. Die beiden Fälle, wo ernstere und unangenehme Nacherscheinungen auftraten, sind folgende:

1. Eine 38jährige Dame sollte am 27. 3. 04 wegen Hämorrhoiden unter Rückenmarksanästhesie operirt werden. Sie bekam $\frac{1}{2}$ ccm 1 prom. Suprareninlösung und 0,01 g Cocain. Die Anästhesie versagte gänzlich, so dass die Allgemeinnarkose eingeleitet werden musste. (Es ist dies der einzige Fall, wo bei einer Afteroperation die Rückenmarksanästhesie mit 0,01 g Cocain fehlschlug.)

Die Frau klagt noch 4 Wochen nach der Operation über heftige Schmerzen in den Armen, im Rücken und im Nacken, angeblich sollen auch Krämpfe in den Armen vorhanden gewesen sein. Dauernde Störungen hat sie nicht behalten.

2. Ein 49jähriger Steinhauer wurde am 28. 7. 04 unter Rückenmarksanästhesie wegen sehr starker Hämorrhoiden operirt. Er erhielt $\frac{1}{2}$ ccm einer 1 prom. Paranephrolösung und 0,01 g Cocain.

Es wurde die Exstirpation sehr grosser ringförmiger Hämorrhoidalknoten nach Withehead ausgeführt. Der Kranke klagte über starke Kopfschmerzen.

Am 1. 3. 05 stellte er sich wieder vor. Er gab an, noch immer an Kopfschmerzen zu leiden.

Ferner sei seit Ende December 04 (also 5 Monate nach der Operation) unwillkürlicher Abgang von Stuhl eingetreten. Der Mann behauptet, den Stuhl nicht halten zu können, und will von seinem Abgang nichts merken. Bei der Arbeit soll ihm der Koth etwa alle Stunde in die Hosen gehen. Auch will er alle paar Wochen Blutungen aus dem After haben. Der Mann behauptet, durch diese Leiden so in seiner Arbeitsfähigkeit gestört zu sein, dass er Invalidenrente beansprucht.

Objectiv war nichts Krankhaftes an ihm zu finden. Insbesondere war der Afterschliessmuskel straff gespannt und verhielt sich bei der Untersuchung mit dem Finger durchaus wie der eines normalen Menschen.

Was den letzten Fall anlangt, so ist zu beachten, dass der Mann darauf ausgeht, eine Alters- und Invalidenrente zu erhalten. Es ist vollständig uncontrolierbar, ob er wirklich die Kopfschmerzen hat, über die er klagt, zumal die Schwäche des Afterschliessmuskels, die ja auch sonst nach Hämorrhoidenoperationen in Folge der Dehnung desselben gelegentlich vorkommt, nach dem Untersuchungsbefunde mindestens stark übertrieben ist.

Hildebrandt¹⁾ hat vor Kurzem einen Todesfall erwähnt, der einem Geburtshelfer in Folge der Rückenmarksanästhesie passirt sei. Er erwähnt ihn mit folgenden Worten: „So verlor ein mir nahestehender College eine Patientin während einer geburtshülflichen Operation, trotzdem er mit grösster Vorsicht genau nach Bier's Vorschriften verfahren war.“ Das wird sich ja wohl so verhalten. Aber aus einer solchen hingeworfenen Bemerkung lässt sich nichts machen. Ehe nicht die Krankheitserscheinungen und der Sectionsbefund mitgetheilt sind, kann ich über diesen Fall nicht urtheilen. Ich weiss überhaupt nicht, ob die Rückenmarksanästhesie in der Geburtshilfe angezeigt ist und einem Bedürfniss abhilft. Denn man sagt, dass die Allgemeinnarkose für Gebärende auffallend ungefährlich sei. Andererseits aber lassen die, wie mir nach den vorliegenden Berichten scheint, sehr häufigen Nach- und Nebenwirkungen der Rückenmarksanästhesie darauf schliessen, dass sie von Gebärenden nicht gut vertragen wird.

Meiner Meinung und Beobachtung nach hat die Rückenmarksanästhesie durch den Zusatz von Nebennierenpräparaten ein ganz anderes Aussehen gewonnen. Dass in der That dieser Zusatz das Cocain auf den unteren Theil des Rückenmarkes beschränkt, geht schon daraus hervor, dass der früher so gewöhnliche Schüttelfrost seit dem Gebrauche von Nebennierenpräparaten nur in 1 pCt. der Fälle und zwar in ganz geringem Grade beobachtet wurde.

Diese zweifellos günstige Wirkung dieser Präparate ist überraschend. Denn die Voraussetzungen, welche Braun bewogen, die Mittel den Anästheticis zuzusetzen, — Verhinderung der Resorption und örtliche Beschränkung der Gifte durch Anämie — treffen beim Rückenmark nicht in vollem Maasse zu. Hier steigt das Gift direct zum verlängerten Marke und zum Gehirn auf und nur sein kleinerer Theil dürfte auf dem Umwege durch das Blut dorthin gelangen. Es besteht also doch vielleicht noch ein anderweitiger Antagonismus zwischen beiden Mitteln, der auf eine Abschwächung des Cocains hinausläuft.

Die guten Erfolge, welche wir mit dem Zusatz von Nebennierenpräparaten zum Cocain, was die Gefahren anlangt, beobachteten, haben uns veranlasst, denselben Zusatz grundsätzlich auch

¹⁾ Hildebrandt. Die Anwendung des Adrenalins in der chirurgischen Praxis. Berliner klin. Wochenschr. 1905. No. 1.

zum Stovain zu machen. Ich glaube, dass sie hier denselben Vortheil bieten. Sicher können wir behaupten, dass die Dauer der Anästhesie, die sonst bei diesem Mittel zu wünschen übrig lässt, dadurch sehr wesentlich verlängert wird.

Nach meiner Meinung ist zur Zeit Stovain mit Paranephrin- oder Suprareninzusatz das beste Mittel, die Rückenmarksanästhesie hervorzurufen. Natürlich kann es jeden Tag übertroffen werden, wenn die rastlos fortschreitende chemische Industrie uns mit bessern Präparaten beschenkt.

Ich habe Ihnen nur meine eigenen Erfahrungen mitgeteilt. Deshalb will ich nur nebenbei erwähnen, dass andere Aerzte auch mit den alten Ersatzmitteln des Cocains sehr zufrieden sind. So Schwarz mit dem Tropicocain, Silbermark mit dem Eucain. Ich habe mit beiden Mitteln keine besonders günstigen Erfahrungen gemacht, sie allerdings auch nur in einer geringen Zahl von Fällen angewandt.

Ich glaube, dass man nach diesen Fortschritten die Rückenmarksanästhesie als ein Verfahren bezeichnen kann, das nicht wieder verschwinden, sondern einen bleibenden Platz in der Chirurgie behaupten wird. Vor Allem erscheint es mir angezeigt:

1. Bei alten und heruntergekommenen Leuten. Sie vertragen das Verfahren in dieser neuen Form ausgezeichnet, während die Allgemeinnarkose sehr gefährlich für sie ist, besonders in ihren uncontrolirbaren Nachwirkungen. Schon der Umstand, dass die Operirten sofort nach der Operation essen können, fällt sehr ins Gewicht.

Will man sich einmal von der Schädlichkeit der Allgemeinnarkose überzeugen, so muss man Operirte miteinander vergleichen, denen nach dem einen oder dem anderen Verfahren Carcinome des Mastdarms operirt sind. Die in Allgemeinnarkose Operirten sind tagelang schwach und elend, die unter Rückenmarksanästhesie Operirten sind kaum krank, ja, die ohne Nachwehen davonkamen, machen schon am Operationstag den Eindruck, als hätten sie nur einen kleinen und unbedeutenden Eingriff überstanden. Ich bin überzeugt, dass in solchen Fällen die Rückenmarksanästhesie allen anderen Methoden weit überlegen ist, und die Sterblichkeit sehr erheblich herabsetzen wird.

2. Im Kriegsfall, wie das schon von verschiedenen Seiten

hervorgehoben ist. Die Leichtigkeit, grosse Mengen eines nicht veränderlichen und leicht sterilisirbaren Anästheticums bequem bei sich zu führen, die Möglichkeit, mit unendlich viel geringerer Assistenz zu operiren, sind ja klar zu Tage liegende Vortheile.

3. In der Thierheilkunde. Es gelingt, wie Klapp¹⁾ gezeigt hat, auf ungefährliche Weise Hunde, Katzen und wahrscheinlich auch andere Hausthiere, vom Rückenmark aus am ganzen Körper so vollständig unempfindlich zu machen, dass man jede beliebige Operation an ihnen ausführen kann. Bekanntlich vertragen diese Thiere die Allgemeinnarkose schlecht.

4. In der Physiologie, denn der letzterwähnte Umstand empfiehlt das Verfahren auch für physiologische Versuche, die dadurch sehr viel humaner gestaltet werden können. Ausserdem glaube ich, dass die genaue Untersuchung von Thieren und besonders von Menschen; die ihre Gefühle angeben können, der Nervenphysiologie und Pathologie werthvolle Aufschlüsse liefern wird.

Ob bei jugendlichen und kräftigen Leuten die Rückenmarksanästhesie in der Breite ihrer Anwendbarkeit die Narkose verdrängen oder erheblich einschränken wird, kann nur eine grosse Erfahrung lehren. Jedenfalls sind alle Operationen, heissen sie, wie sie wollen, unterhalb der Beckenschaufeln schmerzlos darunter auszuführen. Man kann ja in vielen Fällen noch weit höher hinaufgehen. Doch sollte man hier nur allmählich fortschreiten, um nicht durch häufige Misserfolge das Verfahren in schlechten Ruf zu bringen.

Als Nachteile der Rückenmarksanästhesie musste man früher hervorheben:

1. Ihre Gefahren. Ich bin der Ansicht, dass die erwähnten Verbesserungen sie so herabgesetzt haben, dass dieser Vorwurf nicht mehr stichhaltig ist.

2. Die häufigen üblen Nachwirkungen. Auch diese sind durch die Einführung des Stovains auf ein geringes Maass zurückgeführt und sicherlich bei diesem Mittel im Ganzen erheblich geringer als bei der Allgemeinnarkose.

Von den üblen Nebenwirkungen des Cocains waren besonders hinderlich das Muskelzittern bei Operationen an den Beinen und

¹⁾ Klapp, Archiv f. klin. Chirurgie. 75. Bd. 1. H.

das Erbrechen bei der Radicaloperation der Brüche. Das erstere fällt bei Gebrauch von Stovain gänzlich fort, da es gleichzeitig die Muskeln vorübergehend lähmt, und Erbrechen ist unter demselben Mittel sehr viel seltener als bei der Allgemeinnarkose.

3. Die häufigen Misserfolge. Noch vor etwas mehr als einem Jahre mussten wir berichten, dass annähernd in 10 pCt. der Fälle die Anästhesie versagt hatte. Zwar wird nach übereinstimmender Beobachtung die Allgemeinnarkose bei fehlschlagender Rückenmarksanästhesie gut vertragen, aber es ist doch bedenklich und verantwortungsvoll, den Kranken den Unannehmlichkeiten und Gefahren beider Anästhesirungsmethoden auszusetzen. Meiner Ansicht nach ist dieses häufige Fehlschlagen allerdings einer der schwersten Nachtheile der Methode. Verbesserungen und gesteigerte Uebung in der Technik haben aber diese Misserfolge fast völlig zum Schwinden gebracht. Haben wir doch unter den letzten 300 Rückenmarksanästhesien nur 4 pCt. Misserfolge gehabt. Ja, wenn wir die Fälle abziehen, wo, wie wir jetzt erkannt haben, klare technische Fehler gemacht wurden, die in Zukunft vermieden werden, so beschränken sich die Misserfolge auf $2\frac{1}{3}$ pCt. Wahrscheinlich wird auch diese Zahl durch grössere Uebung und Erfahrung sich noch ganz erheblich herabdrücken lassen. Ueber diesen Punkt wird Ihnen Dönitz gleich ausführlich berichten.

4. Man hat der Rückenmarksanästhesie zum Vorwurf gemacht, sie sei aufregend und unangenehm für den Kranken, weil er sein volles Bewusstsein behielte, und einen grossen Theil dessen, was um und mit ihm vorgehe, unter seelischen Qualen bemerke. Dieser Vorwurf ist wohl der hinfälligste von allen, denn wir haben von zahlreichen Kranken, besonders von Männern, die beides, Rückenmarksanästhesie und Allgemeinnarkose durchgemacht hatten, gehört, dass sie in der Mehrzahl die erstere verzögen. Und die müssen es doch am besten wissen.

M. H.! Ich glaube, dass die Rückenmarksanästhesie noch keineswegs genügend ausgebildet und am Ende ihrer Leistungsfähigkeit angelangt ist, und dass sie deshalb mit der Zeit noch sehr wesentlich sich wird vervollkommen lassen. Aber sie ist doch so weit vorgeschritten, dass man besonders in den Fällen, wo eine Allgemeinnarkose gefährlich erscheint, sie schon heute

dem Chirurgen sehr wohl empfehlen kann. Allerdings auch sie wird sich wahrscheinlich ebenso wenig wie irgend eine andere weitgehende Anästhesie zu einem gänzlich ungefährlichen Verfahren ausbilden lassen, denn keine Vergiftung, und um eine solche handelt es sich hier wie bei der Allgemeinnarkose, ist ganz unbedenklich. Freilich man redet immer nur von den Gefahren der Anästhetica, und wo man von ihrem Nutzen spricht, habe ich einen sehr wesentlichen Punkt unerwähnt gefunden: der narkotisirte Organismus verträgt offenbar weit schwerere Verletzungen als der wache. Ich war immer wieder erstaunt, zu sehen, wie geringe Erscheinungen in Narkose der absichtlich hervorgerufene einseitige Pneumothorax macht, der bei Brustwandresectionen, Operationen von Lungenechinokokken etc. eintrat. Puls und Athmung änderten sich kaum danach. Und man bedenke nun, welche stürmische und schwere Erscheinungen dagegen ein solcher acuter vollständiger Pneumothorax beim wachen Menschen hervorruft! Es spielt hier offenbar ausser psychischen Gründen der räthselhafte Shock eine grosse Rolle.

Um zu erfahren, ob die Rückenmarksanästhesie ebenfalls den Organismus befähigt, schwerere Verletzungen zu ertragen, veranlasste ich einen militärischen Collegen, Herrn Dr. Schieffer, dahingehende Versuche anzustellen und dazu den Hund zu wählen, der sich mit diesem Verfahren, wie Klapp gezeigt hat, ja leicht am ganzen Körper unempfindlich machen lässt. Am besten zur Prüfung eignet sich der Schrotschuss. Der liefert eins der reinsten und besten Beispiele der Shockwirkung¹⁾. Denn der Rehbock und selbst der starke Hirsch fällt auf kurze Entfernung vom aasjägerischem Schrotschusse im Feuer, obwohl er häufig nicht eine einzige den Tod erklärende Verletzung aufweist. Dagegen geht dasselbe Wild mit dem waidgerechten Kugelschusse, selbst wenn ihm das Geschoss das Herz durchbohrte, in wilder Flucht nicht selten noch 100—150 Schritte weit, um zusammenzubrechen, wenn die Verblutung seinem Leben ein Ziel setzt.

Schieffer konnte nun unzweideutig nachweisen, dass Hunde, die sonst auf eine gewisse Entfernung beim Schrotschusse im Feuer fallen und verenden, vom Lumbalsack aus anästhesirt, drei und

¹⁾ cf. Heidenhain, Monatshefte des Deutschen Jagdschutzvereins. 1899. No. 9.

mehr Schüsse vertragen. In dieser Beziehung leistet also die Rückenmarksanästhesie dasselbe wie die Allgemeinnarkose.

Dass die Rückenmarksanästhesie lediglich mit der Allgemeinnarkose in Concurrrenz tritt, und nicht angewendet werden sollte, wo eine zuverlässige locale Anästhesie möglich ist, erwähne ich ausdrücklich. Ebenso haben wir Kinder im Allgemeinen von dem Verfahren ausgeschlossen, ohne dass ich behaupten will, dass es nicht hier in vielen Fällen angezeigt sein könnte.

Ich beschränke mich auf diese allgemeinen Bemerkungen über Rückenmarksanästhesie, da Ihnen Dönitz über die speciellen dabei in Betracht kommenden Fragen gleich Bericht erstatten wird.

XIII.

Ueber die Naht von Lungenwunden ¹⁾.

Von

C. Garrè (Königsberg).

Bei Verletzungen der Lunge ist man heute noch erstaunlich zurückhaltend mit dem operativen Eingriff, der den Schluss der Wunde durch die Naht zum Ziele hat. Ich spreche nicht von jenen leichten Stich- und Schussverletzungen, die, wie jeder Chirurg weiss, grossentheils ohne unser Zuthun ausheilen, — sondern ich denke an die schweren Fälle mit bedrohlichen Erscheinungen.

Um ein ungefähres Bild von der Leistungsfähigkeit der bisher üblichen abwartenden Behandlung zu bekommen, habe ich mehr als 700 Fälle von Stich- und Schusswunden und von Lungenrupturen aus der neueren Zeit statistisch verarbeitet.

Darnach hat die conservative Behandlung in Summa bei ca. 700 Lungenverletzungen²⁾ allerhöchstens 55 bis 60 pCt. Heilerfolge zu verzeichnen, — mehr als 40 pCt. der Fälle nimmt einen letalen Ausgang.

Betrachten wir von den drei Kategorien der Lungenverletzungen — die Rupturen, die Stich- und die Schussverletzungen — einzeln, so finden wir die beiden ersten Gruppen mit einer wesentlich höheren Mortalität belastet.

Die erste Gruppe von Lungenverletzungen, die Lungenrupturen habe ich vor Kurzem durch Herrn Dr. Richter bearbeiten lassen. Von 37 Fällen verliefen 23 letal, — das ergibt eine Mortalität

¹⁾ Vorgelesen am 3. Sitzungstage des XXXIV. Congresses der Deutschen Gesellschaft für Chirurgie, 28. April 1905.

²⁾ G. Richter, Ein Beitrag zur Kenntniss der Lungenrupturen. Beiträge z. klin. Chir. Bd. 1904.

von 63 pCt. Da sind allerdings einige Todesfälle dabei, die ebensowohl durch Nebenverletzungen, wie durch die Lungenzerreissung bedingt sein konnten. Billigerweise müssen wir diese eliminiren, um ein richtiges Urtheil über die Prognose der subcutanen Lungenruptur zu bekommen. Nichtsdestoweniger bleibt die Prognose der Lungenruptur bei conservativer Behandlung eine sehr ungünstige — mehr wie die Hälfte der Fälle geht zu Grunde.

Die zweite Categorie, die Stichverletzungen, umschliessen grossentheils Verletzungen aus der Friedenspraxis. Eine Statistik von mehr als 100 Stichwunden der Lunge, die ich zusammengestellt habe, ergiebt eine Mortalität von 38 pCt.

Endlich drittens habe ich von 535 Lungenschüssen aus neuerer Zeit die Sterblichkeitsziffer auf 30 pCt. berechnet. Die Hälfte davon sind Kriegsverletzungen, doch ist der Unterschied der Mortalität gegenüber den Friedensverletzungen kein nennenswerther; er schwankt nach verschiedenen Zusammenstellungen zwischen 25 und 55 pCt. Selbst die vielgerühmte günstige Prognose der Lungenschüsse mit dem modernen Kleinkaliber-Mantelgeschoss scheint mir auf einer Täuschung zu beruhen — die einzelnen Stastiken ergeben hier sogar 36 pCt. und 55 pCt. Mortalität¹⁾.

Wir haben aus der vorantiseptischen Zeit, — also der Zeit der deformirenden Weichbleigeschosse, grosse Statistiken fast aller europäischen Armeen. Nach diesen beträgt die Mortalität der Lungenschüsse 20—30 pCt.

Die Behandlung, die nach wie vor eine conservative war, hat also trotz der Antiseptik gerade auf diesem Gebiete keine nennenswerthen Fortschritte zu verzeichnen.

Das mag auffallend klingen, besonders im Hinblick auf die Fortschritte, die wir mit Hülfe der Antiseptik auf dem Gebiete der Organverletzungen der Bauchhöhle gemacht haben. Es lässt sich aber sehr wohl erklären, — denn erstens geht der Verletzte zu Grunde, entweder an innerer Verblutung, oder am Pneumothorax

¹⁾ Anmerkung: Diese Statistik stützt sich auf die Casuistik der Sanitätsberichte der Kgl. preuss. Armee der letzten 10 Jahre, auf die Socin'schen Jahresberichte des Basler Spitals von 20 Jahren, auf die Czerny'schen Jahresberichte, ferner auf Mittheilungen aus der Hallenser, der Leipziger Klinik, des Allerheiligenhospitals in Breslau, des Krankenhauses am Urban (Kürte) und einer Anzahl anderer Krankenhaus-Jahresberichte, sowie auf wenige spezielle Arbeiten über Lungenverletzungen, wie von Klett, Grunert, Richter u. A.

durch Erstickung — beides vermag die Antiseptik bei abwartender Behandlung oder durch die übliche Punction nur in den seltensten Fällen abzuwenden. Auch die öfter ausgesprochene Ansicht, dass bei collabirter Lunge die Blutung sistirt, hat weder die klinische Erfahrung noch das Experiment bestätigt.

Oder zweitens erliegt der Patient der Wundinfection. Die antiseptische Behandlung pflegt sich für gewöhnlich nur auf die Wunde der Thoraxwand zu erstrecken, der viel gefährlicheren primären Infection der Lungenwände und des Pleuraraumes steht aber bisher die antiseptische Therapie thatenlos gegenüber. Sie pflegt erst einzugreifen bei manifesten Zeichen des Empyems oder der Lungeneiterung — frühestens am 2. oder 3. Tage, und dann ist es oft schon zu spät —

Ob ein Theil dieser inficirten Fälle durch einen primären Eingriff, der die Versorgung der Lungenwunde und Drainage der Pleurahöhle zum Ziele hätte, nicht zu retten wäre, diese Frage will ich hier unerörtert lassen. Ich fasse bloss diejenigen Lungenverletzungen ins Auge, die entweder an innerer Verblutung oder durch den Spannungspneumothorax (nicht sofort, sondern nach Stunden und Tagen) zu Grunde gegangen sind, das sind keineswegs seltene Vorkommnisse. Denn wenn wir alle Fälle mit lebensgefährlichen Nebenverletzungen und solche, die kurz nach der Verletzung einer profusen inneren Blutung erlegen sind, ausser Betracht lassen, so bleiben, wie ich mich bei einer genauen Durchsicht von ca. 150 Krankengeschichten mit Sectionsprotokollen aus der Literatur überzeugt habe, immer noch 5—6 pCt. der Stich- und Schussverletzungen übrig, die nach meiner Ansicht in operationsfähigem Zustande ins Krankenhaus eingeliefert wurden.

Sollten wir bei activem Vorgehen mit verbesserter Technik bei einem Theil dieser Fälle nicht im Stande sein, den tödtlichen Ausgang abzuwenden? Lässt sich doch die Blutung aus einer Lungenwunde sowie auch der Luftaustritt durch Umstechung oder Naht prompt beheben!

Von der Gefahr des operativen Pneumothorax, die ja sicherlich wesentlich überschätzt worden ist, kann keine Rede sein. Die Lunge ist gewöhnlich schon collabirt, oder durch den Bluterguss comprimirt. Die breite Eröffnung der Thoraxhöhle ist somit gefahrlos — ja Athmung und Puls hebt sich unmittelbar mit dem Vor-

ziehen der verletzten Lunge, selbst bei cyanotischen und fast pulslosen Kranken.

Das war z. B. in eclatanter Weise zu constatiren bei einem Patienten, der mir vor 2 Jahren mit einer Lungenruptur in desolatem Zustande eingeliefert wurde. In überzeugender Weise trat der Effect der fast 7 cm langen Lungennaht zu Tage, nicht nur durch sofortiges Sistiren der Blutung, sondern auch dadurch, dass die vorher collabirte Lunge nach Vollendung der Naht sich wie ein Ballon blähte und einen grossen Theil der Brusthöhle wieder ausfüllte.

Ein 11 jähriger Junge wurde am 6. 7. 03 von einem Wagen überfahren. Blutbrechen und Ohnmacht. Kein Bluthusten. Auf Betruhe und Eisumschläge verlief der folgende Tag fieberfrei und beschwerdelos. Am 2. u. 3. Tag trockner Husten, erhöhte Temperatur; am 10. 7. Aufnahme in die Klinik.

Status. Pat. leicht benommen, Cyanose, Puls 132—140, klein, mässige Dyspnoe, frequente Respiration, kurzer trockener Husten ohne Auswurf. Herz stark nach rechts gedrängt. Links oben hinten leises Athemgeräusch. Links hinten unten Dämpfung ohne Respirationsgeräusch, oberhalb der Dämpfung metallisch-tympantischer Schall, Metallklang. Keine Rippenfractur.

Diagnose. Ruptur der linken Lunge mit Hämopneumothorax.

Zunächst Punction und Entleerung von 180 ccm blutiger Flüssigkeit. Nur vorübergehende Besserung, bald steigende Pulsfrequenz, bei 48 Respiration, vermehrter Cyanose, später zeitweilig aussetzender Puls.

Operation. Thoracotomie in der Axillarlinie links, 6 cm der 6. Rippe reseziert: linke Lunge liegt collabirt nach dem Hilus zu retrahirt. Im Oberlappen ein 7 cm langer senkrecht verlaufender Riss, der unten den Lappen in ganzer Dicke durchsetzt und oben 3 cm tief ins Lungenparenchym hineinreicht. Mit Muzeux'scher Zange wird die Lunge in die distrahirte Thoracotomie-wunde hereingezogen. Wunde und Pleura mit schwer abziehbaren fibrinösen Belägen bedeckt. Naht der Lungenwunde mit 5 tiefgreifenden und 4 oberflächlichen Seidennähten. Die Lunge bläht sich.

Fixation der Lunge an der Thoracotomiewunde. Toilette der Pleura. Gazetamponade. Verband.

Am folgenden Tage (11. 7.) elender Puls, Abend Collaps behoben mit Excitantien und Kochsalzinfusion, Temp. 38,7. Puls 120—140. Am 12. 7. Delirien, Lungenödem, Exitus¹⁾.

Trotz des letalen Ausganges bin ich doch der Ueberzeugung, dass für ähnliche Fälle die sofortige Lungennaht dringend zu empfehlen ist. Mein Patient ist mir leider erst 4 Tage nach der Verletzung mit Fieber, in sehr desolatem Zustand eingeliefert worden.

¹⁾ Sectionsprotocoll u. ausführl. Krankengeschichte s. bei G. Richter, l. c.

Trotzdem hat er den Eingriff 2 Tage überlebt, — die Blutung stand und die Lunge blähte sich. — Die mikroskopische Untersuchung der bei der Autopsie gewonnenen Lungenpräparate zeigte, wie rasch und fest schon die Lungenwunde verklebt war. Ferner war bemerkenswerth das völlig reactionslose Verhalten des Lungengewebes gegenüber der Seidennaht, die das Parenchym breit zusammenraffte. —

Andererseits zeigt auch gerade dies Präparat, was für Schaden eine länger dauernde blutende Wunde in der Lunge anrichten kann. Da sehen wir weithin das Parenchym blutig infiltrirt; die Alveolen, die Bronchialenden in weitem Umkreis der Risswunde mit Blut erfüllt — das Gewebe hepatisirt. Das ist kein Wunder — saugt doch die geplatze Wunde bei jeder Inspiration das Blut in der Pleurahöhle wie ein Schwamm an. Bei den Thierexperimenten kann man diese Blutaspiration direct erfolgen — nicht selten wird das Blut sogar bis in die andere Lunge hinein aspirirt.

Denken wir weiter an den Pneumothorax, wo mit jedem neuen Luftstrom die Gefahr der Infection des in der Pleura angesammelten Blutes steigt, — an die Verlagerung des Herzens, Verdrängung des Mediastinums mit der folgenschweren Beeinträchtigung der Function der anderen Lunge u. s. w., so wird man die Forderung einer sofortigen Thoracotomie zum Zwecke der Lungennaht gewiss für berechtigt halten. Das betonen auch Murphy und Tuffier, und letzterer schreibt in Bezug auf diese Fälle: „*Agir vite est ici le facteur important et l'hémostase par suture profonde de la plaie me parait un excellent procédé.*“

Trotzdem ist bisher auffallend selten nach dieser klaren Indication gehandelt worden. Die Lungennaht ist, wie ich aus der Literatur entnehme, nur 8 mal bei Schuss- und Stichverletzungen der Lungen ausgeführt worden, dazu kommt als Naht einer Lungenruptur der unserige als 9. Fall hinzu. Die betreffenden Krankenberichte sind von Interesse.

Omboni (1884), Schussverletzung der linken Lungenspitze. 13 cm lange Incision im 3. Intercostalraum, Auseinanderziehen der Wunde. Lunge collabirt zeigte Schusscanal am unteren Rand des oberen Lappens, doppelte Umstechung mit Catgut, Lungengewebe gequetscht und abgebunden. Naht der Thoraxwunde. Eine zweite

Wunde im Unterlappen. Abbinden des Lungengewebes mit Catgut. Tod nach 7 Tagen.

Sanctis und Feliciani¹⁾ (1894), 43 jähriger Mann, Messerstich in die Lunge. Pneumothorax und Hämorthorax. Resection einer Rippe und Aufsuchen der Lungenwunde. 3 cm tiefe, stark blutende Stichverletzung, wird mit 3 Seidennähten geschlossen. Nach Reinigung der Pleurahöhle Verschlussnaht der Pleura parietalis und Fixation des abpräparirten Hautmuskellappens. Heilung in 4 Wochen.

Auch Viridia hat 1896 mit Glück eine Lungennaht ausgeführt²⁾, desgleichen Dalton, doch starb sein Patient nach völliger Heilung der Wunde an anderweitigen Läsionen.

Delorme³⁾ bekam 1893 einen Officier, der 4 Messerstiche in der Lunge hatte, erst am dritten Tag in seine Behandlung; er umschnitt einen grossen Thoraxlappen und nähte die collabirte Lunge mit Seide. Pat. starb unmittelbar nach dem Eingriff.

Korteweg⁴⁾ hat 1901 einen Verwundeten aus dem Burenkriege 3 Monate nach der Verletzung einen tief in der Lunge sitzenden Granatsplitter excidirt, das zertrümmerte Lungengewebe zwischen den angezogenen Fäden durchschnitten. Der Pat. ist geheilt.

Thiel⁵⁾, 40 jähriger Mann, Revolverschuss in die linke Brust im 2. Intercostalraum, kein Ausschuss. Operation: 20 cm langer Schnitt, 2. und 3. Rippe resecirt, Pleura voll Blut, Lunge collabirt. Eingehen mit der Hand, Vorziehen der Lunge. Einschuss im Oberlappen vorn, Ausschuss hinten, starke Blutung. 2 tiefe Umstechungsnähte durch das Lungenparenchym mit Catgut, darüber Pleuranah mit feinem Catgut. Heilung.

Grunert⁶⁾, Mann mit Messerstich in der linken Seite, ist 2 Stunden später im Krankenhaus. Grosse Athemnoth, Puls 100; im 4. Intercostalraum klaffende Wunde, zischend pfeift Luft ein und aus; blutiger Auswurf, links hinten Dämpfung. Operation: Erweiterung der Wunde, sehr viel Blut aus der Pleura entleert,

¹⁾ Siehe Referat in Schmidt's Jahrbüchern. Bd. 244.

²⁾ Ref. Hildebrand's Jahresbericht. 1896.

³⁾ Delorme, Sem. med. 1893. (150.) Franz. Chir.-Congr. 1893.

⁴⁾ Korteweg, Annals of surgery. 1902.

⁵⁾ Thiel, Centralbl. f. Chir. 1902. S. 923.

⁶⁾ Grunert, Deutsche Zeitschr. f. Chir. 72. Bd. 1903.

grosser Hautmuskellappen umschnitten und 7 cm langes Stück der 4. Rippe resecirt. Lunge flottirt, andauernde Blutung aus der Tiefe; Einführen der Hand in die Pleurahöhle; Lungenwunde an der Vorderfläche des Unterlappens 3 cm lang und 2 cm tief. 2 Catgutnähte. Blutung steht. Hautmuskellappen zurückgeklappt, Gazetampon, Heilung.

Wenn auch diese Fälle, bei denen die Thoracotomie und primäre Versorgung der frischen Lungenwunde durch die Naht¹⁾ gemacht wurde, an Zahl zu klein ist, um bestimmte Normen daraus abzuleiten, so begründen doch die erzielten Resultate — d. h. 6 Heilungen auf 9 Operationen — vollauf die Berechtigung eines solchen Eingriffs.

Ich will aber besonders betonen, dass ich die Thoracotomie und Lungennaht lediglich für die abundanten Hämorrhagien in den Pleuraraum und die lange dauernden und sich wiederholenden Lungenblutungen reservirt wissen möchte. Auch da dürfte sie am Platze sein, wo eine Spannungspneumothorax nicht mit der ersten Punction beseitigt ist. Da besteht eine offene Verbindung des Pleuraraumes mit dem Bronchialbaum und diese ist gerade so wie die Lungenblutung rasch und sicher mit der Naht zum Verschluss zu bringen.

Es kommt allerdings vor, dass die versteckte Lage der Lungenwunde die Anlegung einer Naht unmöglich macht. So fand Michaux eine stark blutende Schusswunde am Hilus der linken Lunge, wo der Versuch einer Naht nicht gelang; er tamponirte die Wunde. Ebenso verfahren Quénu und Guidone; alle drei Patienten sind geheilt. Die Tamponade einer Lungenwunde ist um so eher erfolgreich, als der Blutdruck nur $\frac{1}{3}$ — $\frac{2}{5}$ desjenigen des grossen Kreislaufes beträgt. Trotzdem äussert sich Murphy im Hinblick auf das lockere Lungengewebe recht wenig vertrauensvoll in Bezug auf die Wirksamkeit einer Tamponade.

Wo eine penetrirende Thoraxwunde vorhanden ist — eine Stich- oder Schussverletzung —, da weist die äussere Wunde unmittelbar auf die Lungenwunde hin. Durch den Collaps der Lunge

¹⁾ Ausnahmsweise ist auch die prolabirte und verletzte Lunge vor der Reposition genäht worden, so z. B. von Reynier (Rev. de chir. 1895. S. 1031), doch sind solche Fälle mit ihren zum Voraus gegebenen günstigeren Verhältnissen nicht ohne Weiteres mit den hier in Frage stehenden in eine Linie zu stellen.

verschieben sich freilich die Verhältnisse, und man muss nach Eröffnung des Thorax erst die Lungenoberfläche sorgfältig absuchen, bis man die Wunde findet. Selbstverständlich ergibt sich Ort und Ausdehnung der erforderlichen Thoracotomie für gewöhnlich aus dem äusseren localen Befund.

Schwieriger liegen die Dinge bei einer subcutanen Lungenverletzung — einer Lungenruptur. Da kann es vorkommen, dass der Lungenriss trotz breiter Thoraxöffnung nicht aufgefunden wird, wie es von Bramann berichtet. Die Thoracotomie wird bei den Lungenrupturen am Besten in den seitlichen und hinteren Parthien angelegt, weil die collabirte Lunge aus dem Wirbelsäulen-Rippenwinkel hervorgezogen werden muss. Das hat sich auch in meinem Fall als praktisch erwiesen.

Jonnescu hat 1902 bei einem Revolverschuss der Lunge, der eine 5 markstückgrosse Lungenwunde setzte, dieselbe in die Thoraxwand eingenäht und sie damit exteriorisirt, wie es Brunswig in einer Arbeit aus dem Jahre 1898 empfohlen hat. Es trat glatte Heilung ein. Ich möchte glauben, dass dies Verfahren nicht zu verallgemeinern ist, — es verbietet sich z. B. schon bei Wunden, die in der Hilusnähe liegen. Für Ausnahmefälle kann es gelegentlich mit Nutzen angewandt werden, obschon die Naht (event. nach vorgängiger Resection im Lungengewebe) vorzuziehen ist.

Bei grober Verunreinigung der Lungenwunde mit gequetschten und zersetzten Rändern wird man zweckmässig mit der Scheere die Wunde zurechtschneiden, — wenn angängig keilförmig nach dem Lungenrand zu (wie es Omboni gethan hat), damit ähnlich wie bei einer Lippenplastik gleich dicke Parthien leicht mit der Naht zusammengepasst werden können. Solche Eingriffe erträgt das Lungengewebe gut, wie der oben referirte Fall von Korteweg beweist.

Eine Excision oder Resection ist bei der Lunge übrigens das einzige, dafür aber radicale Mittel, die verunreinigte Wunde sauber und nahtgerecht zu machen.

Ich komme damit zur Erörterung der chirurgischen Technik. Einige diesbezügliche Punkte, sowie mehrere Fragen über die Histologie der Heilung von Lungenwunden schienen mir noch durch das Thierexperiment der Aufklärung zu bedürfen. Mein Assistent, Herr Dr. Talke, hat sich in dankenswerther Weise dieser Aufgabe unter-

zogen; er wird seine Ergebnisse in einer besonderen Arbeit in den Beiträgen zur klinischen Chirurgie publiciren. Das, was ich in Bezug auf die Technik hier in kurzen Leitsätzen zusammenfasse, ist zum Theil mitbegründet auf den experimentellen und histologischen Befunden der genannten Arbeit, im Wesentlichen aber stütze ich mich auf meine eigenen klinischen Erfahrungen; bei über 20 verschiedenartigen operativen Eingriffen an der Lunge habe ich 6mal Lungenwunden durch die Naht vereinigt¹⁾.

Die Narkose, Aether oder Chloroformmischung, braucht man bei Lungenverletzungen nicht zu scheuen.

Die Thoracotomie muss gross angelegt werden, dass man wömmöglich die ganze Hand in die Pleurahöhle einführen kann. Ob man dabei eine Rippe auf 6—10 cm Länge reseziert und die Wunde mit Haken kräftig auseinanderhält — oder ob man einen Lappenschnitt (Thürflügelschnitt) mit Aufklappung von 2—3 Rippen wählt, das wird durch die jeweiligen Wundverhältnisse bedingt werden.

Die Stelle der Thoracotomie wird bei äusserer Wunde durch diese bestimmt; bei der subcutanen Lungenruptur wählt man am besten die seitlichen Rippenpartien.

Nach Eröffnung der Brusthöhle wird die Lunge mit der Hand sofort kräftig vorgezogen bis in die Thoracotomiewunde hinein.

Die Lungenoberfläche wird nun sorgfältig abgesucht. Die Lungenwunde durch Abwischen gereinigt. Stich- und Schusscanäle sind event. zu erweitern, um Blutcoagula und Fremdkörper daraus zu entfernen.

Gequetschte und stark verunreinigte Lungentheile sind durch Excision mit der Scheere zu reinigen; an den Lungenrändern am besten mit einer Keilexcision, was die folgende Adaption durch die Naht ganz wesentlich erleichtert.

Die schwer zugänglichen Wunden in der Nähe des Hilus sind zu tamponiren.

Breite Flächenwunden, die für die Naht ungeeignet sind, können in die Thoraxwunde eingenäht (exteriorisirt) werden.

Die Naht wird mit feinsten Seide ausgeführt; auch feiner Catgut ist brauchbar, bietet indessen keine weiteren Vortheile. Da

¹⁾ Ich verweise auf meine Mittheilungen im 32. Bd. der Beiträge zur klin. Chir. (Lungenoperationen) und in der Deutschen med. Wochenschr. 1904, No. 15 (Lungenfisteln) und No. 48, auf die Publication von G. Richter, l. c. und den Grundriss der Lungenchirurgie von Garré und Quincke. 1903.

das zwischen die Nähte gefasste Lungengewebe atelectatisch bleibt, ist es empfehlenswerth, nicht zu weit vom Wundrand ein- und auszusteichen und die Nadel womöglich bis zum Grunde der Wunde zu führen. Die Fäden dürfen nicht zu fest angezogen werden; sie pflegen reactionslos im Lungengewebe einzuheilen. Mit Vortheil werden feine oberflächliche Pleuranähte hinzugefügt.

Es folgt nun die Toilette der Pleurahöhle — Auswischen und Austupfen des Blutes.

Die Lunge wird nun durch einige Nähte am Thoraxfenster fixirt, eine lockere Tamponade eingelegt, — oder aber bei aseptischen frischen Fällen ohne Fixation der Lungen die Thoracotomie-wunde vermittelt der Naht ganz geschlossen. Ob und inwieweit die von Delagenière empfohlene prophylaktische Drainage der Pleurahöhle (hinten unten) mit primärem Verschluss der Thoracotomiewunde empfehlenswerth ist, das müssten uns erst weitere Erfahrungen lehren.

Es sollte mich freuen, wenn auf Grund der vorstehenden Erörterungen in Zukunft bei den schweren Lungenverletzungen eine activere, wenn auch durchaus besonnene chirurgische Therapie sich einbürgern würde; ich bin überzeugt, dass die Fälle glücklicher Heilung sich bald mehren würden.

XIV.
Ueber
Verletzungen durch japanische Geschosse.
(Chirurgische Notizen.)

Von
J. B. Seldowitsch,
Tjeling (Mandschurei).
Zweiter Aufsatz¹⁾.

I.

Jetzt, wo ich an die Abfassung meines zweiten Aufsatzes herangehe, sind seit der Absendung meines ersten Aufsatzes bereits drei Monate vergangen. Material hatte ich mehr als genug, um meine Beobachtungen den Collegen mittheilen zu können, jedoch waren die Arbeitsverhältnisse derart, dass es mir bis jetzt nicht möglich gewesen ist, die Feder zu ergreifen. Die von mir in dieser Zeit gemachten chirurgischen Beobachtungen haben, vom absoluten Interesse abgesehen, noch diejenige Bedeutung, dass sie als eine nothwendige Ergänzung meines ersten Aufsatzes erscheinen. Mit Ausnahme einer kleinen Gruppe von Fällen sind sämtliche übrigen Fälle, sowohl diejenigen, die zu dieser Zeit unter meiner Beobachtung im X. Feldlazareth gewesen sind, wie auch diejenigen, die ich in den Lazareths der Woronesch'schen Abtheilung des Rothen Kreuzes, sowie der Abtheilung Zarskoe-Selo Namens Ihrer Majestät der Kaiserin Alexandra Fjodrowna, wohin die Collegen mich zur Consultation und Hülfeleistung bei besonders complicirten Operationen hinzuzogen, zu beobachten Gelegenheit hatte, — zu den schweren zu rechnen.

¹⁾ Der erste Aufsatz ist in russischer Sprache im „Russki Wratsch“ (1904, No. 34) erschienen.

II.

Im Ganzen hatte ich, von den in meinem ersten Aufsatz besprochenen Fällen abgesehen, bis zu den Schlachten der letzten Tage des September und der ersten Tage des October 164 Verwundete in Behandlung, wobei nur 39 zu verschiedenen Zeiten nach kleinen Zusammenstößen, die übrigen aber sämtlich während der Schlacht bei Liau-jang unter meine Beobachtung gelangt sind. Die erstere Gruppe von Fällen war ihrem Charakter nach den von mir bereits veröffentlichten Fällen voll und ganz identisch und bestätigte die von mir in meinem ersten Aufsatz über den günstigen Verlauf der Verletzungen durch die japanischen Geschosse gemachten Angaben; so sind beispielsweise aus einer Gruppe von 30 Personen 23 zurück zur Front geschickt und 7 evacuirt worden, also ohne dass ein einziger Todesfall eingetreten wäre, trotzdem sich unter den Verwundeten dieser Gruppe Fälle von penetrirenden Verletzungen des Brustkorbs, Verletzungen der Bauchhöhle und penetrirende Verletzungen der grösseren Gelenke befunden haben. Demgegenüber zeigten die Verwundeten, die aus der Schlacht bei Liau-jang kamen, schon einen ganz anderen Charakter, und um die Ursachen dieses Unterschiedes begreiflich zu machen, muss ich mit einigen Worten die Lage streifen, in welche Tjeling während der Schlacht bei Liau-jang gerathen ist. Tjeling liegt 126 Werst von Liau-jang der Eisenbahn entlang entfernt. Bis Tjeling waren nur im in der Mitte zwischen Tjeling und Liau-jang liegenden Mukden Krankenanstalten vorhanden, die aber eine geringe Anzahl von Betten hatten. Aber von der geringen Anzahl von Betten, die übrigens bald belegt waren, abgesehen, wollten die Verwundeten in Mukden nur ungern bleiben, eben weil das Schicksal Mukdens selbst zweifelhaft war. Tjeling war während der Schlacht bei Liau-jang der am meisten vorgeschobene Punkt mit einer relativ bedeutenden Bettenzahl. Im Ganzen konnten die in Tjeling befindlichen Heilanstalten (das X. Reserve-Feldlazareth, das Woronesch'sche Lazareth des Rothen Kreuzes, das Zarskoe-Selo Hospital Namens Ihrer Majestät der Kaiserin Alexandra Fjodrowna, das Jaroslau'sche und Kostroma'sche Landschaftshospital) bei der grössten Expansion 1100 Stellen geben; leider waren schon ca. 400 Stellen mit inneren Kranken belegt worden, die aus unaufgeklärt gebliebenen Gründen nicht

rechtzeitig evacuirt worden sind. Eine so geringfügige Anzahl von Stellen im Vergleich mit dem gewaltigen Zufluss von Verwundeten, der gleich zu Beginn der Schlacht bei Liau-jang begonnen hatte, nöthigte die in Tjeling befindlichen Heilanstalten, für eine möglichst zweckmässige Ausnutzung der in der Nähe befindlichen, sehr werthvollen freien Plätze zu sorgen. In Folge dessen wurden von den vollkommen eingerichteten Sanitätszügen in Tjeling Verwundete nicht zurückgelassen; in den Tagen der Schlacht bei Liau-jang war jedoch die Anzahl der Verwundeten, die mit den Sanitätszügen befördert wurden, so gering, wie ein Tropfen im Meer. Die Sanitätszüge hatten je 250—300 eingerichtete Plätze, während die Hauptmasse der Verwundeten mittelst Züge befördert wurde, die aus einfachen, nicht eingerichteten Wagen bestanden und 1000 Mann aufnahmen. Das Schicksal hat somit sehr ungleichmässig seine Güter vertheilt: die einen — es war nur eine geringe Anzahl solcher Glücklichen — kamen in die vorzüglich, sogar mit übermässigem Luxus eingerichteten Wagen und erhielten gute Pflege und gute Ernährung; die anderen — es war die Mehrzahl — lagen haufenweise auf dem häufig nackten Boden der Frachtwagen, bisweilen ohne Verband, ohne Nahrung, halb nackt, nicht einmal mit etwas zugedeckt. Und so kam Zug auf Zug mit Tausenden von Verwundeten, und nur ab und zu waren Sanitätszüge sichtbar, die nur Hunderte von „Glücklichen“ führten. Allerdings ist die Zeit, die seitdem verstrichen ist, noch nicht lang. Ich bin aber überzeugt, dass ich mein Leben lang die frische, quälende Erinnerung an die, wenn auch nicht kalte, so doch bereits frische Augustnacht behalten werde. Der Station nähert sich ein Zug mit Verwundeten. Eine lange Reihe von Frachtwagen. Es sind im Ganzen 750 Verwundete, und dieser Unsumme von menschlichem Elend stehen zwei Aerzte und eine barmherzige Schwester erschöpft und machtlos gegenüber. Kein Verbandmaterial, keine Medicamente, wohl aber eine Menge halb nackter, stöhnender, halb bewusstloser, häufig in der Agone befindlicher Menschen. Wir laufen den Zug wagenweise ab, sondern die Schwerverwundeten ab und finden bereits 7 Leichen, die nach der Leichenhalle transportirt werden. Von den 50 Verwundeten, die mir von diesem Zuge zugewiesen worden sind, sind 8 in derselben Nacht gestorben, und solcher Züge gab es nicht wenig. Wer dieses Meer von menschlichem Elend einmal

gesehen hat, wird es niemals vergessen. Dank gebührt den Landschaftsorganisationen, die die unglücklichen Insassen dieser Züge mit Speise und Trank labten. Trotz der gewaltigen Hülfe, die uns in dieser Beziehung die Eisenbahn leistet, ist der Transport der Verwundeten und Kranken immer noch einer der wundesten Punkte unseres Kriegsmedicinalwesens. Es würde vernünftiger sein, die Züge mit weniger Luxus auszustatten, sie dafür aber mit einer möglichst grösseren Anzahl von Plätzen zu versehen, da man sich mit den Güterzügen nicht nur unter so exklusiven Bedingungen, wie sie die Schlacht bei Liau-jaung dargeboten hatte, wo man auch die Möglichkeit, die Verwundeten in Güterzügen zu transportiren, für ein grosses Glück halten musste, sondern auch in den Zwischenstadien zwischen den einzelnen Schlachten begnügen muss, weil die Anzahl der Sanitätszüge den Bedarf keineswegs zu decken vermag. Der Transport der Kranken ausserhalb des Eisenbahn-Rayons wird meistens mittelst zweirädriger Wagen bewerkstelligt, d. h. eines so martervollen Fahrzeuges, welches auch nicht jeder Gesunder zu ertragen vermag.

Die Redaction des „Russki Wratsch“ hat in meinem früheren Aufsatz die Richtigkeit der Angaben meiner Kranken bezweifelt, indem sie vor den Zahlen 30 und 20 Werst, welche die Kranken angeblich zu Fuss haben zurücklegen müssen, ein Fragezeichen gesetzt hat. Ich trete für die Richtigkeit dieser Angaben ausdrücklich ein. Jeder Kranke, der auch nur die geringste Kraft besitzt, sich zu bewegen, zieht es vor, zu Fuss zu gehen, als auf diesen zweirädrigen Wagen zu fahren. Hier liegt noch ein weites Gebiet, auf dem sich die sociale Hülfe segensreich bethätigen kann. Es ist bereits zum Theil fertiges Material vorhanden. Das Rothe Kreuz sowohl, wie auch einige städtische Organisationen haben sich ausserordentlich stark für die Errichtung von „fliegenden Abtheilungen“ begeistert, während nach den Angaben der Theilnehmer selbst, wie auch nach den zahlreichen Angaben derjenigen Personen, die die Thätigkeit der „fliegenden Abtheilungen“ zu beobachten Gelegenheit hatten, diese Abtheilungen die Hoffnungen nicht erfüllt haben. Vielleicht ist es übertrieben; jedenfalls ist aber die von mir gehörte Erzählung charakteristisch, dass die eine „fliegende Abtheilung“ so wenig Gelegenheit zur Bethätigung gefunden hat, dass die von derselben gemachten Verbände auf je 200 Rubel zu stehen gekommen sind. Wie gut wäre es, wenn man diese Ab-

theilungen zu Transportzwecken benutzt hätte, um so mehr, als die Erfahrung schon eine Form dafür geliefert hat: Vor Tragbahren mit langen Enden werden vorn und hinten Maulesel mit entsprechendem Geschirr vorgespannt, und man erhält ein bequemes und ruhiges Transportmittel, für welches die Verwundeten des Lobes voll sind. Leider wird dieses Transportmittel von der Kriegsverwaltung noch in sehr beschränktem Maasse verwendet.

Nun kehre ich zu der von uns geübten Methode der Belegung unserer Plätze zurück. Wir sind alle übereingekommen, Kranke ausschliesslich von den nicht eingerichteten Zügen zu nehmen und dabei nur solche Verwundete zu wählen, die weiter unter keinen Umständen transportirt werden durften. Wie streng wir bei der Wahl vorgingen, geht aus der Thatsache hervor, dass ich von 750 schwer Verwundeten nur 50 gewählt habe, wobei diesmal ausnahmsweise sogar sehr viele Kranke genommen wurden.

Nun ist der Unterschied zwischen den Verwundeten, über welche ich in meinem ersten Aufsatz berichtet habe, und denjenigen, über welche ich im Nachstehenden mitzuteilen beabsichtige, klar: letzteres waren ausschliesslich schwer Verwundete, wobei viele nicht durch Gewehrgeschosse, sondern durch Artillerieschosse verwundet waren. Von den Kranken der ersten Gruppe ist keiner gestorben; von den 125 Kranken der zweiten Gruppe sind 25, d. h. 20 pCt. gestorben. Allerdings sind viele in der Agone zur Aufnahme gelangt.

Die Fälle, die im X. Hospital zur Behandlung gelangt sind, lassen sich folgendermaassen eintheilen: 19 Fälle von Verletzung des Schädels und des Gehirns, 26 Fälle von Verletzungen der Brusthöhle, 27 Fälle von Verletzung der Bauchhöhle, 9 Fälle von Verletzung der Wirbelsäule; die übrigen Fälle betreffen Verwundungen des Gesichts, der Mundhöhle und der Extremitäten. Da nur schwer Verletzte gewählt wurden, so zeigten sämtliche Patienten mit Schädelverletzungen schwere Erscheinungen von Seiten des Gehirns, diejenigen mit Verletzungen des Brustkorbs hatten Hämoptoe oder andere schwere Krankheitserscheinungen, diejenigen mit Verletzungen der Bauchhöhle Erscheinungen von Peritonitis oder von stark ausgesprochener peritonealer Reizung. Zu den exclusiv schweren Fällen gehörten auch diejenigen mit umfangreichen Zertrümmerungen des Gesichts und der Mundhöhle. Die Verletzungen

beider letzten Kategorien rührten fast ausschliesslich von Artilleriegeschossen her. Diese Erscheinung, die sich in meinen Fällen geltend machte, und der ungefähr gleiche Charakter der Fälle, die in die von mir oben erwähnten Hospitäler des Rothen Kreuzes zur Aufnahme gekommen sind, geben mir die Möglichkeit, einige allgemeine Betrachtungen in Bezug auf Verletzungen durch japanische Artilleriegeschosse anzustellen.

Die Verletzungen der Schädel-, Brust- und Bauchhöhle durch Granatensplitter führen augenscheinlich in der weitaus grössten Mehrzahl der Fälle rasch zum Tode, entweder auf dem Schlachtfelde oder auf dem ersten Verbandpunkte, da an den nächsten Evakuationsstellen, wie es Tjeling ist, solche Verwundete nicht mehr vorkommen. Wären Personen mit solchen Verletzungen am Leben geblieben, so wären wir, die wir die am schwersten Verletzten gewählt haben, solchen Verletzten zweifellos begegnet. Thatsächlich habe ich aber in der ganzen Zeit nur zwei derartige Verletzungen der Brusthöhle gesehen, darunter einmal an einer Leiche, die von einem vorbeifahrenden Sanitätszug zurückgelassen wurde. Die Besichtigung dieser Leiche ergab, dass sämtliche Weichtheile der rechten Axilla, sowie sämtliche Weichtheile an der lateralen Oberfläche der rechten Hälfte des Brustkorbes abgerissen, die mittleren Rippen zertrümmert, die Brusthöhle eröffnet waren. Bei den überlebenden Personen, die durch Granatensplitter an weniger wichtigen Gebieten verwundet sind, kommen gleichfalls sehr schwere Affectionen vor. So entwickeln sich beispielsweise an den Extremitäten, wenn die Verletzung sich selbst nur auf die Weichtheile erstreckt, sehr häufig ungewöhnlich schwere, stinkende, gangränöse-Septische Phlegmonen, die die Wirkung eines chemischen Agens vermuthen lassen und sehr weite Eröffnung erheischen. So musste man z. B. bei solchen Verwundungen am Oberschenkel Incisionen an der ganzen Länge vom Trochanter bis zu den Condylen machen, wobei man bedeutende Gangrän der Gewebe mit ungeheuren Eiterungen vorfand, trotz der Kürze der seit der Verwundung verflossenen Zeit. Nichtsdestoweniger gelingt es bei derartigen Verletzungen, wenn sie nur die Weichtheile ergreifen, den Kranken noch durch breite Incisionen allein, mit denen man nicht sparen darf, zu retten. Wenigstens ist es in zwei sehr schweren Fällen gelungen, sehr gute Resultate zu erzielen. Ist aber eine derartige

Verletzung mit einer Knochenfractur complicirt, so ist die Amputation fast unabwendbar, so stürmisch entwickeln sich die Erscheinungen von Sepsis; die Wunde verbreitet einen so pestilenten Gestank, dass es fast unmöglich ist, sich in der Nähe des Kranken aufzuhalten, selbst wenn ein regelmässiger Verband angelegt ist.

Im Grossen und Ganzen ist die Amputation, wie die sich sammelnden Erfahrungen des gegenwärtigen Krieges zu zeigen beginnen, leider keine so seltene Operation, wie man es angenommen hat. In der mir unterstellten chirurgischen Abtheilung des X. Hospitals musste ich mich trotz Widerstrebens zu dieser Operation viermal entschliessen, wobei in sämtlichen vier Fällen die Amputation des Oberschenkels, darunter einmal die sehr hohe Amputation ausgeführt wurde. Drei von diesen Fällen betreffen Verwundete aus der Schlacht bei Liau-jang, trotzdem diese Schlacht im Grossen und Ganzen eine geringe Anzahl von Verletzungen der Extremitäten geliefert hat. In zwei Fällen bestand bei der Einlieferung des Verletzten bereits voll entwickelte Gangrän der Extremität, in dem einen Falle in Folge von Verletzung der Oberschenkelgefässe, in dem anderen Falle in Folge des zu steifen Verbandes, den man wahrscheinlich zum Zwecke der Blutstillung angelegt und nicht rechtzeitig entfernt bzw. gelockert hatte. In diesem Falle habe ich nach Entfernung des Verbandes eine Zeit lang gewartet, in der Hoffnung, dass sich die Extremität vielleicht erholen würde. Da dies aber nicht eingetreten ist, so musste ich zur Amputation schreiten. Der dritte Fall betrifft die Kategorie der oben geschilderten Verletzungen durch Granaten mit Zertrümmerung des Knochens. Die Wunden sind in sämtlichen Fällen offen belassen worden; der consecutive Verlauf war ein guter. Der vierte Fall von Amputation betrifft einen Tschunchusen mit vernachlässigter Verletzung durch eine russische Gewehrkugel im unteren Drittel des Oberschenkels, Splitterfractur des Gelenkendes und diffuser Eiterung des Kniegelenks und des Oberschenkels in der Umgebung der Fractur. Der postoperative Verlauf war ein guter. Dieser Fall ist noch aus dem Grunde von Interesse, weil ich sogar auch bei Verletzungen durch japanische Gewehrketten Fracturen, aber niemals so umfangreiche Zertrümmerung des Knochens wie in diesem Falle zu beobachten Gelegenheit hatte.

Ich kann noch hinzufügen, dass auch andere Kollegen, die

mit schweren Fällen zu thun hatten, ebenso relativ häufig zur Amputation greifen mussten, und alle waren wir in gleicher Weise gewissermaassen dadurch verwirrt, dass die Praxis mit den in der Literatur über diese Frage festgelegten Ansichten nicht übereinstimmte. Was sollten wir aber thun? Das Leben ist stärker, und wir werden wohl öfters in Fragen, die sich auf moderne Schussverletzungen beziehen, keine Uebereinstimmung zwischen den Traditionen der Literatur und den Bedürfnissen der Praxis finden. So gewaltige Erfahrungen wie in diesem Kriege konnten der medicinischen Literatur bis jetzt nicht zugeführt werden.

Eine weitere Art von Verletzungen durch Artilleriegeschosse sind Verletzungen durch Schrapnellkugeln. Diese Verletzungen nähern sich schon gewissermaassen den Gewehrverletzungen, mit dem Unterschiede jedoch, dass die Erscheinungen bei diesen Verletzungen weit schwerer sind als diejenigen bei Verletzungen durch Gewehrkugeln, und wenn die Verletzten auch nicht in so grosser Quantität auf dem Schlachtfelde oder auf dem ersten Verbandpunkte sterben, so geben sie doch im Vergleich mit den Verletzungen durch Gewehrkugeln eine gewaltige Mortalität im späteren Verlauf und machen sehr häufig die Vornahme einer Operation unumgänglich nothwendig. Indem ich mir vorbehalte, einige detaillirtere Angaben über diese Verletzungen bei der Erörterung meiner Beobachtungen nach den Gruppen und der operativen Intervention zu machen, möchte ich hier nur darauf hinweisen, dass die Prognose bei dieser Art von Verletzungen bei Verletzungen der Brusthöhle günstiger, bei Verletzungen der Schädelhöhle, besonders aber der Bauchhöhle sehr ungünstig ist.

III.

Schussverletzungen des Schädels und des Gehirns.

Im Ganzen habe ich 21 Fälle von Schussverletzung des Schädels und Gehirns beobachtet, wobei das Gehirn in allen diesen Fällen mitverletzt gewesen ist, da ich die Fälle, in denen nur Verletzung der Schädelknochen vorlag, absichtlich nicht mitrechne. Von diesen Verwundungen sind 20, wie gesagt, während der Schlacht bei Liau-jang, der eine etwas früher, eingeliefert worden. Alle diese Fälle können in folgende Gruppen eingetheilt werden:

1. Verwundete, die in der Agone (2) oder in einem so hoff-

nungslosen Zustände eingeliefert worden sind, dass von irgend einer chirurgischen Intervention nicht mehr die Rede sein konnte; die Verwundeten starben innerhalb der ersten 6 Stunden (2) oder 12 Stunden (2) nach Einlieferung in das Krankenhaus; die Gesamtzahl dieser Fälle beträgt 5.

2. Verwundete, bei denen der Gesamtzustand und der Charakter der Wunde einen operativen Eingriff überhaupt nicht vindi- cierten (4), oder Verwundete, deren Allgemeinzustand bei der Ein- lieferung zwar ein schwerer war, bei denen aber das Fehlen jeglicher Indicationen von Seiten der Wunde selbst zur Annahme berechnete, dass der ominöse Allgemeinzustand durch Shock bedingt ist, so dass im Allgemeinen keine genügende Veranlassung zur sofortigen Vornahme eines operativen Eingriffs vorlag; schliesslich rechne ich zu dieser Gruppe die Fälle (2), in denen Indicationen zur opera- tiven Intervention zwar vorgelegen haben, in denen man aber ganz zufällig sich exspectativ hat verhalten müssen, und zwar zunächst wegen der Nothwendigkeit, Verwundeten mit dringenderen Indi- cationen Hülfe zu leisten (wir haben in den Tagen der Schlacht bei Liau-jang 18 Stunden täglich und einmal 24 Stunden hinter- einander ohne Unterbrechung arbeiten müssen), dann wegen des anhaltenden günstigen Allgemeinzustandes, sowie wegen Fehlens irgend welcher Erscheinungen von Seiten der Wunden, d. h. das ursprünglich zufällige exspectative Verhalten wurde ein beabsichtigtes. Die Gesamtzahl der Fälle dieser Gruppe beträgt 7.

3. In 8 Fällen musste man schliesslich zur Operation schreiten.

Bevor ich jede dieser Gruppen einzeln bespreche, möchte ich auf eine Frage eingehen, welche alle diese Gruppen betrifft.

In denjenigen Fällen, in denen es einmal zweifelhaft war, ob es sich um eine Schrapnell- oder Gewehrverletzung handelte (in Bezug auf die Mehrzahl der Fälle war es ausser Zweifel, dass die Verletzung durch eine Gewehr- kugel bedingt war), konnte die Frage, mit einer einzigen Ausnahme, mit absoluter Sicherheit nicht beant- wortet werden. Alle diese Verwundeten (Fälle der ersten und dritten Gruppe) werden nämlich in so schwerem Zustande einge- liefert, dass es unmöglich ist, von ihnen irgend welche Angaben, die zur Klärung des Sachverhalts beitragen könnten, zu erheben, so dass man ausschliesslich auf Grund objectiver Merkmale urtheilen muss, die zwar zur Klärung der Frage wichtige Anhaltspunkte zu

liefern vermögen (Schnapnellkugeln verursachen gewöhnlich weit umfangreichere Zerstörungen und geben ein schwereres Bild als Gewehr-kugeln). Jedoch hat die Erfahrung gezeigt, dass gerade am Schädel auch die Gewehr-kugel bisweilen gewaltige Zerstörungen erzeugt, und war die Gewehr-kugel deformirt, so war an der Hand des objectiven Befundes nicht nur am Schädel, sondern auch an den übrigen Körpertheilen eine Differenzirung zwischen Verletzungen durch Gewehr-kugeln und solchen durch Schnapnellkugeln nicht möglich. Ich verfüge über einen in dieser Beziehung sehr lehrreichen Fall, über den ich im Absatz über Verletzungen der Bauchhöhle berichten werde. Jedenfalls ist dort, wo ich von Verletzungen durch Schnapnellkugeln sprechen werde, die soeben auseinandergesetzte Einschränkung im Auge zu behalten.

IV.

Bei der Besprechung der ersten beiden Gruppen werde ich mich möglicher Kürze befeissigen. Sämmtliche Fälle der ersten Gruppe sind, wie gesagt, tödtlich verlaufen. In 2 Fällen hatte es sich um eine Verletzung durch Schnapnellkugeln gehandelt. In Ermangelung an genügendem Material constatire ich, ohne irgend welche Schlüsse zu ziehen, nur die Thatsache, dass in 3 von 5 Fällen dieser Gruppe von schwersten Verletzungen die Verletzung keine durchgehende gewesen ist und die Kugeln in der Schädelhöhle verblieben sind. In sämmtlichen Fällen war Vorfal von Hirnsubstanz vorhanden. Leider war die Zeit so knapp, dass an eine Section, die werthvolle Anhaltspunkte hätte liefern können, nicht zu denken war. In sämmtlichen 7 Fällen der zweiten Kategorie handelte es sich um Verletzungen durch Gewehr-kugeln, wobei in 6 Fällen eine durchgehende Wunde vorlag und nur in einem Falle die Kugel in der Schädelhöhle stecken geblieben ist. Es sei mir gestattet, über diese Patienten folgende kurzen Angaben zu machen.

1. Kugelöffnungen im rechten und linken Scheitelbein oberhalb der Ohrmuschel; die Kugel hat somit das ganze Gehirn durchbohrt; beide Oeffnungen sind von gleicher Grösse, und zwar erbsengross; die Betastung liefert keine Anhaltspunkte, die das Vorhandensein von Knochensplittern hätten annehmen lassen. Sensorium getrübt. Der Verwundete spricht kein Wort. Der Puls ist verlangsamt, in den ersten Tagen bestanden häufige schwere epilep-

tiforme Anfälle, wobei aber der Patient gern und viel ass. Dann wurden die Anfälle seltener und hörten zur Zeit der Evacuation, die am 10. Tage nach der Einlieferung stattgefunden hatte, vollständig auf. Allgemeinzustand bedeutend besser. Es besteht aber immer noch vollständige Aphasie.

2. Die eine Oeffnung am linken Os zygomaticum, die andere an der linken Hälfte des Os occipitale in der Nähe der Protuberantia. Splitter oder Impressionen sind nicht zu palpieren. Der Patient ist bei Bewusstsein. Es besteht aber vollständige Aphasie. Puls 62. Am 5. Tage nach der Einlieferung stellte sich die Sprache wieder ein. Zur Zeit der Evacuation, die am 10. Tage nach der Einführung stattgefunden hatte, erfreute sich der Verletzte eines durchaus guten Allgemeinbefindens.

3. Die eine Oeffnung am rechten, die andere am linken Processus mastoideus. Es besteht Schmerzhaftigkeit bei Bewegung des Kopfes und Ohrensauen rechts. Der Allgemeinzustand war und blieb bis zum Tage der Evacuation, die gleichfalls am 10. Tage nach der Einlieferung stattgefunden hatte, befriedigend.

4. Die eine Oeffnung vor der linken Ohrmuschel, die andere im mittleren Theil der linken Hälfte des Os occipitale. In den ersten 3 Tagen zeitweise erregter, zeitweise bewusstloser Zustand. Am ersten Tage Puls 48. Zur Zeit der Evacuation, am 6. Tage nach der Einlieferung in das Hospital, hatte sich der Patient bereits ziemlich erholt und klagte nur noch über Kopfschmerzen.

5. Die eine Oeffnung in der Mitte der rechten Hälfte des Os frontale, die andere in der äusseren Wand der rechten Orbita. Die Conjunctiva des rechten Auges ist blutunterlaufen, das Sehvermögen herabgesetzt. Letzteres wurde aber rasch normal. Allgemeinzustand gut. Der Patient wurde am 6. Tage nach der Aufnahme evacuirt und fühlt sich vollständig wohl.

6. Eingangsöffnung im Os occipitale, Ausgangsöffnung fehlt. In der Gegend der Verletzung objective Erscheinungen nicht vorhanden. Sensorium getrübt, Puls 64. Am 3. Tage kehrte das Bewusstsein wieder vollständig zurück. Guter Schlaf und Appetit. Bei der Evacuation am 8. Tage nach der Aufnahme fühlt sich der Verletzte wohl.

7. Die eine Oeffnung mit Austritt von Hirnsubstanz in der Mitte des Os frontale, die andere im unteren Theil des rechten Os

parietale. Allgemeinzustand günstig. Von Seiten des Gehirns Erscheinungen nicht vorhanden. Der Patient war die ganze Zeit auf den Beinen. In diesem Zustande wurde er am 10. Tage nach der Aufnahme evacuirt.

Die letzten beiden Fälle sind auch gerade diejenigen, in denen die operative Intervention ursprünglich wegen Zeitmangels unterblieben ist und in denen man nachträglich wegen des günstigen Verlaufs von einer operativen Intervention absichtlich Abstand genommen hatte. In allen diesen Fällen entsprechen die Wunden, wie ich ausdrücklich wiederhole, den Dimensionen der japanischen Gewehrkuugel, und bei der objectiven Untersuchung machte die Wunde beinahe den Eindruck einer kleinen Kratzwunde, ohne dass man jemals Anzeichen vorfand, die für das Vorhandensein von Knochensplintern sprachen. Die Fälle dieser Kategorie haben, wie aus den obigen Aufzeichnungen ersichtlich, keinen einzigen Todesfall gegeben, trotzdem darunter Fälle mit schweren Erscheinungen von Seiten des Gehirns gewesen sind. Meinen Beobachtungen an den Fällen dieser Gruppe haftet der Mangel an, dass die Fälle wegen der Nothwendigkeit der Evacuierung eine zu kurze Zeit in Beobachtung geblieben sind, als dass man endgültige Schlüsse hinsichtlich ihres weiteren Verlaufs machen dürfte. Man kann nur annehmen, dass die Verwundeten dieser Gruppe sämmtlich sich auf dem Wege der Besserung befunden haben. Wenn also diese Gruppe auch den Beweis dafür liefert, dass die expectative Behandlungsmethode auch bei Schädelverletzungen anwendbar ist, so muss man sich dieser Methode doch mit grosser Vorsicht bedienen (wie gesagt, war mein expectatives Vorgehen zum Theil ein gezwungenes), und im Grossen und Ganzen bin ich weit davon entfernt, mich als Anhänger der expectativen Behandlungsmethode bei dieser Art von Schussverletzungen zu bekennen, und gestehe, dass ich unter anderen Verhältnissen in der Mehrzahl dieser Fälle die Wunde doch erweitert und besichtigt hätte, namentlich dort, wo Gehirnerscheinungen vorhanden waren. Allerdings ist in diesen Fällen thatsächlich Alles glücklich abgelaufen, aber wie oft stecken unter einer dem Aussehen nach harmlosen Wunde umfangreiche Zerstörungen!

Ich möchte noch auf eine Gegenüberstellung zwischen den beiden beschriebenen Gruppen hinweisen. In den Fällen der ersten

Gruppe, in denen es sich um die schwersten Verletzungen handelte und die sämmtlich tödtlich verlaufen sind, handelte es sich 3 Mal nicht um eine durchgehende Verletzung, sondern um eine solche mit Retention der Kugel in der Schädelhöhle. Demgegenüber wies die zweite Gruppe von Fällen, die die leichtesten waren und keinen einzigen Todesfall geliefert haben, 6 Fälle von durchgehender Verletzung des Schädels auf und nur einen Fall mit Retention der Kugel in der Schädelhöhle.

V.

Nun gehe ich zur Besprechung der 3. Gruppe von Fällen über, nämlich derjenigen, in denen ein operativer Eingriff stattgefunden hat. Auf diese Gruppe werde ich ausführlicher eingehen, da ich Gelegenheit hatte, sie länger zu verfolgen und in Folge dessen in der Lage bin, mich in Bezug auf den Ausgang wenigstens etwas bestimmter auszusprechen.

1. Konstantin L., verwundet am 1. Juli durch eine Gewehrku­gel, gerade in dem Augenblick, als er, auf den Knien stehend, eine Vorwärtsbewegung gemacht hatte, um sich Patronen zu holen. Als er von der Kugel getroffen wurde, brach er bewusstlos zusammen. Der Verletzte wurde am 6. Juli Morgens in unserm Hospital zurückgelassen, weil es wegen des äusserst schweren Zustandes des Kranken unmöglich war, ihn im Sanitätszuge weiter zu transportiren.

Der Patient ist halb bewusstlos, erregt. Temperatur 37,6, Puls 62, schwach. Die Besichtigung ergiebt eine Querfingerbreite oberhalb der Tuberositas ossis parietalis sinistra die Spur von einer erbsengrossen, durch Gewehrku­gel erzeugten Verletzung sowie bedeutende Schwellung und heftige Schmerzhaftigkeit in der Umgebung der Wunde. Eine weitere Spur (Ausgangsöffnung) der durch die Gewehrku­gel erzeugten Wunde befindet sich in der Grösse eines Linsenkorns an der linken Seite des Kinns; auf der linken Wange, in der Nähe der oberen Lippe befindet sich eine blutunterlaufene Stelle; desgleichen sind blutunterlaufene Stellen an der linken Wange und der Unterlippe zu sehen. Oberhalb des äusseren Endes des linken Arcus superciliaris ist eine Impression des Knochens zu sehen. Sofortige Operation. Nach Spaltung der Hautdecken und Blosslegung der Knochen fand man im unteren vorderen Theil des linken Os parietale und den anliegenden Theilen des Os frontale und Os temporale eine stark eingedrückte, thalergrosse Splitterfractur der Knochen. Von der Fracturstelle ging nach vorne und unten eine Spalte durch das Os frontale und weiter nach unten durch das linke Os zygomaticum in der Richtung zur Oeffnung am Kinn. Die Lage der Fractur in den Knochen in Bezug auf die Eingangsöffnung zeigte, dass die Kugel in einer gewissen Entfernung bis zum Anschlagen an den Knochen in den Weichtheilen dem

Knochen entlang gerutscht war. Nach Entfernung der oberflächlichen kleinen Splitter sieht man in der Knochenwunde einen eingedrückten, weit über die Wundränder hinausgehenden Splitter der Lamina vitrea. Nach Entfernung der Ränder der Knochenwunde mit dem Meissel wurde der Splitter freigelegt und entfernt. Er war etwas grösser als die Oeffnung im Knochen. Die freigelegte Dura mater ist intact, aber gespannt; eine Pulsation ist nicht zu sehen. Die gleichzeitige Betrachtung dieser Erscheinungen und des Allgemeinzustandes des Verletzten überzeugte mich, dass ein subduraler Bluterguss besteht; ich spaltete in Folge dessen die Dura mater, und in der That kam dabei eine grosse Anzahl Blutgerinnsel mit geringer Beimischung von zertrümmerter Hirnsubstanz zum Vorschein. Einführung eines kleinen Tampons in die Hirnwunde, Vernähung eines Theiles der Hautwunde. Anlegung eines Verbands. Die Wirkung der Operation war eine glänzende. Das Bewusstsein stellte sich wieder her und der Puls stieg auf 74. Vollständig glatter, postoperativer Verlauf. An der Operationsstelle bildete sich eine Cerebralhernie, die, nachdem sie sich mit Granulationen bedeckt hatte, durch Zusammenziehung der Hautränder der Wunde mittelst Heftpflasters oberhalb der Hernie zu schliessen gelang. Der Patient wurde 6 Wochen nach der Operation mit guter Narbe an der Operationsstelle und bei vorzüglichem Allgemeinzustand nach Charbin transportirt.

2. D. Sch., eingeliefert am 17. August. Unter welchen Umständen der Patient seine Verwundung erhielt, konnte nicht festgestellt werden, da derselbe der Sprache vollständig verlustig war und nur die Laute ti-ti von sich gab. Puls 48. Parese der rechten oberen Extremität. Am Schädeldach sind zwei Kugelöffnungen zu sehen: die eine in der Mitte des Schädeltheiles des Os frontale, die andere im Os occipitale oberhalb und links von der Pro-tuberantia ossis occipitalis. Die vordere Oeffnung entspricht der Grösse nach den Dimensionen der Gewehrku-gel, die hintere ist etwas grösser und lässt zertrümmerte Hirnsubstanz hervorsickern. Die Distanz zwischen den beiden Oeffnungen beträgt 14 cm, welche Strecke durchweg von einer bandförmig verlaufenden, $1\frac{1}{2}$ Querfinger breiten Schwellung eingenommen ist, bei deren Palpation ein Knistern vernommen wird. Incision der Weichtheile vorn vom vorderen Rande bis zum hinteren Rande der hinteren Oeffnungen. An der vorderen und hinteren Oeffnung war der Knochen in einer Ausdehnung von einigen Centimetern in kleine Stücke zertrümmert, die in die Hirnsubstanz eingedrückt waren; an der vorderen Oeffnung geht ein grosses Stück der Lamina vitrea über die Wundränder hinaus und ist in die Hirnsubstanz eingedrückt. Die Mitte der Knochenwunde ist in einer Ausdehnung von 6—7 cm in der Länge und ungefähr $1\frac{1}{2}$ Querfinger in der Breite nicht zertrümmert, sondern in eine grosse Anzahl kleiner Splitter gespalten, die in die Hirnsubstanz nicht eingedrückt sind, sondern auf der Oberfläche des Gehirns liegen. Nach Entfernung sämtlicher Knochensplitter kann man sehen, dass das Gehirn in der ganzen Ausdehnung des oben beschriebenen Kugelganges und in bedeutender Tiefe in einen Brei verwandelt war, der mit einer grossen Anzahl von Knochensplittern vermengt war. Nach Entfernung der zertrümmerten Hirnsubstanz, sämtlicher freiliegenden Knochenbruchstücke, sowie nach Abhebung der

Knochenränder der Wunde mittelst Meissels, ferner der weit über die Ränder hinaus fortgetragenen Splitter wurde die Mitte der Wunde vernäht, so dass nur an der Eingangs- und Ausgangsöffnung eine kleine Ritze belassen wurde, in die Tampons eingeführt wurden.

19. August. Allgemeinzustand gut, Sensorium klar. Nur bleibt das Unvermögen, articulirte Laute von sich zu geben, bestehen, und der Kranke sucht sich durch Zeichen verständlich zu machen. Vollständig glatter, postoperativer Verlauf. Prima intentio an Stelle der Nähte. 10 Tage nach der Operation begann der Patient, allmählig zu sprechen, und am 11. September, als unser Hospital für kurze Zeit Tjeling verliess, konnte er dem 4. Transporthospital zugewiesen werden. Der Patient ist auf den Beinen, spricht frei, die Psyche ist normal, sämtliche Functionen sind gleichfalls normal. An den Stellen, wo die Tampons lagen, sieht man reine, granulirende Wunden. Es blieb nur noch eine Parese der rechten oberen Extremität bestehen. Am 18. September, d. h. 1 Monat nach der Operation, wurde der Patient bei vollständig wohltem Allgemeinbefinden evacuirt.

Dieser Fall ist von besonderem Interesse, erstens weil er uns einen besonders tiefen Einblick in die Toleranz des Gehirns, selbst den schwersten Verletzungen gegenüber gewährt, zweitens weil der Kugelgang in der Art, wie er sich in diesem Falle dargeboten hat, nicht selten angetroffen wird. Die Kugel ist, nachdem sie in die Schädelhöhle durch das Os frontale eingedrungen war und einen Theil des letzteren, sowie einen Theil des Os parietale zertrümmert hatte, unter dem übrigen Theil des Os parietale gleichsam unter einer Brücke an der Oberfläche des Gehirns durchgegangen, dasselbe zertrümmernd und zugleich den Knochen oberhalb, d. h. in der Richtung von innen nach aussen zerstörend.

3. N. L., verwundet am 17., eingeliefert am 19. 8. Bei der Besichtigung fand man eine Kugelöffnung im Os frontale rechts, eine Querfingerbreite oberhalb der Augenbraue, der Mitte derselben entsprechend, eine andere im Os temporale in kurzer Entfernung vom Ohre. Die Entfernung zwischen beiden Oeffnungen beträgt ca. 8 cm. Sensorium getrübt. Der Patient befindet sich in einem an Tobsucht grenzenden Aufregungszustand und schreit immerfort. Puls 58. Bei der am 19. 8. vorgenommenen Trepanation fand man ausgedehnte Zertrümmerung des Os frontale und tiefe Zertrümmerung des Gehirns durch zahlreiche in dasselbe eingedrungene Knochensplitter. Entfernung der Splitter, Tamponade und Verband. In den ersten 3 Tagen nach der Operation erholte sich der Patient. Das Bewusstsein wurde klarer, der Aufregungszustand geringer, der Patient schlief; beim Verbandwechsel sah die Wunde gut aus. Am 23. 8. stellte sich plötzlich hochgradige Verschlimmerung ein: wiederum Trübung des Sensoriums, ununterbrochenes verzweifeltes Schreien. Wiederum an Tobsucht grenzender Aufregungszustand, sodass 2 Personen den Kranken kaum im Bette zu halten vermochten. Beim Verbandwechsel floss sehr reich-

lich Hirnsubstanz in Form einer halb flüssigen, mit Blut leicht vermengten Masse. Trotz Vernähung des grössten Theiles der Wunde und Anlegung eines Verbands hielt der Ausfluss von Hirnsubstanz ununterbrochen an, so dass derselbe nur durch vollständigen Verschluss der Hautwunde aufgehalten werden konnte. Der Kranke ging noch in derselben Nacht unter Erscheinungen von hochgradiger Excitation zu Grunde.

4. Weder die Personalien noch die Zeit der Verwundung konnten festgestellt werden. Eingeliefert am 20. 8. Vollständige Bewusstlosigkeit, Puls verlangsamt. Eingangs- und Ausgangsöffnung im linken Os parietale. Operation am 20. August: Ausgedehnte Splitterfractur des Knochens mit umfangreicher und tiefer Zerstörung der Hirnsubstanz. Entfernung der Knochensplitter und der zertrümmerten Hirnmasse. Die Wunde wurde theils genäht, theils tamponirt. Der Allgemeinzustand des Kranken besserte sich nach der Operation zunächst ein wenig, das Bewusstsein kehrte jedoch nicht zurück, und 3 Tage nach der Operation ging der Patient unter ebensolchen Erscheinungen wie der vorige, d. h. in hochgradigem Aufregungszustand und unaufhörlichem Ausfluss von Hirnsubstanz zu Grunde. Selbstverständlich habe ich mir auch in diesem Falle die grösste Mühe gegeben, den Ausfluss aufzuhalten, wenn es auch klar war, dass hier nichts mehr zu machen ist. Das Gehirn stellte einen flüssigen Brei dar, der ununterbrochen floss und dor, ebenso wie im vorigen Falle, nur durch vollständigen Verschluss der Hautwunde zurückgehalten werden konnte. Dieser Eingriff entsprang nur dem Wunsche, wenigstens etwas zu thun, und nicht dem Glauben an die Wirksamkeit desselben, da das, was herausfloss, augenscheinlich so functionsunfähig war, dass kein Grund vorlag, es aufzuhalten. Kurz, ich musste mich vor der Unabwendbarkeit des letalen Ausgangs beugen.

Diese zwei Fälle haben auf mich einen sehr schweren Eindruck gemacht, indem sie mir die vollständige Ohnmacht der Wissenschaft der geschilderten Erscheinung gegenüber so recht zum Bewusstsein brachten. Man sieht und fühlt, wie sammt der aus der Schädelhöhle fliessenden breiartigen blutigen Masse das Leben eines Menschen entrinnt, und man fühlt nur seine Ohnmacht. In dem zweiten dieser Fälle war die Verwundung wahrscheinlich durch ein Schrapnellgeschoss bedingt.

5. W. B., eingeliefert am 22. 8. Eingangsöffnung in der Gegend des linken Os zygomaticum; im Os occipitale fühlt man in der rechten Hälfte desselben in der Mitte durch die unverletzte Haut die Spitze einer Gewehrkuugel. Der Patient klagt über Kopfschmerzen. Operation am 22. 8. Der Knochen ist wenig zerstört. Man sieht nur die Oeffnung, die dem Durchmesser der Kugel entspricht. Die Kugel wurde extrahirt und die Wunde dicht vernäht. Die Kugel war nicht deformirt. Vollständig glatter Verlauf, und zur Zeit der Evacuation, die 8 Tage nach der Operation stattgefunden hatte, fühlte sich der Patient vollständig wohl.

6. W. K., eingeliefert am 22. 8. Die eine Oeffnung befindet sich im oberen Theile der linken Hälfte des Os frontale, die zweite in der äusseren Wand der rechten Orbita. Das rechte Auge ist vollständig zerstört. Operation am 26. 8. Enucleation des rechten Augapfels. Glatter Verlauf. Am 10. 9. wurde der Patient in durchaus gutem Zustande evacuirt.

7. W. G., verwundet am 20., eingeliefert am 22. August. Sensorium getrübt. Häufige epileptiforme Anfälle. Bei der Besichtigung fand man eine durch eine Kugel erzeugte Wunde im mittleren Theile der rechten Hälfte des Os occipitale. Wunde schmutzig, eiternd, Ausgangsöffnung nicht vorhanden. Operation am 22. August. Nach Spaltung der Weichtheile fand man im Knochen eine zehnpfennigstückgrosse Oeffnung. Die Knochenwunde eiterte gleichfalls. Nach Erweiterung der letzteren fand man nicht weit von der Wundoberfläche im Hirn eine Schrapnellkugel, die extrahirt wurde. Tamponade der Wunde und Verband. Die epileptiformen Anfälle haben am 27. August aufgehört, worauf sich das Bewusstsein geklärt und der Patient sich vollständig erholt hat. Der weitere Verlauf war ein so günstiger, dass ich den Patienten für gerettet hielt, als ich ihn am 10. September, d. h. 18 Tage nach der Operation, einem anderen der oben erwähnten Hospitaler überwies. Aber plötzlich verfiel der Kranke in der Nacht vom 11. zum 12. September in bewusstlosen Zustand. Die Temperatur, die am Tage zuvor 37—37,3 betragen hatte, stieg auf 39,9. Durch den Collegen in liebenswürdiger Weise zugezogen (ich befand mich noch in Tjeling), eröffnete ich am 12. September nach vorangehender Punction mit Pravatz'scher Spritze durch die sich aus der früheren Wunde hervorstülpende Hirnsubstanz im Lobus occipitalis einen umfangreichen Abscess, dessen Tiefe den ganzen kleinen Finger maass. Einführung eines Drains in den Abscess. Der Patient erholte sich nach der Operation. Hierauf verliess ich Tjeling und erfuhr bei meiner Rückkehr vom Collegen, der die Weiterbehandlung übernommen hatte, dass der Patient am 21. September gestorben war, nachdem sich bei demselben in den letzten Lebenstagen Erscheinungen entwickelt hatten, die auf Affection der Medulla oblongata hinwiesen.

In diesem Falle hatten wir es zweifellos mit einer Verletzung durch ein Artillerie-Geschoss zu thun. Ausserdem kann noch dieser Fall als Bestätigung dafür gelten, mit welcher Vorsicht wir, die wir hier in den Feldlazarethen arbeiten, uns über die Resultate äussern dürfen. In dem soeben erwähnten Falle sind die Complicationen erst am 18. Tage nach der Operation eingetreten, wobei der Allgemeinzustand des Patienten ein so günstiger war, dass er zweifellos evacuirt worden wäre, wenn nicht die Evacuation durch Zufall unterblieben wäre.

8. W. W., eingeliefert am 22. 8. in bewusstlosem Zustande. Am Kopf befindet sich eine penetrirende Schrapnellwunde, wobei die Eingangöffnung in der rechten Hälfte des Os frontale an der Grenze des behaarten Kopftheiles, die

Ausgangsöffnung im hinteren Theile des linken Os parietale liegt; letztere Oeffnung zeigt ungefähr die Grösse eines Zehnpfennigstücks und unebene Ränder. Beide Oeffnungen eitern stark. Aus beiden Oeffnungen quillt Hirnsubstanz hervor. Bei der Palpation der Schädelknochen ergibt es sich, dass fast das ganze Os frontale und das linke Os parietale aus umfangreichen, federnden Splintern bestehen. Puls 58. Unwillkürlicher Abgang von Harn und Fäces. Der Zustand des Patienten schien bei der Besichtigung am Aufnahmetage so hoffnungslos zu sein, dass ich es nicht für zulässig hielt, dem Patienten Zeit zu opfern, da jede Minute kostbar war und andere Verwundete, die Aussicht auf Rettung boten, Hilfe bedurften. Da aber der Verletzte, trotzdem er noch immer in demselben schweren Zustande verblieb, in den zwei folgenden Tagen immer noch lebte, so entschloss ich mich zur Operation. In diesem Falle konnte man sich trotz der zweifellosen Zertrümmerung der Knochen zur Eröffnung des Kugelganges nicht entschliessen, da bei der umfangreichen Zertrümmerung des Os frontale und Os parietale die durch nichts fixirten Splitter nach Spaltung der Weichtheile stark auseinandergegangen wären und somit zu einer gewaltigen Blosslegung des Gehirns bzw., in Anbetracht der Verletzung der Dura mater, zum Vorfalle desselben geführt hätten.

In Folge dessen beschränkte ich mich bei der am 26. August ausgeführten Operation auf Erweiterung der beiden Oeffnungen, und zwar besonders der vorderen Oeffnung, und entfernte die in das Gehirn eingedrungenen, sowie die zahlreichen anderen freiliegenden kleinen Splitter. Die grossen Splitter liess ich natürlich unberührt, weil ich sonst ein Drittel des Schädels hätte entfernen müssen; ich begnügte mich damit, dass ich mittelst Luer'scher Zange die spitzen Enden abkniff. In beide Wunden führte ich je einen Tampon ein. Nach der Operation begann der Patient sich, wenn auch langsam, zu erholen. Es blieb vollständiges Fehlen von Verständniss für die Umgebung bestehen, so dass der Patient zwar ass und sogar rauchte, aber vollkommen automatisch; desgleichen hielten die Aphasie und der unwillkürliche Abgang von Harn und Fäces nach wie vor an. Die Augen begannen jedoch von Zeit zu Zeit verständigen Ausdruck zu verrathen. An Stelle der vorderen Wunde bildete sich eine pflaumengrosse, cerebrale Hernie. Die hintere Wunde reinigte sich und granulirte gut. In diesem Zustande übergab ich den Patienten, d. h. 15 Tage nach der Operation, an das zuständige Lazareth. Wie mir der Colleague später berichtete, erholte sich der Patient immer mehr und mehr und war am 20. September, am Tage der Evacuation, bereits im Stande zu sprechen, sowie spontan zu uriniren und defäciren.

Ich hatte somit auf 20 Fälle von craniocerebralen Verletzungen 4 Verletzungen durch Artillerie-Schrapnell-Geschosse und 16 Verletzungen durch Gewehrkugeln. Die ersteren verliefen sämmtlich tödtlich. Von den letzteren starben 6, während sich 10 erholten. Wenn man die von mir oben ausgesprochene Betrachtung, dass die weitaus grösste Mehrzahl der durch Artilleriegeschosse Verletzten auf dem Schlachtfelde bleibt oder jedenfalls nicht über den ersten

Verbandpunkt hinauskommt, in Erwägung zieht, so kann das, was bis auf uns gekommen ist, schon sicherlich als die günstigsten Verletzungen durch Artilleriegeschoss betrachtet werden, und nun wird es klar, welches ungeheure Unglück die modernen Schlachten, die immer mehr und mehr den Charakter eines Artilleriekampfes annehmen, über die Menschheit bringen. Die Tücke der Verletzungen dieser Art ist ein schweres Gegengewicht, welches den Vortheil, den vielleicht der moderne Krieg durch den günstigen Verlauf der Verletzungen durch moderne Gewehrgeschosse gegenüber den früheren Kriegen hätte haben können, vollständig ausgleicht. Aber auch die urbi und orbi verkündende „Humanität“ der modernen Gewehrgeschosse, die anzuerkennen auch ich auf Grund der ersten Serie meiner Beobachtungen bereit gewesen bin, ist, wenn man grössere Erfahrungen macht, thatsächlich bei Weitem nicht so gross. Wie aus dem Vorstehenden ersichtlich, fügen häufig auch Gewehrkugeln gewaltige Verwundungen bei, die einen tödtlichen Verlauf nehmen. Zwar sind von 16 Fällen, die meiner Mittheilung zu Grunde liegen, nur 6 tödtlich verlaufen; man muss aber in Betracht ziehen, dass von den Genesenen viele für das ganze Leben Krüppel geworden sind. Ueber die Ursachen des gewaltigen Unterschieds im Charakter der Verletzungen durch Gewehrgeschosse bei sämmtlichen Arten von Verwundungen meiner ersten Beobachtungen und der bereits oben erwähnten Gruppe, sowie der neuesten und letzten Serie werde ich in meinem nächsten Aufsätze sprechen, nachdem ich über meine Beobachtungen über Verwundungen der Bauchhöhle, der Wirbelsäule und über meine ergänzenden Beobachtungen über Verwundungen der Brusthöhle berichtet haben werde.

Nun noch einige Worte über die operative Intervention. Aus meinen Beschreibungen geht klar genug hervor, wie streng ich die Indicationen zur operativen Intervention zum Theil, wie gesagt, unwillkürlich gestellt habe, und dass der Operation ausschliesslich schwere Fälle unterzogen worden sind; in Anbetracht dessen wäre es höchst irrhümlich, aus meinen vorstehenden Ausführungen den Schluss ziehen zu wollen, dass die expectative Behandlungsmethode bessere Resultate giebt. Zwar haben 7 Fälle der ersteren Art keinen einzigen tödtlichen Ausgang, während die 8 operirten Fälle 3 Todesfälle aufzuweisen haben. Jedoch spricht dieses Resultat, wenn die Schwere der Verletzungen und der sonstigen Symptome

in Betracht gezogen wird, nur zu Gunsten der operativen Intervention.

Es sind nun wiederum 14 Tage vergangen, nachdem mein Aufsatz fast beendet war; wieder stürmten die Ereignisse, wieder kam ein Strom von Verwundeten, und ich musste alles bei Seite legen. Da ich für die nächste Zukunft die Möglichkeit, das Material, das sich inzwischen wieder angesammelt hat, zu bearbeiten, nicht voraussehe (wir sind am Lazareth, vom Chefarzt, der sich fast ausschliesslich mit der Verwaltung beschäftigt, abgesehen, im Ganzen 3 Aerzte auf 400 Kranke), will ich wenigstens einige Worte über neue Fälle von cranio-cerebralen Verwundungen hinzufügen. Im Ganzen sind uns seit der Schlacht zwischen Mukden und Liau-jiang 10 Fälle zugewiesen worden. Wenn ich diese 10 Fälle in die von mir oben angegebenen Gruppen eintheile, so gab es in der ersten Gruppe (Einlieferung in Agone) nur einen Fall. Fälle, die zur zweiten Gruppe gerechnet werden könnten, d. h. leichtere Fälle, waren überhaupt nicht vorhanden, und somit gehörten die 9 Fälle sämmtlich zur dritten Gruppe, d. h. zur Gruppe der schweren, aber noch operablen Fälle. Tjeling liegt nämlich jetzt den Schlachtfeldern näher, und das, was früher in Agone ankam, kommt jetzt, wenn auch in schwerem Zustande, aber doch noch so, dass operirt werden kann. So sind auch Patienten mit Bauchverletzungen diesmal in einem Zustande eingeliefert worden, dass man sich in einigen Fällen zur Laparotomie hat entschliessen können. Ueber diese Fälle werde ich demnächst berichten. Alles, was nur einigermaßen den Weitertransport gestattete, wurde weiter transportirt.

Sämmtliche 9 Fälle habe ich operirt. In sämmtlichen Fällen fanden sich umfangreiche, in manchen colossale Verletzungen des Schädels und des Gehirns. Es ist vorläufig noch zu wenig Zeit, für die Mehrzahl der Patienten ca. 10 Tage, seit der Operation verstrichen, als dass man von Resultaten sprechen dürfte, und wenn ich es jetzt thue, so geschieht es nur aus dem Grunde, weil sie zur Lösung der principiellen Frage der Indicationen zur operativen Intervention bei cranio-cerebralen Verletzungen beitragen. Vorläufig sind sämmtliche Operirten am Leben, und in sämmtlichen Fällen hat die Operation einen unmittelbaren Effect gezeigt. Im Grossen und Ganzen lässt sich schon jetzt sagen, dass in der

jetzigen Serie der Verlauf ein günstigerer ist als in der früheren. Trotzdem es unter den Fällen der jüngsten Serie sogar einige noch schwerere Fälle gegeben hat als unter den Fällen der früheren Serie, ist im Verlauf von 10 Tagen nicht ein einziger Todesfall eingetreten, was zweifellos als günstiges Resultat zu bezeichnen ist. Ich glaube, dies darauf zurückführen zu sollen, dass diese Fälle früher eingeliefert und früher operirt wurden.

Leider ist es mir versagt, auf die einzelnen Fälle einzugehen, trotzdem es unter denselben einige giebt, die besonderes Interesse darbieten, so z. B. 2 Fälle mit Zertrümmerung des Processus mastoideus und Verletzung des Sinus transversus in dem einen Falle, einen Fall von Spaltung des Schädeldaches in der ganzen Ausdehnung der Ossa parietalia und des Os frontale (dieser Fall lässt thatsächlich darüber staunen, was nicht die Schädeldecke alles vertragen kann) und Fälle von Extraction von Schrapnellgeschossen. Ueber alle diese Fälle und die erzielten Resultate werde ich in meinem nächsten Aufsatz sprechen und möchte hier nur das Facit ziehen. Ich bin somit in 30 Fällen von cranio-cerebralen Verletzungen 17 Mal operativ vorgegangen; wenn ich aber die 6 in Agone eingelieferten Verwundeten in Abzug bringe, so wird es richtiger sein, die Berechnung in dem Sinne anzustellen, dass von 24 Verwundeten 17 operirt worden sind, wobei die Collegen wahrscheinlich sich gemerkt haben, dass von der zweiten Serie von cranio-cerebralen Verletzungen sämtliche Fälle operirt worden sind. Das muss man zwar hauptsächlich auf Rechnung der von mir oben erwähnten Eigenthümlichkeiten dieser Verwundungen, sowie bis zu einem gewissen Grade auch auf Rechnung der Thatsache setzen, dass ich mit dem Wachsen der Zahl meiner Erfahrungen immer activer wurde, ohne es jemals bereut zu haben: trotz der bisweilen unbedeutenden äusseren Wunde fanden sich stets umfangreiche Verletzungen, welche die Nothwendigkeit der operativen Intervention rechtfertigten.

Auf Grund meiner Beobachtungen gelange ich zu dem Schlusse, dass cranio-cerebrale Schussverletzungen mit wenigen Ausnahmen operativ behandelt werden müssen.

Indem ich mit der Erörterung der Frage der cranio-cerebralen Verletzungen zu Ende bin, möchte ich diesen Verletzungen im Sinne der Prognose den ihnen in der Reihe der Verletzungen von

Höhlenorganen gebührenden Platz anweisen. Es ist der zweite Platz, den ersten Platz nimmt in dieser Beziehung der Brustkorb, den letzten die Bauchhöhle ein. Verletzungen der Schädelhöhle geben zwar im Grossen und Ganzen eine schlechte Prognose, sind aber immerhin im Vergleich zu den Schussverletzungen der Bauchhöhle günstig. Verletzungen der Bauchhöhle geben, wie ich auf Grund meiner Erfahrungen annehmen zu müssen glaube (ich verfüge bereits über ca. 40 Fälle von Bauchverletzungen, die theils operirt worden sind), wegen des kleinen Kalibers der japanischen Gewehrgeschosse eine sehr schwere Prognose. Diese Fälle werden das Thema meines dritten Aufsatzes bilden.

XV.

Die Aetiologie der indirecten Metatarsalfracturen.

Von

Generaloberarzt a. D. Dr. A. Kirchner,

Göttingen.

Die Entstehung der indirecten Metatarsalfracturen ist bislang noch nicht hinreichend geklärt. Es ist ja bekanntlich in vielen dieser Fracturfälle schwer, ein bestimmtes Trauma festzustellen, und dies mag der Grund sein, dass bei den Erklärungsversuchen der letzten Zeit die schon lange bekannten in ihrer Wirkung klaren einfachen Traumen in der Aetiologie dieser Fracturen vernachlässigt worden sind und der Versuch gemacht worden ist, dieselben einheitlich zu erklären, indem Hypothesen, die zur Erklärung der ätiologisch unklaren Fälle aufgestellt worden waren, auch die Fälle mit klarer Entstehungsursache unterworfen wurden. Dies ging so weit, dass, wenn die von dem Bruch Betroffenen für ihr Leiden eine bestimmte Ursache angaben, wie einen Sprung, Fehltritt und dergl., dieses Trauma gar nicht als eigentliche Ursache zugelassen wurde (Blecher).

Dem gegenüber muss hervorgehoben werden, dass jede Metatarsalfractur durch ein bestimmtes Trauma veranlasst worden sein muss, mag es zunächst auch dunkel sein, welcher Art dieses Trauma ist. Die Röntgen-Untersuchungen auch derjenigen Fälle, für welche keinerlei oder keine bestimmte Ursache angegeben wurde, haben zur Genüge ergeben, dass auch in diesen Fällen erhebliche Splitterung und Dislocation der Bruchenden vorhanden sein kann, dass es sich keineswegs um eine typische Fractur mit typischem Sitz handelt, dass sie vielmehr die

verschiedensten Formen zeigt und an den verschiedensten Stellen des Knochens sitzen kann. Es ist also gewiss unzulässig, alle diese Fracturen auf hypothetische Vorgänge beim Gehen oder in Folge anhaltenden ermüdenden Gehens zurückzuführen. Wir haben vielmehr bei jedem Bruch nach einem bestimmten Trauma zu fragen oder zu suchen.

Dass diese Traumen bei den indirecten Metatarsalfracturen der verschiedensten Art sein können, ist ebenso selbstverständlich, wie sie bei anderen Fracturen verschiedener Art sind, und es sind auch von den verschiedenen Beobachtern mannichfache Ursachen angegeben worden. Im Folgenden gebe ich eine Zusammenstellung:

Ursache	Schulte (59) pCt.	Stechow (35) pCt.	Kirchner (55) pCt.	Thiele (50) pCt.	Tobold ¹⁾ (1500) pCt.
Sprung über einen Graben, das Sprungseil beim Turnen u. s. w.	15,2	(11,4)	16,3	4,0	(8,7)
Stolpern über einen Stein, eine Erdscholle, in ein Loch Treten	25,4	—	—	—	—
Vertreten, Umknicken	—	(14,3)	16,3	4,0	(13,1)
Auf einen Stein Treten	—	—	3,6	6,0	—
Marsch auf steinigem Wege	—	—	1,8	4,0	—
In eine Vertiefung (Loch, Wagen- spur) Treten	—	—	7,2	4,0	(6,3)
Hinabsteigen, Hinablaufen von einer Anhöhe	3,4	—	1,8	4,0	—
Laufschritt	—	(8,5)	—	—	—
Gehen über Sturzäcker u. gefurchte Kartoffelfelder	20,3	—	—	2,0	—
Marschiren (Marsch, Felddienst- übung)	33,9	(20,0)	38,2	66,0	(44,5)
Exerciren	—	(17,1)	1,8	—	(7,1)
Unbekannt	—	(25,7)	9,0	—	(13,9)

Hierzu kommen noch als Ursachen für vereinzelte Fälle Anstossen an einen Stein, einen Baumstumpf, eine Baumwurzel in je einem Falle bei Stechow, Thiele, Kirchner. Von Schulte

¹⁾ Die unter den Namen stehenden Zahlen geben die Anzahl der Fälle an, über welche berichtet ist. In der Zahl Stechow's sind auch die Fälle enthalten, welche er als Periostitis anspricht, in der Zahl Tobold's alle Fälle von Fussgeschwulst, auch die, bei welchen die Röntgenuntersuchung keine Knochenveränderung ergab. Da die Zahlen dieser beiden Beobachter mit den anderen nicht unmittelbar vergleichbar sind, habe ich sie bei den Ursachen eingeklammert.

wird für einen Fall Marschiren am Rande eines Wagengeleises als Ursache besonders angeführt.

Von den angegebenen Ursachen sind Sprung, Stolpern, Anstossen, Vertreten, in eine Vertiefung, auf einen Stein Treten Traumen, die ohne Weiteres als zureichende Ursachen für eine Metatarsalfractur angesehen werden können. Rechnen wir diese Ursachen allein zusammen, so sind sie bei Schulte in 40 pCt., in meinen Fällen in 45 pCt., bei Thiele allerdings nur in 18 pCt. vorhanden. Bei Tobold betragen sie 28 pCt., wobei alle „Fussgeschwülste“ eingerechnet sind. Für seine Fracturen, die 55 pCt. seiner sämtlichen Fälle ausmachen, würde die Procentzahl dieser Ursachen vermuthlich höher ausfallen.

Behufs Feststellung der Ursache bedarf es einer genauen Nachforschung, wann und bei welcher Gelegenheit der Betroffene die ersten Schmerzen im Fuss verspürt hat. Es ist dies manchmal nicht leicht festzustellen, da oft nicht nur Tage, sondern Wochen seit dem Unfall vergangen sind, wenn der Verletzte in Behandlung des Arztes tritt. Ich erinnere da an den zweiten Fall Schipmann's, der einen Monat, nachdem er beim Niedersprung in der Turnstunde den ersten Schmerz verspürt hatte, sich dem Arzt vorstellte. Ich habe, als mir diese Brüche häufiger vorkamen, in jedem Falle, in welchem eine Dienstbeschädigung in Frage kam, die Aufnahme einer eingehenden Beschädigungsverhandlung mit Zeugenvernehmung veranlasst. Es konnte dann oft noch ein Trauma nachgewiesen werden, wenn der Betroffene sich vorher nicht genau erinnerte. Ich empfehle dies Verfahren in jedem solchen Falle.

Wie beim Gehen, Marschiren leicht ein ausgesprochenes Trauma auf den Fuss einwirken kann, ohne dass es sich dem Betroffenen anders als durch einen plötzlichen Schmerz bemerkbar macht, soll weiter unten erörtert werden. Ich möchte hier nur bemerken, dass es schon sehr wichtig ist, festzustellen, auf welcher Art von Boden der Betroffene ging. Gehen auf steinigem Wege, auf holprigem Pflaster, über Sturzäcker macht an und für sich schon ein Trauma wahrscheinlich. Schulte, der die erste Arbeit über Metatarsalfracturen auf Grund eines grösseren Materials veröffentlicht hat, ist den Ursachen derselben besonders sorgfältig nachgegangen. Er trennt sehr zweckmässig Marschiren auf ebenen

harten Wegen und Gehen über Sturzäcker und gefurchte Kartoffelfelder. Letztere Ursache findet sich, wie oben erwähnt, in 20 pCt. Schulte hat für alle seine Fälle, wenn nicht ein Trauma, so doch eine Entstehungsgelegenheit nachgewiesen, ebenso Thiele. Von meinen Fällen wussten 9 pCt. eine Entstehungsgelegenheit nicht anzugeben, bei Stechow 25,7, Tobold 13,9 pCt.

Die angegebenen Traumen sind für die Erklärung des Entstehungsmechanismus der Fracturen in Gruppen zu trennen: 1. Sprung, 2. in eine Vertiefung Treten, 3. Vertreten, auf einen Stein Treten. An letztere Gruppe schliessen sich die beim Gehen, Laufen, Hinablaufen, Exerciren entstandenen Fälle an. Wie der Mechanismus bei den Fracturen, welche auf Stolpern, Anstossen zurückgeführt werden, zu denken ist, wird besonders erörtert werden. Diese Fälle dürfen nicht mit denen der zweiten Gruppe vereinigt werden, wie das Schulte thut.

Betrachten wir zunächst den Mechanismus der Fracturen der ersten Gruppe.

Von meinen hierher gehörigen 9 Fällen entstanden je 3 beim Springen am Schnursprunggestell und beim Herabspringen am Klettergerüst, je einer beim Absprunge aus hoher Wende am Querbaum, beim Springen von einer Mauer und beim Herabspringen vom Trittbrett eines Eisenbahnwagens, 9 Fälle Schulte's in Folge eines Sprunges über einen Graben oder über das Sprungseil oder in Folge des Abspringens vom Klettergerüst, 2 Thiele's beim Sprung über einen Graben und beim Abspringen am Kasten. Stechow giebt bei seinen 4 Fällen 3 Mal Sprung über einen Graben an, in dem vierten sagt er nicht, bei welcher Gelegenheit der Sprung erfolgt war. Einer der Fälle Stechow's (No. 5) kann insofern nicht hierher gerechnet werden, als er beim Niedersprung mit dem Fuss in ein Loch gerieth; er gehört zur zweiten Gruppe. Schipmann giebt von seinem Primaner, wie oben erwähnt, nur an, dass er in der Turnstunde beim Niedersprung Schmerz im rechten Fuss empfunden habe.

Meine 9 Fälle gingen vorwiegend im Sommer zu, in der Zeit, in welcher die Mannschaften andauernd erheblichen körperlichen Anstrengungen unterworfen, daher leicht ermüdet sind, nur 3 Fälle im Winter in den Monaten Januar bis März, aber keiner vom October bis December, also in der eigentlichen Ausbildungszeit, in

welcher im Turnen systematisch von leichteren sehr allmähig zu schwereren Uebungen vorgegangen wird. Stechow's Fälle gingen sämtlich im Sommer zu. Dies lässt darauf schliessen, dass die Fractur die Folge eines unsicheren, ungeschickten Sprunges ist.

Der Niedersprung beim sicher ausgeführten, vorschrittmässigen Sprunge, gleichviel ob der Absprung mit beiden Füßen oder nach Anlauf mit einem Fuss erfolgt ist, geschieht gleichzeitig auf beide Fussspitzen, indem dieselben vom Kleinzehnenballen her auf den Boden aufgesetzt werden. Beim Aufsetzen der Füße sind die Zehenbeuger stark contrahirt, die stark gekrümmten Zehen fangen den Stoss des Körpers gegen den Erdboden auf. Ist die Muskulatur in Folge Ermüdung erschlafft, so stossen die Köpfehen der Metatarsalknochen mehr oder minder unvermittelt auf den Boden auf. Dabei werden, wenn ein ängstlicher Mann aus beträchtlicher Höhe niederspringen muss, wie vom Klettergerüst, bei der hohen Wende, nicht beide Füße gleichzeitig auf den Boden gesetzt, sondern der Körper fällt auf einen Fuss, die ganze Körperlast drückt, ungünstigenfalls unvermittelt, auf die Köpfehen der Metatarsalknochen, und unter diesem Druck wird in der Regel der am weitesten vortretende, der zweite Knochen brechen. Auch beim Sprung über einen Graben wird es leicht vorkommen, dass in Folge der Bodenbeschaffenheit ein Fuss früher als der andere aufgesetzt und so ein Mittelfussknochen vorübergehend stark belastet wird, um so stärker, wenn die Körperschwere noch durch Gepäck erhöht ist. Für die übrigen beim Sprung in Betracht kommenden Gelegenheiten ist ebenfalls anzunehmen, dass die Körperlast beim Eintritt der Fractur auf einem Fuss ruht. In den hierher gehörigen Fällen ist ausnahmslos nur an einem Fuss eine frische Fractur gefunden worden.

Wie leicht einer der dünnen Metatarsalknochen, wenn die Körperlast auf ihn allein drückt, brechen kann, können wir aus den Versuchen Messerer's schliessen. Er hat zwar nicht die Hand- und Fussknochen, wohl aber sämtliche übrigen langen Röhrenknochen auf Festigkeit geprüft und von diesen die Fibula am wenigsten widerstandsfähig gefunden. Ein Biegungsbruch der Fibula erfolgte bei Männern im Durchschnitt bei einer Belastung von 45 kg, ein Zerknickungsbruch erst bei 61 kg. Ohne aus diesen Zahlen einen bestimmten Schluss ziehen zu wollen, eine wie hohe Belastung den Bruch eines dünnen Metatarsalknochens herbeiführen

wird, kann aus ihnen doch geschlossen werden, dass auf einen solchen bei weitem nicht das ganze Körpergewicht einzuwirken braucht um einen Bruch zu erzielen.

Soweit sich aus den vorliegenden Statistiken ersehen lässt, bricht beim Sprung der 2. Metatarsalknochen wesentlich häufiger als der 3. Ein Bruch des 1., 4., 5. ist nicht beobachtet worden. Von meinen 9 Fällen ist der zweite 5 mal, der dritte 4 mal gebrochen, Stechow's Fälle und der von Schipmann betrafen sämtlich den 2. Knochen. Da ein Fall von Stechow abzurechnen ist, so kommen auf 9 Fracturen des 2. vier des 3. Metatarsalknochens. Nach Momburg überragt das Köpfchen des 2. Knochens die anderen in der Hälfte der Fälle, der 3. den 2. niemals, kann aber ebensoweit vorstehen wie dieser. Wahrscheinlich ist, wenn der 3. Knochen bricht, die Fussspitze schief einwärts aufgesetzt worden, so dass das Köpfchen dieses Knochens stark vorspringt und so beim Niederfall des Körpers zuerst gegen den Boden stösst. Eine solche Verdrehung des Fusses wird besonders leicht vorkommen, wenn der Niedersprung aus beträchtlicher Höhe erfolgt, da hierbei das Gefühl der Unsicherheit besonders gross ist. Von meinen 4 Brüchen des 3. Knochens erfolgten 2 beim Absprung vom Klettergerüst, 1 bei der hohen Wende, nur 1 am Schnursprunggestell. — Der rechte und der linke Fuss waren etwa gleich theiligt, 7 auf 6 Fälle.

Von meinen 9 Fällen sass die Fractur 4 mal am Hals, 1 mal an der Grenze des vorderen und mittleren Drittels, 4 mal in der Mitte. Bemerkenswerther Weise entstanden die 4 Halsfracturen sämtlich beim Sprung aus geringerer Höhe (3 Schnursprunggestell, 1 Eisenbahnwagentritt), die 4 Fracturen in der Mitte sämtlich bei Sprung aus beträchtlicherer Höhe (3 Klettergerüst, 1 hohe Wende), die Fractur an der Grenze des vorderen und mittleren Drittels beim Sprung von einer Mauer. Stechow hat für je einen Fall den Sitz der Fractur in der vorderen Hälfte und in der Mitte angegeben. In Schipmann's Fall sass die Fractur merkwürdigerweise im hinteren Drittel.

Stechow hat für seine 3 Fälle mittelst Röntgenstrahlen Querbruch festgestellt. Danach könnte es sich um einfache Abknickungen handeln. Doch bedarf es noch weiterer Durchleuchtungen einschlägiger Fälle.

Wie kommt nun beim Sprung (Niedersprung) die Fractur eines Metatarsalknochens zu Stande? Nach einer photochronographischen Aufnahme von Marey und Demeny ist beim Sprung der Fuss beim Abstoss stark gestreckt, wird dann zugleich mit der Beugung im Knie- und Hüftgelenk zunehmend stärker gebeugt und bleibt in Beugstellung bis unmittelbar vor Beendigung des Niedersprunges, während Hüft- und Kniegelenk schon in fast vollständiger Streckung sind. Erst beim Aufsetzen des Fusses bildet dieser mit dem Unterschenkel einen Winkel, welcher ein wenig grösser ist als ein rechter. Es ist nicht anzunehmen, dass beim ungeschickten Sprunge diese gewohnheitsgemässe geringe Plantarflexion wesentlich verstärkt ist, und dass Fuss etwa in extremer Plantarflexion aufgesetzt wird. Dies ist um so weniger anzunehmen, als der Fuss sehr wahrscheinlich eine Bewegung im Sinne der Adduction (Supination) ausführt, bei welcher der innere Fussrand gehoben wird. Die Fractur erfolgt also wahrscheinlich nicht in der Weise, dass bei dem in extremer Plantarflexion aufgesetzten Fuss der Metatarsalknochen durch einen in der Richtung von der Fusswurzel nach den Zehen wirkenden Druck zusammengeknickt, sondern dadurch, dass, während der Fuss sich etwa in Mittelstellung befindet, das Fussgewölbe durch die Körperlast niedergedrückt, der Metatarsalknochen also an der Plantarseite eingeknickt, das Köpfchen nach aufwärts abgeknickt wird. Sehr erwünscht wäre es, wenn durch wiederholte photographische Momentaufnahmen die Fussstellung beim Niedersprunge bei den in Rede stehenden Gelegenheiten genau festgestellt würde.

Ueber die zweite Gruppe — in eine Vertiefung Treten — finde ich genauere Aufzeichnungen nur bei meinen 4 Fällen. In 3 Fällen war der Beschädigte in ein Loch, einmal in eine Wagenspur getreten. In allen 4 Fällen war der 2. Metatarsalknochen gebrochen, 3 mal der linke, 1 mal der rechte. Die Fractur sass 1 mal an der Grenze des vorderen und mittleren Drittels, 2 mal in der Mitte, 1 mal im hinteren Drittel.

Bevor ich den Mechanismus der Fracturen dieser Gruppe erörtere, muss ich auf den Gehakt kurz eingehen. Durch die ausgezeichneten Arbeiten O. Fischer's, denen die von W. Braune und ihm angestellten Versuche zu Grunde liegen, ist in den letzten Jahren die Anschauung über den Ablauf des Gehakts und die

physiologischen Vorgänge bei demselben wesentlich gefördert und geklärt worden. Bei dem gewöhnlichen Gange, wie wir ihn bei den mit mittlerer Geschwindigkeit regelmässig auf der Strasse Fortschreitenden beobachten (Wanderschritt), wird das Bein nach Beendigung seiner Schwingung stets auf die Hacke aufgesetzt. Nach dem Aufsetzen dreht sich der Fuss zunächst um die Hacke, bis er mit der ganzen Sohle auf dem Boden aufsteht, verweilt dann einige Zeit in dieser Stellung und dreht sich zuletzt, bevor das Bein seine Schwingung beginnt, um eine allmählich immer weiter nach vorn wandernde Stelle des Fussballens. Die Dauer dieser drei Phasen betrug bei dem Versuchsindividuum O. Fischer's:

	I. Versuch	II. Versuch
Drehen des aufgesetzten Fusses um die Hacke	0,113	0,115 Sek.
Aufstehen eines Beines mit der ganzen Fusssohle . .	0,266	0,258 „
Drehen des aufgesetzten Fusses um den Ballen . . .	0,194	0,188 „

Die Dauer eines Doppelschritts betrug 0,970—0,990 Sek., das Schwingen eines Beines 0,408—0,416 Sek. Wenn das hintere Bein seine Schwingung beginnt, zieht die Schwerlinie noch beträchtlich hinter der Achse des oberen Sprunggelenks des vorderen aufgesetzten Beines vorbei, bei der Versuchsperson 25 cm, erst gegen die Mitte des Zeitraums des Aufstehens des Fusses mit ganzer Sohle fällt die Schwerlinie in diese Axe oder ihre Verlängerung¹⁾. Das Bein wird bis zu vollständiger Streckung im Kniegelenk nach vorwärts geschwungen. Diese erfolgt kurz vor dem Aufsetzen des Beines; beim Aufsetzen ist das Bein im Kniegelenk wieder leicht gebeugt. Im Moment des Aufsetzens bildet der Oberschenkel mit seiner Längsachse den grössten Winkel nach vorn mit der Verticalen, in demselben Moment auch der Oberschenkel des hinteren Beins, dessen Fuss in der Abwicklung begriffen ist, den grössten Winkel nach hinten mit der Verticalen. Der Fuss ist beim Aufsetzen des Beins auf die Hacke leicht dorsalflectirt, die Entfernung der Fussspitze vom Erdboden beträgt bei einem Fuss mittlerer Länge in diesem Moment etwa 10 cm. Am stärksten dorsalflectirt ist der Fuss am Ende der Periode des Auf-

¹⁾ Die successiven Stellungen der beiden Beine im Verlauf eines Doppelschritts sind auf Tafel I zum III. Theil der Arbeiten O. Fischer's über den Gang sehr anschaulich dargestellt. Ich mache auf diese Tafel besonders aufmerksam.

stehens mit ganzer Sohle. Während der Abwicklung des Fusses verringert sich die Dorsalflexion, ist aber beim Beginn der Schwingung immer noch in geringem Grade vorhanden. Erst im Anfang der Schwingungsperiode tritt geringe Plantarflexion ein, die aber rasch wieder in Dorsalflexion übergeht.

Sehr wichtig ist die Bewegung des Gesamtschwerpunktes des Körpers beim Gehen. Während des Aufstehens eines einzigen Beins befindet sich der Gesamtschwerpunkt stets auf der Seite der Gangebene (der durch die Gangrichtung gehenden mittleren Verticalebene), welcher das betreffende Bein angehört. Die grösste Entfernung von der Gangebene besitzt der Schwerpunkt sowohl rechts wie links etwa am Ende des ersten Drittels der Periode des Aufstehens des Fusses mit der ganzen Sohle. Bei der Versuchsperson Fischer's betrug dieses Entfernungsmaximum beim I. Versuch 1,27 cm rechts, 1,35 cm links, beim II. Versuch 1,02 cm rechts, 0,99 cm links. Von diesem Maximum bewegt sich der Gesamtschwerpunkt während des Aufstehens des Fusses mit ganzer Sohle langsam, vom Beginn der Abwicklung des Fusses ab mit grösserer Beschleunigung nach der Gangebene hin und erreicht diese etwa zu der Zeit, wenn das andere Bein aufgesetzt wird. Wenn das erste Bein zu schwingen beginnt, hat er sich bereits von der Gangebene nach der anderen Seite beträchtlich entfernt. Der Schwerpunkt des Fusses, welcher unter dem 3. Keilbein nahe dessen vorderem Rand zu suchen ist, bleibt zur Zeit des Aufstehens des Fusses mit ganzer Sohle 5—6 cm von der Gangebene entfernt. Da der Fusschwerpunkt 4—5 cm vom Innenrande des Fusses entfernt ist, so fällt die durch den Gesamtschwerpunkt verlaufende Schwerlinie, wenn überhaupt, nur sehr wenig lateralwärts vom inneren Fussrande in den Fuss hinein.

Braune und Fischer haben auch einen Gehversuch unter Belastung der Versuchsperson mit feldmarschmässigem Gepäck angestellt. Dabei machte der Gesamtschwerpunkt grössere seitliche Schwankungen bis zu 3,49 cm von der Gangebene, dafür wurden aber die Füsse mehr seitwärts, von der Gangebene entfernter gesetzt, so dass die Schwerlinie unter diesen Umständen in der Regel nicht in den Fuss hineinfällt.

Fischer hat ferner festgestellt, dass, sobald sich das Bein nach Beendigung der Schwingung auf den Boden aufsetzt, sich die

vor der Axe des Talocruralgelenks vorüberziehenden Muskeln contrahiren, unter ihnen der *M. tibialis anticus*. Diese Muskeln bleiben contrahirt bis in den Zeitabschnitt hinein, in welchem der Fuss mit ganzer Sohle aufsteht; einige Zeit, nachdem sich der Fuss mit dieser aufgestellt hat, werden sie von den hinter jener Axe vorüberziehenden Muskeln abgelöst. Da der *M. tibialis anticus* den inneren Fussrand hebt, muss der Fuss beim Aufsetzen der ganzen Sohle den Erdboden zuerst mit dem äusseren Fussrand berühren, in Folge der Lage des Gesamtschwerpunktes setzt sich aber sogleich die ganze übrige Fusssohle bis zum inneren Fussrande auf, und mit dem Aufsetzen der ganzen Fusssohle ruht während des ganzen Zeitabschnitts des Aufstehens derselben die Körperlast auf den dem inneren Fussrande zunächst gelegenen Theilen, also auf dem 1. Metatarsalknochen und den sich proximal an ihn anschliessenden Knochen. Dass die Körperlast ebenda während der Abwicklung des Fusses ruht, bis nach dem Aufsetzen des anderen Fusses sie auf diesen übertragen wird, dass sich also bei der Abwicklung von Anfang an der Körper auf den 1. Metatarsalknochen stützt, bedarf keiner weiteren Begründung.

Erörtern wir nunmehr den Mechanismus derjenigen Metatarsalfracturen, welche beim Treten in eine Vertiefung entstehen. Es sind hier verschiedene Möglichkeiten vorhanden. Der Fuss kann beim Aufsetzen des Beines sofort in die Vertiefung hineingesetzt werden, oder die Ferse wird auf den Rand der Vertiefung aufgesetzt, und beim Drehen um die Ferse gleitet der Fuss alsbald ganz in die Vertiefung hinein. Unter diesen Umständen muss sich der ganze Körper mehr oder minder stark nach der Seite des in die Vertiefung gesetzten Fusses neigen, und dies wird manchmal ganz plötzlich geschehen, der Körper fällt gewissermassen nach dieser Seite. Ist nun der Grund der Vertiefung uneben und die Mitte tiefer als die Seitentheile, so ist es leicht möglich, dass der erste Metatarsalknochen, wenn er höher liegt als der zweite, die Belastung nicht in der gewöhnlichen Weise aufnehmen kann, sie drückt auf den zweiten Knochen, und dieser bricht. Auch bei nicht unebenem Grunde der Vertiefung (glattes Wagengeleis) wird der zweite Knochen schon deswegen leicht

brechen können, weil in Folge Seitwärtsneigung des Körpers beim Hineintreten in die Vertiefung die Schwerlinie weiter lateralwärts vom medialen Fussrande in den Fuss hineinfällt, und aus diesem Grunde die Belastung nach dem Aufsetzen der ganzen Sohle nicht alsbald auf den ersten Knochen übertragen werden kann. Es kann dann sehr wohl der Fall eintreten, dass sich beim Abwickeln der Körper nicht auf den ersten, sondern auf den zweiten Metatarsalknochen stützt und dieser dann bricht. Der durchschnittlich am meisten hervorragende und dem ersten zunächst gelegene Knochen wird bei dieser Gelegenheit am ehesten betroffen werden, es ist aber nicht ausgeschlossen, dass auch einmal einer der weiter lateral gelegenen Knochen bricht.

Zweitens kann die Sache so liegen, dass die Hacke nicht in die Vertiefung hineingesetzt wird, dagegen nach Beendigung der Drehung um die Hacke der Vorderfuss in die Vertiefung geräth. Dann kann einmal eine Fractur entstehen in ähnlicher Weise, wie vorstehend erörtert, die Fussspitze kann sich aber auch unmittelbar nach dem Hineingleiten in eine kleine oder schmale Vertiefung gegen die Wand derselben anstemmen, der Mittelfuss reitet auf dem Rande der Vertiefung, der hintere Fussabschnitt, welcher in Folge dessen nicht aufstehen kann und auf dem zunächst die Körperlast ruht, wird niedergedrückt, und die Fractur, in der Regel des am meisten vorstehenden Metatarsalknochens, erfolgt über dem Rande der Vertiefung als Hypomochlion. In diesem Falle wird die Fractur häufiger am proximalen Abschnitt des Knochens sitzen. Da von meinen vier Fällen die Fractur nur in einem ihren Sitz in der distalen Hälfte hatte, ist es möglich, dass der letztere Mechanismus der häufigere ist, doch ist die Zahl meiner Fälle zu gering. Der Knochen bricht bei diesem Mechanismus an der Fussrückenseite zuerst ein, bei dem zuerst erörterten an der Fusssohlenseite.

Truka behauptet, dass in dem zuletzt gedachten Fall, bei „Arretirung des Vorfusses in einem tiefen gefrorenen Radgeleise, einem Loche“ häufig ein Torsionsbruch eintritt. „Es handelt sich um eine starke Supinationsstellung des Vorfusses und um eine starke Pronationsbewegung der Fusswurzel.“ „Man kann stets spirale Bruchlinien, zum mindestens aber den Längsbrüchen sich nähernde Schiefbrüche constatiren.“ Es ist wohl möglich, dass auf die an-

gegebene Weise Torsionsbrüche zu Stande kommen. In meinen Fällen haben Röntgen-Aufnahmen nicht stattgefunden.

In allen der zweiten Gruppe angehörigen Fällen ist es nothwendig, dem Entstehungsmechanismus sorgfältig nachzuforschen und denselben, wenn möglich, an der Hand von Röntgenstrahlen aufzuklären.

Dieser zweiten Gruppe werden auch eine Anzahl derjenigen Fälle zuzurechnen sein, als deren Ursache Schulte Gehen über Sturzäcker und gefurchte Kartoffelfelder besonders aufgeführt hat und die mit 20,3 pCt. einen erheblichen Bruchtheil seiner Fälle ausmachen. Bei dieser Gelegenheit wird der ganze Fuss oder nur der Vorderfuss öfters in eine Vertiefung treten, und eine Fractur in der eben erörterten Weise entstehen können. Wie weit unter denjenigen Fällen, als deren Ursache Vertreten, Umschlagen des Fusses angegeben wird, sich solche befinden, die hinsichtlich ihres Mechanismus der zweiten Gruppe angehören, ist nicht festzustellen. Ich möchte diese Fälle mehr der dritten Gruppe zurechnen.

Zur dritten Gruppe, der grössten, die mehr als die Hälfte aller Fälle umfasst, sind, um dies gleich von vornherein festzustellen, im Gegensatz zu der vorhergehenden alle diejenigen zu rechnen, bei welchen der Fuss auf eine Bodenerhöhung auftritt. Es ist auffallend, dass diese Ursache von mehreren neueren Beobachtern, auch solchen, die zahlreiche Fälle gesehen haben, gar nicht erwähnt wird, obwohl sie der älteste Autor über die „Fussgeschwulst“, Breithaupt, als sehr häufig bezeichnet. In Thiele's und meiner Zusammenstellung findet sich: „Auf einen Stein Treten“ und „Marsch auf steinigem Wege“ zusammengerechnet in 5 und 3 Fällen als Ursache angegeben. Von Schulte's Fällen werden die unter „Gehen über Sturzäcker“ aufgeführten zum Theil hierher zu rechnen sein, aber auch die von „Stolpern über einen Stein, eine Erdscholle“ gehören, wie ich glaube, hierher.

Ich möchte bei dieser Gelegenheit gleich Stellung nehmen zu der Frage der Entstehung einer Metatarsalfractur durch Gegenstossen mit der Fusspitze. Mit dem Ausdruck „Stolpern über etwas“ verbindet sich gewöhnlich die Vorstellung von „Stossen gegen etwas“. Nun findet sich, so weit mir bekannt, unter den Ursachen der Metatarsalfracturen Anstossen im ganzen nur dreimal erwähnt, in je einem Falle von Stechow, Thiele und mir, und

zwar gegen einen Stein, Baumstumpf und eine Baumwurzel. Stechow fügt in seinem Falle gleich hinzu „Umknicken mit dem rechten Fuss“. Trotzdem nimmt Stechow ganz allgemein als Ursache der Metatarsalfracturen an von vorn kommende Stösse, wie sie beim Vorschleudern des Fusses entstehen können. „Der Erfolg eines solchen Stosses wird eine Zusammenbiegung des Knochens sein, welche sich bis zum Einbruch steigern kann.“ Ein derartiger Stoss, welcher in der Längsachse des Fusses in der Richtung von vorn nach hinten wirkend eine Zusammenbiegung der Metatarsalknochen zu Stande bringt, müsste recht heftig sein und dem Betroffenen so auffallen, dass er ihn nicht wieder vergisst. Es ist mir auch nicht wahrscheinlich, dass ein einfaches, auch recht heftiges Gegenstossen gegen einen Stein genügt, um eine Metatarsalfractur hervorzubringen. Zu solchem Zerknickungsbruch ist, wie bei allen anderen derartigen Brüchen, noch eine in der Richtung von hinten nach vorn auf den Fuss wirkende Kraft erforderlich. Nun ist noch Folgendes zu berücksichtigen: Wenn das schwingende Bein nach seiner Ablösung vom Boden beim Schwingen nach vorn gegen einen Gegenstand anstösst, also im Schwingen gehemmt wird, so stolpert der Mensch oder fällt sogar hin, je nach der Stärke des Anstosses, wobei die Geschwindigkeit des schwingenden Beines, der Moment der Schwingungsperiode, in welchem der Anstoss erfolgt, und der Widerstand des Hindernisses in Betracht zu ziehen sind. Ein Stolpern oder Hinfallen wird nur dann nicht eintreten, wenn das Bein am Ende der Schwingung angelangt ist oder sich kurz vor demselben befindet. Dann ist aber die Entfernung der Fusspitze vom Erdboden so gross,¹⁾ dass, wenn sie gegen einen Gegenstand anstösst, dieser schon von recht beträchtlicher Grösse sein muss. Auf einen solchen Gegenstand von 10 und mehr Centimeter Höhe läuft aber nicht leicht ein Mensch los, auch nicht der Soldat in der Marschkolonne, und wenn er gegen einen solchen wirklich einmal anstösst, so bleibt ihm das in Erinnerung. Thatsächlich kommt, wie erwähnt, solches Anstossen sehr selten vor.

Da es ganz unwahrscheinlich ist, wie eben ausgeführt, dass bei einfachem Anstossen eine Metatarsalfractur erfolgt, so glaube ich, sind die von Schulte unter „Stolpern“ geführten Fälle so

¹⁾ Ich verweise auf die oben angeführte Tafel O. Fischer's.

aufzufassen, dass die Leute beim Gehen auf einen Stein, eine Erdscholle aufgetreten und von diesem Hinderniss abgeglitten oder über dasselbe hinübergelitten sind und diesen Vorgang mit Stolpern bezeichnet haben. Diese Fälle würden also meiner dritten Gruppe angehören. Auch in meinem und Thiele's Falle von Anstossen gegen eine Baumwurzel bezw. einen Baumstumpf hat meines Erachtens nicht das Anstossen die Metatarsalfractur bewirkt, sondern die Fussspitze ist auf dieses Hinderniss hinaufgestossen, und es hat in ähnlicher Weise wie beim Auftreten auf einen Stein eine ungewöhnliche Belastung eines kleinen Metatarsalknochens stattgefunden, wie ich das gleich erörtern werde. Stechow hat in seinem Falle von Anstossen, wie erwähnt, gleich hinzugefügt: „Umknicken mit dem Fuss.“ Die Fractur dürfte also durch letzteres verursacht sein.

Das als Umknicken, Vertreten des Fusses bezeichnete Trauma wird bis zu 16,3 pCt. als Ursache einer Metatarsalfractur angegeben. Gemeinhin denkt man: beim Umknicken des Fusses an eine Distorsion im Talocruralgelenk oder einem anderen Tarsalgelenk. Wird Umknicken als Ursache eines Metatarsalbruchs angegeben, so wird es sich um eine Verdrehung handeln, die beim Abgleiten des Fusses von einer Bodenerhöhung eintrat. Die Fractur war die Folge des Aufsetzens des Fusses auf diese.

In die dritte Gruppe rechne ich auch alle diejenigen Fälle, in welchen die von einer Metatarsalfractur Betroffenen nur angeben, beim Gehen, auf einem Marsch, beim Marschiren, Exerciren den ersten Schmerz empfunden zu haben, und solche Fälle, in denen die Betroffenen über den Beginn ihres Leidens eine Angabe überhaupt nicht zu machen wissen. Ich glaube, dass alle diese Fälle, die bei den verschiedenen Beobachtern bis zu 66 pCt. der Gesamtzahl betragen, sich am leichtesten durch Auftreten des Fusses auf eine Bodenerhöhung erklären lassen.

Von mehreren Autoren (Rittershausen, Meiser, Hamann, Momburg) ist die Entstehung der Metatarsalfracturen, besonders derjenigen, für welche ein bestimmtes Trauma nicht angegeben wird, in die Zeit der Abwicklung des Fusses verlegt worden¹⁾. Diese Autoren gehen von den statischen Feststellungen Beely's und

¹⁾ Ich vertrat diese Anschauung früher ebenfalls.

v. Meyer's aus. Was für die Statik gilt, kann indess nicht ohne Weiteres auf kinetische Vorgänge übertragen werden. Durch die Untersuchungen O. Fischer's ist zweifellos festgestellt, dass bei der Abwicklung des Fusses sich der Körper von Anfang an auf den 1. Metatarsalknochen stützt, der nebenbei hierfür allein von diesen Knochen geeignet ist. Es ist daher von vornherein ausgeschlossen, dass in der Abwicklungsperiode des Fusses eine Fractur des dünneren Metatarsalknochen erfolgt, wenn nicht etwa bestimmte Traumen einwirken, wie ich deren bereits früher erwähnt habe. Jene Erklärungsversuche sind also sämmtlich hinfällig. Eine Fractur des 2.—5. Metatarsalknochens, für welche ein bestimmtes Trauma nicht angegeben wird oder nicht festgestellt werden kann, entsteht mit grosser Wahrscheinlichkeit nur in dem Zeitraum, in welchem der Fuss mit ganzer Sohle aufsteht.

Erörtern wir nunmehr den Mechanismus einer Metatarsalfractur, welche beim Aufsetzen des Fusses auf eine Bodenerhöhung entsteht. In Betracht kommen nur niedrige Bodenerhöhungen, da es nur auf solchen möglich ist den Mittelfuss aufzusetzen. Trifft die Fusssohle beim Drehen um die Hacke auf einen niedrigen Stein, so wird das ordnungsmässige Aufsetzen der ganzen Fusssohle gestört. Am geringsten ist die Störung, wenn der äussere Fussrand oder die Gegend nahe demselben, am Mittelfuss also der 5. oder 4. Metatarsalknochen, auf den Stein auftrifft. Da sich alsbald vom äusseren Fussrande her die medial gelegenen Theile der Fusssohle aufsetzen, so wird der äussere Fussrand bezw. die Gegend des 5. Metatarsalknochens leicht von dem Stein abgleiten. Auch wenn der 4. Knochen auf den Stein auftrifft, wird dies noch möglich sein, wenn der Stein nicht zu breit ist. Das Abgleiten des Fusses von dem Stein mit der Gegend dieser beiden Knochen wird dadurch erleichtert, dass dieselben in ihren Tarsalgelenken verhältnissmässig beweglich sind, besonders der 5., und so Bodenunebenheiten ausweichen können. Trifft die Gegend des 3. oder 2. Metatarsalknochens auf den Stein, so wird das Aufsetzen der ganzen Fusssohle beträchtlich gestört. Während der äussere Fussrand auf dem Boden aufliegt, kann der innere nicht aufgesetzt werden, der Fuss lehnt mit dem inneren Fussrande schräg aufwärts gegen den Stein, die Körperlast kann nicht

auf den 1. Metatarsalknochen übertragen werden, sie drückt auf den auf dem Stein aufliegenden 3. oder 2., und wenn diese Lage des Fusses beim Vorrücken der Körperlast von hinten nach vorn andauert, so wird ein solcher Knochen, welcher der vielleicht noch durch Belastung erhöhten Körperschwere nicht gewachsen ist, brechen. So ungünstig läuft nun glücklicher Weise diese Störung im Aufsetzen der Fusssohle zumeist nicht ab. Sobald der 3. oder 2. Metatarsalknochen auf die Erhöhung auftrifft, werden sich Bestrebungen geltend machen, das Hinderniss im Aufsetzen der Fusssohle zu überwinden und den ungewöhnlich belasteten Metatarsalknochen zu entlasten. Die Zehenbeuger contrahiren sich, die Zehen werden stark gekrümmt, stemmen sich gegen die Stiefelsohle und helfen so dem Fuss über das Hinderniss hinüber. Dabei wirken die contrahirten Muskeln dem Druck der Körperlast auf den Knochen entgegen. Es kommt hinzu, dass beim Aufsetzen des Fusses auf den Stein der Knochen zunächst noch wenig belastet ist, weil die Schwerlinie noch hinter der Ferse herunterfällt, dass erst bei dem allmählichen Vorrücken des Gesamtschwerpunktes die Belastung zunimmt, und der Fuss somit Zeit hat, das Hinderniss zu überwinden. Ich weise bei dieser Gelegenheit nochmals auf die wichtige Feststellung O. Fischer's hin, dass das Bein mit der ganzen Fusssohle während der immerhin langen Zeit von mehr als $\frac{1}{4}$ Sekunde aufsteht, länger als die halbe Schrittdauer oder der vierte Theil eines Doppelschritts beträgt.

Dieser günstige Verlauf der Störung im Aufsetzen der Fusssohle wird indes nur so lange eintreten, als die Muskulatur kräftig und leistungsfähig ist. Sind die Muskeln in Folge von Anstrengung ermüdet, so contrahiren sie sich weniger kräftig oder gar nicht, wenn die Fusssohle auf den Stein aufgesetzt wird, sie sind nicht im Stande, dem Fuss rechtzeitig über das Hinderniss hinüberzuhelfen und können nicht dem Druck der Körperlast entgegenwirken, die Fusssohle verharrt mit der Gegend des 3. oder 2. Metatarsalknochens auf der Erhöhung, und wenn beim Vorrücken des Schwerpunktes der Knochen so stark belastet wird, dass er dem Druck nicht mehr gewachsen ist, so bricht er. Die Fractur erfolgt in der Weise, dass der proximal von der Stelle, wo der Metatarsalknochen auf der Bodenerhöhung aufliegt, befindliche Theil des Fusses durch das Gewicht des Körpers nieder-

gedrückt und der distal von der Erhöhung gelegene Theil des Knochens über dieser als Hypomochlion nach oben abgeknickt wird.

Eine Fractur des 3. oder 2. Metatarsalknochens kann um so leichter erfolgen, da diese sehr fest mit dem zugehörigen Keilbein verbunden sind und beim Aufsetzen des Fusses auf eine Bodenerhöhung nicht seitlich ausweichen können. Dabei wird eine Fractur des 3. Knochens immerhin seltener eintreten als eine solche des 2., da es dem Fuss, wenn der 3. Knochen auf der Erhöhung aufsteht, leichter gelingen wird, rechtzeitig unbeschädigt über diese hinüberzugelangen, als wenn der 2. aufsteht. Der 3. Metatarsalknochen liegt in der Mittellinie des Fusses unmittelbar vor dem Fusschwerpunkt. Da die Körperschwere am inneren Fussrande wirkt, so wird es unter günstigen Umständen möglich sein, dass dieser durch jene niedergedrückt wird, bevor der 3. Knochen so stark belastet ist, dass er bricht. Trifft der 2. Metatarsalknochen auf die Erhöhung auf, so liegt der Fusschwerpunkt lateral und nach hinten von diesem, die Schwerlinie fällt schon sehr nahe medial von diesem Knochen herunter, und der Fuss gelangt, wenn die Muskeln ihren Dienst versagen, nicht rechtzeitig über die Erhöhung hinüber.

Wenn auch unter den geschilderten Umständen die Fractur in der Regel den 3. oder 2. Metatarsalknochen betreffen wird, so kann doch gelegentlich auch einmal der 4. brechen. Dass der 5. beim derartigen Aufsetzen auf eine Bodenerhöhung bricht, ist nach obigen Ausführungen nicht sehr wahrscheinlich. Unter welchen Umständen in der Regel die seltenen indirecten Brüche des 5. Knochens erfolgen, werde ich später erörtern. Dagegen kann ausnahmsweise auch einmal der 1. Metatarsalknochen beim Aufsetzen des Fusses auf eine Erhöhung brechen, wie solche Fracturen vereinzelt beobachtet worden sind. Eine Fractur dieses Knochens könnte eintreten, wenn er einmal weniger stark gebaut, dabei der Körper stark belastet ist, und der Knochen vielleicht auf eine besonders scharfe, spitze Kante aufgesetzt wird. Unter geeigneten Umständen können auch einmal 2 Knochen an einem Fusse brechen, sei es nun zwei nebeneinander liegende wie der 2. und 3. oder der 3. und 4., sei es auch 2 getrennte wie der 2. und 4. Das wird ganz von der Beschaffenheit, namentlich der Breite der

Bodenerhöhung abhängen und davon, dass der Fuss einmal auf zwei dicht nebeneinander gelegene harte Erhöhungen (spitze Steine) aufgesetzt wird.

Ich glaube, dass sich entsprechend den vorstehenden Ausführungen diejenigen Fälle am einfachsten erklären lassen, in welchen die von einer Metatarsalfractur Betroffenen nur angeben, auf einem Marsch oder dergleichen den ersten Schmerz im Fuss, meist plötzlich, verspürt zu haben oder eine Entstehungsgelegenheit nicht anzugeben wissen. Die zahlreichen auf den Chausseen und anderen Wegen befindlichen niedrigen Bodenerhebungen, flache Steine und dergleichen werden von den Gehenden, namentlich den in der Kolonne marschirenden Soldaten häufig nicht bemerkt, und der Fuss wird oft genug auf solche aufgesetzt, ohne Schaden zu nehmen, sie stören das ordnungsmässige Aufsetzen der Fusssohle vom äusseren zum inneren Fussrande hin nicht. Ist aber die Erhebung gerade hoch genug, dass eine wenn auch nur geringe Störung eintritt, dass die Fusssohle nicht über die Erhebung hingleiten kann, sondern der 3., 2. oder auch der 4. Metatarsalknochen für kurze Zeit auf dieser aufruhet und genöthigt ist, die Körperlast zu tragen, so genügt dies, eine Fractur herbeizuführen. Der Eintritt des Bruchs verursacht Schmerz, aber das Auftreten auf die Bodenerhebung hat der Betroffene nicht bemerkt, um so weniger, als er meist müde ist und des Weges nicht achtet. Starke Muskelermüdung ist, das will ich noch einmal hervorheben, immer Voraussetzung für die Entstehung einer solchen Fractur.

Dass in nicht seltenen Fällen ein Metatarsalbruch wenig Beschwerden macht, dass die Betroffenen Tage und Wochen lang herumlaufen, ehe sie sich in ärztliche Behandlung begeben, ja dass ein solcher Bruch ohne jede ärztliche Behandlung vollständig ausheilt, ist bekannt. Es wird sich in solchen Fällen meist um wenig empfindliche Leute handeln. Dass ein solcher Mensch den geringen Schmerz, den er beim Eintritt des Bruches empfand, schliesslich wieder vergisst, kann nicht Wunder nehmen. Das sind dann die Fälle, in welchen eine Entstehungsgelegenheit nicht angegeben werden kann.

Den vorstehenden Ausführungen entspricht die Häufigkeit der Betheiligung der einzelnen Metatarsalknochen in den hierher gehörigen Fällen. Bei Stechow findet sich eine Fractur

des 2. in 13, des 3. in 7., des 4. in 2 Fällen, unter meinen Fällen fand sich 22 mal der 2., 20 mal der 3., der 4. allein gar nicht, dagegen der 3. und 4. einmal gebrochen. Eine Fractur des 4. Metatarsalknochens findet sich anscheinend nur in solchen Fällen, die ich der dritten Gruppe zurechne. 6 Fracturen des 4. Knochens, über welche Blecher berichtet, waren zum Theil auf einem Marsch entstanden, zum Theil wussten die Betroffenen keine Entstehungsgelegenheit anzugeben. Ein hierher gehöriger Bruch des 1. Metatarsalknochens wurde von Tobold und mir je einmal beobachtet.

Da der Knochen mit jeder Stelle seiner Längsrichtung auf eine Bodenerhöhung auftreffen kann, so kann sich auch an jeder Stelle eine Fractur finden, er wird aber am leichtesten da brechen, wo er am dünnsten ist, also in der vorderen Hälfte, die stärkere hintere Hälfte wird der Belastung erheblich grösseren Widerstand leisten. Dem entspricht der Befund in meinen Fällen. Die Fractur hatte ihren Sitz 32 mal in der vorderen Hälfte, davon 18 mal am Hals; 10 mal in der Mitte, 1 mal in dem hinteren Drittel. Stechow's Zusammenstellung ist hierfür nicht zu verwerthen, da er den Sitz nur in wenigen Fällen anführt. Von Blecher's hierher gehörigen Fällen sass der Bruch 10 mal am distalen Ende, 13 mal in der Mitte, 1 mal am proximalen Ende.

Stechow fand unter seinen hierher gehörigen Fällen 16 Quer-, 3 Schrägbrüche; die Richtung der Bruchlinie bei den Schrägbrüchen giebt er nicht an. Blecher fand 13 Quer-, 10 Flötenschnabelbrüche, 1 Querbruch; bei den Flötenschnabelbrüchen lag die Zacke meist an der medialen Seite des proximalen Endes, die Richtung der Bruchlinien war bei diesen Fracturen also vorwiegend von lateral proximal nach medial distal. Einen Flötenschnabelbruch mit gleicher Bruchrichtung sah Maunoury. Schulte und Tobold bilden je einen Schrägbruch ab mit einer Bruchlinie von lateral hinten nach medial vorn; bei Schulte war die Fractur beim Gehen über Sturzacker, bei Tobold in Folge von Treten auf eine Baumwurzel entstanden. Nach Boisson und Chapotot hat die Fractur am häufigsten die Form eines V dont la concavité, dirigée en avant, se trouve sur le fragment postérieur. Die Bruchrichtung ist also verschieden, immerhin scheinen Querbrüche zu überwiegen, auch nach Tobold, der in dieser Hinsicht sein grosses Material nicht nach Entstehungsgelegenheiten trennt. Sehr wahrscheinlich

ist die Beschaffenheit der Bodenerhebung, auf welche der Fuss auftritt, von wesentlichem Einfluss auf die Bruchrichtung, auch darauf ob mehr oder minder starke Splitterung eintritt. Die Fractur wird verschieden gestaltet sein, je nachdem die Bodenerhebung rund, spitz, scharfkantig ist, auch die Richtung der Kante wird nicht ohne Einfluss sein. Bei den Schrägbrüchen einschl. Flötenschnabelbrüchen ist die Bruchrichtung lateral hinten nach medial vorn besonders häufig beobachtet worden. Dies würde dadurch zu erklären sein, dass die Körperschwere, wenn der Fuss aufsteht, immer bestrebt ist, den medialen Fussrand niederzudrücken. Ruht nun, wie ich das früher erörtert habe, der Fuss in Supination, der laterale Fussrand dem Boden aufliegend, der mediale frei über dem Boden schwebend, auf einer Erhöhung, so drückt bei entsprechender Beschaffenheit der Unterlage die Körperschwere den hinteren Fussabschnitt in Pronation, zu Boden. Diese Gewalteinwirkung entspricht einer Torsion und würde die Richtung des Bruches erklären.

Ich habe oben erwähnt, dass Trnka „bei Arretirung des Vorfusses in einem Radgeleise, einem Loche“ Torsionsbrüche gesehen hat. Die gleichen Brüche sah er beim „Umkippen des Vorfusses von einem grösseren Steine nach aussen, beim Abgleiten desselben von einer gefrorenen Erdscholle und Zurückbleiben der ganzen Extremität, stets beim Marsche in enggeschlossener Kolonne und einem gewissen gleichzeitigen Mitgestossenwerden durch dieselbe bei noch fixirtem oder zurückgeglittenem Fusse“. Auch bei diesen Traumen nimmt er den oben erwähnten Mechanismus an: „starke Supinations-Stellung oder -Bewegung des Vorfusses und starke Pronationsbewegung der Fusswurzel“. „Immer wird die Fusswurzelgend nach innen gedreht, während der Vorfuss in einer Drehungsstellung nach aussen hin fixirt, verharrt. Die Röntgenbilder weisen dementsprechend auch eine Spirallinie von vorn aussen nach hinten innen auf.“ Diese Bruchrichtung, die Trnka bei seinen Torsionsbrüchen anscheinend allein gefunden hat, ist der vorher von mir als bei Schrägbrüchen besonders häufig bezeichneten gerade entgegengesetzt. Ich glaube, dass bei einer derartigen Gewalteinwirkung, wie Abgleiten des Fusses nach aussen nach Aufsetzen auf eine Bodenerhöhung, Schrägbrüche mit der von Trnka angegebenen Bruchrichtung in der That öfters vorkommen werden, bin aber der

Meinung, dass die Fractur dadurch entsteht, dass beim Aufsetzen des Fusses das Körpergewicht nach der Seite desselben hinübergelegt wird und den lateralen Fussabschnitt niederdrückt. Mit dem Eintritt des Bruches gleitet der Fuss lateralwärts ab. Von einer Torsion wird man bei diesem Mechanismus nicht sprechen können, es ist ein einfaches Abknicken des Knochens mit um so schrägerer Richtung von medial hinten nach lateral vorn, je mehr die Gestalt des Hypomochlions eine derartige Bruchrichtung begünstigt.

Fracturen des 5. Metatarsalknochens, welche der 3. Gruppe zuzurechnen sind, werden besonders dann eintreten, wenn der äussere Fussrand ausnahmsweise stark durch den Druck des Körpergewichts belastet ist. Dies kann einmal dann eintreten, wenn bei Verletzungen, Entzündungen u. dergl. in der Nähe des inneren Fussrandes der beim gewöhnlichen Gehen hier lastende Druck des Körpergewichts schmerzhaft empfunden und durch Seitwärtsneigung des Körpers der Schwerpunkt nach dem äusseren Fussrande zu verlegt wird. Wird unter solchen Umständen der 5. Metatarsalknochen auf eine Bodenerhöhung aufgesetzt, so kann er leicht brechen. Ein derartiger Fall ist der von mir beschriebene, in welchem über einem alten Callus am 2. Metatarsalknochen eine Schnenscheidenentzündung in der Strecksehne entstanden war, und der Mann in Folge des Schmerzes an dieser Stelle auf dem äusseren Fussrande ging. In anderen Fällen knickt der Fuss in Folge eines unsicheren schiefen Tritttes nach aussen um, der 5. Metatarsalknochen wird allein belastet und bricht, in der Regel auf der Kante einer Bodenerhöhung, auf welche der Fuss aufgesetzt worden war. So erklärt sich ein Fall Meiser's, in welchem ein Herr beim Spazierengehen infolge eines schiefen Tritttes auf die Trottoirkante mit dem linken Fusse nach aussen umknickte. So ist auch ein Fall Tobold's zu erklären, in welchem die Fractur beim Stolpern über eine Thürschwelle eintrat; der Fuss zeigte in diesem Falle Varusbildung, die gewiss den Eintritt der Fractur begünstigte. Ich selbst habe noch einen zweiten Fall beobachtet, in welchem ähnlich wie bei Meiser das Vertreten auf einer Treppenstufe erfolgte. Die Fractur sass in meinem ersten Falle an der Grenze des distalen und mittleren Drittels, im Falle Meiser's und meinem zweiten im proximalen Drittel. — Es ist möglich, dass Fracturen des 4. Metatarsalknochens dann eher eintreten, wenn

beim Aufsetzen des Fusses auf eine Bodenerhöhung der Schwerpunkt des Körpers mehr nach dem lateralen Fussrande hin verlegt worden war. In den betreffenden Fällen würde hierauf zu achten sein.

Einige Male sind Metatarsalfracturen nach Angabe der Betroffenen beim Laufen entstanden, ohne dass ein bestimmtes Trauma auf den Fuss eingewirkt hatte. Es ist hier zu unterscheiden, ob die Fractur bei Hacken- oder Zehenlauf entstanden ist. Beim Hinablaufen von einer Höhe (Thiele 2 Fälle, Kirchner 1 Fall) wird meist Hackenlauf ausgeübt werden. Dann liegen die Verhältnisse ganz entsprechend denen beim Gehen. Der Fuss wird aufgesetzt und dreht sich ebenso wie beim Gehen, die Fractur wird in der Regel beim Auftreffen des Mittelfusses auf eine Bodenerhöhung eintreten. Anders ist es beim Laufschrift (Stechow, Kirchner, je 1 Fall), bei welchem in der Regel Zehenlauf stattfindet. Die bei diesem entstandenen Fracturen sind ähnlich zu erklären, wie ich das für die beim Springen entstehenden ausgeführt habe. Zu berücksichtigen ist für den Zehenlauf, dass bei diesem seitliche Schwerpunktsbewegungen entsprechend denen beim Gehen stattfinden. Bei jedem Laufschrift fällt der Körper gewissermaassen auf den Vorderfuss. Wird nun bei Ungeschicklichkeit und Muskelermüdung der Fuss schief nach innen aufgesetzt, so kann eine Fractur eintreten. In den beiden hierher gehörigen Fällen brach jedesmal der 3. rechte Metatarsalknochen in der Mitte.

Schulte erwähnt 2 Mal Hinabsteigen von einer Höhe als Ursache einer Metatarsalfractur. Hierhin ist auch der Fall Middeldorpf's von einer solchen indirecten Fractur zu rechnen, den dieser als ausnehmende Seltenheit bezeichnet. Er betraf einen Bäckergehilfen, der auf einer Treppe mit der vorderen Hälfte des Fusses heftig vom Stufenrande abglitt. Der dritte rechte Mittelfussknochen war in der Mitte gebrochen. Der Fracturmechanismus ist in diesem Falle so zu denken, dass der Mann unmittelbar nach dem plötzlichen Abgleiten vom Stufenrande auf das Köpfchen des 3. Metatarsalknochens aufstiess und auf diesen die Körperschwere in der Richtung von hinten nach vorn zusammenknickend wirkte. Es würde sich also um einen Zerknickungsbruch handeln. Derartige Brüche sind auch sonst beim Hinabsteigen von einer Höhe denkbar, indes kann hierbei gewiss in verschiedener Weise un-

gewöhnliche Belastung eines der mittleren Metatarsalknochen eintreten.

Ich habe mehrfach hervorgehoben, dass sehr wesentlich für den Eintritt einer Metatarsalfractur Muskelermüdung ist. Allein hierdurch erklärt es sich, dass von den Soldaten, bei welchen diese Fracturen in sehr viel grösserer Zahl vorkommen als bei der bürgerlichen Bevölkerung, vorwiegend der jüngste Jahrgang, bei welchem die Museulatur vielfach noch nicht hinreichend kräftig ist und leicht ermüdet, solche Fracturen erleidet. Geradezu beweisend, wie wichtig ein guter Tonus der Fussmuseulatur ist, um die Entstehung einer Metatarsalfractur zu verhindern, sind zwei von Thiele beobachtete Fälle, in welchen beim Aufstehen aus der knieenden Stellung, welche längere Zeit innegehalten war, plötzlicher Schmerz im Fuss verspürt wurde. In dem einen dieser Fälle gab der Mann von selbst an, dass ihm der Fuss „eingeschlafen“ gewesen wäre. In diesen Fällen fehlte in Folge vorübergehender Nervenlähmung der Fussmuseulatur der Tonus, als die Leute beim Aufstehen sich auf den „eingeschlafeneu“ Fuss stützten und es wird das Aufsetzen des Fusses auf eine geringfügige Bodenerhöhung genügt haben, um eine Metatarsalfractur herbeizuführen.

Ich glaube, dass sich die bei weitem grösste Zahl der indirecten Metatarsalfracturen hinsichtlich ihrer Aetiologie in die genannten 3 Gruppen: Fracturen durch Sprung, Treten in eine Vertiefung und auf eine Erhöhung des Bodens werden einordnen lassen. In jedem einzelnen Falle ist es erforderlich, dem Mechanismus der Fractur eingehend nachzuforschen unter Berücksichtigung der Angaben des Betroffenen, der gesammten näheren Umstände des Unfalles insbesondere der Verhältnisse des Geländes, auf welchem dieser sich zutrug, des bez. der gebrochenen Metatarsalknochen, des Sitzes des Bruches an diesen Knochen und, falls eine Röntgendurchleuchtung stattfinden konnte, der besonderen Beschaffenheit, namentlich der Richtung des Bruches. Es ist zu hoffen, dass es möglich sein wird, durch derartige genaue Untersuchung jedes einzelnen Falles weitere Aufklärung über die Aetiologie dieser interessanten Fracturen zu erlangen.

In einzelnen Fällen wird man gewiss noch andere Factoren als die von mir erwähnten für die Erklärung des Entstehungsmechanismus heranziehen müssen. So, glaube ich, kommt ge-

legentlich Muskelzug in Frage, wie in dem bemerkenswerthen Falle von Fractur des 1. Metatarsalknochens, den Hamann beschreibt. Ein Feldarbeiter trug einen Sack Kartoffeln auf dem Rücken die Kellertreppe hinunter; er glitt dabei mit dem linken Fusse über die vordere Kante einer Stufe, so dass er mit dem Zehenballen auf die folgende Stufe aufstiess. Das Röntgenbild zeigte eine Fractur am basalen Ende des 1. Metatarsalknochens, die Bruchlinie ungefähr 1 cm distal von der *Articulatio metatarseo-cuneiformis* an der medialen Fussseite beginnend und zur Mitte dieses Gelenks verlaufend, so dass medialwärts ein dreieckiges Stück der Basis des 1. Metatarsalknochens abgesprengt war. Das Absprengen dieses Stücks ist lediglich als Folge des heftigen Aufstossens des *Capitulum* des Knochens schwer zu erklären. Nimmt man dagegen an, dass im Augenblick des Abgleitens des Fusses eine energische *Contraction* des *M. tibialis anticus* erfolgte, während gleichzeitig der *M. peroneus longus* die plantare lateral gerichtete Ecke der Basis fixirte, so wird es verständlich, dass bei dem Aufstossen des *Capitulum* gerade die mediale Ecke der Basis abbriss.

Tobold erwähnt einen Bruch des 2., 3. und 4. Mittelfussknochens dicht an den Köpfchen mit Verschiebung und sagt, dass sich die Entstehung dieses dreifachen Bruches ganz sicher auf eine Kehrtwendung zurückführen liess. Leider sagt Tobold nicht, welcher Fuss betroffen war und in welcher Richtung die Verschiebung stattgefunden hatte. Handelte es sich um den rechten Fuss, wie dies nach der Art und Weise der Ausführung der Kehrtwendung anzunehmen ist, so ist es bei lateraler Verschiebung der Köpfchen sehr wohl möglich, dass eine Zugwirkung der *Interossei externi* zu dem Zustandekommen dieser ungewöhnlichen Fractur beigetragen hat.

Schliesslich will ich nur ganz kurz auf das viel erörterte Thema eingehen, warum die Metatarsalfracturen ganz vorwiegend bei Soldaten vorkommen. Die Stiefel sind hieran gewiss nicht schuld. Stiefel wie die Soldatenstiefel werden in der bürgerlichen Bevölkerung sehr viel getragen nicht nur von der Landbevölkerung, sondern auch von der städtischen, namentlich von Touristen. Der Grund für jenes Ueberwiegen ist ganz allein in der Eigenartigkeit des Militärdienstes zu suchen. Es ist so oft gefragt worden, warum nicht bei Personen der bürgerlichen Be-

völkerung, die viel gehen und gleichzeitig schwer tragen müssen, Metatarsalfracturen häufiger vorkommen. Darauf ist einfach zu antworten, dass eine derartige Muskelermüdung mit gleichzeitigem Zwang weiterzugehen wie beim jungen Soldaten nur ausnahmsweise in der bürgerlichen Bevölkerung vorkommt. Denn es fehlt bei dieser der Colonnen- oder Reihenzwang. Der Soldat muss in der Reihe gehen, muss auf Bodenerhöhungen treten, weil er sie in der Colonne nicht sehen kann. Der Bürger ist weit mehr in der Lage auf den Weg zu achten und kann Bodenunebenheiten zumeist aus dem Wege gehen. Ist er so müde, wie oft der junge Soldat, so ruht er sich einmal aus, wenn auch nur für kurze Zeit. Auf derartige subjective Bedürfnisse kann der Militärdienst aber keine Rücksicht nehmen. Es gehört zur militärischen Erziehung, dass der Soldat sich daran gewöhnt, auch im Zustande grosser Ermüdung den Anforderungen, die der Dienst an ihn stellt, unter Aufbietung der ganzen Energie gerecht zu werden. Indirecte Metatarsalfracturen werden daher bei den Soldaten stets häufiger vorkommen als in der bürgerlichen Gesellschaft, vermeiden lassen sie sich nicht. Kommen sie bei einer Truppe allerdings auffallend häufig vor, so wird stets die Frage sein, ob die Anforderungen, die an diese Truppe gestellt worden waren, nicht zu hoch gewesen sind.

L i t e r a t u r.

1. A. T. Middeldorpf, Beiträge zur Lehre von den Knochenbrüchen. Breslau. Trewendt u. Granier. 1853. S. 141.
2. Breithaupt, Zur Pathologie des menschlichen Fusses. Medicin. Zeitung. 24. Jahrg. 1855. No. 36, 37.
3. Rittershausen, Die Marschgeschwulst oder das sogenannte Oedem des Mittelfusses. Militär-Wochenblatt. 1894. No. 75.
4. Schulte, Die sogenannte Fussgeschwulst. Langenbeck's Archiv. Bd. 55. 1897. Heft 4. S. 872 ff.
5. Stechow, Fussödem und Röntgenstrahlen. Deutsche militärärztl. Zeitschrift. 26. Jahrg. 1897. Heft 11. S. 465 ff.
6. A. Kirchner, Ueber das Wesen der sogenannten Fussgeschwulst (Bruch der Mittelfussknochen durch indirecte Gewalt). Wiesbaden. Bergmann. 1898.
7. Stechow, Brüche der Mittelfussknochen, eine häufige Ursache von Fussödem. Vortrag in der 8. Section für Militärhygiene des IX. internationalen Congr. f. Hygiene u. Demographie zu Madrid. 10.—17. 4. 1898.

8. Maunoury, De la fracture du métatarse chez les jeunes soldats. Rev. d'orthopédie. Sept. 1898. p. 349.
9. Rittershausen, Zur Frage der Fussgeschwulst. Deutsche militärärztl. Zeitschr. 1899. No. 1.
10. A. Kirchner, Die Fussgeschwulst. Ebenda. No. 2.
11. Boisson et Chapotot, Le pied forcé; étude sur la nature et la pathogénie des lésions de l'avant-pied provoquées par la marche chez les fantassins. Arch. de méd. et de pharm. milit. t. 33. 1899. p. 81.
12. Thiele, Ueber Fracturen der Metatarsalknochen durch indirecte Gewalt. Deutsche medicin. Wochenschr. 1899. No. 10.
13. Schipmann, Zur Casuistik der Brüche der Metatarsalknochen. Ebenda. No. 20.
14. V. de Holstein, Les fractures des métatarsiens provoquées par la marche. Semaine médicale. 1899. No. 24.
15. Trnka, Die subcutanen Fracturen der Metatarsalknochen. Wiener medic. Wochenschr. 1899. No. 41.
16. Thiele, Weiterer Beitrag zur Frage nach der Ursache der sogenannten Fussgeschwulst. Deutsche militärärztliche Zeitschrift. Jahrgang 29. 1900. Heft 3.
17. Sleeswijk, Warum kommt „die Fussgeschwulst“ beim Militär am meisten vor? Ebenda. Heft 11.
18. Blecher, Fussgeschwulst, Knochenbruch und Knochenhautentzündung. Ebenda. Jahrg. 31. 1902. Heft 6.
19. Blecher, Entstehung der Fussgeschwulst. Ebenda. Jahrgang 32. 1903. Heft 1.
20. Tobold, Zur Casuistik der Mittelfussknochenbrüche. Ebenda. Heft 9.
21. Meiser, Die Brüche der Mittelfussknochen als Ursache der Fuss- oder Marschgeschwulst. Fortschritte auf d. Gebiete der Röntgenstrahlen. Bd. 4. 1901. Heft 3.
22. Herm. Hamann, Ueber subcutane Fracturen der Metacarpal- und Metatarsalknochen mit besonderer Berücksichtigung des sogen. „militärischen Fussoedems“. Inaug.-Diss. Greifswald 1902.
23. Momburg, Die Entstehungsursache der Fussgeschwulst. Deutsche Zeitschr. f. Chir. Band 73. 1904. 4—6.
24. O. Messerer, Ueber Elasticität u. Festigkeit der menschlichen Knochen. Stuttgart. J. G. Cotta. 1880.
25. G. H. Meyer, Die Statik u. Mechanik des menschlichen Knochengerüstes. Leipzig. Engelmann. 1873.
26. F. Beely, Zur Mechanik des Stehens. Ueber die Bedeutung des Fussgewölbes beim Stehen. Langenbeck's Arch. Bd. 27. 1882. S. 457.
27. Marey et Demeny, Locomotion humaine, mécanisme du saut. Comptes rendus des séances de l'acad. d. sc. T. 191. 24. 8. 1885. Paris.
28. G. H. v. Meyer, Studien über den Mechanismus des Fusses in normalen und abnormen Verhältnissen. II. Heft. Statik und Mechanik des menschlichen Fusses. Jena. G. Fischer. 1886.

29. W. Braune u. O. Fischer, Der Gang des Menschen. I. Theil: Versuche am unbelasteten u. belasteten Menschen. Abhandl. der mathem.-physisch. Klasse der Königl. sächs. Gesellsch. der Wissensch. Band 21, 4. Leipzig. S. Hirzel. 1895. — Die folgenden Theile: Otto Fischer allein. II. Th.: Die Bewegung des Gesamtschwerpunkts u. die äusseren Kräfte. Ebenda. Band 25, 1. Leipzig. B. G. Teubner. 1899. — III. Theil: Betrachtungen über die weiteren Ziele der Untersuchung und Ueberblick über die Bewegungen der unteren Extremitäten. Ebenda. Band 26, 3. 1900. — IV. Theil: Ueber die Bewegung des Fusses und die auf denselben einwirkenden Kräfte. Ebenda. Bd. 26, 7. 1901. — V. Theil: Die Kinematik des Beinschwingens. Band 28, 5. 1903. — VI. Theil: Ueber den Einfluss der Schwere und der Muskeln auf die Schwingungsbewegung des Beins. Band 28, 7. 1904.
-

XVI.

Bruch der unteren Epiphyse des Radius bei Automobilmechanikern.

Von

Professor Dr. C. Ghillini,

Bologna.

Der Automobilismus liefert einen neuen Beitrag zu einem der gewöhnlichsten Brüche, dem von Pouteau oder Colles, d. h. dem Bruch der unteren Epiphyse des Radius.

Der Mechaniker Luigi Grazia, 34 Jahre alt, aus Bologna, ein tüchtiger Specialist im Automobilfach, erlitt eine solche Verletzung und suchte Hülfe in meiner Klinik.

Ich legte ihm einen Schienenverband an und dann einen bewegbaren Gypsapparat, um die Massage gut ausführen zu können und erzielte vollständige Heilung.

Ich wiederhole hier die Beschreibung des Traumas, wie sie mir von dem Patienten selbst gemacht wurde.

Um den Motor eines Automobils in Bewegung zu setzen, muss man mit der Kurbel eine Bewegung machen, um den Druck des Gases im Cylinder zu fühlen.

Da man jedoch die Kurbel ergreifen muss, wenn sich dieselbe in horizontaler Lage befindet, um den Druck des Cylinders zu bewältigen, so muss man eine grosse Kraft anwenden, damit die Kurbel ihren tiefsten Punkt erreicht.

Geschieht die Entzündung des Gases auf normale Weise, d. h. nicht zu früh und nicht zu spät, so muss die Kraftanwendung, um den Druck zu überwinden, ganz plötzlich ausgeführt werden, die Kurbel macht dann eine Viertelsdrehung, die Explosion des Gases bewegt den Motor, und die Kurbel bleibt frei. Geht jedoch die

Entzündung des Gases zu rasch vor sich, d. h. bevor der Kolben (im Cylinder) den Punkt des höchsten Druckes erreicht, dann geht durch die Explosion der Kolben zurück, giebt der Kurbel, welche tief steht, einen heftigen Stoss, und die Hand, welche sich auf derselben in verticaler Stellung befindet, erhält den Stoss auf die Handfläche in der Gegend des Ballens.

Auf diese Weise erfolgte im vorliegenden Falle der Bruch der unteren Epiphyse des Radius.

Ist der Kurbelzapfen nicht ganz genau eingepasst, so dass derselbe sich bewegt oder gar bricht, dann erzeugt der Stoss häufig eine Ausrenkung des Daumens.

In den Fällen, in welchen keine Verletzungen, wie solche oben angeführt, vorkommen, verspürt der Mechaniker in Folge des Stosses einen Schmerz im Ellenbogen in der Gegend des Olecranon, und dies ist von Wichtigkeit in Bezug auf die Erklärung des Mechanismus des Bruches.

Die Mechaniker der Automobilmotoren suchen deshalb immer, um die Heftigkeit des Traumas abzuschwächen, dass der Stoss womöglich erst dann erfolgt, wenn die Hand sich oben befindet, d. h. sie ergreifen die Kurbel an ihrer tiefsten Stelle, indem sie die Drehung nach oben ausführen, dann trifft der Stoss die Finger, und da ist es leicht möglich, dass die Kurbel der Hand entschlüpft.

Die Chirurgische Gesellschaft in Paris beschäftigte sich bei ihrer Versammlung vom 27. Januar 1904 mit den Radiusbrüchen, hervorgerufen durch das Bewegen der Kurbel am Automobil.

Lucas Championnière sagte: „Die Kurbel, welche den Automobilmotor in Bewegung setzt, kann durch eine Rückwärtsbewegung den Vorderarm der Person treffen, welche sie bewegt, und so einen directen Bruch herbeiführen, ähnlich dem, welcher hie und da vorkommt, wenn der Vorderarm einen heftigen Schlag erhält durch die Kurbel, welche dazu dient, die eisernen Rollläden an den Schau fenstern herunter zu lassen.

Allein man hat noch eine andere Art von Radiusbruch, welcher durch die gleiche Ursache hervorgerufen wird.

Es kommt vor, dass der Mechaniker die Hand, welche die Kurbel hält, in dem Moment, wo der Stoss erfolgt, nicht rasch genug wegziehen kann; die Hand wird dann nach rückwärts gebogen, dadurch wird ein heftiger Zug hervorgerufen, welcher einen

Rissbruch der unteren Epiphyse des Radius verursachen kann. Hier handelt es sich also um einen indirecten Bruch, ähnlich dem, der gewöhnlich durch einen Sturz auf die Handfläche entsteht.“

Ljot und Demoulin schildern ebenfalls von ihnen beobachtete Fälle, und Walther berichtet:

„Ausser den directen und indirecten Brüchen, von denen uns Lucas Championnière spricht, existirt noch ein dritter Typus von Trauma, d. h. das typische der Faust, ähnlich dem Schlag hervorgerufen durch das Inbewegungsetzen der Kurbel der Automobilmotoren, und zwar eine directe Ausreissung durch Zug. Ich konnte einen Kranken beobachten, welchem die Hand wirklich ohne Hautverletzung ausgerissen war, mit vollständiger Continuitätstrennung aller Gelenksansätze, und incompleter Reissung oder wenigstens heftiger Zerrung der Nerven.“

Die Beweglichkeit und das Gefühl trat erst nach 18 Monaten wieder ein.

Ich möchte mich jetzt mit dem Mechanismus des typischen Radiusbruches auf indirectem Wege, wie der vorgeführte Patient solchen aufzuweisen hat, beschäftigen.

Um den Mechanismus des Bruches zu erklären, beschreibt Nélaton sein klassisches Experiment, welches dann von allen Studirenden geprüft wurde, folgendermaassen:

„Wir veranlassen unsere Schüler, um das Studium dieser Brüche zu erleichtern, solche am Cadaver auszuführen. Man kommt damit auf folgende Weise leicht zu Stande.

Es wird der Vorderarm am Ellenbogengelenk amputirt, dann trennt man mit einem Sägeschnitt das Olecranon in dem Niveau der oberen Gelenkfläche des Radius. Die Handfläche wird dann auf ein starkes Brett gestützt, der Vorderarm in rechtem Winkel zu der Handfläche erhoben und in verticaler Haltung erhalten, während man mit einem schweren Körper auf die oberen Enden der beiden Knochen des Vorderarmes schlägt. Ein Knirschen und eine Deformation der Faust zeigen an, dass eine Fractur stattgefunden hat.

Die Secirung zeigt eine Continuitätstrennung des Knochens, welche durch ihren Sitz, ihre Richtung, durch die Art der Verschiebung der Knochensplitter derjenigen gleicht, welche man in der Praxis täglich beobachten kann, hervorgerufen durch einen Sturz auf die Handfläche.

Der Knochen, welcher durch zwei entgegengesetzte Kräfte beansprucht wird, der Widerstand des Bodens einerseits und das Gewicht des Körpers, welches vom Ober- und Unterarm auf die Handfläche übertragen wird, andererseits, versucht sich zu biegen und bricht dann an dem Punkte, wo er am schwächsten ist, d. h. da, wo das compacte Gewebe aufhört und das schwammige anfängt.

Den Bruch durch Biegung des Knochens bestätigen mit Nélaton auch Dupuytren, Malgaigne, Bonnet, Goirand, Gosselin, Lopes, Bähr, Hennequin, Rzehulka, Voillemier, Velpeau, Barton und Packhard.

Lecomte, welcher seinen Namen an die Theorie des Ausreissens geknüpft, sucht zu beweisen:

1. dass bei dem Sturz auf die Handfläche der Stoss, welcher durch den Widerstand des Bodens hervorgerufen wird, niemals direct auf die untere Epiphyse des Radius übertragen wird, und dass die Theorie der directen Uebertragung des Stosses nicht begründet ist;

2. dass bei dem Sturz mit Bruch die Hyperextension stets eine beständige und sichere Erscheinung ist;

3. dass die Streckung für sich allein schon einen Rissbruch hervorrufen kann;

4. dass bei der Mehrzahl der Fälle das Ausreissen durch die Concentration auf den vorderen Bandapparat des Radius-Carpale, durch die Ausdehnung in Folge der gewaltsamen Streckung, und durch die Gewalt des senkrechten Druckes auf die Carpalknochenreihe hervorgerufen wird.

Diese Ansicht wird auch von Tillaux, Koenig, Poggi, Linhart, Honigschmid, Buonomo, Lucas Championnière und Ljot getheilt.

Es bestehen somit bis jetzt zwei Theorien, um den Mechanismus dieses Bruches zu erklären. Die Theorie der Biegung des Radius, und die Risstheorie.

Ich glaube dagegen, dass man den Mechanismus folgendermassen erklären muss: Beim Stoss empfängt die untere Epiphyse des Radius, welche auf den Carpalknochen drückt, die vollständige Wirkung direct, ohne elastischen Zwischenapparat, welche denselben zu schwächen vermag. Unter diesem Einfluss kann die untere Epiphyse des Radius je nach der Art und Richtung des Stosses

gebrochen werden, entweder durch Schnitt (reiner Bruch, mit oder ohne parallele Verschiebung des kleinen Fragmentes) oder durch Schnitt und Knickung (Bruch mit Verschiebung des kleinen Fragmentes, begleitet mit Rotation) oder durch Quetschung hauptsächlich in Folge der speciellen pathologischen Bedingungen des Knochengewebes (Comminutiver Bruch).

Die Ursache, weshalb der Bruch an dem Radius und nicht an dem Cubitus stattfindet, muss darin gesucht werden, dass die Wirkung des Stosses vom Radius auf den Cubitus übertragen wird, und zwar vermittelt der Bänder, welche durch ihre Elastizität nothwendigerweise die Wirkung des Stosses abschwächen müssen, indem dieselben sozusagen die Verrichtung einer eingeführten Feder übernehmen.

Im Radius muss der Bruch an der unteren Extremität stattfinden, weil das Ligamentum interosseum den ganzen mittleren Theil der beiden Knochen des Vorderarmes einnimmt, und weil in Folge dessen der obere Theil keine Anstrengungen aushalten muss, oder doch nur eine sehr geringe, da die Bänder solche schon auf den Cubitus übertragen haben.

Kommt es nicht zum Bruch des Radius, so muss sich die Wirkung stets im Ellenbogen fühlbar machen, wo sich der Cubitus auf den Humerus stützt, d. h. in der Gegend des Olecranon, und thatsächlich verspüren die Automobilmechaniker bei dem Stoss der Kurbel einen Schmerz im Kopfe des Ellenbogenbeines (Olecranon).

Lecomte und die Vertreter der Risstheorie erklären den Bruch der unteren Epiphyse des Radius durch einen Sturz auf die Handfläche, wenn die Hand in übertriebener Dorsalflexion, durch die Wirkung der ausserordentlich stark gespannten Bänder steht. Dies kann jedoch nicht nur allein durch Einwirkung von Spannung geschehen.

In der That, wenn man die Hand langsam ohne Stoss biegt, wird nie ein Radiusbruch stattfinden, was ich an den von mir selbst ausgeführten Experimenten bestätigen kann.

Die sogenannten Caoutschukmänner können, wie Alle wissen, bei ihren Uebungen ihre Bänder bis zur Verschiebung der Gelenkoberflächen strecken, ohne dass dadurch Brüche stattfinden. Es ist dies demnach einzig eine Erscheinung von verschiedener Vertheilung der Belastung, da es bekannt ist, dass auch ein weiches Material grosse Belastungen tragen kann, sobald solche nur gleichmässig auf jede Flächeneinheit vertheilt sind.

Es sei mir hinsichtlich dieses erlaubt, ein sehr vulgäres Beispiel anzuführen: Ein Mann, welcher auf einem Schneefeld geht, wird sicher einsinken, doch sobald er breite Schneeschuhe (Sky) anlegt, kann er, ohne Gefahr einzusinken, auf dem Schnee gehen.

Die übertriebene Dorsal — sowie auch die Palmarflexion bedingt, wie aus dem Studium des Radio-Carpal-Gelenkes hervorgeht, dass die Berührung zwischen der ersten Knochenreihe des Carpus und des Radius, anstatt auf eine ausgedehnte Oberfläche, sich nur auf wenige Punkte beschränkt, und dadurch wird die Einwirkung des Stosses auf die Flächeneinheit grösser, und mithin die Zersplitterung in Folge dessen leichter.

Die Bänder haben keine andere Verrichtung als diejenige, die verschiedenen Theile des Skelettes fest verbunden zu erhalten. Schliesslich wird bei Stoss durch das Fallen auf die Handfläche oder durch die Einwirkung der Kurbel des Automobils bei der Berührung des Scheitels des Carpus und der Gelenkhöhle des Radius, eine Pressung ausgeübt, welche je nach den verschiedenen Stellungen der Hand, — Flexion, Extension, Abduction, Adduction — auf die ganze Gelenkhöhle des Radius, oder auch nur auf einen Theil derselben vertheilt wird.

Unter dem Einflusse dieser Pressung, welche plötzlich wirkt, da sie durch den Stoss hervorgerufen wird, kann der Bruch um so leichter stattfinden, je mehr die Berührungsfläche der Knochen beschränkt ist. (Je grösser die Dorsal- oder Palmarflexion der Hand ist, um so geringer ist die Berührung).

Je nach der Richtung kann dieser Bruch ein einfacher Schnitt oder Zersplitterung, oder Biegung in Verbindung mit Schnitt, oder auch Quetschung sein.

Mit den von mir gemachten Beobachtungen glaube ich das allgemeine Gesetz erklärt zu haben, weshalb der Bruch im Radius und genau in seiner unteren Epiphyse stattfindet, anstatt in der Diaphyse, oder in der Ellenbogenröhre.

Diese Verletzung, welcher die Automobilmechaniker sehr häufig unterworfen sind, trotz aller Vorsicht, kann als eine Art professioneller Unfall betrachtet werden, und ist es deshalb nur gerecht und billig, dass man von Seiten der Industriellen und der Besitzer von Automobilen daran denkt, die Arbeiter gegen einen solchen Unfall zu versichern.

XVII.

Eine neue Methode der Sterilisation chirurgischer Messer.

Von

Dr. Otto Grosse,

Specialarzt für Chirurgie der Harnwege. München.

(Mit 1 Figur im Text.)

Es liegt ein eigenthümlicher Widerspruch darin, dass wir, so hoch auch die moderne Asepsis entwickelt ist, so eingehend ihre wissenschaftlichen Grundlagen erforscht und so sinnreich diese wissenschaftlichen Erkenntnisse praktisch verwerthet sind, dennoch gerade für dasjenige Instrument, das allen chirurgischen Schaffens ureigenstes Werkzeug ist, für das Messer, keine ideale Sterilisationsmethode besitzen. Erst jüngst noch bestätigt dies eine Arbeit aus der v. Bergmann'schen Klinik (1).

Der Hauptgrund dieses, wohl von jedem Chirurgen zu ungezählten Malen empfundenen Mangels liegt natürlich in der ausserordentlichen Empfindlichkeit des Materials, vor allem in der leichten Verletzlichkeit der feinen Schneide und Spitze des Messers.

Dieser Empfindlichkeit einerseits und der Forderung absoluter Sicherheit der Sterilisation andererseits vermag keins der z. Z. üblichen Verfahren gerecht zu werden; wir stehen vor der Alternative, entweder auf die allerwichtigste Eigenschaft unserer Messer, auf tadellose Schärfe, zu verzichten, wenn wir wirklich aseptisch operiren wollen, oder uns mit einer — meist sogar eingestandenermaassen — unzulänglichen Sterilisation zu behelfen, um ein technisch einwandfreies Instrumentarium zu erhalten. Der erstere

Ausweg aus diesem Dilemma scheint mir der häufiger begangene. Die meisten Chirurgen bedienen sich heute, wie für alle übrigen Metallinstrumente, so auch für ihre Messer der zuerst von Davidsohn (2) 1888 eingehend gewürdigten und wissenschaftlich begründeten Kochmethode. Davidsohn empfiehlt 5 Minuten langes Kochen der Instrumente in einem bedeckten Wasserbade bei 100°C . Den gegen dies Verfahren erhobenen Einwand, „dass die schneidenden Instrumente durch das Kochen ihre Schärfe verlieren“, erklärt er für „nicht berechtigt“.

Ganz anders äussert sich zu letzterem Punkte schon Schimmelbusch (3): „Wenn man Stahlinstrumente in gewöhnlichem Wasser kocht, so rosten sie; oft sind sie dick mit Rost bedeckt, oft zeigen sie nur kleine schwarze Flecken. — Es ist schon von Alters her bekannt, dass man durch Zusatz von Alkalien zum Wasser das Rosten der Instrumente beim Kochen verhüten kann“. Zu diesem Zwecke hat sich nach seinen Untersuchungen die Soda am besten bewährt. Das Kochen in Sodalösung, so schliesst Schimmelbusch das betr. Kapitel seiner grundlegenden Arbeit „schädigt von allen Sterilisationsprocedures noch am wenigsten die Metallinstrumente. Zwar ist es wahr, dass man Messer, ohne sie stumpf zu machen, nicht längere Zeit kochen kann: aber es gibt eben kein einziges Verfahren, welches bei längerer Einwirkung die zarte Schneide des Messers nicht gefährdet. Die kochende Sodalösung ist immer noch das schonendste Mittel und man kann für kurze Zeit, für einige Sekunden, Messer sehr wohl der kochenden Lauge überantworten, ohne sie stumpf zu machen und damit z. B. die gewöhnlichen Eiterkokken schon an ihnen abtöten“. Diese vorsichtige Kritik ist noch immer — darüber dürfte wohl kaum zu streiten sein — als vollkommen zutreffend zu bezeichnen, und wenn ihr auch von Ihle (4) mit grosser Entschiedenheit die Behauptung entgegengestellt wird: „Die Messer vertragen ein selbst sehr lange Zeit fortgesetztes Kochen in hinreichend starker Sodalösung sehr gut. Ihre Schärfe wird dadurch nicht im allermindesten abgestumpft.“ Ihle erklärt lediglich die Schutzlosigkeit der Schneiden, die Berührungen mit den anderen Instrumenten oder den Wandungen des Kochtopfes für die Ursache des Stumpfwerdens der Messer, welches durch feste Lagerung derselben in dem von ihm angegebenen Messerschutzkasten, einem mehrfach durchlochtem

Blechkasten mit Stegen (Bänkchen) zur Aufnahme der Messer, völlig vermieden werden könne. Des Weiteren ist es nach Ihle „von grosser Wichtigkeit zu wissen, dass ein Gehalt von weniger als 1 pCt. Soda in der zum Instrumentenkochen bestimmten Lösung nicht sicher gegen Rostbildung schützt und demgemäss insbesondere am Messer leicht eine Durchrostung der zarten Stahlchneide bewirkt wird, die sich dann ihrerseits in Stumpfheit bekunden würde“. Zur Bereitung der Sodalösung soll daher die gewöhnliche Soda des Handels, bei deren vielfachen Verfälschungen man keine Gewissheit hat, die richtige Concentration zu erreichen, nicht verwandt werden, sondern nur entweder eine Ammoniaksoda oder eine Soda der Pharmakopoea Germanica III, eine, nach den interessanten Zusammenstellungen Ihles über die verschiedenen Sodaarten und deren Preise, immerhin nicht ganz billige Sache.

Aber trotz Verwendung bester Soda und trotz Lagerung der Messer auf Stege und Bänkchen verschiedenster Construction, trotz Watteeinwickelung der Schneiden während des Kochens habe ich immer wieder berühmte — und weniger berühmte Operateure ihrem Unmuth über die leidigen stumpfen Messer Ausdruck geben gehört. Ein ganz augenscheinlicher Beweis dafür, wie wenig die Sodasterilisation in technischer Hinsicht befriedigt, ist das Bestreben, die Sterilisationsdauer abzukürzen — freilich auf Kosten der Zuverlässigkeit des Verfahrens, denn ob eine Abkürzung auf „einige Sekunden“, von der Schimmelbusch, wohl mehr theoretisch, spricht, eine wirkliche Asepsis garantirt, dürfte doch wohl stark zu bezweifeln sein. Daher haben auch — verschiedene verunglückte Versuche, das kochende Wasser durch andere Flüssigkeiten, wie Glycerin, Oel, zu ersetzen, erwähne ich nur des historischen Interesses wegen — Manche schon von der Sterilisation durch Kochen ganz und gar Abstand genommen und die anderen physikalischen Sterilisationsmethoden zu verwerthen gestrebt. Aber auch hier gelangte man zu keinem durchaus befriedigenden Ergebniss. Wie Schimmelbusch berichtet, sind in der v. Bergmann'schen Klinik eingehende Versuche gemacht worden, die Heissluftsterilisation für die Metallinstrumente einzuführen, doch erwies sich die Methode, die auch keine weitere Verbreitung gefunden zu haben scheint, sehr bald als undurchführbar, da hierzu:

1. besondere Apparate,
2. sehr lange Zeit (bei 150—180° etwa 2 Stunden an sich, und noch eine weitere Stunde für Anheizen und Abkühlung erforderlich sind, da

3. das häufige Erwärmen auf 150—180° das Moleculargefüge des Stahls ändert, die Instrumente für immer ihrer Härte und Schärfe beraubt, und

4. die Instrumente sehr häufig im Heissluftsterilisator rosten.

Besseres schien die Sterilisation im strömenden Wasserdampf zu versprechen, eine Methode, die sich in anbeacht der weiten Verbreitung von Dampfsterilisatoren (für Verbandstoffe) an gegebene Verhältnisse anschliesst und bedeutend kürzere Zeit erfordert als die Trockensterilisation, nach Schimmelbusch 15—20 Minuten. Bei näherer Prüfung ergab sich jedoch, „dass im Dampf die Instrumente sehr leicht rosten. Vernickelte Instrumente halten sich leidlich, aber gewöhnliche Stahlinstrumente bedecken sich oft mit einer dicken Rostschicht und werden ganz unbrauchbar“. Gleichwohl sagt Schimmelbusch von der Wasserdampfsterilisation: „Nicht wenige Aerzte, welche sie gebrauchen, sind in der That mit ihr ganz zufrieden.“ Ob das Verfahren zu damaliger Zeit, vor also nun 14 Jahren, wirklich viel geübt wurde, lässt sich schwer feststellen; jedenfalls habe ich den bestimmten Eindruck, dass dies jetzt durchaus nicht der Fall ist, denn ich finde in der ganzen, mir zugänglichen Litteratur seit Schimmelbusch nur eine einzige Andeutung in diesem Sinne, bei Bofinger (5), der einen sehr handlichen kleinen „Tachensterilisirapparat“ angiebt. In der betreffenden Gebrauchsanweisung heisst es: „Der Rahmen, welcher durchlöchert ist, wird herausgenommen und verkehrt wieder eingestellt, falls man in strömendem Dampf sterilisiren will; andernfalls lassen sich auch die Instrumente in siedendem Wasser direct auskochen“.

Auch bei Durchsicht aller Kataloge über Sterilisationsapparate etc. unsrer grossen Firmen stiess ich nur auf einen „Wasserdampf-Sterilisationsapparat zum Sterilisiren von Verbandstoffen, Instrumenten etc.“ nach Ostwaldt, und auf nähere Nachfrage wurde mir mitgetheilt, dass der seit ca. 20 Jahren bekannte Apparat wenig verbreitet, sozusagen veraltet sei. Es ist mir thatsächlich auch kein einziger Chirurg bekannt,

bei dem die Wasserdampfsterilisation der Instrumente in Gebrauch wäre.

Bei Nachprüfung der Beobachtungen Schimmelbusch's fand ich, dass gut vernickelte Instrumente, wie wir sie ja jetzt ausschliesslich benutzen, die Einwirkung des Wasserdampfes ausgezeichnet vertrugen; das auf denselben niedergeschlagene Condenswasser hinterliess nur ganz unbedeutende Flecke, die man ohne jede Mühe spurlos abwischen konnte.

Dahingegen bedeckten sich die freien Stahltheile, die Klingen der Messer, auch wenn sie zum Schutz mit Watte umwickelt wurden, schon nach 6 Minuten mit dichtstehenden schwarzen Flecken, die auf keine andere Weise als durch Abschleifen wieder zu entfernen waren; die Schneiden der Messer wurden völlig stumpf. Besonders letzterer Uebelstand mag denn wohl auch der Grund gewesen sein, warum die Wasserdampfsterilisation nicht in Aufnahme gekommen ist. Ebensowenig hat sich natürlich der von Redard (6) empfohlene gespannte Wasserdampf bewährt, der noch ausserdem complicirte Apparate erfordert.

So entschlossen sich denn viele Chirurgen, für die Sterilisation der so empfindlichen Messer zu der bekanntermassen ja weit weniger leistungsfähigen antiseptischen Methode zurückzukehren — zu Gunsten der technischen Integrität ihres Instrumentariums; und zwar sah man sich eben aus letzterer Rücksicht genöthigt, ein Mittel zu wählen, das man sonst unter den eigentlichen Antisepticis kaum zu nennen pflegte, — wenn es sich auch als Hilfsmittel zur Händedesinfection gut bewährt hatte, — den Alkohol.

Nach den Untersuchungen von Salzwedel und Elsner (7) kommt der Alkohol in Form seiner 55proc. Lösung an Desinfectionskraft der 1prom. Sublimatlösung nahe und ist der 3proc. Phenollösung gleichwerthig. Polak (8) konnte bei 20 Minuten langer Einwirkung 50proc. Alkohols auf an Pfriemen angetrocknete Staphylokokken Abtötung derselben beobachten. Er kommt bei seinen vergleichenden Untersuchungen der Desinfectionskraft verschiedener Agentien zu dem Schluss: „Alkohol von 50 pCt. ist ein besseres Mittel zur Desinfection als die schwächeren oder stärkeren Concentrationen. Jedoch steht im Vergleich zu Spiritus saponis kalinus der Alkohol sowohl betreffs antiseptischer als auch mechanischer Reinigungskraft zurück.“ Polak schliesst sich daher dem

von Gerson (9 u. 10) gemachten Vorschlage, Seifenspiritus zur Desinfection chirurgischer Instrumente zu verwenden, an. Dieser Vorschlag geht des Näheren dahin: „Die Schneiden der Instrumente werden mit in Spiritus saponatus getränkter Watte fest umwickelt und in den Instrumentenschrank gelegt. Dort bleiben sie in Folge des durch die Watte-Seifenhülle bewirkten Luftabschlusses vollkommen aseptisch und sind auch nach wochenlangem Lagern zur Operation nach Abzug der Wattehülle ohne Weiteres gebrauchsfertig. Nach dem Gebrauch werden die Instrumente mit in Spiritus saponatus getränkter Watte abgewischt, sogleich mit solcher umwickelt und wieder aufbewahrt.“ Zur Desinfection von Bougies und längeren z. B. gynäkologischen Instrumenten soll ein einfaches drei Minuten langes Abreiben mit drei seifenspiritusgetränkten Wattehäuschchen ausreichen. Die bakteriologischen Experimente Gerson's, die die Richtigkeit dieser Behauptungen zu erweisen schienen, wurden von Schumburg (11) bei allerdings etwas veränderter, aber entschieden richtigerer und einwandfreier Versuchsanordnung nachgeprüft, und es zeigte sich, dass der Seifenspiritus als solcher — bei einem Theil der Gerson'schen Untersuchungen spielte mechanische Reinigung durch Abreiben ohne Zweifel die Hauptrolle — „durchaus nicht im Stande war, selbst bei dreitägiger Einwirkung Eitererreger an chirurgischen Instrumenten mit Sicherheit abzutöden.“

Wie überhaupt Schumburg nachweist, vermögen unsere kräftigsten Desinfectionsmittel, Sublimat 1:1000 oder Carbolsäure 5:100, selbst nach $\frac{3}{4}$ stündiger Einwirkung nicht, Staphylokokken in wässriger Aufschwemmung oder selbst die als so sehr empfindlich bekannten Choleravibrien vollständig und ohne Ausnahme abzutöden. Was man demnach von der Zuverlässigkeit der Sterilisation durch Alkohol und durch Seifenspiritus, die beide zugestandenermassen den letztgenannten Desinficienten an baktericider Kraft nachstehen, zu halten hat, ergibt sich von selbst. Als Nothbehelf, wenn gar keine anderen Mittel zur Verfügung stehen — im Manöver, im Kriege, auf Expeditionen, wie Gerson selbst anführt — darf man solche Sterilisation gelten lassen; nach dem Vorgange von Casper (12) auch für ein Instrument, das vermöge seiner eigenartigen Zusammensetzung die physikalischen Sterilisationsverfahren nicht verträgt, für das Kystoskop. Als vollwerthige

Sterilisationsmethode wird jedoch die Anwendung des Alkohols, sowie des Seifenspiritus niemals zu bezeichnen sein.

Ein anderes Antisepticum, 20proc. Formollösung, und zwar mit Zusatz von 3 pCt. Borax, wird von Lippincott (13) zur Sterilisation von Messern und anderen schneidenden Instrumenten empfohlen. Dieselben sollen, ohne darunter zu leiden, Monate lang in dieser Lösung, deren 24stündige Einwirkung alle Keime tödtet, aufbewahrt werden können und stets zum Gebrauche fertig sein, vor welchem sie mit sterilem Wasser abgespült werden. Das Lippincott'sche Verfahren erscheint schon wegen der langen Dauer der erforderlichen Sterilisationszeit wenig brauchbar.

Allerneuestens bringt Schlesinger (1) in der schon erwähnten Arbeit ebenfalls eine antiseptische Methode der Sterilisation chirurgischer Messer in Vorschlag. Nach bakteriologischer Prüfung eines jüngst von einer Berliner Firma in den Handel gebrachten, mit Formaldehyd arbeitenden Sterilisationsapparates (Kieselgurpastillen, mit concentrirter Formaldehydlösung getränkt, geben das Formaldehyd in Gasform ab) ist er der Ansicht, dass „der Apparat“ hinsichtlich der Sterilisation der Messer (und Kystoskope) „als Ersatz für unsere jetzigen Sterilisationsmethoden dienen kann.“ Des Weiteren heisst es in seinem Bericht: „Als zuverlässig ist der Apparat für vernickelte Instrumente mit glatten Oberflächen (Messer, Kystoskope, metallene Kehlkopfspiegel) anzusehen. Wenn dieselben trocken sind, genügt eine Zeit von drei Stunden sicher zur Sterilisation.“ Dass eine zuverlässige bakteriologische Prüfung der Antiseptica durch die unvermeidliche Mitübertragung von Spuren des Desinficiens in die Nährflüssigkeit ausserordentlich erschwert wird, ist eine bekannte Thatsache, — und zwar gilt dies für alle Antiseptica, wenn sie nicht, wie z. B. das Sublimat, auf chemischem Wege direct ausfällbar sind, also auch für das Formalin. Auch die von Schlesinger mit positivem Resultate ausgeführte Nachimpfung der Bouillonröhrchen in denen nichts gewachsen war, mit Milzbrandsporen schliesst nicht stricte einen entwicklungshemmenden Einfluss mitübertragener Formalinspuren aus, denn es ist sehr wohl denkbar, dass die in geringem Maasse formalinhaltige Bouillon eine Auskeimung der durch den Desinfectionsact abgeschwächten Sporen verhindern

konnte, während andererseits der Formalingehalt nicht ausreichend war, um ein Wachstum in Folge Nachimpfung mit frischen Sporen zu unterdrücken.

Zugegeben aber auch, es wäre wirklich innerhalb drei Stunden völlige Keimfreiheit erzielt, so ist doch diese Zeit eine viel zu lange, um das Verfahren praktisch brauchbar erscheinen zu lassen; ausserdem ist der Apparat selbst¹⁾ sowie sein Betrieb ziemlich kostspielig, die Handhabung keine ganz einfache, und schliesslich wird der starke, intensiv stechende Formalingeruch gewiss nicht als angenehme Beigabe gelten können.

Meines Erachtens sind überhaupt alle antiseptischen Methoden

1. wegen der Unsicherheit ihrer Werthung, (daher denn auch stets die Nothwendigkeit vorheriger mechanischer Reinigung, die an sich ja auch nichts Vollkommenes leistet, betont wird),
2. wegen der erforderlichen langen Zeit der Einwirkung,
3. wegen Umständlichkeit ihrer Handhabung und
4. wegen ihrer verhältnissmässig hohen Kosten

für die Sterilisation chirurgischer Messer (sowie auch der anderen Instrumente) als unbrauchbar zu bezeichnen.

Wir brauchen ein Verfahren, welches, selbstverständlich ohne die Messer zu schädigen, per se unbedingt zuverlässig ist, keine besonderen Apparate und keinen besonderen Zeitaufwand erfordert, dementsprechend also einfach und — last not least — billig ist.

Auf ein solches Verfahren führten mich bakteriologische Arbeiten über die Sterilisation von Kathetern. Eingehenderen Bericht hierüber erstatte ich gleichzeitig in den „Monatsberichten für Urologie.“

Es handelte sich um die Sterilisation von in Glasrohre eingeschlossenen Kathetern im Wasserdampf von 100° und speciell um die Entscheidung der Frage, welche Art des Verschlusses für solche Glasrohre die geeignetste sei. Ich benutzte zum Verschluss Korkstopfen, die theils solid, theils von je zwei Löchern, die mit

¹⁾ Betr. der Verwendung desselben Apparates für die Sterilisation von Kathetern vergl. meine gleichzeitig erscheinende Arbeit „Weiteres über Kathetersterilisation“ in den „Monatsberichten für Urologie“.

Watte verstopft wurden (wie bei meinem 1903 angegebenen Katheter-Sterilisator) (14) durchbohrt waren, und fand, zunächst zu meiner Ueberraschung, dass die mit frischer Staphylokokkenaufschwemmung inficirten Katheter auch in den völlig dampfdicht, mittels solider Korken verschlossenen Rohren nach 10 Minuten langem Verweilen der letzteren im Dampfsterilisator stets steril waren. Allerdings klebten sie aneinander und am Glasrohre so fest, dass diese Art des Verschlusses für Katheter keinesfalls practisch zu verwerthen war.

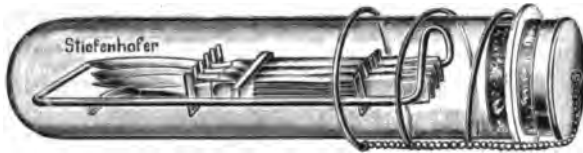
Nachdem ich jedoch, wie erwähnt, den Gedanken, auch Messer im Wasserdampf zu sterilisiren, aufgeben zu müssen geglaubt hatte, versuchte ich nunmehr dieselben Rohre zur Messersterilisation zu benutzen: Auch die in gleicher Weise inficirten Messer wurden innerhalb 10 Minuten — oft wiederholte Versuche hatten stets dasselbe Resultat — in den fest verschlossenen Glasrohren steril. Die Klingen zeigten, wie andere, gleichzeitig dem Sterilisationsprocess unterworfenen, nicht inficirte Messer aufwiesen, keine Spur von Belag oder von Flecken, waren vollkommen glänzend und trocken und vor Allem tadellos scharf; an den Innenwänden des Glasrohres machte sich bisweilen an vereinzelt Stellen ein ganz feiner Wasserdampfbelag bemerkbar.

Die nicht ganz leichte theoretische Erklärung des beobachteten Vorganges, bei dem die Hitze allein als sterilisirendes Agens schon deshalb auszuschliessen war, weil trockene Hitze erst nach weit längerer Zeit eine Abtödtung der Bakterien hätte herbeiführen können, dürfte darin zu suchen sein, dass die geringe Wasserdampfmenge der im Glasrohr mit eingeschlossenen atmosphärischen Luft ausreichend ist, um unter Einwirkung einer Temperatur von ca. 100° C. im Glasrohr eine regelrechte Wasserdampfsterilisation zu Stande kommen zu lassen. Meine Experimente bestätigten somit den von Rubner (15) über die Dampfdesinfection aufgestellten Satz: „Zur Abtödtung (sc. von Bakterien) bei 90—127° genügt die Gegenwart zunächst unbekannter, aber jedenfalls kleiner Mengen hygroscopischen Wassers“. Das in das Glasrohr eingelegte Maximalthermometer zeigte stets 98° C., entsprechend der Höhenlage Münchens von 519 m über dem Meeresspiegel und seinem mittleren Barometerstande von 716 mm.

Von ausserordentlicher Wichtigkeit für unsern Zweck ist es, dass

sich der sterilisirende Wasserdampf stets auf dem specifisch kälteren Glase, niemals in Folge der weit höheren Wärmecapacität des Eisens resp. des Stahls auf den Messern niederschlägt, die daher völlig intact bleiben. Bei Entnahme der Messer aus den Rohren kann man sich schon durch das Gefühl von dem sehr erheblichen Temperaturunterschiede der beiden Körper überzeugen. Für die practische Verwerthung waren noch zwei kleine Vorrichtungen an den Glasrohren — ich benutzte dann bald statt der beiderseits offenen Rohre einfache, mit einem Kork verschliessbare Reagensrohre — anzubringen: eine, um das Abspringen des Korkes in Folge der Expansion der eingeschlossenen Luft zu verhüten und eine zweite zur Lagerung der Messer in den Glasrohren, da die Schneiden durch directe Berührung mit dem Glas an Schärfe einbüßen.

Dementsprechend stellt sich ein solches „Messersterilisationsrohr“ (siehe Abbildung) als ein gläsernes Reagensrohr mit Korkverschluss dar. Der Kork wird in seiner Verschlussstellung durch ein Kettchen fixirt, welches an einer um den oberen Theil des Glasrohres laufenden Drahtspirale befestigt ist. Durch leichten Fingerdruck (mit dem Daumen der das Glasrohr haltenden Hand) lässt sich die Spirale zwecks Oeffnung und Schliessung des Rohres zusammenschieben. In das Rohr ist ein Drahtgestell,



Messersterilisationsrohr nach Dr. Grosse. (D. R. G. M. No. 245379).

ein Messerbänkchen, einzuführen, welches die zu sterilisirenden Messer trägt. Die Messersterilisationsrohre (D. R. G. M. No. 245379) werden in 4 verschiedenen Grössen, für gleichzeitige Sterilisation von je 2, 3, 4 und 6 Messern durch die Firma C. Stiefenhofer, Königl. Bayer. Hoflieferant, München, Karlsplatz 6, angefertigt. Falls ein Dampfsterilisator vorhanden, werden die Messersterilisationsrohre einfach in denselben gelegt; bei den gewöhnlichen Kochsterilisationsapparaten können sie entweder im Verbandstoff-

einsatz oder auf einem Drahtgestell, über den Wasserspiegel erhöht, auf dem für die zu kochenden Instrumente selbst bestimmten Einsatz Platz finden.

Dass das Operiren mit den auf diese Art sterilisirten, haarscharfen Messern ganz anders denn früher von Statten geht, brauche ich wohl kaum zu versichern.

Ich habe nun meine bacteriologischen Untersuchungen der Leistungsfähigkeit dieser neuen Methode noch weiter fortgeführt. Mit Messern selbst zu experimentiren, gab ich allerdings wegen der auch schon von Davidsohn (2) hiermit gemachten schlechten Erfahrungen bald auf. Es bildeten sich nämlich in den mit Messern, überhaupt mit Eisentheilen, beschickten Bouillonröhrchen nach 24 Stunden graue Trübungen und Niederschläge, die zunächst Bakterienwachsthum vortäuschten, sich aber als von Metallsalzen herrührend herausstellten, welche aus der Bouillon ausgefällt waren. Diese Trübung liess sich zwar durch Zusatz einiger Tropfen Salzsäure beseitigen, so dass der Nachweis erhaltener Sterilität der Bouillon erbracht werden konnte; die oben angegebenen Resultate sind auf diese Weise gewonnen. Gleichwohl glaubte ich auf die Dauer solche Schwierigkeiten umgehen zu sollen und erreichte dies in ebenso einfacher wie vollkommener Weise, indem ich die Messer durch schmale, rechteckige, nach Art der feinen Gewichte an einer Ecke aufgebogene Plättchen aus Neusilber ersetzte. Das Neusilber lässt die Bouillon ungetrübt, und wenn auch sein Wärmeleitungsvermögen dem des Stahles nicht ganz gleich ist, so sind doch — in Anbetracht der bei den geringen Grössenverhältnissen minimalen Unterschiede — die mit diesen Plättchen erhaltenen Versuchsergebnisse ohne Weiteres auch auf die Sterilisation von Messern übertragbar.

Die Anordnung der Versuche war folgende:

Die mit den eingestanzten Nummern 1—12 bezeichneten Plättchen wurden in Petrischalen durch 2stündiges Verweilen im Trockenschrank bei 180° C. sterilisirt und nach dem Erkalten entweder mit einer frischen Bouillonaufschwemmung einer Staphylokokkencultur oder mit einer frischen sporenhaltigen Bouillonaufschwemmung einer Milzbrandcultur inficirt, in der Weise, dass die betr. Aufschwemmungen in die Petrischalen hineingegossen wurden.

Nach einiger Zeit wurde ein Theil der Plättchen in die vor-

her mitsammt ihrem Korkverschluss sterilisirten Messersterilisationsrohre verbracht und diese auf 6 Stunden in den Brutschrank gestellt zwecks Antrocknung des Infectionsmaterials. Ein anderer Theil kam feuchtinfeirt unmittelbar vor der Wasserdampf-Sterilisation erst in die in gleicher Art vorbereiteten Sterilisationsrohre. Zur Controle betreffs der feuchten Infection wurden von jeder der beiden Aufschwemmungen einige Oesen in sterile Bouillonröhrchen überimpft (Controllen x und y); von den trockenen inficirten Plättchen wurden jedes Mal zwei, eins mit Staphylococcus, eins mit Milzbrand, nach Antrocknung direct in sterile Bouillon verbracht. Die übrigen Plättchen wurden in ihren Sterilisationsrohren dem Wasserdampf von 100° resp. 98° C. im Dampfsterilisator verschieden lange Zeit ausgesetzt und nach Entnahme aus demselben ebenfalls in sterile Bouillon verbracht.

Ich verzichte auf Wiedergabe aller meiner Versuche in langathmigen Tabellen, zumal die Resultate durchaus eindeutig waren, und bringe hier nur einige derselben als Beispiel und die aus der Gesamtheit sich ergebenden Schlüsse.

Versuch No. 56/57.	Resultate nach				
	1 Tag	2 Tagen	3 Tagen	4 Tagen	
Pl 1—6 mit Staph. inficirt:	Pl 1	0	0	0	0
2, 5, 6 trocken,	" 2C	+	+	+	+
1, 3, 4 feucht.	" 3	0	0	0	0
Pl 7—12 mit Milzbrand inficirt:	" 4	0	0	0	0
7, 10, 12 trocken,	" 5	0	0	0	0
8, 9, 11 feucht.	" 6	0	0	0	0

(Pl = Plättchen, C = Controlle, + = Wachthum, 0 = kein Wachsthum in der sterilen Bouillon.)

	Resultate nach				
	1 Tag	2 Tagen	3 Tagen	4 Tagen	
Controllen: x für Staph. feucht	Pl 7	0	0	0	0
y " Milzbrand feucht	" 8	0	0	0	0
Pl 2 " Staph. trocken	" 9	0	0	0	0
Pl 12 " Milzbrand trocken	" 10	0	0	0	0
Dampfeinwirkung (vom Moment des Ausströmens d. Dampf. an gerechn.) für die Staph.-Pl. = 5 Minuten	" 11	0	0	0	0
	" 12C	+	+	+	+
	" xC	+	+	+	+
	" yC	+	+	+	+
" " Milzbrd.-Pl. = 8	" "	+	+	+	+

Facit: Abtödtung von Staph. nach 5 Minuten, Abtödtung von Milzbrand nach 8 Minuten Sterilisationsdauer.

		Resultate nach				
		1 Tag	2 Tagen	3 Tagen	4 Tagen	
Versuche No. 54/63.		Pl 1C	+	+	+	+
Pl 1—6 mit Staph. inficirt:		" 2	0	0	0	0
1, 3, 5 trocken,		" 3	0	0	0	0
2, 4, 6 feucht.		" 4	0	0	0	0
Pl 7—12 mit Milzbrand inficirt:		" 5	0	0	0	0
8, 10, 12 trocken,		" 6	0	0	0	0
7, 9, 11 feucht.		" 7	0	?	+	+
Controllen: x für Staph. feucht,		" 8	0	+	+	+
y " Milzbrand feucht,		" 9	0	?	+	+
Pl 1 " Staph. trocken,		" 10	0	+	+	+
Pl 12 " Milzbrand trocken.		" 11	0	+	+	+
Dampfeinwirkung		" 12C	+	+	+	+
für die Staph.-Pl. = 3 Minuten.		" xC	+	+	+	+
" " Milzbrand-Pl = 7 "		" yC	+	+	+	+

Facit: Staph. auch nach 3 Minuten Sterilisationsdauer schon abgetödtet, Milzbrand nach 7 Minuten so abgeschwächt, dass Wachstum erst nach einigen Tagen sich zeigt. Die zu diesem Versuche benutzten Milzbrandbacillen waren die resistentesten, die ich erhalten konnte; Bacillen resp. Sporen von zwei anderen Culturen verschiedener Provenienz (aus dem pathologischen resp. aus dem hygienischen Institut der Universität) wurden schon nach 7 Minuten Sterilisationsdauer völlig abgetödtet.

		Resultate nach				
		1 Tag	2 Tagen	3 Tagen	4 Tagen	
Versuch No. 61.		Pl 1C	+	+	+	+
Pl 1—6 mit Staph. inficirt:		" 2	0	0	0	+
1, 5, 6 trocken,		" 3	0	?	+	+
2, 3, 4 feucht.		" 4	0	0	0	+
Controllen: x für Staph. feucht,		" 5	0	?	+	+
Pl 1 für Staph. trocken.		" 6	0	?	+	+
Dampfeinwirkung 2 Minuten.		" xC	+	+	+	+

Facit: Staph. nach 2 Minuten Sterilisationsdauer so abgeschwächt, dass Wachstum erst nach einigen Tagen sich zeigte.

Das Endergebniss meiner Versuche ist dies:

Bei der Sterilisation in „Messersterilisationsrohren“ war — gleichgültig, ob das Infectionsmaterial in feuchtem oder in trockenem Zustande an den Objecten haftet — zur Abtödtung von Milzbrandsporen eine Mindeststerilisationszeit von 8 Minuten, zur Abtödtung von Staphylokokken eine Mindeststerilisationszeit von 3 Minuten erforderlich.

Selbst unter Berücksichtigung der inconstanten Resistenz von Bacterien verschiedener Culturen wird also eine 10 Minuten

lange Einwirkung des Wasserdampfes von 100° auf die Messersterilisationsrohre unter allen Umständen sichere Keimfreiheit der Messer verbürgen, auch wenn keinerlei andere Prozeduren zur Desinfection der (nicht etwa in aussergewöhnlicher Weise) inficirten Instrumente vorausgegangen sind. Selbstverständlich liegt es mir durchaus fern, die theoretisch somit entbehrliche mechanische Reinigung etwa in praxi widerrathen zu wollen. Da mein Verfahren sich demnach, wie örtlich, so auch zeitlich mit dem für die sonstigen Instrumente üblichen Sterilisationsverfahren leicht combiniren lässt, dürfte es thatsächlich allen an eine ideale Methode der Messersterilisation zu stellenden Anforderungen entsprechen. Ganz besonders erwünscht wird die völlige Trockenheit der sterilisirten Messer, resp. Instrumente überhaupt, für das augenärztliche und impfärztliche Instrumentarium sein; ich gedenke demnächst hierüber Eingehenderes mitzuthellen.

Ueber einen Apparat, der diese Combination der Sterilisation sämmtlicher Instrumente, weiter auch der Katheter, Verbandstoffe u. s. w. in einfachster Weise ermöglicht, berichte ich in Folgendem.

L i t e r a t u r.

1. Schlesinger, Ueber Trockensterilisation mittelst Formaldehyd. Archiv für klin. Chirurgie. Bd. 72. Heft 4. 1904.
2. Davidsohn, Wie soll der Arzt seine Instrumente desinficiren? Berliner klin. Wochenschr. 1888. No. 35.
3. Schimmelbusch, Die Durchführung der Asepsis in der Klinik des Herrn Geheimrath von Bergmann in Berlin. Arch. f. klin. Chir. XXXXII. Heft 1. 1891.
4. Ihle, Ueber Desinfection der Messer für Operationen. Arch. f. klin. Chir. XXXXVIII. Heft 4. 1894.
5. Bofinger, Ein Taschensterilisirapparat. Münch. med. Wochenschr. 47. No. 15. 1900.
6. Redard, De la désinfection des instruments chirurgicaux et des objets de pansement. Revue de chirurgie. 1888. p. 494.
7. Salzwedel und Elsner, Ueber die Werthigkeit des Alcohols als Desinfectionsmittel und zur Theorie seiner Wirkung. Berliner klin. Wochenschr. Bd. 37. No. 23. 1900.
8. Polak, Die Desinfection der schneidenden chirurgischen Instrumente mit Seifenspiritus. Deutsche med. Wochenschr. Bd. 27. No. 36. 1901.
9. Gerson, Seifenspiritus als Desinficiens medicinischer Instrumente und seine weitere Anwendung. Deutsche Medicinalzeitg. 1900. No. 28.

288 Dr. O. Grosse, Eine neue Methode der Sterilisation chirurg. Messer.

10. Gerson, Seifenspiritus als Desinficiens medicinischer Instrumente. Deutsche med. Wochenschr. Bd. XXVIII. No. 43. 1902.
 11. Schumburg, Bemerkungen zu der Wirkung des Seifenspiritus als Desinficiens medicinischer Instrumente. Deutsche med. Wochenschr. Bd. XXIX. No. 23. 1903.
 12. Casper, Zur Asepsis des Katheterismus und der Cystoskopie. Deutsche med. Wochenschr. Bd. XXIX. No. 46. 1903.
 13. Lippincott, Ueber ununterbrochene Sterilisation für Messer und andere schneidende Instrumente. Arch. f. Augenheilkunde. Bd. XXXVIII. p. 276. 1899.
 14. Grosse, Kathetersterilisation. Monatsberichte für Urologie. Bd. VIII. H. 7. 1903.
 15. Rubner, Zur Theorie der Dampfdesinfection. Hygienische Rundschau. Bd. VIII. No. 15. 1898 und Bd. IX. No. 7. 1899.
-

XVIII.

Ein chirurgischer Universal-Sterilisator.

Von

Dr. Otto Grosse,

Specialarzt für Chirurgie der Harnwege, München.

(Mit 1 Figur im Text.)

Die Sterilisation im Wasserdampf von 100° ist, nachdem sie, auch für chirurgische Messer — nach dem oben angegebenen Verfahren — verwendbar geworden, jeder anderen Sterilisationsmethode schon dadurch überlegen, dass ihr allein sämtliche Objecte, deren der Chirurg in keimfreiem Zustande bedarf, unterworfen werden können. Für Verbandstoffe, Handtücher, Operationsmäntel etc. ist die Wasserdampfsterilisation längst als die einzige mögliche im Gebrauch. Ebenso wird das Nahtmaterial, Seide oder Fil de Florence, wohl schon vielfach mit den Verbandstoffen zusammen sterilisirt; Silberdraht lässt sich selbstredend ebenfalls so sterilisiren¹⁾. Dass, abgesehen von den in Glasrohre einzuschliessenden Messern, die sonstigen gut vernickelten Metallinstrumente — und wir benutzen heutzutage wie gesagt ausschliesslich solche — die directe Einwirkung des Wasserdampfes ausgezeichnet vertragen, habe ich bereits oben erwähnt. Die dem Dampfsterilisator entnommenen, zunächst mit Condenswasserperlen bedeckten Instrumente trocknen alsbald durch ihre eigene Hitze fast völlig, so dass man auch hier den Vortheil trockener Instrumente hat; das Condenswasser hinterlässt nur unbedeutende Flecke, die ohne Mühe spurlos abzuwischen sind. Von einem, ganz besonders bei urologischen Instrumenten recht

¹⁾ Catgut für den eigenen Bedarf selbst zu sterilisieren hat man wegen der Umständlichkeit des Verfahrens jetzt wohl allgemein aufgegeben und benutzt das zuverlässige Cumolcatgut.

störenden Belag, wie er beim Kochverfahren — sei es mit, sei es ohne Soda — unvermeidlich ist, ist nichts zu bemerken.

Auch für elastische Katheter stellt die Wasserdampfsterilisation die einzig zuverlässige und rationelle Methode dar. Ich sterilisire die Katheter in Glasröhren, die beiderseits mit Korkstopfen verschlossen sind; letztere sind von je 2 lose mit Watte verstopften Löchern durchbohrt. Näheres hierüber ist aus der bereits erwähnten Arbeit in den Monatsberichten für Urologie zu ersehen. Desgleichen sind die Gleitmittel für Katheter etc., als welche ich Paraffinum liquidum resp. Glycerin in gläsernen „Undinen“ benutze, leicht im Wasserdampf zu sterilisiren, ebenso auch wässrige Lösungen, z. B. physiologische Kochsalzlösung zu Infusionen, Eucaïnlösung u. s. w., schliesslich allerlei kleinere chirurgische, urologische und gynäkologische Requisites, wie Spitzen-, Zwirn- und Gummihandschuhe, Ueberzüge für Dilatatoren, Laminariastifte, Intrauterinpressare u. s. f. Die Wasserdampfsterilisation ermöglicht somit allein eine vollkommene Einheitlichkeit des Sterilisationsprocesses, und diese Einheitlichkeit des Verfahrens war das grundlegende Princip bei der Construction meines Sterilisators.

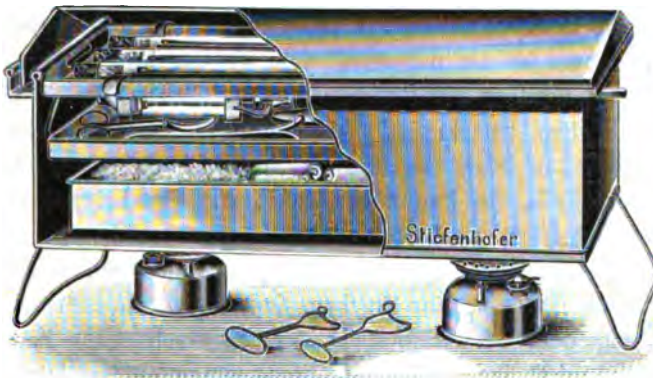
Der, für den Gebrauch des Chirurgen, des Urologen und des Gynäkologen in Sprechstunde, Poliklinik und Klinik, ausserdem für Krankenhäuser, Lazarethe etc. bestimmte „Universal-Sterilisator“ (siehe Abbildung) besteht aus einem rechteckigen, auf 2 umklappbaren Füßen ruhenden Kasten aus stark vernickeltem Messing von circa 50 cm Länge, 17 cm Breite und 18 cm Tiefe, in welchem übereinander 3 verschiedene Einsätze einzustellen bzw. einzuhängen sind.

Der unterste kastenförmige Einsatz steht auf niedrigen Füßen direct auf dem Boden des Sterilisators und dient zur Aufnahme der Verbandstoffe, des Nahtmaterials etc. Der mittlere, tablettartige Einsatz, für die Metallinstrumente, eventuell auch für Flaschen mit zu sterilisirenden Lösungen, wird von zwei, an den Schmalwänden des Sterilisators vorspringenden kleinen Leisten getragen. Der obere, ebenfalls flache Einsatz ist entweder für 1—3 gläserne Katheterrohre zu je 20—25 Kathetern oder für mehrere Messersterilisationsrohre, je nach Bedarf auch für Rohre beider Arten, bestimmt; er hängt auf dem oberen Rande des Sterilisators. Die an den Schmalseiten angebrachten Handhaben des oberen und des mittleren Einsatzes reichen bis zu der gleichen Höhe, so dass

beide Einsätze gleichzeitig in den Apparat hinein und aus demselben herausgehoben werden können.

Der Verschluss des Sterilisators wird durch Wasser hergestellt, das man in eine um den oberen Rand verlaufende Rinne giesst, und in welches der Unterrand des giebelförmigen Deckels eintaucht. An einer Längswand ist ein Hahn zum Ablassen des Wassers angebracht. — Der Apparat wird mit Spiritus (2 Reformspiritusbrennern) oder Gas geheizt; er kann auch für elektrischen Betrieb eingerichtet werden.

Sein Gebrauch ist ein sehr mannigfaltiger. Hat man z. B. zu einer Operation Metallinstrumente (auch Messer), Verband-



Chirurgischer Universal-Sterilisator nach Dr. Grosse.

stoffe und Katheter zu sterilisieren, so giesst man $1\frac{1}{2}$ Liter¹⁾, womöglich warmen Wassers in den Apparat, dessen Boden hiervon nur bis zu einer Höhe von etwa 2 cm bedeckt wird. Es wird nun der untere Einsatz mit den Verbandstoffen hineingestellt, die zweckmässig in toto in ein Leinentuch eingeschlagen sind; schon 7 Minuten, nachdem man angeheizt hat, entweicht der Dampf stossweise durch den Wasserverschluss. Nach weiteren 25 Minuten klappt man den Deckel für einen Moment zurück und stellt mit

¹⁾ Die Wasserabmessungen sind entsprechend einer Heizkraft = 2 Reformspiritusbrennern getroffen. Bei stärkerer Heizung, die übrigens zwecklos ist, würde ev. mehr Wasser eingegossen sei. Falls ein Massstab für die Heizkraft fehlt, dürfte es sich, um Beschädigung des Apparates durch Leerkochen zu vermeiden, empfehlen, zuvörderst einmal die erforderliche Wassermenge auszuprobieren.

einem Griff den mittleren Einsatz mit den Instrumenten und den oberen mit den Messer- und Katheterrohren ein. In weiteren 10 Minuten ist die Sterilisation beendet. —

Es werden dem Apparat jetzt mittels auswärts gekehrter Haken oberer und mittlerer Einsatz zugleich entnommen; stellt man letzteren auf eine Tischplatte oder dergl., die übrigens nicht steril zu sein braucht, da der Einsatz niedrige Füße hat, auf, so werden die Haken, die nun nur noch den oberen Einsatz tragen, frei, und man setzt auch diesen an seinen Platz. Die Instrumente sind (s. oben) alsbald fast völlig trocken; ich ziehe es vor, dieselben nicht noch in eine antiseptische Lösung zu legen. Werden die Instrumente in längerem Zeitraum, mehr nacheinander, wie z. B. metallene Bougies etc. in der urologischen Sprechstunde oder Poliklinik, gebraucht, so werden sie mitsammt dem Einsatz im Sterilisator belassen und demselben einzeln entnommen. — Die Messer wie die Katheter bleiben zweckmässig bis unmittelbar vor dem Gebrauch in den Rohren, in denen sie längere Zeit steril aufbewahrt und erforderlichen Falls (in Papphülsen nach Art der bei meinem Kathetersterilisator verwandten) auch transportirt werden können. — Schliesslich hebt man den untersten Einsatz aus dem Sterilisator; die Verbandstoffe, die ganz trocken sind, finden entweder sogleich Verwendung oder lassen sich in dem Leintuch einige Zeit steril aufbewahren. Für längere Aufbewahrung wären entsprechende, verschliessbare Behälter einzustellen. Benöthigt man eine sehr grosse Menge von Verbandstoffen, mehrere sterile Operationsmäntel, Handtücher etc., so kann man auch diese, auf dem Verbandstoffeinsatz bis zur ganzen Höhe des Apparates aufgeschichtet, sterilisiren. Die Sterilisation der Instrumente, Messer und Katheter hat dann für sich zu geschehen, wobei eventuell auch noch der Verbandstoffeinsatz zum Auflegen von Instrumenten, speciell, wenn grösste Uebersichtlichkeit derselben erwünscht ist, verwandt werden kann.

Falls keine Verbandstoffe mitzusterilisiren sind, ist selbstverständlich die Sterilisationszeit eine viel kürzere und demgemäss der Materialverbrauch ein noch weit geringerer, die Handhabung des Apparates eine noch einfachere; der Wasserverbrauch beträgt nur einen halben Liter, und schon nach 3 Minuten beginnt die Dampfentwicklung, sodass die ganze Sterilisation — z. B. für den

Bedarf einer grossen urologischen Poliklinik; es wären da bis zu 150 elastischen Kathetern, ausserdem mehrere Dutzend metallener Katheter, Bougies, Urethroskoptuben etc. und die erforderlichen Gleitmittel zu sterilisiren — nicht mehr als 13 Minuten in Anspruch nimmt. Auch die einzelnen Einsätze sind natürlich für sich zur Sterilisation von Instrumenten oder Kathetern allein, oder von Flüssigkeiten etc. zu verwenden; dann wieder kann man — je nach Bedarf — die 3 Einsätze in vielfacher Weise, theils auch unter Vertauschung ihrer eigentlichen Bestimmung, mit einander combiniren und variiren, wodurch der, wie ich meine, zutreffend als „Universal-Sterilisator“ bezeichnete Apparat den allerverschiedensten Aufgaben, und jeder einzelnen in einfachster Weise gerecht wird. Dabei ist der Zeit- und Materialverbrauch stets ein bedeutend geringerer als bei der Kochsterilisation, da sich mit einer weit kleineren Wassermenge in kürzerer Zeit und mit geringerer Heizkraft ein viel grösserer Desinfectionsraum herstellen lässt. Schliesslich kann der Rest des zur Dampfentwicklung gebrauchten heissen Wassers noch Verwendung finden; überhaupt kann der Apparat (ohne Einsätze) der Bereitung warmen oder kochenden Wassers — bis zu 6 Litern — dienen, zu dessen Ablassen an der Vorderseite ein Hahn vorgesehen ist.

Ich habe nun mit dem Sterilisator seit April vorigen Jahres eine grosse Reihe von Versuchen angestellt, deren Ergebnisse in technischer Hinsicht bereits in der vorstehenden Beschreibung und Gebrauchsanweisung wiedergegeben sind. Für den bacteriologischen Nachweis der Leistungsfähigkeit des Apparates wäre den Untersuchungen über Messer- und Kathetersterilisation noch hinzuzufügen, dass auch im offenen Dampfraum des Sterilisators an Instrumenten angetrocknete Staphylokokken nach 10 Minuten langer Einwirkung des Wasserdampfes stets abgetödtet gefunden wurden. Eingehendere Untersuchungen hierüber schienen sich mir bei der längst bekannten hohen bactericiden Kraft des Wasserdampfes von 100° zu erübrigen. Letzteres gilt auch betreffs der Sterilisation der Verbandstoffe, nur möchte ich hier besonders bemerken, dass bei wiederholten Temperaturmessungen auch innerhalb dichter Lagen von Verbandstoffen nie mehr als 98° constatirt wurden, dass also eine die Sterilisation beeinträchtigende Ueberhitzung der Verbandstoffe mit Sicherheit vermieden wird.

Die Sterilisation im Wasserdampf von 100° ist — um das in Vorstehendem Erwiesene kurz zusammenzufassen —

1. durch unbedingte Sicherheit,
2. durch die Ermöglichung vollkommener Einheitlichkeit der chirurgischen Desinfection;
in Folge dessen
3. durch einfachere Handhabung und
4. geringeren Zeitaufwand sowie
5. geringeren Materialverbrauch;
6. durch Schonung des in tadellosem Zustande verbleibenden Instrumentariums

allen anderen Sterilisationsverfahren weit überlegen.

Ich stehe nicht an, sie als die chirurgische Sterilisations-Methode der Zukunft zu bezeichnen.

XIX.

Kleinere Mittheilungen.

Ein scheinbarer Bruch des Os naviculare tarsi.

Von

Stabsarzt Dr. Momburg,

Spandau.

(Mit 6 Figuren im Text.)

Bei der Untersuchung eines Unfallverletzten zeigte das Röntgenbild der Füße einen Befund, welcher weitgehendes Interesse beansprucht.

Ein Maschinenarbeiter Z. wollte am 16. 11. 03 einen mit Patronenhülsen gefüllten Kasten zu sich heranziehen und knickte dabei mit dem linken Fusse um. Er hatte einen Augenblick Schmerzen im Fussgelenk, welche aber sehr bald wieder verschwanden, so dass er die Arbeit weiter fortsetzte. Seit Weihnachten 03, also ca. 1 Monat nach dem Unfälle, sollen im linken Fusse Schmerzen aufgetreten sein, die sich allmählich verschlimmerten. Mitte Febr. 04 meldete Z. den Unfall vom 16. 11. 03 an, da er seine Fussbeschwerden auf diesen Unfall zurückführte. Von dem behandelnden Arzte wurde „Plattfuss“ festgestellt und ein Plattfusstiefel verordnet. Die Beschränkung der Erwerbsfähigkeit wurde auf $33\frac{1}{3}$ pCt. geschätzt. Bei der Untersuchung fiel dem Arzte ein „starkes Vorspringen des linken Sprungbeinknochens“ auf.

Bei einer Nachuntersuchung wurde ein Röntgenbild des linken Fusses aufgenommen (s. Fig. 1), welches folgenden Befund bot:

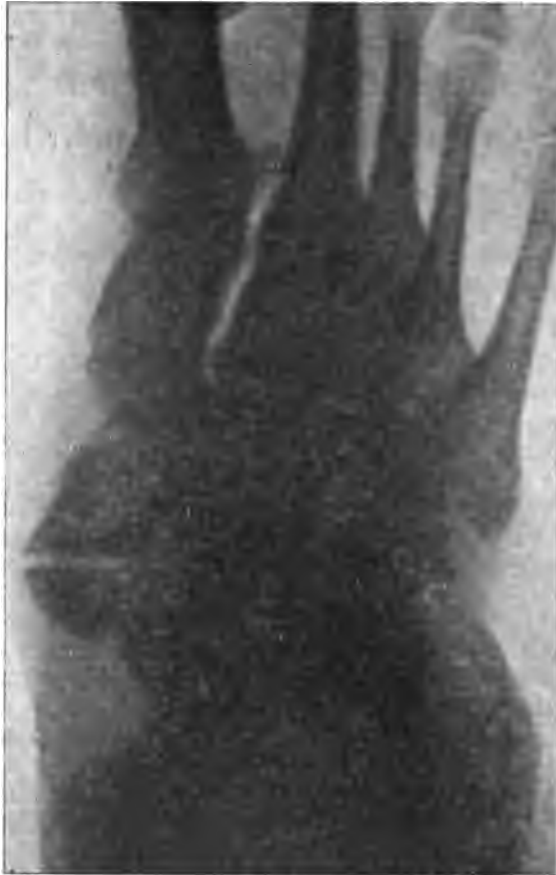An der Innenseite schneidet der Schatten des Os naviculare in einer frontalen scharfen Linie ab. Dahinter liegt, durch einen schmalen Spalt getrennt, ein mit der Spitze nach hinten gerichteter, dreieckiger Knochenschatten. Dieses Knochengebilde hat bei seitlicher Röntgenaufnahme die Gestalt eines Tetraeders.

Im ersten Augenblicke konnte der Befund als Bruch des Os naviculare imponiren.

Gegen diese Annahme sprachen aber folgende Gründe: 1. Die Geringfügigkeit des Unfalles. Isolirte Fracturen des Kahnbeins sind sehr selten und entstehen meist durch directe Gewalteinwirkung. 2. Das späte Auftreten der Beschwerden. Bei einer Fractur hätten die Beschwerden sofort einsetzen müssen. 3. Das Fehlen jeder Callusbildung.

Aus diesen Erwägungen heraus und in Erinnerung an das so häufig falsch gedeutete Intermedium tarsi wurde das Vorhandensein eines überzähligen Fusswurzelknochens angenommen.

Das zum Vergleich aufgenommene Röntgenbild des rechten Fusses bestätigte die Annahme. Der Befund ist hier (s. Fig. 2) folgender: Der Schatten



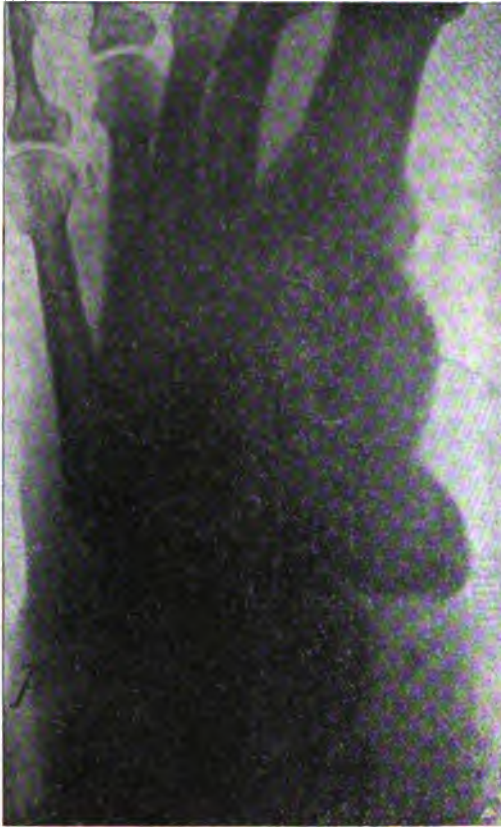Figur 1.

des Os naviculare schneidet an der Innenseite ebenfalls in einer frontalen Linie ab. Ca. 1 cm dahinter befindet sich ein runder, erbsengrosser Knochenschatten.

War der auffallende Befund hiernach klar, so kam noch die Frage in Betracht, ob das leichte Umknicken des Fusses das Eintreten der Fussbeschwerden verursachen konnte.

Z. hatte bei einer Körpergrösse von 177 cm ein Körpergewicht von 92,5 kg.

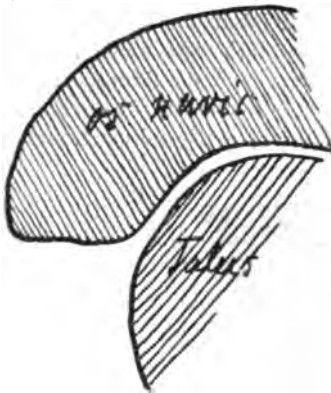Beiderseits bestand Plattfuss, links stärker als rechts. Die Beschwerden waren typische Plattfussbeschwerden. Bei der Geringfügigkeit des Unfalles konnte eine Verletzung des Bandapparates des Fusses ausgeschlossen werden, zumal 1 Monat lang keine Beschwerden vorhanden waren und die Schmerzen nach Umknicken des Fusses sehr bald verschwanden. Das Körpergewicht des Mannes sowie das dauernde Stehen bei der Arbeit begründeten genügend das Auftreten



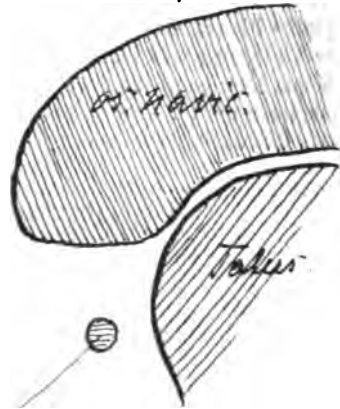
Figur 2.

der Plattfussbeschwerden, welches vielleicht durch die abnorme Bildung des Os naviculare begünstigt wurde. Die Beschwerden standen hiernach mit dem Unfalle in keinem Zusammenhang.

Die Berufung des Z. wurde vom Schiedsgericht am 15. 10. 04 und vom Reichsversicherungsamt am 14. 2. 05 für unbegründet erachtet, und Z. mit seinen Ansprüchen auf eine Unfallrente abgewiesen.

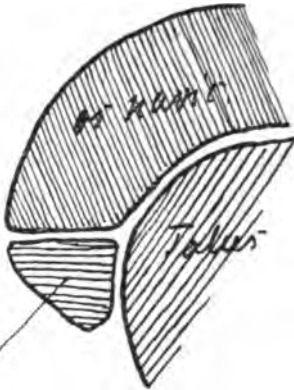


Figur 3.



Knochenkern

Figur 4 entspricht den Verhältnissen des rechten Fusses.

überzähliger
Knochen

Figur 5 entspricht den Verhältnissen des linken Fusses.



Figur 6.

In der „Anatomie des Menschen“ von Rauber findet sich eine Zeichnung des Fuss skeletts, bei der die am Fusse vorkommenden überzähligen Knochen eingezeichnet sind. Am Os naviculare findet sich ein dem vorliegenden Falle entsprechender Knochen, der als „tibiale externum“ bezeichnet ist. Sonst habe ich in der Literatur keinen entsprechenden Fall finden können.

Ein weiterer überzähliger Knochen findet sich im vorliegenden Falle am linken Fuss an der Aussenseite des Würfelbeins, in Rauber's Zeichnung als „Sesamum peroneum“ bezeichnet. Ferner zeigt sich, auf der Platte deutlicher als auf dem Abzuge, ein überzähliger Knochen an der Aussenseite der Basis


des Metatarsus I des linken Fusses, in Rauber's Zeichnung als „Intermetatarsium“ bezeichnet.

Ich habe bei der Durchsicht zahlreicher Röntgenbilder des Fuss skeletts keine ähnliche Bildung des os naviculare finden können. Nach Drucklegung fand ich bei einem 20 jährigen Manne an einem Fusse die Verhältnisse der Fig. 5, am andern die Verhältnisse der Fig. 3. Jedoch fiel mir bei der Durchsicht der Platten die verschiedene Bildung des Os naviculare auf.


Es lassen sich bei den von oben aufgenommenen Bildern des Fuss skeletts hauptsächlich 2 Typen unterscheiden: Ein Mal umfasst das Kahnbein den Kopf des Talus weit an der Innenseite nach hinten ragend und spitz endigend (Figur 6), ein ander Mal ragt das Kahnbein nicht so weit nach hinten und endigt stumpf in einer frontalen Linie (Figur 3). Letzterer Befund ist häufiger als der erste.

Betrachtet man nun die Verhältnisse des vorliegenden Falles, wie sie in Figur 4 und 5 dargestellt sind, so fällt in Fig. 3, 4 und 5 das stumpfe, in einer frontalen Linie Abschneiden des Os naviculare auf. In Fig. 4, 5 und 6 liegt dagegen wieder die spitze, den Kopf des Talus weit nach hinten umfassende Bildung des Kahnbeins vor. In Fig. 4 ist diese Spitze durch den Knochenkern angedeutet; in Figur 5 besteht die Spitze als selbstständiger Knochen, der in Figur 6 mit dem Os naviculare verwachsen ist.

Vielleicht handelt es sich im vorliegenden Falle um ein Knochengebilde (Praehallux Bardelebens?), dessen Anlage bei den meisten Menschen nicht mehr vorhanden ist. In zahlreichen Fällen ist die Anlage zwar noch vorhanden, der Knochen tritt aber nicht mehr selbstständig auf, sondern verwächst mit dem Os naviculare. Der vorliegende Fall zeigte dann in glücklicher Weise zwei Uebergangsstadien, welche bisher wohl kaum beobachtet worden sind.



Druck von L. Schumacher in Berlin N. 24.



XX.

Ueber Pneumonien nach Laparotomien ¹⁾.

Von

Dr. Georg Kelling,

Dresden.

Die ehrenvolle Aufforderung unseres Herrn Präsidenten, die Ursachen der Lungenentzündungen nach Bauchoperationen zu besprechen, hat mich Anfangs in einige Verlegenheit versetzt. Sind doch nicht wenige von Ihnen mir in ihrer Erfahrung, sowohl an der Zahl als an der Mannigfaltigkeit der Fälle überlegen. Meine Bedenken sind überwunden worden durch die Erwägung, dass bei den Pneumonien nach Laparotomien ein Zusammenwirken sehr verschiedener Factoren in Frage kommt. Die Erfahrung eines einzelnen Operateurs ist sowieso unzureichend, vielmehr müssen wir die Erfahrungen mehrerer und verschiedener Operateure zu Hülfe nehmen, um Einblicke zu bekommen in die verschiedenen Ursachen und um die Bedeutung der einzelnen Factoren abschätzen zu können. Der Vortrag soll aber trotzdem nicht den Charakter einer Compilation tragen. Ich werde über die Punkte, über welche durch die Arbeit früherer Autoren schon Klarheit geschaffen worden ist, nur der Vollständigkeit wegen kurz berichten; ausführlicher aber werde ich zu besprechen versuchen die Fragen, welche noch strittig sind und die Lücken, welche in unserem Wissen bestehen, und wie sie eventuell ausgefüllt werden können.

Aus der Reihe der Lungenentzündungen nach Bauchoperationen scheiden wir von vornherein aus die lobäre croupöse Pneumonie, eine spezifische Infectiouskrankheit, welche einmal einen laparoto-

¹⁾ Abgekürzt vorgetragen am 3. Sitzungstage des XXXIV. Congresses der Deutschen Gesellschaft für Chirurgie, 28. April 1905.

mirten Patienten befallen kann, mit oder ohne Bestehen einer Endemie; es ist dies aber ein mehr zufälliges Ereigniss, welches mit der Laparotomie als solcher in keiner ursächlichen Beziehung steht und auch im allgemeinen recht selten ist. Vielmehr handelt es sich bei unserer Frage fast ausschliesslich um lobuläre Pneumonien, welche zu herdförmigen Eiterungen und auch Gangrän in den Lungen führen und gerade nach Laparotomien häufig auftreten. Die besondere Häufigkeit der Pneumonien nach Bauchoperationen wird durch die Statistiken der von Mikulicz'schen Klinik, so von Gottstein (Langenbeck's Archiv, 57. Band), Henle (30. Chirurgencongress II, Seite 241) und von Mikulicz (30. Chirurgencongress II, 577) bewiesen. Es lehrt zudem auch die allgemeine Erfahrung, dass unter den Todesursachen nach Laparotomien der verschiedensten Art die Pneumonie eine hervorragende Rolle spielt. Es empfiehlt sich, die in Frage kommenden Factoren einzuteilen einerseits in solche, welche prädisponirend wirken, also die Entstehung der Lungenentzündung begünstigen, resp. ihren Verlauf verschlechtern, und andererseits in ursächliche Momente, durch welche die Lungen direct mit Entzündungserregern beladen werden.

Zu den prädisponirenden Factoren gehört zuerst das Alter. Nach einer Statistik von Henle erkrankten im 2. bis 3. Dezennium etwa 5,5 pCt. der Laparotomirten; von den über 70 Jahre alten Personen aber ca. 27 pCt. Nicht ohne Einfluss ist ferner das Geschlecht; Frauen werden weniger befallen als Männer. Henle bringt das mit dem Alkoholismus und mit der Arteriosklerose in Zusammenhang. Es ist aber auch möglich, dass der mehr costale Athemtypus der Frau gegenüber dem abdominalen der Männer dabei von Einfluss ist. Einigkeit herrscht ferner darüber, dass alle Momente, welche die Circulation der Lungen stören, und die Entstehung von Hypostasen bedingen, also Herzschwäche, Arteriosklerose, Emphysem und Starrheit des Thorax und eine längere Zeit innegehaltene Rückenlage ungünstig wirken.

Eine kurze Besprechung benöthigt ferner noch die Narkose. Die Inhalation von Chloroform und Aether mag ja zweifellos die Lungen schädigen, eine wesentliche Ursache für die Pneumonien nach Laparotomien giebt dieses Moment aber nicht ab; besonders deutlich wird dies gezeigt durch eine Statistik von Gottstein aus der von Mikulicz'schen Klinik, nach welcher bei Laparotomien

unter Schleich'scher Anästhesie sogar noch häufiger Pneumonien auftreten, als wenn diese Operationen in der Narkose ausgeführt wurden. Soll man nun Aether oder Chloroform für Laparotomien vorziehen? Der Aether hat einen Nachtheil gegenüber dem Chloroform, er reizt die Bronchialschleimhaut, dafür hat er aber zwei Vortheile: er lähmt einerseits das Herz weniger, was offenbar günstig ist, und andererseits macht er weniger häufig Erbrechen. Das Erbrechen, namentlich im Stadium der Bewusstlosigkeit, kann zu Pneumonie durch Aspiration führen. Ich glaube, dass es das Richtige ist, hier zu individualisiren. Wo der Aether gut vertragen wird — und bei richtiger Anwendung wird er von den meisten gut vertragen — verdient er den Vorzug, zumal wenn die nöthige Menge des Aethers durch vorherige Morphium-Injection auf das Minimum herabgesetzt wird. Tritt aber bei Versuch der Aethernarkose eine stärkere Schleimhautabsonderung in den Bronchien ein, so empfiehlt es sich, zu Chloroform überzugehen, und das Chloroform verdient auch dann den Vorzug, wenn Bronchitiden, Tuberculose der Lungen etc. bestehen.

Zu den prädisponirenden Momenten für Pneumonien gehören ferner vasomotorische Einflüsse. Der Einfluss der Erkältung, nämlich einer stärkeren Abkühlung der Haut unter Blutüberfüllung und Stase in den inneren Organen, ist eine nicht seltene Veranlassung für die Erkrankung an croupöser Pneumonie, und es ist sehr wahrscheinlich, worauf Gerulanos (Deutsch. Zeitschrift für Chirurgie, 57. Band, Seite 382) und Henle (30. Chirurgencongress II, Seite 257) gebührend aufmerksam machen, dass die Abkühlung auch bei Operirten ein prädisponirendes Moment für die Entstehung von Pneumonien abgeben kann. Wie ich in meiner Arbeit zur Resection des carcinomatösen Magens (Langenbeck's Archiv, 75. Band) ausgeführt habe, lässt sich bei Laparotomirten, namentlich wenn der Schnitt im oberen Theil der Bauchhöhle liegt, in den Unterlappen der Lungen in den nächsten Tagen eine Relaxation, welche sich durch einen tiefen, tympanitischen Schall zu erkennen giebt und auch Stase, welche als Dämpfung mit Abschwächung des Stimmfremitus und des Atemgeräusches auftritt, nachweisen — und dies auch dann, wenn keine Temperatursteigerung eintritt. Es findet sich dies sogar bei jugendlichen Individuen, die sonst ganz gesund sind. Ich glaube, dass derartige seröse Durch-

tränkungen der Lungen auf nervösem Wege reflectorisch zu Stande kommen können, weil die Intercostalnerven der Bauchwand mit den sympathischen Nerven der Lunge Anastomosen haben, wie wir aus der Anatomie wissen, und wie das ferner auch klinisch durch die werthvollen Untersuchungen Heads nachgewiesen worden ist. Dass übrigens die Lungen Vasomotoren haben, ist neuerdings auch physiologisch durch Strubell (Verhandlungen des 20. Congresses für innere Medizin, Seite 404) nachgewiesen worden.

An dieser Stelle müssen noch ein paar Worte gesagt werden über die psychische Erregung und ihre Bedeutung für Pneumonien. Gerulanos (Deutsche Zeitschrift für Chirurgie, 57. Band, Seite 377) führt mit Recht an, dass aufgeregte Patienten erfahrungsgemäss eine schwere, schlechte Narkose haben und dies Moment für die Entstehung einer Pneumonie nicht gleichgültig ist.

Endlich ist der Schmerz, wie dies schon vor längerer Zeit Czerny betont hat, von Bedeutung, weil er die Excursion der Zwerchfellathmung herabsetzt und dadurch auch die Stase in den unteren Lungenlappen begünstigt. Von Einfluss ist wahrscheinlich auch die Leber insofern, als dieses schwere Organ in horizontaler Rückenlage auf die rechte Zwerchfellfläche drückt und deren Function erschwert. Wie auch die Theorie der ganzen Sache sein mag, sicher ist, dass Laparotomirte eine Neigung zu Lungenhypostasen haben, besonders im rechten Unterlappen. Unter den Momenten, welche den Verlauf der Pneumonien ungünstig gestalten, sind noch folgende zwei von Bedeutung, nämlich der Alkoholismus und die carcinomatöse Kachexie. Bei Alkoholikern verlaufen zweifellos die Pneumonien schlechter als im Durchschnitt sonst. Henle sagt sehr richtig, dass bei benignen Processen die Pneumonien eine viel bessere Prognose geben, als bei primären malignen Processen. So ist in seiner Statistik (S. 245) die Gastro-Enterostomie bei Carcinom in 14 pCt. von Pneumonie gefolgt, von denen 9 pCt. gestorben sind, hingegen zeigte sich bei gutartiger Stenose bei derselben Operation auf 9½ pCt. Pneumonien kein Todesfall.

Eine Lungenentzündung kommt erst zu Stande durch Infection der Lungen und dieselbe kann auf 3 Wegen erfolgen: Auf dem Bronchialwege, auf dem Blutwege und auf dem Lymphwege. — Was den ersten Punkt anbetrifft, so

ist die Zahl der Aspirations- oder Bronchopneumonien im Verhältniss zu denen, welche auf den anderen zwei Wegen entstehen, nicht gerade ausschlaggebend, immerhin aber einer genauen Beachtung werth. Der Infectionsstoff kann einmal aus den Lungen stammen, wenn z. B. Bronchitis besteht; da in der Narkose die Expectoration fehlt, wird der infectiöse Stoff anstatt ausgehustet zu werden, in die feinen Bronchien anderer Lungentheile aspirirt. Man kann dies manchmal wie bei einem Experiment beobachten. Ein Patient hat z. B. eine geringe Bronchitis mit spärlichem eitrigem Sputum und er muss narkotisirt werden. Wenn der Fall vorher fieberfrei war, tritt schon am nächsten Tage Fieber auf und ein massenhafter eitriges Auswurf. Weniger gefährlich ist der schleimige Bronchialkatarrh. Doch ganz gleichgültig ist er auch nicht, da durch die Aspiration des Bronchialsecretes in den Lungen immerhin Atelectasen entstehen und damit ein *Locus minoris resistentiae*, wenn andererseits Infectionsstoffe hinzukommen. Die Aspiration des infectiösen Materials kann ausserdem erfolgen aus der Mundhöhle und aus der Nasenhöhle, z. B. bei eitrigem Schnupfen. Ferner kann Erbrochenes aspirirt werden, welches besonders infectiös ist bei eitrigem Krebsstenosen des Oesophagus und bei Magencarcinom. Ferner muss bei Ileus das Volllaufen des Magens vom Darne aus vermieden werden, der Magen muss vorher entleert werden und man darf auch keine Tieflagerung des Kopfes wie etwa die Trendelenburg'sche Lagerung, hier anwenden. Die Bronchopneumonien sind übrigens leicht zu diagnosticiren. Das Fieber tritt sehr bald auf, schon nach etwa 8—12 Stunden und sehr bald tritt auch der Auswurf eitriges Sputums auf, etwa nach 24 Stunden. Laparotomirte sind übrigens durch Aspirationspneumonien mehr gefährdet als sonst operirte Patienten, wenn wir von den Oberkieferinfectionen und den Operationen in der Mundhöhle absehen. Bei den Laparotomirten ist einmal die Expectoration behindert und ausserdem eine Tendenz zu Hypostasen vorhanden. Wie häufig die Broncho-Pneumonie bei Laparotomirten auftritt, ist aus den gewöhnlichen Statistiken nicht zu ersehen, da die Differenzialdiagnose gegenüber anderen Pneumonien nicht genügend scharf gestellt worden ist. Ich habe versucht, aus meinem Material eine kleine Statistik darüber herzustellen, indem ich eine fortlaufende Reihe von 200 Krankengeschichten, die ich in Bezug

auf die Pneumonienfrage genau geführt hatte, auf Aspirationspneumonien Durchgesehen habe. Um die Frage möglichst wenig mit anderen Factoren zu compliciren, betreffen diese Fälle nur einfache Operationen im oberen Theile der Bauchhöhle, nämlich Probelaparotomien, Pyloroplastik, Gastro-Enterostomien, einfache Cholecystostomien und Jejunostomien. Die Narkose erfolgte mit Morphinum-Aether und in den Fällen, wo vorher Bronchitis nachgewiesen war, mit Chloroform. Von diesen 200 Fällen hatten 13 vorher Bronchitis. Von diesen bekamen 10 Aspirations-Pneumonie und 3 gingen daran zu Grunde und zwar betrafen diese letzteren: 1 Jejunostomie wegen Magencarcinom und 2 Gastrostomien wegen Oesophagus-Carcinom. (Ein Fall hatte Communication zwischen Trachea und Oesophagus durch ein carcinomatöses Geschwür). Von den 187 Fällen, bei denen auf der Lunge vorher nichts nachweisbar war, bekamen 3 Pneumonie: 2 von diesen Fällen hatten mehrfach Erbrechen in der Narkose und einer hatte zwar kein Erbrechen, aber eine sehr schlechte Narkose mit Glottiskrampf. Diese 3 Fälle gingen in Heilung aus. Es kämen also auf ca. 6,5 pCt. der Fälle Aspirations-Pneumonien. Demgegenüber rechnet man auf ca. 1000 Aethernarkosen eine Pneumonie. Im Allgemeinen scheint es, dass Aspirationspneumonien nach Laparotomien doch häufiger vorkommen als nach Operationen an den Extremitäten. Einestheils hängt dies wahrscheinlich damit zusammen, dass bei Laparotomien die Narkose durchschnittlich länger und tiefer ist als sonst und auch häufiger Erbrechen eintritt in Folge der Manipulationen an den Eingeweiden, besonders am Magen und an der Gallenblase. Die Hauptsache ist aber, dass viele von diesen Patienten schon vorher an Bronchitis leiden und von dem Material, was der Operateur in dieser Beziehung vorfindet, hängt es ab, wieviel Pneumonien nach der Operation auftreten. In einer Statistik von Henle kamen in der Breslauer Klinik (30. Chirurgencongress II., 252) bei ca. 1600 Laparotomien 205 Mal Emphysem oder Bronchitis vor. Von diesen erkrankten 34 an Pneumonien und 17 starben = 8,3 pCt. Hingegen starben an Pneumonie von denen, die vorher auf der Lunge gesund waren, nur die Hälfte = 3 pCt. Für Fälle mit eitriger Bronchitis ist die Inhalations-Narkose entschieden schädlich. Wir brauchen vielmehr ein Mittel, welches die Schmerzempfindung zwar aufhebt, die Reflexe der

Lungen aber intact lässt. Hier besteht für ein anderes Anaestheticsirungsverfahren (z. B. Rückenmarksanaesthesie etc.) ein unterschiedenes Bedürfniss.

Ein weiterer Weg zur Infection der Lungen ist der Blutweg und wir gehen jetzt zur Besprechung der embolischen Pneumonie über. Die klinische Diagnose derselben ist nicht schwer. Die Patienten sind eine Zeit lang fieberfrei und erst später nach 5—10 Tagen setzt plötzlich die Lungenentzündung ein mit Fieber, Schmerzen und eitrigem, eventuell Anfangs etwas blutigem Sputum. Talke (Bruns' Beiträge, Band 26) hat gezeigt, dass die Unterbindung der Venen dann zu Thromben führt, wenn die Ligatur nicht aseptisch ist. Damit hängt es auch zusammen, dass bei Eingriffen unter Infection des Operationsgebietes, z. B. bei Magenresectionen, Resection des Colon descendens, bei Rectumoperationen etc. diese Art Pneumonien recht häufig sind. Die Genese ist nun dort, wo wir Communicationen mit den unterbundenen Venen und der Vena cava haben, ohne Weiteres verständlich. So communiciren die Magenvenen mit den Oesophagusvenen, die Venen des Colon ascendens durch die Vena haemorrhoidalis inferior mit der Vena hypogastrica und den Venen des Beckengeflechtes. Bei Operationen von Leistenbrüchen können Gefäßthrombosen im Plexus pampiniformis, bei der Alexander-Adamssehenoperation solche in den Spermatical-Venen auftreten. (Gerulanos). Unter Umständen können auch kleine Thromben von umstochenen Venen der Bauchwand ausgehen, zumal gerade hier die Nähte häufiger eitern. Nun sehen wir aber auch embolische Pneumonien auftreten, ohne dass solche Communicationen bestehen. So erwähnt schon Gussenbauer, dass nach der Operation incarcerirter Brüche embolische Pneumonien häufig auftreten; dasselbe tritt auch nach gewöhnlicher Taxis ein. Noch charakteristischer sind die Embolien nach Appendicitisoperationen. Sonnenburg (31. Chirurgencongress, S. 560) fand unter 1000 Appendicitisfällen 50 Mal Thrombose und Embolie. Man hat nun zur Erklärung herangezogen einerseits, dass Communicationen zwischen der Pfortader und der Vena cava bestehen (Klemm, Bayer), andererseits, dass die Capillaren der Leber weiter sind als die der Lunge. Man muss Sonnenburg Recht geben, wenn er sagt, dass die Annahme, dass auf diesem Wege Embolie in der Lunge entsteht, auf sehr

schwachen Füßen steht und dass die Embolien aller Wahrscheinlichkeit nach aus den retroperitonealen Geweben, den Venen des kleinen Beckens, der Vena spermatica und der Vena femoralis resp. iliaca stammen. Wir sehen doch auch sonst bei perityphlitischen Exsudaten Thromben in der Vena femoralis resp. iliaca auftreten und zwar merkwürdiger Weise links noch häufiger als rechts. Wie aber entstehen dieselben? Ich bin der Ansicht, dass der Schlüssel für das Verständniss darin liegt, dass die Lymphgefäße des Mesenteriums und des retroperitonealen Gewebes, nach dem die ersteren hinziehen, in Communication stehen mit den Lymphgefäßen der Wände der retroperitoneal verlaufenden Venen. Sind nun Eiterkokken (oder vielleicht auch aseptische zur Gerinnung führende Stoffe) vorhanden und kommen diese ins retroperitoneale Gewebe (eventuell durch die Darmwand hindurch und dann entlang der Mesenterien), so können sie auch in die Venenwände gelangen und hier zu Thrombosen Veranlassung geben. Diese Art der Entstehung nehme ich an für die häufigen embolischen Pneumonien, die wir nach Operationen brandiger Brüche und nach Operation eitriger Typhliten auftreten sehen. Das kann nun auch an anderer Stelle der Bauchwand eintreten und so habe ich z. B. einen sichern Fall von einem zwar kleinen Lungeninfarct beobachtet 7 Tage nach der Ausführung einer Maydl'schen Jejunostomie. Besonders gefährlich sind eitrige Perityphliten; in einer Zusammenstellung über Thrombosen von Albanus (Bruns' Beiträge, 40, S. 316) finden sich auf 1140 Laparotomien 55 Thrombosen und von diesen kommen allein 10 auf Wurmfortsatzentzündungen.

Es interessirt uns ferner, wie sich die Gallensteinoperationen verhalten; in dem Buch von Kehr, „Technik der Gallensteinoperationen“ findet sich darüber aber sehr wenig. Seite 399 z. B. giebt er die Mortalität bei Cystectomien auf 3—4 pCt. an, als Todesursache Pneumonie und Embolie. Irgend etwas Genaueres, für die Pathogenese Brauchbares, erfahren wir aber von ihm nicht.

Noch auf einen Punkt möchte ich hinweisen, der vielleicht zur Entstehung von Embolien Aufschluss geben könnte, nämlich der Durchtritt der Vena cava inferior durch das Zwerchfell. Wir sehen doch mitunter nach Laparotomien tödtliche Embolien (vergl. Albanus, Bruns' Beiträge, 40. Band, 327; 36., 37., 38., 40. Fall) ohne die Ausgangsstelle zu finden. An obiger Stelle gehen nun

mit der Vene Lymphgefäße durch das Zwerchfell und liegen ihr hier auch Lymphdrüsen direct an. (Küttner, Bruns' Beiträge, Band 40, Seite 187). Die Lymphgefäße des Zwerchfelles werden häufig nach Laparotomien inficirt; vielleicht, dass es sich in Fällen von unklaren Embolien verlohnt, die Wand der Vena cava auf fortgeleitete Entzündungen mikroskopisch zu untersuchen.

Für die oben angegebene Erklärung, dass die Lymphgefäße der Mesenterien mit den Lymphgefäßen der retroperitoneal verlaufenden Venen in Communication stehen, fehlt noch der experimentelle Beweis. Ich habe einen solchen erbringen können, für die Vena iliaca des Hundes, und zwar in folgender Weise: Die Vena cava inferior wurde am frischen Cadaver unterbunden und in die Vena femoralis eine Canüle eingebunden. Es wurde nun aus einer Bürette eine Farbstofflösung in die Vena einlaufen gelassen bei einem Druck von 25—35 cm. Die Farbstofflösung war Indigo-carmin. Man kann auf diese Weise nachweisen, dass sich die Lymphgefäße in der Umgebung der Vene färben und dass diese Färbung sich auch auf die Lymphgefäße der Mesenterien, des Colon descendens und des Blinddarms erstreckt. Eine Ruptur der Gefäße ist bei diesem Druck ausgeschlossen, vielmehr kann der Gang der injicirten Flüssigkeit kein anderer sein, als dass sie aus der Vene in die Lymphgefäße der Venenwand und von hier in diejenigen des retroperitonealen Gewebes einfließt. Die anatomische Prädisposition gerade dieser Stelle hängt offenbar zusammen mit ihrem häufigen Befallensein von Thrombosen. Der Vollständigkeit wegen muss noch erwähnt werden, dass Stolper (Verhandl. d. 30. Chirurgencongresses 1901, S. 150) Fettembolien in der Lunge nach Operation eines Gallenstein-Ileus gesehen hat. Diese Fettembolien, durch Manipulation am fetten Omentum und Mesenterium hervorgerufen, gehen aber wohl durch den Ductus thoracicus.

Ein dritter Weg zur Entstehung der Pneumonien ist der Lymphweg. Zwei Sachen sind von Wichtigkeit: einmal der Abfluss der Lymphe aus der Leber und zweitens der Abfluss der Lymphe aus der freien Bauchhöhle. Von der Leber gehen Lymphgefäße durch die Aufhangebänder direct unter die Pleura diaphragmatica. Daher sehen wir auch oft nach Cholecystitis und Cholangitis rechtsseitige Pleuritis auftreten. Entstehen nun nach unseren Operationen in den Eingeweidevenen eitrige Thromben, so können diese

zu eitrigen Embolien in der Leber führen. Von hier aus kann nun der Infectionsstoff durch die Leberlymphgefäße bis zur Pleura gelangen. Zweitens müssen wir uns orientiren, wie die Lymphverhältnisse in der freien Bauchhöhle sind. Im Allgemeinen finden wir ja in der Bauchhöhle keine oder nur unbedeutende Mengen Lymphe; trotzdem würden wir uns sehr täuschen, wenn wir annehmen wollten, dass für gewöhnlich durch die Bauchhöhle nur ein geringer Lymphstrom hindurchgeht. Wenn wir z. B. einen Tampon einlegen und die Bauchhöhle an dieser Stelle offen lassen, so beobachten wir, dass in den ersten 24 Stunden, und bei Patienten, welche geringe Verklebungstendenz des Bauchfelles zeigen, auch noch länger grosse Mengen von Lymphe aus der Bauchhöhle in die Verbandgaze gelangen. Merkwürdigerweise giebt es immer noch Operateure, welche diese Absonderung für Wundsecret halten. Damit hat es natürlich nichts zu thun, denn es findet sich auch bei der Drainage ganz normaler Stellen der Bauchhöhle. Wir wissen ferner durch die Untersuchungen von Hamburger¹⁾, Orlov²⁾ und Klapp³⁾, dass die Bauchhöhle grosse Mengen von Flüssigkeiten zu resorbiren im Stande ist. Der Lymphstrom der Bauchhöhle geht nach dem Zwerchfell hin. Hier tritt die Lymphe ins Zwerchfell ein und es ist mehr als wahrscheinlich, dass sie von hier aus verschiedene Wege einschlägt. Vom Zwerchfell führt ein Lymphweg (Lennander, Tietze) nach den Lymphdrüsen des Mediastinums hin. Nach Tietze zieht zu beiden Seiten des Sternums ein Lymphgefäss, welches sich vom Zwerchfell aus füllt, nach einer hinter der Sterno-clavicular-Verbindung gelegenen Lymphdrüse. Es wäre möglich, dass auf diesem Wege die Lunge mit Bakterien inficirt werden könnte, zumal es eine allgemeine Einrichtung der Lymphgefäße im Körper zu sein scheint, dass sie nicht sämtlich durch Drüsen gehen, sondern ein Theil derselben um die Drüsen herum direct nach den Centralstämmchen weiter läuft.

Ein zweiter Weg wäre dieser, dass ein Theil der Lymphe von der Bauchhöhle durch das Zwerchfell hindurch direct in die Pleurahöhle hinein abgesaugt wird. Bei Kaninchen wenigstens ist dies sicher der Fall. Ludwig und Schweigger-Seidel (Verhandlungen

¹⁾ du Bois-Reymond's Archiv. 1895.

²⁾ Archiv für die gesammte Physiologie. Bd. 59.

³⁾ Mittheilungen aus den Grenzgebieten. Bd. X.

der Kgl. Sächs. Gesellschaft der Wissenschaften zu Leipzig vom 5. 11. 1866) haben zuerst derartige Untersuchungen ausgeführt. Ich habe nun selbst aus Anlass dieses Vortrages die Durchwanderung des Zwerchfells mit Lymphe bei Kaninchen studirt und bediente mich dabei der Methode der intravitalem Injection der Lymphgefäße von Trzaska-Chrzonszczewsky (Virchow's Archiv, Band 153). Man bringt bei narkotisirten Thieren eine neutrale ammoniakalische Lösung von Cochenillecarmin oder auch eine solche von Indigocarmin oder von Methylenblau unter das Zwerchfell, dann wird die Bauchhöhle geschlossen. Die Thiere bleiben vorläufig am Leben. Man findet nun nach einiger Zeit, etwa nach einer Viertelstunde, dass der Farbstoff das Zwerchfell durchsetzt hat und auf der Brustseite des Zwerchfells zu Tage tritt. Wenn man hier die Serosafläche des Zwerchfells abwischt, so färbt sich die Watte, ja es kommt sogar vor, dass sich die anliegende Unterseite der Lunge — und zwar habe ich das auf der rechten Seite beobachtet — mitfärbt in Folge ihres Contactes mit der Zwerchfellfläche. Eine Färbung des Ductus thoracicus habe ich aber bei diesen Versuchen nicht beobachtet, und das würde auch mit den Versuchen von Klapp übereinstimmen, der durch Unterbinden des Ductus thoracicus nachgewiesen hat, dass derselbe auf die Resorption der Peritonealfüssigkeiten nicht wesentlich in Betracht kommt (Mittheilungen aus den Grenzgebieten, Band X, Seite 265). Macht man denselben Versuch bei Hunden, so kann man sich sehr bald überzeugen, dass die Lymphgefäße des Zwerchfells bis unter die Pleura diaphragmatica bei dieser intravitalem Methode injicirt werden. Dass aber der Farbstoff durch die Pleura hindurch tritt, das konnte ich bei Hunden wenigstens nicht beobachten. Bei Menschen nun hat Küttner (Bruns' Beiträge, Band 40) perforirende Lymphgefäße im Zwerchfell nachgewiesen, indem er nämlich gezeigt hat, dass das Lymphgefäßsystem des peritonealen Ueberzugs des Zwerchfells mit dem des Pleuraüberzugs im directen Zusammenhang steht. Ob aber hier Stomata vorhanden sind, die frei in die Pleurahöhle gehen, wissen wir aus Küttner's Versuchen nicht, auch sind diese Versuche, bei denen die Lymphgefäße durch einen Stich in das Diaphragma injicirt worden sind, nicht geeignet, diese Frage entscheiden zu lassen. Küttner hat zwei Versuche am menschlichen Cadaver gemacht, indem er dieselben mit den Füßen

aufgehungen hat, die Kuppel des Zwerchfells mit einer Farbstofflösung gefüllt hat und nun versucht hat, ob sich bei künstlichen Athembewegungen die Farbe in die Lymphgefäße des Zwerchfells einsaugt. Der Erfolg dieser Versuche war negativ. — Ich selbst habe ähnliche Versuche am Hundekadaver gemacht, indem ich dieselben mit den Füßen aufhing, an der Bauchwand einen kleinen Schnitt anbrachte und von hier aus mit Hülfe eines Katheters unter das Zwerchfell eine Farbstofflösung injicirte. Die Bauchwand wurde um den Katheter herum mit Schnürnaht verschlossen und nun wurde in der Bauchhöhle mit Hülfe eines Gummigebläses und eines Manometers ein Druck von 30 cm Wassersäule hergestellt, um auf diese Weise die Farbstofflösung zu zwingen, in das Zwerchfell einzudringen. Diese Versuche gaben aber schlechtere Resultate, als die Versuche mit der intravitalem Injection. Es scheint doch, dass gerade für die Lymphresorption die vitalen Eigenschaften der Zellen von grosser Bedeutung sind. Trotzdem würde ich, wenn ich frische menschliche Cadaver zur Verfügung hätte, diese Versuche nochmals wiederholen, es ist immerhin möglich, dass die Lymphgefäße des Zwerchfells beim Menschen directe Communication zwischen Pleura und Bauchfell haben.

Wie die Sache auch sein mag, in Uebereinstimmung mit den Thierversuchen können wir als sicher annehmen, dass die Lymphe des Bauchfells durch das Zwerchfell wenigstens direct bis unter die Pleura durchgesaugt wird. Auf gleiche Weise kommen natürlich auch Infectionsträger dahin und können hier eine Pleuritis verursachen. In Folge der Entzündung kann nun einerseits der Endothelbelag der Pleura abgestossen werden und dann die Kokken in die freie Pleurahöhle gelangen, andererseits kann sich auch die Entzündung auf die Unterfläche der Lunge durch Contact fortpflanzen. Die Sache verhalte sich nun, wie sie wolle, sicher ist, dass Infectionen der Bauchhöhle ausserordentlich leicht sich auf die Pleura fortpflanzen und so zu Pleuritis Veranlassung geben. Tilger (Virchow's Archtv, Band 131) fand in 122 Fällen allgemeiner Peritonitis 41 Mal Pleuritis. Dabei ist die rechtsseitige Pleura etwa 10 Mal häufiger befallen als die linksseitige, und das hängt offenbar damit zusammen, dass der Lymphstrom durch das Zwerchfell auf der rechten Seite viel stärker ist, als auf der linken Seite, wovon man sich auch bei den Thierversuchen überzeugen kann.

Eine allgemeine Statistik ergiebt, dass Peritonitis in 25 pCt. der Fälle Pleuritis nach sich zieht.

Dieser Durchsaugung der Keime durch das Zwerchfell hindurch widerspricht Burkhardt (Bruns' Beiträge, Bd. 30); er behauptet, dass zwischen Brust- und Bauchhöhle eine directe Communication der Lymphgefäße nicht stattfindet, sondern dass die Keime das Zwerchfell mehr durchwachsen, ohne präformirte Lymphbahnen zu benutzen. Er injicirte Thieren entzündungserregende Kokken in die Pleura und beobachtete ein Durchwachsen derselben durch das Zwerchfell nach der Bauchhöhle hin. Diese Versuche beweisen aber nichts gegen den Lymphstrom im Zwerchfell, und lassen sich ungezwungen durch retrograden Transport der Keime erklären. Diese pathologisch-anatomisch genügend bekannte Art des Transportes tritt überall da ein, wo die normale Strombahn verlegt ist. Dann nämlich staut sich der Inhalt und er fließt rückwärts durch die Collateralbahnen ab. Wenn nun die Lymphgefäße der Pleura durch fibrinöse Entzündungen verstopft sind, so tritt dieser retrograde Lymphstrom mit dem langsamen Durchwachsen der Keime ein. Dass übrigens Burkhardt mit seinen Versuchen gegen den Strom schwimmt, lässt sich auch daraus folgern, dass es ihm auf diese Weise kein einziges Mal gelungen ist, eine Bauchfellentzündung zu erzeugen (Bruns' Beiträge, Bd. 30, S. 764), während das Umgekehrte, dass nach Peritonitis Pleuritis entsteht, bekanntlich sehr häufig ist. Aus der Durchsaugung der Keime durch das Zwerchfell bis an die Pleura diaphragmatica, event. auch durch dieselbe hindurch (ob letzteres beim Menschen der Fall ist, wissen wir nicht), können wir unschwer verstehen, wie nach unseren Operationen, namentlich wenn wir im inficirten Terrain operiren, Pleuritiden, und besonders rechtsseitige, entstehen. Hierzu gehören nun eitrige Wurmfortsatzentzündungen, welche durch die freie Bauchhöhle hindurch operirt werden, Magenresectionen, Operationen bei eitriger Cholangitis, ferner Operationen brandiger Brüche, Operationen von eitrigem Salpingiten und Oophoriten. Damit verstehen wir aber noch nicht, wie aus der Pleuritis eine Pneumonie wird, und zwar sehen wir Pleuro-Pneumonie, und besonders rechtsseitige, nach derartigen Operationen nicht allzu selten. Ich habe dafür keine Erklärung vorgefunden und habe versucht, mir die Sache mechanisch verständlich zu machen. Dazu müssen

vorerst einige Bemerkungen über den Lymphstrom in der Brusthöhle vorausgeschickt werden: Die Lymphe der Brusthöhle fließt für gewöhnlich durch die Lymphgefäße der Intercostalräume ab. Keineswegs tritt sie in die Lymphräume der Lungen ein. Das letztere ist dadurch ausgeschlossen, dass die Lunge ein elastisches Gewebe darstellt, welches dauernde Tendenz hat, sich zusammenzuziehen, und in Folge dessen ist der Druck innerhalb der Lunge immer höher, als der Druck in der Pleurahöhle. Dieser Druckunterschied wird nun geändert, sobald die Elasticität stark vermindert wird, und dies letztere tritt ein in Folge von Stase und event. durch embolische Infarcte. Die Lunge wird durch Stauung wasserreicher, voluminöser und geht aus dem elastischen Zustand in einen teigigen über, wie wir das ja auch sehen, wenn wir solche Lungenhypostasen daraufhin untersuchen. Diese Starrheit des Lungengewebes halte ich nun für die Prädisposition einer von der Pleura ausgehenden Pneumonie. Ich gehe von der Thatsache aus, dass die Entzündungserreger sich immer mit dem Lymphstrom vorwärtsbewegen und die Entzündung sich also auch dem Lymphstrom entsprechend verbreitet (hiervon macht der retrograde Transport eine nur scheinbare Ausnahme). Die starre Lunge nun vermag nicht unter allen Umständen einen positiven Druck in ihren Lymphräumen herzustellen, sondern sie wird bei der Expiration zusammengepresst und bei der Inspiration wieder unter negativen Druck gestellt und sie muss auch von ihrer Pleuraseite aus Lymphe ansaugen. In Folge dessen werden die entzündungserregenden Kokken mechanisch in die hypostastische Lunge eingesaugt und weitergepresst. Dies würde nun auch erklären, warum diese Art der Pleuro-Pneumonie nicht nur meist rechts sitzt, sondern auch verhältnissmässig spät, etwa am zweiten Tage auftritt, und sich ferner langsam, etwa bis zum vierten Tage weiter ausbildet.

Für den Mechanismus meiner Theorie habe ich den Beweis in folgender Weise zu erbringen versucht: Man nimmt eine frische Thierlunge und hängt sie in eine Farbstofflösung. Die Farbstofflösung befindet sich in einer Flasche, deren Deckel eine doppelte Durchbohrung trägt. In die eine Durchbohrung ist die Trachea eingebunden, die andere Durchbohrung communicirt mit einer Luftpumpe, welche die Luft in dem Gefäss rhythmisch verdünnt; dann wird die Lunge athmen. Es tritt aber nichts von der Farbstoff-

lösung in die Lymphgefäße der Lunge ein, und zwar deswegen, weil die Lunge aus einem elastischen Gewebe besteht, welches eine permanente Tendenz hat, sich zusammenzuziehen und in Folge dessen immer einen höheren Druck einzustellen als die Luft in dem Gefäss. Das Gefäss entspricht ja der Pleura. Wir nehmen jetzt eine andere Lunge von derselben Thierart und machen dieselbe ödematös, indem wir die Lungenvene unterbinden und in die Lungenarterie eine Canüle einbinden und jetzt soviel physiologische Kochsalzlösung in die Arterie injiciren, bis ein starkes Oedem der Lunge entsteht. Dann wird die Arterie abgebunden. Wir können durch solche Injectionen aber die Elasticität der Lunge noch nicht in solcher Weise vermindern, wie es die Natur bei starker Stase vermag. Hätte ich solche pathologische Lungen zur Verfügung gehabt, so hätte ich letztere in erster Linie für diese Versuche verwendet. Unsere ödematös gemachte Lunge wird jetzt wieder in das Gefäss mit der Farbstofflösung gebracht und nun künstliche Athmung eingeleitet. Um die Verhältnisse aber etwas natürlich zu machen, muss man nicht nur die Luft in dem Gefäss verdünnen, sondern auch durch Verdichtung der Luft die Lunge etwas comprimiren, weil doch auch im Körper die starre Lunge bei der Expiration von den Rippen comprimirt wird. In diese ödematöse Lunge, deren Elasticität vermindert ist, dringt nun die Farbstofflösung langsam ein. Ich hätte Ihnen das gern an Präparaten demonstriert; das ist aber insofern unmöglich, weil die Verhältnisse nur auf ganz frischen Durchschnitten gut zu sehen sind. Die Erscheinung verwischt sich, weil der in Wasser lösliche Farbstoff einerseits, nachdem man die Lunge herausgenommen hat, durch gewisse Strömungen an andere Stellen gebracht wird, und andererseits auch diffundirt.

In Uebereinstimmung mit diesem Experiment glaube ich nun, dass bei manchen postoperativen Pneumonien von der Pleura aus die Lungen inficirt werden, indem nämlich die Kokken durch die Athembewegung in die hypostatischen Lungen eingesaugt und weiter gepresst werden.

Mit der Durchwanderung der Lymphe durch das Diaphragma ist aber die Möglichkeit, die Lunge von der Bauchhöhle aus zu inficiren, noch nicht erschöpft. Wir wissen, dass es mehrfach Stellen im Körper giebt, wo Lymphgefäße direct in Venen

einmünden. Eine solche Verbindung zwischen Lymphgefäßen und Venen der Leistengegend hat z. B. Lauf nachgewiesen (citirt nach Mayo, Med. News, Volume 87, No. 17). Eine weitere solche Stelle ist höchst wahrscheinlich das Zwerchfell. Man kann erstens nachweisen, dass die Blutgefäße des Zwerchfelles mit den Lymphgefäßen in Verbindung stehen müssen, indem man unterhalb des Zwerchfelles einen Tampon einführt und von diesem aus Lymphe unter negativem Druck absaugt. Setzt man nämlich auf diese Weise die Gegend unter dem Centrum tendineum unter Aspirations-drainage (vgl. meine Arbeit „Zur Resection des carcinomatösen Magens“, Langenbeck's Archiv für klinische Chirurgie, Band 75), so erhält man nicht nur Lymphe, sondern stets auch Blut. Ferner aber, wenn man z. B. in die Gegend unterhalb des Zwerchfelles eines lebenden Thieres eine Methylenblaulösung bringt, so injiciren sich nicht nur die Lymphgefäße des Centrum tendineum, sondern es werden auch die Venen der Musculatur blau gefärbt.

Wegner hat gezeigt, dass hier die Resorption von Flüssigkeiten unmittelbar ins Blut erfolgt, da die Ausscheidung durch den Urin eben so schnell zu Stande kommt, als wenn man die Stoffe intravenös injicirt (Langenbeck's Archiv, Bd. 20). Ferner hat Haberer gezeigt (44. Versammlung Deutscher Naturforscher, II., 170), dass dieser schnelle Eintritt ins Blut sofort aufhört, wenn die Zwerchfellfläche mit Collodium überzogen wird.

Und drittens kann man nachweisen, dass die Stomata im Centrum tendineum sogar so gross sind, dass sie Stoffe passiren lassen, welche dann in den Capillaren der Lunge hängen bleiben und Embolien verursachen (vgl. meine Arbeit in Langenbeck's Archiv, Bd. 75). Dass thatsächlich die Resorption dieser Stoffe von den Lymphgefäßen des Zwerchfelles direct ins Blut geht, lässt sich ferner dadurch beweisen, dass die Unterbindung des Ductus thoracicus nach Klapp keinen Einfluss auf die Schnelligkeit der Resorption hat und dass Farbstoffe schneller in Blut und Nieren erscheinen als sich der Ductus thoracicus färbt. Aus dem Allem geht hervor, dass die Bauchhöhle in unmittelbarer Communication mit dem Blutgefäßsystem steht (die Venae phrenicae münden in die Vena cava inferior und communiciren mit den Oesophagus-venen) und dass von hier aus infectiöse Stoffe ins Blutgefäßsystem gelangen können. Man sieht nach schwierigen Magenresectionen

nicht selten, dass sich direct septische Zustände an die Operation anschliessen, an welchen die Patienten zu Grunde gehen. Im weiteren Verlauf der Sepsis kommt es dann zu Hypostasenentwicklung in den Lungen, in welchen sich dann pneumonische Prozesse entwickeln. Diese Form der von der Peritonealhöhle ausgehenden Sepsis mit hypostatischen Entzündungen der Lunge, welche dann also die secundäre Todesursache abgeben, ist eine weitere Form postoperativer Lungenerkrankungen.

Bei Besprechung der Communication zwischen Bauchhöhle und Blutgefässen muss die Frage der Thrombosen nach Laparotomien noch von einem weiteren Gesichtspunkte aus behandelt werden. Thrombosen grösserer Venen nach Laparotomien sind nicht selten. Albanus z. B. fand bei 1140 solchen Operationen 53 Thrombosen; sie finden sich bekanntermaassen mit Vorliebe nach septischen Erkrankungen und gehen oft mit Fieber einher. Es liegt nun nahe, daran zu denken, ob nicht das Blutgefässsystem unter Umständen auch auf die hier angegebene Weise inficirt werden kann und ob nicht die Kokken, nachdem sie den kleinen Kreislauf passirt haben und ins arterielle System gelangt sind, an prädisponirten Stellen der Venen zu Thrombosen Veranlassung geben. Ich selbst sah zwei tödtliche Lungenembolien bei zwei Frauen, beide Mal von der Vena formalis dextra ausgehend und zwar das eine Mal nach einer Magenresection, das andere Mal nach einer schwierigen Gallenblasenectomie. Beide Male wurde die Bauchhöhle inficirt bei der Operation; nach Fieber in den ersten Tagen trat gute Reconvalescenz ein, bis die Thrombose entstand, welche bei der Magenresection 28 Tage, bei der Gallenblasenoperation 14 Tage nach der Operation zum schnellen Exitus führte. Und so finden wir in der Literatur noch andere Thrombosen, wo zwischen dem Orte der Operation (z. B. Gastroenterostomie) und dem Orte der Thrombenbildung (z. B. Vena saphena) keine directen Beziehungen bestehen. Natürlich gehören ausser der Infection noch prädisponirende Ursachen (Anämie, schlechte Circulation etc.) zur Entstehung der Thromben. Aber es ist auch nöthig, die Wege zu erforschen, welche die Infection des Blutes von der Bauchhöhle aus einschlagen kann. Dass bei einer Infection des Blutes das ganze Gefässsystem frei bleiben kann mit Ausnahme einer prädisponirten Stelle, ist nichts Aussergewöhnliches. Wir sehen es

z. B., wenn nach einer Fingerverletzung eine ulceröse Endocarditis entsteht.

Wenn wir einmal wissen, dass die Bauchhöhle ein besonderer Ort für die verschiedensten Infectionen ist, so fragt sich weiter, ob nicht der Luftinfection bei unseren Laparotomien eine grössere Bedeutung eingeräumt werden muss, als es bis jetzt geschehen ist. Im Allgemeinen wird ja die Luftinfection von den Chirurgen als sehr unwesentlich hingestellt und vernachlässigt. Für gewöhnlich mag dies auch zutreffen, trotzdem kann ich mich nicht der Meinung erwehren, dass die Luftinfection doch eine grössere Rolle spielt, als es nach den bacteriologischen Zählungs- und Züchtungsmethoden der Fall zu sein scheint. Uebrigens sind ja in der Luft der Operationssäle *Streptococcus pyogenes*, *Staphylococcus pyogenes aureus* und *albus* nachgewiesen worden. Auch der *Diplococcus* der Pneumonie verträgt die Austrocknung lange Zeit.

Nun sagen Friedrich (Verhandlungen des 28. Chirurgencongresses) und Noeggerath (Deutsche Zeitschrift für Chirurgie, Bd. 58), dass die Luftkeime erst in 8 Stunden sich vermehren, unterdessen sei schon eine Reaction und eine Ansammlung von Schutzkräften im Gewebe eingetreten, welche die Keime unschädlich macht. Nun, dieser Umstand kann ja hier kaum wirksam sein, weil die Keime vom Peritoneum in die Pleura gebracht werden, also in ein Gebiet, wo keine locale Reaction vorhanden ist.

Warum soll es ferner nicht Bakterien geben, die auf Gelatine oder Agar nicht gut wachsen, während sie in der Lunge einen guten Wachsthumsboden finden? Wir hören immer ab und zu aus Kliniken, dass postoperative Pneumonien sich zeitweise häufen (vergl. Ringel, Mittheilungen aus den Hamburger Staatskrankenanstalten, Bd. III, S. 3 und Steudel, Bruns' Beiträge, Bd. 23). Da nun die Behandlung der Hände des Operateurs, der Wunde und des chirurgischen Materials immer dieselbe ist, so bleibt doch nur noch die Luftinfection als Entstehungsursache für derartige Epidemien übrig. Ich hatte selbst Gelegenheit einmal Erfahrungen darüber zu sammeln. Ich operirte erst in einer Klinik, wo das Operationszimmer von mehreren Collegen hintereinander benutzt wurde, und wo dasselbe ausserdem in einen staubigen Hof ging. Fast jeder fünfte Fall von meinen Laparotomien im oberen Theil der Bauchhöhle erkrankte

an Pneumonie und das hörte sofort auf, als ich aus der Klinik weg-zog und mir einen eigenen Operationsaal einrichtete, den ich staubfrei hielt. Ich glaube, dass es nützlich wäre, wenn wir unsere Operationssäle einmal auf den Staubgehalt der Luft hin untersuchen würden. Es findet sich, und namentlich bei guten Ventilations-einrichtungen, die die Luft öfters erneuern, mehr Staub darin, als man glaubt, und gerade für die Bauchoperationen in der Nähe des Zwerchfelles, wo mit jeder Ein- und Ausathmung die Luft des Operationsaaales herein- und herausströmt, scheint mir die Beobachtung dieses Punktes der Mühe werth. Hier liegen für die Staubinfection andere Verhältnisse vor als bei einer gewöhnlichen Extremitätenwunde. Ebenso sind die Verhältnisse im unteren Theile der Bauchhöhle, wo die Aspiration weniger erfolgt und wo zwischen dem Operationsgebiet und der Pleura eine grössere Entfernung besteht und die Keime durch die Peritoneallymphe mehr verdünnt werden, günstiger, als in der Nähe des Zwerchfelles. Mit unserer Auffassung der Luftinfection der Lunge durch die Bauchhöhle concurrirt eine andere, nämlich die Luftinfection auf dem gewöhnlichen bronchialen Wege. Die Frage wird am Besten entschieden durch fortgesetzte klinische Beobachtung. Ist die erste Auffassung richtig, so müssen diejenigen Patienten, bei welchen die Eingeweide zurückgesunken sind und die Luft im oberen Theil der Bauchhöhle während der Operation lebhaft ein- und ausströmt, häufiger und schwerer erkranken als diejenigen, bei welchen die Aspiration der Luft gering ist oder garnicht erfolgt. Es bestehen bei der Frage der Luftinfection offenbar auch örtliche Verschiedenheiten. Wer in einem staubfreien Gebirgsort operirt, der kann sogar während der Operation ruhig die Fenster öffnen. Ganz anders, wer in einer staubigen Industriestadt seine Operationen ausführt. Es würde erwünscht sein, zu erfahren, ob Operateure ein epidemisches Auftreten von Pneumonien nach Laparotomien namentlich nach aseptischen Operationen im oberen Theil der Bauchhöhle beobachtet haben.

Ich bin jetzt mit der Pathogenese der postoperativen Pneumonien zu Ende und will das Hauptsächlichste noch einmal kurz in folgende Sätze zusammenfassen:

1. Laparotomirte haben eine Neigung zu Hypostasen in den Lungen, besonders im rechten Unterlappen.

2. Es kommen bei ihnen Aspirationspneumonien häufiger vor als sonst bei Operirten (einige besondere Operationen, Oberkieferresectionen, Zungenoperationen etc. natürlich ausgenommen).
3. Laparotomirte erkranken leicht an Pleuropneumonie, hauptsächlich des rechten Unterlappens, und dies besonders dann, wenn das Operationsterrain inficirt ist. Die Infection erfolgt durch die perforirenden Lymphgefäße des Zwerchfells.
4. Nicht selten erkranken sie ferner an embolischen Pneumonien und dies hauptsächlich bei Operationen in inficirten Geweben. Die Infection geht entweder von unterbundenen Venen aus, welche mit dem System der Vena cava communiciren, oder auch von retroperitonealen Venen, deren Lymphgefäße mit denen der Mesenterien in Verbindung stehen.
5. Es kann ferner von der Bauchhöhle aus Sepsis mit hypostatischer Pneumonie entstehen und auch infectiöse Thromben an prädisponirten Stellen der Körpervenen, weil die Lymphgefäße des Zwerchfelles direct ins Blutgefäßsystem führen.
6. Ferner scheint die Luftinfection mehr Beachtung zu verdienen, als dies bis jetzt geschehen ist. Bei Laparotomien liegen die Verhältnisse ungünstiger als sonst bei Wunden.

Es giebt natürlich unter den Pneumonien typische Fälle, wo man nach der Art des Verlaufes die verschiedenen angegebenen Arten unterscheiden kann, z. B. Aspirationspneumonie nach Operation einer Nabelhernie bei einem vorher an Bronchitis erkrankten Menschen, embolische Pneumonie nach einer Uterusoperation, rechtsseitige Pleuropneumonie nach Eröffnung eines typhlitischen Exsudates durch die freie Bauchhöhle hindurch, Sepsis mit Hypostase und lobulärer Entzündung nach Magenresection. In vielen Fällen sind wir aber nicht in der Lage, genau zu sagen, welche Form von Lungenentzündung vorliegt, da sehr oft die Infection der Lungen auf verschiedene Weise neben- und nacheinander erfolgen kann und sich dadurch die Krankheitsbilder combiniren und verwischen.

Aus der vorgetragenen Pathogenese ergeben sich folgende

Consequenzen für die Prophylaxe der Pneumonien nach Bauchoperationen: In erster Linie verdient die Untersuchung der Lunge grösste Aufmerksamkeit. Fälle von Bronchitis, namentlich wenn dieselbe acut oder gar eitrig ist, sind, wenn irgend angängig, zurückzustellen. Ferner soll bei acutem Schnupfen bis nach der Abheilung gewartet werden. Beachtung verdient ferner die Mundhöhle; eitrigte Zahnwurzeln sind, wenn irgend angängig, vorher zu beseitigen. Während und nach der Operation müssen wir die Abkühlung des Patienten verhüten.

Endlich müssen wir alles thun, um die Stase in den Lungen zu vermeiden. Es ist gewiss empfehlenswerth, Patienten mit schwachem Herzen schon einige Tage vor der Operation Digitalis und Strophanthus zuzuführen. Wenn es irgend angeht, lässt man die Rückenlage wechseln. Besonders nützlich ist es, da der rechte Unterlappen am meisten gefährdet ist, linke Seitenlage einnehmen zu lassen, was z. B. bei vielen Magenoperationen ohne Gefahr gethan werden kann. Ich glaube ferner, dass bei allen Operationen im unteren Theil der Bauchhöhle eine erhöhte Rückenlage zweckmässiger ist als eine horizontale Lage, weil sie unzweifelhaft die Excursionsfähigkeit der Lunge vermehrt. Dass man alle beengenden Verbände fernhält, dass man die Patienten zu Athemübungen und zur Expectoration anhält, dass man die Mundhöhle öfter reinigen lässt, ist bekannt. Es sind dies eine Menge kleiner Maassnahmen, die aber alle wichtig sind.

Ferner bedürfen einige Krankheiten besonderer Prophylaxe. Führt man Gastrostomien wegen Oesophagusstenose aus, so empfiehlt es sich, die Speiseröhre durch Ausspülung zu reinigen und zu desinficiren. Bei Ileus, wo die Gefahr des Ueberlaufens des Magens vom Darm aus und des Erbrechens des Mageninhalts besteht, empfiehlt sich nicht nur die vorherige Reinigung des Magens, sondern auch eventuell die Anwendung der Kausch'schen Sonde. Bei Resection wegen Magencarcinoms ist eine ausgiebige Reinigung des Magens mit desinficirenden Flüssigkeiten (Salzsäurespülungen, Oblaten von Acidum salicylicum) dringend zu empfehlen. Ich habe neuerdings meine Fälle von Magenresectionen, bei denen weder Salzsäure noch Milchsäure im Mageninhalt vorhanden ist und wo der Mageninhalt, wie wir wissen, besonders iufectiös ist, so vorbereitet, dass ich 8 Tage lang flüssige Kost mit reichlich organischen

Säuren, also Citronenlimonade, Obstsuppen, gequirlte saure Milch, saure Fleischhaschés verordnet habe. Die organischen Säuren haben desinficirende Eigenschaften; man kann sie ferner in grossen Mengen in den Körper einführen ohne Schaden, weil die pflanzensauren Alkalien im Blut zu kohlelsauren Alkalien verbrannt werden, demnach also sogar Nährstoffe abgeben und die Alcalescenz des Blutes dabei nicht herabsetzen, während grössere Mengen anorganischer Säuren das letztere thun, ohne irgend welchen Nährwerth für den Organismus zu haben. Die Sache scheint sich zu bewähren, wenigstens habe ich in zwei solcher Fälle, wo die morsche Magenwand während der Operation einriss und das Operationsterrain mit Mageninhalt reichlich beschmutzt wurde, einen günstigen Verlauf mit ganz unbedeutenden Temperatursteigerungen zu verzeichnen gehabt. Operirt man wegen eitriger Cholangitis bei Choledochussteinen, so könnte auch die Desinfection der Gallenwege, welche mit salicylsaurem Natron möglich sein soll, nützlich wirken. Ferner verdienen für Darmoperationen die Versuche, den Darm zu desinficiren, Beachtung und Förderung. Hat man ferner Patienten mit eitrigen Processen, z. B. einen abgekapselten typhlitischen Abscess¹⁾ oder einen salpingitischen, und es bestehen keine dringenden Indicationen zum Eingreifen, so empfiehlt es sich 5—6 Wochen zu warten, bis die Virulenz des Eiters verschwindet; wenn dringende Indicationen zur Operation bestehen, so verdient immer derjenige Weg versucht zu werden, bei welchem der Abscess mit Umgehung der freien Bauchhöhle eröffnet wird. Abscesse und vereiterte Cysten operire man, wenn zugänglich, lieber zweizeitig, wenn eine Infection der Bauchhöhle bei einzeitiger Operation nicht sicher zu vermeiden ist. Viele Operateure sagen zwar, dass man ganz ruhig durch die freie Bauchhöhle hindurch, z. B. einen perityphlitischen Abscess eröffnen könne, und dass dies das Bauchfell ganz gut vertrage; und dies ist auch insofern richtig, als das Bauchfell sehr wenig empfindlich ist und ausserdem in der Bauchhöhle ein starker Lymphstrom besteht, welcher die Keime weiterführt. Nun treten aber die infectiösen Entzündungen bekanntlich viel leichter auf, wo die Strömung verlangsamt ist. Die Bauchhöhle steht aber mit anderen empfindlichen

¹⁾ Anmerkung: Sichere retrocoecale Abscesse und solche im Douglas, bei welchen die Umgehung der freien Bauchhöhle garantirt werden kann, sollen natürlich sofort operirt werden.

Räumen, wie z. B. der Pleura, in Zusammenhang und deswegen ist es nicht gleichgültig, ob die Bauchhöhle inficirt wird oder nicht. Bei der Infection der Bauchhöhle kann es zur Pleuritis oder Pneumonie und auch zu Sepsis und Thrombophlebitis kommen, und der Standpunkt, dass der Operateur seine Sache zweckmässig gemacht haben müsse, weil die Bauchhöhle bei der Section gesund ist, hält einer strengeren Kritik nicht Stand. Manche Fälle von sogenanntem Shock werden acutester Sepsis zum Opfer gefallen sein. Wie die Sache ausgeht, wissen wir meist nicht vorher, weil wir die beiden Factoren, auf die es ankommt und die wir aneinanderbringen — die Virulenz der Keime und die Reactionsfähigkeit des Körpers — nicht genügend abschätzen können. Wir wissen ja, dass bei allen Operationen infectiöser Processe bei Magenresectionen, bei Operation brandiger Brüche, bei Operation eitriger Blinddarmenztzündung, bei Choledochotomien mit eitriger Galle die Zahl der Pneumonien erheblich ist, während, wenn dieselben Operationen aseptisch vorgenommen worden sind, z. B. Bassinioperationen bei normalem Bruchsack, Appendicitisoperation im Intervall, Gastro-Enterostomien bei gutartigen Processen, dann keine oder nur leichte Pneumonien auftreten. Unsere Technik muss also die Infection der Bauchhöhle nach Möglichkeit vermeiden. Ich habe schon in meiner Arbeit über Magenresectionen ausgeführt und durch eine kleine Statistik zu beweisen gesucht, dass die Gastro-Enterostomien bei Magen-carcinom mit Knopf bessere Resultate giebt als mit Naht, weil dabei die Magenwände durch den virulenten Mageninhalt weniger inficirt werden. Ebenso verhält es sich mit dem Mesenterium. Von Bedeutung ist auch die Frage der Drainage des Choledochus nach Operation wegen eitriger Cholangitis. Ich habe schon früher für solche Fälle Aspirationsdrainage empfohlen. Kehr behauptet zwar in seinem Buche, dass das von mir angegebene Verfahren überflüssig sei und dass er mit dem seinen auf einfacherem Wege dasselbe Ziel erreichen könne. Er giebt aber selbst an, dass er nach seinen Choledochotomien häufiger Pleuritiden und Pneumonien gesehen habe, und dass man die Infection der Bauchhöhle bei diesen Operationen nicht sicher vermeiden könne. Ausserdem geben Choledochotomien bei eitrigem Katarrhen sogar eine Mortalität von 10 pCt. nach Kehr selbst. So schätzt auch Körte in seinem neuen Buche „Chirurgie der Gallenwege und Leber“ die Mortalität. Es scheint

mir thatsächlich für solche Fälle ein Bedürfniss zu bestehen für ein Drainageverfahren, welches mit Sicherheit das Secret von der Bauchhöhle fernhält, und das kann mit gewöhnlichen Tampons nicht geschehen, da man hier keine Garantie geben kann, dass der Abfluss in die Verbandgaze stärker ist als der Zufluss aus den Gallengängen.

Wir müssen durchaus auf dem Standpunkt stehen, dass unsere postoperativen Pneumonien durch Infection in Folge unserer Eingriffe zu Stande kommen, und dass wir nur diejenigen Infectionen verantworten können, die thatsächlich unvermeidlich sind. Dass wir also ferner in staubfreien Operationssälen operiren sollen, das habe ich schon erwähnt. Dass wir nicht in die Bauchhöhle hineinsprechen dürfen und Mundmasken tragen müssen, ist selbstverständlich, zumal sich im Munde auch bei gesunden Personen mitunter virulente Keime aufhalten. Interesse verdient ferner die Frage, ob es möglich sein wird, die Infectionsgefahr für den Körper etwa durch ausgiebige Spülungen, wie sie neuerdings v. Mikulicz anwendet, oder Füllung der Bauchhöhle mit physiologischer Kochsalzlösung nach v. Eiselsberg zu vermindern, und die Keime durch grosse Vertheilung für den Körper unsehädlich zu machen. Es würde interessant sein, zu erfahren, ob durch dieses Verfahren die Häufigkeit und der Verlauf der postoperativen Pneumonien beeinflusst wird. Wenn diese Frage im günstigen Sinne beantwortet werden kann, so würde man ja daran denken können, die Füllung der Bauchhöhle so vorzunehmen, dass die physiologische Kochsalzlösung an anderer Stelle eingeführt wird und an der Wunde herausläuft, sodass die Keime in Folge der Füllung gleichzeitig aus dem Körper herausgeschwemmt werden. Natürlich empfiehlt es sich, solche complicirte Maassnahmen nur in besonderen Fällen zu ergreifen, bei denen die Bauchhöhle stark inficirt ist und wo ausserdem die Widerstandsfähigkeit der Organe des Körpers gegen die Nachkrankheiten dieser Infection vermindert ist. Für einfache aseptische Operationen genügt ja unsere gewöhnliche Technik hinreichend.

Wir wissen ferner, dass eine Anzahl Pneumonien auf embolischem Wege entsteht, und es muss deswegen auch unser Bestreben sein, Embolien als solche nach Möglichkeit zu vermeiden. Ich schliesse mich in dieser Beziehung der von manchen Operateuren

geäußerten Ansicht an, dass die Zufuhr reichlicher Flüssigkeit, sei es, dass dieselbe subcutan zugeführt wird, oder indem man solche, wenn es angeht, trinken lässt, oder durch Klysmen zuführt, die Circulation hebt und damit auch die Gefahr zu Embolien herabsetzt. Wichtig ist auch die frühzeitige Bewegung der Beine, besonders bei blutarmen inficirten Patienten. Die Steigerung der Circulation vermag vielleicht die Thrombenbildung oder das Wachstum des Thrombus zu verhindern. Beine, welche Varicen haben, legt man nach Lennander zweckmässig im Bette hoch auf Kissen.

Doch für die Hauptursache der postoperativen Pneumonien nach Laparotomien halte ich die Infection des Operationsterrains. Je mehr dieselbe herabgesetzt werden kann, umso mehr wird die Zahl der Pneumonien vermindert, und was Gerulanos von den postoperativen Pneumonien im Allgemeinen sagt, dass nämlich in der vorantiseptischen Zeit die Pneumonien nach Operationen viel häufiger waren und unter den Todesursachen eine viel hervorragendere Rolle gespielt haben, das gilt auch von den postoperativen Pneumonien nach Bauchoperationen im Speciellen. Je mehr es uns gelingen wird, gegen die Infection der Bauchhöhle und gegen die Infection der Gewebe, besonders auch der Mesenterien erfolgreich vorzugehen, umso seltener werden die postoperativen Pneumonien auftreten, und wo dies nach Lage der Sache nicht möglich ist, werden auch unsere Bemühungen, dieselben zu verhüten, mangelhaft bleiben. Ich will mit der Behauptung schliessen, dass die Zahl der Pneumonien nach Bauchoperationen, wenn man von den Aspirationspneumonien absieht, parallel geht der Infection des Operationsterrains.

Die Versuche, welche in der Arbeit erwähnt sind, wurden in dem physiologischen Institut der Thierärztlichen Hochschule ange stellt und ich spreche für die Erlaubniss hierzu dem Director des Instituts, Herrn Geheimrath Prof. Dr. Ellenberger meinen besten Dank aus.

XXI.

Ein Fall von örtlichem Tetanus¹⁾. Antitoxin-Einspritzungen in die Nervenstämmе. Heilung.

Von

Professor E. Küster,

Marburg.

M. H.! In einer schönen experimentellen Arbeit: „Untersuchungen über den Tetanus“ haben Meyer und Ransom²⁾ über das Wesen und die Behandlung des Starrkrampfes neue, auch für den praktischen Chirurgen höchst beachtenswerthe Untersuchungen mitgetheilt. Sie gingen von der durch Gumprecht³⁾ mit höchster Wahrscheinlichkeit festgestellten Thatsache aus, dass das Tetanusgift ausschliesslich im Centralnervensystem, zumal im Rückenmark Veränderungen hervorruft, welche das Krankheitsbild des Starrkrampfes erzeugen, während alle nicht nervösen peripheren Gewebe, insbesondere die Muskelsubstanz als solche, demselben nicht zugänglich sind. Auf dieser Grundlage bewegten sich ihre Versuche, deren Hauptergebnisse in Kürze wie folgt zusammengefasst werden können:

1. der Gifttransport von der Peripherie zum Centrum erfolgt ausschliesslich durch den Achsencylinder der peripheren Nerven, während Lymphbahnen und Nervenscheiden im Wesentlichen frei bleiben;
2. die Incubationszeit beim Tetanus wird grössten Theils durch die intraneurale Giftwanderung bis zu den giftempfindlichen Rückenmarkscentren verbraucht;

¹⁾ Vorgetragen am 1. Sitzungstage des XXXIV. Congresses der Deutschen Gesellschaft für Chirurgie, 26. April 1904.

²⁾ Hans Meyer und Fred Ransom, Untersuchungen über den Tetanus. Archiv für experimentelle Pathologie und Pharmakologie. B. XLIX. 1903.

³⁾ Gumprecht, Die physiologischen Wirkungen des Tetanusgiftes. Pflüger's Arch., LIX. 1895.

3. der örtliche Starrkrampf ist der Ausdruck oder die Folge des abnorm und wachsend verstärkten, alle intracentralen Hemmungen überwindenden Muskeltonus an dem befallenen Gliede;

4. die gefährdeten Rückenmarkscentren können durch Sperrung der zuführenden Nerven mit Antitoxin vor dem Tetanusgifte geschützt werden.

Ich bin nun in der Lage, den letzten Satz durch eine eigene Erfahrung zu bestätigen, welche einem gelungenen Experimente gleichwerthig sein dürfte. Der Fall ist mit wenigen Worten bereits in vorgenannter Arbeit von H. Meyer, ebenso in einer Arbeit v. Behring's¹⁾ erwähnt worden, verdient aber zweifellos eine genauere Mittheilung. Die späte Veröffentlichung erklärt sich aus dem Umstande, dass ich immer noch hoffte, das Verfahren in einem zweiten Falle prüfen zu können; ich habe indessen seit 2 Jahren nur einen weiteren Fall von Starrkrampf unter den Händen gehabt, der sich für eine solche Behandlung nicht eignete, nämlich einen von einer kleinen Wunde des Hinterkopfes ausgehenden und weit vorgeschrittenen Tetanus.

Uebrigens hat inzwischen Rogers²⁾ einen weiteren Fall veröffentlicht, bei dem aber der Nerveninjection noch eine Punction zwischen 2. und 3. Rückenwirbel nebst Antitoxin-Injection hinzugefügt wurde. Auch dieser Fall verlief günstig.

Krankengeschichte.

H. S., 36 J. alt, Verwalter im Laboratorium des Geheimraths v. Behring, ein sonst gesunder, kräftiger Mann, hat schon in den Jahren 1895 und zum zweiten Male 1897, in Folge Einathmens von Staub beim Zerpulvern getrockneten Tetanusgiftes Starrkrampf überstanden. Das erste Mal traten die Erscheinungen des Trismus und Kopftetanus auf, das zweite Mal war besonders Brust und Bauch betheilt. Er wurde damals mit allgemeinen Antitoxin-Einspritzungen behandelt und beide Male in einigen Wochen wiederhergestellt. Am 9. November 1902 zerbrach ihm ein mit virulenter Tetanusbouillonkultur gefüllter Glaskolben in der flachen Hand, als er den Wattepfropfen fest einzudrücken versuchte. Die Glasscherben erzeugten mehrere Schnittwunden an der rechten Hohlhand, über welche die Flüssigkeit hinweglief. Die Wunden wurden mit Antitoxin ausgewaschen und man spritzte ausserdem, etwa $2\frac{1}{2}$ Stunden nach der Verletzung, 40 Antitoxineinheiten in den rechten Vorderarm ein. Die Ein-

¹⁾ v. Behring, Aetiologie und ätiologische Therapie des Tetanus. Beiträge zur experimentellen Therapie. Heft 7. 1904.

²⁾ Rogers. Acute tetanus cured by intraneural injections of antitoxin. New York Med. Record. 1904. July.

spritzung erzeugte angeblich eine bald verschwindende Schwellung unterhalb der Stichöffnung; 24 Stunden später trat eine Urticaria auf, welche aber keine Beschwerden machte. Der Verletzte befand sich wohl bis zum 14. November. An diesem Tage fühlte er Schmerzen im Arme bis zur Achselhöhle hinauf, auch schwoll der ganze Arm an; indessen liessen die Schmerzen unter Bett-ruhe und feuchten Umschlägen zunächst etwas nach. Am 15. November traten stechende und juckende Empfindungen im ganzen Körper bis in die Fusssohlen auf, in der folgenden Nacht heftige Schmerzen im rechten Arme nebst Spannungsgefühl in der Musculatur des Armes und der rechten Halsseite, so dass der Kranke den Kopf nicht frei zu bewegen vermochte. Am 16. November vormittags erhielt er noch einmal eine Antitoxininjection unter die Haut der vorderen Achselfalte, wurde dann aber, da der Zustand sich nicht änderte, in die chirurgische Klinik verlegt.

Der Aufnahmebefund war folgender:

Der an sich kräftige Mann sieht elend aus, ist aber bei ganz klarem Bewusstsein. Puls 100, regelmässig, gut gespannt, Temperatur nicht erhöht. Patient klagt über heftige Schmerzen im rechten Arme. Der rechte Vorderarm ist geschwollen, ödematös, die Muskeln stark gespannt, bei Druck sehr schmerzhaft. Die Spannung ist, wenn schon etwas verringert, auch am Oberarm und in der rechten Hals- und Nackenmusculatur nachzuweisen, so dass Patient den Kopf steif zu halten gezwungen ist. Geringe Schwellung ist auch am rechten Pectoraliswulst, entsprechend der letzten Injectionsstelle, nachzuweisen. Die Sprache ist etwas verändert, weil die Zähne dabei nicht weit genug auseinandergebracht werden; doch vermag Patient nach Aufforderung den Kiefer ohne Spannung zu öffnen und zu schliessen. Das Schlucken geht nur mit Schwierigkeiten vor sich.

Nach Besprechung mit dem bei der Operation anwesenden Geheimrath Hans Meyer legte ich sogleich (Nachmittags 5 Uhr) das Achselnervengeflecht frei, führte unter die einzelnen Nervenstränge Fadenschlingen, stach eine mit Antitoxin gefüllte Spritze parallel zu ihrer Längsrichtung mit centralwärts gerichteter Spitze tief ein und spritzte die Flüssigkeit in den Nervenstamm, so dass der Nerv im Ganzen, insbesondere seine Scheide sichtbar aufquoll. Nach Versorgung der 3 bis zur Hand verlaufenden Armnerven wurde durch einen zweiten Schnitt oberhalb des Schlüsselbeins der Plexus brachialis freigelegt und in diesem die einzelnen Cervicalnerven bis nahe zu den Nervenwurzeln gleichfalls mit Antitoxin versorgt. Im Ganzen wurden mehr als 10 ccm (Serum 10—12fach) verbraucht, wobei aber ein Theil aus den Stichen wieder ausfloss. Die Wunden wurden vernäht, die Schnittnarben in der Hohlrand gründlich mit dem Thermokauter verbrannt.

In der Nacht waren noch viel Schmerzen im Arm und Kribbeln in der Hand vorhanden. Schon am nächsten Morgen um 8 Uhr aber war die Spannung im Nacken und am Halse ganz, am Arme fast ganz geschwunden. 3¹/₂ Stunden später (11¹/₂ Uhr) war keine Spur von Spannung, nur noch geringes Oedem vorhanden. An der oberen Wunde fand sich eine seröse Verhaltung, welche die Einführung eines Drains erforderte. Um 5 Uhr nachmittags waren die

Schmerzen fast vollkommen verschwunden, ebenso jedes Spannungsgefühl. Die oben erwähnten Veränderungen der Sprache bestanden dagegen noch fort; auch fühlte der Kranke beim Kauen noch Schmerzen und ermüdete schnell. Desgleichen waren beim Schlucken noch gewisse Beschwerden vorhanden, ebenso bestand noch ein Gefühl des Druckes auf der Brust und dadurch bedingtes erschwertes Athmen.

Vom 18. November an begannen wiederum zunehmende Schmerzen im Arme, aber ohne jede Spannung. Es stellten sich dagegen fibrilläre Zuckungen in den Muskeln ein, am stärksten in den Beuge- und Streckmuskeln der Finger. Dazu zeigten sich heftige stechende Schmerzen der Mittelhand, Ameisenlaufen und blitzartige Schmerzen, von den Fingerspitzen beginnend bis zum Ellenbogen. Am 19. November war der rechte Arm deutlich heisser als der linke, sodass er mit einem Eisbeutel bedeckt werden musste. Dagegen war das Schlucken und Kauen erheblich besser geworden und wurde in den nächsten Tagen ganz normal.

Als einzig lästige Zeichen blieben fortan die Schmerzen, welche unter abwechselnder Besserung und Steigerung wiederholt die Anwendung narkotischer Mittel erforderten. Eine in Folge langer Ruhe eingetretene mässige Versteifung der Gelenke wurde durch Bewegungsübungen bald etwas gebessert. Zwischen durch überstand Patient eine 3 Tage dauernde fieberhafte Angina. Mit befriedigender Beweglichkeit wurde er am 12. December nach Hause entlassen.

Am 24. December begab er sich in die Behandlung der medicinischen Poliklinik. Nach einem Berichte derselben vom 12. Februar 1903 hatte S. bei der ersten Untersuchung eine bedeutende Atrophie der Musculatur des rechten Armes und der rechten Schulter; der Umfang beider Oberarme betrug rechts 24, links $27\frac{1}{2}$ cm. Die Reflexe an den Sehnen und der Knochenhaut waren aufgehoben; am Unterarme bestand eine starke Ueberempfindlichkeit für Berührungen, sowie Parästhesien. Die grobe Kraft war bedeutend herabgesetzt; bei der elektrischen Prüfung zeigte sich theilweise Entartungsreaction.

An demselben Tage stellte sich der Kranke wieder in der Klinik vor. Ich habe damals folgenden Befund diktirt:

Die Schmerzen sind erst seit 14 Tagen vollkommen geschwunden; doch klagt S. noch über Schwäche im rechten Arme und über Unfähigkeit, das Ellenbogengelenk zu strecken, so dass er beim An- und Auskleiden sehr unbehilflich ist. Die Narbe in der rechten Oberschlüsselbeingrube ist lebhaft geröthet und sehr druckempfindlich, die Narbe in der Achselgrube dagegen blass und unempfindlich. Die Musculatur des ganzen rechten Armes ist sehr atrophisch und schlaff; die Maasse betragen:

	Rechts	Links
Oberarm bei schlaffem Biceps . . .	$24\frac{1}{2}$	$27\frac{1}{2}$
Oberarm bei gespanntem Biceps . . .	26	30
Grösster Vorderarmumfang . . .	24	27

Die kleinen Handmuskeln sind sämmtlich sehr atrophisch, der Kleinfinger- und Daumenballen rechts erheblich schwächer als links, die Spatia interossea rechts tief eingesunken, die Haut der rechten Hand zarter und glatter. Im Be-

reiche des ganzen rechten Armes besteht Hyperalgesie, die Berührungsempfindlichkeit ist normal, die Reflexe desgleichen. Das rechte Ellenbogengelenk ist nur bis zu einem Winkel von 150° streckbar.

Eine elektrische Nachuntersuchung fand endlich noch am 20. Juli 1903 statt, über welche Herr Oberarzt Dr. Hess berichtet:

Der rechte Pectoralis, Deltoideus und Triceps, die auch bei äusserer Betrachtung die stärkste Atrophie zeigen, weisen eine ziemlich beträchtliche quantitative Herabsetzung der Erregbarkeit für den faradischen wie für den constanten Strom auf. Die Zuckung erfolgt jedoch ziemlich prompt, die Zuckungsformel ist nicht verändert.

Alle übrigen Armmuskeln zeigen kaum eine geringe quantitative Herabsetzung; die Flexoren des Vorderarms und die kleinen Handmuskeln sind völlig intact. Die Nerven sind direct gut erregbar. Sensibilitätsstörungen sind nirgends nachweisbar, ausser geringen Parästhesien am 2. und 3. Finger. Die Prognose ist demnach durchaus günstig.

Der Kranke hat inzwischen seine Thätigkeit in vollem Umfange wieder aufgenommen.

Es handelt sich hiernach um einen ausgesprochenen Fall von örtlichem Tetanus des rechten Armes, veranlasst durch eine Verwundung und Infection mit besonders virulenter Flüssigkeit. Die Incubationszeit dauert 6 Tage; dann beginnen Schmerzen im Arme, am nächsten Tage stechende Empfindungen im ganzen Körper, am 7. Tage Muskelspannungen im Arme und am Halse. Mehrere Antitoxin-Einspritzungen, davon die erste $2\frac{1}{2}$ Stunden nach der Verletzung, blieben erfolglos. Bei der Aufnahme findet sich ausgesprochene Muskelstarre an Arm, Nacken und Hals, eben beginnende Starre in den Kaumuskeln, sowie Schluckbeschwerden. Die am Beginne des 8. Tages vorgenommenen Antitoxin-Injectionen in die Nervenstämmе des Armes bis zu den Nervenwurzeln heran bringt binnen wenigen Stunden eine vollständige Aenderung des Krankheitsbildes, insbesondere der schmerzhaften Muskelstarre hervor. Die Heilung erfolgt nach länger dauernder sehr schmerzhafter Myositis schliesslich ganz vollkommen.

Wenn die Meyer'schen Versuche als massgebend anerkannt und der Beurtheilung zu Grunde gelegt werden, so dürfte dieser Verlauf in folgender Weise zu deuten sein: Das von den Endapparaten der peripheren Nerven aufgesogene Gift wird innerhalb 6 Tage, welche die Incubationszeit darstellen, bis ins Rückenmark fortgeschwemmt. Jetzt erst beginnen die Zeichen nicht nur der Vergiftung der Rückenmarkscentren in Form schmerzhafter Muskel-

starre des rechten Armes, sondern auch darüber hinaus in Form einer Starre der Hals- und Nackenmuskeln. Die Absperrung erneuter Zufuhr durch die Achsencylinder bewirkt sofortigen Nachlass der Erscheinungen an Hals und Nacken, bald auch am Arme; am längsten bleibt eine Starre an den Kaumuskeln bemerkbar. Daraus geht hervor, dass die Hauptgefahr eines solchen Zustandes in dem beständigen Nachschub des Giftes aus dem Orte der ersten Infection und aus den mit Gift überschwemmten Achsencylindern zu suchen ist; gelingt es, diese ständig fließende Quelle zu verstopfen, wozu die Infiltration des kranken Nerven mit Antitoxin das rechte Mittel ist, so wird der Körper mit den bereits über den Nervenstamm hinaus eingedrungenen Giftmengen fertig und die Genesung kann erfolgen.

Hieraus ergeben sich natürlich gewisse praktische Folgerungen und Forderungen. Ist die Theorie richtig, so werden wir mit grösserer Aussicht auf Erfolg, als bisher, die Antitoxinbehandlung chirurgisch einleiten dürfen. Die subcutane Anwendung des Antitoxins hat bisher befriedigende Ergebnisse noch nicht aufzuweisen. Eine von Ulbrich¹⁾ gegebene Zusammenstellung der mit Antitoxin, und zwar frühzeitig, behandelten Fälle ergibt immer noch eine Sterblichkeit von 72,9 pCt. gegen 88 pCt. der früheren Zeit (nach Rose²⁾), während diejenigen Fälle, in welchen später als nach 30 Stunden die Behandlung einsetzte, nur 45,5 pCt. Sterblichkeit ergaben. Es waren das offenbar die von vornherein leichteren Fälle.

Nach meiner Beobachtung dürfte es sich demnach empfehlen, in allen Fällen, in welchen die Eingangspforte der Bacillen bzw. des Giftes bekannt ist — und das sind alle Fälle des traumatischen Tetanus — nach entsprechender Behandlung der Eingangspforte die Nervenstämme möglichst centralwärts aufzusuchen und sie mit Antitoxin durch Einstich zu überschwemmen. Unter Umständen können auch Einspritzungen in den Wirbelkanal in Frage kommen. Das trifft mindestens auf alle von den Extremitäten ausgehenden Infectionen zu. Aber auch beim sogenannten Kopftetanus

¹⁾ Ulbrich, 9 Fälle von Tetanus. Ein Beitrag zur Antitoxinbehandlung dieser Krankheit. Mittheilungen aus den Grenzgebieten der Medicin und Chirurgie. X. 1902.

²⁾ Rose, Edmund, Der Starrkrampf beim Menschen. Deutsche Chirurgie. Lief. 8. 1897.

dürfte die Injection in den Nerv facialis im Bereiche des Pes anserinus bzw. in den Nerv. occip. major zu versuchen sein, ebenso wie manche vergifteten Verletzungen an Brust und Bauch angreifbar sein werden.

Es fragt sich nur, ob nicht schädliche Nebenwirkungen auf die Nerven zu erwarten sind. Dass eine starke Aufblähung des Nerven denselben mechanisch beeinträchtigen kann, ist wohl nicht zweifelhaft. In der That haben wir denn auch in unserem Falle eine langdauernde Myositis mit nachfolgender Muskelatrophie und Gelenksteifigkeit zu verzeichnen gehabt. Allein ob diese Erscheinungen auf die Nerveninjection zu beziehen waren, muss doch um so fraglicher erscheinen, als die Muskeln nur vom Rückenmark aus in Starre versetzt werden. Wie sehen deshalb die gleichen Nachkrankheiten in manchen älteren Krankengeschichten verzeichnet, in welchen von einer Antitoxin-Behandlung noch nicht die Rede war; und wie häufig das geschah, geht aus dem Umstande hervor, dass Rose aus diesen Nachkrankheiten sogar ein eigenes, sein sechstes Krankheitsstadium bildet.

Es muss allerdings zugegeben werden, dass ein Theil der Atrophie, welche die Muskulatur des ganzen rechten Armes noch nach Monaten aufwies, auch auf die durch Antitoxin-Einspritzung erzeugte Schädigung zurückgeführt werden konnte. Immerhin ist das noch unerwiesen. Wir würden aber auch, selbst wenn dies richtig wäre, gegenüber der drohenden Gefahr der tödtlichen Vergiftung, eine solche Schädigung mit in den Kauf nehmen müssen.

Alles in Allem glaube ich Versuche in genannter Richtung dringend empfehlen zu dürfen. Die grundlegenden Arbeiten v. Behring's auf dem Gebiete des Tetanus-Antitoxins werden erst dann ihre vollen Früchte tragen, wenn die Anwendung des Mittels den physiologisch-pathologischen Verhältnissen, soweit sie bis jetzt im Thiersuche festgestellt wurden, auch beim Menschen in jeder Hinsicht Rechnung trägt.

XXII.

(Aus der chirurgischen Privatklinik des Professor
Dr. Hans Kehr in Halberstadt.)

Ueber Gallenfluss nach Echinokokken- operation.

Von

Dr. E. Rausch,

Assistenzarzt der Klinik.

(Mit 3 Figuren im Text.)

Die Beobachtung folgenden Falles von Gallenfluss nach Echinokokkenoperation, der sowohl wegen der Ursache seiner Entstehung als besonders wegen der eingeleiteten chirurgischen Therapie Interesse beansprucht, kam in diesen Tagen in der Klinik des Herrn Prof. Dr. Kehr zum Abschluss.

F. H., 43jähr. Handelsgärtner aus Ballenstedt.

Aufgenommen: 25. 11. 04.

Operirt: 29. 11. 04. Zweizeitige Leberechinococcusoperation mit Resection zweier Rippenknorpel. Ectomie der Gallenblase. — 13. 1. 05. Transpleurale Operation. — 2. 5. 05. Hepaticusdrainage. —

Entlassen: 25. 6. 05.

Anamnese: Pat. war früher stets gesund. Vor etwa 12 Jahren bekam er zum ersten Mal einen Anfall von krampfartigen, zusammenziehenden Schmerzen in der Gegend der Magengrube, die nach beiden Seiten bis in den Rücken und nach oben bis in die Brust hinzogen. Pat. hielt diese Schmerzen für Anfälle von Magenkrampf. Sie hielten einige Stunden an, bis er vom Arzte Morphium bekam. Mit Ausnahme von 2—3 Jahren trat jährlich je ein derartiger Anfall auf, der vorletzte im vorigen Jahre, 1903. Pat. war nach den Anfällen meist einige Tage lang matt und abgeschlagen, konnte dann aber seine Arbeit wieder verrichten. Gelbsucht, Erbrechen, Fieber waren niemals vorhanden, Stuhlgang war stets regelmässig. Seit Mai 1904 hatte er bei längerem Gehen des Oefteren brennende Schmerzen in der rechten Seite, die

sich bis zum Rücken hinzogen. Dabei fühlte er sich matt und missgestimmt. Anfang September 1904 trat ein gleicher Anfall von Schmerzen in der Magen-grube, nach beiden Seiten hin ausstrahlend, auf wie in den früheren Jahren und ging auch wie früher bald vorüber. Mitte September wieder Schmerzen in der rechten Seite; der zugezogene Arzt stellte eine Anschwellung der Leber und der Gallenblase fest und verordnete eine Karlsbader Cur. Seitdem liessen die Schmerzen nach, doch fühlte sich Pat. dauernd sehr matt. Mitte October und Mitte November vom Arzte Fieber über 39° festgestellt. Appetit mässig, Stuhlgang in den letzten Wochen etwas träge. Pat. will seit dem Sommer 04 etwa 20 Pfund an Körpergewicht abgenommen haben. Herr Dr. Danziger-Ballenstedt sendet uns den Pat. zu mit der Angabe, dass er vor einigen Wochen neben Vergrösserung und Verhärtung der Leber die Gallenblase als deutlich palpablen Tumor gefühlt habe. Er halte ein Empyem der Gallenblase für am wahrscheinlichsten, zumal da mehrmals abendliche Temperatursteigerungen bestanden hätten.

Befund: Ziemlich anämisch aussehender, abgemagertor Mann. Abdomen im Ganzen aufgetrieben und bei der Palpation resistent. Am meisten tritt schon bei der Inspection die Leber- und Magengrubengegend hervor. Die Leberdämpfung reicht in der Mammillarlinie bis zur 5. Rippe, nach unten fast bis in Nabelhöhe. Auf Druck ist die Leber nur mässig empfindlich. Bei Aufblähung des Magens bleibt die Dämpfung bestehen. Urin frei; Stuhlgang normal in Farbe und Consistenz. Abendliche Temperaturen zwischen 38° und $39,2^{\circ}$ schwankend.

Diagnose: Leberechinococcus am wahrscheinlichsten. Empyem der Gallenblase mit grosser cirrhotischer Leber allerdings auch möglich. Nicht ganz auszuschliessen ein cystischer Tumor des Pankreas.

Operation am 29. 11. 04 in guter Sauerstoff-Chloroformnarkose (60 Min.). Wellenschnitt. Der gefühlte Tumor ist die sowohl nach unten als zwerchfellwärts stark vergrösserte Leber. Die Gallenblase zeigt verdickte Wandungen, ist allseitig mit Colon und Netz verwachsen. An der Convexität der Leber, hoch im Subphrenium, dem palpierenden Finger kaum zugänglich, fühlt man das Lebergewebe verdünnt, anscheinend fluctuirend. Punction mit der Pravaz'schen Spritze ergiebt leicht getrübe, opalescirende Flüssigkeit. Deshalb Rippenknorpelresection nach rechts oben vom Wellenschnitt und von hier aus Tamponade auf die fluctuirende prall gespannte Leberconvexität, mit drei Tampons, gerade an der Stelle, an welcher die Punction stattgefunden hatte. Ueber diese Stelle werden die Tampons durch ein Knopfloch der Haut herausgeleitet. Hierauf Lösung der Gallenblase aus ihren Verwachsungen, leichte Ectomie. Tamponade mit 2 Tampons auf Leberbett der Gallenblase und Ligamentum hepato-duodenale. Choledochus normal. Schluss der Bauchwunde mit Durchstichknopfnähten bis auf die Herausleitungsstelle der 2 Tampons, die wegen der tief herabreichenden Leber nicht weit vom unteren Wundwinkel zu liegen kommt. Dauer der Operation 45 Minuten.

In der aufgeschnittenen Gallenblase trübe Galle, eine schwarz imbibirte haselnussgrosse Echinococcusblase und ein erbsengrosses schwärzliches Con-

crement. Die Untersuchung der Gallenblase im pathologischen Institut Marburg ergibt folgenden Befund: „Die Gallenblase zeigt weder an ihrer Schleimhaut noch sonstwie an ihrer Wandung irgend welche bemerkenswerte Veränderungen. Der Gallenblase liegt bei ein kleines schwärzliches Häutchen. Mikroskopisch weist die Schleimhaut mässig hohe Falten auf, ist bedeckt mit wohl erhaltenem cylindrischen Epithel, welches bald mehr, bald weniger tief in drüsenartigen Räumen sich zwischen Muskelspalten in die Tiefe schiebt. An manchen Stellen gehen diese drüsenartigen Einsenkungen bis fast zur Serosa hindurch und zeigen hier an der Aussenseite der Musculatur oft ziemlich starke Erweiterungen. Die mikroskopische Untersuchung des beigelegten Häutchens zeigte, dass es sich um die Wandung einer Echinococcusblase handelt“.

30. 11. Befinden nach der Operation gut, Temperatur ist zur Norm abgefallen.

5. 12. 38,2—39,0. Verband von Secret durchtränkt. Lockerung der Tampons, die auf der Leberoberfläche den Echinococcus bedecken.

12. 12. Die Tamponade auf der Leberoberfläche wird entfernt. Leber ringsum fest verklebt. Mit dem Messer wird der dünne Leberüberzug über dem Echinococcus eingestochen. Einführen einer Kornzange und Erweiterung der Wunde mit derselben. Ausspülung der Höhle mit physiolog. Kochsalzlösung. Es werden neben trüber Flüssigkeit hunderte von weissen, gelben, grauen bis schwärzlich gefärbten Echinococcusblasen von Bohnen- bis Hühnereigrösse herausgespült. Dickes Drain in die Echinokokkenhöhle. Entfernen aller Bauchwandnähte des Wellenschnitts. 1 Stunde nach dem Verbandwechsel schnell vorübergehender Schüttelfrost. Abendtemperatur seit 5. 12. zum ersten Male wieder normal.

13. 12. Verband trocken. Rohr drainirt offenbar schlecht. 37,9—39,0.

14. 12. Verbandwechsel. Nach Herausnahme des Rohres wird wieder eine gleich grosse Menge von Blasen, darunter mit gelbem Eiter gefüllte, herausgespült. Einführen eines dickeren Drains.

15. 12. Nochmals eine gleiche Menge Blasen ausgespült. Die Höhle ist offenbar sehr gross; man stösst mit dem Spülkatheter nirgends an eine Wandung derselben. Dickes Drain. Die beiden Tampons aus der Bauchhöhle werden entfernt und durch einen dünnen Gazestreifen ersetzt. 37,7—38,8.

16. 12. Verband sehr stark durchtränkt, da das Rohr zum ersten Mal gut drainirt hat. Heute sind noch etwa 100 Blasen und reichlich gallig-eitrig Flüssigkeit herausgespült. 38,3—38,7.

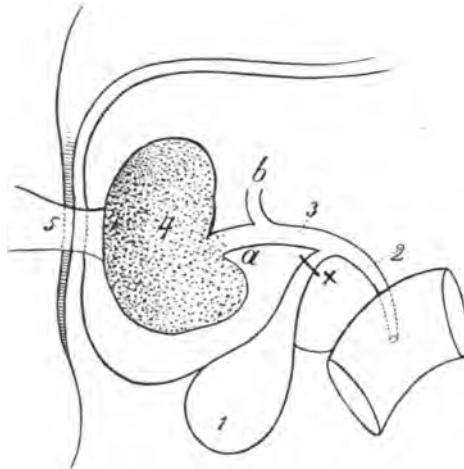
18. 12. Die Zahl der täglich ausgespülten Echinococcusblasen hat erheblich abgenommen.

20. 12. Die Cystenöhle communicirt heute mit dem unteren Wundtrichter des Gallenblasenleberbettes anscheinend durch eine ziemlich weite Oeffnung. Nur vereinzelte Blasen werden noch ausgespült. Die langen Fäden aus dem unteren Wundtrichter (Ductus cysticus u. A. cystica) lassen sich entfernen. Abendtemperaturen noch bis 39,0. Appetit schlecht.

6. 1. 05. Appetit etwas gebessert. Pat. steht zuweilen etwas auf. Beim Ausspülen fließt die Flüssigkeit heller zurück. Ab und zu kommt noch eine Blase zum Vorschein. Die Höhle ist bedeutend verkleinert, aber noch immer recht umfangreich. Da die Abflussverhältnisse sehr ungünstige sind, das Secret sich immer in der Höhle staut, so wird, um die Heilung zu beschleunigen, beschlossen, eine hintere Gegenöffnung anzulegen. Deshalb am

13. 1. 05 Operation in guter Sauerstoffchloroformnarkose: Resection je eines 8 cm langen Stückes der 9. und 10. rechten Rippe in der hinteren Axillarlinie. Eröffnung der Pleurahöhle, in welcher sich kein Exsudat vorfindet und welche nirgends pleuritische Verklebungen zeigt. Vorziehen des Zwerchfells und Abschluss der Pleurahöhle durch Annähen der zarten, leicht

Figur 1.



1. Gallenblase ist bei X entfernt. — 2. Choledochus. — 3. Hepaticus, a) rechter Ast, b) linker Ast. — 4. Echinococushöhle. — 5. Peripleurale Incision.

einreißenden Pleura costalis an dasselbe. Tamponade mit Krüllgaze. Verkleinerung der Haut-Muskelwunde durch einige Knopfnähte (Fig. 1). Athmung nach der Operation ruhig, Puls langsam, kräftig. Abends 38,7.

14. 1. 38,1—38,1. Ruhige Athmung. Verbandwechsel der vorderen Wunde. Sehr viel eitrig-galle in der Höhle, Ausspülung. Einlegen eines langen Schlauches in die Wundhöhle, dessen anderes Ende in eine Urinflasche geleitet wird. Die Communication zwischen Echinococushöhle und der Tamponadestelle der Ectomie ist anscheinend geschlossen; der letztere Wundtrichter ist bis auf eine feine Fistelöffnung, die wenig secernirt, zugeheilt.

15. 1. Verband trocken; Flasche zur Hälfte mit eitrig-galliger Flüssigkeit gefüllt. Desgleichen am folgenden Tage.

17. 1. Da gar nichts in die Flasche gelaufen ist, wird der Verband gewechselt.

19. 1. Reichlich trübe Flüssigkeit in der Flasche. Hintere Tamponade entfernt. Zwerchfell mit der Pleura parietalis allenthalben gut verklebt. Neue lockere Tamponade daselbst. In die vordere Wundhöhle wieder ein langer Schlauch eingeführt nach Ausspülung derselben.

23. 1. Von vorne wird eine Kornzange in die Echinococcushöhle eingeführt, bis dieselbe in der hinteren Wunde das Zwerchfell vorbuchtet. Incision auf die Kornzange; die beiden Peritonealblätter sind verklebt; die Oeffnung wird durch Spreizen der Kornzange erweitert und ein starkes Drain von hinten nach vorn durchgezogen, so dass es gerade in der vorderen Oeffnung erscheint. Hinten bleibt der Schlauch lang und wird in eine Flasche geleitet. Secret hat guten Abfluss.

25. 1. Temperatur normal. Täglich laufen fast 3 Urinflaschen voll trüber gallig gefärbter Flüssigkeit ab.

28. 1. Verband wird alle 2 Tage gewechselt, alles Secret und alle Galle laufen nach hinten in die Flasche ab, die täglich 2—3 Mal geleert wird. Stuhlgang vollkommen acholisch. Appetit sehr schlecht. Kein Fieber. Bei jedem Verbandwechsel Stücke der Echinococcuswand entleert.

2. 2. Beim Verbandwechsel ein grosses Stück, anscheinend das letzte, der stark gallig-gelb gefärbten, stinkenden Echinococcuswandmembran entfernt. Neues Drain durch die Wundhöhle, das vorn und hinten abgeschnitten wird.

3. 2. Verband stark gallig durchtränkt. Mit der Kornzange nochmals ein grosses Stück Echinococcuswandung entfernt.

15. 2. Ausgiessen der Wundhöhle mit Jodtinctur, danach Ausspülung mit Kochsalzlösung. Am Nachmittag viel Schmerzen und grosse Mattigkeit.

16. 2. Verband nicht durchtränkt, bleibt liegen.

17. 2. Verband durch. Nochmaliges Ausgiessen der Höhle mit Jodtinctur.

18. 2. Verband trocken, Appetit besser. Stuhlgang etwas gefärbt.

22. 2. Pat. hat sich letzte Woche gut erholt und nimmt an Gewicht zu (von 90 Pfd. auf 96 in 7 Tagen). Fortlassen des Drainrohres.

28. 2. Vordere Oeffnung, die durch die Rippenknorpel in die Echinokokkenhöhle führte, ist fest geschlossen, durch die hintere noch viel Galle gelaufen, so dass täglich mindestens ein Mal verbunden werden muss. Hintere Oeffnung bereits so eng, dass sich der Spülkatheter kaum noch einführen lässt. Abends 40,2⁰, 140 Pulse, grosse Hinfälligkeit, offenbar durch Retention der inficirten Galle in der Wundhöhle bedingt.

1. 3. Gegen Morgen macht sich die Galle nach aussen Luft, der Verband wird durchtränkt, das Fieber fällt ab. Kurzes Drain in die hintere Wundöffnung.

18. 3. Täglich verbunden, dabei fieberfrei, so lange keine Retention stattfindet. In den letzten Tagen leichtes Fieber, bedingt durch eine schmerzhaft Anschwellung am unteren Ende des Brustbeins und um die vordere ehemalige Drainagestelle herum, die von den cariös gewordenen Resectionsstellen der

Rippenknorpel ausgeht. Im Aetherrausch Spaltung und Extraction von drei mehrere Centimeter langen Rippenknorpelsequestern.

29. 3. Gallenfluss hält unverändert stark an. Heute wird die noch über hühnereigrosse Echinokokkenhöhle mit steriler Gaze fest tamponirt, nachdem sie mit dem scharfen Löffel leicht ausgekratzt wurde. Abends Fieber.

30. 3. Gallenfluss hält an.

14. 4. Seit einigen Tagen wieder Fieber. Unterer Theil des Brustbeins rechts stark druckempfindlich, daselbst an einer Stelle Crepitation im Sterno-costalgelenk. In Aethernarkose Abtragung einer Anzahl nekrotischer Knorpelenden bis zu ihrem Uebergange in die knöchernen Rippen, desgleichen des unterminirten lateralen unteren Theiles des Sternum. Tamponade der entstandenen grossen Wundfläche mit Jodoformgaze. Rechts vom Brustbein sind jetzt bis auf die 3 obersten alle Rippenknorpel bis zu den Rippen hin entfernt. Nirgends ist die Pleura verletzt. Abtasten der Echinokokkenhöhle von der hinteren Oeffnung aus; sie ist noch über zeigefingerlang und doppelt daumenstark. Nach Auskratzung wird die Höhle fest mit Jodoformgaze ausgestopft. Abends fieberfrei.

15. 4. Gallenfluss unverändert. Nochmaliges Ausstopfen der Höhle mit Jodoformgaze.

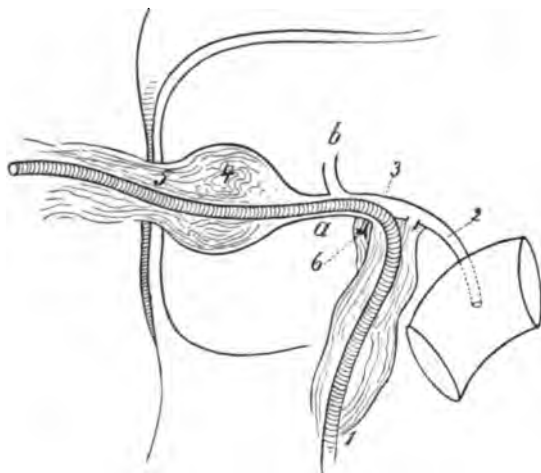
20. 4. Täglich verbunden. Vordere Wundfläche der Rippenknorpeloperation vollkommen rein und in Granulation. Patient, der wieder stark abgemagert war in den letzten Tagen, fühlt sich wieder wohler, hat etwas Appetit, ist fieberfrei. Stuhlgang dauernd acholisch.

1. 5. Seit 10 Tagen vollkommen fieberfrei. Vordere Wundfläche verkleinert sich gut, noch etwa handflächengross. Nachdem man durch den Verlauf der Krankheit zu der festen Ueberzeugung gekommen ist, dass im Hepaticus oder Choledochus ein Hinderniss (wahrscheinlich eine Echinococcummembran) stecken muss, wird Pat. zur Operation für den folgenden Tag vorbereitet; es soll der Versuch gemacht werden, das Hinderniss im Choledochus aufzusuchen und zu entfernen; da bei dem totalen Gallenfluss eine Besserung des ganz darniederliegenden Appetits und damit eine Hebung des Kräftezustandes — Fat. wiegt nur noch 86 Pfund — nicht mehr erwartet werden kann, ist es eine Indicatio vitalis, das jetzige fieberfreie Stadium zur Operation zu benutzen.

2. 5. Zum ersten Male wieder Fieber seit über 10 Tagen, 39,2° C. Dabei Allgemeinbefinden gut. Operation im Beisein der Herren Prof. Dr. Payr-Graz, Dr. Schmilinsky-Hamburg, Dr. Cohn-Lodz und Dr. Lammert-Regensburg. Schnitt in der alten Wellenschnittnarbe. Leber ist mit der Bauchwand verwachsen, wird abgelöst. Geringe Blutung aus dem an einigen Stellen verletzten Lebergewebe. Tamponade. Da, wo die Gallenblase extirpirt war, führt noch ein feiner Fistelgang in die Tiefe. Freilegung der Unterfläche des rechten Leberlappens und des Lig. hepato-duodenale gelingt nach mühsamer Arbeit. Um besser Platz zu gewinnen, wird von dem Fistelgang aus die Bauchwand bis zum Nabel quer durchtrennt. Tampon auf den vorquellenden Magen. Jetzt gelingt es, den Choledochus zu isoliren und zu incidiren. Hepaticus und Choledochus lassen sich sondiren; sie sind ziemlich eng und leer.

Papille durchgängig. Eine in den Hepaticus eingeführte schlanke Kornzange lässt sich so tief einführen, dass man das Gefühl hat, bis in die Echinococcus-höhle vorgedrungen zu sein. Das ist, wie sich durch Palpation von der hinteren Fistelöffnung aus feststellen lässt, auch der Fall. Es wird nunmehr die Kornzange so weit vorgeschoben, dass sie im Loch der Thoraxwand, wo die transpleurale Operation gemacht wurde, erscheint. Die Branchen der Zange werden gespreizt, ein dünnes Gummirohr wird gefasst und dieses so weit zurückgezogen, dass es nur noch mit der Spitze in der Echinococchshöhle liegt. Der übrige Theil des Rohres liegt im Hepaticus und wird wie bei der Hepaticusdrainage nach aussen geleitet. Nach Stillung der Blutung 3 Tampons um

Figur 2.



Gallenblase ist excidirt, bei 6 Cysticusstumpf, das Rohr von der Choledochus-Incision aus durch den Hepaticus 3 a und durch die Echinococchshöhle 4 hindurch nach aussen geleitet.

das Rohr. Bauchwandnaht. Gute Sauerstoff-Chloroformnarkose. Dauer der Operation 1 Stunde (Fig. 2).

2. 5. Abends bereits fieberfrei, 37,1°. Gutes Befinden.

3. 5. Verband hinten durchtränkt, wird überwickelt.

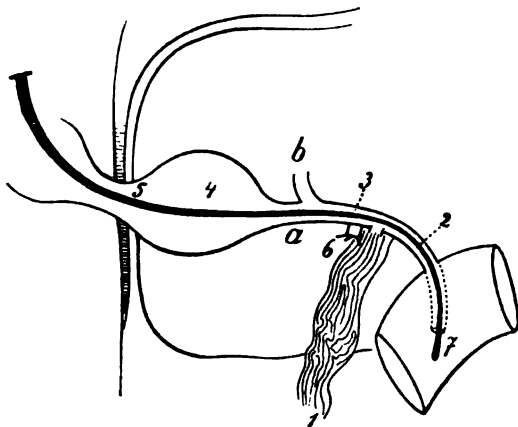
8. 5. Da alle Galle nach hinten ablaufen musste, so dass täglich verbunden wurde, wird heute das Rohr um etwa 2 cm nach vorn aus der Wunde gezogen und die hintere Wunde leicht tamponirt.

9. 5. Hintere Wunde sehr eng. Die Tampons werden aus der vorderen Wunde, die sehr gut aussieht, entfernt. Rohr bleibt liegen. Neue Tamponade. Hintere Wunde wird mit Collodium und Watte verklebt. Die Galle läuft nunmehr nach vorn in die Flasche ab. Gutes Allgemeinbefinden.

10. 5. Entfernung des Rohres aus dem Hepaticus. Dasselbe wird nur noch in den vorderen Wundtrichter bis in die Incisionsstelle des Choledochus geführt. Alle Galle läuft nach vorn.

13. 5. Heute wird ein französisches Bougie von der perpleuralen Wunde aus in die Echinococcushöhle, von da aus in den Hepaticus und Choledochus durch die Papille ins Duodenum geschoben, um die Durchgängigkeit der Gallenwege zu beweisen (Fig. 3). Nach Entfernung des Bougies Durchspülung des Hepaticus und Verklebung der hinteren Wunde mit Watte und Collodium.

Figur 3.



Ein französ. starkes Bougie ist von der hinteren (perpleuralen) Wunde aus durch die Echinococcushöhle, Ductus hepaticus, choledochus, durch die Papilla duodeni hindurch bis in das Duodenum vorgeschoben (7 Papilla duodeni, 1 äussere Fistel).

15. 5. Wiederum Bougierung des Hepaticus und der Papilla duodeni vom perpleuralen Schnitt aus. Gallenfluss hinten geringer. Stuhlgang gestern etwas gefärbt.

17. 5. Mit Heftpflaster, welches dachziegelförmig übereinandergelegt wird, wird die hintere (perpleurale) Wunde nach Tamponade mit Watte so wasserdicht geschlossen, dass die Galle fast alle nach vorn durch die Choledochusincision acfliessen muss. Allgemeinbefinden sehr gut, Appetit besser. Stuhlgang färbt sich.

20. 5. Heute wird beim Ausspülen der Echinokokkenhöhle und des Ductus hepaticus eine Echinokokkenblase herausgespült. Die mikroskopische Untersuchung bestätigt den Befund. Hintere Wunde sehr eng. Fast alle Galle fliesst durchs Rohr nach vorn ab.

23. 5. Bougierung der Papille des Duodenum. Der Gang ist frei; Galle läuft fast sämtlich nach vorn ab.

26. 5. Heute viel weniger Galle geflossen, anscheinend ein grösserer Theil bereits in den Darm abgegangen.

28. 5. Die hintere Wundöffnung ist ganz eng. Dieselbe wird nicht mehr tamponirt. Ausspülen des Hepaticus von vorn ruft jetzt heftige Koliken hervor, da das Wasser nicht mehr frei nach hinten abfliessen kann.

3. 6. Hintere Wunde ist geschlossen; die Galle läuft alle nach vorn.

4. 6. Im Aetherrausch müssen nochmals eine Anzahl Rippenknorpel-sequester und fast das ganze obere Ende des Manubrium sterni, das cariös geworden war, entfernt werden.

6. 6. Vorderer Wundtrichter nur noch lose mit Gaze tamponirt, ist bereits sehr eng. Stuhlgang färbt sich. Pat. erholt sich zusehends.

10. 6. Verband trocken; Stuhlgang gefärbt; fast alle Galle läuft nach dem Darm. Appetit seit einigen Tagen ausgezeichnet.

12. 6. Zur weiteren Behandlung in die Heimath entlassen.

Diese Krankengeschichte bietet in mancher Beziehung Besonderes. Completer Gallenfluss nach Echinokokkenoperationen wird ja nicht allzu selten beobachtet, doch ist es beinahe Regel, dass derselbe bei geduldigem Abwarten von selbst aufhört, nachdem sich die Höhle genügend verkleinert hat. Man sucht die Heilung durch die üblichen Mittel: Ausgiessen mit Jodtinctur, Auskratzen, feste Tamponade u. s. w. zu beschleunigen. Alles dieses und vor Allem 5 monatliches Abwarten hatten wir angewandt, ohne dass es uns geglückt wäre, auch nur vorübergehend des Gallenflusses Herr zu werden.

Unsere Vermuthung, dass ein Hinderniss im Ductus hepaticus oder choledochus die Ursache für den dauernden totalen Gallenfluss sein müsse, gewann daher mit jedem Tage an Wahrscheinlichkeit. In erster Linie mussten wir natürlich an eine Echinococcusblase in den Gallengängen denken, zumal da sich bei der Ectomie eine solche in der Gallenblase gefunden hatte. Aber auch ein Steinverschluss konnte nicht mit Sicherheit ausgeschlossen werden, wie wir ihn in einem früheren ähnlichen Falle, den Berger (1) beschrieb, bereits beobachtet hatten. Es war gewiss ein schwerer Entschluss, dem durch die Dauer der Krankheit und den langen Gallenfluss aufs Höchste herabgekommenen Patienten, der nur noch 86 Pfund wog, nochmals eine eingreifende Operation zuzumuthen, doch sahen wir in derselben die einzige Möglichkeit seiner Rettung. Unser Operationsplan war, zunächst den Ductus hepaticus und choledochus freizulegen, indem wir von der alten Operationsnarbe aus uns einen Weg durch die Verwachsungen bahnten, und den Choledochus zu

incidiren. Fanden wir dann ein Hinderniss — Echinococcusblase oder Stein —, so wäre mit der Entfernung desselben und folgender Hepaticusdrainage der Indication genügt worden. Fanden wir aber das vielleicht hoch oben im Hepaticus sitzende Hinderniss nicht, so war unsere Absicht, mit stumpfer Kornzange so hoch wie möglich in den Hepaticus einzugehen und mit derselben quer durch das Lebergewebe einen neuen Weg bis in die Echinococchöhle durchzustossen. Durch sofortiges Durchziehen eines Jodoformdochtes dachten wir die wahrscheinlich entstehende stärkere Blutung zu stillen. Durch Offenhalten dieses Ganges hätten wir dann der Galle die Abflussmöglichkeit aus der Echinococchöhle nach dem Hepaticus und Duodenum hin verschafft. Da die Gallenblase leider nicht mehr zur Verfügung stand, kam die sinnreiche Methode, eine Anastomose zwischen Gallenblase und Echinococchöhle anzulegen, welche Körte (2) in einem Falle mit sehr gutem Erfolge anwandte, für uns nicht in Betracht. Wir fanden zwar bei der Operation das Hinderniss im Hepaticus nicht — die obturirende Blase wurde erst einige Zeit danach durch Spülungen herausbefördert —, doch hatten wir vielleicht zum Heile des Patienten es nicht nöthig, uns einen „neuen Hepaticus“ durch das Lebergewebe zu bohren, da ein sehr starker Hepaticusast oder der rechte Hepaticus selbst in die Echinococchöhle mündete, ein Ereigniss, das Sasse (3) in mehreren Fällen von Echinokokkenoperationen beobachten konnte. Wir zogen ein starkes Drainrohr von hinten durch die Höhle in den Hepaticus und leiteten es durch die Choledochotomieöffnung nach vorne in eine Flasche, wie wir es bei den einfachen Hepaticusdrainagen zu thun gewöhnt sind. Indem wir das Rohr allmählich nach vorne herauszogen, bis es nach etwa 14 Tagen nur noch in der Choledochusöffnung lag, konnten wir bequem die ganze Galle nach vorn ableiten und dabei eine ausgezeichnete Durchspülung des Gallensystems vornehmen. Gelang es doch, ausser der grösseren Echinokokkenblase wiederholt kleine Reste von Blasen, Bilirubinklumpchen und Gallenschleim in grösseren Mengen herauszuspülen, bis schliesslich die Galle ganz klar ablied. Nachdem wir auf diese Weise die gesammte Galle nach vorn abgeleitet hatten, schloss sich die Echinococchöhle und die hintere Fistelöffnung bald, da sie durch die überlaufende und stauende inficirte Galle nicht mehr künstlich offen gehalten wurde. Dass der Gallenfluss aus der

Choledochusfistel hinterher in Kürze versiegen würde, daran war nach den Erfahrungen bei den Hepaticusdrainagen nicht zu zweifeln.

Als es uns geglückt war, sämtliche Galle durch die Hepaticusdrainage nach vorne abzuleiten, — hinten bestand nur noch ein feiner, für die Sonde durchgängiger Spalt, vorn war der Choledochus bei der Enge und dem schrägen Verlauf des Wundtrichters dem Auge nicht mehr zugänglich zu machen — war es für uns von besonderem Interesse, uns von dem Freisein der Papilla duodeni und der guten Durchgängigkeit des retroduodenalen Theiles des Choledochus zu überzeugen, zumal da die Stühle zunächst noch vollkommen acholisch blieben. Dies erreichten wir in ausgezeichneter Weise durch die Bougierung der Papilla duodeni quer durch die Leber von der perpleuralen Fistelöffnung aus. Ein französisches Bougie mittlerer Stärke liess sich leicht durch die hintere Oeffnung in die Echinococcushöhle, in den rechten Hepaticus und in den Choledochus einschieben, und deutlich fühlte der leitende Finger das charakteristische schnellende Gefühl beim Passiren der Papille. Am Tage nach einer derartigen Bougierung war auch der Stuhl zum ersten Male etwas gefärbt, vielleicht hatten wir mit dem Bougie einen in der Papille sitzenden Schleimpfropf ins Duodenum befördert. Wir können dieses Verfahren der Bougierung der Papilla duodeni quer durch die Leber hindurch, das bislang wohl noch nie geübt wurde, für ähnliche Fälle als rationell durchaus empfehlen.

Einen gleichen Fall wie den unsrigen konnte ich in der Literatur nicht finden. Sehr ähnlich ist der schon oben citirte Fall von Körte (2) aus dem Jahre 1897. Körte machte bei einem durch Gallenverlust stark heruntergekommenen Mann, nachdem er sich 7 Monate fruchtlos mit Auskratzen, Aetzen u. s. w. abgemüht hatte, folgenden Eingriff: „Umschneidung der Fistel, Freilegung der Gallenblase, in der wenig klare Galle ist, Eröffnung derselben. Der Ductus choledochus ist frei. Während ein Finger in der Gallenblase ist, wird eine starke Sonde in die Fistel eingeführt, dieselbe reicht bis nahe an die Porta hepatis. Zwischen dem Finger in der Blase und der Sonde in der Fistel besteht eine 2—3 cm dicke Leberschicht. Mit gekrümmtem Troicart wird von der Fistel aus nach der Gallenblase durchgestossen und durch die Troicartcanüle

ein Drainrohr nachgezogen, derart, dass das eine Ende des Rohres in der Leberfistel liegt, das andere durch die Gallenblase geleitet wird. Die Gallenblase wird dann bis auf die Drainöffnung vernäht; die äussere Oeffnung der Leberfistel wird mit zwei Reihen Catgutnähten geschlossen, die Bauchwunde bis auf die Drainöffnung vernäht. Die Galle lief nun durch das von der Fistel aus durch die Gallenblase nach aussen geleitete Rohr ab. Nach 9 Tagen Rohr entfernt, Faeces schwach gallig gefärbt. Nahezu 2 Monate später völliges Aufhören der Gallenabsonderung aus der Fistel, $\frac{1}{2}$ Monat danach völlig geheilt. Am 14. April 1898 geheilt vorgestellt auf dem Chir. Congress.“ Epikritisch macht Körte dazu noch folgende Bemerkungen: „Im vorliegenden Falle bestand also eine seitliche Oeffnung in einem grossen Gallengange nahe der Leberpforte, vermuthlich des Ductus hepaticus oder eines Hauptastes desselben. Die grosse Belästigung und Schwächung des Kranken durch den totalen Gallenverlust liessen ein Einschreiten als absolut nothwendig erscheinen. Nachdem 7 Monate lang alle sonst bekannten Mittel erfolglos angewandt waren, wurde in der geschilderten Weise die Fistel in der Leber, durch welche die Galle nach aussen abfloss, statt mit den äusseren Gallenwegen mit der Gallenblase in Verbindung gebracht. Das Rohr, welches die Oeffnung zwischen Lebergallenfistel und Gallenblase herstellen sollte, wurde nach 9 Tagen durch die Gallenblasenöffnung entfernt. Danach floss noch ca. 1 Monat hindurch ein grosser Theil der Galle nach aussen ab — jetzt durch die Gallenblasenfistel —, während ein kleiner Theil in den Darm gelangte, dann erst stellte sich Verminderung, bald darauf völliges Versiechen des Gallenabflusses nach aussen ein. Mit diesem Zeitpunkte begann die Erholung des Kranken. Für Fälle von solcher Hartnäckigkeit, wie der geschilderte, erscheint auch ein energischer Eingriff geboten. Da derartige Lebergallenfisteln stets an einem der grossen Gallengänge ihre Quelle haben müssen, so erscheint die Anastomosenbildung zwischen dem Fistelcanal und den normalen Gallenwegen (Gallenblase) als das rationellste Verfahren. Voraussetzung dafür ist, dass die extrahepatischen Gallengänge — Ductus hepaticus und Choledochus — frei sind. In meinem Falle wurde die Durchgängigkeit dieser Gänge bei der Operation constatirt. Ob die angelegte Anastomose zwischen Leberfistel und Gallenblase sich dauernd offen gehalten hat, indem

sich ein epithelialisirter Gang ausbildete, oder ob später Verschluss der abnormen Communication eingetreten ist und die Galle wieder auf den normalen Bahnen in den Hepaticus und Choledochus strömt, das vermag ich nicht zu sagen.“

Ueber Verschluss der Gallengänge durch Echinococcusblasen und Heilung durch Choledochotomie nebst Radicaloperation lieferte Sasse (3) einen werthvollen Beitrag. Allerdings handelte es sich nicht um Gallenfluss nach Echinococcusoperation bei seinen Fällen, sondern vor der Operation des Echinococcus selbst wurde die Diagnose auf Verschluss der Gallengänge durch Blasen gestellt. Sasse hat zwei Fälle beobachtet, in denen Echinococcusblasen einen vollständigen Verschluss des Ductus choledochus mit eitriger Cholangitis und schwerem Ikterus verursacht hatten, und die beide durch Choledochotomie nebst Radicaloperation des Echinococcus geheilt wurden. Auch bei diesen Fällen mündeten äusserst starke Hepaticusäste direct in die Echinokokkenhöhle. Sasse kommt am Schlusse seiner Arbeit, als er die Choledochotomie beim Leberechinococcus mit Cholangitis empfiehlt, zu folgenden treffenden Erwägungen: „Hierher gehören auch besonders diejenigen Fälle, in denen nach einer gewöhnlichen Echinococcusoperation sich ein langdauernder totaler Gallenfluss einstellt. Es ist mir gar nicht unwahrscheinlich, dass in manchen dieser Fälle der Grund hierfür in einer Verstopfung des Ductus choledochus durch hineingeratene Echinococcusblasen liegt. Wenngleich es ja nicht unmöglich erscheint, dass dieser Verschluss auch spontan wieder zurückgehen kann, indem die Blasen absterben oder zerfallen oder auch von der nachrückenden Galle schliesslich in den Darm getrieben werden, so wird dieses doch immerhin eine geraume Zeit dauern, in welcher die fortschreitende eitrige Cholangitis sowie der totale Gallenfluss das Leben des Patienten aufs äusserste gefährden und nicht selten auch vernichten. Es ist daher gewiss richtiger, durch ein zielbewusstes chirurgisches Handeln die Heilung und den Erfolg soweit wie möglich zu sichern, als sie dem Zufall zu überlassen.“ Dass Sasse mit diesen Ausführungen vollkommen im Recht ist, beweist die mitgetheilte Krankengeschichte unseres Falles, in welchem es zum ersten Male geglückt ist, einen totalen Gallenfluss in Folge Choledochusverschlusses durch eine Echinococcusblase mittels Choledochotomie und Hepaticusdrainage der Heilung entgegenzuführen.

L i t e r a t u r.

1. Berger, Ueber den Gallenfluss nach Echinokokkenoperationen. Beiträge zur Bauchchirurgie. N. F. Kehr, Berger u. Welp. S. 217.
 2. Körte, Erfahrungen über die Operation des Leberechinococcus. Beiträge zur klin. Chirurgie. Bd. 23. S. 280.
 3. Sasse, Ueber den Verschluss des Ductus choledochus durch Echinococcusblasen und Heilung durch Choledochotomie nebst Radicaloperation. Dieses Archiv. Bd. 74. S. 956.
-

XXIII.

Ueber den postoperativen Vorfall von Baucheingeweiden ¹⁾.

Von

Dr. O. Madelung.

Jeder, der sich mit Bauchchirurgie beschäftigt, muss wissen, dass unter Umständen die angelegten Bauchschnittwunden nicht in regelmässiger Weise heilen, sich wieder öffnen, platzen können, dass es dann zum Vorfall von Baucheingeweiden kommen kann. Wer solche bösen Ueberraschungen selbst noch nicht erlebt hat, dem kann dazu von heute auf morgen Gelegenheit werden.

Eigene Erfahrungen haben mich veranlasst, ja gedrängt, mich eingehender mit dieser Art von „Unfällen“ zu beschäftigen, zu prüfen, wie sie zu vermeiden, wie sie — wenn eingetreten — zu behandeln seien.

Wichtig genug sind fürwahr diese Fragen.

Der postoperative Vorfall von Baucheingeweiden bringt dem Operirten neue Lebensgefährdung, bedingt mindestens eine Verzögerung seiner Heilung. Für die Aerzte werden verlegene Situationen, oft grosse Sorgen bereitet. Sehr wohl kann das Vorkommniss, als die Folge eines ärztlichen „Kunstfehlers“ gedeutet, den Operateur mit den Gerichten in Verbindung bringen. Es ist dies, wie ich weiss, in allerjüngster Zeit auch geschehen.

Einzel-Beobachtungen von postoperativem Vorfall von Baucheingeweiden sind in der Literatur in reichlicher Fülle mitgetheilt worden. Aber meist wird in den betreffenden Publicationen nur das „Curiose“ des Falles besprochen und oft genug werden die

¹⁾ Theilweise vorgetragen am 3. Sitzungstage des XXXIV. Congresses der Deutschen Gesellschaft für Chirurgie, 28. April 1905.

Ursachen, weil die Autoren nur ihr eigenes Erlebniss kannten, in irrtümlicher Weise gedeutet.

Eine etwas eingehendere Besprechung fand, meines Wissens, der Gegenstand nur in den in Nachfolgendem zu nennenden Arbeiten.

1880 schreibt Bruntzel über „Die secundäre Dehiscenz der Wunde nach Ovariectomie“, nachdem in der Breslauer Frauenklinik rasch hintereinander bei drei von Spiegelberg Operirten solche eingetreten. Bruntzel stellte einige ähnliche Beobachtungen aus der casuistischen Ovariectomieliteratur zusammen.

Seitdem wird in Deutschland das „fatale Ereigniss“ von den gynäkologischen Lehr- und Handbüchern zwar besprochen, meist aber nur in Form kurzer Bemerkungen; die Chirurgischen erwähnen dasselbe nicht einmal.

Anders in Frankreich.

1897 widmet L. Tixier in Lyon in seiner umfangreichen Thèse „Pratique de l'éviscération en chirurgie abdominale“ auch der Éviscération post-opératoire spontanée ein Capitel. Er bezeichnet mit dieser Benennung: La sortie spontanée hors du ventre des intestins, secondairement à une première intervention, dont l'incision est en voie de cicatrisation ou dont la cicatrice se rompt plus ou moins tardivement.

1900 lenkt Chavannaz-Bordeaux in einer grösseren Abhandlung die Aufmerksamkeit der Chirurgen auf das Thema. Er kann seinen Ausführungen 24 Beobachtungen zu Grunde legen, von welchen drei (Dmons u. Lande) noch unpublicirt waren. Chavannaz spricht den Wunsch aus, dass seine Arbeit durch neue Untersuchungen möchte vervollständigt werden¹⁾.

Die Arbeit von Chavannaz wird wesentlich vervollständigt — auch durch Hinzufügung von 18 noch nicht veröffentlichten Fällen — durch die 1901 erscheinende, sehr gründliche Thèse seines Schülers P. P. Recours.

In demselben Jahre besprechen den Gegenstand L. de Brianson-Toulouse auch in Form einer Thèse und E. Cestan in einem Artikel des Toulouse médical. Ch. H. Tourneville-Paris behandelt in seiner Thèse (des éventrations post-operatoires) den postoperativen Vorfal, den er éventration aiguë post-opératoire nennt.

Diesen sämtlichen Arbeiten wird in den deutschen Jahresberichten, Centralblättern u. s. w. keine Beachtung geschenkt.

1901 liefern Bauby-Toulouse, der selbst in der Klinik von Jeannel 3 Mal Éviscération post-opératoire erlebt hatte und in demselben Jahre Neermann-Kopenhagen Arbeiten.

Neermann kannte die Publication von Chavannaz. Er selbst sammelte 15 Fälle, die innerhalb von 10 Jahren in den grossen Hospitälern und Kliniken Kopenhagens, in der Praxis von Bloch²⁾, Kaarsberg, Wanscher,

¹⁾ Leider sind von Chavannaz betreffs der aus der Literatur gesammelten Fälle keine Angaben über den Ort der Publication gemacht worden.

²⁾ Bloch's Fälle wurden auch von Recours veröffentlicht.

Tscherning und Saxtorph vorgekommen waren. Die zum Theil sehr interessanten Krankengeschichten theilt er ausführlich mit und stützt sich auf dieselben bei seiner Besprechung.

Eine aus dem Jahre 1903 stammende Arbeit von W. N. Orlow ist mir nur aus einem kürzesten Referat bekannt. Orlow hatte selbst 2 Fälle von postoperativem Vorfal gesehen und in der Literatur noch 24 ähnliche Fälle gefunden.

Der erste und Hauptzweck, den meine vorliegende Arbeit verfolgte, war, wie ich schon bemerkte, festzustellen, durch welche Verhältnisse das Zustandekommen von postoperativem Vorfalle begünstigt und bedingt wird.

Dass Operationswunden aller Art nicht in einer den Wünschen derer, die sie anlegten, entsprechenden Weise heilen, dass ihre erste Vereinigung ausbleibt, ist eine alltägliche Beobachtung. Meist — beispielsweise bei Gliedabsetzungen — sind die Ursachen leicht erkennbar. Meist sind die Folgen nicht schwerwiegend. Der Schaden lässt sich, freilich nur mit grösserem Zeitopfer, durch Anwendung einfacher Mittel wieder gut machen.

Anders steht es betreffs der Bauchschnittwunden, bei denen, wie von vornherein anzunehmen, besondere Umstände mindestens mitwirkend sind, bei denen der fast sicher zu erwartende Eingeweidevorfal immer eine vorher nicht berechnete Lebensgefährdung bedingt.

Diese besondersartigen Ursachen kennen zu lernen, wird am Besten geeignet sein das völlig vorurtheilsfreie Studium einer grossen Casuistik.

Ich konnte aus der Literatur 144 Fälle sammeln. Aus der Praxis einiger befreundeter Collegen, Fehling, W. A. Freund, H. Freund, Funke (Strassburg), Pagenstecher (Wiesbaden) fügte ich 6, endlich aus eigener Praxis¹⁾ 7 Fälle zu.

Die Zahl hätte sich leicht vergrössern lassen, wenn ich mich an eine grössere Anzahl von in Bauchchirurgie erfahrenen Collegen um Mittheilung ihrer betreffenden Beobachtungen bittend hätte

¹⁾ Um mich vor der Annahme zu schützen, es seien meine verhältnissmässig zahlreichen Beobachtungen von postoperativen Vorfällen durch von mir besonders häufig begangene technische Fehler — Wundinfection — verschuldet, bemerke ich schon hier, dass mein erstbeobachteter Fall aus dem Jahre 1893 stammt, der zuletzt beobachtete Ende 1904 vorkam, dass ich 4 mal nach Enterostomie wegen Darmverschluss, 2 mal nach Laparotomie bei eitriger Peritonitis, 1 mal nach Laparotomie bei einem Manne, der in einem Jahre 4 mal Bauchoperationen durchzumachen hatte und an Ileus litt, Vorfal sah.

wenden mögen. Gelegentliche Besprechungen haben mir gezeigt, dass fast Jeder sich zu erinnern weiss, postoperativen Vorfalle „einige Male“, „ein oder zwei Mal“ beobachtet zu haben. „Erlebt hat es Jeder“, schreibt mir einer unserer hervorragendsten deutschen Gynäkologen, und 1899 sagte Pozzi in der Société de chirurgie de Paris „Nous avons tous vu des cas et etc.“

Mir schienen aber die nach oben genannter Weise gewonnenen 157 Beobachtungen für meinen Zweck zu genügen¹⁾.

Wir sehen Vorfalle von Baueingeweiden eintreten nach Laparotomien, die bei Personen von jedem Alter und bei Personen beiderlei Geschlechts zu den verschiedenartigsten Zwecken unternommen worden sind. Wir sehen ihn einfachen Probepaparotomien nachfolgen, durch die der Inhalt der Bauchhöhle um nichts verkleinert wurde, ebenso den Entfernungen von grossen und grössten Tumoren.

Wir sehen ihn zu Zeiten sich ereignen, wo die Bauchchirurgie ihre ersten Anfänge nahm (Walne 1844), und ebenso — und zwar durchaus nicht selten — nach Operationen, die im letzten Jahrzehnt Männer ausführten, welche, nach ihren bekanntgewordenen Resultaten beurtheilt, über alle Mittel moderner operativer Technik verfügen.

Der Zufall hat es gewollt, dass unter den von mir beobachteten Fällen das jüngste und das älteste Individuum sich befinden, bei welchen postoperativer Vorfalle beobachtet worden ist: ein zweitägiger Knabe und eine 71jährige Frau.

Zwischen 10 und 20 Jahren standen 6 Patienten

"	20	"	30	"	"	16	"
"	30	"	40	"	"	20	"
"	40	"	50	"	"	32	"
"	50	"	60	"	"	19	"
"	60	"	70	"	"	8	"

Das Alter ist nicht angegeben in 56 Fällen. Doch lässt sich nach den Krankengeschichten annehmen, dass die meisten betroffenen Personen in mittleren Lebensjahren waren.

¹⁾ Von einer Wiedergabe der sämtlichen Krankengeschichten, auch in abgekürzter Form, sehe ich ab. Erfahrungsgemäss liest dieselben Niemand. Solchen, die sich aus irgend einem Grunde für einzelne Fälle interessiren sollten, wird das zum Schluss der Arbeit gegebene Literaturverzeichnis dienen können, auf das ich mit Zahlenanführung hinweisen werde.

118 Frauen stehen 25 Männern gegenüber. In 14 Fällen ist das Geschlecht nicht angegeben.

Es sahen postoperativen Vorfall **nach (36) Ovariectomien** Ask, Croft (doppelseitige Ovariectomie, sehr grosse Cysten), Deletrez (sehr grosse Cyste), Freund W. A. (in die Bauchhöhle geplatztes Polykystom), Fritsch (gleichzeitig Hysterectomia vaginalis wegen Carcinom), Hodder, Jeannel (doppelseitige Ovariectomie), Lyon, Mittermaier (doppelt mannsfaustgross), Nussbaum (5 Mal. 1 Mal Markschwamm, 4 Mal Cysten), Peaslee (2 Mal), Pousson (es bestand Peritonitis), Schwartz (15 l. Inhalt), Spencer Wells (6 Mal), Spiegelberg (4 Mal. 1 Mal Dermoid, 1 Mal Fibroid des Ovarium), ein Reservechirurg der Studsgaard'schen Abtheilung), Terrillon (2 Mal), Tscherning (3 Mal. 2 Mal Carcinoma ovarii. Es bestand Ascites), v. Wahl (im 3. Monat der Schwangerschaft), Walne.

Nach (10) Adnexoperationen.

Cestan, Fehling (Castration), Hegar-Kaltenbach (Castration bei einer Osteomalacischen im 8. Monat der Schwangerschaft), Jeannel (doppelseitige, Eiter gefüllte Tuben), Kannegiesser (geplatzte, schwangere Tube), Schroeder (doppelseitiger Pyosalpinx), Segond (Castration), Smyly (Salpingectomie), Tournemelle (eitriges Adnexerkrankung), Tscherning (Salpingo-Oophorectomie).

Nach (11) Myomectomien.

Bloch, Cleveland, Everke, Frank, Freund W. A. (2 Mal), Funke (fast mannskopfgross), Jahreis (kindskopfgrosses, subseröses Myom und doppelseitiger Hydrosalpinx), Olshausen (2 Mal), Tscherning (von Doppelfaustgrösse).

Nach (17) Supravaginalen Uterusexstirpationen.

Braquehaye (grosse Blutcyste im Lig. lat., Hydrosalpinx, Myom, Morbus Basedowii), Broun (ausserdem Pyosalpinxoperation), Cestan (fibromatöser Uterus und Salpingitis), Chrétien (Myom), Deletrez (Myom), Demons, Duret (Myom von 4500 g), Freund H. (colossales Myom), Jeanne (Myom), Jeannel (Carcinom), Kaarsberg (Fibrom), Kreutzmann (Myom), Neugebauer (Myom), Pantaloni, Pozzi (Uterusexstirpation und doppelseitige Adnexexcision wegen Salpingo-Ovaritis), Ryall (Myom), Tournemelle (2 Mal. 1 Mal Fibrom von 2500 g, 1 Mal doppelseitiger Pyosalpinx mit Adhäsionen am Uterus und Becken).

Nach (8) Sectiones caesareae.

Beuttner (Uterusfibrom, Schwangerschaft im 8. Monat), Braun, G. (nach Porro's Methode: Enormes Beckensarkom, Tympania uteri nach mehreren Entbindungsversuchen), Brothers (Uterusexstirpation, Fibrom- und Prolaps der Nabelschnur, Sepsis), Keenan, Lande (enormes Fibrom, Schwangerschaft fast beendet; in diesem Fall erfolgte gleichzeitig auch Ruptur der Uteruswunde), L. Meyer, Micholitsch (und Uterusexstirpation), Orlow.

Nach (6) Probe-Laparotomien.

André (grosser sekundärer Leberkrebs und Ascites); Bloch (Retroperitoneales grosses Sarkom); Cavenazzi (Magenkrebs); Laroyenne (Schwangerschaft im 6. Monat, Osteomalacie); Studsgaard (Magenkrebs); Verdelet (Magenkrebs).

Nach (2) Laparotomien wegen Peritonitis acuta.

Madelung (Perforationsperitonitis nach Contusion); Pozzi (Pelvi-peritonitis).

Wegen Peritonitis tuberculosa (4).

Arron; Le Bec; Mongie (Schwangerschaft im 5. Monat); Vanverts.

Wegen Appendicitis (2).

Schwartz, E., (eitrige A. mit Gangrän und allgemeiner Peritonitis); Wanscher.

Wegen innerer Darmeinklemmung (2).

Madelung; Tixier.

Wegen Bauchverletzung (6).

Benisowitsch (innere Bauchblutung nach Messerstichverletzung); Braun (intra-peritoneale Blasenruptur); Bull (Darmwunden durch Pistolenschuss); Jaboulay (Selbstmordversuch); Madelung (Schussverletzung durch Rehposten); Tixier (Dünndarmwunden nach Pistolenschuss; abundante Blutung).

Nach (2) Magenresectionen wegen Carcinom.

Goullioud; Pantaloni.

Nach (9) Gastroenteroanastomosierungen.

Bloch (Carcinom); Desfosses; Kümmell (Carcinom); Limin (2 Mal); Pagenstecher (Carcinom); Pantaloni (narbige Stenose); Ricard (Neoplasma); Roux (Carcinom).

Nach (17) Ileo- und Colotomien.

Bloch (wegen Rectumcarcinom); Demons (wegen Rectumcarcinom); Lauwers (Dünndarmfistelanlage wegen Darmgangrän nach Brucheingklemmung); Madelung (4 Mal. 2 Mal wegen Rectumcarcinom, 1 Mal wegen Atresia ani et recti congenita, 1 Mal Dünndarmfistelanlage wegen Ileus durch Carcinom der Flexura lienalis¹).

¹) Zwei der von mir beobachteten Fälle sind 1900 von Fr. Schneider (die Behandlung des Rectumcarcinoms und ihre Erfolge an der Rostocker chirurgischen Klinik. Beitr. z. Chir. Bd. 26. S. 453) mitgeteilt worden. Sonst fand ich nur noch gleichartige Beobachtungen von Bloch und Demons. Im Fall Lauwers steht der Vorfall nicht in directem Zusammenhang mit der Colotomieoperation. In den die Ileo- und Colotomie behandelnden Capiteln der Lehrbücher finde ich nicht erwähnt, dass p. V. nach diesen Operationen vorkommt und — wie gleich hervorgehoben sei — fast sicher den Tod bringt.

Nach (2) Darmresectionen.

Bloch (wegen Darmfisteln nach *Hernia incarcerata*); Tscherning (Dickdarmresection wegen Carcinom).

Nach dem, was ich gesehen habe, muss ich aber annehmen, dass er nicht selten erfolgt, dass die Mittheilung solcher übel verlaufenden Fälle unterblieben ist.

In der Mehrzahl der mir bekannt gewordenen Fälle handelte es sich um alte, sehr decrepide Menschen, im Fall Lauwers aber um einen 25jährigen Mann. Und ich selbst sah postoperativen Vorfall nach Operation eines 2tägigen Kindes.

Der Vorfall trat öfters sehr bald ein. In einem meiner Fälle schon drei Stunden, im Fall Bloch einen, in den Fällen Demons und Madelung zwei Tage nach der Operation. Ich sah ihn weiter dann 5 und 8 Tage p. op. eintreten.

Der Art der Befestigung des bei der Colotomie vorgezogenen Darmstückes mag im Fall Bloch einige Schuld beigemessen werden. Die Flexura iliaca ruhte auf einer durch das Mesenterium geführten Glasstange, war durch 1 Sutura im obersten und 1 Sutura im untersten Winkel fixirt, alles mit Carbolalcoholcatgut (!)“. Ich hatte aber in meinen Fällen, wie ich stets zu thun pflege, durch zahlreichste, kaum einige Millimeter von einander getrennte, mit Seide gemachte Knopfsuturen den Darm an das Peritoneum parietale befestigt.

In den Fällen, wo der Vorfall spät erfolgte, war der Heilungsverlauf absolut entzündungslos gewesen.

In Bloch's und zwei meiner Fälle trieben Hustenstösse, in einem weiteren Fall von mir Erbrechen bei starker Tympanie (chronischer Ileus) ganz gewaltige Darmstücke hervor. Mit ganz unwiderstehlicher Kraft bewirkte Schreien und Pressen das Gleiche bei dem 2tägigen Kind. — Bei dem kräftigen, mit Atresia angeborenen Kind hatte ich vergeblich den Endtheil des Darmes vom Perineum aus zu erreichen gesucht. Ich legte dann eine Darmfistel am Colon descendens an. Reichliche Fäcalsmassen traten aus: der Leib fiel zusammen. Das Kind trank gut. Am zweiten Tag fand man Nähte an der medianen Seite der Fistel durchgeschnitten und unter den Augen des Arztes prolabirte ein grosser Theil des Dünndarmes.

Eigenthümlich war die Entstehung des Vorfalles im Fall Lauwers. Bei einem 25jährigen Mann wurde, wegen seit 2 Tagen bestehender Einklemmung einer rechtsseitigen Leistenhernie, am 19. 9. Bruchschnitt gemacht. Die Einklemmungssymptome bestanden weiter. Am 2. 10. eröffnete L. den Bauch vom Nabel bis zur Symphyse, fand ungefähr 40 cm Darm gangränös. Ein Anus praeternaturalis wurde angelegt. Am 16. 10. wurde nach Flankenschnitt das obere Dünndarmende in das S. iliacum implantirt, das untere Ende geschlossen und versenkt: die Bauchwandwunde, die zum Anus praeternaturalis gebraucht worden war, wurde danach mit einem dicken Jodoformgazetampon ausgefüllt. Letzterer wurde nach 4 Tagen entfernt und durch einen kleineren ersetzt. Am Abend wurde Darmvorfall aus der subumbilicalen Oeffnung constatirt.

Es ist ohne Weiteres klar, dass Eingeweidevorfall neben einem eröffneten Darmstück (Demons und Bloch sahen in ihren Fällen, nach zweizeitiger Methode operirend, bevor sie die Fistel angelegt hatten Vorfall erfolgen) ein Ereigniss ist, das zu übelsten Folgen fast sicher führen muss. Der vorfallende Darm ist ja nicht durch Verband geschützt und wird sofort mit Koth in übelster Weise verunreinigt werden.

Man weiss kaum, was man in solchen Fällen ärztlicherseits thun soll. Lässt man den beschmutzten Darm draussen liegen, so ist mit grösster Wahrscheinlichkeit zu erwarten — es lässt sich ja Compression durch Verband nicht ausführen — dass immer mehr und mehr Darm nachfolgt. Reponirt man den in keiner Weise gründlich zu reinigenden Vorfall, so folgt Peritonitis.

Durch diesen endeten drei meiner Fälle.

Nach (3) Herniotomien und Hernien-Radicaloperationen.

Sapiejko (Bruchschnitt wegen Einklemmung einer Nabelhernie);
Tournemelle (2 Mal. Radicaloperation von Bauchbrüchen nach Myom-
Operationen).

Nach (14) Laparotomien aus unbekannt bleibenden Gründen.

Braun (2 Mal); Brettauer (3 Mal); Jastrebow (nach einer Laparotomie entsteht Verdacht auf Nachblutung; nochmalige Eröffnung des Bauches);
Malcolm; Pozzi; Reynier; Rüder, Schrader; Solowjew; Ville-
neuve; West¹⁾.

Wie man sieht, überwiegen unter den Operationen, nach denen postoperativer Vorfall erfolgte, weitaus an Zahl diejenigen, welche durch Erkrankungen der weiblichen Geschlechtstheile bedingt wurden (36 Ovariectomien, 10 Adnexoperationen, 11 Myomotomien, 17 Uterusexstirpationen, 8 Kaiserschnitte = 82), bei denen also Incision in der unteren Hälfte der Bauchwand erforderlich war.

Der Bauchschnitt lag an gleicher Stelle bei 28 weiteren Operationen, deren Zweck bekannt ist (2 Probepaparotomien, 2 Laparotomien wegen acuter Peritonitis, 4 wegen tuberculöser Peritonitis, 1 wegen Bauchbruch, 2 wegen Appendicitis, 2 wegen innerer Darm-einklemmung, 6 wegen Bauchverletzung, 7 bei Ileo-Colotomien, 2 bei Darmresectionen) und wie mit grösster Wahrscheinlichkeit anzunehmen ist, bei 14 Laparotomien aus unbekannt bleibenden Gründen, die aber sämmtlich von Gynäkologen ausgeführt worden sind.

Diesen 124 Bauchschnitten unterhalb des Nabels stehen nur 16 Bauchschnitte oberhalb desselben gegenüber (4 Probepaparotomien, 2 Magenresectionen, 9 Magen-Darmanastomosenbildungen, 1 Operation eines Nabelbruches).

Wenn man bedenkt, in welcher Häufigkeit zu unserer Zeit

Wie nebenbei bemerkt sei, hielten bei dem Kind auch die nach Reposition gelegten zahlreichen Secundärnähte nicht. Weiterbestehendes Pressen, Erbrechen (Folge der Peritonitis) brachten neuen Vorfall.

Auch in Bloch's Fall (Bl. hatte reponirt, neue Nähte angelegt, und erst als 3 Tage lang gutes Befinden bestanden hatte, eine Fistel angelegt) kam es zum zweiten Mal zum Vorfall (neue Reposition und neue Naht). Der Fall endete durch „Exhaustio virium“ am 27. Tag p. o. tödtlich. Die Section ergab keine Spuren von Peritonitis.

¹⁾ Als postoperativer Vorfall ist auch zu rechnen das, nach meiner Erfahrung, nicht ganz seltene Vorkommniss des Netzvorfalles aus Bauchfisteln, die sich nach Functionen wegen Ascites bilden (ich sah fingerlange Stücke vorfallen). Ich will diese Art aber unberücksichtigt lassen.

Operationen am Magen gemacht werden, weiter dass bisher — soweit mir bekannt — nach Operationen an den Gallenwegen, die doch so oft grosse Bauchwandschnitte erfordern, niemals postoperativer Vorfall gemeldet worden ist, so geht mit grösster Sicherheit hervor, dass nach Laparotomien in der unteren Hälfte des Bauches in viel höherem Grade postoperativer Vorfall zu befürchten ist, als nach solchen oberhalb des Nabels¹⁾.

Es entsteht nun sofort die Frage: ist der zwischen Nabel und Symphyse ausgeführte Bauchschnitt in der **Mittellinie** — **zwischen den Musculi recti** — in höherem Grade zu postoperativem Vorfall disponirend als der **Flankenschnitt**? Ein Blick auf die im Vorstehenden gesammelten Fälle zeigt, dass sie zu bejahen ist.

Doch ist hervorzuheben, dass die in mehreren Fällen beim medianen Längsschnitt von den Operateuren geübte Vermeidung der Linea alba, also die Verlegung der Incision nach aussen von derselben nicht vor postoperativem Vorfall schützte.

(58) links von der Mittellinie resp. der alten Laparotomienarbe; (92) längs des äusseren Randes des M. rectus; (97) durch den linken Rectus; Tscherning führte in seinen 6 Fällen den Schnitt immer etwas seitlich von der Linea alba durch den Rectus.

Es ist auch daran zu erinnern, dass bei 2 Appendicitis-Operationen, dass bei 6 Ileo- und Colotomien, wo der Bauchschnitt an der für solche typischen Stelle gemacht wurde, dass auch nach Bauchschnitt in der rechten Fossa iliaca [zum Zweck der Darmresection (8)] postoperativer Vorfall folgte.

Bruntzel hatte in der geringen Grösse der durch die Laparotomie entfernten Tumoren geglaubt ein Moment zu finden, welches das Zustandekommen der Dehiscenz begünstigt. Asch, Segond und von Wahl²⁾ hatten ihm dabei zugestimmt.

¹⁾ Es stimmt dies gut überein mit der Beobachtung, dass auch Brüche um so häufiger nach Laparotomien entstehen, je mehr der Leibschnitt blasenwärts liegt. „Das grössere Gewicht, der grössere Druck, der auf den unteren Theilen des Bauches lastet, drückt die Narbe dort mehr auseinander, zieht die Wunde mehr in die Quere als oben, wo dieselbe mehr nach abwärts in die Länge gedehnt wird.“ (Fritsch).

²⁾ Obgleich Letzterer in seinem eigenen Fall mit der Ovarialcyste 2 Liter Flüssigkeit entfernt hatte.

Bruntzel dachte sich, dass in den drei von ihm beobachteten Fällen infolge davon, dass die vordere Bauchwand (spec. die M. recti) ihre alte Elasticität behalten hatte, nicht, wie es bei grossen, der vordern Bauchwand anliegenden Tumoren geschieht, durch Auseinanderdrängen ihrer Muskelbündel erschlaft war, die die Musculatur der Recti abdominis durchdringenden Peritonealcatgutsuturen sich sehr bald gelockert hätten. Ein längeres Aneinanderliegen der serösen Flächen des Peritoneum sei dadurch unmöglich geworden.

Irgendwie grössere Bedeutung ist aber diesen Verhältnissen nicht zuzumessen. Ganz abgesehen davon, dass es nach Probe-laparotomien doch nur äusserst selten zum postoperativen Vorfall kommt, es ist derselbe vielfach eingetreten nach Operationen, bei denen ganz gewaltige Verkleinerungen des Bauchinhalts vorgenommen wurden.

In mehreren Fällen von Ovariectomie wird erwähnt, dass sehr grosse Massen entfernt wurden (5)¹⁾, (24) doppelseitige Ovarialcysten, (85) 15 Liter Inhalt; ebenso in Fällen von Myomectomien, (36) mannskopfgross, (96) 2500 g, (30) 4500 g Gewicht. Vor Allem war dies der Fall bei Kaiserschnitten nach Porro; (51) die Schwangerschaft war fast vollendet, das Kind lebte; ausserdem wurde „ein enormes“ Fibrom entfernt.

Schon 1863 hat Spencer Wells darauf aufmerksam gemacht, dass bei mehrmaligem, bei demselben Individuum an derselben Stelle ausgeführtem Bauchschnitt die Gefahr des Platzens der Wunde eine besonders grosse ist.

Er sah, als er selbst zum ersten Male bei derselben Kranken eine zweite Ovariectomie machte (die erste war bei der 42jährigen Frau 8 Monate vorher von einem anderen Chirurgen ausgeführt), am Abend des dritten Tages nach seiner Operation, während eines „Anfalls von Rülpsen“, den unteren Theil der Wunde aufgehen und eine Darmschlinge aus ihr hervorgetrieben werden. Die Kranke, die bis zu dem Ereigniss sich gut befunden hatte, starb am 7. Tag p. op. an Peritonitis.

Ich sehe diese Warnung später nicht beachtet, wenigstens nicht in der Literatur (mit Ausnahme von Neermann), und doch war sie berechtigt. Ich fand (excl. Spencer Wells' Fall) 9 Mal postoperativen Prolaps bei mehrmals Laparotomirten und erlebte selbst ein Mal solches (im Ganzen also 11 Beobachtungen).

Jastrebow öffnete, als er nach einer „Bauchhöhlenoperation“ Verdacht auf Nachblutung hatte, die Bauchhöhle wieder. Neue Naht. Bei Abnahme derselben nach einigen Tagen geht die ganze Wunde auf.

¹⁾ Die Frau bot vor der Operation das Aussehen einer am Ende der Schwangerschaft stehenden. Die Bauchwandungen waren vor der Naht schlaff und gaben leicht nach.

Malcolm, Pozzi, nach zum zweiten Mal ausgeführter Laparotomie.

Jaboulay. Eine (geisteskranke) Person hatte sich selbst wiederholt den Leib geöffnet. Nach einer ihrer zahlreichen Laparotomien nimmt sie selbst den Verband weg, da er sie belästige. Die Narbe zerreisst. Die Eingeweide fallen in ihr Bett.

Tournemelle. Bei einer 56jährigen Frau wurde ein Uterusfibrom entfernt. Es trat Eiterung in der Bauchwunde ein. Dieselbe öffnete sich theilweise, heilte dann p. secund int. — 3 Jahre später wurde ein Bauchbruch operirt. Bevor noch der Verband völlig beendet ist, platzt die Wunde wieder auf.

Bloch. Bei einer 33jährigen Frau Ovariectomie; 2 Jahre später Myomectomie. Schnitt in der alten Narbe (das Gewebe weisslich, fest, nahezu unter dem Messer knirschend). Am 8. Tag Vorfal.

Reservechirurg der Studsgaard'schen Abtheilung. 35jährige Frau. Eine Dermoidcyste im Ligamentum latum war nicht auslösbar. Man nähte sie nach Entleerung ihres Inhaltes in die Bauchwunde ein. Da Eiterung fortbesteht und bei dem 11 Monate später gemachten Versuch nach der Vagina zu drainiren und so die Cyste zu obliteriren eine Harnblasenfistel entsteht, wird 17 Monate nach der ersten eine zweite Laparotomie in der alten Narbe gemacht. Am 4. Tag Vorfal.

Tscherning. Elende 23jährige Frau. Laparotomie wegen Salpingitis duplex. Es bildet sich ein Abscess in der Wunde. Die schliessliche Narbe ist eingezogen, wenn Pat. aufrecht steht. Beim Husten Anschlag von Därmen, aber keine Spur von Hernie. 17 Monate später Laparotomie in der alten Narbe. Beide Ovarien werden entfernt. Es kommt dann zum dreimaligen Prolaps aus der Wunde.

Madelung. 36jähr. Mann. In einer auswärtigen Klinik wird am 15.1.04, wegen Verdachts auf Perityphlitis, Laparotomie gemacht. Am 5. 2. 04 wird auf die Gallenblase eingeschnitten. Juli 1904 wird der Leib in der Mittellinie eröffnet. Immer werden nur flächenhafte Adhäsionen der Därme untereinander und mit der Bauchwand gefunden. Im September 1904 kommt Pat. mit Ileus-symptomen zu uns. Am 7. 9. 04 Laparotomie etwas links von der Narbe der III. Laparotomie. Die Abschnürung des unteren Theiles des Dünndarmes durch einen 4 cm langen Strang, der vom Mesenterium zum S. romanum zieht, wird gefunden und beseitigt. 6 Tage post op. Prolaps.

Noch besser aber beweist die Gefahren der wiederholten Laparotomien der nachfolgende Fall: Prolaps nach II. und nach III. Laparotomie.

Tournemelle (Fall 2). Bei einer 42jähr. Frau wird eine totale Uterus-exstirpation wegen Fibromen gemacht. Es bildet sich ein Bauchbruch. Derselbe wird 2 Jahre p. op. operirt. Am 8. Tage Prolaps, dann Heilung der Wunde. Es bildet sich aber ein neuer Bruch 8 Monate p. op. Dritte Laparotomie zur Heilung des Bruches. Am 10. Tage Prolaps.

Zu welcher Zeit ist der Wiederaufbruch einer Laparatomiewunde zu gewärtigen?

Indem ich gleich daran erinnere, dass auch nach anfänglich guter und vollständiger Wundheilung sich dies ereignet, dass auch

Laparotomienarben platzen können, ist zu antworten: Zu jeder Zeit von dem Moment der Vollendung der Operation ab.

Das Platzen der Wunde erfolgte am Tage der Operation 5 mal [unmittelbar nach Beendigung des Verbandes (96); 3 Stunden (58); wenige Stunden (80); 20 Stunden nachher (9); am Tage der Operation (8)]; zwischen dem 1. und 5. Tage p. op. 23 mal (hiervon 6 am 2., 2 am 3., 6 am 4., 9 am 5. Tage), zwischen 5. und 10. Tage 66 mal (hiervon 7 am 6., 11 am 7., 2 am 7. oder 8., 19 am 8., 14 am 9., 13 am 10. Tage), nach dem 10. Tage 21 mal [hiervon 8 am 11., 7 am 12., 3 am 13., 2 am 14. (35, 82), 1 am 17. Tage (101)].

Die „kritischen Tage“ sind also der 8. und 9. Tag nach der Operation¹⁾.

Eine besondere Besprechung verdient das spontane Aufplatzen der nach (meist wegen Bruchleiden ausgeführten) Laparotomien gebildeten **Narben**.

Tixier nennt das in der herniologischen Literatur fast völlig unbeachtete Vorkommnis: „Éviscération post-opératoire spontanée tardive.“

Etwas so Seltenes, wie die vor Kurzem je eine Einzelbeobachtung mittheilenden Doebbelin und Menzel annahmen, ist daselbe nicht. Ich kenne aus der Literatur 18 Fälle, über die ausführlicher zu referiren wohl zweckmässig sein wird, da sie sonst noch nicht zusammengestellt worden sind²⁾.

Einer Frau war ein Beckenabscess in der Linea alba oberhalb der Schambeine eröffnet worden. Ein Jahr später, während die 29jährige sich über dem Herdfeuer beugte, um Brei zu kochen, fühlte sie plötzlich den Leib an der Stelle der früheren Incision bersten und Eingeweide herauschiessen. Erst 24 Stunden später kam sie in ärztliche Pflege; der grössere Theil des Dünndarmes lag unbedeckt draussen (Davies).

Zwei Jahre nach einer supravaginalen Uterusexstirpation (wegen Myom) platzte die Narbe bei einer 50jährigen Frau und fast die ganze Masse der Eingeweide fällt vor (Delétrez).

Drei Jahre nach einer Ovariectomie (sehr grosse Cyste) platzt die Narbe und Darm fällt vor (Delétrez).

¹⁾ In 24 Krankengeschichten ist der Tag des Platzens nicht angegeben oder konnte nicht angegeben werden, da das ohne besondere Symptome erfolgte Aufbrechen erst zufällig bei einem Verbandwechsel entdeckt wurde.

²⁾ Hierbei lasse ich unberücksichtigt die Fälle, wo das Platzen die Folge eines den Bruch treffenden Trauma war. Dass grosse Brüche, natürlich auch solche, in deren Bedeckung sich Bauchschnitt- und Laparotomie-Narben vorfinden, durch plötzlichliches Zusammenpressen bersten — die Berstung kann dann in der Narbe erfolgen — ist bekannt. Eine reichliche Zusammenstellung solcher Fälle findet sich in der These von Katharina Katz-Tchebycheff.

Zwei Jahre nach Operation einer grossen Ovarialcyste hebt die ganz gesunde Frau einen schweren Sack. Sie fühlt ein Krachen im Bauch; dann hat sie das Gefühl, als ob etwas Flüssiges, Warmes ihr über den Oberschenkel laufe. Erst 2 Stunden nachher findet der Arzt die Dünndarmschlingen in einem Hemd von sehr zweifelhafter Reinlichkeit. Sie waren durch die geborstene Narbe vorgefallen (Cestan).

Einer Frau war ein „Abscess der vorderen Blasenwand“ durch Laparotomie geöffnet worden. Aus der Incision hatte sich ein Bruch gebildet, der bei der 25 Jährigen eines Nachts barst. Pat. wurde ins Spital gebracht; die prolabirten Därme und Netz waren zum Theil mit den Schamhaaren verbacken, zum Theil in dem schmutzigen Hemd eingewickelt (Smith).

Eine Frau war durch einen Abscess in der Bauchwand 10 Monate bettlägerig gewesen. Es bildete sich danach eine immer mehr sich vergrössernde *Hernia lineae albae*. 12 Jahre später bekam die 49 Jährige, in Folge eines Sturzes, heftige Schmerzen im Unterleib. Der Arzt fand 16 Stunden nach dem Unglücksfall Dünndarmschlingen in einer Länge von 3 Fuss durch einen 14 cm langen Riss der Bauchwand herausgetreten (Norgren).

Drei Monate nach Kaiserschnitt bildete sich, in Folge schwerer Arbeit, ein Bruch in der Narbe und 5 Monate p. op. fiel durch eine Usur an der Spitze des Bruches das Netz vor (Orlow).

Vier Monate nach Ventrofixation (es war gleichzeitig vordere und hintere Kolporrhaphie gemacht worden) bildete sich in der Narbe eine Bruchpforte, die sich allmählig auf Fünfmärkstückgrösse erweiterte. Der austretende Bruch hatte die Grösse eines Apfels, war leicht reponibel. 8 Jahre p. op. bemerkte die 47 Jährige, nachdem sie schwer gearbeitet hatte, dass der Bruch sich prall spannte und brennende Schmerzen verursachte. Sie blieb trotzdem auf, ohne viel auf die Erscheinungen zu achten. Nach einigen Tagen, in denen die Beschwerden nicht nachgelassen hatten, platzte plötzlich, als sie niesen musste, die Narbe im unteren Winkel. Ein taubensgrosses Stück Netz prolabirte aus einem zweifennigstückgrossen Loch (Westphal).

Gleichzeitig mit der Vornahme einer Ovariectomie (wegen malignen Tumors) war ein Nabelbruch operirt worden. Der Bruch bildete sich wieder, wurde faustgross. 5 Jahre p. op. bemerkt die 50-Jährige beständiges Nässen an einer Stelle der Bauchnarbe; dies hält wochenlang an; dann platzt dieselbe und rothes Gewebe, ein 12 cm langes Stück Netz, tritt durch ein markstückgrosses Loch in dem unteren Bauchnarbenende, dessen scharfe Ränder nur aus Haut und Peritoneum gebildet sind, hervor (Menzel).

Bei einer Frau ist die Operation eines grossen Nabelbruches vorgenommen worden. Der Bruch bildete sich wieder, hatte dünnste Wandung, in der die Narbe gelegen war. 2 Jahre nach der Operation riss, bei Anstrengung beim Stuhlgang die Narbe. Eingeweide traten aus, die die Pat. in einem Tucho sammelte (Tixier).

Es war eine *Hernia inguinalis phlegmonosa* operirt worden. Im Bruchsack war Eiter, ein Stück Netz, ein Stück Blase. Letztere wurde zurückgeschoben, das Netz abgetragen, die Wunde offen gelassen. Nach $\frac{1}{4}$ Jahr

war dieselbe geheilt. 5 Jahre später bemerkte die Pat., dass sich eine weiche, reponirbare Anschwellung in der linken Leistengegend bildete. 3 Wochen später, während sie ihre gewöhnliche Tagesarbeit verrichtete, keine besondere Anstrengung machte, hat sie heftige Schmerzen in der Nabelgegend, fühlt in der Leistengegend etwas Weiches, Warmes. Das Hemd ist mit röthlicher Flüssigkeit benetzt. Dann sieht sie eine mehr als faustgrosse Geschwulst. Sie will zum Arzt gehen, wird ohnmächtig. Erst 5 Stunden später kommt sie in ärztliche Behandlung. Aus einem für zwei Finger durchgängigen, kreisrunden Loch in der Gegend der äusseren Oeffnung des Leistencanals sind ca. 30 cm Dünndarm vorgefallen. Sie sind sehr ödematös geschwollen (Doebbelin).

Bei einem 65jährigen Mann wird ein ziemlich grosser Leistenbruch nach der Methode von Lucas-Championnière operirt. 2 Wochen p. op. bildet sich im oberen Theil der Narbe ein kleiner Abscess, durch den zwei Seidenfäden abgehen, einige Monate nachher ein zweiter Abscess unter der Narbe. Die Eiterung dauert in ganz geringer Weise an. Die Hernie erscheint geheilt. 9 Monate p. op. empfindet der Pat. nach Husten ziemlich heftigen Schmerz im Bauche. Er achtet nicht darauf. Eine Stunde nachher wird constatirt, dass durch ein enges, kaum 3 cm grosses Loch, das 4 cm unterhalb der Narbe von der Operation an der Stelle des letzten Abscesses sich gebildet hatte, 2 m Darm (1,50 m Dünndarm, das Cöcum, das Colon ascendens) vorgefallen sind (Chibret).

Bei einer Frau ist wegen rechtsseitiger äusserer Inguinalhernie der Bruchschnitt gemacht. Es bildet sich ein neuer Bruch, der Kindskopfsgrösse erreicht. Die Hautbedeckung, grösstentheils aus Narbe bestehend, wird sehr dünn. 5 Jahre nach dem Bruchschnitt bemerkt die jetzt 42jährige Frau, dass ihr Bruch geplatzt ist. Sie verschweigt dies anfangs, geht umher. Ein Darmstück von mindestens 18 Zoll Länge, trocken an der Oberfläche, liegt vor, als die Frau in vollständiger Erschöpfung vom Arzt gesehen wird (Fairbank).

Bei einem Mann ist an einer seit 20 Jahren bestehenden linksseitigen Leistenhernie der Bruchschnitt gemacht. 5 Jahre später springt der 56jährige Pat. vom Wagen, fühlt plötzlich etwas am Bauch zerreißen, sieht Darm durch die Narbe ausgetreten. Er hält ihn mit der Hand zurück, geht eine Viertelmeile weit zum Arzt, der die Därme in ein Tuch packt. Der Mann geht dann zu seinem Wagen zurück und fährt mit demselben ins Spital. Er kommt dort keineswegs krank, mit gutem Puls an. Kleider und Haut sind mit Kohlenstaub beschmutzt. Drei Dünndarmschlingen, jede Schlinge 1 Fuss lang, leicht geröthet und congestionirt, liegen auf dem Bauch (Keetley.).

Bei einer Frau ist wegen zweifaustgrosser, rechtsseitiger Cruralhernie, die seit 20 Jahren bestand, der Bruchschnitt gemacht. Die Frau trägt ein Jahr lang Bandage. Der Bruch bildet sich trotzdem bei der ausserordentlich dicken, viel an Husten leidenden Frau wieder, erreicht Kindskopfsgrösse, bleibt aber reponibel. Die Haut über dem Bruch ist der Sitz von kleinen Geschwüren. 2 $\frac{1}{2}$ Jahre p. op. steigt die jetzt 46jähr. Frau eine Treppe herab, niest heftig. Sie fühlt etwas zerreißen in der Leiste, sohleppt sich ins Bett. Sie versucht selbst das Vorgefallene zurückzubringen. Ein Arzt macht auch einen vergeb-

lichen Versuch. Dann wird die Frau in einer kalten Nacht ins Spital gefahren. Ein fusslanges Stück Darm ist durch ein 3 cm langes Loch, welches in der Haut, die über der alten Narbe gelegen, vorgefallen, mit Haaren und Schmutz bedeckt. Die Frau ist in schwerem Shock (Pitts).

Wegen eingeklemmter, linksseitiger Cruralhernie, die seit 30 Jahren bestand, ist Bruchschnitt gemacht worden. Die Frau trägt $3\frac{3}{4}$ Jahre lang Bänder. 2 Tage, nachdem sie dieselbe weggelassen, hustet die 56jährige Frau, im Bett liegend, heftig. Sie fühlt in der linken Leiste etwas heraustreten. Sie steht auf, wickelt das Vorgefallene in ein Tuch und geht zum Spital. Sie kommt dort blass, mit Schweiß bedeckt, mit kleinem Puls an. Durch die alte Operationsnarbe ist ein 16 Zoll langes, stark beschmutztes Darmstück austreten, welches am linken Oberschenkel herunterhängt (Lloyd).

Bruchschnitt wegen eingeklemmter, seit 5 Jahren bestehender Cruralhernie. Nach 7 Jahren bildet sich ein Recidiv. Dieses erreicht allmählich eine beträchtliche Grösse, macht der Pat. aber keine Schmerzen. 10 Jahre nach dem Bruchschnitt hat sich die 52jährige Frau etwas erkältet, hustet viel. Sie geht zu Stuhl. Zurückgekehrt in ihr Zimmer, fühlt sie sich in der Weiche plötzlich etwas nass, sieht Eingeweide draussen. Sie bedeckt dieselben mit einem reinen Taschentuch und legt sich zu Bett. Sie wird 7 Stunden später ins Hospital gebracht. Man findet Darmschlingen auf Bauch, rechtem Oberschenkel, zwischen den Oberschenkeln, hier an den Haaren der Vulva haftend. Sie sind durch ein Hautloch, was ungefähr fünf francsstück gross ist und dem Canalis cruralis entspricht, gefallen (Kendirdjy).

Besonderes Interesse bietet folgender Fall von zweimaligem Platzen eines Bruches.

Bei einer 46 Jahre alten Bäuerin, welche 10mal, das letzte Mal vor 11 Jahren entbunden worden war, platzte anlässlich des Hebens einer bedeutenden Last ein Bauchwandbruch und Netz fiel vor. Dasselbe wurde abgetragen und die Wunde vernäht. Zwei Jahre später platzte die Narbe an derselben Stelle und es fiel ein grosses Darmconvolut vor (Sysak).

Das Aufbrechen der Laparotomienarbe fand statt bei 16 Frauen und nur bei 2 Männern. Dieselben standen zwischen dem 25. und 65. Lebensjahre.

Es ereignete sich der Aufbruch 5 (70), 9 (21) Monate, 1 (25), 2 (19, 26, 67, 93, 95), $2\frac{1}{2}$ (74), 3 (26), $3\frac{3}{4}$ (56), 5 (29, 31, 48, 60), 8 (105), 10 (49), 12 (67) Jahre nach der Operation.

Ein derartiges Platzen der Narbe ist nur denkbar, wenn eine allmähliche Dehnung und Verdünnung derselben bis ad maximum vorausgegangen ist. Doch findet sich dieselbe durchaus nicht regelmässig als auffällig erwähnt. Am leichtesten ist die Verdünnung erklärt, wenn sich Bruchgeschwülste unter der Narbe entwickeln. Dies war mit Ausnahme von 4 Fällen (19, 25, 26) immer der

Fall: 7 Brüche der Mittellinie, 4 Leisten-, 3 Schenkelbrüche. Doch ist bemerkenswerth, dass diese Brüche — soweit bekannt — fast nie besondere Grösse erreicht hatten (faustgross 60, apfelgross 105). Nur ein Mal wird gesagt, dass der Bruch eine „beträchtliche Grösse“ (49), zwei Mal, dass er Kindskopfgrosse (31, 74) gehabt hat.

Es liegt sehr nahe anzunehmen, dass Entzündung, etwa im Bruchsack sich entwickelnd, die Hautnarbe zur Perforation brachte. Aber dies ist nie der Fall gewesen. Wohl ist einige Male ein Festwerden des Bruchinhaltes, spannende Schmerzen im Bruch (105) erwähnt. Aber nie kam es zur Eiterung. Nie war der vorfallende Darm selbst entzündet.

Ueber ursächliche Momente, auf die die schliessliche Sprengung der verdünnten Hautnarbe zurückzuführen wäre, wird in der grösseren Anzahl der Fälle gar nicht berichtet. Die Menschen wurden vollständig von dem Ereigniss überrascht. Zwei Mal ereignete es sich während der Nachtruhe (31, 87).

In anderen Fällen hat es sich nur um einmaliges, übrigens ganz geringfügiges Anspannen der Bauchmuskeln gehandelt: einmaliges Niessen (74), ein Hustenstoss (21, 26, 56), Anstrengung beim Stuhlgang (49, 95), das Heben einer schweren Last (19, 93), Sprung vom Wagen (48).

Das Einreissen ist meist ganz symptomlos vor sich gegangen, plötzlich, ohne jede vorausgehende Schmerzempfindung. Ausnahmen bilden Fall 21, 29, 67.

Eine grössere Anzahl von Patienten berichten nur, dass sie dadurch aufmerksam wurden, dass ihnen etwas Weiches, Warmes, Nasses über den Bauch, die Oberschenkel lief.

Auch nach dem Vorfall blieben die Kranken lange beschwerdenfrei. Einige arbeiteten mit dem Vorfall weiter, gingen noch weite Wege zum Arzte u. s. w.

Die Ausdehnung des Narbenrisses war meist nicht bedeutend (Usur an der Spitze des Bruches (70); 3 cm lang; für 2 Finger durchgängig). Es wird aber auch ein fünffrancstückgrosses Loch (49), ein Einriss von 14 cm Länge (67) erwähnt.

Der verhältnissmässig geringen Grösse der Oeffnung entsprach durchaus nicht die Menge des Vorfallenden. Nur ausnahmsweise blieb es beim Vorfall von Netzklumpen (60, 70, 105). Ganz ge-

waltige Darmstücke fielen öfters vor [der grössere Theil des Dünndarmes, 25), „presque toute la masse intestinale“ (26)]. Die Därme breiteten sich dann weit über die Schamtheile und die Oberschenkel aus.

Ueberraschend günstig ist der Verlauf der betreffenden Fälle gewesen. Keiner hat tödtlich geendet.

Dies ist um so merkwürdiger, als die ärztliche Behandlung gerade dieser Fälle von postoperativem Vorfal — sie ereigneten sich immer, während die Menschen ausserhalb des Krankenhauses waren — meist erst recht spät möglich wurde, oft unter ungünstigen äusseren Verhältnissen stattfand, und obgleich oft nur in mangelhafter Weise Antisepsis dabei durchgeführt werden konnte.

Immer wurde der von den Aerzten constatirte Vorfal möglichst rasch reponirt, danach meist der Leib durch Naht geschlossen, nur zwei Mal Tamponade (29, 95) gemacht.

Zur Eiterung der Wunde kam es nur ein Mal (48).

Trotzdem, dass meist nur mit Durchstichungsuturen (en masse) die Narbenrisse geschlossen waren, recidirte der Vorfal nicht.

Nur einmal (21) wird erwähnt, dass sich eine kleine Hernie an der Stelle der Ruptur wieder gebildet hat.

Im Fall 29 war die Narbe 3 Monate später so dünn, dass die Darmschlingen durch dieselbe fühlbar waren. In vielen anderen wird die Festigkeit der neuen Narben hervorgehoben.

Nach dieser Abschweifung, die durch die in vielfacher Beziehung besondersartigen Verhältnisse des postoperativen Vorfalles nach Platzen von Laparotomienarben bedingt war, kehre ich wieder zum eigentlichen Thema zurück.

In den Fällen, wo Dehiscenz der Laparotomiewunde vor völliger Vernarbung entstand, fanden die Aerzte, wenn sie aus irgend welchen Gründen den Verband ihrer Laparotomirten revidirten, die Bauchwunden meist in ihrer ganzen Ausdehnung, von oben bis unten, geöffnet.

Mit der ganzen Bauchwunde barst gleichzeitig auch völlig die Uteruswunde. Beide waren mit trocken sterilisirtem Catgut genäht nach einem Kaiserschnitt, den L. Meyer ausführte. Die Patientin überstand die „Calamität“ gut.

Die Wunde klaffte dann manchmal nur mässig (66), manchmal sehr weit [auf 7 cm (63)].

Einige Mal fand man zuerst einen Theil der Wunde geöffnet. Weiteres Oeffnen erfolgte unter den Augen des Arztes bei fortbestehendem Husten oder bei den zur Behandlung vorgenommenen Manipulationen (Reposition).

Ganz allmählich öffneten sich die Laparotomiewunden, die wegen Bauchfelltuberculose angelegt waren.

In einer nicht kleinen Anzahl von Fällen blieb aber die Dehiscenz der Bauchwunde auf einen Theil beschränkt; nur den oberen, nur den unteren Theil.

Von anderen Möglichkeiten seien noch folgende genannt:

Zwischen 2 Nähten drängte sich Darm oder Netz vor (58, 84).

Die Hautnähte hielten völlig oder theilweise, die tiefen Nähte gaben sämmtlich nach (58, 81) oder das Umgekehrte fand statt. Alle Hautnähte trennten sich, die Oeffnung im Peritoneum blieb nur klein (75). — Die Wunde schien fast völlig geheilt. Nur an einer einzigen Stelle war sie etwas klaffend in der Ausdehnung von einem Zoll; 4 Tage später hatte die Wunde in der Mitte nachgegeben, eine Oeffnung von 2 cm sich gebildet, eine Darmschlinge lag in derselben. Nach einem weiteren Tag war die halbe Wunde geöffnet, die Schlinge weiter vorgefallen (103).

Von ganz besonderem Interesse, und zwar in mehrfacher Beziehung, sind einige Fälle, wo die Dehiscenz der Bauchdecken nicht an der Stelle, an der die Durchschneidung der Bauchmuskeln stattgefunden hatte, nicht in der Nahtlinie, sondern in deren Nachbarschaft erfolgte.

In der Literatur fand ich nur einen solchen Fall.

Sapiejko: Bei einer 55jährigen, sehr dicken, aber kräftigen Frau war ein eingeklemmter Nabelbruch mit Omphalectomie operirt worden. Die Musculi recti waren nicht sehr weit von einander entfernt. Die Bauchwunde wurde in 3 Schichten mit Seide (No. 3) genäht; eine Nahtreihe betraf einen Theil des Musc. rectus, seine hintere Aponeurose und das Peritoneum, eine zweite den Rest des Muskels und die vordere Aponeurose, eine dritte die Haut. Die Frau befand sich einige Zeit ganz wohl. Man vermuthete, dass sie sich nicht ganz ruhig gehalten habe. Am 13. Tage p. op. wurden die oberflächlichen Nähte entfernt. Am 14. Tage klagte die Frau über Leibsmerz. Der Verband war durchfeuchtet. Man fand die Wundränder leicht auseinandergewichen. Zwischen ihnen und dem Verband lagen mehrere, nur wenig entzündete und rothe Darmschlingen. Nach der Reposition derselben zeigte sich nun, dass die zwei tiefen Etagnahntreihen sehr gut gehalten hatten, aber die Aponeurose und die Muskeln waren in der Linie der Nadelstiche in der ganzen Länge der Wunde gerissen. Auf eine Entfernung von $1\frac{1}{2}$ cm von der Mittellinie hatte sich eine neue Laparotomiewunde durch Zerreißung der Wände gebildet.

Ich selbst sah vor Kurzem einen ganz ähnlichen Fall.

Madelung: Ein 21jähriger Mann erhielt aus einem Jagdgewehr eine Ladung Rehposten in die rechte Körperseite. Von der Schulter abwärts bis zum Hinterbacken lagen 10 Einschussöffnungen. Es liess sich vorerst nicht feststellen, ob Brust- oder Bauchhöhle eröffnet sei. Beides schien wahrscheinlich. Am Abend des 2. Tages nach der Verletzung bestimmten uns die Temperaturerhöhung auf 39,4, das Kleinwerden des Pulses (150), die mehr und mehr steigende Auftreibung des Leibes — Dämpfung rechts unten — und einmaliges Erbrechen zur Vornahme der Laparotomie in der Medianlinie. Die geblähten Dünndärme waren stark geröthet, theilweise fibrinös belegt. Das kleine Becken war mit missfarbigem Blut gefüllt. Auf dem Boden des Douglasraumes lag ein Rehposten. Da Darmperforation wahrscheinlich war, wurde Absuchung des Bauchhöhleninhalts gemacht. Der Meteorismus zwang den Bauchschnitt bis zum Processus ensiformis zu verlängern und fast vollständige Eventration zu machen. Es fand sich kein verletztes Eingeweide. Sehr mühsame Reposition der Därme. Sorgfältige Schichtnaht innen mit Catgut, aussen mit Seide. In den unteren Wundwinkel wurde ein Stück Jodoformdocht eingelegt.

Die Wirkung der überaus eingreifenden Operation war überraschend günstig. Die Temperatur kehrte am folgenden Tag zur Norm zurück. Puls 116. Winde gingen ab. Kein Erbrechen mehr.

Am 3. Tage p. op. wurde der Verband entfernt, mit ihm der drainirende Docht. Es zeigte sich etwas Secretverhaltung. Durch die Nahtlücke fiel ein erbsengrosses Stück Netz hervor. Am 4. Tage erfolgte Stuhlgang (Puls 84). Pat. klagte aber über heftige Schmerzen im Bauch. Beim Verbandwechsel entleerte sich etwas Eiter und einige stinkende Gasblasen. Die Hautnähte wurden gelöst. Unter der Haut lag ein fingerlanger und fingerdicker Strang nekrotischen Gewebes, an welchem sämtliche inneren Suturen hafteten, der abgestorbene Theil der von ihnen gefassten Muskel-, Fascien-, Peritoneumtheile. Die ganze Bauchwunde in Fusslänge klafft nun, theilweise 6 cm weit, auseinander. Darm, theilweise vom Netz überdeckt, drängte sich bis in das Niveau der Bauchwand, aber nicht weiter. — Der Fall kam zur völligen Heilung.

Vorgefallen sind, mit Ausnahme von Milz und Pankreas, alle im Bauch enthaltenen Eingeweide, aber freilich in sehr verschiedener Häufigkeit.

Weitaus am häufigsten fiel Dünndarm vor, dann das Netz (22 Mal), bald für sich allein, bald (8 Mal) mit Dünndarm, mit Dickdarm, oder mit Dünndarm und Dickdarm, mit Magen (28). Dickdarm fiel 11 Mal vor. Soweit die Angaben reichen, waren es wohl meistens Theile des Colon transversum [Coecum und Colon ascendens (21); Colon ascendens und transversum (85)]. Der Magen fiel nur 3 Mal vor, der Magen und linker Rand der Leber 1 Mal (64), der Uterus 3 Mal, Uterus und linker Eierstock (68), die Harnblase 2 Mal [die abnorm gefüllte Harnblase (16)].

Die Grösse des Vorfalles war sehr verschieden. Oft blieben die Eingeweide zwischen den Bauchwundrändern liegen, drängten sich nicht über das Niveau des Bauches hervor. Die bereits eingetretene Verklebung der Serosa mit der Bauchwand verhinderte weiteres Austreten. Oder es fiel nur Netz heraus und die Därme wurden in der Wunde sichtbar.

Oft genug prolabirten aber ganz gewaltige Massen.

Ich will nur einige Beispiele anführen: 30 cm Dünndarm (29, 43), ein Fuss Darm (74), 16 Zoll Darm (56), 18 Zoll Darm (31), 3 Dünndarmschlingen und Netz (63), 3 und 4 Dünndarmschlingen (66), 2 Fuss Darm (12), 3 Fuss Dünndarm (67, 48), 50—60 cm Darm (52), etwa 1 m unteres Ileum (58), $1\frac{1}{2}$ m Dünndarm (58), $1\frac{1}{2}$ m Dünndarm und 50 cm Dickdarm und ein gutes Stück Netz (5), $1\frac{1}{2}$ m Dünndarm und das Coecum und das Colon ascendens (21), 2 m Dünndarm (5), $\frac{1}{4}$ des Dünndarms (97), der grössere Theil des Dünndarms (25), fast der ganze Dünndarm (51), etwa 15 Dünndarmschlingen und das Colon transversum und ein Theil Netz (3), der grösste Theil des Magens und ca. $\frac{1}{4}$ des Colon transversum und das ganze Omentum majus (92). Es soll mehr aus der Bauchhöhle herausgefallen sein als drinblieb (48). Fast alle Eingeweide sollen, doch ist das wohl nicht wörtlich zu nehmen, zwei Mal vorgefallen sein (26, 100).

Die Beschaffenheit der vorgefallenen Eingeweide war verschiedenartig. Sie waren manchmal abnorm gefärbt, frisch geröthet, hochroth, dunkelroth, bläulich gefärbt, sehr ödematös, durch Gase gebläht, fibrinös, fibrinös-eitrig belegt, mit Pseudomembranen bedeckt; sie waren untereinander, ebenso mit dem Peritoneum der Schnittfläche mehr oder weniger fest verklebt (50). Gaze und Watte des Verbandes waren fest mit ihnen verklebt (3). Granulationen waren von den Därmen in die auf denselben liegende Gaze hineingewuchert (63). Manchmal war gar nicht zu erkennen, was vorgefallen war [ein faustgrosser, gelblich-grau gefärbter Klumpen, auf dessen Oberfläche Muster der Verbandgaze aufgepresst erschienen. Erst durch die Percussion liess sich erkennen, dass das wahrscheinlich 12 Stunden vorher Ausgetretene Darm war (10)]. Alles dies fand sich besonders dann, wenn der Prolaps erst nach längerer Zeit des Bestehens dem Arzte zu Gesicht kam.

Aber dies ist ja selbstverständlich. Wichtiger ist, dass so oft auch längere Zeit vorgefallene Eingeweide völlig unverändert, vor Allem unentzündet, als sei das Ereigniss unmittelbar nach der Operation eingetreten, vorgefunden wurden.

Menzel fand bei seiner Pat. (s. S. 359), bei der ein 12 cm langes Stück Netz 2 Tage nur mit Wundwatte bedeckt vorgelegen hatte — die Patientin musste, um zum Arzt zu gelangen, 2 Stunden bis zur nächsten Bahnstation fahren und dann die gleiche Zeit noch mit der Eisenbahn, musste dabei noch einmal den Zug wechseln und umsteigen — mit Ausnahme einer geringen Gefässinjection in dem vorgefallenen Netzstück nichts, nicht einmal eine frische Verklebung desselben mit dem Peritoneum der Bauchwände.

Hegar-Kaltenbach erwähnen, dass Incarcerationserscheinungen nach Vorfall der Därme auftreten können. Ich finde nur in einem Fall Solches beschrieben.

Eine am 7. Tag p. op. beim Verbandwechsel vorgefallen aufgefunden, leicht verfärbte Dünndarmschlinge soll „incarcerirt“ gewesen sein. — Ileuszustand, Kothbrechen. Es gehen keine Winde ab. Pulsus minimus. — Alle diese Erscheinungen wurden durch Reposition nach Erweiterung der Wunde beseitigt (33).

Es liegt hier ein wichtiger Unterschied vor gegenüber dem Prolaps intraperitonealer Organe nach accidentellen penetrirenden Bauchverletzungen. Im Besonderen nach Bauchstich-Verletzungen bedingt die enge Wunde bekanntlich oft zur Gangrän führende Einklemmungen. Die operativ angelegten Bauchschnittwunden sind eben immer verhältnissmässig gross.

Die französischen Bearbeiter des Thema *Éviscération post-opératoire spontanée* sondern die ursächlichen Momente, auf welche dieselbe zurückzuführen möglich ist, oder auf welche sie irrtümlicherweise zurückgeführt werden, in zwei Gruppen: *Causes prédisposantes* und *Causes déterminantes*.

Ich finde diese Eintheilung gezwungen. Husten, Erbrechen kann ebensowohl als eine „vorbereitende“ wie als eine direct resp. plötzlich erzeugende Schädlichkeit genannt werden.

Sehr verbreitet ist die Ansicht, dass die Wahl des Nahtmaterials und überhaupt die Methode des Verschlusses der Bauchhöhle mit der Entstehung des postoperativen Vorfalls besonders oft in ursächlichem Zusammenhang stehen.

Bruntzel und Olshausen hatten die Benutzung des Catgut zur Bauchwundennaht beschuldigt, die Hauptursache in den von ihnen beobachteten Fällen gewesen zu sein und den Rath gegeben, in Zukunft hiervon abzusehen. In etwas ist dies Vorurtheil gegen Catgut gewiss begründet. Ich fand in 23 Fällen (unter denselben sind die (15) sämmtlichen von Neermann aus Kopenhagener

Spitalern gegebenen Fälle) bemerkt, dass nur Catgut zur Naht gebraucht war. (Trocken sterilisiertes, nach Schimmelbusch's Methode zubereitetes, Carbol-Alkohol-Juniperus-Catgut.)

Wenn man aber die Krankengeschichten dieser Fälle im Einzelnen mustert, so findet man fast in jeder noch andere Momente, die für sich allein genügen, den postoperativen Vorfall zu erklären¹⁾.

Vor Allem muss hervorgehoben werden, dass postoperativer Vorfall zu Stande kam in einer viel, viel grösseren Zahl von Fällen, wo nur Silkwormgut, nur Seide, nur Draht, oder alles dieses Nahtmaterial in ungemein verschiedenartiger Weise (bei Schichtnähten) combinirt, gebraucht worden ist²⁾.

„Mangelhafte Knotung“ nahm Rueder in einem Fall an, wo wenige Stunden nach der Operation das Aufplatzen erfolgte.

Die Anhänger der Schicht-(Etagen-)Naht — und wohl die überwiegende Mehrzahl der jetzt lebenden Chirurgen und Gynäkologen gehören, aus mannigfachen bekannten Gründen, seit Billroth-Chroback's Vorgang, zu ihnen — halten die durchgreifenden Nähte (die Suture en masse) für unsicher und für postoperativen Vorfall befördernd.

Einige fürchten festes Anziehen, zu enges Aneinanderliegen der Nähte, da damit Anämie der Wunde entstehen könnte. Im Gegensatz dazu steht, dass in einem Fall (84) zwischen zwei Seidensuturen eine Darmschlinge hervorschlüpfte.

Tixier sieht in der Anwendung der fortlaufenden Naht (en surjet) die Ursache des Platzens in zahlreichen Fällen.

Dies Alles ist den Zahlen gegenüber durchaus unhaltbar.

Sieben Fällen, wo durchgreifende Nähte mit Fishgut, mit Seide, mit Silkworm, mit Draht gemacht waren, stehen 51 Fälle gegenüber, wo nach Schichtnaht der Bauchwunde Vorfall erfolgte.

Hierbei ist noch zu bemerken, dass die Durchstechungsnähte

¹⁾ Neermann hebt mit Recht hervor, dass auf der Abtheilung von Prof. Bloch während 10 Jahren in immer gleichbleibender Weise bei Laparotomien Etagennaht mit Carbol-Alkoholcatgut verwendet wurde, dass bei 210 Operationen (darunter 112 Ovariotomien, 19 Myomectomien) diese Nähte mit Ausnahme von 3 Fällen tadellos functionirten, weiter dass als in diesen 3 Fällen Ruptur entstand und wieder mit Catgut genäht wurde, kein Recidiv eintrat.

²⁾ In zahlreichen Krankengeschichten wird über die Art des benutzten Nähmaterials und die Nahtmethode nichts gesagt.

in einer Anzahl von besonders ungünstigen Fällen und nur deshalb von den Operateuren gewählt wurden, weil die Bauchdecken so dünn und so zerreisslich waren, dass in Schichten zu nähen technisch unmöglich erschien oder weil es nothwendig war, die Operation möglichst rasch zu beenden. Umgekehrt sind die Schichtnähte in grosser Anzahl der Fälle, wie die Operirenden hervorheben, in „sorgfältigster“ Weise gemacht worden, wobei fast immer, wenigstens theilweise, Knopfnäht benutzt wurde, sehr oft mit Zufügung tiefgreifender Stütznähte [mit dickem Silberdraht (91a); fast immer in 3, mehrmals in 4 Schichten].

Da mir dieser Punkt von Wichtigkeit zu sein scheint, will ich aus der grossen Zahl der gleichartigen einige Beispiele hervorheben. Ich wähle solche, wo nur unresorbirbares Material verwendet wurde.

Ask machte tiefe Suturen mit Silkwormgut, oberflächliche mit Silberdraht; Jahreis machte die Naht der Bauchdecken mit Seidenknopfnähten durch die ganze Dicke der Bauchwand hindurch (nach Fritsch). Es trat keine Spur von Eiterung ein, auch war nicht etwa Netz mit eingenäht; Cestan machte Suturen „en un seul plan“ mit Silberdraht; Lande Suturen mit Silberdraht „en un plan“, Hautnähte mit Fils de Florence; André Suturen des Peritoneum (en surjet), dann der Muskeln und Aponeurose mit Seide, Hautnähte mit Fils de Florence; W. A. Freund nähte in 2 Fällen Peritoneum und Fascie mit versenkten Seidennähten. Drahtsuturen fassten alle Schichten der Bauchdecken; die Haut wurde mit Seide genäht; Funke verfuhr ganz ebenso; H. Freund legte 8 Drahtnähte durch Haut, Muskeln, Aponeurose und Peritoneum, dazwischen Hautnähte mit Seide; Schroeder vereinigte mit Seidenknopfnähten; Solowjew legte Drahtsuturen durch die ganze Dicke der Wundränder und zwischen diesen oberflächliche Seidennähte.

Ich wiederhole: Nach meinen Feststellungen irren diejenigen, welche glauben, die Verwendung eines unresorbirbaren Nahtmaterials, die Benutzung einer besonderen Nahtmethode schütze irgendwie sicher vor postoperativem Vorfall.

Schon Spencer-Wells hatte in zu frühzeitigem Entfernen der Nähte eine Erklärung für das Zustandekommen des postoperativen Vorfalles gesucht. In 4 von seinen 6 Fällen glaubte er hierin gefehlt zu haben.

Von Anderen ist Aehnliches öfters behauptet worden.

Sicher hatten die Chirurgen früherer Zeit andere Gewohnheiten

betreffend die Suturen-Entfernung als wir jetzt. Vielfach glaubte man ja früher mit baldiger Wegnahme derselben Entzündungen in ihrer Umgebung verhüten, die Laparotomiewunden vor Eiterung bewahren zu können.

Aber die Zahl der Fälle, wo wirklich sehr früh die Nähte entfernt wurden und es sodann zum Vorfall kam, ist verhältnissmässig sehr klein.

In 46 Fällen, wo es zum postoperativen Vorfall vor dem 8. Tage kam, waren nur 3 Mal vorher die Suturen entfernt worden; [Entfernung am 5. Tage, einige Stunden nachher Vorfall (95); Entfernung am 6. Tage, am folgenden Tag Vorfall (16, 99)].

Die Fälle von Spencer-Wells (2 Mal Entfernung am 7. oder 8. Tag) sind nicht wohl mitzuzählen, da hier die Bauchwunde wegen Klammerverwendung nicht völlig geschlossen wurde, ebenso andere 3 Fälle (66, 96, 102), wo Nahteiterung Entfernung nothwendig machte, endlich 4 Fälle, wo Etagen-naht gemacht worden war und nur die Hautnähte frühzeitig weggenommen wurden [am 5. Tage (50), am 7. Tage (5, 19, 92)].

Allerdings aber ist postoperativer Vorfall recht häufig unmittelbar oder fast unmittelbar nach Entfernung der Suturen, auch wenn solche in späterer Zeit erst vorgenommen wurde, gefolgt: 39 Mal innerhalb von dreimal 24 Stunden.

Vorfall erfolgte sofort beim Herausnehmen, unter den Augen des Arztes, 6 Mal [am 8. Tage (5); am 10. Tage (45); einige Tage p. op. (42) und in 3 weiteren Fällen Nussbaum's]; am Tage des Herausnehmens 14 Mal (1, 5, 7, 15, 19, 27, 30, 41, 79, 84, 86, 95, 96); am folgenden Tage 13 Mal (5, 6, 10, 14, 37, 54, 72, 75, 78, 82, 88, 92); an diesem oder dem zweitfolgenden Tage 2 Mal (90); am zweitfolgenden Tage 4 Mal (16, 34, 39, 72).

Im Gegensatz hierzu trat aber auch, nachdem sehr lange vorher die Suturen entfernt waren, noch Oeffnung der Bauchwunde ein [am 8. Tag waren die Nähte entfernt, am 17. Tag (!) ging die Bauchwunde in ganzer Ausdehnung auf (101)].

Nicht unwichtig wird es sein festzustellen, ob ein theilweises Offenlassen der Bauchwunde das Zustandekommen von postoperativem Vorfall fördert?

Die Meinung ist ja verbreitet, dass die Entstehung von Brüchen nach solchem Verfahren „die Regel“ sei. Wenn das richtig wäre, müsste, so sollte man annehmen, auch postoperativer Vorfall danach häufig vorkommen.

Ein solches Offenlassen geschah in unseren Fällen aus mehrfachen Gründen.

In der ersten Periode der Ovariectomie wurde die extraperitoneale Stielversorgung fast allgemein geübt, sei es nach Stilling's Vorgang mittelst Einnähung des Stiels in die Bauchdeckenwunde, sei es mittelst der von Hutchinson eingeführten Klammerbehandlung des Stiels. Hierbei blieb ein Theil der Laparotomiewunde natürlich offen oder nur durch den Stiel ausgefüllt. Neben demselben blieben nur allzuleicht grössere Lücken. Glitt, was nicht selten geschah, der Stiel zu früh aus der Klammer heraus, so entstand eine verhältnissmässig grosse Oeffnung. Unter den von mir gesammelten Fällen vom postoperativen Vorfal sind denn nun auch 11, wo Klammerbehandlung angewendet wurde; immerhin im Verhältniss zu der Zahl der mit derselben ausgeführten Ovariectomien sehr wenig. Spencer-Wells z. B. hat bis zu seiner 886. Ovariectomie fast ausschliesslich den Clamp benutzt (Olshausen). Er hatte 6 Mal postoperativen Vorfal beobachtet, als er 1872 über 500 ausgeführte Ovariectomien berichtete. Aber Spencer-Wells nahm als Ursache des reopening of the wound in 2 Fällen zu frühes Entfernen von Nähten, in 2 Fällen Pyämie oder Septikämie, in 2 Fällen heftigen Husten an. In 4 Fällen Nussbaum's, wo gleichfalls die Klammern gebraucht waren, kam der Vorfal erst zur Entstehung, platzte der genähte Theil der Bauchwände erst, nachdem die Nähte entfernt waren. Peritonitis und Eiterung der Bauchwände trugen hier die Schuld.

In sicherer Weise führt auf die Klammerbehandlung nur Hodder den Vorfal zurück. In seinem Fall glitt der mit Klammer behandelte Stiel in Folge von Husten und unruhigem Verhalten des Kranken zurück und drang durch das kleine Loch, wo der Stiel gelegen hatte, ein Klumpen Eingeweide hervor.

In derselben Weise wie bei der extraperitonealen Stielversorgung wurde eine Lücke in der Bauchwunde gelassen zu der Zeit, als man an dem versenkten Stiel Ligaturen mit Seidennähten machte, die aus der Bauchwunde herausgeleitet wurden. Nussbaum sah in einem so behandelten Fall Eiterung in der Wunde entstehen, dann die Wunde aufklaffen. Peritonitis stellte sich ein.

Die Folgen des unvollständigen Verschlusses der Bauchwunde bei Ausführungen von Darmimplantationen resp. Enterostomien habe ich schon oben besprochen.

So bleibt nur übrig, zu untersuchen, in wie weit die Drainage von Theilen der Bauchhöhle und die Tamponade, wie wir sie jetzt machen und so oft machen müssen, Vorfal begünstigend sind.

Verschiedene Autoren nehmen dies an. — Mit meiner Casuistik wird aber hierfür kein Beweis geliefert.

4 Mal kam es zum Vorfal, während der Tampon resp. die Drainageröhre noch lagen. Am Tage der Operation. [2 Darmfisteln, die nach Hernien-Incarceration entstanden, waren zu beseitigen. Die 3 cm breite Brücke zwischen denselben wurde durchtrennt, die nun thaler-

grosse Öffnung im Darm angefrischt und vernäht. Eine Suture wurde durch die Bauchwand und das Peritoneum des Darmes gelegt, in die Hautwunde Jodoformgaze. Kurze Zeit nach der Operation Erbrechen. Eine Darmschlinge von 25 cm fällt vor (8); weniger als 20 Stunden nach der Operation [die Wunde war in ihrem obern Theil vernäht, im unteren drainirt worden. Kopfgrosser Darmvorfal (9)]; zwei Tage nach der Operation. [Die Bruchwunde war vernäht, in ihrem unteren Theil Gaze eingelegt. — Am 2. Tag Erbrechen. Vorfal von 30 cm Darm aus der nicht genähten Darmwunde. Aber unter den noch haltenden Hautsuturen liegt — die tiefen Nähte sind getrennt — eine grosse Menge Darm (43)]; am dritten Tage nach der Operation. [Doppelseitige Ovarienection. Hysteropexie. Zwei dicke Drainrohre werden hinter den Uterus eingeführt, die Wunde durch Etagnähte geschlossen. Ein Viertel des Dünndarms fällt vor (97)]; am 5. Tage nach der Operation. [Die Wunde war nach Laparotomie wegen eitriger Appendicitis in 2 Schichten genäht, ausserdem drainirt worden. Am 5. Tag ist das ganze Colon ascendens und transversum vorgefallen (85)]; am 9. Tag nach Operation. [Doppelseitige Adnexoperation und Uterusexstirpation. In die Vagina wird ein Drain und sterilisirte Gaze, in die Tiefe des Beckens ein Mikulicz-Tampon und Drain eingeführt. Die übrige Bauchwunde wird mit Catgut, Schichtnaht und 2 tiefen Silberdrähten geschlossen. Am 5. Tage beginnt die inficirte genähte Wunde sich zu öffnen. 4 Tage später liegen Därme unter dem Verband (76)].

4 Mal kam es zum Vorfal, nachdem der Tampon entfernt war. [Einen Tag nach Entfernung des Tampons, — die Laparotomie war wegen intraperitonealer Blasenruptur gemacht. Bindentamponade und Drain wurden am 2. Tage entfernt. Am 5. Tage steht der Pat. im Zustand von Verwirrtheit auf und presst dabei ein Convolut von Darmschlingen unter den Verband (11)]; 2, 3 und 7 Tage nach Entfernung (92, 97). — In zwei dieser Fälle war aber auch der genähte Theil der Wunde aufgesprengt. Im Fall 97 hatte reichliche Eiterung vom drainirten Theil der Laparotomiewunde (Pyocèle retrouterina) bestanden. Die Wunde war dann in ganzer Ausdehnung geborsten.

Wie man sieht, ist also die Entstehung des postoperativen Vorfalles nur in sehr wenigen Fällen mit der Behandlung durch Tamponade einigermaassen in ursächliche Beziehung zu bringen.

Es sei hier nebenbei gleich bemerkt, dass nur ein Theil der Chirurgen, welche postoperativen Vorfal nach Tamponade zu behandeln hatten, nach der Reposition die Bauchwunde nähten (9, 22, 43, 76, 88).

Einige tamponirten von Neuem vollständig (11) oder theilweise (8, 97) die Wunde. Ein Mal wurden nur Heftpflasterstreifen angewendet (97). Zwei Mal ist über diesen Theil der Nachbehandlung nichts gesagt (85, 97).

Wie ich oben erwähnte, hatte Bruntzel irrthümlicher Weise in einer besonderen Straffheit der Bauchmuskeln der Laparotomirten

die Ursache des postoperativen Vorfalls gesucht. Zweifellos aber ist die Beschaffenheit der Bauchdecken von Wichtigkeit.

Besondere Dicke des Fettpolsters finde ich nur 4 Mal erwähnt.

Die 52jährige Patientin, bei welcher Braun Kaiserschnitt machte, war ausserordentlich fett. Gewicht 120 kg. Die Fettschicht der Bauchdecken war 8 cm dick. Bei der in 3 Etagen gemachten Vernähung war die Knetung schwierig. Ein heftiger Hustenstoss — es bestand ausgebreiteter Bronchialkatarrh — sprengte die Wunde am 10. Tag.

Auch die Frau, von der Tournemelle berichtete (s. S. 357 — Prolaps nach II. und nach III. Laparotomie) hatte sehr fette, 8—10 cm dicke Bauchdecken.

Eine 59jähr. Frau, welche Tscherning wegen Carcinoma ovarii operierte, hatte sehr fettreiche Haut zwischen Nabel und Symphyse, elephantiastisch verändert, etwas ödematös. Es bestand Rectusdiastase. Der links von der Mittellinie geführte Schnitt passierte keine Musculatur. Aber hier half Ascites, Erbrechen, Husten beim am 9. Tage erfolgenden Bersten der nur mit Catgut genähten Bauchwunde.

Besonders dünne Bauchdecken sind öfters ausdrücklich erwähnt.

Sehr atrophische Muskeln (7, 14); papierdünne Bauchdecken (35); Gewebe äusserst brüchig (10).

Bei der Patientin von W. A. Freund war nach der klinischen Krankengeschichte „eigentlich nichts mehr da zum Nähen als die Bauchhaut“. Die 50jähr. Frau hatte 10 Schwangerschaften durchgemacht, darunter ein Mal mit Zwillingen. Sie hatte, als sie zur Operation kam, auch einen Vaginal-Prolaps (Rectocele).

Dünne der Bauchdecken war sicher auch vorhanden bei den meisten der in grossem allgemeinem Schwächezustand und bei hochgradiger allgemeiner Abmagerung Operirten.

Dem Bersten von aus Laparotomienarben hervorgegangenen Brüchen ist, wie schon hervorgehoben wurde, ja fast immer eine Verdünnung der Narbe bis ad maximum vorausgegangen.

Nachblutung zwischen die Schichten der Bauchwunde, die gewiss sehr geeignet ist, die p. i. zu zerstören, wird nur in einem Falle erwähnt (16).

Nach der Ansicht der meisten Gynäkologen und auch der Chirurgen wird die Festigkeit der Laparotomiewunden-Vereinigung vor Allem schädlich beeinflusst durch locale accidentelle Wundkrankheiten. Wundeiterung gilt als die häufigste und wichtigste Ursache der in Laparotomienarben entstehenden Hernien. Betreffend

die Entstehung des postoperativen Vorfalles ist dies gewiss für frühere Zeiten richtig.

Dass in dieser Beziehung die Patienten besonders gefährdet waren, bei denen ein Theil der Bauchwunde nach Ovariectomie offen blieb, entweder weil— bei Anwendung der Klammerbehandlung — der Stumpf des Cystenstiels oder wenigstens die Fäden, mit denen der Stiel partienweise unterbunden war, durch die Wunde nach aussen geleitet wurde, habe ich oben bereits erwähnt. Hierher gehören die Fälle von Walne (1844), Spencer-Wells. So sah auch Nussbaum bei seinen ersten 34 Ovariectomien 5mal starke Eiterung in der Wunde, zwischen den Bauchdecken entstehen und gleichzeitig die Wunde sich öffnen. In zwei Fällen lag Gebärmutter und linker Eierstock, Gebärmutter und Blase frei sichtbar. Heilung erfolgte trotzdem. Eine Patientin starb am 7. Tage p. op. (5 Tage hatte Wohlbefinden bestanden) an Peritonitis; eine am 46. Tage an Erschöpfung.

Beispiele eines Zerfalls der Wunde durch schwere locale Erkrankung, es kann sich wohl nur um Nosocomialgangrän gehandelt haben, sind die Fälle von Spencer Wells, die aus den Jahren 1861 und 1862 stammen. — Bei einer 22jährigen war eine multiloculäre Cyste entfernt worden. Der Stumpf des breiten Stieles war durch eine Hasenschartennadel am unteren Wundwinkel gesichert, die übrige Wunde durch Nähte mit Zwirn geschlossen. 14 Tage war der Verlauf sehr zufriedenstellend. Dann begann die Wunde im unteren Theil ungesund auszusehen, dann (3 Wochen p. op.) faulig und etwas hart zu werden. Dabei rapider Puls und Leibschmerz. Der obere Theil der Wunde, die anscheinend gut sich vereinigt hatte, öffnete sich wieder und bedeckte sich mit einem fest anhängenden Schorf. In der Praxis des Arztes, der die Nachbehandlung geleitet hatte, wurden ähnliche Störungen an manchen Wunden gesehen. Nach Verbringen der Patientin an einen anderen Ort erholte sie sich schnell. Heilung (22. Fall von Spencer Wells).

Bei einer 43jährigen war Ovariectomie gemacht, der Stiel mit der Klammer gesichert, die Wunde mit Hasenschartennadeln und Drahtsuturen geschlossen werden. Am 4. Tage, bei gutem Allgemeinbefinden bekamen die Wundränder und Stichcanäle ein schlechtes, eiterndes Aussehen. Die Gangrän erklärte sich dadurch, dass zwei Kranke mit brandigen Geschwüren im daneben befindlichen Zimmer lagen. Am 5. und 6. Tage wurden zwischen den Wundrändern grosse Fetzen brandigen Zellgewebes entfernt. Nach Trennung des Schorfes trat gute Eiterung ein. Heilung durch Granulation (41. Fall von Spencer Wells).

Sicher würden viel zahlreichere Fälle von Dehiscenz der Bruchwunden durch Eiterung bekannt sein, wenn früher so allgemein, wie glücklicherweise jetzt der Fall ist, es Gebrauch gewesen wäre, auch von ungünstigen Operationsresultaten offen zu berichten.

Aber auch in unserer Zeit kann kein Chirurg seine Kranken vor accidentellen Wundkrankheiten absolut sicher behüten. Unter bestimmten Umständen sind solche heute noch unvermeidlich.

So sehen wir denn, dass, nachdem ein „kleiner Abscess entstand“, trotz baldiger Entleerung und Desinfection, die halbe Laparotomiewunde sich öffnete [abdominale Uterusexstirpation (5)], dass, nachdem zwei kleine Fadenabscesse in der sonst p. prim. geheilten Wunde (Gastroenteroanastomose) bestanden hatten, am 10. Tage die Wunde platzte und geblähter Dickdarm vorfiel (71), dass, nachdem bei einer Myomotomie Tamponade nöthig geworden, „reichliche Eiterung eintritt“ (97), dass „secundäre Infection“ der Bauchwunde (die Pat. musste bei massenhaftem Stuhl vielfach auf die Bettschüssel gehoben werden und hierbei verrutschte oft der Verband) eintritt und ihr postoperativer Vorfall folgt (36).

Auch heute können wir, wenn wir Bauchschnitte wegen intra-abdomineller Entzündung und Eiterung vornehmen, die Bauchwandwunde nicht sicher vor Infection schützen.

So wick nach Hysterectomia abdominalis und doppelseitiger Pyosalpinx-Operation am 7. Tage die schon vom 3. Tage ab „geröthete“ Wunde auseinander (96). Aehnlich war Fall 97. So sah ich selbst, als ich wegen Perforationsperitonitis (ein Spulwurm lag frei im Bauch) nach Contusion operirte, die Nähte durchschneiden, die Bauchwunde weit klaffen und (am 7. Tage) Därme zu Tage treten.

Aber es sind nicht nur die acut verlaufenden Wundinfectionskrankheiten, die hier in Frage kommen.

Nach Behandlung der Bauchfelltuberculose mit Laparotomie ist Infection der Wunde während der Operation und allmähiges Uebergreifen der Tuberculose vom Bauchfell in die Bauchwandnarbe ein nur allzuhäufiges Ereigniss.

Meist zerfällt dabei freilich nur ein Theil der Wunde, der Narbe. Bauchfisteln, aus denen etwa vorhandene ascitische Flüssigkeit abfließt, entstehen. Aber auch wenn die ganze Wunde sich auseinanderlöst, kommt es nur selten zum Vorfall von Eingeweiden, da Zeit genug vorhanden war, um die der vorderen Bauchwand anliegenden Theile mit derselben verwachsen zu lassen.

In den in der Literatur mitgetheilten Fällen wirkten dann auch meist noch andersartige Verhältnisse begünstigend mit, wenn Vorfall entstand.

Le Bec machte bei einem 13 jährigen Mädchen mediane Laparotomie bei seit 3 Tagen bestehenden Zeichen innerer Einklemmung. Das Peritoneum zeigte sich mit Tuberkeln bedeckt. Es wurde die Bauchwunde mit Silkwormgut geschlossen. Am 8. Tage wurden die Fäden entfernt. Heilung schien eingetreten. Trotzdem wurde Jodoformgaze und ein breiter Pflasterstreifen umgelegt. Am folgenden Tage hatte sich die Wunde im oberen Theil, am zweitfolgenden in ganzer Ausdehnung geöffnet. Eine 15 cm lange Darmschlinge

war ausgetreten. — Hier wird wohl der Meteorismus die Sprengung bewirkt haben. — In anderen Fällen spielte rasch sich wieder bildender Ascites dabei die Hauptrolle.

Mongie laparotomirte eine 21 jährige Frau, die an tuberculöser Peritonitis litt. Zugleich bestand Schwangerschaft im 5. Monat. Grosse Mengen von Flüssigkeit wurden entleert. Naht in zwei Etagen. Die Wunde heilte gut, obgleich die Frau viel hustete. Sie verliess das Spital. Die Bauchwunde platzte; es kam zur Eventration. Man machte von neuem Bauchnaht. Bei rasch sich wieder bildendem Ascites kam es 3 Tage später zu neuem Vorfall. Man sah den Fundus uteri. Die neue Naht wurde mit starker Seide durch die ganze Dicke der Bauchdecken gemacht, 3 cm neben den angefrischten Wundrändern einstechend. Einige Tage nachher dritte Eventration nach Husten und durch das Andrängen des Uterus. Neue Naht in zwei Etagen nach Anfrischung. Einleitung der künstlichen Frühgeburt. 5 Tage nach derselben vierte Eventration. Ueber dem Uterus, der so gross wie eine Mandarine war, fällt der Magen und der linke Rand der Leber vor. — 12 Tage nach dieser letzten Eventration tritt der Tod ein, nachdem noch Zeichen von tuberculöser Meningitis vorhanden gewesen waren.

Nach Mittheilung dieser Beobachtungen muss aber, um einem Irrthum vorzubeugen, nachträglich hervorgehoben werden, dass nur ganz ausnahmsweise Wundkrankheiten dem postoperativen Vorfall vorausgegangen sind, dass in der Regel bis zum Eintreten desselben der Heilungsprocess in tadellos aseptischer Weise verlief.

Einer der Hauptfeinde der regelmässigen Heilung von Bauchschnittwunden ist der Husten.

Schon vor der Operation bestehender, oder nach derselben auftretender, andauernder Husten hinderte die Verwachsung in 31 Fällen.

Acute Bronchitis nach der Operation eintretend; chronische Bronchitis, die durch die Narkose verstärkt wird; Bronchitis mit asthmatischen Anfällen, die durch keine Therapie zu bewältigen; Emphysem; chronische Pleuritis; Bronchopneumonie; hypostatische Pneumonie; alter Katarrh, zu dem Pneumonie hinzutritt; Lungeninfarcte mit Hämoptoe; Anfälle von Dyspnoe, die durch bei der Section gefundene embolische Thromben in den Pulmonales erklärt wurden; Lungenödem.

Bei einem plötzlichen „Hustenanfall“ wurde die schon mehr weniger gut vereinigte Wunde gesprengt und Baueingeweide zum Vorfall gebracht 24 mal.

Ein einmaliger heftiger Hustenanfall, durch einen Zufall erzeugt, ohne dass vorher irgend eine Abnormität in den Respirations-

organen vorhanden war, konnte hierzu genügen [(10, 96); nach „Verschlucken“ (16); durch einen rauchenden Kamin (39)].

In 51 Krankengeschichten wird im Wesentlichen auf den **Husten** der postoperative Vorfall zurückgeführt.

Verstärkt wird selbstverständlich noch die Wirkung des Hustens, wenn sich gleichzeitig Erbrechen einstellt, was nicht selten erzählt wird.

Auch für sich allein schädigte andauerndes Erbrechen 10 mal.

Nachwirkung der Narkose (8, 81, 84, 96); durch chronisches Magenleiden bedingt (41); bei Ileus [durch Peritonitis (68); durch unbekannt bleibende Ursachen (3, 30a, 33)]; 8 Pyloruscarcinom (71).

Direct nach einem Brechact platzte die Bauchwunde 15 mal.

Einige Male waren die Veranlassungen hierzu ganz unbedeutend. Eine Patientin trinkt in der Nacht vom 7. bis 8. Tage nach einem Kaiserschnitt (nach Porro's Methode) warmes Wasser, das sie einer Wärmflasche entnimmt; sie bekommt danach abundantes Erbrechen (51).

Lawson Tait erzählt auch, dass er nach Erbrechen die Bauchwunde sich öffnen sah, ohne die Fälle einzeln mitzutheilen.

Im Ganzen wird 26 mal das Erbrechen mit dem postoperativen Vorfall in ursächliche Beziehung gebracht.

Einmaliges Rülpsen sprengte, am 3. Tage nach der Ovariectomie, einen Theil der Bauchwunde auf und trieb eine Darmschlinge vor (90); einmaliges heftiges Niesen brachte 2 Meter Darm und Netz zum Vorschein (5).

Stuhlpresen wird 5 mal als Veranlassung erwähnt.

Eine Frau steht am 11. Tage nach einer Myotomie aus dem Bett auf, setzt sich in hookender Stellung aufs Nachtgeschirr und presst (69). — Eine Frau richtet sich am 6. Tage nach der Ovariectomie im Bett zum Stuhlgang auf. Dabei gleitet der Stiel aus der Klammer in den Bauch zurück. Nachfolgender Husten treibt einen Klumpen Darm durch das so entstandene kleine Loch (39). — 3 mal werden die vielfachen Manipulationen, die Stuhlbehinderung (bei nicht peritonitischem Meteorismus) nöthig machte (Klystiere, manuelle Ausräumung, Heben auf die Bettschüssel) und nachfolgendes starkes Drängen notirt (34, 36, 97).

Das Gleiche gilt von dem im folgenden Aufzuzählenden:

Wehentätigkeit. Bei einer Osteomalacischen, die im 8. Monat schwanger ist, wird Castration gemacht. Bei der am 3. Tage p. op. auftretenden und zur Frühgeburt führenden Wehentätigkeit reißt die Bauchwunde auseinander (38).

Unruhiges Verhalten der Operirten. (3. 8. 82); Delirium tremens (12); vorübergehende geistige Verwirrung (2) im Fieberdelirium; Geistesstörung (40); unvorsichtige Bewegungen im Bett (19); verfrühtes Aufstehen aus dem Bett (9, 24). — Eine Pat. steht, mit Heftpflastervand versehen, am 11. Tage auf, setzt sich in hockender Stellung auf das an der Erde stehende Nachgeschirr und presst (69). — Eine Pat. steht 26 Stunden nach einer Hysterectomie auf, um Wasser zu trinken (19). — Eine Pat. steht am 12. Tage, nachdem bei ihr eine Laparotomie wegen grossem fibromatösen Uterus und Salpingitis vorgenommen ist, auf, um zu Stuhl zu gehen, fühlt dabei die Narbe platzen (19). Zu frühem Verlassen des Spitals am 6. Tage nach einer Probelaparotomie wegen Magencarcinom (99); dem Transport der Operirten, nachdem 12 Tage vorher Myomotomie gemacht war, in eine andere Etage des Spitals und der Umbettung folgte Darmaustritt (69).

Ein Beispiel grober Unvorsichtigkeit einer Wärterin giebt der folgende Fall:

André: Bei einer 43jährigen Frau ist Probelaparotomie gemacht und ein grosser, secundärer Lebertumor festgestellt worden. Es besteht Ascites. Nach der Operation tritt Congestion pulmonaire und Fieber auf. Am 8. Tage werden die Suturen entfernt. Wenige Augenblicke nachher, während der Arzt Visite macht, fliesst ascitische Flüssigkeit aus. Die Krankenschwester, um das Bett nicht beschmutzen zu lassen, lässt die Kranke aufstehen und sich in den Sessel setzen. Sofort platzt die ganze Wunde auf. Das ganze Netz und ein grosser Theil Darm fallen heraus, werden in einem Becken aufgefangan.

Ganz unverkennbar ist der Einfluss, den die Schwächung der Gesamtconstitution beim Zustandekommen des postoperativen Vorfalles hat.

In den Krankengeschichten von 17 Operationen wird die grosse Magerkeit, die äusserste Hinfälligkeit, Kachexie besonders hervorgehoben. Die Schwäche war u. A. hervorgebracht durch grossen Blutverlust bei Uterusmyomen (33, 35, 44, 50), durch mehrwöchentliches Fieber bei Dermoid des Ovarium (16), durch Typhus [Peritonitis war vermuthet (104)], durch chronischen Magendarmkatarrh (41), durch Syphilis (15), durch Syphilis, Alcoholmissbrauch und Carcinom (55), durch Magencarcinom (8, 18, 37, 71, 99), durch Carcinom des Ovarium und des Bauchfells (97), durch Carcinom des Colon (97), durch weit vorgeschrittenes Rectumcarcinom (58).

In viel zahlreicheren anderen Fällen ist die Schwächung der Patienten nach dem, was bekannt wurde betreffs Lebensalters, der Art der Ausdehnung der Erkrankung, die die Laparotomie vernothwendigte (chron. Ileus, Bauchfell-tuberculose, Neubildungen), nach dem Verlauf, den der Fall im Ganzen hatte, mit Sicherheit anzunehmen. Dass aber Kachexie, die durch Krebsleiden bedingt ist, besonders disponire, wie man behauptet hat, ist nicht richtig.

Viel seltener als ich selbst erwartet hatte und als von Andern angenommen wird, ist allgemeine Peritonitis, die vor der

Operation bestand, oder nach derselben auftrat, und ihr gewöhnlicher Folgezustand, der Meteorismus mit dem Platzen der Bauchwandwunde in Beziehung zu bringen. Freilich ist es wahrscheinlich, dass solche Fälle nicht regelmässig bekanntgegeben werden.

Ich fand, dass Solches geschah in folgenden Fällen: nach Ovariotomien (16, 68), nach Laparotomie wegen eitriger Appendicitis mit Gangrän und allgemeiner Peritonitis (85), nach Gastroenteroanastomose, zugleich aber Pneumonie und Pleuritis (91a), nach Laparotomie wegen Perforations-Peritonitis in Folge von Bauchcontusion (58), nach Laparotomie wegen Peritonitis und intraabdomineller Blutung, nach Bauchschuss (58).

Hochgradige Tympanie, ohne dass Peritonitis bestand, ist ebenfalls nur selten als Ursache erwähnt.

Fall 12; Fall 58, es war wegen chronischem Ileus und seit 4 Tagen bestehendem vollständigem Darmverschluss durch Carcinom der Flexura lienalis operirt worden; die Fälle 34 und 36, wo nach Myomotomie, Fall 94, wo nach Ovariotomie Meteorismus sich entwickelte.

Betreffs andersartiger, rasch erfolgender Vermehrung des Bauchinhaltes, durch die Platzen der Bauchwunde bedingt werden könnte, sei erwähnt die Schwangerschaft [im 3. Monat (101); im 5. Monat mit Bauchfelltuberculose (64); im 8. Monat (38)]; der Ascites bei Bauchfelltuberculose (2, 64) bei grossem secundären Lebertumor (1), bei Cancer ovarii (97); rasch wachsende intra- und retroperitoneale Geschwulst, die nicht hatte entfernt werden können (8).

Alles in Allem genommen sehen wir, dass eine Unzahl von ursächlichen Momenten in den verschiedenen Fällen aufzufinden sind, dass die directen Schädlichkeiten (causes déterminantes) nicht einzeln für sich, sondern dass ihrer mehrere gleichzeitig wirkten, vor Allem, dass ihnen sehr oft Störungen der örtlichen Wundheilung, weiter allgemeine Gesundheitsstörungen vorgearbeitet hatten.

In der Mehrzahl der Fälle ist der postoperative Vorfall in Wirklichkeit ein „chirurgischer Berufsunfall“ gewesen.

Wenn wir diesen nicht haben verhüten können, sollen wir suchen, möglichst gut ihn ärztlich behandelnd, seinen schädlichen Folgen entgegenzuwirken.

Um dies zu können, muss man den Vorfall möglichst frühzeitig erkennen.

Ueber die **Empfindungen** der Laparotomierten im Moment des Platzens der Bauchwunde und des Eingeweidevorfalls wird öfters berichtet.

Ueberraschend häufig sind dieselben nicht derartig gewesen, wie man erwarten sollte. In einer verhältnissmässig sehr kleinen Anzahl von Fällen gaben die Patienten an, dass sie lebhaften heftigen Schmerz in der Bauchwunde hatten, der sie z. B. aus dem Schlaf weckte (41) und ein Gefühl bestimmter Art, als ob der Bauch berste. Es wurde aber auch das Schmerzgefühl nicht in die Wunde verlegt, sondern als allgemeiner Leibschmerz, um den Nabel herum, empfunden [z. B. nach Hysterectomia abdominalis (96)]. Oft verging der Schmerz so rasch oder wurde so leicht, „dumpf“ empfunden, dass die Kranken bald nicht weiter darauf achteten, und vergassen, ihren Mitkranken, dem Arzt oder dem Wartepersonal davon zu erzählen. Erst wenn später, manchmal nach Stunden, auch erst nach Tagen, der Prolaps entdeckt wurde, berichteten sie davon.

In viel zahlreicheren Fällen hatten die Kranken nur ein Gefühl, als ob der Leib sich „öffne“, ohne dass Schmerz entstand, als ob sich etwas durch die Wunden vordränge, als belästige sie etwas im Verband. Oft wurden sie nur aufmerksam dadurch, dass sie sich plötzlich nass am Bauch fühlten, dass etwas Warmes über die Oberschenkel herabließ.

In einzelnen Fällen wird aber endlich auch erzählt, dass die Kranken sich bei genauestem Ausfragen durchaus nicht erinnerten, irgend etwas gefühlt zu haben.

Ganz ausnahmsweise trat unmittelbar nach erfolgtem Vorfall eine Verschlechterung im Allgemeinbefinden ein: Temperatursteigerung, Pulsbeschleunigung, leichte Auftreibung des Abdomen (50), hochgradiger Collaps, der nach Anwendung von Analeptica und Kochsalzlösung-Infusion zurückging, nach einigen Stunden wiederkehrte (81), Koliken (96), Leibschmerzen (3), sehr schlechtes Befinden bei unfühlbarem Puls und niedriger Temperatur ungefähr 12 Stunden nach Vorfall (51, 85).

Meist blieb das Allgemeinbefinden längere Zeit durchaus gut.

Es kommt selbst vor, dass nach dem Platzen der Bauchwunde das Befinden des Patienten sich bessert.

Solches nahm z. B. Mittermaier an. Seine Patientin litt 2 Tage lang nach der Operation an heftigem Würgen, das auf Narkose zurückgeführt wurde. Das Würgen liess dann plötzlich nach und die Patientin erklärte, sie fühle sich jetzt vollkommen wohl. Sie blieb neun Tage weiter wohl. Dann erst wurde der Vorfall entdeckt. Vielleicht war, so meint Mittermayer, Netz mit in die Wunde bei der Naht hineingezogen, übte seinen Reiz aus, der Würgen hervorbrachte. Nach dem Platzen hörte dieser auf (?).

Auf das sich Wiedereröffnen der Bauchwunde und auf den dann folgenden Vorfall von Eingeweiden wurden die Aerzte und das Pflegepersonal, falls es sich nicht unter ihren Augen während des Verbandwechsels, unmittelbar nach der Suturenentfernung ereignete oder nachdem die Kranken [eine Geistesgestörte (40)] sich selbst den Verband, der ihnen unbequem war, entfernt hatten, oder bei offen behandelten Bauchwunden (z. B. nach Colotomien) auftrat, manchmal erst aufmerksam gemacht durch Aenderungen in der Beschaffenheit des Verbandes.

Nur ein einziges Mal hat Blutung aus den Bauchdecken (2 Tage nach Entfernung der Suturen) zur schleunigen Abnahme des Verbandes Veranlassung gegeben (16).

Durchnässung (Beschmutzung) des Verbandes machte 11 mal aufmerksam.

Nach Erbrechen wurde 1 mal (8) bemerkt, dass der Verband gleichsam vorgewölbt war. Nach Lösung fand sich eine Darmschlinge von 25 cm vorliegend.

Vorquellen von Baucheingeweide unter dem Verband nach oben oder nach unten, über die Oberschenkel, vor den Schamtheilen kam 4 mal vor (3, 5, 41, 96).

Wenn die Bedingungen des Erkennens günstig waren, so hat die Behandlung seitens des Arztes sehr früh beginnen können.

So konnte in einem Fall, den Tournemelle erzählt, der Operirende, als nach Vollendung der Radicaloperation eines Bauchbruches bei einer 58jähr. Frau, bevor noch der Verband vollendet war, bei heftigem Erbrechen der Kranken die Catgutsuturen hörbar zerrissen und nach rascher Wiedereröffnung des Verbandes eine eigrosse Geschwulst unter der Haut sichtbar wurde, sofort wieder narkotisiren und den Vorfall behandeln.

In derselben Lage waren die Chirurgen, „unter deren Augen“ beim Herausnehmen der Nähte (5, 42), bei einem sonstigen Verbandwechsel (5), während sie bei dem Kranken anwesend sind (19), die Bauchwunde auseinanderwich, und Andere, die durch plötzliche heftige Schmerzempfindungen der

Kranken in der Bauchwunde aufmerksam gemacht, schnell den Verband lösten (41, 94) sofort activ vorgehen.

Aber nicht selten sind die Fälle, wo es wahrscheinlich oder sicher ist, dass schon Stunden, ja viele Tage der Vorfall bestanden hatte, bevor der Chirurg zur Behandlung kam.

Nach ca. 10 Stunden (72, 76), nach ca. 16 Stunden (8, 58). Mittermaier nimmt an, dass, in seinem Fall, drei vorgefallene Dünndarmschlingen 9 Tage lang (!) unter dem Verband gelegen hatten.

Besonders oft sind Vorfälle, die nach Platzen von Operationsnarben sich ereigneten, da die Menschen sich nicht im Krankenhaus befanden, erst spät behandelbar geworden.

Nach 16 Stunden (67), nach 24 Stunden (25), nach 2 Tagen (60). Orlow sah einen Netzvorfall erst 3 Monate (!) nach Entstehung zur Operation kommen.

Das erste, was jeder Arzt, der einen postoperativen Vorfall constatirte, that, war selbstverständlich, dass er versuchte, die Vergrösserung des Vorfalles zu verhüten (durch Compression mit der Hand, nach Auflegung von Gazecompressen (5, 58).

In nicht seltenen Fällen findet man dann in den Krankengeschichten erwähnt, dass Reposition und Naht im Krankenzimmer, im Bett, wo der Kranke schon länger gelegen hatte, in aller Eile gemacht wurde. Richtiger wird es sein, dass man sucht, die Patienten in äussere Verhältnisse zu bringen die sachgemässe weitere Behandlung ermöglicht, indem man sie z. B. aus dem Krankensaal in das Operationszimmer schaffen lässt.

Im Falle Pitts versuchte ein Arzt das vorgefallene, fusslange Stück Darm zurückzubringen. Erst als es ihm misslang, schickte er die Pat. in einer kalten Nacht ins Hospital, wo sie im Zustand schweren Shocks ankam.

Davies musste bei einer Frau, die in ärmlichsten Verhältnissen lebte, — der grössere Theil des Dünndarmes hatte ungefähr 24 Stunden lang völlig unbedeckt draussen gelegen — in ihrer Wohnung operiren, mit unsterilisirtem Wasser reinigen u. s. w.

Meist wurde Narkose vor Anfang der Behandlung eingeleitet.

Beim Lesen der Krankengeschichten hat man oft den Eindruck, dass hiermit übereilt gehandelt wurde. Im Besonderen, wenn die Kranken im Shockzustande sind, wenn grosse Herzschwäche besteht, wenn Erbrechen, Husten vorher bestand, konnte die Narkose nur schädlich wirken. Aus solchen Gründen wurde gewiss mit Recht mehrmals auf dieselbe verzichtet (10, 66).

In den meisten Fällen ist sodann Reinigung des Vorgefallenen die erste Sorge gewesen.

Nöthig war solche sicher in den Fällen, wo Därme längere Zeit von einem Verband unbedeckt gelegen hatten, unter demselben vorgequollen waren, wenn sie sichtbar Koth (bei Enterostomien), Eiter (bei Eitorung in den Bauchdecken), oder anderen Schmutz [Haare, Seifenstücke (26); Kohlenstaub (48); Haare, Brotkrumen, Pomade (79); Watte, Verbandgaze u. s. w.] an sich trugen.

Wenn hingegen bei im Uebrigen aseptischem Wundheilungsverlauf der Vorfal durch den Verband gedeckt war, scheint die Reinigungsprocedur überflüssig. Vielleicht hat sie manchmal direct Schaden gebracht.

Die Reinigung ist in verschiedenartigster Weise gemacht worden, manchmal nur oberflächlich, [nettoyage sommaire, obgleich die vorgefallenen Dünn Därme 2 Stunden lang in einem Hemd von sehr zweifelhafter Reinlichkeit eingepackt waren (19); mit Zurücklassung von Gaze und Wattestücken, um nicht die Operation allzusehr zu verlängern und die Darmoberfläche, die zu Blutungen neigte, zu schonen (5)]. Man benutzte zur Reinigung durch Kochen sterilisirtes Wasser, sterilisirte Kochsalzlösung, Borwasser, Thymollösung, jodine water, schwache Sublimatlösungen, 1 proc. Formalinlösung. Aber es kam auch zur Anwendung von starken antiseptischen Flüssigkeiten [3 pCt. (3), 5proc. Carbollösung (63)]. Selbst Abkratzungen von Granulationen mit dem scharfen Löffel (63) wurden gemacht.

Es sei gleich bemerkt, dass diese verschiedenartige Reinigung auf das Behandlungsergebniss nie von besonderem Einfluss gewesen zu sein scheint.

Selbst in Fällen, wo in dem den vorgefallenen Theilen anhaftendem Secret Kokken und Diplokokken (*Staphylococcus aureus*) nachgewiesen resp. aus ihnen gezüchtet wurden (8, 29), trat nach Reposition kein Zeichen von peritonitischer Entzündung ein.

Soll nun das Vorgefallene reponirt, oder nicht, wenigstens nicht sofort, reponirt werden?

Nach Ansicht Vieler, besonders Solcher, die nur über Einzelbeobachtungen verfügten, ist keine andere Behandlungsweise denkbar, als die sofortige Reposition mit sofort nachfolgender neuer Naht. Chavannaz nennt dies Verfahren „traitement idéal“.

Auch Bauby stellt, auf Grund seiner 3 Beobachtungen, den Satz auf: *il faut toujours essayer de remettre les viscères au place et de fermer le ventre, sans hésiter de mettre en oeuvre, pour y aboutir, l'anesthésie générale et les débridements de la plaie.*

Die grössere Casuistik lehrt, dass auch hier mehrere Wege zum Ziel führen können, dass unter Umständen abwartende Behandlung rathsam, oft allein möglich ist.

Ich fand, dass in 7 Fällen von manueller Reposition überhaupt Abstand genommen worden ist, dass in einer verhältnissmässig grossen Anzahl zwar Reposition, aber keine neue Naht, oder solche erst einige Zeit nach Beginn der Behandlung gemacht wurde.

Die Gründe für diese Behandlungsweise waren sehr verschiedenartig. Sie kennen zu lernen, ebenso zu sehen, was aus den Patienten wurde, bei denen der Prolaps nicht reponirt wurde, scheint mir von Wichtigkeit.

Ich referire deshalb über die betreffenden, auch in mehrfacher anderer Beziehung interessanten Fälle:

Bauby erzählt die folgenden Fälle: Eine 36jähr. Frau, die asthmatisch ist und häufig an Bronchitis litt, wird laparotomirt wegen doppelseitiger eitriger Adnexerkrankung. Am 8. Tag p. op. entfernt man die Hautnähte. In dem Augenblick hat die Pat. einen heftigen Hustenanfall. Die ganze Operationswunde platzt unter den Augen des Chirurgen. Derselbe hält mit einer Jodoformgazecompressen die sich vordrängenden Därme zurück. Die klaffende Bauchwunde wird mit aseptischer Gaze gefüllt, solche auch unter das Peritoneum beiderseits geschoben und ein fest schliessender Verband angelegt. Die Bronchitis wird behandelt. Man will ihre Heilung abwarten, bevor man den Bauch schliesst. Alle 2—3 Tage wird der Verband erneuert. Allmählig entwickelt sich Peritonitis. Die Därme werden aufgetrieben. Trotz aller Vorsichtsmaassregeln, bei fortbestehendem Husten bildet sich allmählig ein Darmvorfall zwischen den Wundrändern, der dieselben dann überragt. Die Schlinge scheint abgeknickt und durch Verwachsungen fixirt. Bei der Unmöglichkeit, sie zu reponiren, öffnet man sie an ihrer Spitze mit dem Thermocauter. Trotz Abgang von Gasen und flüssigen Massen verschlechtert sich der Zustand. Die Pat. stirbt 20 Tage nach der Operation an Peritonitis.

Bei einer 46jähr. war wegen Carcinoms die Uterusexstirpation gemacht. Drainage durch die Vagina. Am 7. Tag werden die Hautnähte entfernt. Es findet sich ein kleiner Abscess in der Bauchwand. Am anderen Tage während des Verbandwechsels hustet die Pat. (sans retenue). Die Bauchwand platzt in halber Ausdehnung und 2 m Dünndarm fallen vor und breiten sich über den Bauch aus. Dem Chirurgen gelingt es dann, sie bis auf eine 20 cm lange (plus rebelle) Schlinge zu reponiren. Man bedeckt diese mit angefeuchteter antiseptischer Gaze. In den nächsten Tagen gelingt es durch weiteres Reponiren (manoeuvres nouvelles) und comprimirende Verbände den Rest zurückzubringen, der aber zweifellos durch Adhäsionen festgehalten in der geöffneten Bauchwunde liegen bleibt. Die Wunde hat inzwischen mehr und mehr ein schlechtes Aussehen angenommen und eitert. Es bildet sich eine Kothfistel. Die Kranke stirbt, mehr und mehr entkräftet, 2 Monate nach der Operation.

Frank. Bei einer 55jähr. Frau wird am 14. 5. 95. wegen Fibroma uteri laparotomirt. Der Verlauf war fieberfrei; doch bestand Erbrechen, selbst Koth-erbrechen. Es gingen keine Winde ab. Am 7. Tag p. op., wo Collaps, Pulsus minimus, zeigt sich beim Oeffnen des Verbandes, dass die Bauchwunde vollständig aufgegangen war und Dünndarmschlingen auf den Bauchdecken lagen.

Im unteren Wundwinkel war eine Dünndarmschlinge, verfärbt, incarcerirt. Nach Erweiterung der Wunde wurden die Dünndarmschlingen — theilweise(?) — reponirt und mit sterilisirter Gaze zurückgehalten. Die Frau wurde aufgegeben. Am folgenden Tage ging die erste Blähung ab, 3 Tage später der erste Stuhl. Der Verband, der immer sehr rasch durchnässt war, wurde mit der grössten Sorgfalt gewechselt. Am 1. Juni hatte sich die Bauchwunde in den oberen Partien geschlossen; nur im unteren Wundwinkel lag ein Convolut Dünndarmschlingen vor. Als F., der im Juni verreist war, nach der Rückkehr die Frau wiedersah, fand er „zu seinem grössten Erstaunen“, dass die Darmschlingen spontan zurückgegangen und die Bauchwunde ohne Hernie mit einer festen, breiten Narbe geschlossen war.

Madelung (s. S. 357), 36jähr. Mann. Laparotomie wegen Ileus. Sehr starker Meteorismus. Am 3. Tag p. op. gehen Winde ab. Die bis dahin normale Temperatur steigt (bis 39,8). Starker Husten. Blutige Sputa (Lungeninfarcte). Am Abend des 5. Tages fühlt Pat., dass Därme aus seiner Wunde austreten, sagt aber nichts davon. Am Morgen des 6. Tages wird der (nicht durchnässte) Verband gelöst. Der untere Theil der Wunde ist geöffnet. Ein kindskopfgrosser Dünndarmprolaps besteht. Die Därme sind gebläht, hochroth, fibrinös belegt. Bei dem Zustand des Pat. ist Reposition unmöglich. In den noch immer stark aufgeblähten Leib würden sich die entzündeten Därme nur unter grosser Gewaltanwendung einpacken lassen — Narkose ist durch den Lungenzustand verboten —; der heftige Husten würde neue Naht sicher sprengen. Man muss deshalb sich damit begnügen, die Därme in grosse Mengen steriler Gaze einzupacken. Von Compression muss man absehen, damit die Därme nicht unwegsam werden. Der Verband wird sehr rasch durchnässt und muss häufig gewechselt werden. Der Prolaps vergrössert sich. Beim Verbandwechsel sind die Därme kaum zurückzuhalten, wenn der Kranke hustet. Am 3. Tag nach Auftreten des Vorfalls wird zum ersten Mal reichlicher Stuhl entleert. Obgleich Husten, Hämoptoe, Fieber, fortbesteht, erholt sich der Pat. Langsam verkleinert sich der Prolaps. Am 3. 10. ist er noch etwa faustgross. Am 14. 10. ist die Darmschlinge in das Niveau des Bruches zurückgesunken. — Völlige Heilung mit Bildung einer theilweise $2\frac{1}{2}$ cm breiten Narbe.

Madelung. — Ich bekomme eine 71jähr. Frau zugeführt, die bis 8 Tage vorher völlig gesund gewesen sein will. Dann war der Stuhlgang erschwert. Schmerz tritt zeitweise im Leib auf. In der Nacht vor der Aufnahme tritt Erbrechen ein, welches bald Koth herausbefördert. Es besteht sehr starker Meteorismus. Die Ursache des Ileus, der Sitz des Darmverschlusses ist nicht festzustellen. Darmcarcinom wird vermuthet. Am 22. 1. 02 wird, Morgens 11 Uhr, in der linken Weiche eingeschnitten. Das Colon zeigt sich zusammengefallen. Es wird deshalb eine stark geblähte Dünndarmschlinge in sorgfältigster Weise

(mit Seide) in die Bauchwandwunde eingenäht. Mit Thermocauter wird eine kleine Darmfistel gemacht. Reichlicher Kothabfluss. Mittags 2 Uhr sieht man Nähte ausreissen. Ein ca. 10 cm langes Darmstück quillt vor. Der Vorfall vergrössert sich bis zum Abend 7 Uhr. Der Kothabfluss aus der angelegten Darmfistel hört völlig auf. Man macht deshalb in die vorgefallene Darmschlinge 3 Oeffnungen. Nun fliesst wieder reichlich Koth ab. Zwei Tage bleibt das Befinden gut. Kein Erbrechen. Am 25. 1. constatirt man rechtsseitige Pleuro-Pneumonie des Unterlappens (T. 38, 9). Während der Kothabfluss fortbesteht, verschlechtert sich das Allgemeinbefinden und nimmt die Dyspnoe zu. Am Abend des 27. 1. erfolgte der Tod. Die Section ergab: Carcinom der Flexura lienalis; kaum nussgrosser Tumor. Die Stricture ist nicht mehr für den kleinen Finger passirbar. Die bei erster Operation angelegte Darmfistel liegt ungefähr in der Mitte des Dünndarmes. Vorgefallen ist eine 30 cm lange Ileumschlinge. Nur an einer Stelle eitrig fibrinöse Auflagerungen auf einem Darm, sonst kaum Peritonitis. Pneumonie fast der ganzen rechten Lunge.

Tixier. — Ein 25jähr. Mann erleidet eine Pistolenschussverletzung des Bauches. Laparotomie 20 Minuten später. Es findet sich eine doppelte Perforation des Dünndarmes und eine Wunde im Mesocolon, aus der reichliche Blutung erfolgt. Darmnaht. Unterbindungen der blutenden Gefässe. Am 5. Tage nach der Operation öffnet sich die Wunde durch Eiterung. Prolaps. Derselbe bildet sich allmählig nach Compression zurück. Vollständige Heilung nach 2 Monaten.

Tscherning. (Die Vorgeschichte des Falles ist S. 357 mitgetheilt.) Nach Ovariectomie einer 25 Jähr. werden 2 dicke Drainrohre hinter den Uterus eingeführt, die Bauchwunde durch Etagennaht geschlossen. Am 3. Tag fällt ein Viertel des Dünndarmes heraus. Er hat einen fibrinösen Belag. Er wird mit steriler Gaze bedeckt und comprimirende Heftpflasterstreifen aufgelegt. Der Darm bleibt wegsam. Keine peritonitischen Symptome. Am 8. Tage fällt eine neue Dünndarmschlinge, die auch lebhaft roth und mit bedeutenden Fibrinbelägen versehen war, vor. Andauerndes Fieber durch Lungenveränderungen erklärt. 4 Wochen nach der Ovariectomie wird, in Chloroformnarkose, Resection des vorgefallenen Darmtheils mit Enteroanastomose mittelst Murphyknopf zwischen den beiden Schenkeln der Darmschlinge, ganz extraperitoneal, ausgeführt. 5 Tage später zeigt sich eine Darmfistel. Der Murphyknopf geht bei Stuhlgang am 9. Tage ab. Die Darmfistel wird mit Zerstörung des Spornes durch Klammer und Schliessung mit der Naht zur Heilung gebracht. Der Prolaps, zeitweis erbsengross, dann wieder nussgross werdend, bildet sich allmählig zurück. Die Bauchwunde schliesst sich. Pat. wird 4 Monate nach der Operation entlassen.

Wir sehen also, dass sehr verschiedenartige Verhältnisse die sofortige Reposition verhinderten: Zweifel an der aseptischen Beschaffenheit des Vorgefallenen, heftiger Husten, Eiterung in der Bauchwunde, schlechtestes Allgemeinbefinden, Ueberfüllung des Bauches durch meteoristisch geblähte Därme bei Darmverschluss

und bei allgemeiner Peritonitis, Adhäsionen, die sich bei längerem Bestehen des Prolapses zwischen diesem und dem Peritoneumtheil der Bauchwunde gebildet hatten.

Selbstverständlich wurde immer das Vorgefallene unter den Schutz von aseptischen Verbänden gestellt.

Die zunächst zu erwartende Folge des Nicht-Reponirens, die Aufhebung der Darmwegsamkeit ist nie eingetreten. Im Gegentheil wurde der Darm sogar in den 3 Fällen, wo vorher Ileus bestanden hatte, nachdem der Vorfall eingetreten, wegsam.

Allgemeine Peritonitis hat sich nur ein Mal entwickelt, dann allerdings den Tod herbeigeführt. Ausserdem ist die Bildung einer Kothfistel in einem Falle als übler Folgezustand zu erwähnen.

Sehr bemerkenswerth ist die spontane Rückbildung des Vorfalles, die erfolgte, selbst nachdem derselbe sehr bedeutende Grösse erlangt hatte. Sie erfolgte sehr allmählich, immer erst nach Wochen, ja Monaten. Die angewendeten comprimirenden Verbände mögen hierzu beigetragen haben. Da aber die Compression, damit nicht der Darm unwegsam wird, doch nur in sehr mässigem Grade angewendet werden konnte, ist als Hauptmoment für die Rückbildung der Zug, den die im Bauch befindlichen Eingeweide bei den selbstverständlich in Rückenlage gehaltenen P. auf den Prolaps ausübten, anzusehen.

Niemals ist der Prolapszustand, etwa nach Bildung einer dünnen Narbendecke, ein dauernder geblieben.

Jedenfalls lehren die mitgetheilten Beobachtungen, dass Fälle, wo Reposition unmöglich ist, nicht als „verloren“ anzusehen sind, dass unter Umständen Nicht-Reponiren gewaltsamem Vorgehen vorzuziehen ist.

Gewiss wird man gut thun, nicht zu rasch Punctionen oder gar Resection des vorgefallenen Darmes anzuwenden. Das stimmt ja auch vollständig mit mannigfachen Erfahrungen, die man bei Behandlung von Darmprolaps nach Bauchwandverletzungen, die man bei Behandlung incarcerirter Hernien, wenn aus irgend welchen Gründen die Reposition unterlassen wurde, und bei Darmresectionen in zwei Acten (wegen Neubildung) gemacht hat.

Die Reposition ist manchmal sehr leicht gewesen, auch ohne Narkoseanwendung. Der Arzt konnte ohne jede Hülfe fertig werden (22). Meist war sie mühsam.

Beim Versuch zu reponiren riss auch der noch nicht geplatze Theil der Bauchwunde auf (50). Die vorliegenden Därme blähten sich während des Reponirens — es war die Wunde dazu vergrössert worden — mehr auf (5), es fielen noch neue Darmtheile vor (74).

Erbrechen, Ohnmacht, die künstliche Respiration nöthig machte (5), Hustenstösse, hinderten.

Vorgefallene Netztheile wurden abgetragen.

Man brachte die Patienten mit Vortheil vor dem Reponiren in Beckenhochlage (60, 96). Braquehaye, der mit sanften Pressungen nicht fertig wurde, „stellte die Kranke auf den Kopf“. Danach liess sich die Reduction sehr leicht machen.

Man liess durch einen Gehülfen die Wundränder beiderseits mit den Fingern, mit Wundhaken, mit Museux-Zangen fassen, sie anheben und wieder einander nähern.

Sehr oft wurde vorherige Vergrösserung der Wunde nöthig. Entweder wurden hierzu noch haltende Nähte gelöst oder man brauchte das Messer, machte selbst grössere Einschnitte (10). Besonders oft war dies nöthig nach dem Platzen von Narben.

Die untereinander verklebten Därme mussten voneinander gelöst werden. Wenn der Vorfall schon längere Zeit bestand, mussten Verklebungen und Verwachsungen mit den Bauchdecken durchtrennt werden (50, 60).

Das Manipuliren an den vorgefallenen Därmen, selbst die Lösung der Adhärenzen verursachte — nebenbei bemerkt — keine Schmerzen. Eine Patientin von Bloch sagte, sie habe nur eine sonderbare Empfindung, welche Flatus hervorrief.

Man wird gut thun, sich hieran zu erinnern und nur bei besonderen Schwierigkeiten Narkose zu verwenden. Einigermassen vernünftige Kranke werden durch tiefes Inspiriren, durch Vermeiden von Pressen dem Arzte die Reposition erleichtern können.

Manchmal änderte sich während des Reponirens, selbst wenn dasselbe in Narkose vorgenommen wurde, das Allgemeinbefinden in bedenklicher Weise.

So z. B. im Fall I Bauby's. Die Pat., die den mehrere Stunden lang unbemerkt gebliebenen Vorfall ertragen hatte, ohne dass in ihrem Gesichtsausdrucke, Temperatur, Puls irgendwelche Veränderung eingetreten, kam, nach allerdings langwieriger Reinigung und Reposition von sehr grossen Darmmengen, in einen solchen Zustand, dass man künstliche Respiration einleiten, Zugtractionen u. s. w. machen musste.

Nur ein einziges Mal — a priori sollte man denken, es müsste oft geschehen — wurde der Darm bei der Reposition in eine seine Wegsamkeit störende Lage gebracht.

Der Fall ist sehr merkwürdig. Jeanne machte bei einer 38jähr. Frau abdominale Uterusexstirpation wegen Myom. Eine halbe Stunde nach Beendigung der Operation trat Blutung aus der Vagina ein. Der Bauch musste wieder geöffnet und die Blutung aus einer Arteria uterina gestillt werden. Danach mehrtägiges Erbrechen. 2 Tage p. op. fand man aus dem unteren Theil der Bauchwunde, die nicht genäht war, da hier ein den Bauch drainirendes Gazestück lag, 30 cm Darm ausgetreten. Ausserdem lag eine grosse Menge Darm unter der noch durch Nähte zusammengehaltenen Haut. Die ganze Wunde wurde geöffnet. Der Darm wurde gereinigt und reponirt, die Bauchwunde mit 3 Reihen Schichtnähten geschlossen. Am folgenden Tag war der Bauch etwas aufgetrieben. Erbrechen. Die Symptome der inneren Einklemmung steigerten sich an den weiteren 2 Tagen. J. öffnete (zum 4. Mal) den Bauch. Keine Peritonitis. Aber die leicht wieder erkennbare Darmschlinge, die vorgefallen war, war abgknickt (*coudée sur elle-même en un U, dont les deux branches se sont accolées comme deux canons de fusil*). Die beiden Schenkel wurden von einander gelöst. Neue Bauchnaht. 24 Stunden später Stuhlgang. Regelmässige Genesung. 3 Wochen nach der ersten Operation wurde die Kranke entlassen. Sie blieb gesund. Die Bauchnarbe wurde auch später sehr fest gefunden.

Mehrfach ist die Reposition beim ersten Versuch nicht gelungen oder nicht vollständig. Man beschränkte sich dann, das Zurückgebrachte durch comprimirenden Verband zurückzuhalten, das Vorgefallene durch Einhüllung in feuchte aseptische Gaze zu schützen.

Nach der Reposition kann sofort die Bauchwunde genäht werden oder sie kann offen gelassen werden. Die meisten Chirurgen thaten das Erstere.

Einige frischten dann vorher die Wundränder an — bald nur die der Haut, bald auch Fascie und Muskeln — durch derbes Abreiben mit feuchtem Schwamm, mit dem Messer oder dem scharfen Löffel, regularisirten sie.

Die nachfolgende Naht kann schwierig sein. Das Gewebe ist brüchig; die Nähte schneiden wiederholt ein (10). Die getrennten Theile lassen sich einander nicht völlig nähern; Jodoformgaze muss die zurückbleibenden Zwischenräume ausfüllen (12).

Die Secundärnaht wurde sehr verschieden gemacht. Solche, die zur ersten Naht Catgut verwendet hatten und in der Benutzung dieses Materiales die Ursache des Platzens suchten, brauchten nun Seide, Fils de Florence, Metalldraht; solche, die en masse genäht, wandten nun Schichtnähte an. Manche nähten jetzt in sehr

complicirter Weise, z. B. mit 4 übereinanderliegenden Schichtnähten (96), mit durchgreifenden Silberdrähten, Bleiplatten, Hautseidennähten (10). Vielfach aber brauchte man — hauptsächlich weil man die Operation rasch zu vollenden Grund hatte — die Durchstechungsnah (avec un plan du suture unique 19, 96). Durch Heftpflasterstreifen, durch stark comprimirende Verbände wurde versucht, die Wirkung der Suturen zu unterstützen.

Auch hier ist ein besonderer Einfluss der Art der Naht auf die definitive Heilung nicht nachweisbar.

In der Befürchtung, dass Secretverhaltung eintreten könnte, wurden Theile der ganzen Wunde offen gelassen, Jodoformgaze-bäuschchen (nach Mikulicz), mèches, Drainröhren in Theile der Bauchhöhle und in Lücken der Nähte eingelagert (29, 49).

Durch zwei Zapfennähte mit Draht wurde das weite Klaffen der Bauchwunde verhindert, während der frei liegende Darm durch Jodoformgaze zurückgehalten wurde (17).

In einer Anzahl von Fällen wurde der Reposition die Verwundung nicht direct angeschlossen, sondern vorerst, unter Anwendung der Tamponade, durch Heftpflaster, durch Einlegen eines Schwammes (87) die Wunde geschlossen und erst später (55), am folgenden Tag (76, 87), nach 3 Tagen (12), nach 10 Tagen (58), nach 12 Tagen (66), nach 21 Tagen (in meinem S. 365 erwähnten Falle) die sorgfältige Secundärnaht gemacht.

Verhältnissmässig recht gross ist die Zahl der Fälle, wo nach Reposition dauernd auf die Naht verzichtet und die Wunde tamponirt wurde. Die Gründe, die zu solchem Vorgehen bestimmten, sind derselben Art gewesen wie die, die auch die Reposition unterlassen liessen — Eiterung in der Wunde, Meteorismus, allgemeine und partielle Peritonitis, anhaltender Husten, hochgradige Schwäche, Geistesstörung, Bauchfelltuberculose.

Brettauer kam auf Grund von drei Erfahrungen zum Entschluss, künftig bei ähnlichen Fällen von einer unmittelbaren Wiedervereinigung Abstand zu nehmen.

Nur selten war es nöthig, der per granulationem vor sich gehenden Heilung nachzuhelfen durch Cauterisationen, durch Hautaufpflanzungen (17).

Die directen Folgen der activen Behandlung des postoperativen Vorfalles sind in der überwiegenden Anzahl der Fälle,

oft zum Erstaunen der Operateure, die sicher Shockerscheinungen oder peritoneale Infection erwartet hatten, sehr unbedeutend gewesen. Die aus der Narkose erwachenden Kranken waren nur einige Tage in leicht deprimirter Stimmung. Es folgte keine oder leichteste Temperaturerhöhung. Stuhlgang liess sich bald erzielen.

Nicht häufig, aber doch einige Male sind die directen Folgen ungünstig gewesen. Aus einigen Krankengeschichten gewinnt man den Eindruck, dass das rasche, unter Shockerscheinungen erfolgende Ableben mit der Behandlung wenigstens theilweise in ursächlichem Verhältniss stand.

Eine Kranke, die 11 Tage lang nach Magenresection sich gut befunden hatte, die auch nach dem Aufbruch der Bauchwunde keine wesentliche Störung des Allgemeinbefindens gezeigt, kam sofort nach Behandlung (leichte Narkose, schwierige Naht wegen Brüchigkeit und Spannung der Bauchwände) in einen beunruhigenden Zustand. — Puls bis 140. — Coffein. Die Temperatur schwankte zwischen 37,8 und 39,2. Langsame Besserung (37).

Jedenfalls muss man in Fällen, wo nach dem Vorfall Collapserscheinungen stärkerer Art eintraten (s. oben), das sofort nach der Erkennung ausgeführte Reponiren — dem dann wenige Stunden später der Tod folgte — nicht als zweckmässig bezeichnen.

Bei der operativen Behandlung des Vorfalls wurde ein Mal die Harnblase verletzt.

Kendirjy (s. S. 361). Beim Abpräpariren des Cruralbruchsackes wurde die Blase, die einen Theil des Bruchinhaltes gebildet hatte, durch einen Scheerenschnitt in der Länge von 3 cm eröffnet. Diese Wunde wurde sofort mit Catgut in 3 Etagen vernäht. Für einen Tag wurde in die Blase Dauerkatheter eingelegt. Die Heilung erfolgte, ohne dass seitens der Blase eine Complication entstand.

Die Bildung einer Kothfistel wurde in einem Fall (8) als möglicherweise dadurch entstanden bezeichnet, „dass man bei der Suturirung der rumpirten Bauchwunde durch Zufall eine Suturnadel durch eine Darmschlinge gestochen hatte“. Dieselbe hat im Uebrigen keinen Einfluss auf den Verlauf gehabt, da bei Section keine Peritonitis vorhanden war und Entleerungen per vias naturales, trotz der Kothfistel, stattfanden.

In den anderen Fällen, wo Kothfisteln sich bildeten, ist kein Grund, ihre Entstehung mit der Behandlungsart in Beziehung zu bringen [allmähliche Reposition, keine Naht; (5) 57].

Mehrfach secernirten die secundär vereinigten Wunden einige Zeit reichlich [missfarbige blutige Flüssigkeit (5)].

Wiederbildung des Vorfalles ist in einer Anzahl von Fällen beobachtet worden, jedenfalls aber viel seltener, als man nach der Art mancher Fälle hätte erwarten sollen.

Der Wiedervorfall trat ein in 3 Fällen, die ohne Naht oder nur mit partieller Vernähung behandelt worden waren. Zweimal fiel bei demselben Pat. wieder Netz und Dünndarm vor (55). Bei 2 Kranken fiel Darm während des Verbandswechsels vor [es bestand Peritonitis (5, 97)].

In den folgenden Fällen, die mit Secundärnaht behandelt waren, trat Wiedervorfall ein:

Fall von Colostomie, 4 Tage nach der Secundärnaht (8). — Fall von Explorativ-Laparotomie. Die Secundärnaht war in 2 Etagen mit Carbolalcoholcatgut gemacht. In den untersten Wundwinkel war extraperitoneal ein kurzes Drainrohr eingelegt. 7 Tage später — es bestand Husten — liegt eine Darmschlinge von 16 cm Länge bloss, festgeklebt an den Rändern der Hautwunde, welche klappt, mit frischem Fibrin bedeckt. Jetzt wird nur ein Verband angelegt. Als 14 Tage später der Tod eintrat, klappte die Wunde; aber in ihrem tiefsten Theil findet sich eine millimeterdicke, ziemlich zähe Haut, welche das Cavum peritonei nach aussen vollständig abschliesst. Keine Peritonitis (8). — Fall von Gastro-Jejunostomie. Secundärnaht mit Carbolalcoholcatgut. 7 Tage später Diastase der Wunde in einer Länge von ca. 6 cm. Keine entzündliche Reaction. Tod 9 Tage später. Keine Peritonitis (8). — Fall von Ovariectomie. Secundärnaht mit 2 tiefen und 2 oberflächlichen Fishgutsuturen. Heftpflasterstreifen. — Ascites. — 13 Tage später — die Suturen hatten eingeschnitten — hat sich während der Nacht ein Klumpen Netz durch die Wunde hindurchgeschoben. Derselbe wird mit dem glühenden Platinmesser entfernt. Heilung (97). — Fall Madelung (S. 354). — Secundärnaht. Für das Peritoneum fortlaufende, für die Muskeln Knopfnah mit Catgut. Die Haut wird mit Fils de Florence genäht. Intraperitoneale Drainage. Es besteht circumscripte Peritonitis. Am 4. Tag öffnet sich die Wunde wieder in den oberen Schichten. Die Därme bleiben aber vom Peritoneum gedeckt. Langsame Heilung (76).

Zum dreimaligen Wiedervorfall nach Secundärnaht kam es in einem Fall. Aber hier bestand Bauchfelltuberculose und gleichzeitig Schwangerschaft (64).

Ein grösseres Hämatom (450 g) bildete sich in den Bauchdecken. Der Musculus transversus trug einen queren Einschnitt, als wenn er durch einen der tiefgreifenden Silberdrähte durchschnitten worden sei (76).

Eiterung stellte sich in der wiedervereinigten Wunde 6 Mal ein; meist nur leicht, in den oberen Schichten. Ein grösserer Abscess

bildete sich ein Mal in den Bauchdecken, der eröffnet werden musste (68). Mit Ausnahme eines Falles (5) trat trotzdem Heilung ein.

Ueberraschend selten hat sich bei Patienten, die vorher von Peritonitis frei gewesen waren, solche nach dem Vorfall und Allem, was zu seiner Beseitigung geschah, eingestellt. Auch in Fällen, wo die Därme lange völlig frei gelegen hatten, ferner in solchen, wo grober Schmutz sich von ihnen nicht hatte entfernen lassen und endlich, wo der vorgefallene Darm entzündet war (mit fibrinösen Massen bedeckt), auch in Fällen, wo bacteriologische Untersuchung Mikroben an den Därmen nachwies, blieb sehr oft, zum Erstaunen der behandelnden Aerzte, allgemeine Bauchfellentzündung aus.

Hingegen entwickelte sich solche in zum Tode führender Weise 12 Tage nachdem der Vorfall mit Tamponade behandelt war (5), einige Tage nachdem der Vorfall mit Naht behandelt war (96), ferner 1, 4, 10 Tage nach Vorfällen, die Enterostomien gefolgt waren (58).

Mannigfache Complicationen anderer Art sind im Verlauf der Fälle sonst noch eingetreten und öfters damit den Behandelnden grosse Schwierigkeiten bereitet worden, vor Allem solche durch Erkrankung der Respirationsorgane [Pleuritis (66), Pneumonie und Albuminurie (74), acute Bronchitis (54, 56)], durch fort-dauernde Neigung zum Erbrechen (3, 37), urämische Erscheinungen, Albuminurie (30), hochgradiges Fieber und septischen Zustand (14), Delirien (30, 37), Geistesstörung (40).

Die schliessliche Heilung ist dadurch nicht gestört worden.

Meist hat man, in der sehr naheliegenden Befürchtung, es möchte wieder zum Aufplatzen der Wunde kommen, die secundär gelegten Nähte sehr lange liegen lassen [12 Tage (5)]. Man hat mit sorgfältiger Heftpflasterstreifen-Anlegung, mit Bauchbinden, die man anrieth, lange Zeit zu tragen, nachbehandelt.

Wie war das Endschiedsal der Menschen, bei denen es zum postoperativen Vorfall kam?

Die meisten Autoren, die sich mit dieser Frage beschäftigt haben, besonders aber wieder solche, die nur Einzelbeobachtungen kennen, äussern ihre Ueberraschung darüber, wie günstig solche Fälle verlaufen.

So schliesst Cestan seine Arbeit mit den Worten: En présence d'une éviscération spontanée reconnue assez tôt et traitée convenablement le praticien pourra donc porter un pronostic rassurant.

Soweit ich habe sehen können, das sei vorausgeschickt, ist die Prognose nicht abhängig von der Art der vorgefallenen Eingeweide, nicht von der Grösse des Vorfalls, in gewissen Grenzen auch nicht von der Zeit, die verstreicht, bis der Vorfall ärztlicherseits erkannt und behandelt wird.

Es mag an dieser Stelle auch hervorgehoben werden, dass die mehrfach ausgesprochene Ansicht, die Prognose der Fälle von Vorfall, die nach Entzündung und Eiterung der Laparotomiewunde sich einstellen, sei absolut ungünstig, irrig ist. (Segond sagt: le pronostic est on ne peut plus défavorable).

Sehen wir zuerst, wie weit solchen Patienten das Leben erhalten bleibt. In neun Krankengeschichten erfahren wir nicht, was aus den Menschen geworden ist.

Von 148, deren Endschiedsal bekannt geworden ist, werden 105 als geheilt bezeichnet.

Es ist interessant zu sehen, wie bei diesen Geheilten sich die Bauchschnittnarbe verhielt.

In der überwiegenden Anzahl der Fälle erfahren wir hierüber aus den Krankengeschichten nichts. Die Kranken kamen bald aus dem Gesichtskreis der Aerzte.

In 18 Fällen wird aber besonders hervorgehoben, dass bei Untersuchung nach längerer Zeit, nach Jahren [nach 6 Jahren, (8)] die Narbe gut, fest, dick und fest, sehr solide war. In 11 dieser Fälle wird ausdrücklich gesagt, dass kein Bruch sich gebildet habe.

Selbst nach wiederholtem Platzen der Bauchwunde (nach der zweiten Oeffnung wurde nicht wieder genäht, — partielle Peritonitis) war die Bauchnarbe $\frac{1}{2}$ Jahr später fest. Es bestand kein Bruch (76).

In dem (S. 363) erwähnten Fall von L. Meyer, wo nach einem Kaiserschnitt die Bauchwunde und die Uteruswunde platzte, war, als 2 Jahre später zweiter Kaiserschnitt nöthig wurde, am Uterus keine Spur der Narbe der vorigen Operation auffindbar.

Die Zahl der Fälle, wo Schwäche der Narbe notirt ist, ist überraschend klein.

Diastase der Recti, aber keine Hernie (50). — Breite, aber straffe Narbe (58). — Im Falle Doebbelin (s. S. 359) verdünnte und dehnte sich die Narbe (die drei Monate lang zu ihrer Fertigstellung gebraucht hatte) trotz Bruchband, so dass die Darmschlingen durch dieselbe fühlbar wurden. — Eine kleine Hernie

bildete sich an Stelle der Ruptur (21). — Ein ganz umschriebener, nicht belästigender Bauchbruch (22). — Im Fall Le Bec war die Narbe, die sich ohne Naht nach dem Vorfal gebildet hatte, als Pat. 17 Monate später starb, papierdünn, aber glatt. — Herniöses Verdrängen der Narbe und der umgebenden Theile (97).

Nur in einem einzigen Fall wird bekannt gemacht, dass sich ein Bauchbruch von solcher Grösse gebildet hatte, dass er später operirt werden musste (96).

An dieser Stelle sei auch hervorgehoben, dass Spätstörungen, die auf Unwegsamkeit der Därme — Grund genug, solche hervorzubringen, war wahrlich oft genug vorhanden — zu beziehen waren, nur in einem Fall berichtet werden.

Die Laparotomie war wegen „occlusion intestinale“ gemacht. Das Ableben erfolgte 3 Wochen nach der „Heilung“, die „malgré des accidents redoutables consécutifs“ erfolgt war. Es ist unbestimmbar, ob in diesem Fall der Tod „durch Adhäsionen der Därme an die Bauchwand“, die sich in Folge des Vorfalles gebildet hatten, eintrat (95).

Jedenfalls steht im Gegensatz hierzu, dass im Fall von Roux, als 50 Tage nach der Operation (Gastroenteroanastomose) Section gemacht wurde, trotz hochgradiger Beschmutzung des vorgefallenen Darmes, nur einige Adhäsionen zwischen Dünndarmschlingen und Narben sich vorfanden, weiter dass im Fall Le Bec (Laparotomie wegen Ileus durch Bauchfelltuberculose, Vorfal von 15 cm Darm) als 17 Monate nach der Operation die Section gemacht wurde, zwar die Narbe dünn wie Papier gefunden wurde, aber „pas d'adhérence de l'intestin, pas de bride, ni de fausse membran“.

Im Allgemeinen lässt sich also sagen, dass für die Menschen, die postoperativen Vorfal durchgemacht haben und am Leben geblieben sind, in besonderem Grade Befürchtungen betr. üble Spätfolgen nicht berechtigt sind.

Von den 148 Patienten, deren Endsicksal, nachdem sie postoperativen Vorfal erlitten hatten, bekannt geworden ist, sind 43 gestorben.

Die genauere Prüfung der Krankengeschichten ergibt aber, dass in einer beträchtlichen Zahl von Fällen der Tod nicht mit dem postoperativen Vorfal und seinen Folgen zusammenhing.

So weit man sehen kann, erfolgte unabhängig vom postoperativen Vorfal der Tod 14 Mal.

In Folge von allgemeiner Peritonitis, die sicher vor dem postoperativen Vorfal bestand (16, 91 a, 96). Im Fall 97 bestand zugleich Bronchopneumonie. — In Folge von Peritonitis nach Durchbruch vom Becken-Sarkommassen in die

Bauchhöhle (Section) (10). — In Folge von Pyämie und Septikämie zwei Mal (90). — In Folge von Schwäche und Erschöpfung 3 Mal [50 Tage nach dem Vorfall. Es war wegen Magencarcinom Gastroenteroanastomose gemacht (79); 26 Tage nach dem postoperativen Vorfall. Es war Colotomie wegen inoperablem Mastdarmcarcinom gemacht (8); endlich nach Gastroenteroanastomose, die wegen Magencarcinom gemacht war. Bei Section fand sich keine Peritonitis (8)]. — Weiter in Folge von Inanition durch Magencarcinom [Section: Keine Peritonitis (99)]; von Bauchfelltuberculose und tuberculöser Meningitis (64); Bauchfelltuberculose (98); Herzerweiterung. Myocarditis, Bronchitis, Lungenödem (44); Embolie beider Arteriae pulmonales [23 Tage nach dem postoperativen Vorfall. Section: Keine Peritonitis (8)].

So bleiben 29 Fälle, bei denen der Tod sicher die Folge des postoperativen Vorfalls war, oder wenigstens durch denselben erheblich beschleunigt wurde.

Dies ist in einem Theil der Fälle anzunehmen, da der Tod zeitlich in fast unmittelbarem Anschluss an das Zustandekommen des Vorfalls resp. die zu seiner Beseitigung vorgenommenen Eingriffe eintrat.

Einige Stunden nachher [in Collaps; (Section zeigte nichts Bemerkenswerthes (81)) (84); schon am Austrittstag (51); nach einem Tag. [Die Section zeigte keine Peritonitis (97)]; nach 2 Tagen (2, 39); nach 2 bis 3 Tagen (34).

Todcsursache war weiter allgemeine Peritonitis 11 Mal (5, 52, 58, 68, 90, 92, 102).

Im Fall 1 bestand vorher Lungenentzündung.

Andere starben an Erschöpfung durch Eiterung (68); durch Eiterung und Kothfistelbildung (5).

In 8 Fällen wird von den Mittheilenden der Tod mit dem postoperativen Vorfall in Verbindung gebracht, ohne dass die directen Ursachen genannt werden (4, 12, 34, 59, 73, 90).

Chavannaz hatte auf Grund seiner kleinen Sammlung die Mortalität nach postoperativem Vorfall zu 15 pCt angenommen.

Wenn ich die 18 von mir gesammelten Fälle von Narbenplätzen, die doch besondersartig sind und von denen kein einziger mit Tod geendet hat, abrechne, so finde ich eine Mortalitätsziffer von 22,3 pCt. Und diese ist, so denke ich, gross genug, um es nicht zwecklos erscheinen zu lassen, dass man sich mit den den postoperativen Vorfall betreffenden Fragen ernstlicher, als dies bisher geschehen ist, beschäftigt.

Literatur.

1. André bei Recours.
2. Arron bei Recours.
3. Asch, R., Vaginale Totalexstirpation des Uterus und Ovariectomie in einer Sitzung; secundäre Dehiscenz der Bauchdecken. Heilung. Centralblatt f. Gynäkologie. 1887. No. 27. S. 425.
4. Ask, C. J., Ueber Ovariectomie. Nordisk medicinisk Archiv. Bd. XIII. No. 14. Ref. Centralbl. f. Gynäkologie. 1881. Bd V. S. 483.
5. Bauby, Trois cas d'éviscération post-opératoire spontanée. Archives provinciales de chir. 1904. T. X. p. 332.
6. Benisovitch, N., Khirurgitschesky Vesnik. No. 2. p. 887. 1887. Ref. bei Tixier.
7. Beuttner, O., Ein Fall von Platzen der Bauchwunde nach Laparotomie. Centralbl. f. Gynäkologie. 1897. No. 22. S. 658.
8. Bloch bei Neermann.
9. Braquehayé bei Recours.
10. Braun, G., Centralbl. f. Gynäkol. 1896. S. 1174. Ibidem. 1898. S. 77.
11. Braun, Intraperitoneale Blasenruptur. Münch. med. Wochensch. 1900. No. 5. S. 169.
12. Brettauer, Three cases of rupture of the abdominal wound after coeliotomy. Amer. gyn. and obstetr. journ. 1899. Ref. Centralbl. f. Gynäkol. 1899. S. 1050 u. Virchow-Hirsch's Jahresbericht. 1899. S. 589.
13. Brianson, L. de, Contribution à l'étude des éviscérations spontanées postopératoires. Thèse de Toulouse. 1901.
14. Brothers, A., Report of a case of caesarian section followed by hysterectomy for impacted cervical fibroid and prolapse of gangrenous umbilical cord in a septic woman; Recovery. Med. Record. New York 1902. Juni 2. p. 893.
15. Broun, Laparotomy with failure of wound to unite and finally a complete separation of all the layers of the abdominal wound after removal of the stitches on the eighth day. Amer. journ. of obstetr. New York 1902. August. p. 234.
16. Bruntzel, R., Ueber secundäre Dehiscenz der Wunde nach Ovariectomie. Centralbl. f. Chirurgie. 1880. No. 25.
17. Bull, T., Two cases of abdominal section for penetrating gun-shot wound of the abdomen. Med. News. New York 1886. No. 721. S. 6. Ref. Centralbl. f. Chirurgie. 1887. S. 99.
18. Cavazzani, Sopra un caso di eviscerazione spontanea postoperatoria. La clinica chirurgica. 1901. No. 11. Ref. in Hildebrand's Jahresbericht. Bd. VII. S. 573.
19. Cestan, Et., Quatre cas d'éviscération post-opératoire spontanée. L'Écho médical. Toulouse 1900. p. 525.
20. Chavannaz, G., De l'éviscération post-opératoire spontanée. Revue de Gynécologie, Obstetrique et Paédiatrie de Bordeaux 1900. II. No. 5 et 6. p. 244.

21. Chibret, Rupture de la paroi abdominale au voisinage d'une cicatrice opératoire. XIII. Congrès de Chirurgie de Paris 1899. p. 610.
22. Chrétien bei Recours.
23. Cleveland s. Broun.
24. Croft, Cases of antiseptic ovariectomy. Brit. med. Journ. 1879. 24. V. p. 774.
- 24a. Dauber, H., Ueber Indication und Ausführung des Kaiserschnitts. Zeitschr. f. Geburtsh. u. Gynäkol. Bd. 54. S. 282. (Der mitgetheilte Fall Hofmeier's konnte nicht verwerthet werden: Kaiserschnitt nach Porro, Platzen der Bauchwunde. Abgesackte Peritonitis. Tod.)
25. Davies, E. T., Notes on a series of cases of abdominal surgery. Lancet. 1893. 9. VI. p. 74.
26. Delétréz, Rupture des parois abdominales à la suite d'éventrations consécutives à des laparotomies. Journ. de Chir. et Ann. de la société belge de Chir. 1901. p. 245.
27. Demons bei Chavannaz.
28. Desfosses bei Chavannaz.
29. Doebbelin, Ein Fall von spontaner Ruptur der Bauchwand und Darmvorfall. Deutsche med. Wochenschr. 1899. November. S. 793.
30. Duret bei Chavannaz.
- 30a. Everke, E., Ueber einen Fall von Wiederaufplatzen der Bauchwunde nach Myotomie. Zeitschr. f. Geburtshülfe u. Gynäkol. 1890. Bd. 20. S. 441.
31. Fairbank, F. R., Two cases of strangulated hernia with unusual sequels. Lancet. 1878. II. p. 436.
32. Fehling, H. (Strassburg), Schriftlich mitgetheilt.
34. Frank, Centralbl. f. Gynäkol. 1896. S. 382.
34. Freund, W. A. (Strassburg, Berlin), Centralbl. f. Gynäkol. 1879. S. 433 und ein Fall schriftlich mitgetheilt.
35. Freund, H. (Strassburg), Schriftlich mitgetheilt.
- 35a. Fritsch bei Asch.
36. Funke, A. (Strassburg), Schriftlich mitgetheilt.
37. Goullioud, Désunion tardive de la ligne de suture abdominale. Archives provinciales de Chirurgie. 1899. No. 9. p. 554.
38. Hegar-Kaltenbach, Operative Gynäkologie. IV. Aufl. Stuttgart 1897. S. 283.
39. Hodder, E., A case of ovariectomy. Transactions of the obstetrical society of London. 1871. Bd. 12. p. 309.
- 39a. Hofmeier bei Dauber.
40. Jaboulay bei Tixier.
41. Jahreis, Ein Fall von Platzen der Bauchwunde nach Laparotomie. Centralbl. f. Gynäkol. 1896. S. 944.
42. Jastrebow, Centralbl. f. Gynäkol. 1898. S. 368.
43. Jeanne, A., Normandie méd. 1900. p. 136. Ref. von Recours.
- 43a. Jeannel bei Bauby.

44. Kaarsberg bei Neermann.
45. Kannegiesser, Dehiscenz der Bauchschnittwunde. Wracz. 1897. No. 47. Ref. Centralbl. f. Gynäkol. 1898. S. 368.
46. Katz-Tchebycheff, Katherine, De la rupture spontanée des enveloppes herniaires. Thèse de Paris. 1901.
47. Keenan, J., A case of cesarian section. Boston med. and surg. journ. 1901. Bd. 144. No. 11. 14. März. p. 255.
48. Keetley, Rupture of the tegumentary and other coverings of an inguinal hernia through the cicatrice of an old incision for the relief of strangulation; protrusion of more than three feet of intestines; reduction; recovery; remarks. Lancet. 1884. II. p. 276.
49. Kendirdjy bei Katz-Tchebycheff.
50. Kreutzmann, H. J., Aufplatzen der Bauchwunde nach Coeliotomie, nebst Bemerkungen zur Bauohnaht. Pacific medical Journ. 1899. Juli. p. 418. Monatsschr. f. Geburtsh. u. Gynäkol. 1900. Bd. XII. S. 441.
- 50a. Kümmell, H., bei Steffens.
51. Lande bei Chavannaz.
52. Laroyenne bei Tixier.
53. Lauwers bei Chavannaz.
54. Le Bec bei Chavannaz.
55. Limin, A., Zwei Fälle von Platzen der Narbe nach Laparotomie. Russk. Wratsch. 1903. No. 38. Ref. Hildebrand's Jahresber. 1903 u. (A. N. Simins) Centralbl. f. Chirurgie. 1904. S. 45.
56. Lloyd, R., Rupture of hernial coverings, with protrusion of intestine; Recovery. Lancet. 1890. I. p. 401.
57. Lyon, W., Case of ovariectomy followed by unusual conditions. Glasgow med. journ. 1867. p. 16. Ref. Virchow-Hirsch's Jahresber. 1867. S. 611.
58. Madelung, Nicht veröffentlicht.
59. Malcolm, Abdominal section performed a second time on the same object. Brit. med. journ. 1896. Oct. 17. p. 1130.
60. Menzel, Bauchbruch, gestorben fünf Jahre nach Laparotomie. Beiträge zur Geburtshilfe u. Gynäkol. Festschr. f. Fritsch. Leipzig 1902. S. 58.
61. Meyer, L., Wiederholter Kaiserschnitt an derselben Patientin. Bibliothek Mago for Lägevid. 8. Reihe. Bd. IV. 1903. Ref. Centralbl. f. Gynäkol. 1903. S. 1416.
62. Micholitsch, Th., Ein Fall von „erweiterter“ Radicaloperation bei mit Schwangerschaft complicirtem Uteruskrebs. Centralbl. f. Gynäkologie. 1901. S. 77.
63. Mittermaier, Ueber einen Fall von Platzen der Bauchwunde nach Laparotomie. Centralbl. f. Gynäkol. 1896. S. 136.
64. Mongie, Journ. de Méd. de Bordeaux. 2. 12. 1900. p. 774. Ref. von Recours. p. 39.
65. Neermann, N., Ueber postoperativen Prolapsus der Viscera. Nordiskt medicinall Archiv. Abth. I Chirurgie. 1901. Heft 2. No. 14 u. Heft 3. No. 18.

66. Neugebauer, Fr., *Centralbl. f. Gynäkol.* 1896. S. 388 u. 1901. S. 998.
67. Norgren, Ruptur der Bauchwand mit Austritt von Darmschlingen. Heilung. *Norsk Magazin.* 1891. p. 587. Ref. *Virchow-Hirsch's Jahresbericht.* 1891. II. S. 451.
68. von Nussbaum, J. N., 34 Ovariectomien. München 1869.
69. Olshausen, R., *Die Krankheiten der Ovarien.* Deutsche Chirurgie. Lief. 58. Stuttgart. 1886. S. 348.
70. Orlow, W. N., Zur Frage vom Platzen der Bauchwandnarbe nach Laparotomie. *Russki Wratsch.* 1903. No. 20. Ref. *Centralbl. f. Chirurgie.* 1904. S. 45.
71. Pagenstecher, E. (Wiesbaden), Schriftlich mitgetheilt.
72. Pantaloni bei Recours.
73. Peaslee, E. R., *Ovarian tumors.* New York 1872. p. 529.
74. Pitts, B., A case of large femoral Hernia where sudden rupture of its coverings occurred and a portion of intestine was protruded for several hours before reduction. *Lancet.* 1883. I. p. 585.
75. Pousson bei Recours.
76. Pozzi, *Bullet. et Mém. de la société de chirurg.* 1899. T. XXV. p. 233 und bei Tournemelle.
77. Recours, P. P., *De l'éviscération postopératoire spontanée.* Thèse Bordeaux 1901.
78. Reynier, P., *Bullet. et mém. de la soc. de chir. de Paris.* T. XXV. 1899. p. 322.
- 78a. Ricard s. Cestan.
79. Roux, *De la gastroentérostomie.* *Revue de Gynécol. et de Chir. obst.* 1897. No. 1. Ref. von Chsvannaz.
80. Rueder (Erlangen) s. Mittermaier.
81. Ryall, C., Myoma uteri with distended tube, cystic ovary and broad ligament cyst. Abdominal hysterectomy. Recovery. *Brit. Gyn. Journ.* 1899. Ref. *Centralbl. f. Gynäkol.* 1900. S. 553.
82. Sapiejko, K., Un nouveau procédé de cure radicale des grandes hernies ombilicales avec diastase des muscles grands droits. *Revue de chirurgie.* 1900. Bd. XXI. p. 241.
- 82a. Schede, M., mitgetheilt durch Goebel-Breslau. Der Fall konnte nicht mehr verwertet werden: Mann. Probelaparotomie wegen Magencarcinom (1894). Naht mit durchgreifenden Silbernähten und etagenweise mit Catgut. Entfernung der Silbernähte am 11. Tag. Abends Wunde geplatzt. — Cachexie. — Wiedernaht. Tod am folgenden Tag.
83. Schrader (Marburg) s. Mittermaier.
84. Schroeder bei Neugebauer.
86. Schwartz bei Recours.
86. Segond, P., Duplay et Reclus. *Traité de Chirurgie Paris.* 1892. T. VIII. p. 678.
87. Smith, A. J., Geborstener Bauchbruch. *Dublin journ. of med. scienc.* 1888 Mai. Ref. in *Centralbl. f. Gynäkol.* 1889. S. 621.

88. Smyly, Brit. med. Journ. 1896. December. p. 1829.
89. Solowjew, Netzvorfall aus der vernähten Bauchwunde — Complicationen in der Heilung der Bauchschnittwunde. Wratsch. 1895. No. 46. Ref. in Centralbl. f. Gynäkol. 1896. S. 387.
90. Spencer-Wells, T., Medico-chirurgical Transactions. 1863. T. 46. p. 161 und die Krankheiten des Ovarium, übersetzt von F. Küchenmeister. Bd. I. Leipzig 1866 und Diseases of the ovaries. London 1872. p. 389.
91. Spiegelberg bei Bruntzel.
- 91a. Steffens, P., Ueber mehrfache Laparotomien an denselben Personen. Beiträge zur klin. Chirurgie. 1899. Bd. 23. S. 203.
92. Studsgaard bei Neermann.
93. Sysak, G., Ein geheilter Fall von zweimaligem Prolaps der Baueingeweide. Przeglad lekarski. 1897. No. 6. Ref. in Hildebrand's Jahresbericht. Bd. III. S. 512.
94. Terrillon, M., Accidents et complications qui peuvent survenir après l'ovariotomie. Le progrès méd. 1889. 17. XII. p. 549.
95. Tixier, L., Pratique de l'éviscération en chirurgie abdominale. Thèse de Lyon. Grenoble 1897. p. 231.
96. Tournemelle, Ch. H., Des éventrations post-opératoires. Causes et traitement. Thèse de Paris. 1901.
97. Tscherning bei Neermann.
98. Vanverts bei Recours.
99. Verdelet bei Recours.
100. Villeneuve bei Recours.
101. v. Wahl, E., Einige seltene Zufälle bei der Ovariectomie. St. Petersb. med. Wochenschr. 1883. No. 9. S. 69.
102. Walne, H., Cases of dropsical ovaria. Medic. Times and Gaz. London. 1844. p. 728.
103. Wanscher bei Neermann.
104. West s. Broun.
105. Westphal, Netzvorfall in einer 8 Jahre post operationem geplatzten Kötiotomienarbe. Centralbl. f. Gynäkologie. 1904. S. 1401.

Nachtrag zu S. 355. Während der Drucklegung wird mir freundlichst mitgeteilt, dass in der Breslauer chirurgischen Klinik vor 4 Jahren nach einer Gallensteinoperation (am 5. Tag p. oper.) die Bauchdecken naht spontan aufging. Der Mann hat jetzt eine Bauchhernie. — v. Mikulicz hatte die Naht in folgender Weise angelegt: Im medialen Theil der Wunde einige Silkwormnähte. Peritoneum mit Catgut fortlaufend, Muskeln mit Catgut, Fascie mit Seide genäht; einige subcutane Catgutnähte. Haut fortlaufend mit Draht genäht. Trockener Verband. Leibbinde.

In derselben Klinik wichen nach einer Perityphlitisoperation (1904) die genähten Theile der Bauchwunde auseinander. Es trat kein Darmvorfall ein.

XXIV.

**Kroenlein's Orbitalresection
zur Behandlung retrobulbärer Geschwülste
und Entzündungen ¹⁾.**

Von

Professor Th. Axenfeld,

Freiburg i. Br.

M. H.! Ich bin der Aufforderung des Herrn Vorsitzenden, vom Standpunkt des Ophthalmologen über die Resultate der temporären Resection der äusseren Orbitalwand zu sprechen, gern gefolgt. Denn das in Betracht kommende Material gelangt zum grossen Theil in die Augenkliniken und wird dort operirt; die Prüfung der Function des Sehnerven, der Augenmuskeln vor und nach der Operation unterliegt unserer Controlle und dient als Maassstab, ob mit dieser Methode Gleiches und Besseres erreicht wird, als auf anderm Wege. Aus diesen Gründen ist die Augenheilkunde meines Erachtens verpflichtet, einmal hier über eine Methode sich zu äussern, die ihr nach ihrer Selbständigwerdung von einem Chirurgen geschenkt worden ist.

Ich darf in den Vordergrund stellen, dass wir hier nur die Aufgabe berücksichtigen, orbitale Erkrankungen operativ zu behandeln mit Erhaltung des Augapfels und möglichst auch des Sehvermögens. M. H.! Dass man diese Forderung in solchem Umfang überhaupt stellt, ist bereits ein erhebliches Verdienst des Kroenlein'schen Verfahrens. Wenn wir sehr vorgeschrittene und ungünstige Fälle, auf die ich später kurz zurückkomme, abrechnen,

¹⁾ Vorgetragen am 2. Sitzungstage des XXXIV. Congresses der Deutschen Gesellschaft für Chirurgie, 27. April 1905.

so fühlt sich heute jeder Ophthalmologe verpflichtet, retrobulbäre Orbitalgeschwülste — mit Erhaltung des Bulbus zu operiren, während früher der Bulbus meist geopfert wurde und die Operation von vorn her mit Erhaltung des Auges für eine besondere Kunstleistung galt.

Um nun von vornherein das Indicationsgebiet der temporären Knochenresection zu umgrenzen, sei hervorgehoben, dass die am Eingang der Augenhöhle, also mehr neben dem Auge gelegenen und neben ihm palpablen Geschwülste natürlich direct von vorn, ohne Resection entfernt werden können. Auch dann, wenn sie sich nach hinten fortsetzen, ist dieser Weg öfters mit Erfolg beschritten; unter seitlicher Verschiebung des Auges gelingt es nicht selten, den Tumor zu entfernen. Auch ich habe derartige Geschwülste von vorn her operirt. Allein, je tiefer die Krankheit reicht, um so unliebsamer macht es sich fühlbar, dass man eigentlich im Dunkeln arbeitet, insbesondere für denjenigen, der es bei malignen Geschwülsten, um die es sich handeln kann, für unzulässig hält, nur nach dem Gefühl zu präpariren. Es kann zwar bei abgekapselten Geschwülsten die Exstirpation gelingen, auch wenn sie weit nach hinten reichen; aber wer bürgt dafür, dass wir nichts zurücklassen? Es kommt ferner in Betracht, dass der Umfang der Nebenverletzungen sich jeder Controlle in der Tiefe entzieht. Wenn kürzlich von Greeff ein auf diese Weise operirter Fall zum Ausgang für eine ablehnende Kritik der temporären Resection gemacht wurde, weil auf dem von ihm eingeschlagenen Wege einfacher und besser das Ziel zu erreichen sei, so ist das zunächst insofern unzutreffend, als bei dieser seiner Operation eines abgekapselten Tumors, dessen vordere Kuppe neben dem Bulbus fühlbar war, der Sehnerv derartig verletzt wurde, dass das noch beträchtliche Sehvermögen nach der Exstirpation zerstört war. Für mich unterliegt es gar keinem Zweifel, dass solche Nebenverletzungen sich bei der temporären Resection leichter vermeiden lassen. Von einem solchen Fall aus aber die temporäre Resection bezüglich der eigentlich retrobulbären Chirurgie zu kritisiren, ist unter keinen Umständen statthaft. Bei grösseren, neben dem Bulbus palpablen und von da weit nach hinten reichenden Tumoren, auch wenn man sie schliesslich direct von vornher exstirpirt, bietet die gleichzeitige Auswärtslagerung der temporalen Orbitalwand noch den Vortheil, dass man dann den Bulbus und die übrigen Weichtheile dorthin während der

Operation verlagern kann, so dass man zur Exstirpation mehr Raum gewinnt. Ich habe bei der Entfernung eines von der Stirnhöhle auffallend stark nach hinten in die Orbita übergreifenden Osteoms, welches wegen seiner Festigkeit erhebliche Schwierigkeiten bereitete, die temporäre Resection der äusseren Wand in dieser Hinsicht sehr nützlich gefunden. Ein von der Thränendrüse aus nach hinten in die Orbita hineingewuchertes Carcinom habe ich in gleicher Weise recidivfrei, mit voller Sehschärfe und intacter Bewegung extirpirt. Sie sehen hier die vergrösserte Photographie der Frau nach geheilter Exstirpation. Auch Lagrange hat empfohlen, wenn die Entfernung von Geschwülsten an der inneren Orbitalwand Schwierigkeiten bereitet, sich durch die temporäre laterale Resection Luft zu schaffen, und zwar mit Recht. Für innengelegene Tumoren wird diese Verschiebbarkeit des Orbitalinhaltes in Frage kommen; mehr aussengelegene dagegen wird man direct von der Resectionswunde extirpiren. Es ist richtig, wenn Hildebrand kürzlich in dieser Hinsicht unterschieden hat. Ich fasse mein Urtheil über die neben dem Bulbus fühlbaren Orbitalgeschwülste dahin zusammen, dass sie zwar direct von vorn her sich oft mit Erhaltung des Auges entfernen lassen (soweit es sich überhaupt um radical operable und nicht diffuse maligne Geschwülste handelt), dass aber, wenn sie von da weit in die Tiefe reichen, die temporäre Resection nach Kroenlein zu Hülfe genommen werden soll.

Aber das Hauptgebiet der temporären Resection ist die eigentlich retrobulbäre Chirurgie. Wie ungünstig hier von vornherein die Aussichten sind, von vorn her, an dem den Eingang zur Orbita versperrenden Bulbus entlang zu einer isolirenden und ausreichenden Operation zu gelangen, dürfte aus dem durchaus ablehnenden Standpunkt hervorgehen, den Albrecht von Graefe derartigen Wünschen gegenüber einnahm; er riet unter allen Umständen, zunächst den Bulbus zu enucleiren. Dann erst sei eine weitere Operation gerechtfertigt. Allein die abscheuliche Entstellung nach Exenteration der ganzen Orbita hat zu der Ueberlegung geführt, ob nicht doch für gewisse retrobulbäre Geschwülste, und zwar zunächst die Sehnervengeschwülste eine isolirte Exstirpation von vornher möglich sei. Knapp hat bekanntlich den ersten derartigen Versuch gemacht, indem er nach Tenotomie des Rectus internus den Seh-

nerv vorn durchschnitten, dann den Bulbus nach aussen luxirt und nun nochmals am Foramen opticum durchtrennte. Nach der mir vorliegenden Literatur sind im ganzen 22 Fälle von Sehnerventumor nach dieser Methode operirt; sie hat noch im Jahre 1900 erneute Fürsprache durch Schlodtmann gefunden im Anschluss an drei erfolgreich operirte Fälle von Hippel's. Allein selbst dieser Autor will die Knapp'sche Methode ausschliesslich beschränkt wissen auf Fälle, bei denen mit Sicherheit ein Sehnerventumor diagnosticirt und wo bereits Erblindung eingetreten ist. Wie weit lässt sich die erste Bedingung, d. h. die sichere Diagnose eines Sehnerventumors erfüllen? Albrecht v. Gräfe's Scharfblick hat uns seine Symptome folgendermassen zusammengestellt: Exophthalmus gradeaus, etwas nach aussen (wegen der Insertion des Sehnerven etwas nach innen vom hinteren Pol); frühzeitige und hochgradige Sehstörung; verhältnissmässig gute Beweglichkeit des vorgetriebenen Auges, weil die Geschwulst zunächst innerhalb des Muskeltrichters liegt. In der That treffen diese Symptome für die Sehnerventumoren zu (eine seltene Ausnahme, die aber bei dem Fall zutraf, dessen Skizze Sie hier sehen, ist, dass doch das Sehen lange gut bleibt, indem die Nervenfasern die Geschwulst durchsetzen). Aber auch andere im Muskeltrichter gelegenen Tumoren können ein sehr ähnliches, ja übereinstimmendes Bild geben. Schon der eine der Schlodtmann'schen Fälle ist dafür ein Beweis; denn die Exstirpation förderte eine cystische, dem Sehnerven nur anliegende Geschwulst zu Tage, die bei vorheriger Uebersicht, wie sie das Kroenlein'sche Verfahren ermöglicht hatte, wahrscheinlich mit Schonung des Sehnerven und des Restes von Sehen hätte entfernt werden können. Wie sehr man irren kann, zeigten mir zwei eigene Fälle.

Ich hatte bei einer Frau die sichere Diagnose „Sehnerventumor“ gestellt, weil alle klassischen Zeichen da waren, das Auge auch erblindet war; die Operation nach Kroenlein war in Aussicht genommen, unterblieb aber wegen eines dazwischenkommenden apoplektischen Insults. Die Patientin erholte sich, und es wurden weiterhin die Zeichen einer Pseudoleukämie festgestellt, an der Pat. nicht lange darauf zu Grunde ging, nachdem das Sehen auf dem vorgetriebenen Auge theilweise zurückgekehrt war. Die Section ergab keinen Sehnerventumor, sondern nur eine diffuse lymphoide Infiltration in der Umgebung des Nerven.

Hätte ich hier nach Kroenlein operirt, so würde ich gesehen haben, dass ein exstirpirbarer Tumor nicht da war und hätte ein-

fach wieder zugemacht, ohne den Sehnerven zu verletzen. Nach den Indicationen von Knapp und Schlodtmann würde man dagegen den Nervus opticus nutzlos durchschnitten haben.

In gleicher Weise irrthümlich war meine Diagnose „Sehnerventumor“ bei einem 5jährigen Knaben, dessen Bilder und Skizze Sie hier sehen.

Die temporäre Resection ergab hier einen Echinococcus, der den Sehnerven umlagerte; seine bindegewebige Kapsel war mit mehreren Augenmuskeln verwachsen, ich habe dieselbe deshalb zurückgelassen und nur den Parasiten entfernt, unter Schonung des Sehnerven. Das Sehvermögen, das bis auf Fingerzählen in $\frac{1}{2}$ m erloschen war, hob sich auf ca. $\frac{1}{10}$, die vorher bestehenden Muskelparesen besserten sich.

Wie absolut falsch hier die alte Methode gewesen wäre, brauche ich nicht auszuführen. Man könnte ja nun fragen, ob nicht eine Probepunktion vorher Aufschluss hätte geben können. Bei so retrobulbärer Lage ist eine solche aber kaum möglich. Wenn aber nicht sicher eine Cyste vorliegt, was bei so tiefer Lage nicht entschieden werden kann, dann ist eine Probepunktion direct zu verwerfen; denn eine Geschwulst anzustechen, ist nicht unbedenklich. Es ist allerdings aus Buenos-Ayres kürzlich eine Arbeit erschienen, wonach dort bei Exophthalmus immer punctirt wird, weil die meisten Fälle durch Echinokokken entstehen. Auf unsere Verhältnisse passt das keinesfalls.

Nun ist allerdings der retrobulbäre Echinococcus bei uns eine grosse Rarität; selbst in dem deutschen Echinokokken-Eldorado, in Mecklenburg, habe ich nur diesen Fall gesehen und aus früherer Zeit ist ein weiterer Fall von Zehender mitgetheilt, der nach alter Methode operirt weniger günstig verlief. Aber auch andere Tumoren innerhalb des Muskeltrichters kommen in Frage. Abgekapselte Angiome, Cysten wie die in dem Schlodtmann'schen Falle, Sarcome, wie solche mehrfach mit Erfolg und Erhaltung eds Sehnerven nach Kroenlein operirt worden sind, so kürzlich von Gelpke.

Die Möglichkeit dieser Verwechslungen giebt der temporären Resection bereits unbedingt den Vorzug. Wir müssen einfach erst sehen, was vorliegt, in welcher Beziehung der Sehnerv zu der Erkrankung steht, bevor wir ihn und andere Theile durchtrennen. Auch die Vollständigkeit der Entfernung wird dabei eher gewährleistet. Für die häufigste Form der Sehnervengeschwülste, das Myxofibrosarkom, kommt das freilich weniger in Frage, weil diese

merkwürdigen Geschwülste des jugendlichen Lebensalters dauernd auszuheilen pflegen, auch wenn im Foramen opticum ein Rest zurückbleibt — auch der angezeichnete, nach Kroenlein operirte Fall war ein Beispiel dafür — aber für die andern Tumoren ist das von grosser Bedeutung.

Weiter fällt ins Gewicht selbst für die Sehnerventumoren, dass die dauernde und kosmetisch befriedigende Erhaltung des Augapfels nach der alten Methode doch nur in einem Theil der Fälle erreicht wird. Unter 22 Fällen waren 10, bei denen Phthisis bulbi eingetreten war, oder wo nachträglich enucleirt werden musste. Offenbar sind die Gefässverletzungen u. s. w. oft doch sehr erheblich. Dagegen ist bei den 15 nach Kroenlein extirpirten Sehnerventumoren stets der Bulbus in unveränderter Grösse erhalten geblieben, mit Ausnahme eines Falles.

Ich verzichte auf weitere Literaturangaben, die Herr College Helbron Ihnen zu geben beabsichtigt.

Ich habe bezüglich der Geschwülste in erster Linie abgrenzbare und damit überhaupt operable im Auge gehabt. Solche, die mit dem Bulbus verwachsen sind, oder gar von ihm ausgehen, indiciren selbstverständlich die Exenteration der Orbita. Bei den diffusen malignen Tumoren, besonders den von Periost oder Knochen ausgehenden kleinzelligen Sarkomen, in denen schliesslich der Bulbus festgemauert sitzt, ist die Prognose überhaupt sehr schlecht. Manche Autoren erklären sie für absolut infaust und inoperabel. Soweit bei solchen Fällen der Versuch der Kroenlein'schen Operation gemacht wird, wird das Resultat kaum befriedigen können. Selbstverständlich sind der Leistungsfähigkeit der Operation Grenzen gesetzt. Aber nach den Misserfolgen bei derartigen Fällen das Verfahren aburtheilen zu wollen und zu sagen, nach der Kroenlein'schen Operation kämen mehr Todesfälle vor, wie mir das kürzlich in der Unterhaltung entgegentrat, ist natürlich absolut falsch. Vielleicht, dass bei den infausten Fällen mit der Resection häufiger noch ein Versuch gemacht wird. Für die nicht an sich dem Tode verfallenen Fälle ist aber die Mortalität der Kroenlein'schen Operation nach dem bisherigen Material gleich 0.

Ich stehe nach alledem nicht an, für die Chirurgie der eigentlich retrobulbären Geschwülste die Kroenlein'sche Methode für unentbehrlich und für einen sehr bedeutsamen Fortschritt zu erklären.

Aber auch auf dem Gebiet der Orbitalentzündungen leistet sie Gutes. Soweit die Abscesse und Entzündungen sich nach ihrer Lage oder dem rhinologischen Befunde von den Nebenhöhlen, diesen Hauptquellen der orbitalen Periostitis und Phlegmonen, ableiten lassen, wird man natürlich unmittelbar von vornherein in der Nähe, meist am Rande der Orbita eingehen und die Behandlung der Höhlenerkrankung nach Bedürfniss anschliessen. Dasselbe gilt für Verletzungen. Aber es giebt auch tiefe Entzündungen, für die bestimmte Angriffspunkte dieser Art sich nicht vorfinden. Es kann sein, dass von tiefen Siebbeinzellen, vom Keilbein aus sich Infectionen in die Orbita fortsetzen, während ihr nasaler Ausführungsgang verlegt ist; oder auch die schuldige Sinuserkrankung kann ausgeheilt sein, während die Orbitalentzündung weitergeht, wie ich dies mit Sicherheit habe nachweisen können. Auch andere Infectionen des retrobulbären Gewebes, fortgeleitet oder metastatisch kommen in Frage. Die Behandlung solcher tiefer, wegen der Nähe der Meningen gefährlichen Entzündungen, war früher wenig befriedigend. Die alte Vorschrift, am Bulbus vorbei tiefe Incisionen auszuführen, ergab sehr unsichere Resultate und geschah in's Dunkle hinein, erreichte auch keineswegs immer die gewünschte Entlastung. Grade für solche Zustände muss der Weg von der Seite her als rationell erscheinen. Fälle von Braunschweig und Eichel zeigen, wie günstig dies Vorgehen wirkt. Ich selbst habe bei 5 Kranken davon Gebrauch gemacht.

Bei einem 5jährigen Knaben mit bedrohlichen allgemeinen und beginnenden cerebralen Symptomen habe ich so im retrobulbären Fettzellgewebe einen Abscess gefunden; die Sonde gelangte von der Resectionswunde durch die Orbita in erkrankte hinterste Siebbeinzellen, die nach der Nase keine sicheren Erscheinungen gemacht hatten. Ich habe dann sogleich durch die Augenbraue den Hautschnitt verlängert, von innen das Siebbein entfernt und breiten Abfluss nach der Nase geschaffen. Der Patient ist mit voller Sehschärfe und intakter Bewegung genesen. Die leichte Ptosis, die auf dem Bilde noch besteht, hat sich später ausgeglichen.

Gleich gute Dienste hat mir die temporäre Resection bei einer tiefen vom Siebbein — Keilbein ausgehenden Infection mit einem eigenthümlichen Strahlenpilz und *Staphylococcus aureus* ergeben, auf die ich wegen der Kürze der Zeit nicht näher eingehen will. Bei 3 weiteren Fällen tiefer retrobulbärer Entzündung war ein Zusammenhang mit den Nebenhöhlen nicht sicher zu finden. Merk-

würdigerweise fand sich bei ihnen kein Eiter bei der Operation. Aber das angelegte Ventil — die Wunde wurde nicht geschlossen — brachte die allgemeinen und localen Erscheinungen zum Rückgang. In dem einen Fall, dessen Bilder Sie hier sehen, entleerte sich noch nachträglich Staphylokokkeneiter. Es sind diese Fälle so aufzufassen, dass die Infection der Orbita zunächst nur zu Infiltration und Oedem geführt hat. Aetiologisch aber möchte ich sie zum Theil mit den eitrigen in eine Reihe setzen, wie dies der eben erwähnte Fall zeigt.

Wenn solche „negativen“ Fälle, sich allmählich entwickeln, ausheilen und dann später wieder recidiviren, wie dies kürzlich Vossius und (nach einer mündlichen Mittheilung) Küster beobachteten, so ist nach Küster auch an ein Lymphangiom zu denken, das sich zunächst entleert und später wieder füllt.

Bei der Operation solcher Fälle, über die in letzter Zeit von verschiedenen Seiten berichtet ist (Franke, Vossius), ist man überrascht, nicht mehr zu finden, als eine Verfärbung und grössere Consistenz des Gewebes. Aber man soll sich dadurch nicht verleiten lassen, nun allzusehr im orbitalen Gewebe herumzusuchen. Der erste der 3 Patienten, bei dem ich durchaus mehr finden zu müssen glaubte, ist zwar von seinem Exophthalmus, Muskel lähmungen u. s. w. genesen, aber das Auge ist erblindet unter dem Bilde des Verschlusses der Centralarterie, die offenbar bei der scharfen Durchsuchung comprimirt war. Es ist das der einzige Fall, bei dem ich eine Verschlechterung des vorher vorhandenen Sehens nach der Operation erlebt habe, in allen andern ist es besser geworden oder gleich geblieben, wie das auch mit wenigen Ausnahmen in der übrigen Literatur berichtet wird. Aber dies Erlebniss muss uns warnen. Grade bei entzündlichem Exophthalmus soll man nach Oeffnung des Periosts nur ganz vorsichtig mit dem Elevatorium eingehen. Die Entlastung wird auch so erreicht und trat bei den beiden späteren Fällen in bester Weise ein. Der eine betraf übrigens ein Kind von 3 Monaten. Wir haben uns bei dieser Gelegenheit an der Leiche überzeugt, dass auch bei neugeborenen Kindern die Bildung des Knochenkeils u. s. w. in typischer Weise möglich ist.

Bezüglich der Technik der Operation erlaube ich mir nur einige Kleinigkeiten zu erwähnen, die mir persönlich lieb sind, da

im Uebrigen Herr College Helbron auf dieselbe, ihre Modificationen wie auch auf weitere Indicationen eingehen wird.

Unter den unangenehmen Folgen ist hervorgehoben die Häufigkeit von Muskelstörungen. Zum Theil fallen solche allerdings der Operation nicht zur Last, indem die vorher durch die Erkrankung bedingten Lähmungen nicht immer noch rückbildungsfähig sind. In anderen Fällen ist jedoch zweifellos die spätere Abducenslähmung eine Folge der Operation gewesen. Sie liegt daran, dass der Muskel im Gebiet der Resection liegt, gequetscht wird oder später eventuell mit dem Knochen verwächst. Ich eröffne deshalb des Periost der Orbita lieber nicht in der Horizontalen, sondern etwas oberhalb oder unterhalb, lege sofort Nähte in die Periost-ränder, um sie, soweit man nicht offen lassen muss, wieder vereinigen zu können.

Uebrigens geht die Lähmung im Laufe der Zeit meist zurück, sie betrifft auch nur einen Theil der Fälle und lässt sich mit grösserer Uebung mehr und mehr vermeiden. In dieser Hinsicht giebt das bisher vorliegende Literaturmaterial wohl noch kein Bild des Erreichbaren, weil in ihr sehr viele einzelne Mittheilungen von Fachcollegen sind, welche die Operation zum ersten Mal ausführten.

Weiter bediene ich mich zum Beiseitehalten des vorfallenden Fettgewebes eigenartiger Platten (H. Windler, Berlin), die gleichzeitig etwas erleuchten; ich habe ferner stets electriche Lampen zur Hand.

Um schliesslich bei entzündlichem Exophthalmus nicht unnöthig früh ins Orbitalgewebe einzugehen, heble ich stets von den Resectionsrändern aus das Orbitalperiost des Dachs und des Bodens der Orbita ab. Es gelingt das bis zur nasalen Wand und ein etwaiger Periostabscess gelangt so zur Entdeckung.

Wir haben nach alledem festzustellen, dass die Kroenlein'sche Orbitalresection der Augenheilkunde einen wesentlichen Fortschritt in einem bis dahin unerfreulichen Gebiet gebracht hat. Sie hat, was die nur gelegentlich angewandte Knapp'sche Methode nicht erreichte, das Gebiet der totalen Exenteration der Orbita bedeutend eingengt zu Gunsten der Operation mit Erhaltung des Bulbus.

Ich ergreife deshalb gern die Gelegenheit, als Vertreter meiner Disciplin unserm verehrten Herrn Vorsitzenden aufrichtig zu danken.

XXV.

Retroperitoneales Lipom der Nierenfettkapsel im Kindesalter ¹⁾.

Von

Dr. Alfred Neumann,

Director des Krankenhauses Friedrichshain Berlin.

(Mit 4 Figuren im Text.)

Die retroperitonealen Lipome der Nierenfettkapsel im Kindesalter sind, wie die retroperitonealen Lipome der Nierenfettkapsel überhaupt überaus seltene Geschwülste.

Dieselben gehören zu der grösseren Gruppe von gutartigen, soliden Geschwülsten, welche auch an anderen Stellen im retroperitonealen, oder im intermesenterialen Bindegewebe ihren Ausgang und ihren Sitz haben: den Lipomen, den Fibromen und den Myxomen, sowie den Tumoren, deren histologischer Aufbau aus einer Mischung dieser drei Geschwulstarten zusammengesetzt ist.

Ich habe in der gesammten Literatur (siehe Anhang) im Ganzen 63 derartige Tumoren zusammenstellen können, darunter betrafen 3 das Kindesalter. Von diesen 63 Tumoren war bei 19 mit Sicherheit oder mit Wahrscheinlichkeit die Nierenfettkapsel als Ausgangspunkt anzusehen. Unter diesen 19 Fällen hinwiederum befand sich nur 1 Kind; es ist das der Fall von May, welcher im 63. Bande des v. Langenbeck'schen Archivs durch Borck publicirt worden ist.

Diesem Falle habe ich einen zweiten Fall hinzuzufügen, welchen ich am 6. December 1904 im Krankenhause im Friedrichshain operirt habe und welcher auch technisch einiges Interessante darbietet.

¹⁾ Vorgetragen am 4. Sitzungstage des XXXIV. Congresses der Deutschen Gesellschaft für Chirurgie, 29. April 1905.

Die erwähnten retroperitonealen soliden Geschwülste der Bindegewebsreihe sind, sofern sie nicht secundär sarkomatös geworden sind, histologisch als gutartige zu bezeichnen. Klinisch aber zeichnen sie sich, sobald sie überhaupt Symptome machen, zumeist durch Eigenschaften aus, wegen welcher ihnen eine gewisse relative Bösartigkeit nicht abzusprechen ist.

Diese relative Bösartigkeit wird bedingt erstens durch ihre Neigung zu excessivem Wachsthum, zweitens durch ihr Verhalten zu den Nachbarorganen und drittens dadurch, dass bei einzelnen, bis jetzt in drei Fällen, Recidive nach Exstirpationen nicht zu vermeiden gewesen sind.

Für das excessive Wachsthum ist der Grund einmal ein biologischer und zweitens ein topographisch-anatomischer. Biologisch zeichnen sich diese Geschwülste, wie an anderen Körperstellen, so auch hier durch ein ausserordentlich geringes Bedürfniss nach Ernährung und ernährenden Gefässen aus. Gerade wie die Lipome des Rückens oft nur einzelne relativ kleine ernährende Gefässe haben und doch enorme Grössen erreichen können, so bedürfen auch die oft viele Kilogramme schweren retroperitonealen Lipome nur einzelner weniger bescheidener Gefässe zu ihrer Lebensfähigkeit. Der Hauptgrund aber, aus welchem die retroperitonealen Lipome so enorm wachsen können, liegt in dem Umstande begründet, dass sie in einem Gewebsraume sich befinden, welcher so locker ist, dass er dem wachsenden Tumor so gut wie keine Schranken entgegensetzt.

Was ihr Verhalten zu den Nachbarorganen anbetrifft, so ist eine eigentliche Destruction derselben durch den wachsenden Tumor in keinem Falle beobachtet worden, wenn man nicht gewisse entzündliche Verwachsungen mit demselben als solche auffassen will. Doch sind Verlagerungen, Compressionen, vor allem aber Verdrängungen und Umwachsungen der die Nachbarorgane, speciell den Darm und die Nieren ernährenden Gefässe in einer Weise gefunden worden, dass eine Entfernung der Tumoren ohne Gefährdung seiner Nachbarorgane nicht angängig erschien. Gerade auch unser Fall ist ein Beispiel für diese Beobachtung.

Was schliesslich die Recidive anbetrifft, so sind diese einmal bedingt durch die in einzelnen Fällen beobachtete, von vornherein vorhanden gewesene Multiplicität in der Anlage dieser Geschwülste, in anderen Fällen durch die bekannte und in dem retroperitonealen

und intermesenterialen Raume besonders schwerwiegende Neigung vor allem der Lipome, in Nachbarinterstitien lange gestielte Lappen auszusenden, die dann zurückgelassen werden und nachträglich nachwachsen.

Der Patient, den ich Ihnen heute fast geheilt vorstellen kann, ist ein bei der Operation $3\frac{3}{4}$ Jahre alter Knabe.

Von gesunden Eltern stammend, hatte der Knabe im 2. Lebensjahre Keuchhusten und Windpocken durchgemacht. — Im 13. Lebensmonate bemerkte die Mutter, dass der Leib und zwar zuerst die unter dem linken Rippenbogen befindliche Partie anschwell. Die Anschwellung wurde rapide stärker und erstreckte sich allmählich über den ganzen Leib. In ihrer Besorgniss consultirten die Eltern eine ganze Reihe bedeutender Aerzte an russischen und deutschen Krankenhäusern. Ueberall wurde offenbar die Krankheit als tuberculöse Peritonitis angesehen, und die Prognose als wenig aussichtsvoll hingestellt. Wunderbar ist es, dass nirgends der Versuch einer probatorischen oder curativen Laparotomie in Vorschlag gebracht worden war. So kam das Kind auch in unser Krankenhaus und zwar zuerst auf die innere Abtheilung des Herrn Professor Krönig, wo auch ich das Kind zu sehen bekam. Als ich das Kind zum ersten Male sah, hatte auch ich den Eindruck, dass es sich um eine tuberculöse Peritonitis handelte. Dafür sprach ausser dem anämischen, matten Aussehen des Knaben die colossale Ausdehnung des Leibes, dessen Umfang in Nabelhöhe 63 cm betrug. Der Leib war dabei breit, in Rückenlage nach beiden Lumbalgegenden hin gleichmässig überhängend, und gewährte beim Beklopfen ein deutliches Undulationsgefühl. Gegen tuberculöse Peritonitis jedoch sprach Manches. Erstens fiel es auf, dass die linke Bauchseite absolut gedämpft war, während in der Regio epigastrica dextr. und in der Regio lumbalis dextr. heller tympanitischer Schall bestand, zweitens, dass die Dämpfungsverhältnisse bei Lageveränderung des Kindes sich nicht verschoben, auch nicht, wenn es auf den Kopf gestellt wurde. Drittens hatte eine Probepunction, welche durch Krönig ausgeführt worden war, keine Flüssigkeit zu Tage gefördert. Als ich schliesslich von der bestimmten Angabe der Mutter erfuhr, dass die Anschwellung des Leibes unter dem linken Rippenbogen begonnen hatte, musste ich mich der Vermuthung Krönigs anschliessen, dass vielleicht ein Leiden der linken Niere vorlag.

Zur Sicherung der Diagnose hielt ich es jedoch für angebracht, eine Probeincision in der Linea alba vorauszuschicken, das geschah am 6. 12. 04.

Nach Eröffnung der Bauchhöhle fiel auf: Erstens, dass kein intraperitonealer Erguss da war, zweitens, dass dicht unter der vorderen Bauchwand ein gewaltiger Tumor lag, der von Serosa bedeckt war, durch welche gelbe Fettmassen hindurchschimmerten. Durch Palpation und Inspection liess sich feststellen, dass der Tumor fast die ganze Bauchhöhle ausfüllte, sowohl nach dem linken Hypochondrium, wie nach dem rechten Hypochondrium, sowohl bis in das Epigastrium hinauf als bis in die Regio pubica hinab reichte.

Der Tumor liess sich allseitig umgreifen durch tiefes Eingehen mit der Hand und als Basis liess sich Folgendes feststellen:

Der Tumor lag innig der Bauchwand an: links vorn etwa von der Mammillarlinie an nach aussen, dann nach links hinten zu im Bereiche der ganzen linken Regio axillaris, ferner an der hinteren Bauchwand bis etwa zur Linie der Wirbelquerfortsätze der rechten Seite. Nach oben war die Grenze der Basis nicht zu erreichen, ebensowenig nach unten.

Das Colon descendens war medianwärts verlagert und zog meridional von oben nach unten in der linken Parasternallinie über die Convexität der Vorderfläche des Tumors hin. Die Darmschlingen fühlte man ganz rechts und unten vom Tumor. Die rechte Niere war nicht zu erreichen, doch fühlte man deutlich, dass, wie vorher erwähnt, die Basis nicht bis zur Gegend der rechten Niere hin reichte.

Die Tumoroberfläche war überall glatt, grosslappig, von Peritoneum resp. Colon und Magen bedeckt. Bei der Palpation hatte man das Gefühl der Fluctuation. Die Annahme, dass die Affection mit der linken Niere in Zusammenhang stehe, fand durch diesen Befund eine Bestätigung.

Ich schloss die Bauchhöhle und machte einen linken queren Lumbalschnitt von etwa 12 cm Länge. Nach Durchtrennung der Muskeln und der Fascia lumbo-costalis quoll gelbweisses Fett, welches anscheinend der Fettkapsel der linken Niere angehörte, aus der Wunde hervor. Eine weitere Palpation führte zu der richtigen genaueren Diagnose, dass lediglich ein grosses Lipom der Nierenfettkapsel vorlag.

Durch vorsichtiges stumpfes und soharfes Ablösen der Fettgeschwulst von einer gut distincten Kapsel gelang es, die etwa doppelt mannskopfgrosse Geschwulst lappenweise zu entwickeln und vor die relativ kleine Wunde zu bringen, ohne die Bauchhöhle zu öffnen. Nur eine etwa handtellergrosse Partie war so fest mit der Kapsel, die hier zugleich Umhüllung des Tumors, Peritoneum und Mesocolon descendens war, verwachsen, dass eine Mitentfernung der Kapsel und eine Oeffnung des Peritoneum in Handtellergrösse nothwendig wurde. Eine genauere Inspection ergab nun Folgendes:

Hinten und aussen in der grossen Wundhöhle lag die linke Niere, normal gross, von der Fettkapsel vollkommen entblösst und nur mit der medialen Hälfte der hinteren Fläche resp. dem Hilus der hinteren Bauchwand adhärent. Die Nebenniere kam nicht zu Gesicht. Den Ureter sah und fühlte man deutlich an der hinteren Wand der Wundhöhle an normaler Stelle nach unten ziehen. Das Colon descendens lag in der vorderen Wand der Höhle und vor der Oeffnung des Peritoneums. Zugleich ergab sich, dass der grösste Theil der das Colon descendens ernährenden Gefässe mit dem Tumor entfernt worden war, sodass die Exstirpation des Colon descendens vom Colon transversum bis zum S romanum ausgeführt werden musste.

Die Vereinigung des Colon transversum mit dem S romanum wurde End zu End ohne Knopf, durch doppelreihige Naht ausgeführt. Eine besondere Sorgfalt schien zur Sicherheit der Naht nothwendig zu sein.

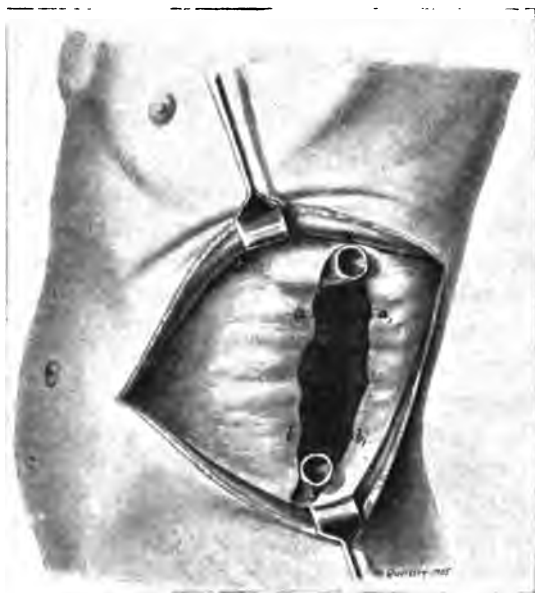
Ist die Haltbarkeit einer Dickdarmnaht erfahrungsgemäss nie eine so zuverlässige, wie die einer Dünndarmnaht, so war hier derselben umsoweniger zu trauen aus zwei Gründen. Einmal war

durch das Hineinwachsen des gewaltigen Tumors in das Mesocolon transversum und das Mesosigmoideum und durch die Entfaltung der Blätter dieser beiden Mesenterialplatten sowohl das Colon transversum wie das S romanum gewissermassen retroperitoneal zu liegen gekommen und dadurch waren die beiden Darmtheile nur zu etwa $\frac{1}{3}$ bis $\frac{1}{2}$ der Circumferenz mit Serosa bekleidet. Zweitens aber war durch die Neigung des zu der Höhe der Flexura colica sin. hinaufgezogenen S romanum, wieder in das Becken hinab zu sinken, ein erheblicher Zug an der Darmnaht vorauszusehen, so dass also nicht nur mit der Gefahr einer Undichtigkeit der Naht, sondern auch mit einem sehr weiten Auseinanderweichen der Darmenden zu rechnen war. Es konnte demnach hier nicht genügen, die Nahtstelle, wie wir dies bei Dickdarmnähten gewöhnlich thun, mit Gaze zu umstopfen, sondern es musste auch das S romanum in zweckmässiger Weise aufgehängt werden.

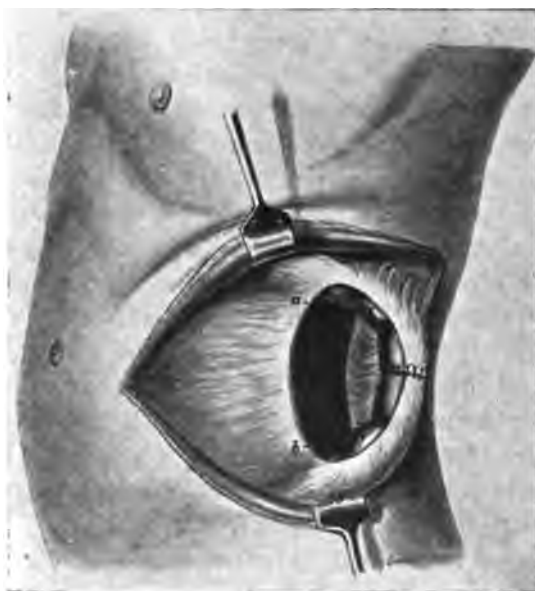
Ich habe das in der Weise ausgeführt, wie es auf den umstehenden Figuren dargestellt ist. Nach sorgfältiger Ausführung der Darmnaht habe ich die beiden congruirenden Ränder des Peritonealschlitzes nicht einfach vernäht. Vielmehr habe ich die, die Naht begrenzende Dickdarmschlinge, soweit ich konnte, aus der allgemeinen Peritonealhöhle herausgehoben und folgendermassen in die Ränder der Peritonealwunde eingenäht:

Auf der Figur 1 dargestellt ist die Oeffnung im Peritoneum, an deren oberem Winkel das Lumen des durchschnittenen Colon transversum, an deren unterem Winkel das Lumen des durchschnittenen S romanum gezeichnet ist. Ich habe zuerst die Stelle des vorderen Peritonealrandes genommen (Fig. 2), welche mit dem Buchstaben a bezeichnet ist und diese über die vordere Fläche des Colon transversum hinweg mit einem Punkt x des Colon transversum vernäht (Fig. 3), welche 8 cm von der Darmnahtlinie entfernt lag und der Stelle des Colon transversum entsprach, an welcher unter normalen Verhältnissen das Mesocolon transversum ansetzt. Dann habe ich eine Stelle a₁ des hinteren Wundrandes der Peritonealwunde über die hintere Fläche des Colon transversum ebenfalls mit dem Punkte x vernäht.

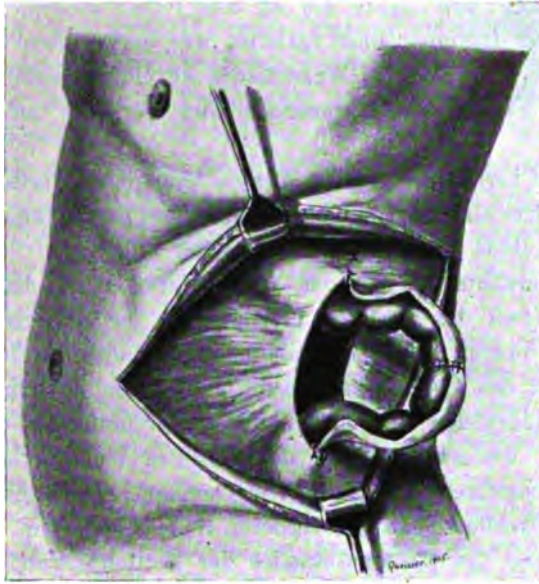
In analoger Weise ging ich am S romanum vor. Ich führte die Stelle, die dem Punkte b des vorderen Wundrandes der Peritonealwunde (Fig. 2) entsprach, über die vordere Fläche des S ro-



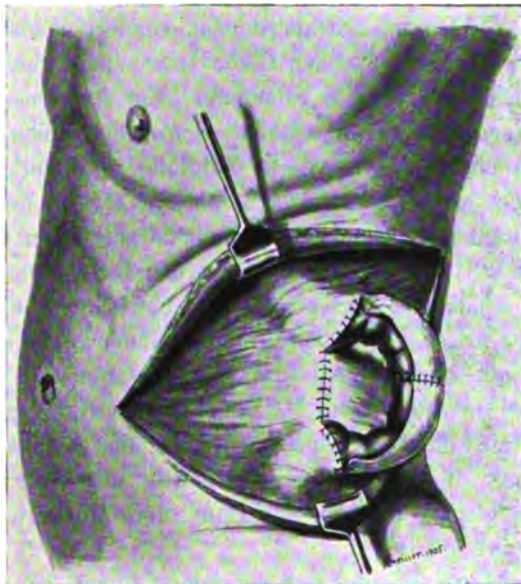
Figur 1.



Figur 2.



Figur 3.



Figur 4.

manum hinweg und nähte sie an den Punkt y (Fig. 3), welcher 6 cm von der Darmnahtlinie entfernt war und ebenso führte ich den Punkt b_1 des hinteren Wundrandes der Peritonealöffnung über die hintere Fläche des S romanum und vernähte sie mit dem Punkt y.

Die so verlagerten, nach Aussen gezogenen Peritonealränder übten ihrerseits einen Zug an den Fusspunkten der Dickdarmschlinge aus und brachten die Fusspunkte einander näher.

Nun vernähte ich (Fig. 4) den unteren Theil des vorderen Wundrandes mit des vorderen Circumferenz des anliegenden S romanum, den oberen Theil des vorderen Wundrandes mit der vorderen Circumferenz des Colon transversum, ferner den unteren Theil des hinteren Wundrandes mit der hinteren Circumferenz des S romanum und den oberen Theil des hinteren Wundrandes mit der hinteren Circumferenz des Colon transversum. Schliesslich vernähte ich den restirenden Theil des vorderen Randes mit dem restirenden mittleren Theil des hinteren Randes der Peritonealwunde.

Auf diese Weise hatte ich die Bauchhöhle vollkommen abgeschlossen und dabei zweierlei erreicht:

Erstens lag nicht nur die Nahtlinie zwischen den vernähten Darmpartien vollkommen extraperitoneal, sondern ebenso eine 8 cm lange Strecke des angrenzenden Colon transversum und ein 6 cm langes angrenzendes Stück S romanum. Ein Aufgehen der Nahtlinie konnte demnach die Bauchhöhle schwerlich inficiren.

Zweitens aber hatte ich diese Nahtlinie vollkommen entlastet von dem Zuge, welchen das nach oben gezogene und in Folge dessen nach unten strebende S. romanum am Colon transversum ausüben musste. Dieser Zug war von der Darmnaht verlegt auf die einander genäherten Fusspunkte der extraperitoneal gelagerten Darmschlinge, zwischen welchen die mit einander vernähten vorderen und hinteren Peritonealränder ausgespannt waren.

Die ganze Operation hatte $2\frac{1}{4}$ Stunde gedauert, die grosse Wundhöhle wurde austamponirt, speciell wurde die extraperitoneal gelagerte Schlinge des Dickdarmes sorgfältig mit Gaze ausgestopft und unterstopft und die äussere Haut und Muskelwunde durch Naht verkleinert.

Der exstirpirte Tumor war ein reines Lipom von fast 7 Pfd. Schwere. Das exstirpirte Stück Dickdarm maass 18 cm.

Das Kind hat die Operation vorzüglich überstanden; der Wundverlauf war gestört durch Temperatursteigerungen, bedingt durch Secretverhaltung hinter den Tampons und durch eine eitrige Otitis media, welche die Paracentese des Trommelfelles nothwendig machte. Sonst verlief die Heilung ausserordentlich glatt.

Speciell verursachte die Darmnaht fast gar keine Störungen.

Wie erwartet, bildete sich am 10. Tage eine Fistel, doch störte dieselbe nicht, weil die Bauchhöhle vollkommen abgeschlossen war und weil die übrige Naht in der grösseren Hälfte dank der oben beschriebenen Entlastung hielt.

Diesem Umstande und dem Umstande, dass die Operation fast vollkommen extraperitoneal ausgeführt wurde, der Shock in Folge dessen erheblich geringer war, wie nach einer Exstirpation per laparotomiam, glaube ich das glückliche Resultat zuschreiben zu müssen.

Das Kind ist heute 5 Monate nach der Operation im blühenden Zustande und entleert fast allen Stuhl durch seinen natürlichen After. Eine kleine, noch restirende Fistel in der Narbe ist in der Heilung begriffen.

L i t e r a t u r.

1. Térillon, Lipomes des méésentères. Arch. générales de médecine. 1886. p. 257 u. 434.
 2. Reverdin, Fibrome du poids de 48 livres développé dans la zone graisseuse du rein etc. Revue de chirurgie. 1894. No. 11.
 3. C. D. Josephson und A. Vestberg, Ueber retroperitoneale Fettgeschwülste. Hygiea. Bd. 57. Heft 2. — Centralbl. f. Chir. 1896. S. 175.
 4. Pupovac, Ueber seltene Localisation von Fettgeschwülsten. Wiener klin. Wochenschr. 1899. No. 3.
 5. G. Heinricius, Ueber retroperitoneale Lipome. Deutsche Zeitschr. f. Chir. Bd. 56. S. 579.
 6. L. Bork, Beitrag zur Kenntniss der Nierenkapselgeschwülste. v. Langenbeck's Archiv. Bd. 63. Heft 4.
 7. G. Heinricius, Ueber recidivirende retroperitoneale Lipome. v. Langenbeck's Archiv. Bd. 72. Heft 1.
-

XXVI.

Ueber den Einfluss der Gasgemischnarkosen auf die inneren Organe.

Von

Dr. med. Benno Müller,

Hamburg.

(Hierzu Tafel II und 17 Figuren im Text.)

Der Gedanke, die Narkose durch die Verbindung von Sauerstoff mit dem Narcoticum in Form gemischter Gase zu verbessern und deren Gefahr für den menschlichen und thierischen Organismus zu verringern, hat nun schon seit mehreren Jahren die Narkosenwissenschaft stark beeinflusst und man hat in grossen Krankenhäusern vielfach diese Narkose der alten einfachen Chloroform- oder Aethernarkose vorgezogen und die Kranken nur mit diesen sogenannten Dampfgemischen narkotisirt. Da man hier weniger Dämpfe als mehr Gase mischt, denn man bringt in Wahrheit das Chloroformgas mit dem Sauerstoffgas zusammen, so sollte man viel besser diese Gemische Gasgemische nennen, als Dampfgemische, denn der Ausdruck Dampf ist ein zu beschränkter, während das Wort Gas hier viel mehr angebracht ist. Wenn man also die Narkosen, welche durch Mischung der Narcotica in gasförmigem Zustande herbeigeführt werden, mit dem Namen Gasgemischnarkosen belegen wollte, so wäre das entschieden mehr angebracht. Soviel in neuerer Zeit die Sauerstoffchloroformnarkose Verwendung gefunden hat, mehr noch als die Sauerstoffäthernarkose, hat man doch noch immer die Berichte über eingehende Studien dieser Narkosen vermisst, wenn auch bisweilen über die Vorzüge derselben geschrieben wurde. Ich habe nun in Anbetracht dessen, dass die pathologischen Wirkungen der Sauerstoffnarkosen noch wenig erforscht sind, im Anschluss an meine Arbeiten über die einfachen

und Mischnarkosen¹⁾ auch Untersuchungen über diese Narkosen vorgenommen und versucht, an dem mir zustehenden Material die Wirkungen dieser Narkosenart genauer zu studiren. Um nun ein Urtheil über die pathologischen Einwirkungen der Narkosen zu erlangen, habe ich theils Versuche an Menschen bei langen Narkosen ausgeführt, und dann während der Narkosen den Blutdruck zu bestimmen versucht. Ausserdem habe ich einige Versuche an Thieren vorgenommen, welche ich durch die Chloroformsauerstoffnarkose mehrfach narkotisirt und dabei die Veränderungen in den inneren Organen beobachtete, um zu sehen, wie diese Narkosenart den Organismus beeinflusse, und wie das Chloroform mit Sauerstoff gemischt auf die inneren lebenswichtigen parenchymatösen Organe wirkt.

Zunächst will ich mich mit dem Einfluss der Sauerstoffnarkosen auf die Herzthätigkeit beschäftigen. Die Verwendung der Sauerstoffchloroformnarkose, von Wohlgemuth eingeführt, hat allgemein grosse Beachtung erlangt, und man hat verschiedentlich gute Resultate gemeldet. Wohlgemuth berichtet, dass die Pulszahl während der Sauerstoffchloroformnarkose auf 60, in anderen Fällen auf 56 und 44 Schläge in der Minute herabgegangen ist. Der Puls wird in der Narkose meist langsamer und voller, im Anfang, ehe die Toleranz erreicht ist, wird der Puls etwas beschleunigt, frequenter, aber nach Eintritt der Toleranz sinkt der Puls sofort und bleibt auf dem niedrigen Niveau bis zum Erwachen des Kranken. Wenn man nun den Einfluss der Narkose auf den Blutdruck bestimmen will, muss man denselben direct zu messen suchen. Solche Versuche sind von Blauel mit dem Gärtner'schen Tonometer bei der einfachen Chloroform- und Aethernarkose angestellt worden, und um einen Vergleich mit den Resultaten von Blauel²⁾ ausführen zu können, habe ich in meinen Untersuchungen genau so verfahren, wie es Blauel ebenfalls gethan. Zu diesem Zwecke wurde das Tonometer von Gärtner um den Finger des Kranken angelegt und in ganz derselben Weise verwendet, wie Blauel es gethan. Ich habe die Blutdruckmessung stets erst in der Toleranz verzeichnet, denn in den ersten beiden Stadien der Narkose ist der Blutdruck so vielen Nebenumständen und äusseren Einflüssen unter-

¹⁾ Benno Müller, Dieses Archiv. Bd. 75. Heft 4.

²⁾ Blauel, Ueber den Blutdruck während der Aether- und Chloroformnarkose. Beitr. z. klin. Chirurgie. 1901. Bd. 31. Heft 2.

worfen, dass man am besten diese Messung unbeachtet lässt, denn man kann dieselbe eben für eine wissenschaftliche Bestimmung nicht brauchen. Der Apparat ist genau so construirt gewesen, wie es Blauel in seiner Abhandlung angiebt, denn es war mir von Werth, alle Nebenumstände bei den Versuchen genau nach den Blauel'schen Versuchen zu gestalten, um die Curven vergleichen zu können. Es wurde also bei meinen Experimenten folgendermaassen verfahren: Bei allen Personen, welche zu den Versuchen narkotisirt werden sollten, wurde an ein oder zwei Tagen vor der Narkose der normale Blutdruck bestimmt. Es ist dies gar nicht so leicht, da man ja hierbei alle erregenden Einflüsse von aussen wie psychischer Art ausschalten muss, und es stellt sich bei den Versuchen oft heraus, dass man diese oder jene Person nicht brauchen kann, da dieselbe schon durch den Anblick des unschuldigen Tonometers oder bei dem Gedanken, dass ihr Blutdruck bestimmt werden soll, derart erregt wird, dass ein normaler Blutdruck nicht gemessen werden kann, denn die Personen zeigen stets stark erhöhten Druck. So stösst man auf bedeutende Schwierigkeiten, und ich habe die Beobachtung gemacht, dass Männer, obwohl sie einer schweren Operation entgegensahen, viel leichter beruhigt werden konnten, als Frauen, welche meist irgend ein unbekanntes, geheimnissvolles, grauenerregendes Dunkel hinter den harmlosen Untersuchungen vermutheten. Es wurden nach Möglichkeit die normalen Werthe bestimmt, und zwar nahm ich stets 4—7 Messungen vor der Operation vor und bestimmte aus denselben den normalen Blutdruck, der sich bei geeigneten Patienten auch leicht finden lässt. Es zeigt sich meist, dass man bei den 7 Messungen einige gleich hohe findet, welche dann meist die Normalblutdruckhöhe angeben und meist die niedrigsten Curven aller sind. Die Messungen wurden alle Minuten wiederholt und notirt und bildeten so Curven, wie man sie ja kennt. Natürlich muss man während der Bestimmungen des Blutdrucks darauf achten, dass die Athmung des Kranken normal vor sich geht, denn die kleinsten Störungen der Athmungsthätigkeit bewirken unbedingt eine Veränderung des Blutdruckes, die man nicht auf die Einwirkung der Narkose beziehen darf. Die Messungen wurden während der Toleranz vorgenommen, und in jeder Minute der Quecksilberstand notirt, wobei die Messungen nach Beendigung der Operation eingestellt wurden, da

ja bald darauf der Kranke erwachte. Zur Controle habe ich aber noch oft nach der Narkose den Blutdruck bestimmt, um den weiteren Verlauf zu beobachten. Natürlich muss man auch die Operation berücksichtigen und zwar die plötzlichen grossen Blutverluste, denn dieselben bewirken ja eine momentane enorme Depression des Blutdruckes, ebenso muss mancher andere Einfluss der Operation Beachtung finden. Um aber ein reines Bild der Narkoseeinflüsse zu erhalten, habe ich die Bestimmung des Blutdruckes bei Operationen vorgenommen, bei denen wesentlich hochgradige Alteration des Herzblutdruckes und Centralnervensystems ausgeschlossen war und habe natürlich auch vermieden, den Patienten während der Narkose erwachen zu lassen. Die Operationen waren meist leichte, wenig die Herzaction beeinflussende Eingriffe, sodass ich mit einem grossen Recht annehmen kann, dass die Werthe der Wirklichkeit so weit als möglich gleichen.

Nunmehr will ich auf die Blutdruckverhältnisse bei der Sauerstoffchloroformnarkose selbst näher eingehen. Ich habe bei 25 solcher Narkosen die Blutdruckhöhe bestimmt und zwar dabei folgendermaassen verfahren: Der Kranke wurde tief betäubt und zwar mit Chloroform + Sauerstoff von Anfang an. Nach Eintritt der Toleranz wurde dem Kranken nur noch soviel des Gasgemisches gegeben, als nothwendig ist, um denselben in dem Stadium tiefster Narkose zu erhalten, wobei ich als Controle der Narkose das Verhalten der Pupillen verwendete, und zwar habe ich immer darauf geachtet, dass die Narkose möglichst immer so tief war, dass die Pupillen das Strassmann'sche Phänomen zeigten. Man erkennt an dem positiven Ausfall der Pupillenprüfung durch dieses Phänomen, dass der Kranke noch tief narkotisirt, aber dem Erwachen doch nahe ist. Da es aber nie zum Erwachen des Kranken kommen darf, so musste immer soviel Chloroformsauerstoff gegeben werden, dass das Phänomen bisweilen auf wenige Secunden verschwand, um dann wiederzukehren. Es wurde dasselbe dann wenige Secunden beobachtet und dann dem Kranken wieder Narcoticumgemisch verabreicht, so dass das Phänomen wieder auf kurze Zeit verschwand. Auf diese Weise konnte ich bei genauer fortwährender Beobachtung erreichen, dass der Kranke nicht erwachte und auch immer tief betäubt war. Diese Narkosen verliefen sehr glatt und ohne jede Störungen, so dass ich mit denselben recht zufrieden war. Die

Blutdruckwerthe konnten ebenfalls leicht bestimmt werden, und es war dabei keine Gefahr für den Kranken vorhanden. Die Narkosen vertheilten sich bei dieser Zahl von 25 auf 18 Frauen und 7 Männer. Morphin habe ich nicht vorausgeschickt und ebenfalls die Männer ohne solches betäuben können, da zufällig hochgradige Alkoholisten nicht unter dieser Zahl sich befanden.

Die Patienten standen im Alter von 20 bis 50 Jahren, waren also alle mehr oder minder im besten Lebensalter. Die Operationen bestanden in folgenden: 2 Cholecystotomien mit Cholecystenterostomie, 4 Knochenoperationen, 2 Gelenkresectionen, 10 leichtere Operationen am Genitale der Frauen, 2 Totalexstirpationen des Uterus, 2 Resectionen des Processus vermiformis, 1 Ovarialkystom, 2 Operationen wegen Phlegmonen und eitrigen Processen. Es wurden nun also bei diesen Operationen die Blutdruckcurven aufgestellt und es ergab sich der folgende Befund. Die meisten der Curven zeigten im Grossen und Ganzen ein Bild der Blutdruckcurve, welches eine gewisse Aehnlichkeit der Blutdruckcurve bei der einfachen Chloroformnarkose besitzt, und man muss zugeben, dass gewisse Aehnlichkeiten bestehen. Ich habe nun, um einen Vergleich hier zu ermöglichen, eine Blutdruckcurve bei einer einfachen Chloroformtropfnarkose aufgenommen und will dieselbe hier in Fig. 1, Tafel II, wiedergeben. Dieselbe ist aufgenommen bei einer 50 Minuten langen Laparotomie und zeigt genau dieselben Eigenthümlichkeiten, wie sie auch die Curven von Blauel zeigen. Vor allen Dingen bemerkt man an dieser Curve einerseits das tiefe Sinken des Blutdruckes unter die Normalblutdruckhöhe, andernfalls die ziemlich hochgradigen Remissionen, welche grossen Schwankungen des Blutdruckes entsprechen. Diese Schwankungen hängen nicht unbedingt mit den Einflüssen neuer zugeführter Chloroformmengen zusammen, sondern sie traten auch ganz unabhängig von denselben auf. Da man vor allen Dingen bei der Tropfmethode auch eine regelmässige, gleichmässige Verabreichung des Chloroforms durchführt und ermöglicht, wobei natürlich Schwankungen in der Menge des Narcoticums je nach dem Bedarf auftreten, und man demnach diese Schwankungen auch zu Zeiten beobachtet, wo nicht besonders grosse Dosen oder länger anhaltende, höher concentrirte Gemische verabreicht wurden, so kann deren Anlass nur in der besonderen Wirkung des Chloroforms an sich liegen. Natürlich ge-

wahrt man dann, wenn man dem Kranken grössere Mengen von Chloroform auf einmal verabreicht, bedeutende Schwankungen und Remissionen, welche sicher durch diese Chloroformgaben bewirkt werden. Diesen Befunden entgegen zeigen die Blutdruckcurven der Sauerstoffchloroformnarkose ganz bedeutend andere Bilder und zwar wechseln dieselben natürlich in gewissen Grenzen. Vor allen Dingen zeigen die Messungen des Blutdruckes während der Sauerstoffchloroformnarkose, dass eine deutliche Depression des Blutdruckes vorhanden ist, welche mit der Zeit der Einwirkung immer mehr zunimmt, aber nur langsam fortschreitet. Man ersieht dies aus den Curven, welche ich in den am Ende dieser Arbeit folgenden Abbildungen in Figur 2 mittheile. Ich habe der Einfachheit halber die Curven hintereinander gezeichnet und dieselben zum besseren Vergleich neben einander eingezeichnet in Fig. 2, Taf. II. In den Abbildungen stellt die horizontale dicke Linie die Normalblutdruckhöhe dar, während die verticalen dicken Linien den Eintritt der Toleranz angeben. Es zeigt sich in den meisten Curven ein Sinken des Blutdruckes unter die Normalblutdruckhöhe im Laufe der Narkose, welches bis zum Ende derselben immer stärker wird. Die Curve fällt allmählig ab, aber der Abfall ist nicht sehr stark, sondern die Curve fällt meist nur ganz allmählig. Weiter sieht man aus den Curven, dass die Remissionen, wie man sie in der einfachen Chloroformnarkose findet, nur sehr schwach angedeutet sind. Allerdings sind auch in diesen Curven Remissionen vorhanden, doch wenn man diese Remissionen näher betrachtet, so erkennt man, dass dieselben nicht durch starken Abfall des Blutdruckes entstanden sind, sondern meist durch Steigerungen desselben. Diese Steigerungen des Blutdruckes sind aber nur in geringen Grenzen vorhanden, sie sind aber lange nicht so hochgradig, wie bei der einfachen Chloroformnarkose, wo die Differenzen oft 30—50 mm und mehr betragen, während hier die höchsten Remissionen nur 20 mm höchstens betragen.

Diese Remissionen sind also nur sehr gering im Verhältniss zu der Labilität des Blutdruckes überhaupt, und es können dieselben durch manche andern Umstände noch hervorgerufen werden, als allein durch die Wirkungen des Narcoticumgemisches. Immerhin sind dieselben eher der Wirkung des Sauerstoffes zuzuschreiben,

das dem Chloroform entgegenwirkt. Man kann durch vermehrte Sauerstoffzufuhr sofort eine Steigerung des Blutdruckes erzwingen. Es geht aber aus den Curven hervor, dass diese Remissionen geringen Grades nicht immer vorkommen, denn es giebt Curven, in denen man gar keine grösseren Ausschläge oder Remissionen findet, die sogar höchst gleichmässig, wenig unter der Normalblutdruckhöhe verlaufen. Man vergleiche z. B. die Curven No. 3, 5, 6, 7, 9, 14, 21, 23, 24, 25. Man ersieht aus allen diesen Curven, wie die Dauer der Narkose ein stetes Sinken des Blutdruckes bewirkt hat. Aus den Figuren ersieht man in den meisten Curven den Gegensatz zu der Blutdruckhöhe in dem Stadium 2 der Narkose, denn ich habe meist die Messungen schon während einiger Minuten vor der Toleranz aufgezeichnet. Der Eintritt der Toleranz ist bei allen diesen Curven, wo schon vor der Toleranz der Blutdruck gemessen wurde, durch eine starke verticale Linie markirt. Man würde den Eintritt der Toleranz übrigens auch aus der Curve schon erkennen, denn man sieht den Blutdruck vor der Toleranz über der Normalblutdruckhöhe und starken Schwankungen unterworfen, während er nun sofort nach Eintritt der Toleranz bedeutend sinkt. Dieses Sinken führt die Curve meist unter die Normalblutdruckhöhe. Die anderen Curven zeigen mehr oder minder kleine Remissionen, welche meist in plötzlichem Anstieg und ebensolchem Abfall bestehen, welche aber auch oft langsam vor sich gehen, der Anstieg erfolgt langsam in zwei Absätzen und ebenso der Abfall. Wenn man nun die Höhe dieser Druckunterschiede betrachtet, so findet man die Differenz nie höher als 20 bis 25 mm Hg. So sind z. B. Anstiege von 82 auf 105, von 84 auf 101, von 95 auf 115 mm und die Abfälle bewegen sich in denselben Grenzen. Bei der einfachen Chloroformnarkose sind die Remissionen 30 mm und mehr, z. B. ein Abfall von 92 auf 58, ein Anstieg von 71 auf 112, Abfall von 102 auf 72 mm etc. Man ersieht diese Vergleiche am besten aus den Figuren. Dies ist ein bedeutender Unterschied und man kann mit Recht behaupten, dass der Blutdruck in der Sauerstoffchloroformnarkose viel geringeren Schwankungen unterworfen ist.

An der Sauerstoffnarkose tritt meist ein Sinken des Blutdruckes auf. Von den 25 Curven sind 17 Curven während der Toleranz dauernd unter der Normalblutdruckhöhe, während die

anderen 8 Curven bisweilen über die Normaldruckhöhe anstiegen, so dass man diese im Mittel auf der Normalblutdruckhöhe annehmen kann. Die Curven sind nie unter 20 mm unter die Normalblutdruckhöhe gesunken. Während bei der einfachen Chloroformnarkose die Curven bis 50—60 mm unter die Normalblutdruckhöhe herabsinken, kann man hier einen Abfall nicht unter die Hälfte beobachten, denn der tiefste Stand war 20—25 mm unter der Normalblutdruckhöhe. Dies ist ein bedeutender Unterschied.

Was man also aus den Curven der Blutdruckmessungen entnehmen kann, ist Folgendes: Die Sauerstoffchloroformnarkose vermindert den Blutdruck und zwar sinkt derselbe constant von Beginn der Toleranz bis zum Ende derselben und steigt dann wieder, sobald der Kranke erwacht. Die Verminderung des Blutdruckes ist aber in der Sauerstoffchloroformnarkose bedeutend geringer als in der einfachen Chloroformnarkose. Die Blutdruckhöhe während der Toleranz sinkt nie so tief unter die Normalblutdruckhöhe bei der Sauerstoffnarkose, wie bei der einfachen Chloroformnarkose, denn während letztere bis 50 mm sinkt, sinkt der Blutdruck bei der Sauerstoffchloroformnarkose nur um 20—25 mm Hg. Weiter macht die Blutdruckcurve in der Sauerstoffchloroformnarkose einen gleichmässigen Eindruck. Dieselbe ist nicht von so starken Remissionen unterbrochen, wie die bei der einfachen Chloroformnarkose. Dieser Umstand ist entschieden in der Sauerstoffwirkung zu sehen, denn der Sauerstoff verhindert offenbar die schwer schädliche Wirkung des Chloroforms bis zu einem gewissen Grade. Ganz vermag der Sauerstoff das nicht zu thun, denn man findet immer noch Andeutungen der Remissionen. An manchen Curven sind solche in geringem Grade noch vorhanden, wenn auch die Differenzen nicht so hochgradige sind, wie bei der einfachen Chloroformnarkose, so sind sie doch zweifellos da und man muss dieselben immerhin beachten. Es ist also noch nicht vollkommen möglich, die Chloroformwirkung zu corrigiren, ein Umstand, welcher auch darin erkannt werden kann, dass trotz der Sauerstoffcombination Todesfälle in der Narkose vorgekommen sind, welche nur auf die Chloroformwirkung zurückgeführt werden müssen.

Auf die Respiration wird durch die Narkose stets auch ein starker Einfluss ausgeübt, man findet meist in der Chloroformnarkose allein eine starke Herabsetzung der Athemfrequenz, die

Zahl der Athemzüge wird während der Chloroformnarkose geringer, die Athmung wird flacher, oberflächlicher. An der einfachen Chloroformnarkose beobachtet man eine sehr starke Verminderung der Athemzüge, sie werden oberflächlicher, langsamer und weniger ausgiebig. Wenn man bei der Operation unter einfacher Chloroformnarkose die Athmung genau registriert, und zwar in jeder Minute zählen lässt, so kann man eine Curve erhalten, welche folgendes Aussehen hat, wie die in Figur 3, Taf. II zu sehen. Man ersieht daraus, dass die Athmung mit der Dauer der Narkose an Zahl abnimmt, und somit die Curve constant fällt, so dass, wenn keine Störungen während der Narkosen auftreten, eine constante Verminderung, Verflachung der Athmung eintritt. Die Curven sind auf die Weise erhalten worden, dass die Athmung während der Narkosen alle 3 Minuten gezählt und die Werthe notirt wurden. In der Sauerstoff-Chloroformnarkose findet sich eine wenig andere Curve, denn einerseits wird die Athmung in dieser Narkose zwar weniger verflacht und an Tiefe vermindert, sondern der Kranke athmet entschieden tiefer und intensiver ein, andererseits findet sich auch eine weit geringere Verminderung der Athemzüge pro Minute. Wie man aus den sechs in Sauerstoff-Chloroformnarkose aufgenommenen Curven ersieht, tritt eine so grosse Verminderung der Athemfrequenz nie auf. Bei diesen Narkosen ist natürlich zu beachten, dass während der Narkose die Respiration nicht durch die Lunge oder die Lagerung des Kranken oder die Operation beeinträchtigt werden kann. Wenn man nicht für die Athmung vollkommen belanglose Operationen und andere Verhältnisse vor sich hat, so wird die Respirationsthätigkeit natürlich durch andere Momente stark beeinflusst und gestört, und man kann die Curve nicht brauchen. Immerhin erkennt man aus diesen Einflüssen des Sauerstoffes, dass doch eine günstigere Wirkung besteht, wenn auch die deprimirend wirkenden Einflüsse des Chloroforms nicht vollkommen aufgehoben werden können. Das Chloroform bewirkt trotz des Sauerstoffes eine bedeutende Depression der Athmung. Man erkennt aus den Curven dies dadurch genau, dass die Zahl der Respirationen in der Minute mit der Zeit in der Toleranz bei ruhiger, ungestörter tiefer Narkose unter die normale Höhe der Respiration herabgeht. Bei den Kranken ist die normale Athemfrequenz in gesunden Tagen festgestellt worden, und die Horizontale NR giebt diese

Höhe an. In der einfachen Chloroformnarkose wird aber noch eine bedeutend stärkere Depression ausgeübt, denn die Curve bewegt sich da weit unter der NR, während in der Sauerstoffnarkose die Curve nicht so tief unter die NR sinkt, sondern sich meist in der Nähe derselben bewegt. An den folgenden Abbildungen in Figur 3 und 4, Taf. II, sind die Curven der Respiration abgebildet, aus denen man deutlich den Einfluss der Narkose erkennen kann.

Was nun die weiteren Einflüsse der Sauerstoffnarkosen auf den Organismus anlangt, so lässt sich Folgendes feststellen: Man hat bei der Chloroform-Sauerstoffnarkose eine Intoxication des Organismus vor sich genau wie bei der einfachen Chloroformnarkose, nur mit dem Unterschiede, dass die Intoxication hier noch durch einen anderen Körper, den Sauerstoff, beeinflusst wird. Der Sauerstoff an sich ist kein Narkoticum, er wirkt sogar den Narkotica entgegen, indem er die lebenden Zellen nicht vernichtet, sondern eher in ihrem Leben und ihren Lebensbedingungen günstig beeinflusst. Man hat die Behauptung aufgestellt, der Sauerstoff wirke als Antidot des Chloroforms (Roth, Rothfuchs, Wohlgemuth etc.) und in dieser Hinsicht müsse der Sauerstoff die üblen Einwirkungen des Chloroforms paralyisiren können, wenigstens zum Theil. Diese Eigenschaft kommt ihm bis zu einem gewissen Grade zu, und es ist von Werth zu erfahren, wie weit diese Einflüsse des Sauerstoffs auf die inneren Organe während der Narkose gehen. Ich habe nun schon in einer Hinsicht die Einwirkungen der Sauerstoffnarkose geprüft und geschildert, und will nun die Beziehungen dieser Gasgemische zu den inneren parenchymatösen Organen zu ermitteln suchen. Um dies thun zu können, habe ich genau, wie ich früher verfahren bin bei der Untersuchung der einfachen Narkosen und der Narkosen mit Narkoticumgemischen, auch hier die Wirkungen der Narkoticumgemische nach sehr langen und häufigen Narkosen an Thieren auf die inneren Organe geprüft. Es wurden meist Hunde zu diesen Experimenten verwendet, während ich nur in wenigen Fällen Meerschweinchen oder Kaninchen dazu verwandte. Ich habe die Experimente so eingerichtet, dass ich die Thiere mit möglichst genau dosirten Gemischen betäubte, und zwar wurde jede Narkose so lange wie möglich ausgedehnt. Die meisten Narkosen dauerten 1 Stunde bis 2 Stunden und wurden nach 10 bis 15 Stunden

wiederholt und sofort viermal hintereinander, je nach den Verhältnissen. Während der Narkosen wurden die Thiere operirt und zwar wurde meist, wenn nicht andere Operationen nöthig waren, die Leber theilweise resecirt oder eine Niere exstirpirt, um zu erfahren, wie weit die Veränderungen in diesen Organen bereits fortgeschritten waren. Es ist dies überaus angenehm, denn man kann sehr leicht innerhalb einiger Tage von der Leber 2 bis 3 Lappen reseciren, ohne das Thier ernstlich zu schädigen und kann durch Untersuchung dieser Leberstücke in den verschiedenen Stadien den Grad der Affection und somit die Art der Einwirkung der Narkose in verschiedenen Zeiten kennen lernen, beobachten und erforschen.

Es fand sich nun bei den Untersuchungen folgendes Bild der Veränderungen: Die Processe, die in den inneren Organen vor sich gingen, erwiesen sich als hauptsächlich Fettmetamorphose der Zellen der Organe. Diese Fettmetamorphose hatte eine grosse Aehnlichkeit mit der nach der einfachen Chloroformnarkose. Es muss dieselbe je nach den Organen erörtert werden, und so soll zuerst die Einwirkung der Narkose auf das Cerebrum Erörterung finden. Die Veränderungen im Gross- und Kleinhirn bestehen in einer Affection der Wandungen der Gefässe und in einer solchen der Ganglienzellen.

Das Cerebrum erleidet in der Sauerstoff-Chloroformnarkose folgende Veränderungen. Wenn man einen Hund während 1 bis 1½ Stunden betäubt und diese Narkose nach 12 Stunden wiederholt und sofort drei- bis viermal, so dass das Thier vier Narkosen überstanden und nach der letzten Narkose getödtet wird, so findet man in dem Gehirn, wenn man dasselbe nach der Flemming'schen Methodo behandelt, reichlich Fettmetamorphose in den Wandungen der Gefässe. Die Quer- und Längsschnitte der Blutgefässe des Gross- und Kleinhirns zeigen an vielen Stellen Haufen von Fett, und zwar sind sowohl Capillaren, wie grössere Gefässe ergriffen. Das Fett ist vor Allem bei den grösseren Blutgefässen in der Media gelegen und bildet in der Wandung eine Verdickung, welche sich vor allen Dingen in die Umgebung des Gefässes vorwölbt, weniger in das Lumen des Gefässes. Diese Fettansammlungen beruhen zweifellos auf einer Fettmetamorphose der Zellen der Gefässwandung. Diese Fettmetamorphose ist nun aber hier nicht so hochgradig zu finden als bei der einfachen Chloroformnarkose, sondern sie ist nicht so

ausgedehnt und ausgebreitet. Der Unterschied liegt z. B. darin, dass man an den Thieren schon nach einer zweistündigen einfachen Chloroformnarkose eine typische Fettmetamorphose in den Gefässwandungen findet, während man bei den Thieren, welche einer zweistündigen Chloroform-Sauerstoffnarkose unterzogen wurden, noch keine oder nur erst viel geringere Fettanhäufung gewahrt wird. Es ist ungefähr nöthig, ein Thier 3 Stunden zu betäuben, oder zweimal in 10stündigen Zwischenräumen je 1 Stunde zu narkotisieren, um durch die Sauerstoff-Chloroformnarkose eine gleiche Fettmetamorphose in den Gefässwandungen hervorzubringen, wie mit der einfachen Chloroformnarkose. Daraus ersieht man also deutlich eine günstigere Einwirkung der Sauerstoffnarkose. Die Verbreitung der Fettmetamorphose hat aber keine anderen Verhältnisse, denn man findet die Zahl der veränderten Gefässquerschnitte bei der Sauerstoffnarkose nicht vermindert, sondern dieselbe ist vollkommen gleich der bei der einfachen Chloroformnarkose. Es lässt sich dies ja schwer entscheiden, immerhin kann man in den Präparaten doch die Menge der befallenen Gefässe mit einander vergleichen. Ob diese weniger starke Fettmetamorphose auf die Gegenwart des Sauerstoffes bezogen werden muss oder ob nur die geringere Menge des zu den Narkosen verwendeten Chloroforms diese Veränderung bewirkt, lässt sich schwer entscheiden.

Während bei der einfachen Chloroformnarkose die Fettansammlung in den Gefässen in grossen Haufen besteht, welche aus mehreren grossen Fettballen zusammengesetzt sind, besteht die Fettmenge bei den Sauerstoff-Chloroformnarkosen aus kleineren Tropfen. Es ist also die Menge des Fettes entschieden vermindert, während die Zellen und Gewebstheile, die von der Fettmetamorphose befallen wurden, die gleichen sind. Man erkennt also eine geringere Widerstandskraft einzelner Zellen und Gewebe gegenüber der Chloroformwirkung, welche nicht wesentlich durch die Gegenwart des Sauerstoffes verändert wird. Somit geht daraus hervor, dass die Wirkung hauptsächlich von dem Chloroform herrührt, und dass dieselbe vermindert, weniger intensiv, vorhanden ist.

Bei den einfachen Chloroformnarkosen fanden sich auch bisweilen in gewissen Ganglienzellen Fetttropfen, und zwar theils wenige, theils feine Tropfen in grösserer Zahl. Diese Affection der Ganglienzellen ist nur sehr gering in der Sauerstoff-Chloroform-

narkose. Man findet wohl nach den häufigen Narkosen in den Ganglienzellen bisweilen einzelne Fetttropfen, doch sind dieselben nur sehr gering gewesen. Es waren meist nur wenige feine bis mittelgrosse Fetttropfen in den Ganglienzellen zu finden. Meist war in denselben kein Fett nachweisbar. Es ist hierin entschieden ein Unterschied gegenüber den Wirkungen der einfachen Chloroformnarkose zu finden. Diese Befunde haben aber geringere Bedeutung als die Fettansammlungen in den Gefässwandungen, denn diese letzteren können in den Gefässwandungen Narben, Aneurysmata, Rupturen bewirken. Es ist also diese Gefahr auch bei der Sauerstoff-Chloroformnarkose nicht ganz von der Hand zu weisen. Immerhin ist die Gefahr einer Hirnhämorrhagie nicht so gross wie bei anderen Narkosen, wo der Blutdruck ein viel weniger hoher und unregelmässiger ist als bei der einfachen Chloroform- oder Sauerstoffnarkose.

Wichtiger als die Veränderungen der Gefässwandungen im Cerebrum sind die Einflüsse der Sauerstoff-Chloroformnarkose auf das Herz. Analog dem geringen Einfluss auf den Blutdruck übt auch diese Narkose auf die Herzmuskelfaser direct einen weniger starken Einfluss aus als die einfache Chloroformnarkose. Man ist sich längst darüber klar, dass das Chloroform ein schweres Herzgift darstellt, und die Herzmuskelfaser sehr schwere Veränderungen erleiden kann, welche vor allem in Fettmetamorphose und selbst Nekrose bestehen (Strassmann, Ostertag, Bastanelli etc.).

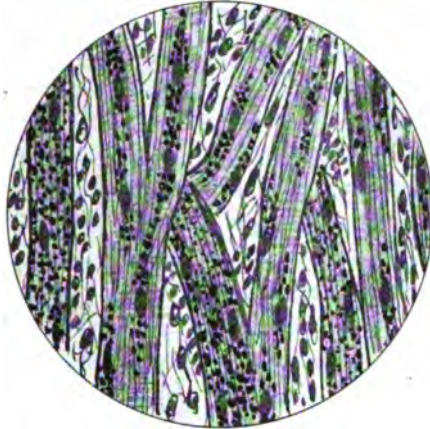
Ich habe nun bei meinen Untersuchungen über die Veränderungen bei Narkosen im Herzen stets nach sehr langen Narkosen bei selbst ganz gesunden Thieren eine beginnende Fettmetamorphose zuerst im Verschwinden der Querstreifen gefunden und feine Fetttropfen, welche sich meist in der typischen Art in der Achse der Faser bipolar des Kernes in langen Reihen repräsentiren. Dies ist das Bild der beginnenden Fettmetamorphose. Hochgradigen Zerfall der Kerne und Muskelfasern habe ich nicht gefunden, denn das Thier geht eher an anderen Veränderungen zu Grunde, ehe sich diese hochgradige Affection des Herzens ausbilden kann. Es wird aber beim Menschen gelegentlich besonderer Disposition des Herzens solche schwere Zerstörung der Fasern finden lassen. Bei den Untersuchungen über die Sauerstoffchloroformnarkose fand sich nun bei den Hunden Folgendes. An den Herzmuskelpräparaten fand

sich nach 4 langen Narkosen, wobei zwischen jeder Narkose eine zwölfstündige Pause gemacht wurde, wie ich es bei meinen früheren Untersuchungen schon ausgeführt hatte, eine deutliche Fettmetamorphose vor, doch war dieselbe nicht so intensiv, wie nach einfachen Chloroformnarkosen. In den Muskelfasern sah man zunächst die Querstreifung vollkommen verwaschen, undeutlich und kaum nachweisbar. An anderen Stellen war sie noch zu sehen, während sie in den meisten Präparaten nicht mehr vorhanden war. Daneben zeigte sich in den Fasern zu beiden Seiten der Kerne das Fett in den bekannten langen Reihen von feinsten Tropfen gebildet. Diese Reihen von Fetttropfen waren deutlich zu sehen, doch war das Fett nicht sehr grosskörnig, sondern die einzelnen Tropfen zeigten durchweg feines Korn, waren nie über die mittelfeine Grösse hinaus zu finden. An den Fasern fanden sich die Kerne überall noch gut erhalten, nur an manchen Stellen waren dieselben sowohl wie die Fasern selbst weniger intensiv gefärbt. Die Muskelfasern zeigten sich schmal, meist nicht quergestreift. Das Fett war überall nur in Haufen zu finden, über die ganze Faser war das Fett nicht vertheilt. Die Haufen an sich waren nicht so gross und umfangreich, wie bei der einfachen Chloroformnarkose. Dieser Unterschied war ein typischer und leicht zu findender. Es war also aus diesem Bilde der Veränderungen in der Muskelfaser zu ersehen, dass die Einwirkung auf das Herz eine entschieden weniger toxische, weniger schädliche war, als die des Chloroforms an sich. Wenn man nun die Einwirkungen auf das Herz näher studirte und untersuchte, so fand man die Veränderungen im Myocard nach zwei Narkosen weniger stark und zwar war jetzt das Bild ungefähr gleich dem einer zweistündigen einfachen Chloroformnarkose. Wenn man einen Hund zwei Stunden mit diesem Gasgemisch narkotisirt, so findet man im Herzen nur eine sehr geringe Veränderung, wenn das Thier gesund war. Es zeigten sich nur ganz geringe Affectionen und man konnte nur constatiren, dass stellenweis die Querstreifung geschwunden war, und dass man hie und da in der Gegend der Kerne einige Fetttropfen finden konnte, doch war diese Fettansammlung nur sehr selten und in ganz geringem Grade zu finden. Oft konnte man Schnitte durchsuchen, ohne einen Tropfen pathologischen Fettes zu finden. Diese geringe Veränderung nach einer langen Narkose ist nicht von wesentlicher

Bedeutung und ist jedenfalls bedeutend geringer als die Veränderung nach der einfachen Chloroformnarkose. Nach zwei Narkosen ist allerdings die Fettmetamorphose bedeutend stärker als nach einer, aber noch immer nicht gleich der nach entsprechend einfachen Chloroformnarkosen. Jedenfalls kann man ungefähr sagen, dass eine $1\frac{1}{2}$ stündige einfache Chloroformnarkose dieselbe Veränderung hervorruft wie 2 einstündige Sauerstoffchloroformnarkosen hinter einander. Es besteht kein Zweifel, dass die Wiederholung der Narkose eine bedeutende Verschlimmerung der Fettmetamorphose hervorruft, und dass man auch im Sauerstoff kein Mittel besitzt, diese gefährliche Wirkung des Chloroform zu verhindern. Es besteht eben immer die Gefahr, dass die Wirkung bei vorhandener Disposition viel stärker ist. Dies kann man sofort erkennen, wenn man einen Hund stark entbluten lässt und zwar nicht auf einmal, sondern langsam innerhalb 8—10 Tagen. Das Thier wird dadurch sehr schwach und wenig widerstandsfähig. Eine einfache Chloroformnarkose von 30 Minuten wird da oft nicht mehr überstanden. Ich habe zwei Hunde so behandelt und den einen mit Chloroform eine halbe Stunde, den anderen in Sauerstoffchloroform ebenso lange betäubt. Es war sehr leicht ersichtlich, wie der Hund I die Narkose nur sehr schwer vertrug, er zeigte oft Collapse und konnte nur mit Mühe 30 Minuten betäubt werden. Er starb 10 Minuten nach der Narkose. Die Autopsie ergab für das Herz starke Fettmetamorphose und zwar zeigte das Myocard folgendes Bild: In den Muskelfasern ist die Querstreifung vollkommen verschwunden, und es findet sich reichlich Fett in feinen Tropfen über die Fasern vertheilt und die Fasern vollkommen durchsetzend. Daneben in einzelnen Fasern die typischen Haufen der Fetttropfen zu beiden Seiten der Kerne. Es ist dies in Figur 1 wiedergegeben. Ein anderes Thier, B, welches gleich lange mit Sauerstoffgemisch betäubt wurde, zeigte ganz andere Verhältnisse, denn es vertrug die Narkose viel besser, wenn auch die Kraft sehr stark beeinträchtigt wurde. Das Thier überlebte die Narkose und wurde nach derselben getötet. Das Herz zeigt das Bild, wie es Figur 2 veranschaulicht. An den Muskelfasern findet man wohl eine Menge Fett, doch dasselbe ist weniger stark vorhanden. Die Querstreifung der Fasern, sowie die Muskelfasern sind mit feinen Fetttropfen besetzt und durchsetzt, doch sind dieselben viel weniger zahlreich als

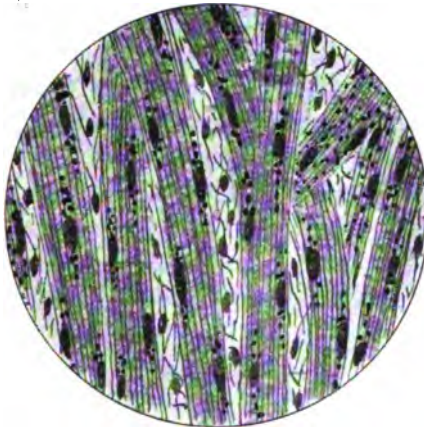
in dem anderen Bild, die Tropfen stehen nicht so dicht wie dort und es finden sich daneben ebenso Fasern mit den bipolar zu den

Figur 1.



Herz vom durch Blutung geschwächten Hund I nach einer reinen Chloroformnarkose von 30 Minuten.

Figur 2.



Herz vom durch Blutung geschwächten Hund II nach einer Sauerstoff-Chloroformnarkose von 30 Minuten.

Kernen gestellten Fetthaufen. Man ersieht aus diesen beiden Bildern, wie verschieden die beiden Narkosen auf das Herz einwirken. Jedenfalls zeigt auch in dieser Hinsicht die Sauerstoffchloroformnarkose grosse

Vortheile. Schon in dem klinischen Befunde konnte man dies erkennen, denn während das Thier I. nach der Narkose starb, überlebte das Thier II. die Sauerstoffchloroformnarkose. Während der Narkose waren ebenfalls durch die Sauerstoffnarkose bedeutend bessere Verhältnisse erzielt worden. Während das Thier I. sehr hinfällig, schwach und matt war, während der Betäubung oft collabirte und oft schwere Synkopeanfalle zeigte, die nur mit Mühe bekämpft werden konnten, zeigte das Thier II. nur selten Synkopeanfalle, ebenfalls wenig Anzeichen der collabirenden Herzkraft, sondern konnte leidlich kräftig während der Narkose erhalten werden, jedenfalls so kräftig, dass eine ernste Gefahr für das Leben während der Betäubung nicht zu fürchten war. Diese Vortheile der Sauerstoffnarkose liegen daher in der das Herz anregende Wirkung, in der die allgemeine Körperkraft bessernden Einwirkung des Sauerstoffes. Im Ganzen kann man nun aus den Versuchen entnehmen, dass das Herz durch die Beigabe des Sauerstoffes zu dem Chloroform entschieden günstiger beeinflusst wird, und dass viel Gefahren der einfachen Chloroformnarkose durch die Sauerstoffbeimengung beseitigt werden. Allerdings kann dem Chloroform nicht seine schädliche toxische Wirkung genommen werden, das ist unmöglich, aber ohne jetzt darauf näher eingehen zu wollen, kann ich nicht umhin, zu bemerken, dass das Herz lange nicht so geschädigt wird wie bei der einfachen Chloroformnarkose, dass aber dennoch eine Fettmetamorphose im Herzen durch lange Narkosen hervorgerufen werden kann, und dass ebenso jede innerhalb einer kurzen Zeit folgende Narkose eine bedeutende Verschlimmerung der Schädigung der Herzmuskelfaser bewirkt.

Nachdem ich hier die Herzthätigkeit während der Narkose und die Einflüsse auf die Herzmuskelfasern behandelt habe, soll nunmehr der Einfluss der Narkose auf die Lunge und deren Thätigkeit betrachtet werden. Die Einwirkungen auf die Lunge bestehen bekanntlich bei der einfachen Chloroformnarkose in zweierlei Einflüssen. Die erste Art der Schädigungen wird bewirkt durch die reizenden Einflüsse des Chloroforms auf die secretorischen Organe, Drüsen und Schleimhäute, und dadurch wird die bekannte Salivation während der Narkose erzeugt. Die Vermehrung der Schleim- und Speichelsecretion ist bei der einfachen Chloroform-

narkose nicht unbeträchtlich, wenn auch dieselbe geringer ist, als bei der einfachen Aethernarkose. Man beobachtet ja leicht bei jeder Chloroformnarkose den Speichel, welcher bei tiefliegendem Kopfe des Betäubten in vermehrter Menge aus dem Munde fliesst. Die Praxis zeigt nun, dass die Sauerstoffchloroformnarkose bedeutend weniger Speichel im Munde des Kranken erzeugt, man kann deutlich bemerken, dass die Speichelmassen, welche man während der Narkose entfernen muss, nicht so grosse und hochgradige sind, wie bei der einfachen Chloroformnarkose. Immerhin muss bemerkt werden, dass sie zweifellos vorhanden sind in einem Maasse, welches das normale in geringem Grade übertrifft. Es werden die Speicheldrüsen zu vermehrter Secretion angeregt, aber die Reize sind nicht so stark, wie bei der einfachen Chloroformnarkose, und somit ist die Speichelmenge geringer. Diese Beurtheilung ist aber sehr abhängig von verschiedenen Nebenumständen, von der Disposition des Kranken, von der Beobachtungsart des Narkotiseurs vor Allem und manchen anderen Punkten mehr. Wenn man aber ein sicheres Urtheil über die Reize des Sauerstoffchloroformgemisches erlangen will, so muss man die Secretionsverhältnisse der Bronchialschleimhaut direct prüfen. Ich habe dies schon früher bei einer Reihe von Versuchen gethan und auch hier die Lungen daraufhin geprüft, indem ich versuchte, die Schleimmassen in den Alveolen der Lungen zu finden. Es wurde während der Narkose verhindert, dass die Thiere Speichelmassen aus dem Rachen und Maul in die Luftwege und Lungen aspirirten, was sehr leicht zu erreichen ist, und nach den Narkosen wurden die Lungen genau untersucht und geprüft, ob in den abhängigen Theilen der Lungen die Alveolen mit Schleimmassen erfüllt waren. Es fand sich nun auch bei den Sauerstoffchloroformnarkosen, dass nach langen Betäubungen, nach wiederholten Narkosen, trotz peinlicher Vorsicht die Alveolen stellenweis doch mit Schleimmassen angefüllt waren. Diese Schleimmassen konnten nur aus den Bronchien und der Trachea stammen, aspirirt konnten sie nicht sein, denn es war den Thieren durch die Lagerung während und nach der Narkose unmöglich gemacht, Speichel und Schleim aus dem Rachen und Maul zu aspiriren. Diese angefüllten Alveolen waren aber oft nicht total erfüllt, nur theilweise, oft waren sie auch nur zu kleinen Herden vereint, um die herum das Lungengewebe vollkommen nor-

mal war. Bei genauer Untersuchung konnte man leicht feststellen, dass all die infiltrirten Alveolen in solchen Lungenabschnitten sich befanden, welche während der Narkose die abhängigen Lungentheile dargestellt hatten, und so war es gekommen, dass die in den grösseren Bronchien stärker secernirten Schleimtropfen confluirend nach der abhängigen Alveolen geströmt waren. Da nur hier und da ein Herd solcher infiltrirter Alveolen zu finden war, so war eben in den zu diesen Alveolen gehörenden Bronchialbaum nur wenig Schleim abgesondert worden, aber immerhin noch mehr, als normaliter secernirt wird. Es ist daher erwiesen, dass die Sauerstoffchloroformnarkose auch eine vermehrte Salivation bewirkt und dadurch auch Disposition für Pneumonien schafft. Dem entgegen ist aber auch festzustellen, dass diese Schleimvermehrung bedeutend weniger stark war, als nach einfachen Chloroformnarkosen.

Wenn man die Lunge noch in den angefertigten Präparaten von Thieren, die mehrere solcher Narkosen durchgemacht haben, genau untersucht, so fällt vor Allem das Eine auf, dass die Hyperämie, die man bei der einfachen Chloroformnarkose stets sehr hochgradig findet, hier nicht vorhanden ist, ebenso, dass die bekannten Petechien, die Hämorrhagien unter die Pleura, und das Lungengewebe selbst, auch im Centrum der Lunge, welche bei der Chloroformnarkose stets sehr deutlich und reichlich vorhanden sind, nicht gefunden werden können. Man kann in der Lunge vielleicht eine geringe Hyperämie constatiren, doch hochgradig ist dieselbe nicht, jedenfalls nicht annähernd so stark, wie man sie bei Chloroformnarkosen findet. In den Lungen der lange Zeit und häufig mit Sauerstoffchloroformgemischen narkotisirten Thieren kann man die Hämorrhagien nicht finden. Dies ist ein grosser Vorzug der Sauerstoffnarkose. Was nun die weitere Beeinflussung der Lungenepithelien durch die Sauerstoffchloroformnarkose betrifft, so ist auch hier ein Unterschied gegenüber der einfachen Chloroformnarkose zu finden. Allerdings werden die Epithelzellen in den Lungenalveolen und Broncheoli von dem dieselben passirenden Chloroform geschädigt, sie werden in ihren vitalen Verhältnissen beeinträchtigt, und sie werden nach und nach schwer geschädigt. Diese Zellen kommen sehr intensiv mit dem Chloroform in Berührung und werden daher leichter als manche anderen geschädigt, allerdings kommt hier so-

fort der Einfluss des Sauerstoffes als Helfer und Beschützer in Betracht. Die Zellen des respiratorischen Epithels von den grossen Bronchien bis zu den Alveolen sind einerseits zum Austausch der Gase als Vermittler von der Luft zum Blute bestimmt, andererseits bilden sie eine schützende Decke für die Lunge, indem sie im gesunden Zustande die Bacterien am Eindringen in die Lymph- und Blutgefässe verhindern, und indem sie die auf sie gelangenden Bacterien tödten, in ihrer Virulenz schwächen und wieder nach aussen befördern. Dies ist die bactericide Eigenschaft der Lunge, und dadurch werden Lungenleiden verhütet und die Bacterien verhindert, in der Lunge schwere Krankheiten hervorzurufen. Wäre dies nicht vorhanden, wäre die Epitheldecke nicht so stark und kräftig, würden viel häufiger Lungenleiden auftreten, es müsste jeder Mensch mit der Zeit Lungentuberculose etc. bekommen.

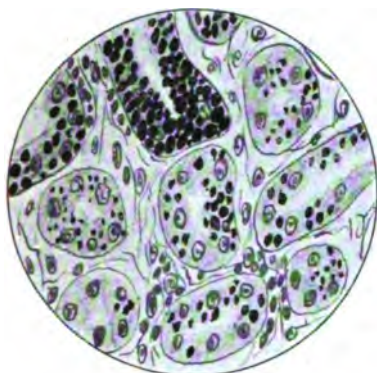
Diese Epithelzellen der Lungen erleiden eine Fettmetamorphose wie alle Zellen der anderen Organe auch, und da das Chloroform mit diesen Zellen sehr intensiv in Berührung kommt, so ist die Fettmetamorphose bei der einfachen Chloroformnarkose ziemlich stark. Bei der Sauerstoff-Chloroformnarkose ist diese Fettmetamorphose viel geringer, sie ist nur wenig ausgedehnt vorhanden, so dass man nach einigen langen Narkosen zwar hier und da in den Epithelzellen der Bronchialschleimhaut oder der Alveolen Fetttropfen in dem Protoplasma derselben findet, doch die Fetttropfen sind nur klein und spärlich vorhanden, es finden sich auch neben den erkrankten Zellen solche, welche ganz gesund waren. Es ist also sicher zu behaupten, dass die Einwirkung der Sauerstoff-Chloroformnarkose lange nicht so schwer schädigend sich verhält, wie die der einfachen Chloroformnarkose hinsichtlich der Lungen. Es ist aber trotzdem eine gewisse toxische Einwirkung auf die Lungen nicht zu verkennen, und man muss dieselbe in gewissen Fällen als schwere Gefahr ansehen. Die Sauerstoff-Chloroformnarkose kann ebenso wie die einfache Chloroformnarkose Pneumonien und Bronchitiden nach sich ziehen, nur ist die Wahrscheinlichkeit des Eintrittes einer Lungenkrankheit nach der Narkose nicht so gross. Die Pneumonien und Bronchitiden treten denn auch viel seltener auf nach den Sauerstoffnarkosen, als nach den einfachen Chloroformnarkosen, und dieser Umstand liegt einerseits in der enormen Ersparniss an Chloroform, andererseits an dem die Lungen, die

Epithelien des respiratorischen Epithels und die Schleimhäute der Athemwege kräftigenden Sauerstoff, welcher die Cylinder-Epithelzelle der Bronchialschleimhaut und die cubische Zelle der Alveolen kräftigt und gegen die Chloroformwirkung widerstandsfähiger macht. Somit ersieht man also den grossen Vortheil, den die Sauerstoffbeimengung zu den Chloroformdämpfen gewährt.

Nachdem wir nun die Einwirkung dieser Narkose auf die Lungen des Näheren erläutert haben, sollen nun noch die Einflüsse, welche diese Gasgemische auf die Nieren und die Leber ausüben, betrachtet werden. Man hat bei der einfachen Chloroformnarkose sehr schwere Veränderungen in den Nieren gefunden. Man hat in den Nieren diejenigen Organe, welche neben der Lunge einen grossen Theil des Chloroforms aus dem Organismus eliminiren. Es kommen also die Nierenepithelien sehr intensiv und lange mit dem Chloroform in Berührung. Somit kann man sich auch erklären, dass die Nieren sehr schwere Veränderungen gelegentlich mit erleiden. Es ist bei der Sauerstoff-Chloroformnarkose eine Fettmetamorphose, welche vor allen Dingen in den Nierenepithelien erzeugt wird; dieselbe ist nun allerdings nicht so hochgradig, wie bei der einfachen Chloroformnarkose, aber sie ist im Wesen dieselbe Veränderung. Die Fettmetamorphose ist am stärksten ausgeprägt in den Tubuli contorti, den Henle'schen Schleifen, während in den Tubuli recti bedeutend weniger Fettmetamorphose zu finden ist. Wenn man einen Hund mehreren Sauerstoff-Chloroformnarkosen hintereinander aussetzt, z. B. vier Narkosen von 30—40 Minuten Dauer mit je 12—20 Stunden Zwischenzeit, so findet man das Bild der Veränderungen in den Nieren, welches die Figur 3 und 4 zeigt. Es entspricht diese Art der Betäubung der, wie ich sie für meine früheren Untersuchungen verwendete und durch welche ich auch unter anderem ein Bild der einfachen Chloroformnarkose erhielt. Die Veränderungen, welche das Nierengewebe in Figur 4 zeigt, bestehen hauptsächlich in Fettmetamorphose der Epithelien, und sogar stellenweise in Untergang und Zerfall der Zellen. Allerdings findet man die Nekrose nur in den Epithelien der Tubuli contorti, während in den übrigen Harncanälchen Nekrose nicht oder nur sehr selten zu finden ist. Die Gegend der Henle'schen Schleifen ist auch hierin besonders für die Einflüsse des Chloroforms disponirt. Man sieht also in diesem Bilde der Niere eines-

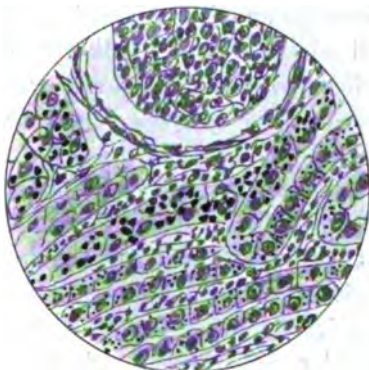
theils die Zellen trübe, das Protoplasma wolkig und ungleich gefärbt, weiter die Fettcontouren vollkommen verwaschen und undeutlich, man kann stellenweis die einzelnen Epithelien garnicht mehr von einander trennen. In dem Protoplasma der Epithelien ist nun aber fast durchweg sehr viel Fett zu finden, welches von den feinsten Tropfen bis zu den grossen Ballen vorhanden ist und die Zellen oft völlig schwarz färbt, den Kern völlig verdeckt. Die Zellkerne sind meist erhalten, doch oft sind sie wegen der Fettmassen nicht sichtbar und stellenweis sind die Kerne mit dem Fettprotoplasma zerfallen. So sieht man in manchen Tubuli grosse Mengen von Fettdetritus, dann wieder normal erhaltene Zellen mit

Figur 3.



Niere vom Hund nach 4 Chloroform-Sauerstoffnarkosen.

Figur 4.



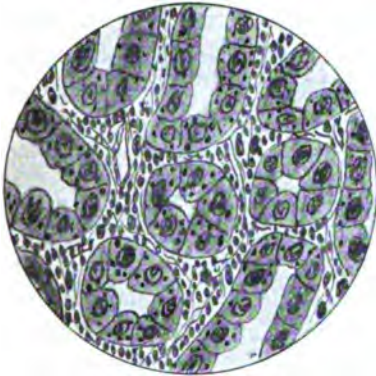
Niere vom Hund nach 4 Chloroform-Sauerstoffnarkosen von 40 Minuten, Dauer jeder Narkose.

Fett. Diese Verhältnisse sind in den Tubuli contorti stets vorhanden. In den Glomeruli findet sich kein Fett. Die Tubuli recti zeigen ein bedeutend besseres Bild, da in ihren Zellen nur mittelstarke Fettmetamorphose vorhanden ist, welche hier in den Zellen nur 3 bis 4 Tropfen zeigt. Die Epithelien hier sind zwar auch trübe geschwollt und die Contouren derselben sind verwaschen, doch ist das Fett geringer und es ist keine Nekrose vorhanden. Auch in den Zellen der Pyramiden ist wenig Fett zu finden, nur hier und da zeigt sich mässige Fettmetamorphose. Die Zellen sind auch sonst besser erhalten, doch besteht trübe Schwellung, die Conturen sind auch nicht mehr deutlich zu sehen, sondern ver-

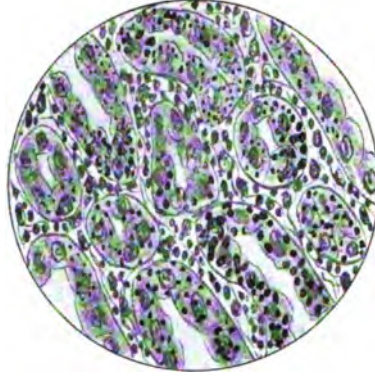
waschen. Die Niere zeigt ausser diesen Verhältnissen nur sehr geringe Hyperämie, die Hämorrhagien, welche man so oft und ausgebreitet namentlich unter der Kapsel nach einfachen Chloroformnarkosen findet, sind nicht vorhanden. Man sieht wohl die Gefässe der Niere strotzend mit Blutkörperchen gefüllt, doch eine besonders starke Hyperämie ist nicht vorhanden. Die Glomeruli zeigen auch meist nur einen geringen, kleinen, freien Raum zwischen Bowman'scher Kapsel und eigentlichem Glomerulus, welcher durch Exsudation bei der einfachen Chloroformnarkose entsteht. Derselbe ist wohl bisweilen an den Glomeruli dieser Fälle auch vorhanden, doch das Exsudat scheint nur sehr gering zu sein, denn überall ist der Raum kleiner und schmaler in den Schnitten, als bei den Präparaten der Nieren nach einfachen Chloroformnarkosen. An manchen Glomeruli ist dieser Raum nicht vorhanden. Auch die Blutgefässe in den Glomeruli sind stark mit Blutkörperchen gefüllt. Fett findet sich in den Zellen der Glomeruli nicht. Das Resultat aller der Untersuchungen ergibt also, dass die Nieren nur eine geringere Fettmetamorphose erlitten haben, als man sie nach den Narkosen mit Chloroform findet. Es ist hier namentlich die Nekrose und der Zerfall der Nierenepithelien viel geringer, als nach einfachen Chloroformnarkosen. Es geht demnach hervor, dass durch die Sauerstoffwirkung die toxische Einwirkung des Chloroforms vermindert wird. Das Bild, wie ich es bisher in den Nieren geschildert habe, ist erhalten durch vier lange Narkosen. Die Versuche, die Nieren bei kürzerer Einwirkung des Sauerstoff-Chloroformgemisches zu prüfen, haben folgendes Resultat geliefert: Ich habe zunächst einen Hund 1 bis $1\frac{1}{4}$ Stunde mit dem Gemisch betäubt und nach einigen Stunden (10—12) in einer zweiten Narkose die eine Niere exstirpiert. Ich musste also in dieser Niere die Veränderungen nach einer langen Narkose finden, während die andere Niere nun mit denselben Veränderungen noch einer $1\frac{1}{4}$ stündigen Narkose ausgesetzt wurde. Das Thier wurde nach dieser Narkose getödtet und auch die andere Niere mit den anderen Organen entnommen. Die Untersuchung der ersten Niere ergab folgendes Bild, wie es sich in Figur 5 wiedergegeben findet. Im grossen und ganzen ist das Nierengewebe gut erhalten, es zeigt sich geringe trübe Schwellung der Zellen, man findet die Zellcontouren verwaschen und undeutlich. In den Tubuli contorti sieht man bei starker Vergrösserung ganz

feine Fetttropfen die Zellen übersäend. Diese Fettmetamorphose ist nur an wenigen Stellen zu finden. Es sind dies die Stellen der Henle'schen Schleifen. In den anderen Zellen ist kein Fett vorhanden. Es ist diese Fettmetamorphose der Nieren ungefähr entsprechend den Befunden nach einer ca. $\frac{3}{4}$ Stunde langen reinen Chloroformnarkose. In den Präparaten nach einer solchen Narkose findet sich auch diverse Fettmetamorphose in den Henle'schen Schleifen. Die Befunde in der anderen Niere sind bedeutend hochgradiger. Man ersieht dieselben aus der Abbildung in Figur 6, in welcher man in grossen Bezirken der Harncanälchen Fett bereits findet, und zwar ist das Fett hier nicht mehr in feinsten Tröpfchen

Figur 5.

Niere vom Hund nach einer $1\frac{1}{4}$ Stunden dauernden Chloroform-Sauerstoffnarkose.

Figur 6.

Niere vom Hund nach 2 Chloroform-Sauerstoffnarkosen von je $1\frac{1}{4}$ Stunden Dauer.

vorhanden, sondern man sieht schon mittelgrosse Ballen und Tropfen, welche zu mehreren in den Zellen liegen. Die Epithelien sind trübe geschwellt, die Contouren sind verwaschen und das Protoplasma wolkig. Dieses Bild ist sehr deutlich in den Tubuli contorti, während in den Tubuli recti nur wenig Fett vorhanden ist. Man findet aber in diesen Präparaten noch nirgends Nekrose der Epithelien. Wenn man diese beiden Bilder vergleicht, so erkennt man sofort den Unterschied in der Wirkung, man ersieht, dass die zweite Narkose die Veränderungen, welche durch die erste hervorgerufen worden waren, bedeutend verschlimmert hat, dass die Veränderung also stärker ist, als die Fettmetamorphose, welche die


erste Narkose erzeugt hätte. Es ist also daraus zu entnehmen, dass die schon vorhandene Fettmetamorphose durch eine folgende Narkose bedeutend verschlimmert wird, viel stärker, als eine Narkose gleicher Länge bei normalen Nieren es zu bewirken vermag. Dieser Befund entspricht vollkommen dem, welchen ich schon früher für die Narkoticumwirkung gefunden habe. Es ist also eine grössere Gefahr für den Narkotisirten in der zweiten Narkose gelegen als in der ersten, und man soll es vermeiden, eine Narkose innerhalb kurzer Zeit zu wiederholen. Die Nierenveränderungen zeigen also recht deutlich, dass die Sauerstoffnarkose zwar eine günstigere Wirkung ausübt, dass aber im Grunde dieselben Veränderungen entstehen, während nur die Intensität und Ausdehnung der Fettmetamorphose geringer ist.

Sehr ähnliche Veränderungen finden sich in der Leber. Man kann an diesem Organ sehr leicht alle Stadien der Veränderungen studiren und prüfen, wie viel die Veränderung nach einer Narkose beträgt und um wie viel sie nach folgenden Narkosen fortschreitet. Es ist dies am Thiere auf diese Art sehr gut möglich, indem man nach jeder Narkose, nach der man die Veränderungen kennen lernen will, ein Stück eines Leberlappens reseziert, ein Eingriff, den die Hunde stets sehr gut überstehen, und der bei der starken Lappenbildung der Hundeleber sehr leicht ausführbar ist. Ich habe daher in allen Stadien Präparate von der Leber des narkotisirten Thieres angefertigt. Zuerst sollen die Veränderungen typischer Art, wie man sie nach 3—4 Narkosen findet, erörtert werden, da diese Bilder am besten mit denen nach den einfachen Chloroformnarkosen verglichen werden können. Diese Abbildung in Figur 7 giebt ein Bild der Wirkung der Sauerstoffchloroformnarkosen und zwar nach vier Narkosen von je 45—60 Minuten Dauer. Diese Figur 7 zeigt zwei Bilder, die Abbildung 7 a bei schwacher Vergrösserung und die andern 7 b bei starker Vergrösserung, sodass man in beiden Bildern die Veränderungen deutlich erkennen kann. In a sieht man ein Uebersichtsbild mit der stärkeren Fettmetamorphose in der Peripherie der Acini. In b sieht man ein Stück aus der Peripherie vergrössert, wobei die Zellen mit den grossen Mengen Fett zu sehen sind, die Conturen der Zellen sind nicht mehr sichtbar, bisweilen sind die Kerne untergegangen, und die Zellen fallen der Nekrose anheim. In der Leber findet man zunächst die Leberzellen undeutlich,

man vermag sie bei schwacher Vergrößerung nicht deutlich von einander zu trennen, die Fettgrenzen sind verwaschen und undeutlich und das Protoplasma der Zellen ist trübe, wolkig und zeigt in den mit Hämatoxylin-Eosin gefärbten Präparaten zahlreiche Hohlräume, helle Fleckung etc.

Betrachtet man diese Präparate weiter, so sieht man bei schwacher Vergrößerung im Centrum der Leberacini die Zelle dunkler gefärbt, als in der Peripherie. Bei stärkerer Vergrößerung findet man in den nach Flemming behandelten Schnitten in den Leberzellen reichlich Fett. Die Zellen in dem Centrum der Acini sind erfüllt mit einer Menge feiner bis mittelgrosser Tropfen von

Figur 7.



Leber vom Hund nach 4 Chloroformsauerstoffnarkosen von je 45—60 Minuten Dauer. Fig. a zeigt die Leber bei schwacher, Fig. b bei starker Vergrößerung.

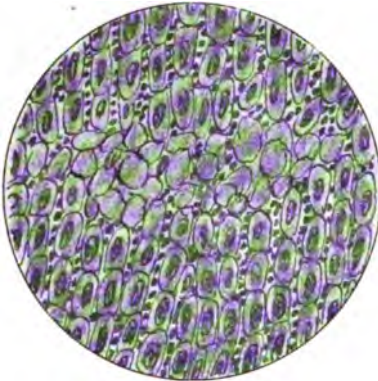
schwarzgefärbtem Fett, oft sind diese Tropfen zu grossen Ballen confluiert und verdecken bisweilen den Kern vollkommen. Doch sieht man hier die Zellen noch deutlich erhalten. Wenn auch die Fettgrenzen verwaschen und undeutlich sowie schwer zu erkennen sind, so kann man doch deutlich die noch erhaltenen Zellen erkennen. Je mehr man die Zellen nach der Peripherie der Acini zu betrachtet, um so hochgradiger wird die Fettmetamorphose, um so undeutlicher werden die Zellen. Hier sieht man sogar oft die Zellen von Fett ganz erfüllt, sieht grosse Fettklumpen in den Interstitien, Gallengängen und Gefässen liegen, während auch die Leberzellen bisweilen nicht mehr deutlich sichtbar sind, man er-

kennt sie nur an Stellen, wo die Leberzellen vollkommen zerfallen sind. Dieser Zerfall und Untergang der Leberzellen ist namentlich da zu finden, wo mehrere Acini zusammenstossen und sich vereinigen. An den anderen Theilen ist die Nekrose der Leberzellen nicht so hochgradig. An Schnitten, aus denen das Fett herausgelöst ist, erkennt man deutlich die Zellen, welche der Nekrose verfallen sind und die, welche noch leidlich erhalten blieben. Man erkennt dabei auch deutlich die leeren Flecken im Zellprotoplasma, wo das Fett gewesen ist. Die so behandelten Präparate zeigen wie oben schon erwähnt wurde und wie aus Figur 8 zu ersehen ist, in der Peripherie der Acini hellere Färbung als im Centrum. Dies rührt daher, dass im Centrum der Acini die Zellen noch besser erhalten sind, dass auch mehr färbbares Protoplasma vorhanden ist, während in der Peripherie die Zellen theilweise zerfallen sind und daselbst das Protoplasma durch die stärkere Fettmetamorphose auch weniger Farbe angenommen hat. Wenn man nun diese Bilder mit denen der nach einfachen Chloroformnarkosen untersuchten Leberpräparate vergleicht, so ist zwar ein sehr ähnliches Bild zu finden, doch man erkennt auch sofort, dass die Veränderungsbilder gewisse Unterschiede zeigen. Es ist zweifellos die Nekrose und der Zerfall der Leberzellen bei der Sauerstoffchloroformnarkose viel geringer, als nach den einfachen Chloroformintoxicationen. Die Fettmetamorphose ist also nicht so intensiv, dass die Leberzellen in ausgedehnten Bezirken zerstört werden, sondern dieselbe vermag hier nur wenig Nekrose zu bewirken. Immerhin besteht viel Aehnlichkeit, und die Wirkung auf die Leber an sich ist vollkommen gleich der Chloroformwirkung an sich, nur scheint der Sauerstoff die Leberzellen widerstandsfähiger gemacht zu haben. Wenn man weitere Vergleiche ausführt, so findet man, dass das Bild der Veränderungen in der Leber noch vier Sauerstoffchloroformnarkosen von $\frac{3}{4}$ Stunden Dauer ungefähr dem Bilde der Leberveränderungen gleicht, welches ich früher bei den Versuchen mit Chloroform allein gefunden habe und zwar nach drei einfachen Chloroformnarkosen von 35—40 Minuten Dauer. Die Narkosen sind ungefähr gleich ausgeführt, sie haben ungefähr gleiche Länge und es lag stets ca. 12 Stunden Zeit zwischen jeder einzelnen Narkose. Somit hat man in der viermaligen Sauerstoffchloroformnarkose eine Toxicität auf die Leber, wie sie in drei gleichen einfachen Chloroformnarkosen

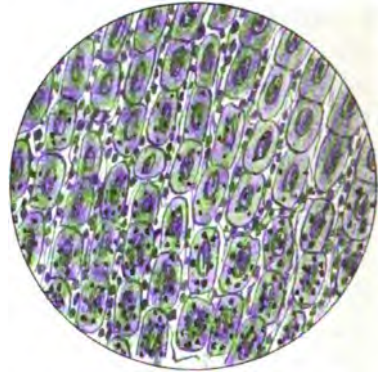
gegeben sind, es ist also kein Zweifel, dass die Sauerstoffchloroformnarkose weniger schädlich wirkt, als die einfache Chloroformnarkose. Wenn ich nunmehr die verschiedenen Stufen der Veränderungen betrachte, so kann Folgendes gesagt werden. In der Leber nach etwa 1— $1\frac{1}{4}$ Stunden langer Sauerstoffchloroformnarkose fand sich nur hie und da Fett von ganz feinem Korn in den Leberzellen, es war vor allem die Gegend der Peripherie der Acini von feinen Fetttropfen übersät. Die Leberzellen zeigten durchweg trübes Protoplasma, verwaschene, undeutliche Conturen. Die Kerne waren aber überall erhalten. Im Centrum der Acini war wenig Fett zu finden. Diese Verhältnisse finden sich in Figur 9 dargestellt. Man sieht daselbst deutlich die wohl erhaltenen Leberzellen, nur in den peripheren Partien der Acini erkennt man eine bedeutend hochgradigere Menge von Fett. Nachdem das Thier eine weitere Sauerstoffchloroformnarkose von gleicher Länge überstanden hatte, wurde abermals ein Leberlappen reseziert und untersucht. Nachdem im ersten Präparat nur sehr wenig Fettmetamorphose, eine solche im Beginn festgestellt worden war, liess sich in diesem Leberlappen eine bedeutend hochgradigere Veränderung nachweisen. Es sind die Bilder, welche sich in den Schnitten fanden, in der Abbildung in Figur 10 wiedergegeben und man konnte bei dem Vergleich der beiden Abbildungen in Figur 9 und Figur 10 die Fortschritte der Fettmetamorphose deutlich erkennen. In dem Leberlappen, der nun also zwei Sauerstoffchloroformnarkosen überdauert hatte, fand sich eine schon recht deutliche Fettmetamorphose der Leberzellen. Man erkennt schon bei Betrachtung mit schwacher Vergrösserung deutlich reichliche Mengen von Fetttropfen in den Leberzellen und man kann wiederum deutlich sehen, wie das Fett in den Zellen der centralen Theile der Acini viel weniger vorhanden ist als in den Zellen der peripheren Partien. Es findet sich in den Leberzellen im Centrum der Acini das Fett in feinen bis mittelgrossen Tropfen, und man sieht die Zellen deutlich trübe, die Conturen sind verwaschen und undeutlich, während man aber in den peripheren Partien der Acini viel grössere Fetttropfen sieht, welche theils in den Zellen im Protoplasma liegen und die Zellen vollkommen verdecken und so den Kern unsichtbar machen. Die Zellconturen sind vollkommen verwaschen. In den Interstitien, in den Gallengängen zwischen den Leberzellen findet sich hier auch viel

Fett oft in grossen Klumpen und bildet daselbst ganze Ausgüsse des Gefässes. Diese Bilder sind ganz so, wie man es nach mehrfachen Chloroformnarkosen auch findet. Bei stärkerer Vergrösserung ist das Bild ein derartiges, wie es Figur 11 abgebildet zeigt. Man

Figur 8.




Figur 9.



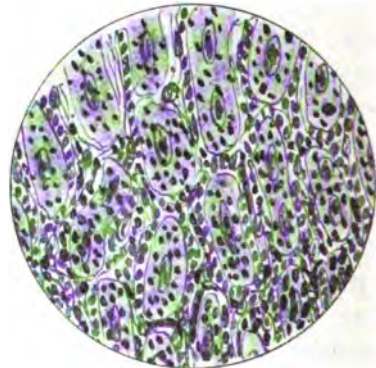
Leber vom Hund nach 4 Chloroform-sauerstoffnarkosen, doch ist das Fett aufgelöst und man erkennt den Zerfall und die Nekrose der Leberzellen in der Peripherie der Acini. Das Präparat ist von derselben Leber wie das der Fig. 7.

Leber vom Hund nach einer $1\frac{1}{4}$ Stunden dauernden Chloroformnarkose bei starker Vergrösserung. Man sieht feine Fetttropfen in den Zellen der Peripherie der Acini.

Figur 10.



Figur 11



Leber vom Hund nach 2 Chloroform-sauerstoffnarkosen von je $1\frac{1}{4}$ Stunden Dauer.

stellt die Leber des Hundes nach zwei Chloroformsauerstoffnarkosen dar bei starker Vergrösserung. Es ist die Leber von Fig. 10 noch mehr vergrössert dargestellt.

sieht da in den Leberzellen die grossen Mengen von Fett und daneben in den Interstitien und den Gängen ebenfalls grosse Klumpen und Ausgüsse. Diese Befunde stellen einen bedeutenden Fortschritt in der Fettmetamorphose dar und man kann aus diesen Veränderungen erkennen, dass eine zweite Narkose eine bedeutende Verschlimmerung der Veränderungen der ersten Narkose verursacht. Die Leberzellen in den peripheren Bezirken der Acini zeigen nun allerdings noch keine starke Nekrose, dieselben sind noch erhalten, immerhin sind an einigen Stellen hie und da schon einzelne Leberzellen zerfallen. Die meisten Zellen aber sind noch gut erhalten und man kann den Kern in denselben deutlich noch erkennen. Die Zellconturen sind aber vollkommen verwaschen. Wenn man das Fett aus den Präparaten auflöst, so sieht man in den mit Hämatoxylin-Eosin gefärbten Schnitten in den Leberzellen grosse helle Bezirke, welche nicht gefärbt sind und die Stellen darstellen, wo die grossen Fetttropfen sich befanden. Wenn man nun denselben Hund noch einer weiteren Narkose aussetzt, und dann die Leber untersucht, so findet man bedeutend schwerere Veränderungen. Man hat dann in allen Zellen sehr viel Fett, in den Zellen der Peripherie der Acini ist das Fett ebenfalls in grossen Mengen vorhanden, und es zeigt sich bereits deutlich an vielen Stellen Nekrose der Leberzellen. Nach einer weiteren Narkose erhält man dann das Bild der Veränderungen, wie es oben beschrieben worden ist für die Leberveränderung nach 4 Narkosen. Aus all diesen Erörterungen erkennt man aber immer eine sehr starke Wirkung noch auf die Leberzellen. Das Chloroform wirkt in der Sauerstoffchloroformnarkose wenig schwer toxisch ein, aber es hat doch seine Wirkung nicht eingebüsst. Man hat daher immer die Gefahr, dass bei bestehender Disposition eines Kranken zur Fettmetamorphose der Leber diese Veränderung, welche vielleicht in den ersten Anfängen in der Leber vorhanden ist, durch eine lange Sauerstoffchloroformnarkose sehr schwer verschlimmert wird. Wenn auch die Mischung des Sauerstoffes mit Chloroform gewisse Vortheile auch in dieser Hinsicht bringt, so kann man doch die dem Chloroform eigene toxische Wirkung nicht ganz leugnen, und man ersieht aus den Befunden, dass es nicht möglich ist, die Gefahr durch den Sauerstoff vollkommen zu beseitigen. Man ersieht auch aus den Experimenten, dass bei einem Thier, welches disponirt ist zur Fett-

metamorphose in der Leber, bei dem schon eine geringe Fettmetamorphose besteht, diese Fettmetamorphose bedeutend verschlimmert wird. Dies kann man sofort nachweisen, wenn man einen Hund einige Tage vor der Narkose durch grosse Blutverluste schwächt, wie ich es oben bei der Behandlung der Herzaffection schon erwähnte und ihn dann einer Narkose unterzieht. Dann findet man nach der einen Narkose mit Chloroformsauerstoff die Leber viel stärker verändert als bei einem gesunden Hunde, die Fettmetamorphose entspricht im Bilde der nach zwei solchen Narkosen am gesunden Thier. Dies hat auch die Untersuchung der Leber des oben erwähnten Hundes ergeben und bewiesen. Es ist eben ein Thier durch starke anhaltende Blutverluste geschwächt und somit disponirt für die Fettmetamorphose. Dasselbe gilt für den Menschen und ebenso für die Nieren, wie die Leber, wie das Herz etc.

Wenn man sich nun klar zu machen sucht, welche Umstände bei dieser in allen Organen nach den Sauerstoffchloroformnarkosen geringeren Fettmetamorphose für deren Entstehung maassgebend sind, so muss man vor allen Dingen die Gegenwart des Sauerstoffes als einen Factor nennen, welcher der toxischen Chloroformwirkung entschieden entgegen wirkt. Durch die Combination der Chloroformnarkose mit Sauerstoff erreicht man entschieden im Organismus günstigere Verhältnisse. Die bei der Narkose oft maassgebende Kohlensäureanhäufung in den innern Organen und im Blut befördert die toxische Wirkung des Chloroforms entschieden. Wenn man nun die Kohlensäure beseitigt, so wird auch die Begünstigung zur Fettmetamorphose beseitigt. Wir beseitigen bei dieser Narkose nun nicht nur die Kohlensäure, sondern wir ersetzen dieselbe durch den Sauerstoff. Wenn nun neben der Chloroforminhalation Sauerstoff nebenbei in gewissem Procentgehalt dem Kranken verabreicht wird, so kann der Organismus die üblichen Oxydationsvorgänge ungestört vollbringen, während dieselben bei der Kohlensäureanhäufung in ihren Functionen gestört und unterbrochen werden. Man hat also im Blute nicht das Hämoglobin mit Kohlensäure gebunden, sondern die Erythrocyten nehmen den Sauerstoff auf und es wird Oxyhämoglobin gebildet. Dadurch hat das Blut einen grossen Theil von Kraft erhalten, denn wo es hinkommt, in allen Geweben und Organen kann es Sauerstoff abgeben und ergänzt

sich sofort durch den verlorenen oder abgegebenen Sauerstoff in den Lungen. Dieser Vorgang ist ungeheuer wichtig, indem er die Gewebe und Organe in einen Zustand des normalen physiologischen Lebens versetzt, in welchem nach unseren bisherigen Anschauungen, wenn sonst alle Nebenbedingungen erfüllt sind, die Zellen der Organe am kräftigsten und widerstandsfähigsten sind. Es ist natürlich für jede Zelle von grosser Bedeutung, für ihr Einzelleben, wenn sie immer den genügenden Sauerstoff zugeführt erhält. Es ist nun die Frage, ob der Sauerstoff im Stande ist, die Zelle vor der toxischen Wirkung des Chloroforms zu schützen oder sie widerstandsfähiger gegen dieselben zu machen. Diese Frage ist schwer zu entscheiden. Das Experiment zeigt ja nach der Sauerstoffnarkose eine geringere Fettmetamorphose, also ersieht man, dass das Chloroform weniger intensiv wirken kann. Allein es kommt da noch ein zweiter Punkt in Betracht, ein zweiter Vortheil der Sauerstoffnarkose, nämlich die Ersparniss an Chloroform. Es ist natürlich, dass nach einer Narkose, bei der 60 g Chloroform in den Organismus gelangt sind, eine stärkere Affection der inneren Organe besteht, als wenn man zu einer gleich langen Narkose nur 30 g brauchte. Der Sauerstoff hat also nicht allein die Schuld an der geringeren Fettmetamorphose und zwar ist der directe Antheil desselben nur sehr gering, während der Hauptantheil an der Verminderung der Fettmetamorphose anderen Verhältnissen und Umständen ätiologisch zuzuschreiben ist. Der Sauerstoff hat also zweifellos eine sehr günstige Wirkung auf die Narkose, namentlich hinsichtlich des klinischen Verlaufes, aber die Sauerstoffwirkung hinsichtlich der Verminderung der Fettmetamorphose ist eine verhältnissmässig geringe. Derselbe ist folgender: Der Sauerstoff bewirkt im Organismus eine grössere Widerstandskraft der einzelnen Zellen, er bewirkt einen physiologisch normalen Kräftezustand der Zelle, welcher verhindert, dass die toxische Wirkung des Chloroforms einen so starken Einfluss ausüben kann, wie bei der einfachen Chloroformnarkose. Die Zelle ist also gekräftigt. Dies verdankt sie dem Sauerstoff, denn bei gewöhnlichen einfachen Chloroformnarkosen ist im Blute und somit auch in den inneren Organen oftmals ein grosser Sauerstoffmangel, und dieser erzeugt wieder einen Ueberschuss von Kohlensäure. Die Kohlensäure aber wirkt schädigend auf die lebende Zelle ein, so erzeugt sie an sich

schon eine Art Narkose, sie besitzt eine geringe narkotische Kraft, jedenfalls aber wirkt sie schädlich auf die lebende Zelle ein, sie tödtet dieselbe ab. Wenn nun neben der Chloroformnarkose eine mehr oder minder hohe Kohlensäureintoxication des Organismus stattfindet, so wird die Fähigkeit des Chloroforms, Fettmetamorphose zu erzeugen, entschieden begünstigt durch die Kohlensäurewirkung. Wenn wir nun die geringere Fettmetamorphose nach der Sauerstoffnarkose beurtheilen, so muss man natürlich auch die Wirkung der Kohlensäure mit bedenken, denn dieselbe disponirt die Zellen zur Fettmetamorphose und, da nun in der Sauerstoffchloroformnarkose die Kohlensäureintoxication auf den Organismus fehlt, so fehlt auch das prädisponirende Moment für die Erzeugung der Fettmetamorphose. Man sieht also leicht ein, dass die Fettmetamorphose eine geringere nach der Narkose, bei der die Kohlensäureintoxication fehlt, sein wird, und man muss eben ein gewisses Manko davon zu Gunsten des Sauerstoffes schreiben, denn der Sauerstoff hat ja das Fehlen der Kohlensäure veranlasst, indem er eben die Kohlensäureintoxication verhütet. Nach den Befunden in den inneren Organen der mit der Sauerstoffchloroformnarkose betäubten Thiere fand sich die Ausdehnung der Fettmetamorphose bedeutend geringer als bei jenen Experimenten, wo die Thiere nur mit Chloroform betäubt wurden. Wenn man nun diese Präparate vergleicht, und wenn man nun bedenkt, welche Mengen Chloroform das Thier, das mit einfacher Narkose und jenes, das mit Sauerstoffnarkose betäubt wurde, erhalten hat, so findet man einen ganz enormen Unterschied; es hat sich ergeben, dass man bei der Sauerstoffnarkose bedeutend weniger Chloroform für eine gleich lange Narkose braucht wie bei einfachen Chloroformnarkosen. Wenn man für eine einfache Chloroformnarkose 60 g braucht, so ist für die Sauerstoffnarkose nur 40 g, bis 35 g nöthig. Der Unterschied ist so auffallend, dass man sich wundern muss, welcher Umstand die geringere Menge Chloroform veranlasst. Es ist da vor allen Dingen der geschlossene, gut functionirende Apparat, bei dem in die Aussenluft kein Chloroform verloren geht, maassgebend. Schon dadurch wird einestheils eine sehr grosse Menge von Chloroform gespart, dass der Apparat ein geschlossener ist, und dass derselbe eine genaue Dosirung bewirkt, so dass man das Chloroform tropfenweis giebt, wodurch einestheils jede unnöthige

Menge gespart und auch eine intensivere Wirkung des Chloroform erzielt wird, denn man hat beobachtet, dass die Narcotica in kleinen Dosen nach und nach verabreicht stärker wirken als in grossen seltenen Dosen. Wenn man also die Ursachen für die geringere toxische Wirkung der Sauerstoffchloroformnarkose noch genauer präcisirt, so hat man die erste und wichtigste in der Ersparniss an Chloroform zu finden, zu welcher andere weniger wichtige hinzukommen, wie die Sauerstoffwirkung etc. Wenn man die Präparate der zu den Experimenten verwendeten Thiere vergleicht und ebenso die zu der Narkose verwendeten Mengen des Chloroforms gegenüberstellt, so findet man, dass die Verminderung der Fettmetamorphose recht gut der Differenz des Chloroforms entsprechen kann. Man muss vor allen Dingen auch noch berücksichtigen, dass bei der einfachen Chloroformnarkose ohne Verwendung eines genau dosirenden Apparates und besonders dann, wenn die Tropfmethode gelegentlich bei schnell einzuleitender Narkose nicht ganz peinlich innegehalten wird, in den Organismus nur sehr grosse Mengen auf einmal gelangen, welche ganz bedeutend stärker Fettmetamorphose erzeugend wirken, als die bei der Sauerstoffnarkose regelmässig verabreichten kleinsten, eben Narkose erzeugenden Mengen. Diese gelegentlichen grossen Dosen sind sehr gefährlich, wie man sehr leicht aus der Beobachtung des Blutdruckes sehen kann, aber diese grossen Dosen sind auch in der Praxis bei der Tropfmethode recht oft verwendet worden. Jedenfalls muss man einen sehr grossen Theil der geringeren Fettmetamorphose bei der Sauerstoffchloroformnarkose auf die Verminderung der zur Narkose nöthigen Chloroformmengen beziehen. Erst in zweiter Linie kommen die anderen Umstände in Betracht, wie das Fehlen der Kohlensäure die Widerstandskraft, welche in erhöhtem Maasse durch den Sauerstoff in den Geweben und Zellen erzeugt wird etc. Man könnte annehmen, dass der Sauerstoff der Chloroformwirkung direct entgegenwirke, die toxische Wirkung des Chloroforms paralysirt. Allein diese Annahme ist falsch. Der Sauerstoff hat nach den Beobachtungen, die man an den Narkosen macht, keine besondere Wirkung im Sinne der Gegenwirkung gegen die toxische Chloroformwirkung. Ausgenommen von dieser Behauptung sind die Einwirkung auf den Blutdruck und die Athmung, welche durch den

Sauerstoff günstig beeinflusst werden. Die Fettmetamorphose, welche die directe Folge der toxischen Narcoticumwirkung ist, wird durch die Einflüsse des Sauerstoffes allein nicht vermindert, der Sauerstoff hat nicht eine directe der toxischen Narcoticumwirkung entgegenwirkende Kraft, sondern er kann nur indirect die Entstehung der Fettmetamorphose vermindern. Die besonders günstige Einwirkung der Sauerstoffnarkose beruht daher hauptsächlich auf dem geringeren Verbrauch von Chloroform und erst in zweiter Linie auf der Sauerstoffgegenwart, welche die Kohlensäureintoxication verhütet und die inneren Organe widerstandsfähiger macht. Wie gross der Unterschied ist, wenn das Chloroform auf disponirte, um so weniger widerstandsfähige Organe einwirkt, als wenn die Organe ganz gesund und kräftig sind, das ersieht man schon daraus, dass bei einem gesunden Thier die Fettmetamorphose nach einer langen Chloroformnarkose nur erst ganz gering oder kaum bemerkbar vorhanden ist, während man nach einer weiteren Narkose, wenn also eine zweite Narkose auf die erste innerhalb kurzer Zeit folgt und somit auf disponirte, schon geschwächte bereits im Beginn fettmetamorphotisch veränderte Organe wirkt, eine schon recht starke Fettmetamorphose findet, welche gar nicht im Verhältniss zu der nach einer Narkose steht, denn es ist schon bei den Untersuchungen über die Chloroformnarkose nachgewiesen worden, dass die zweite Narkose nicht doppelt so starke Fettmetamorphose erzeugt als die erste Narkose, sondern drei- oder noch mehrfache. Man wird sich nun also auch sehr leicht erklären können, dass die Sauerstoffnarkose weniger Fettmetamorphose erzeugen wird, weil die Organe eben während der Einwirkung des Chloroforms durch den Sauerstoff gekräftigt und widerstandsfähiger gemacht werden, so dass das Chloroform jetzt weniger einwirken kann, als wenn, wie bei den einfachen Narkosen, die Organe schon durch die entstehende Kohlensäure-Intoxication oder den Sauerstoffmangel geschwächt werden. Man ersieht daraus aber auch recht deutlich, dass man den Sauerstoff von Anfang an den Chloroformdämpfen begeben muss, denn der Sauerstoff gelangt da schon bei den ersten Athemzügen, wenn man noch wenig Chloroform verabreicht, in das Blut und in die einzelnen Organe, so dass er also eher zur Wirkung kommt als die Chloroformdämpfe, welche erst nach einigen Minuten in grösseren Mengen in das Blut und vor allem in die

Gewebe und in die Zellen der Organe gelangen. So kommen dieselben in die durch den Sauerstoff gekräftigten Organe, und die Wirkung, insofern sie toxisch ist, wird erschwert. Jedenfalls kommen hierbei vor allem die Herzmuskelfasern und die Leber- und Nierenzellen in Betracht, denn gerade diese sind besonders disponirt für die Fettmetamorphose, auch die Zellen der Gefässwandungen im Centrum und die Lungenepithelien. Es würde aus diesem Grunde falsch sein, wollte man den Sauerstoff erst später in der Narkose geben, wie dies von Rothfuchs¹⁾ angeregt wurde. Er hält dies für Alkoholisten, welche in der Sauerstoffnarkose besonders schwer zu betäuben sind, für günstiger, wenn man den Kranken erst mit Chloroform allein bis zur Toleranz betäubt, und erst in der Toleranz das Sauerstoffgemisch verabreicht. Es ist das aus dem Grunde nicht angebracht, weil da gerade bei einem Alkoholisten, welcher an sich schon für Fettmetamorphose disponirt ist, die Kohlensäurewirkung und der Sauerstoffmangel im Anfang der Narkose die inneren Organe schwächen, ja die schon an sich schwachen noch mehr schädigen können, so dass dann der Chloroformwirkung ein ernster Widerstand nicht mehr geleistet werden kann. Man wird gerade in solchen Fällen am besten thun, wenn man dem Kranken von Anfang an Sauerstoff verabreicht, um die inneren Organe zu kräftigen und zu stärken. Dass diese Eigenschaft dem Sauerstoff zukommt, ist eine Thatsache, welche durch die vielen Erfahrungen mit der Sauerstoffnarkose bekräftigt wird. Wenn man wirklich einen schweren Alkoholisten mit Sauerstoffchloroform nicht betäuben kann, was ja thatsächlich öfter vorkommt, namentlich bei Schnaps-trinkern, so stehen dem Narkotiseur ja noch verschiedene Hülfsmittel zur Verfügung, namentlich die vorhergehende Morphininjection, welche in allen Fällen den Eintritt der Toleranz erleichtert. Würde man aber den Sauerstoff nicht von Anfang an verabreichen, so würde man den Werth der Narkose stark verringern, denn der Sauerstoff würde in späteren Stadien der Narkose nicht mehr das zu bewirken vermögen, was er von Anfang an verabreicht leisten kann. Die ganze Sauerstoffnarkose würde dadurch ihren Werth verlieren. Man ersieht aber aus diesen Versuchen mit der Sauerstoffchloroformnarkose, dass die Resultate der Methode ganz vor-

¹⁾ Rothfuchs, Münchener med. Wochenschr. 1905.

zügliche sind, und dass thatsächlich ein grosser Vorzug vor der einfachen Chloroformnarkose derselben anhaftet, wobei der Sauerstoff eben die grösste Rolle spielt, denn er bewirkt die Ersparniss an Chloroform, die geringere Fettmetamorphose etc.

Nachdem ich in dem Vorhergehenden die Einwirkungen der Sauerstoffchloroformnarkose betrachtet habe, soll nunmehr auch die Sauerstoffäthernarkose untersucht werden. Es lag ja nahe, dass man auch den Aether sulfur. mit Sauerstoff combinirte, und versuchte, die üblen Aetherwirkungen durch die Sauerstoffeinflüsse zu paralysiren. Merkwürdigerweise ist die Sauerstoffäthernarkose nur von wenigen Chirurgen verwendet worden und hat auch sehr bald wieder ihre Bedeutung eingebüsst, indem man die Combination mit Chloroform entschieden vorzog. Die Vortheile der Aethernarkose liegen ja bekanntlich in der geringeren toxischen Wirkung des Aethers auf den Organismus und vor allem auf das Herz, ferner in der anregenden Einwirkung auf die Herzaction und in der Steigerung des Blutdruckes durch die Aetherwirkung während der Narkose, und die Nachtheile der Aethernarkose waren vor allen Dingen in den Gefahren von Seiten der Respirationsorgane zu finden, einmal die Apnoe in der Narkose, andererseits die postnarkotischen Pneumonien und Bronchitiden sind die schwersten Gefahren der Aethernarkose. Weiter ist ein Nachtheil der Aetherwirkung entschieden in der bei weitem geringeren narkotischen Kraft gegenüber der Chloroformnarkose gegeben, und dieser Mangel an narkotischer Kraft macht sich sehr oft bemerkbar. Allerdings giebt es viele Menschen, welche sehr leicht mit Aether allein betäubt werden können, doch hat man auch eine grosse Anzahl, namentlich die Alkoholiker und neuropathisch veranlagten Individuen (Hysteriker und Neurastheniker), welche oft der Narkose so stark widerstehen, dass man mit Aether allein eine Narkose nicht erreicht und andere Mittel zu Hülfe nehmen muss. Wenn man nun den Aether mit Sauerstoff combinirte, so bezweckte man vor allen Dingen die Gefahren der primären Apnoe während der Aethernarkose zu vermindern oder ganz zu beseitigen, und die Einflüsse auf die Respirationsorgane zu verbessern. In wieweit diese Ziele in der Sauerstoffäthernarkose erreicht werden, soll jetzt untersucht werden.

Um ein Bild von den Einflüssen der Sauerstoffäthernarkose zu

erhalten, habe ich die zwei Arten der Untersuchungsmethoden angewendet, wie sie schon in dem Vorhergehenden bei der Chloroformnarkose mit Sauerstoff combinirt beschrieben wurden. Zunächst habe ich die Blutdruckverhältnisse in der Sauerstoffäthernarkose zu ermitteln versucht. Allerdings sind die Experimente, die meinen Beobachtungen am Menschen zu Grunde liegen, nicht sehr zahlreich, denn bei den wenigen geeigneten Fällen meines verhältnissmässig geringen Materials musste ich die Untersuchungen auf die wenigen Narkosen beschränken. Es ist in der Praxis bedeutend schwieriger Beobachtungen anzustellen als in Krankenhäusern, und da mir die Arbeit in letzteren leider nicht gegönnt ist, so musste ich meine Untersuchungen über Jahre ausdehnen, um die geeignete Anzahl zu erreichen. Da aber die Verhältnisse des Blutdruckes in der Aethersauerstoffnarkose sehr klar und einfach sind, wie schon Blauel bei der einfachen Aethernarkose bewiesen hat, so ist es auch nicht nöthig, für die Aethersauerstoffnarkose eine so grosse Zahl von Messungen und Curven anzustellen, wie bei der Chloroformnarkose.

Wenn man nun die Blutdruckverhältnisse in der einfachen Aether sulfuricus-Narkose betrachtet, so findet man, wie Blauel, Holz und Andere mehr nachgewiesen haben und wie aus untenstehender Figur 5, Tafel II, zu ersehen ist, dass der Blutdruck während der ganzen Dauer der Narkose über der Normalblutdruckhöhe sich hält, und dass der Blutdruck zwar mit der Dauer der Narkose vermindert wird, aber nie unter die Normalblutdruckhöhe fällt. Die Figur 5 zeigt die Curve einer gewöhnlichen Aethernarkose von 60 Minuten Dauer. Man sieht eine bedeutende Steigerung des Blutdruckes und sieht auch immer gleichmässiges Verhalten des Blutdruckes während der ganzen Narkose, es finden sich keine Remissionen, keine wesentlichen Unregelmässigkeiten in der Curve, und es zeigt sich ein stetes Fallen des Blutdruckes, so dass derselbe gegen Ende der Narkose auf der Normalblutdruckhöhe angelangt ist. Wenn man nun mit dieser Curve diejenigen vergleicht, welche während der Sauerstoffäthernarkose aufgenommen worden sind, so findet man keinen wesentlichen Unterschied, sondern man ersieht aus diesen Curven, dass der Blutdruck dauernd über der Normalblutdruckhöhe sich hält. In der Fig. 6, Taf. II, sind die Curven der Aethersauerstoffnarkosen aufgezeichnet. Dieselben sind alle von auffallender Aehn-

lichkeit, eine depressive Wirkung des Aethers auf den Blutdruck während der Narkose mit Sauerstoff combinirt ist nicht zu bemerken. Man erkennt wohl ein langsames Sinken des Blutdruckes während der Toleranz, so dass gegen Ende der Curve der tiefste Stand des Blutdruckes erreicht ist, allein diese Blutdruckhöhe liegt immer noch über der Normalblutdruckhöhe. Die Curven sind bei 5 Kranken aufgezeichnet worden. Es waren während der Narkosen stets Operationen grösserer Art, die aber an sich einen Einfluss auf den Blutdruck nicht ausübten, ausgeführt worden, wie Knochenoperationen und Genitaloperationen bei Frauen. Man erkennt jedenfalls aus diesen 5 Curven, dass ein übler depressiver Einfluss auf den Blutdruck durch die Aethersauerstoffnarkose nicht ausgeübt wurde. Im Gegentheil bemerkte man deutlich eine Steigerung des Blutdruckes, die Curve steht höher als im normalen Leben und sie bleibt dauernd höher auch während der tiefen Narkose. Es ist also durch die Sauerstoffäthernarkose das Gegentheil erreicht, wie durch die Sauerstoffchloroformnarkose.

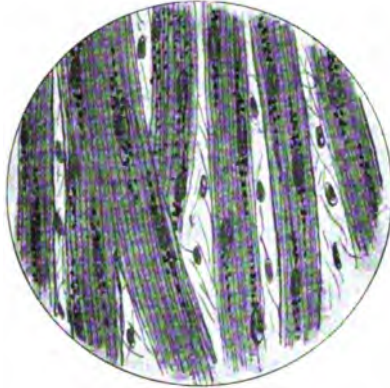
Auch die lange, stundenlange Narkose mit Sauerstoffäthergemischen bewirkt nicht eine derartige Depression des Blutdruckes, wie die Chloroformnarkose, je länger die Narkose dauert, um so mehr wird der Blutdruck natürlich vermindert, doch nie tritt eine derartige Verminderung ein, dass der Blutdruck unter die Normalblutdruckhöhe fällt.

In den Tafeln am Ende der Abhandlung sollen die Curven der Aethersauerstoffnarkose angeführt werden. Die Curven sind an ganz gesunden Menschen gemessen worden, welche nicht an irgend welchem Leiden am Herzen erkrankt waren, denn sonst hätten ja Täuschungen entstehen können.

Was nun die weiteren Experimente mit der Aethersauerstoffnarkose anlangt, so habe ich folgende Befunde analog den Untersuchungen mit der Chloroform-Sauerstoffnarkose erhoben. Zunächst soll die Einwirkung auf das Herz erörtert werden. Während sich in den Untersuchungen mit Aether sulfur. allein nachweisen liess, dass Aether ebenfalls analog dem Chloroform mit der Dauer der Einwirkung auch eine Fettmetamorphose erzeugen kann, und dass auch das Myocard eine solche Veränderung erleidet, so hat sich bei der Sauerstoffäthernarkose eine bedeutend geringere Wirkung des Aethers auf die Herzmuskelfaser erwiesen. Die Befunde waren

folgendermassen: Nach vier langen Narkosen mit Sauerstoffäthergemischen konnte man im Herzen der getödteten Hunde eine beginnende Fettmetamorphose sehen. Die Herzmuskelfaser ist verschmälert, die Querstreifung ist verwaschen und verschwunden, sie ist nur stellenweis zu sehen. In den Muskelfasern sieht man die Kerne erhalten, und in der Achse der Faser zeigt sich hier und da Fett in feinen Tropfen zu langen Ketten oder Haufen angeordnet. Das Fett ist nur gering, manche Fasern zeigen nur ganz wenig, manche zeigen wiederum mehr Fett. Es ist das Fett nur an wenigen Stellen auch in feinen Tropfen über eine Faser vertheilt. Diese Form sieht man ganz selten. Das Bild der Fettmetamor-

Figur 12.



Fettmetamorphose des Herzens eines Hundes nach vier Aethersauerstoffnarkosen von je 1—1½ Stunde Dauer.

phose ist in Figur 12 wiedergegeben, und man kann dasselbe mit dem nach Chloroform-Sauerstoffnarkosen vergleichen, und kann es auch mit der an anderer Stelle beschriebenen Fettmetamorphose nach einfachen Aethernarkosen vergleichen. Es ist deutlich zu erkennen, wie die Veränderung hier entschieden gering ist. Es ist aber ausgeschlossen, dass das Thier schon vor der Narkose mit Fettmetamorphose des Herzens behaftet war, denn dasselbe war vollkommen normal und diese Bilder der Fettmetamorphose im Myocard sind in allen Fällen nach den Narkosen in gleicher Ausdehnung und Intensität gefunden worden. Wenn man nun das Herz nach zwei solchen Sauerstoffäthernarkosen untersucht, so findet

man fast gar kein Fett in den Muskelfasern, nur hier und da ist ein oder sind mehrere feine Tröpfchen zu sehen. Im grossen und ganzen geht also aus diesen Versuchen hervor, dass die Sauerstoff-äthernarkose nur nach sehr langen Narkosen das Herz zu schädigen vermag und dann auch nur in geringem Masse, so dass diese Veränderung jedenfalls sehr bald nach der Narkose wieder verschwindet. Das Herz wird jedenfalls in gesundem Zustande durch diese Narkose nur sehr wenig gefährdet, freilich kann man in Fällen von Disposition zu Fettmetamorphose einhergehender solcher Affection oder anderen Krankheiten, nicht jede Gefahr durch eine solche Narkose so ohne Weiteres von der Hand weisen, denn die Aetherwirkung kann immerhin bei solchen Leiden und langer Narkose die schon bestehende Fettmetamorphose im Herzen arg verschlimmern. Doch diese Fälle werden dann einer langen Narkose nicht unterzogen werden können.

Auf das Cerebrum wirkt die lange Sauerstoffäthernarkose nur wenig anders als die einfache Aethernarkose. In den Gefässwandungen der Hirnarterien, der Capillaren etc. sowohl im Gross- wie Kleinhirn findet man nach vier langen Narkosen das Bild ausgedehnter Fettmetamorphose, so wie dies schon bei der einfachen Aethernarkose beschrieben wurde. Man sieht auch nach den Sauerstoffäthernarkosen in den Wandungen der Hirngefässe reichlich Fett in feinen bis grossen Tropfen, oft ist das Fett zu grossen Klumpen confluiert, und es liegt in Haufen an einer Stelle des Querschnittes der Gefässwand. Dieselbe ist an dieser Stelle meist verdickt und nach aussen vorgewölbt. Auch in den Längsschnitten der Gefässe sieht man diese Fettmassen. Es ist entschieden festzustellen, dass bei der Sauerstoffäthernarkose die Fettmenge nicht so gross ist, wie bei der einfachen Aethernarkose. Man findet nicht so viele Tropfen an einer Stelle, nicht so grosse Ballen und Haufen, während aber die Zahl dieser Fettanhäufungen nicht geringer ist. Es ist also hierin nur eine wenig bessere Wirkung der Sauerstoff-äthernarkose zu sehen. Die Gefässwand ist schwer verändert, wenn auch nicht so stark wie sonst. Nach einer oder zwei langen Narkosen mit Aethersauerstoff findet man in den Gefässwandungen nur kleine Mengen Fett hier und da, nach einer langen Narkose, immerhin lässt es sich nach zwei Sauerstoffäthernarkosen deutlicher nachweisen, und es zeigen sich sowohl im Gross- wie Kleinhirn ab

und zu in den Gefässquerschnitten kleine Haufen von Fett, bestehend aus 2—3 Tropfen. Diese Fettmetamorphose im Cerebrum ist eine Veränderung typischer Art und scheint durch den Sauerstoff nur wenig vermindert werden zu können. Jedenfalls kann man aber deutlich einen Unterschied bei den Sauerstoffnarkosen finden, denn diese Fettmengen sind bedeutend geringer als nach einfachen Aethernarkosen.

Was nun die Fettmetamorphose in den Ganglienzellen des Gehirns anlangt, so findet man dieselben selten nach diesen Narkosen mit Aethersauerstoff. Selbst nach vier Narkosen waren nur stellenweis typische Fetttropfen in den Ganglienzellen des Grosshirns und denen des Cerebellum zu sehen. Am Protoplasma der grossen Ganglienzellen fanden sich nur hier und da 3—5 Fetttropfen feinen Kornes, in grösserer Anzahl konnte ich dieselben nie finden.

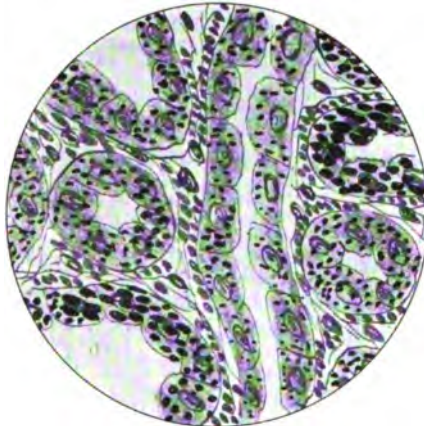
Die Veränderungen im Gehirn sind also in beiden Arten vorhanden, sowohl in den Gefässen, besonders den Capillaren und den grösseren Gefässen ist das Fett spärlicher vorhanden als auch in den Ganglienzellen.

Die Veränderungen der Nieren und Leber spielen auch bei dieser Narkose eine grössere Rolle. Wie ich schon früher gefunden habe, so hat es sich auch hier erwiesen, dass die Nieren besonders stark befallen und beeinflusst werden. Der Aether sulfur. hat schon auf die Nieren in reinem Zustande starke Einwirkungen und es werden dieselben auch durch die Combination mit Sauerstoff nicht aufgehoben. Die Befunde nach mehreren Aethersauerstoffnarkosen waren folgender Art: Es wurde ein Hund viermal je 45—50 Minuten mit dem Gasgemisch betäubt und dann getödtet. Die Nieren zeigen nach vier Narkosen einen sehr starken Einfluss. In den Tubuli contorti findet man ausgeprägte starke Fettmetamorphose, man sieht zunächst die Epithelien dieser Harncanälchen stark mit Fett erfüllt, sie sind stellenweis ganz schwarz gefärbt, man sieht an anderen Bildern deutlich, wo das Fett aufgelöst ist, dass die Zellgrenzen verschwommen und verwaschen, das Protoplasma trübe geschwellt und ungleich gefärbt ist. Ausserdem ist stellenweis auch Nekrose der Epithelien bereits eingetreten. Diese Nekrose und der Zerfall der Nierenepithelien ist allerdings nur gering, an wenigen Stellen im Beginn vorhanden. Die Hauptaffection bildet die Fettmeta-

morphose. Das Fett ist hier in grossen Mengen vorhanden, es ist oft so hochgradig, dass ganze Harncanälchen schwarze Fettanhäufungen darstellen. Diese Bilder in den Tubuli contorti sind nur wenig verschieden von denen nach einfachen Aethernarkosen, es fehlt nur die stärkere Nekrose hier und dies ist der Unterschied. Die Fettmetamorphose ist noch nicht so stark, dass sie grössere Bezirke zur Nekrose brächte. Wenn man nun die Zellen der anderen Harncanälchen betrachtet, so findet man einen bedeutenden Unterschied, denn hier ist die Fettmetamorphose noch lange nicht so hochgradig, wie in den Tubuli contorti. In den Tubuli recti ist zwar noch Fettmetamorphose vorhanden, sie ist auch stellenweis ziemlich stark, doch bedeutend geringer, als in den Tubuli contorti. In den anderen Partien der Nieren in den Pyramiden ist das Fett nur spärlich vorhanden. Man erkennt also, dass die Hauptwirkung des Aethers in den Tubuli contorti stattgefunden hat, was ja allgemein allen Narkotica eigen ist. Aus der Abbildung in Figur 13 sieht man diese Verhältnisse nach vier Narkosen angegeben. Wenn auch die Nekrose nur wenig in den Nieren vorhanden ist, so ist doch die Fettmetamorphose typisch, und man sieht aus Vergleichen mit den Bildern nach einfachen Aethernarkosen, dass eine einheitliche Wirkung nicht zu verkennen ist. Weiter findet man in den Nieren im Allgemeinen mässige Hyperämie, Hämorrhagien sind nicht reichlich vorhanden, immerhin finden sich ab und zu solche unter die Capsel der Niere. Die Glomeruli zeigen Blutreichthum, Fett ist in ihnen nicht zu finden, auch ist der freie Raum um den Glomerulus zwischen demselben und der Capsel, der bei der einfachen Narkose durch Exsudation gebildet wird, nur gering. Man erkennt also an der Niere im Allgemeinen ein Bild von weniger hochgradiger Affection, als man es nach einfachen Aethernarkosen gewöhnt ist. Wenn man nun die Entwicklung dieser Fettmetamorphose der Nieren verfolgt und die Organe nach einer langen Narkose untersucht, so gewahrt man eine nur geringe Affection der Nierenepithelien. Nach einer 60 Minuten dauernden Sauerstoffäthernarkose fand ich in der durch Exstirpation gewonnenen Niere nur eine ganz geringe Fettmetamorphose, es war deutlich trübe Schwellung der Epithelien zu erkennen, namentlich in den Tubuli contorti war die trübe Schwellung, das Verwaschensein und Undeutlichkeit der Zellgrenzen sehr deutlich, während in den Zellen

der Pyramiden nur wenig beginnende trübe Schwellung der Epithelien zu finden war. In den Tubuli contorti zeigte sich auch hier und da deutlich beginnende Fettmetamorphose, einzelne kleine Fetttropfen traten im Protoplasma auf und waren in Form feiner schwarzer Pünktchen über die Epithelien gesät. Aber nur in einzelnen Partien, in den Zellen der Henle'schen Schleifen sah man die Fetttropfen, in anderen Partien war noch kein Fett vorhanden. Wenn man dies Thier noch einer gleichen Narkose unterzog, so fand man in der anderen Niere, nachdem das Thier getödtet worden war, eine bedeutend stärkere Veränderung. Die Epithelien zeigten

Figur 13.



Niere vom Hund nach 4 Aethersauerstoffnarkosen.

durchweg deutlich trübe Schwellung, die Contouren waren vollkommen verwaschen, in den Epithelien der Tubuli contorti war bereits eine deutlichere Menge von Fett zu finden, die Tropfen waren grösser, dieselben füllten die Zellen total aus und waren zu 4–6 Stück vorhanden, indem sie mittelgrosse Kugeln darstellten. In den Zellen der Tubuli recti waren nur selten feine Fetttropfen zu sehen, sie waren hier spärlich und nur ab und zu in einigen Zellen vorhanden. Immerhin war es ein Zeichen, dass hier auch schon eine Veränderung begann. Das Bild war entschieden bedeutend stärker, als das nach Aethernarkose, und man ersieht dar-

aus, dass die schon vorhandene Fettmetamorphose durch eine folgende Narkose bedeutend verschlimmert wird. Diese Bilder in den Nieren sind also entschieden verhältnissmässig hochgradig. Wenn sie auch entschieden geringere Veränderungen zeigen als man sie nach einfachen Narkosen mit Aether allein findet, so zeigen sie doch typische Veränderungen, welche im Grunde der Aetherwirkung vollkommen gleichen, nur weniger intensiv vorhanden sind. Die Nieren werden jedenfalls sehr stark afficirt von Aether, stärker als z. B. das Herz.

Ganz ähnliche Verhältnisse, wie in den Nieren, finden sich in der Leber. Auch dieses Organ erleidet sehr intensive Veränderungen. Nach 4 langen Narkosen mit Aethersauerstoffgemisch findet man in der Leber eine hochgradige Fettmetamorphose, welche alle Details zeigt, wie die Veränderungen nach einfachen Aethernarkosen. Der Unterschied besteht nur darin, dass nach der einfachen Aethernarkose eine ausgedehnte Fettmetamorphose in der Leber entsteht, welche nach der Sauerstoffnarkose fehlt. Das Bild der Leberveränderung ist nach 4 langen Narkosen folgendes: Die Structur der Leber ist undeutlich und verwaschen, die einzelnen Leberzellen sind oft nicht genau von einander zu trennen, es besteht hochgradige trübe Schwellung der Leberzellen, das Protoplasma ist wolkig, ungleichmässig färbbar, die Kerne sind erhalten. In den Zellen findet sich durchweg viel Fett, dasselbe ist in feinen bis grossen Tropfen vorhanden. In dem Centrum der Acini ist weniger Fett vorhanden, wie in der Peripherie. Hier sieht man die Zellen mit grossen Mengen von Fett angefüllt und hie und da ist auch Nekrose der Leberzellen eingetreten, wenn auch die Nekrose und der Zerfall der Leberzellen hier nur sehr beschränkt ist, man sieht die Zellen hier zwar noch erhalten, doch ist die Fettmetamorphose so stark, dass sehr bald, wenn noch weitere Narkosen folgen würden, die Nekrose der Zellen ebenfalls entstehen würde. Es sind die Fettmengen auch theilweise in den Interstitien, Gallengängen und Gefässen vorhanden, doch nur spärlich. Im Centrum der Acini sind die Leberzellen bedeutend besser erhalten, hier sieht man im Protoplasma zwar auch Fett in bedeutenden Mengen, doch ist dies viel feinkörniger, als das in den Zellen der peripheren Bezirke. Nebenbei findet man mässige Hyperämie im Leberparenchym, während Hämorrhagien nicht auftreten. Es entspricht dieses Bild

der Fettmetamorphose nach 4 langen Aether-Sauerstoffnarkosen dem Befunde nach 2—3 gleich langen einfachen Aethernarkosen. Auch die Entwicklung der Fettmetamorphose in der Leber lässt sich in den verschiedenen Stadien leicht nachweisen. Nach einer 1 Stunde langen Narkose mit Aether-Sauerstoff kann man in der Leber nur sehr wenig Veränderungen finden, während nach zwei Narkosen von je 60 Minuten Dauer und einem Intervall von 12 Stunden schon deutliche Fettmetamorphose in den Leberzellen der peripheren Bezirke der Acini zu finden ist. Man sieht in den Bildern in den Zellen im Centrum der Acini noch kein Fett, sondern nur trübe Schwellung des Protoplasma, die Zellcontouren sind nicht mehr ganz deutlich, sondern verwaschen und unklar zu sehen. Die Zellen in der Peripherie sind aber schon mit Fetttropfen erfüllt. Im Protoplasma derselben sieht man mehrere Fetttropfen feinsten Kornes, oft sind 4—6 solcher Tropfen zu zählen. Auch hier sind die Zellcontouren verwaschen; das Protoplasma ist trübe und wolkig. Man erkennt aus diesem Befund recht deutlich, wie stark eine Narkose wirkt, wenn schon eine Disposition zur Fettmetamorphose, oder schon die ersten Anfänge derselben vorhanden sind. Die Affection der Leber nach einer Narkose, wie sie hier im ersten Falle vorlag, ist nicht etwa halb so stark, wie die Veränderung nach zwei Narkosen, wie im zweiten Falle, sondern dieselbe steht ungefähr in dem Verhältniss zu der anderen, wie $\frac{1}{3}$ zu $\frac{2}{3}$. Wenn man dies zahlenmässig ausdrückt, so darf das nicht wörtlich genommen werden, sondern das Verhältniss soll nur andeuten, wie bedeutend die Veränderungen bei schon bestehender Disposition sind. Wenn man die Leber nach 3 Narkosen untersucht, so erweist sich ein noch intensiveres Bild, das ähnlich dem nach 4 Narkosen ist, nur noch geringer an Ausdehnung der Affection. Bei allen den verschiedenen Bildern der Veränderungen der Leber lässt sich hingegen erkennen, dass die Fettmetamorphose gegenüber denjenigen nach einfacher Aethernarkose geringer und weniger intensiv vorhanden ist, dass also die Aether-Sauerstoffnarkose bei langer Dauer der Betäubung in der Leber zwar schwere Veränderungen zu erzeugen vermag, dass aber doch eine günstigere Wirkung nicht zu verkennen ist.

Nachdem wir nun die anderen Organe alle betrachtet haben

fehlt noch die Ermittlung der Einwirkung der Sauerstoff-Aethernarkose auf die Lunge. Bei der einfachen Aethernarkose liegt die Hauptgefahr für den Kranken in den schweren Veränderungen, welche die Lunge durch die Aetherwirkung erleidet. Die Aether-Sauerstoffnarkose zeigt klinisch einen Unterschied gegenüber dieser alten Narkose, indem die bei der Aethernarkose bekannte und gewöhnliche Cyanose des Gesichts, die schnarchende Athmung, die röchelnden und fauchenden Geräusche während der Betäubung sind in der Aether-Sauerstoffnarkose nicht zu finden, man bemerkt ein viel ruhigeres, gleichmässigeres Athmen ohne Cyanose und Röcheln. Schon dieses Fehlen der oft recht unangenehmen Symptome ist ein Zeichen einer günstigeren Wirkung auf die Athemthätigkeit. Wenn man die Respiration in der tiefen Narkose näher untersucht, so findet man eine bedeutende Beschleunigung der Athemzüge im Beginn der Sauerstoff-Aethernarkose, welche erst später geringer wird. In der Toleranz wird die Zahl der Athemzüge geringer, die Tiefe derselben wird etwas vermindert, doch bleibt die Curve der Respiration immer noch über der Normal-Respirationshöhe. Diese Verhältnisse sind aus den Curven in Fig. 7, Tafel II, zu ersehen, welche während der Aether-Sauerstoffnarkose aufgenommen sind und am Schluss dieser Abhandlung eingefügt werden. Es tritt nie eine solche Verminderung der Athemfrequenz ein, dass die Curve unter die Normalathemhöhe fällt, es ist das also ein Zeichen, dass der Aether-Sauerstoff anregend auf die Athmung wirkt.

Was nun die wichtigste Function, die Vermehrung der Salivation, anlangt, so kann man dieselbe nicht vollkommen vermissen, sondern es wird in den Aether-Sauerstoffnarkosen stets auch eine vermehrte Schleim- und Speichelabsonderung, wenn auch in geringerem Grade, als bei der einfachen Aethernarkose, gefunden. Man kann schon während der Narkose deutlich erkennen, dass die Speichelmassen vermehrt sind, welche im Mund und Rachen sich finden. Es ist also auch die reizende Einwirkung des Aethers auf die Drüsen und Schleimhäute vorhanden. Die genaueren Untersuchungen der Lunge nach den Narkosen haben ergeben, dass das Sauerstoff-Aethergemisch auch die Schleimhäute der Bronchien und der Broncheoli reizt und zur vermehrten Secretion anregt.

Wenn man einen Hund viermal mit Aether-Sauerstoffgemisch betäubt, so erleidet die Lunge folgende Veränderungen: In den Alveolen derselben kann man hier und da eine Menge Schleim finden, die Alveolen, namentlich in denjenigen Bezirken der Lunge, welche bei der Narkose die abhängigen Theile repräsentirten, sind theilweise mit Schleim erfüllt. Man findet daselbst die Alveolen theils ganz, theils nur partiell mit Schleim ausgefüllt, während andere Theile der Lunge vollkommen normale lufthaltige Alveolen zeigen. Es ist also zweifellos, dass in den Luftwegen vermehrt abgesonderte Schleim in die Alveolen dieser abhängigen Partien geflossen, dass derselbe aus dem Rachen stammen und durch den Kehlkopf mit dem Luftstrom aspirirt sein könnte, ist vollkommen ausgeschlossen, da das Thier derartig gelagert war während und nach der Narkose, so lange es noch so tief betäubt war, dass eine Aspiration von Speichel und gar eine derartige directe Aspiration unmöglich stattzufinden vermochte. Während ich aber bei meinen Versuchen mit der einfachen Aethernarkose stets grosse Partien der Lunge mit Schleim und Speichel infiltrirt fand, und dabei auch meist eine beginnende entzündliche Reaction des Lungengewebes um diese Herde herum bemerkte, konnte ich hier nie eine derartige hochgradige Schleimmenge finden, ebenso nie die pneumonische Infiltration. Es geht also daraus mit Evidenz hervor, dass die Secretion der Schleimhäute der Bronchien in der Sauerstoff-Aethernarkose vermindert ist. Die hier gefundenen infiltrirten Bezirke in den Lungen sind nur mässig, klein, und umfassen nur wenige Alveolen. Es sind diese verhältnissmässig geringen Infiltrationen aber immer noch ein deutliches Zeichen, dass die Secretion in den Bronchien immer noch bedeutend vermehrt ist. Der Reiz des Aethers auf die Epithelzellen der Lunge kann eben nicht vollkommen aufgehoben werden. Dies wird auch noch durch den Umstand bewiesen, dass die Epithelzellen des respiratorischen Epithels nach den Aethernarkosen Fettmetamorphose aufweisen, und zwar findet sich in diesen Zellen noch immer eine ziemlich grosse Menge von Fett. Man kann in den Präparaten der Lungen zahlreiche Zellen bemerken, in denen 2—6 und mehr Fetttropfen vorhanden sind. Die Fetttropfen sind theils gross, theils mittelgross und zeigen sich

ziemlich reichlich vorhanden. Man findet sie sowohl in den Epithelzellen der Alveolen, als auch in denen der Broncheoli und selbst in den Flimmerepithelzellen der Schleimhaut grösserer Bronchien. Am meisten allerdings ist die Fettmetamorphose in den Zellen der Alveolen zu finden. Es sind aber nicht alle Zellen davon befallen, denn man kann zwischen den mit Fettmetamorphose behafteten Zellen auch zahlreiche andere finden, die vollkommen normal sind, in denen kein Fett vorhanden ist. Wenn man diese Befunde mit denen der Präparate von Hunden, die mit Aether allein narkotisiert wurden, vergleicht, so kann man zweifellos constatiren, dass die Fettmetamorphose nach den Sauerstoff-Aethernarkosen bedeutend geringer ist, dass man einestheils weniger Zellen befallen findet, anderentheils das Fett in den befallenen Zellen weniger reichlich und grosstropfig findet, sondern dass die Zahl der Tropfen gegenüber denen nach Aethernarkosen viel geringer, und das Korn der Fetttropfen bedeutend feiner ist. Man ersieht also, dass hier ein Vortheil in der Sauerstoff-Aethernarkose gelegen ist. Nach einer langen Sauerstoff-Aethernarkose fand sich in der Lunge eines Hundes, welcher $1\frac{1}{4}$ Stunde betäubt worden war, ebenfalls schon eine bestimmte Fettmetamorphose in den Alveolenzellen. Doch konnte man hier nur ab und zu deutliche Fetttropfen nachweisen. Auch vermehrte Schleimabsonderung war zu finden. Wenn auch die Fettmengen hier nur sehr spärlich zu sehen und nachzuweisen waren, so gaben diese seltenen Befunde doch den Beweis, dass bereits durch eine derartige Narkose eine Schädigung der Epithelien des respiratorischen Epithels stattgefunden hatte, welche nur auf die reizende Wirkung des Aethers zurückgeführt werden konnte. Man kann also aus all diesen Befunden entnehmen, dass die Aether-Sauerstoffnarkose doch eine Schädigung der Lunge bewirkt, dass dieselbe aber in viel geringerem Grade stattfindet, als bei der einfachen Aethernarkose.

Wenn man nun also das Resultat dieser Versuche zieht, so kann man den Beweis für vollkommen erbracht halten, dass die Aether-Sauerstoffnarkose günstiger auf den Organismus einwirkt, wie die Aethernarkose an sich. Wenn man nun erwägt, welches der Grund ist für die günstigere Wirkung auf die inneren Organe, so kommen hierfür zweierlei Umstände in Betracht. Der eine ist

der, dass dem Organismus zwecks der Narkose nicht nur Aether allein, sondern Sauerstoff zugeführt wird. Die einfache Aethernarkose wird in vielen Fällen im Organismus des Betäubten sowohl einen Sauerstoffmangel, als auch einen Kohlensäureüberfluss oder eine Kohlensäureintoxication erzeugen. Durch die letztere wird in vielen Fällen die Aetherwirkung vertieft und die Narkose vervollkommnet, denn man hat durch Versuche nachgewiesen, dass die Gegenwart von Kohlensäure die Narkose erleichtert (Allen), und man kennt auch allgemein den Umstand, dass die Narkose bei der Aetherdarreichung schneller eintritt unter Luftabschluss, als unter Luftzutritt. Diese Verstärkung der Aetherwirkung, also der narkotischen Kraft des Aethers, wird hervorgebracht durch die Wirkung der Kohlensäure, denn dieselbe wirkt ebenfalls als ein Narcoticum. Die Gegenwart von Sauerstoff bewirkt nun zunächst den Wegfall all der Zeichen der Kohlensäureintoxication und dabei aber auch in vielen Fällen eine Verminderung der narkotischen Kraft des Aethers. Man erkennt die Sauerstoffwirkung zunächst an dem Mangel der Cyanose und der lividen Verfärbung des Gesichtes des Kranken in der Betäubung, weiter daran, dass die Narkose durch das Gemisch bei manchen Personen nicht erreicht werden kann, denn es gelingt meist nicht Männern, die geringe Alkoholisten sind, mit Aethersauerstoff tief zu betäuben, man muss dazu noch ein anderes Narcoticum, das Chloroform oder Morphin, zu Hülfe nehmen. Dies ist entschieden ein Nachtheil der Sauerstoff-Aethernarkose. Die Beseitigung der Kohlensäureintoxication ist aber hinwiederum ein Vortheil für den Kranken. Ein weiterer Vortheil der Mischung liegt darin, dass man zur Betäubung weniger Aether braucht, als bei einfachen Aethernarkosen, d. h. bei solchen Personen, welche mit dem Gemisch narkotisirbar sind, wie Frauen, Kinder, Nicht-Alkoholiker etc. Die Ersparniss des Aethers ist bedeutend, und liegt besonders mit in der exacten Dosirbarkeit. Ein weiterer Vortheil der Narkose besteht nun, wie schon gesagt, in der geringeren Gefahr der toxischen Wirkung auf die inneren Organe. Es fragt sich nun, wodurch diese geringere toxische Wirkung entsteht. Die Sauerstoffwirkung auf den Organismus kann im Grossen und Ganzen wohl einen geringen Einfluss haben auf die Verhältnisse der inneren Organe, doch es ist derselbe mehr indirecter als directer Natur. Einerseits wird durch die Sauerstoffbeimengung die Kohlen-

säureintoxication vermieden, und da dieselbe bedeutende Einwirkungen schädlicher Natur auf die inneren Organe hat, so fallen dieselben jetzt weg, und es zeigt sich dies durch eine geringere Fettmetamorphose an. Sicher ist, dass die Kohlensäure einen Theil der Fettmetamorphose erzeugen kann und in Fällen, wo reichlich Luft beigegeben wird, wird nur soviel Kohlensäure im Organismus angehäuft, dass die Fettmetamorphose begünstigt wird. Es wird nämlich in der Aethernarkose eine gewisse Kohlensäureintoxication und ein Sauerstoffmangel entstehen, welche oben beide, genau wie bei der Chloroformnarkose schon erwähnt wurde, die inneren Organe zur Entstehung der Fettmetamorphose disponiren und geneigt machen. Es ist ja nun bei der Aethernarkose an sich die Fettmetamorphose geringer als beim Chloroform, doch sie kommt hinsichtlich mancher Organe, Lunge, Nieren und Leber, gar wohl in Betracht, wenn auch nur selten directe Lebensgefahren durch dieselbe erzeugt werden, so wird doch durch die Fettmetamorphose in diesen Organen indirecte Gefahr erzeugt, indem andere Krankheiten daraus nur auf dieser Grundlage entstehen. Es ist auch hier die Frage, in wie weit der Sauerstoff an sich die günstigere, weniger gefährliche Wirkung des Aethers auf den Organismus erzeugt, und ob er direct der Aetherwirkung entgegentritt. Es ist dies von derselben Bedeutung, wie oben beim Chloroform erörtert. Der Sauerstoff wirkt auch bei der Aethernarkose in gleichem Sinne kräftigend auf die Organe und Zellen. Dies kommt namentlich in Betracht in der Lunge. Der Aether wirkt ja bekanntlich besonders heftig reizend auf die Zellen der Lunge, auf die Epithelzellen des respiratorischen Epithels. Diese reizenden Einflüsse des Aethers bewirken ja zweierlei, einmal die stärkere Salivation, die stärkere Absonderung von Schleim auf den Schleimhäuten der Bronchien, und andererseits die Fettmetamorphose in einzelnen Epithelzellen der Alveolen und Schleimhäute, welche Fettmetamorphose eben eine Vernichtung des Lebens der Zelle, eine Umwandlung des physiologischen Zustandes dieser Zellen in einen pathologischen und, wenn die Aetherwirkung nicht schon vorher den Tod des Thieres oder Menschen bewirken würde, so würden diese Zellen schliesslich der Nekrose und dem Zerfall anheimfallen. Es bedeutet die Fettmetamorphose in diesen Zellen den Beginn der Zerstörung des Lebens, und durch diese Veränderung der Zelle büsst dieselbe

ihre normalen bactericiden Eigenschaften ein, sie stellt dann in der sonst noch gesunden Schleimhaut einen Ort dar, wo Bakterien in das Gewebe eindringen können, während die gesunden Zellen dies verhindern und die Bakterien tödten. Wenn nun der Sauerstoff neben dem Aether verabreicht wird, so muss er ja ebenso diese Zellen passiren, und dabei kann er kräftigend auf diese Zellen wirken, denn wenn Mangel an Sauerstoff entsteht oder gar Kohlensäureintoxication, so werden diese Zellen weniger widerstandsfähig gegen die Aetherwirkung, als bei Gegenwart von Sauerstoff, derselbe ist eben zum Leben unbedingt nöthig, und je mehr eine Zelle solchen in sich aufnehmen kann, um so kräftiger und gesünder wird sie. Daher erklärt sich die Thatsache, dass mit den Sauerstoffnarkosen die Fettmetamorphose geringer ist, als nach gleich vielen einfachen Aethernarkosen. Dazu kommt nun noch die zur Narkose geringere Menge Aether, welche gebraucht wird. Die genaue Dosirung und die Verabreichung in kleinsten Mengen im geschlossenen Apparat bewirken, dass die Narkose von einer viel kleineren Menge Aether schon erzeugt und unterhalten werden kann, als bei Narkosen nach den offenen Methoden. Dadurch kommen viel weniger Aethermengen in den Organismus, und je weniger Aether die Zellen des respiratorischen Epithels passirt, um so geringer ist die toxische Wirkung. Gerade die Epithelzellen der Lunge sind den grössten Gefahren ausgesetzt, denn durch dieselben müssen ja alle die in den Organismus gelangenden Aetherdämpfe passiren, wobei sie natürlich reichlich Gelegenheit haben, deletär auf das Protoplasma einzuwirken. Der Sauerstoff an sich vermag die Zellen zu kräftigen und widerstandsfähiger zu machen gegen die toxische Aetherwirkung, aber er vermag nicht direct dem Aether entgegenzuwirken, indem er dessen Wirkung paralysirt. Da dies nicht möglich ist, so findet man ja eben bei den Experimenten mit der Aether-Sauerstoffnarkose immer noch eine geringe Fettmetamorphose und vermehrte Schleimabsonderung auf den Schleimhäuten der Bronchien etc. Wenn auch diese üblen Wirkungen geringer als nach gleich langen Aethernarkosen sind, so sind sie doch bis zu einem gewissen Grade vorhanden. Wenn man nun die Bilder der Veränderungen nach einfachen Aether- und nach Sauerstoff-Aethernarkosen mit einander vergleicht, so findet man einen bedeutenden Unterschied. Die Wirkungen nach den Sauerstoff-

narkosen sind geringer, und wenn man die Mengen von Aether, welche man für beide Arten von Narkosen braucht, mit einander vergleicht, so findet man, dass die zu den Sauerstoffnarkosen nöthige Menge Aether bedeutend geringer ist als die, welche man für die einfachen Aethernarkosen braucht. Es fragt sich nun, ob das Manko der üblen Wirkungen dem Manko an Aether entspricht. Es ist dies natürlich nicht mit Sicherheit zu entscheiden, man kann sich da sehr leicht irren, aber bei genauen Beobachtungen findet man doch, dass ungefähr die günstigere Wirkung der Sauerstoff-Aethernarkose durch die geringere Menge des zu der Narkose verwendeten Aethers hervorgerufen wird. Es kommt also als erster Vorzug der Narkose die Ersparniss an Aether in Betracht. Erst in zweiter Linie kann man den Sauerstoff für die geringere Fettmetamorphose und Lungenschädigung verantwortlich machen, und derselbe wirkt da auch nur indirect günstig, weil er eben die Zellen und inneren Organe in ihrer Widerstandskraft bedeutend stärkt und bessert. Es kommen bei der Aethernarkose auch die Leber und Nieren in Betracht, denn in ihnen finden sich nach den einfachen Aethernarkosen oft sehr schwere Läsionen, und dieselben sind nach den Sauerstoff-Aethernarkosen bedeutend weniger intensiv, ausgedehnt und fortgeschritten. Wenn man also die Folgen der Sauerstoff-Aethernarkosen hinsichtlich der toxischen Aetherwirkung betrachtet, denn die klinischen Beobachtungen sind eben erörtert und sollen jetzt ausser Acht gelassen werden, so muss man entschieden zugeben, dass eine bedeutend geringere toxische Wirkung zu finden war als nach den einfachen Aethernarkosen, und dass man sowohl die inneren Organe weniger durch eine Fettmetamorphose gefährdet findet, als auch die Lungen ganz bedeutend weniger afficirt werden, so dass die Gefahr der postnarkotischen Lungenleiden bedeutend vermindert ist. Allerdings kann man nicht sagen, dass die Narkose vollkommen gefahrlos sei, dies wäre nicht nur eine starke Hyperbel, sondern directer Nonsens, da eine Narkose nie völlig gefahrlos sein kann, es ist vielmehr nur unsere Pflicht, zu versuchen, eine Methode zu finden, welche die denkbar geringste Gefahr bietet. Es mag dies vielleicht in der Aether-Sauerstoffnarkose gegeben sein, doch da kommt schon der zweite Uebelstand, dass die Narkose oft versagt, dass stark widerstandsfähige Personen (Alkoholisten etc.) nicht, oder nur sehr schwer, ganz be-

täubt werden können. Es bleibt eben bei dieser Narkose immer eine gewisse Gefahr, denn man kann die toxische Wirkung des Aethers nicht ganz beseitigen und man sieht, je mehr man die Aethermenge beschränkt, um so geringer werden die Gefahren und um so weniger zuverlässig wird auch die Narkose, um so geringer wird die narkotische Kraft. Immerhin hat man in der Aether-Sauerstoffnarkose eine Art der Betäubung, welche für viele Fälle die denkbar beste Narkose abgiebt, und welche mit gewissen kleinen Aenderungen zu einer der brauchbarsten Methoden für alle Fälle, Verhältnisse und Individuen werden kann. Ueber diese Verhältnisse soll weiter unten des Genaueren fortgefahren werden.

Der Gedanke, die üblen Nebenwirkungen der Chloroformnarkose durch Beimischung von Aether zu beseitigen, und somit eine Combination bei den Narkosen zu erreichen, hat zu einer sehr brauchbaren und vorzüglichen Narkose geführt, welche man theils in der Braun'schen Mischnarkose, theils in der Combination der Aethernarkose mit Chloroform nach Witzel, Hofmann etc. schon vielfach mit Erfolg verwendet findet. Die Combination beider Narkosen hat ja im gewissen Sinne nicht das erreicht, was sie erreichen sollte, und was man ihr in theoretischer Erwägung zuschob, denn die praktischen Verhältnisse haben gar verschiedene Beziehungen zur Narkose und zu den Organen des Körpers, so dass man eben oft das in der Praxis versagen sieht, was theoretisch eintreffen müsste und eben nur durch ungeahnte Vorkommnisse oder Verhältnisse, die man noch nicht kannte oder übersehen hatte oder deren Einfluss man noch nicht abzuschätzen vermochte, vereitelt wurde. Während man nun hoffte, durch die Aetherwirkung auch das Herz, z. B. die deprimirenden Einflüsse des Chloroform paralyisiren zu können, so hatte man dabei doch übersehen, zu bedenken, dass sich ebensogut auch die üblen Einwirkungen des Aethers neben denen des Chloroforms geltend machen müssten, und so kam man zu der Ueberzeugung, dass die anfänglichen Erwartungen von den Mischnarkosen getäuscht wurden, und man anders verfahren müsste, um einen Vortheil von der Combination der Narcotica zu erlangen. In diesen Erwägungen und Erfahrungen wurden dann die bekannten vorzüglichen Combinationen von Aether und Chloroform angegeben, und es war das Ergebniss der practischen Erfahrung die Erkenntniss, dass man nicht eine Mischung der Nar-

cotica vornehmen dürfe, sondern eine Combination, denn man lernte die Narcotica anwenden je nach Bedarf und Erforderniss, und lernte auch durch die genaue Beobachtung des Kranken die Wahl des in jeder Minute nötigen Narcoticums richtig treffen.

Wie man nun aus den vorhergehenden Untersuchungen ersieht, ist es auch noch nicht möglich gewesen, durch die Combination des Sauerstoffs mit der Narkose die üblen, gefährlichen und toxischen Wirkungen der Narcotica zu paralyisiren oder zu verhüten. Zweifellos ist, dass die Narkose durch den Sauerstoff günstig beeinflusst wird, und dass manche Vortheile durch den Sauerstoff erreicht werden. Trotzdem hat man noch immer üble Nebenwirkungen durch die Sauerstoffnarkose oft gefunden und selbst Todesfälle erlebt. Die Chloroformwirkung lässt sich doch nicht vollkommen in eine ungefährliche Narkose verwandeln. Sie bleibt immer eine Intoxication, die Gefahren mit sich bringt, und deren üble Nebenwirkungen nicht völlig beseitigt werden können. Man hat ersehen, dass die Chloroformwirkung auf das Herz durch den Sauerstoff zwar gebessert und vermindert wird, doch es bleibt immer noch eine Depression des Blutdruckes bestehen. Weiter hat man gesehen, dass der Aether mit Sauerstoff combinirt oft nicht genügende Narkose erzielt. Wenn schon oft mit dem Aether allein unter Zuhülfenahme der Kohlensäurewirkung im Organismus tiefe Narkose bei sehr widerstandsfähigen Leuten nicht erreicht werden kann, so ist noch viel häufiger die Sauerstoffäthernarkose nicht im Stande, tiefe Betäubung zu erzielen. Diese geringe narkotische Kraft hat viel dazu beigetragen, dass die Sauerstoffäthernarkose nicht eine ihrem wahren Werth entsprechende Würdigung und Verbreitung erzielte, sondern bald der Vergessenheit anheimfiel. Wenn man nun aber die Vorzüge der combinirten einfachen Aether- plus Chloroformnarkose genau prüft, so kommt man zu der Ueberzeugung, dass die Combination der Sauerstoffnarkosen in diesen beiden Modificationen die denkbar besten Resultate ergeben müsste. Krönig hat schon diese Narkose verwendet und das Dräger-Werk in Lübeck liefert bereits den Roth-Dräger-Chloroformapparat auch mit einer zweiten Tropfvorrichtung für Aether, sodass man mit diesem Apparat beide Narcotica in verschiedenen Mischungen verabreichen kann. Es ist in der Combination der beiden bedeutendsten Narcotica Chloroform und Aether sulf. mit beigefügtem Sauerstoff die

denkbar beste Narkose zu erzielen, und man kann auch bei einiger Uebung, Kenntniss und gutem Willen eine Betäubung liefern, welche allen, selbst den kritischsten Anforderungen gerecht wird. und die in der That ein Ideal der Narkose darstellt. Wenn man die folgenden Untersuchungen näher bedenkt und die Narkosen entsprechend den Vorschriften ausführt, so kann man auch sehen, dass hier die Praxis den theoretischen Erwägungen vollkommen entspricht. Die Erwartungen, die man an diese Narkose stellt, werden nicht getäuscht, und man kann thatsächlich mit dieser Combination allen Kranken, allen Dispositionen etc. des Organismus entsprechen. Es wird die Chloroform-Aethersauerstoffnarkose am besten derartig eingerichtet, dass das eine Narcoticum als Hauptnarcoticum verwendet und das andere nur zu gewissen Aenderungen oder Einflüssen gebraucht wird. So kann man mit dieser Combination eine allen pathologischen Veränderungen im Organismus des Kranken entsprechende Narkose erreichen, welche in allen Fällen, soweit überhaupt eine allgemeine Narkose verwendbar ist, diejenige Methode repräsentirt, welche die geringsten Gefahren mit sich bringt. Man kann unter allen Umständen den Kranken damit so betäuben, dass er tief narkotisirt ist, dabei die denkbar geringsten üblen Nebenwirkungen empfindet, und den denkbar geringsten Gefahren quoad vitam ausgesetzt ist. Diese Thatsachen sind aus folgenden Untersuchungen und Resultaten an Thierexperimenten sowie Beobachtungen an Kranken zu ersehen.

Wenn man nun die Chloroform-Aethersauerstoffnarkose hinsichtlich ihrer Verhältnisse und Einwirkungen auf Herz und Blutdruck prüfen will, wenn man überhaupt Experimente mit derselben anstellen will, so muss man die Methode präcisirt und festbestimmt vor sich haben, und man kann dies bis zu einem gewissen Grade auch thun, indem man die Narkose in zwei Unterarten trennt, welche allerdings viele Uebergänge zeigen, aber im Princip doch von einander gehalten werden können. Diese beiden Arten sind die Chloroform-Aethersauerstoffnarkose und die Aether-Chloroform-sauerstoffnarkose, also zwei Narkosen, bei denen einerseits Chloroform als Hauptnarcoticum verabreicht wird und Aether nur zur Correctur der üblen Chloroformwirkungen, andererseits Aether als Grundlage, und Chloroform nur zur Verstärkung dient. Diese beiden Arten haben eigentlich, wenn man sie richtig und genau

beobachtend ausführt, die gleiche Wirkung, denn man wird bei einer exacten Technik wenig Unterschied finden, ob man zuerst Chloroform oder Aether giebt, man wird stets bei diesen Methoden bemüht sein müssen, die Mengen des Chloroform nach Möglichkeit zu beschränken, ebenso aber auch die Aetherdosen nicht überwiegen zu lassen, denn gerade in den geringen Dosen und dem Nichtvorherrschen des einen besteht der Werth der Methode. Man hat ja schon die Erfahrungen gemacht, dass man mit der einfachen Chloroformäthernarkose bedeutend bessere Narkosen erzielen konnte, viel günstigere Resultate lassen sich aber doch mit der Sauerstoffmethode erreichen. Die Wirkung der Narkose hängt natürlich ganz besonders ab von der Art und Weise der Combination von Aether und Chloroform, es werden natürlich in allen Fällen, wo die eine oder andere Art der Betäubung überwiegt, die Wirkungen gleich denen sein, wie man sie bei einfachen Aethersauerstoff- oder Chloroformsauerstoffnarkosen findet. Es muss aber stets bei der Combination dieser beiden wirksamsten Narcotica bedacht werden, dass nur gewisse Arten der Combination eine wirklich vortheilhafte Narkose bewirken, während die anderen Mischungen ganz bedeutend stärkere Gefahren erzeugen als die einfachen Narkosen, es giebt nur wenige Methoden, wo man durch das Hinzufügen des anderen Narcoticums nicht eine Summe der üblen Wirkungen neben der Summe der guten Wirkungen erzielt, und diese Methoden sind diejenigen, wo das eine Narcoticum als Grundlage der Narkose gegeben wird, während das zweite nur in kleinsten Mengen hinzugefügt werden darf, in Mengen, welche nur so gross sind, dass sie momentan den Organismus narkotisch beeinflussen, ihre anderen Nebenwirkungen aber auf die inneren Organe nicht geltend machen können. Diese Verhältnisse sind natürlich nur dann zu erreichen, wenn man den Patienten genau beobachtet und nur das andere Narcoticum giebt, wenn es erforderlich ist. Dabei erreicht man eine Summe der narkotischen Kraft beider Stoffe in dem Moment, wo beide inspirirt werden, und diese vermehrte narkotische Kraft bewirkt die gewünschte tiefe Narkose. Sobald dieselbe eintritt, fällt das zweite Narcoticum wieder weg, und man muss dabei so verfahren, dass dasselbe nicht länger als wenige Secunden inspirirt wurde. Diese Summirung und Vermehrung der narkotischen Kraft ist oft nöthig, namentlich bei der Aethernarkose, dabei giebt man aber nur

wenige Tropfen Chloroform. Diese wenigen Tropfen Chloroform kommen zur Wirkung erstens bei einem schon theilweise betäubten Körper, zweitens zugleich mit Aether. Da nun der Organismus schon unter einer beginnenden Narkose steht, vermag das Chloroform jetzt stärker zu wirken, und so erreicht man mit 3—4 Tropfen tiefe Narkose. Diese 3—4 Tropfen Chloroform haben aber auf den Organismus einen starken narkotisirenden Einfluss und sind doch zu wenig oder unzureichend, um eine schädigende Wirkung auf die inneren Organe im Sinne der Fettmetamorphose auszuüben. Somit ersieht man, dass man einen Vortheil von Chloroform dabei hat, ohne einen Nachtheil zu haben. Auch auf das Herz wirken diese kleinen Dosen nicht nachtheilig ein, denn sie sind dazu zu gering. Der Blutdruck, welcher durch Chloroform bedeutend herabgesetzt wird, wird durch diese geringen Mengen nicht beeinflusst. Man kann dies genau nachweisen und ich komme darauf weiter unten wieder zurück. Giebt man einem Kranken aber grössere Dosen Chloroform, mehr als höchstens 6—10 Tropfen, so wird schon der Blutdruck beeinflusst. Es muss also genau bei diesen Narkosen beachtet werden, dass grössere Mengen vermieden werden. Wenn man das Chloroform zur Verstärkung der Aethernarkose verwendet, so will man nur die narkotisirende Wirkung desselben benutzen und die schädlichen vermeiden.

Es ist daher stets die Chloroformdosis nur kurze Zeit zu geben, man giebt 5 Tropfen und lässt dann sofort den Kranken wieder Aether allein athmen. Wenn man auch den Kranken vielleicht durch die 5 Tropfen noch nicht völlig betäubt hat, so soll man nicht Chloroform weiter geben, sondern Aether, da man erst die Wirkung des Chloroforms auf die cerebralen Elemente abwarten muss, welche sich erfahrungsgemäss und auch leicht denkbar erst nach einigen Secunden zeigt. Sieht man $\frac{1}{2}$ —1 Minute noch immer keine Toleranz auftreten, so ist es am Platze, jetzt wieder fünf Tropfen Chloroform zu verabreichen. Der Kranke hat seit der letzten Chloroformdosis wieder Aether erhalten und wird nun ohne Gefahr wieder 5 Tropfen Chloroform erhalten können, wodurch er sehr bald zur Toleranz betäubt wird. Man wird bemerken, dass diese zweite Dosis von 5 Tropfen Chloroform sehr prompt wirkt und die Toleranz sofort eintritt. Man kann auch leicht ausprobiren, dass man mit diesen beiden getrennten Dosen von je 5 Tropfen

Chloroform mehr in der Narkose erreicht, als wenn man zu derselben Aethernarkose dieselbe Dosis von 15 Tropfen Chloroform auf einmal verabreicht. Während die Gabe zu 2 Mal 5 Tropfen mit $\frac{1}{2}$ Minute Zwischenraum Toleranz hervorruft, bewirkt die Dosis von 1 Mal 10 Tropfen Chloroform noch nicht den Eintritt der Toleranz. Wenn man derartig die Aethersauerstoffnarkose ergänzt, kann man nicht nur schneller tiefe Narkose erzielen, sondern man spart auch ganz bedeutende Mengen Aether selbst. Das Chloroform, welches in geringen Mengen dem Aether beigegeben wird, verstärkt die Aetherwirkung und dadurch erspart man eine grosse Menge Aether. Aehnlich liegen die Verhältnisse dann, wenn man zur Grundlage der Narkose das Chloroform macht. Wenn man zu der Chloroformnarkose den Aether beigegeben will, so ist nicht der Grund der, die narkotische Kraft zu vermehren oder zu verstärken, sondern man will durch den Aether die Chloroformwirkung auf Herz und Blutdruck mindern. Die gefährlichste Wirkung des Chloroforms liegt ja zweifellos in der Depression des Blutdruckes, und wenn auch dieselbe schon bis zu einem gewissen Grade durch den Sauerstoff gemindert wird, so ist dieselbe doch immer noch in beträchtlichem Maasse vorhanden, wie man aus den aufgenommenen Curven ersieht. Die Depression des Blutdruckes kann nur gemildert werden durch die Combination der Chloroformnarkose mit Aether, und man kann auch hier wiederum in gewissen Grenzen die Darreichung des Aethers halten, denn stets muss man sich hüten, die Dosen zu gross werden zu lassen, dass der Aether als solcher seine schädlichen Nebenwirkungen auszuüben im Stande ist. Wenn man dem Chloroform Aether beimischt, braucht man allerdings nicht in so engen Grenzen zu verfahren wie bei dem Verabreichen von Chloroform zu der Aethernarkose, aber man muss auch hier gewisse Grenzen beachten. Der Aether wird am Besten ebenfalls tropfenweise verabreicht, und man muss dies stets dann thun, wenn man eine Verringerung des Blutdruckes am Puls bemerkt. Freilich gehört hierzu eine sehr gute Beobachtungsgabe, viel Uebung und guter Wille, es ist ja aber überhaupt die Ausführung dieser Narkose eine ziemlich schwierige und fordert vom Narkotiseur eine Menge von Erfahrung, Uebung und Geschick, so dass man diese Narkose nie einem Laien überlassen kann. Aber schon die Methode an sich ist ja nur eine Hospitalnarkose und kann selten in der allge-

meinen Praxis verwendet werden, namentlich für den Arzt auf dem Lande ist diese Methode nicht geschaffen und angegeben. Wenn man aber mit der nöthigen Vorsicht und Obacht verfährt, kann man eine Narkose erzielen, welche dem normalen Schlaf nicht nachsteht, und in welcher der Kranke den denkbar geringsten Gefahren ausgesetzt ist, sowie bei der die Functionen der Respiration und Herzaction nicht im mindesten nachtheilig beeinflusst, gestört oder geschädigt sind. Man kann die Kranken so betäuben, dass eine Verminderung des Blutdruckes nicht eintritt, dass die inneren Organe auch in den längsten Narkosen und bei häufigen Wiederholungen derselben Narkosen innerhalb kurzer Zeit an demselben Kranken nur wenigen schädlichen Einflüssen unterworfen sind. Natürlich ist es unmöglich, die toxische Wirkung von Chloroform oder Aether aufheben zu wollen, man kann nicht verhüten, dass die inneren Organe eine Fettmetamorphose erleiden, aber man kann dieselbe ganz bedeutend vermindern. Da die Fettmetamorphose bei allen Narcotica hervorgerufen wird, und somit die Kraft, dieselben zu erzeugen, eng mit der narkotischen Kraft selbst verbunden sein muss, so hiesse es eben ein Narcoticum unwirksam machen, wollte man diese Kraft dem Körper nehmen. Somit kann man nicht damit rechnen, diese üble Wirkung ganz zu verhindern, doch man kann sie sehr stark vermindern, und somit die Gefahren für den Kranken verkleinern. Weiter wird auch die schädliche Wirkung des Aethers auf die Lungen durch Chloroform vermindert werden können. Auch hierin kann die Aetherwirkung auf ein Minimum beschränkt werden.

Die Narkose wird also immer zwei Hauptarten unterscheiden lassen, welche ganz wie die einfachen Aether- oder Chloroformnarkosen ihre Indicationen und Contraindicationen haben, und man wird die Narkose ganz nach den allgemeinen Gesichtspunkten zu wählen haben, je nachdem ob der betr. Kranke an sich eine Aether- oder Chloroformnarkose erfordern würde, müsste man die Wahl treffen, ob Aether oder Chloroform als Grundlage der Narkose zu verwenden sei. Für alle jene Fälle, wo eine bestimmte Narkose nicht von dem Zustande des Kranken erfordert wird, soll man aber die Narkose wählen, welche weiter unten des Genaueren noch erklärt werden soll, und welche als Grundlage den Aether hat. Ehe ich noch weiter auf die Contraindicationen und Indicationen ein-

gehe, will ich erst einmal die näheren Verhältnisse im menschlichen und thierischen Organismus während dieser Narkose schildern und an der Hand der Versuche erklären. Ich werde da die verschiedenen Arten der Narkose berücksichtigen und später darthun, wie die und jene Narkose am besten ausgeführt wird, es wird hier nur nebenbei bemerkt werden, wieviel Aether und Chloroform in jedem Versuch zur Verwendung kam, ohne dabei die Mengen anzugeben, sondern die verwendeten Dosen je nach den dieselben erfordernden Umstände angenommen. Es ist ja nicht möglich, bestimmte Zahlen anzugeben, da zu viele individuelle und andere somatische und pathologische Verhältnisse im Organismus der betäubten Personen bestehen, nach denen der Narcotiseur stets die Dosen dieses oder jenes Narcoticums einrichten muss. Die Prüfung dieser Narkose geschieht ebenfalls auf die verschiedenen Arten, wie sie schon vorher bei der Chloroformsauerstoff- und der Aethersauerstoffnarkose verwendet worden sind, und nach deren Resultaten diese Narkosen auch beurtheilt wurden. Ich werde daher auch hier zuerst mit den klinischen Beobachtungen des Blutdruckes während der Narkose beginnen und werde die Einwirkung dieser combinirten Narkose schildern, wie auch die oben beschriebene Art erforscht und erkannt worden ist. Wenn auch die Zahl der Beobachtungen und einzelnen Experimente eine verhältnissmässig kleine ist, so kann man doch aus den Resultaten derselben schon recht gut die Art und den Charakter der Wirkung dieser Narkosemethode erkennen und beurtheilen, sowie mit den früheren Arten bei anderen Narkosen vergleichend, kritisch beleuchten und beurtheilen. Wie das Urtheil lauten wird, werden wir aus dem Gang der Experimente und deren Schilderung von selbst erfahren.

Der Blutdruck wird, wie wir gesehen haben, durch die Chloroform-Sauerstoffnarkose ebenfalls bedeutend herabgesetzt, es besteht also immer die Gefahr, auch in der Sauerstoffcombination mit Chloroform, dass der Blutdruck bei dazu disponirten Individuen derart herabgesetzt wird, dass eine ernste Gefahr quoad vitam für den Patienten daraus resultirt. Deshalb habe ich versucht, diese üble Nebenwirkung des Chloroforms durch Beimischung von Aether sulfur. auch in der Sauerstoff-Chloroformnarkose verbessern zu können. Die Versuche sind nun folgendermaassen angestellt worden: Bei einem Kranken, welcher mit der Chloroform-Sauerstoffnarkose

betäubt werden sollte, wurde während der Narkose die Messung des Blutdruckes genau so vorgenommen, wie gewöhnlich, und der Stand des Blutdruckes jeder Zeit bestimmt. Wenn nun der Blutdruck unter die vorher von dem Kranken bestimmte Normal-Blutdruckhöhe sank, wurde eine geringe Menge Aether in Tropfenform dem Kranken gegeben. Es lässt sich die Aetherzufuhr ja jeder Zeit sehr leicht reguliren und ausführen, wenn man den Apparat von Roth-Dräger verwendet; aber auch auf andere Weise kann man das thun, wie wir weiter unten zeigen werden. Das erste Experiment war also dieses, festzustellen, ob man die ersten Schwankungen im Blutdruck durch die Pulscontrolle feststellen, und ob die sofortige Aetherzufuhr eine Besserung des Blutdruckes bewirken könnte. Man ersieht schon aus den Blutdruckkurven bei der Chloroform-Sauerstoffnarkose, dass schon nach Eintritt der Toleranz ein Sinken unter die Normal-Blutdruckhöhe in den allermeisten Fällen eintritt. Wenn man den Puls des Patienten fühlt und sich darin einige Uebung verschafft hat, so lernt man auch aus dem Puls des Kranken annähernd erkennen, ob der Blutdruck wesentlich gesunken sei. Es ist natürlich nicht möglich festzustellen, ob der Blutdruck über oder auf, oder dicht unter der Normal-Blutdruckhöhe sich befindet, wenn diese Schwankungen in geringen Grenzen vor sich gehen. Wenn dieselben aber so ausgesprochen sind, wie bei der Chloroformnarkose, kann man schon aus dem Puls die deprimirende Einwirkung erkennen, und es wird dem gewissenhaften Narkotiseur nicht schwer fallen, sich diese Uebung und Fertigkeit zu verschaffen. Ich habe nun die Beobachtung gemacht, dass man in der Chloroform-Sauerstoffnarkose sehr leicht diese Verminderung der Pulsstärke erkennen kann und dann auch sofort fühlt, wie der Blutdruck wenige Secunden nach dem Verabreichen einiger Tropfen Aether sulfur. zu dem Chloroform wieder steigt, indem man den Puls bedeutend kräftiger schlagen fühlt. Es ist vor allen Dingen die Stärke des Blutdruckes dadurch sofort nachzuweisen, dass man die Comprimirbarkeit der Arterie prüft. Man kann sehr leicht fühlen, wie die Arterie vor Beginn der Toleranz also im Stadium II stark gefüllt und gespannt ist, und kann dann sehr bald nach Eintritt der Toleranz bemerken, wie diese Spannung des Pulses geringer wird. Es ist also immerhin möglich, etwaige stärkere Depressionen des Blutdruckes durch die

Pulsbeurtheilung festzustellen. Aber es ist dies zunächst garnicht unbedingt erforderlich, denn man kann annehmen, dass kurz nach Eintritt der Toleranz eine beträchtliche Verminderung des Blutdruckes stattfindet, und dieselbe bekämpft man daher stets am besten durch Aether. Man kann also sehr bald nach Eintritt der Toleranz etwas Aether verabreichen. Nun ist es aber nothwendig, weiter den Puls zu beobachten, um wieder feststellen zu können, wann die Aetherwirkung wieder nachlässt und der Blutdruck sinkt, denn wenn man auch den Blutdruck zunächst durch die Aethergabe steigert, so wird sehr bald nach Sistiren der Aetherzufuhr auch der Blutdruck wieder sinken. Wann dies eintritt, kann man nicht anders erfahren, als durch Pulscontrolle. Wenn man den Aether ohne Indication wegen Depression des Blutdruckes geben wollte, so wäre dies ein grosser Schematismus, der wohl zu wenig guten Resultaten führen würde. Man kann aber am Puls die Steigerung durch Aether und die Verminderung des Blutdruckes nach Abklingen der Aetherwirkung sehr gut feststellen. Die Experimente dieser Art haben nun zunächst ergeben, dass man in der Curve des Blutdruckes sofort die Einwirkung des Aethers constatiren kann, das Quecksilbermanometer steigt sofort um ein beträchtliches. Diese Verhältnisse erkennt man aus der Abbildung einer Curve des Blutdruckes, welche in Fig. 8, Taf. II, wiedergegeben ist. Man ersieht aus dieser Curve sehr deutlich die Erfolge der Aetherwirkung, indem stets an den Zeitpunkten, wo der Blutdruck unter die Normal-Blutdruckhöhe sank, eine Aetherzufuhr verabreicht wurde, welche dann eine ziemlich lange Zeit anhielt, indem sie den Blutdruck ziemlich lange Zeit noch über der Normal-Blutdruckhöhe hielt. Es dauerte je nach der Dosis von Aether die Wirkung 5—10 Minuten an. Um die Verhältnisse hier genauer ermitteln zu können, habe ich die Messungen öfter als jede Minute vorgenommen und meist alle $\frac{1}{2}$ Minuten den ewig schwankenden Stand notirt, so dass auch die Zahlen der Minuten in der Curve von 5 zu 5 vermehrt sind, während ich in den anderen Curven die Felder von 10 zu 10 Minuten bezeichnete und dort die Notirungen des HgStandes alle Minuten vornahm. Es kommen ja dabei oft nicht immer genau 10 Notirungen in der Curve zu Stande — was ja nicht von Belang ist — denn die Verhältnisse verhindern manchmal die allminütlichen Aufzeichnungen. Jedenfalls erkennt man aus dieser Curve die

Einwirkung des Aethers auf den Blutdruck während der Chloroformnarkose sehr genau und diese typische Curve ist von Bedeutung. Natürlich wird man die Curve bei der Chloroform-Aethernarkose nicht immer derart erlangen, sondern man wird für die correcte Narkose eine ganz andere Curve erzielen. Man muss nun natürlich bemüht sein, die grossen Unterschiede in der Druckhöhe zu vermeiden, denn die correcte Chloroform-Aether-Sauerstoffnarkose muss sich dadurch auszeichnen, dass der Blutdruck dauernd wenigstens auf oder etwas über der Normalblutdruckhöhe sich findet. Wenn man solche Curven mit Chloroform und Aether erreicht, so kann man sagen, dass man die Narkose richtig combinirt hat, denn man hat da den Aether in richtigen Mengen und zur richtigen Zeit angewendet. Gerade darin liegen die Schwierigkeiten, indem man nur durch die Beobachtung des Kranken und die Pulscontrolle die richtigen Augenblicke für die Aetherzufuhr und die richtigen Dosen wählt, ohne zu grosse Dosen zu verabreichen, welche dann üble Aetherwirkungen verursachen können. Ich habe in dieser Narkose mit Absicht die Dosen so gegeben, dass der Blutdruck sichtbar beeinflusst wurde. Dass es nun aber möglich ist, auch die Narkosen so zu arrangiren, dass der Blutdruck dauernd ein normaler ist, und die Curve immer über der Normalblutdruckhöhe sich bewegt, zeigen die anderen Curven, welche ich nun während der correcten Chloroform-Aether-Sauerstoffnarkose aufgenommen habe. Diese weiteren Curven, wie sie in den folgenden Abbildungen auf Tafel II dargestellt sind, zeigen, dass man dieses Ideal sehr leicht erreichen kann. Immerhin sieht man bei einigen Curven, dass hie und da ein tieferes Sinken stattgefunden hat, worauf dann ein dauernder Anstieg wieder erfolgte. Aber diese Zeichen der Punkte, wo Aether neu verabreicht wurde, sind in manchen Curven ganz weggefallen. Dieselben verlaufen ganz glatt und durchweg auf oder über der Normalblutdruckhöhe, ein Zeichen also, dass eine starke und ausreichende Anregung auf das Herz und den Blutdruck ausgeübt wurde, so dass eine zu tiefe Depression des Blutdruckes durch das Chloroform nicht ausgeübt werden konnte. Es sind folgende 3 Curven noch aufgenommen, welche das Gesagte veranschaulichen und in beistehender Abbildung, in Fig. 9, Tafel II, gezeichnet worden sind.

Wenn man nun diese Narkose näher betrachtet, so ist die-

selbe derart vorgenommen worden, dass dem Patienten zunächst nur Chloroform verabreicht wurde, bis derselbe in Toleranz gebracht war. Von dem Moment an, wo die Toleranz eintrat, wurde dem Patienten neben dem Chloroform noch Aether gegeben und zwar in ganz geringen Mengen. Die Chloroformdosen konnten jetzt oft eine Zeitlang weggelassen werden, und der Kranke athmete einige Minuten nur Sauerstoff-Aether, dann erhielt er wieder einige Tropfen Chloroform, und so weiter in stetem Wechsel, wobei es abhängig gemacht wurde, ob und wieviel und welches Narcoticum gegeben werden sollte, von der Reaction der Pupillen, dem Verhalten des Pulses und den sonstigen Verhältnissen. Diese Narkose stellt ja entschieden die beste Art der Combination bei Vorherrschen des Chloroforms dar. Wenn man also eine nach Möglichkeit beschränkte toxische Wirkung der Narkose auf den Organismus erreichen will, so muss man derart verfahren, wobei das Grundprinzip immer das ist, jedes Narcoticum nach Möglichkeit zu beschränken. Darin liegt der Werth der Narkose, die Kunst des Narkotiseurs, die Narcotica weitmöglichst auszunützen, ihre narkotische Kraft so viel als möglich wirksam zu machen und dabei die toxischen Nebenwirkungen weitmöglichst zu beschränken. Man erreicht dabei eine Narkose, in der allerdings das Chloroform im Grossen und Ganzen vorherrscht, in der aber weder das Chloroform, noch der Aether zu schwer toxischen Einwirkungen gelangen können.

Betrachten wir nunmehr die Verhältnisse bei der anderen Art der Narkose, bei welcher man den Aether sulfuricus als Grundlage, als Hauptnarcoticum verwendet, und hier vor Allem die Einflüsse dieser Narkose auf den Blutdruck. Wenn man die Aethernarkose mit Chloroform verbindet, so muss vor Allem darauf geachtet werden, dass das Chloroform nur in minimalsten Mengen gegeben wird, denn in grösseren Mengen verabreicht, verursacht dasselbe Depression des Blutdruckes; derselbe ist ja in der Aethernarkose ein dauernd hoher, und man darf unter Benützen der stärkeren narkotischen Kraft des Chloroforms, nicht den Vortheil, den besten Einfluss des Aethers, die Steigerung des Blutdruckes, durch die üble Wirkung des Chloroforms vernichten. Es ist daher vor allen Dingen darauf zu achten, dass man das Chloroform zur Vertiefung der Narkose nur in den geringst wirksamen Mengen, der

Zahl von wenigen Tropfen braucht und verabreicht. Hat man doch verschiedentlich beobachtet, dass selbst bei der offenen Tropfmethode wenige Tropfen von Chloroform genügen, um die Toleranz in der Aethernarkose zu erreichen (Witzel, Hofmann etc.). Schon 5—10 Tropfen Chloroform haben eine starke narkotische Wirkung, wenn der betreffende Kranke schon mit anderen Narcotica halb betäubt ist. Wenn man nun dazu noch einen geschlossenen Apparat, wie den von Roth-Dräger, verwendet, kommen die Chloroformtropfen noch stärker zur Wirkung, hier kann man mit 5 Tropfen so viel erreichen, wie bei der offenen Methode mit 10 Tropfen. Einen wie bedeutenden Einfluss die Chloroformgaben auf den Blutdruck in der Aether-Sauerstoffnarkose haben und ausüben können, zeigt folgender Versuch. Ich habe eine Person mit Aether-Sauerstoff bis zum Beginn des Stadium II der Narkose betäubt, und um die Toleranz schneller und leichter zu erreichen, wurden wenige Tropfen Chloroform dazugegeben, und mit Hülfe von 10 Tropfen ist die Toleranz innerhalb weniger Minuten erreicht. Der Blutdruck war vor Eintritt der Toleranz bedeutend über der Normalblutdruckhöhe, und es wurden nun folgende Experimente ausgeführt. Der Blutdruck wird alle $\frac{1}{2}$ Minuten aufgezeichnet und gemessen, wobei sich immer jetzt, da der Kranke nur mit Aether weiter betäubt wird, derselbe über der Normalblutdruckhöhe hält. Nach einigen Minuten wird an Stelle des Aether Chloroform gegeben, in Tropfen, und zwar so viel, dass der Kranke mit demselben in der Toleranz erhalten wird. Die Tropfen werden in langsamem Tropfenfall gegeben und es zeigt sich nach wenigen Sekunden bereits ein langsames Sinken des Blutdruckes, und zwar sinkt derselbe bei fortgesetzter Chloroformzufuhr langsam unter die Normalblutdruckhöhe, bisweilen auch einmal plötzlich einige Millimeter fallend und so einen plötzlichen Tiefstand einnehmend. Man ersieht dasselbe aus der Abbildung der Curve in Fig. 10, Taf. II. Man sieht daselbst die Curve im Anfang über der Normalblutdruckhöhe und darauf nach Eintritt der Toleranz bei Gaben von Chloroform theils langsam, theils auch rasch abfallen. Bei den einzelnen Aenderungen in der Curve sieht man ein C oder ein A, welches bedeutet, dass in dieser Zeit Chloroform, oder Aether sulfur. verabreicht wurde. Diese Einflüsse des Chloroforms auf den Blutdruck findet man ja

nicht bei allen Kranken so deutlich, denn es kommen oft andere Einflüsse dazu, welche den Blutdruck an sich beeinflussen. Wenn man aber eine ganz gesunde Person mit ruhigem Herzschlag und ohne psychische Alteration zu diesem Experiment verwendet, gelingt es zweifellos, diese Wirkung des Chloroforms durch den Blutdruck festzustellen. Man darf aber nicht vergessen, dass hier absichtlich die Dosen des Chloroforms so gewählt und verabreicht wurden, dass man diese Curve erhielt. An der gut geleiteten Aether-Chloroform-Sauerstoffnarkose dürfen derartige Remissionen nicht vorkommen, es muss eine dauernd normale Höhe des Blutdruckes vorhanden sein. Es ist auch sehr leicht möglich, diesen Anforderungen gerecht zu werden, denn man muss dabei nur das beachten, dass man die Chloroformgaben in kleinsten Mengen, in feinsten Dosen, verabreicht. Dabei ist es gerathen, den Aether nicht in vollen Dosen nebenbei zu verabreichen. Dies ist nur erlaubt in der Zeit vor Eintritt der Toleranz, während nach Eintritt tiefer Narkose dieselbe nur weiter erhalten werden soll, und dazu genügen in den meisten Fällen schon geringe Aetherdosen. Doch man wird auch während dieser Zeit den Aether zeitweise durch wenige Tropfen Chloroform ersetzen, da man dadurch Aether spart, und den Kranken sehr tief betäubt, damit alle Muskeln schlaff, alle Reflexe aufgehoben sind, falls dies, wie es in den allermeisten Fällen langer Narkosen das Haupterforderniss ist, von dem Operateur verlangt wird. Der Grund, weshalb man den Aether mit Chloroform combinirt, ist ja überhaupt darin gelegen, dass man einerseits die Narkose vertieft, was bei Leuten, die schwer zu betäuben sind, unbedingt nothwendig ist, andererseits eine Ersparniss an Aether bewirkt, wodurch auch dem Aether eine geringere Gelegenheit gegeben ist, seine üblen Wirkungen auf den Organismus zu entfalten. Wenn man nun das Chloroform nur in kleinen Mengen und abwechselnd mit Aether, hie und da auch, wenn nöthig, mit Aether gemischt verabreicht und dabei den Puls der Kranken genau beobachtet, ebenso die übrigen Functionen des Organismus genau im Auge behält, und die Dosen in kleinen Zwischenräumen ändert, kann man eine Narkose erzielen, bei welcher der Blutdruck nur wenig Verschiedenheiten von dem im normalen Leben hat, und dessen Curve einen ruhigen Charakter zeigt, so dass man bei oberflächlichem Betrachten gar keine Unregelmässig-

keiten bemerkt, sondern nur erst bei genauerem Studium der Curve geringe Einflüsse der verschiedenen Narcotica finden kann. In der Fig. 11, Taf. II, findet man drei Curven, welche während der Aether-Chloroform-Sauerstoffnarkose aufgenommen sind.

Man erkennt immerhin in den Curven einige Senkungen ab und zu, welche bisweilen durch die Chloroformwirkung hervor gebracht worden sind, doch es lässt sich bei einiger Uebung dieser stärkere Einfluss des Chloroforms vermeiden, wie aus der Curve 2 dieser Figur ersichtlich ist, denn in dieser Curve ist eine Chloroformwirkung nicht zu bemerken. Gewisse Schwankungen im Blutdruck treten natürlich ein, und man kann dieselben nicht immer auf die Narcoticumwirkung beziehen, namentlich bei vorübergehenden mässigen Unregelmässigkeiten sind oft andere Ursachen vorhanden. Jedenfalls sind diese 3 Curven von überaus regelmässiger Form und Verlauf, so dass man die Narkose, welche diese regelmässige Curve erzeugt, als eine hinsichtlich des Blutdrucks sehr günstige Betäubung ansehen muss. Man kann also mit vollem Recht behaupten, dass die Combination der Aethernarkose mit der Chloroformwirkung zu ganz vorzüglichen Betäubungen führt, denn auch der Verlauf dieser Narkosen in klinischer Hinsicht ist ein ganz vorzüglicher, ohne jede üblen Nebenwirkungen. Jedenfalls ist die gefährliche Chloroformwirkung durch den Aether bis zu einem gewissen Grade aufgehoben, nämlich die deprimirende Wirkung auf das Herz. Wenn schon durch den Sauerstoff allein diese üble Chloroformwirkung bis zu einem gewissen Grade gebessert wird, so kann man mit der Combination dieser Narkose mit Aether eine noch viel intensivere anregende Einwirkung auf das Herz und somit eine Steigerung des Blutdruckes bewirken.

Natürlich ist es auch möglich, die Chloroformnarkose ohne Sauerstoff nur mit Aether combinirt dahin zu beeinflussen, dass der Blutdruck ebenfalls normal bleibt und nicht Depressionen gefährlicher Art durch die Chloroformwirkung entstehen. Allein man braucht dazu viel mehr Aether, und es liegt dann immer die Gefahr nahe, dass der Aether an sich den Organismus übel beeinflusse. Der Sauerstoff ist in der Combination mit den Narcotica ein vorzügliches Mittel zur Unterstützung der narkotischen Kraft und somit zur Vertiefung der Narkose und Ersparniss von Narcoticummengen. Darin liegt der grosse Werth der Sauerstoffgegenwart, dass man

mit den geringsten Mengen des zugefügten Aethers oder Chloroforms schon intensive Einwirkungen erzielt und das zweite Narcoticum in so geringen Mengen nur zu verabreichen braucht, dass eine üble Wirkung desselben ausgeschlossen ist.

Nach diesen Untersuchungen wollen wir nunmehr die Combinationen der beiden Narcotica auch auf ihre Einflüsse auf die inneren lebenswichtigen Organe untersuchen. Es ist daher zuerst die Narkose mit der Grundlage von Chloroform und der Ergänzung durch Aether zu betrachten, und zwar ganz analog den bei der einfachen Chloroformsauerstoffnarkose vorgenommenen Experimenten soll auch diese Methode behandelt werden. Die mit dieser Combination an Hunden vorgenommene Narkose wurde genau so ausgeführt, und zwar wurde dabei durch directe Messung des Blutdruckes derart verfahren, dass durch die Combination des Aethers die Blutdruckhöhe immer dicht über der Normalblutdruckhöhe sich befand. Diese Narkose, welche den Blutdruck immer normal erhält, ist die denkbar beste Narkose, und da bei den Thieren die Pulscontrole bedeutend erschwert ist, so habe ich den Blutdruck direct durch Messung mittels Manometers bestimmt und die Aethergaben nach dem Blutdruck eingerichtet. So wurde das Thier viermal in Zwischenräumen von je 12—20 Stunden narkotisiert, und zwar dauerte jede Narkose $1 - 1\frac{1}{4}$ Stunde. Nach diesen Narkosen wurde das Thier getödtet, und die inneren Organe wurden untersucht. Was nun zuerst den Verlauf dieser Narkosen anlangt, so war der Verbrauch an Chloroform und Aether auffallend gering, es war zwar die Narkose hauptsächlich eine Chloroformnarkose, doch auch der Aether wirkte mit, aber in jeweiligen Mengen, die üble Wirkungen auf den Organismus nicht ausüben konnten. Weiter war die Excitation eine sehr geringe, die Toleranz trat sehr rasch ein, und die Narkose war tief und ruhig. Die Untersuchung der Organe der Thiere nach den Narkosen ergab ein Bild, welches in den folgenden Abschnitten näher beschrieben werden soll. Die Narkosen waren im allgemeinen genau so ausgeführt, wie die Experimente mit den Chloroformsauerstoffnarkosen.

Die Befunde waren also direkt mit denen nach den Narkosen mit Chloroformsauerstoff oder mit Aethersauerstoff zu vergleichen. Das Befinden der Thiere war nach diesen vier langen Narkosen immer ein gutes, jedenfalls bedeutend besseres, als nach vier ein-

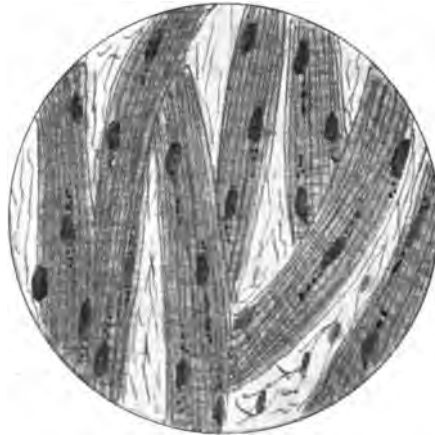fachen Chloroformnarkosen. Von denselben starb nur ein Thier am Ende der vierten Narkose, die anderen hätten noch weiter gelebt, wenn sie nicht für die Section hätten getödtet werden müssen. Die Veränderungen im Centralnervensystem waren im Ganzen bedeutend weniger ausgebreitet, als nach den Chloroformsauerstoffnarkosen. Die Veränderungen, welche sich im Cerebrum fanden, bestanden hauptsächlich in Fettmetamorphose der Gefässwandungen, und zwar fand sich die Fettmetamorphose spärlicher als nach Chloroformsauerstoffnarkosen, es waren entschieden weniger Gefässe ergriffen. Vielleicht sind aber die ersten Anfänge der Affection in manchen Gefässrandzellen überschen worden. Wenn man vielleicht auch bei genauer Untersuchung der Präparate und Leukocyten, auch der geringsten Fettanhäufungen in den Gefässwandungen eine gleiche Anzahl von erkrankten Gefässen findet, so muss man doch entschieden die Veränderung als bedeutend geringer ansehen als nach den Chloroformsauerstoffnarkosen. Die Fetttropfen, welche ich in dem Cerebrum analog den früheren Angaben fand, waren nur klein, von feinem und mittelfeinem Korn und in viel geringerer Zahl vorhanden, meist nur 2—3, selten 5—6 Tropfen in einem Gefässquerschnitte. Man kann sagen, dass die Affection bedeutend geringer war, als nach den Chloroformsauerstoffnarkosen, doch war sie deutlich nachweisbar und erkennbar. In den Ganglienzellen war bisweilen wenig Fett zu finden, hie und da einige feine Fetttropfen im Protoplasma derselben. Die Fettmetamorphose der Gefässe war sowohl im Gross- wie Kleinhirn gleich stark vorhanden.

Die weiteren pathologischen Einwirkungen der Narkose auf das Herz waren nur sehr gering und wenig deutlich, wenn auch Fett hie und da in den üblichen Mengen zu finden war, so war dasselbe doch in viel geringeren Mengen vorhanden, man findet in den Muskelfasern die Querstreifung verwaschen und nicht deutlich, und in der Gegend der Kerne sind Haufen von Fetttropfen vorhanden, welche in typischer Weise angeordnet, aber viel weniger gross sind als bei der Chloroformsauerstoffnarkose. Das Bild der Veränderungen in dem Myocard ist in der Figur 14 dargestellt, und man erkennt bei dem Vergleiche mit anderen Bildern, wie die Fetthaufen in der Achse der Kerne bedeutend kleiner sind. Die Fetttropfen sind kleiner und weniger zahlreich, und es giebt hie und da auch Stellen im Myocard, wo in den Fasern kein Fett zu

finden ist. Wenn auch diese noch von der Fettmetamorphose weniger ergriffenen Stellen, in denen, wenn auch Fett fehlt, so doch die Structur verwaschen und undeutlich ist, selten und klein sind, so zeigen sie doch, dass das Chloroform in diesen Narkosen bei weitem weniger toxisch eingewirkt hat. Nirgends finden sich im Myocard Fasern, welche vollkommen mit feinen Fetttropfen durchsetzt sind, immer findet man nur kleine Haufen neben den Kernen.

Die Befunde in der Leber sind allerdings bei weitem hochgradiger als im Herzen. Die Leber bietet in toto das Bild der trüben Schwellung und zeigt mässige Hyperämie. Die Zellen sind

Figur 14.



Herz vom Hund nach 4 Chloroform-Aether-Sauerstoffnarkosen.


trübe, wolkig und ungleichmässig gefärbt, die Contouren sind verwaschen, man erkennt aber noch meist die Begrenzungen der einzelnen Zellen. An den nach Flemming behandelten Schnitten sieht man reichlich Fett in den Leberzellen. Meist findet man die Zellen mit einigen feinen bis stellenweis mittelgrossen Fetttropfen erfüllt, es lassen sich 2—5 Tropfen im Protoplasma zählen. Das Bild dieser Fettmetamorphose ist in Figur 15 abgebildet, und man erkennt deutlich beim Vergleich mit den Veränderungen nach Chloroformsauerstoffnarkosen eine bedeutend geringere Affection der Zellen. Die Fettansammlung ist in dem Centrum der Acini bedeutend weniger und geringer als in der Peripherie der Acini, während in den Zellen der centralen Partien 1—3 Fetttropfen meist

feinen Kornes zu finden sind, gewahrt man in den Zellen der peripheren Gewebstheile 3—5 Tropfen, und zwar sind dieselben bisweilen von mittelgrossem Korn. Durch diese verschieden starke Affection der Leber erhält man bei der Betrachtung der Präparate mit schwacher Vergrösserung ein fleckiges Aussehen der Leberstructur, weil die schwarz gefärbten Fetttropfen in den peripheren Zellen dunklere Färbung hervorbringen, als die viel spärlicheren und feineren Tropfen in den Centren der Acini. Es ist diese Vertheilung der Fettmetamorphose stets vorhanden. Entgegen den Veränderungen nach 4 Chloroformsauerstoffnarkosen fehlt hier die Nekrose und der Zerfall der Leberzellen vollkommen. Findet sich Nekrose und Zerfall in den peripheren Theilen, so erhält man bei der Färbung der Präparate mit Hämatoxylin-Eosin gerade das entgegengesetzte Aussehen, weil die nekrotischen Protoplasmaschollen wenig oder gar keine Farbe annehmen, so dass das Lebergewebe daselbst heller gefärbt erscheint. Die Bilder der Leberpräparate nach den 4 Chloroformäthersauerstoffnarkosen zeigen also eine viel geringere Veränderung in der Leber, als die Chloroformsauerstoffnarkosen hervorzubringen vermögen. Immerhin sind aber die Leberaffectionen doch recht beträchtlich, verhältnissmässig stärker als die Veränderungen im Herzen. Wenn man nun die Leber nach einer oder zwei solchen Chloroformäthersauerstoffnarkosen untersucht, so gewahrt man allerdings noch recht geringe Affection der Zellen, nach einer 60 Minuten dauernden Narkose fand sich in dem resecirten Leberstück noch keine nennenswerthe Fettmetamorphose, während nach zwei weiteren Narkosen dieselbe schon deutlich nachweisbar war. Man erkennt also doch aus diesen Befunden, dass die Gefahr der Fettmetamorphose nach diesen Narkosen eine geringere ist, als nach allen bisher üblichen Betäubungen.

In den Nieren waren die Veränderungen nach 4 Narkosen verhältnissmässig ähnlich denen in der Leber. Es fand sich hier deutliche Fettmetamorphose in den Tubuli contorti, hier war in den Zellen das Fett in feinen und mittelgrossen Tropfen zu finden, meist 4—6 Tropfen, während Nekrose und Zerfall der Epithelien hier nicht vorhanden war. In den Tubuli recti war das Fett bedeutend spärlicher vorhanden, man sieht hier oft nur einige feine Fetttröpfchen im Protoplasma, stellenweise sind die Zellen ganz ohne Fett, ebenso ist in den Zellen der Harncanälchen der Pyra-

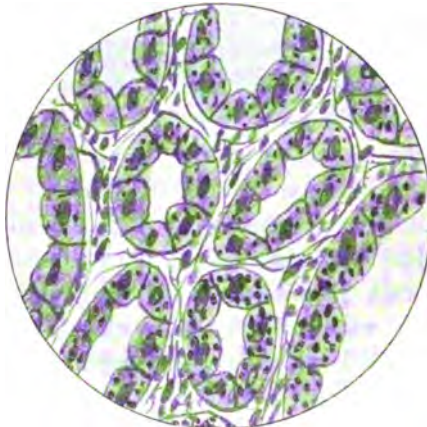
miden nur selten Fett zu finden. Hauptsächlich sind die Nierenepithelien der Tubuli contorti afficirt, daselbst findet sich das Bild der Fettmetamorphose, wie es Figur 16 angiebt. In den Glomeruli

Figur 15.



Leber vom Hund nach 4 Chloroform-Aether-Sauerstoffnarkosen (stark vergrössert).

Figur 16.



Niere vom Hund nach 4 Chloroform-Aether-Sauerstoffnarkosen.

ist kein Fett vorhanden, es findet sich mässige Hyperämie, auch in den übrigen Nieren ist Hyperämie mässigen Grades vorhanden, doch sind Hämorrhagien auch subcapsulär nicht zu finden. Die Nierenepithelien zeigen durchweg trübe Schwellung und die Con-

turen, die Nierenstructur, die Zellgrenzen sind undeutlich, verwaschen. Diese Affection der Niere ist entschieden weniger und geringer, als ich sie nach 4 Chloroformsauerstoffnarkosen gefunden habe. Wenn man die Niere nach 2 solchen Chloroformäthersauerstoffnarkosen untersucht, so lässt sich jetzt eine eben beginnende Fettmetamorphose finden, Fett ist nur in feinen Tropfen in den Zellen der Tubuli contorti zu finden, während in den Zellen der übrigen Niere noch keine Fetttropfen auftraten.

Die Befunde in den Lungen sind folgende gewesen: Während dieser Narkosen bemerkt man nur eine ganz mässige Vermehrung der Schleim- und Speichelsekretion im Mund und Rachen. Die Untersuchung der Lungen der viermal narkotisirten Thiere ergibt folgenden Befund: In den Alveolen der Lungen finden sich nur an wenigen Stellen geringe Mengen von angesammelten Schleimmassen, nirgends werden die Alveolen von diesen Schleimmengen erfüllt, auch in den Alveolen der während der Narkosen bei der Lagerung abhängigen Partien der Lungen ist nicht mehr Schleim zu finden, man sieht daselbst nur ab und zu einige Alveolen bis zur Hälfte von Schleim angefüllt. Im Lungengewebe ist eine bedeutende Hyperämie nicht zu finden, Hämorrhagien, parenchymatöse wie subpleurale sind nicht zu sehen. Wenn man nun die Untersuchung der Lungen nach der Flemming'schen Methode vornimmt und die Präparate betrachtet, so gewahrt man in den Zellen des respiratorischen Epithels eine mässige Fettmetamorphose. Man findet in den Zellen der Alveolen, in den Zellen der Bronchialschleimhaut feine Fetttropfen, deren Zahl wechselnd von einigen wenigen bis zu 5—6 Tropfen festgestellt wird, und es zeigen sich nicht alle Zellen des respiratorischen Epithels gleichmässig angegriffen, sondern nur hier und da kann man die afficirten Zellen nachweisen. Es ist zweifellos diese Affection der Lunge geringer als bei den Chloroform-Sauerstoffnarkosen, doch ist der Unterschied nicht sehr stark. Während die Fettmetamorphose nicht viel geringer zu finden ist, kann man die Salivation besonders reducirt nennen, die Schleimabsonderung ist viel geringer als nach den Chloroform-Sauerstoffnarkosen. Dieser letztere Befund ist sehr wichtig, denn er zeigt, dass der nebenbei verwendete Aether in solch geringen Mengen nur angewendet worden ist, dass er eine vermehrte Salivation nicht bewirken konnte. Es ist dies auch das erste Erforderniss bei der

Combination der beiden Narcotica, dass das zweite nur zur Hülfe, nicht als selbstständig wirkender Körper verwendet wird.

Die Veränderungen nach der Chloroform-Sauerstoffnarkose zeigen im Grossen und Ganzen in den Veränderungen in den Organen die Chloroformwirkung an sich. Es soll nun das Resultat der Einwirkungen der Aether-Chloroform-Sauerstoffnarkose besprochen werden, bei welcher das Chloroform, wie oben schon erwähnt wurde, nur in minimalen Mengen verabreicht wird. Die Experimente werden in genau derselben Art vorgenommen, und es fand sich bei den Thieren nach vier Narkosen in dem Centralnervensystem eine Fettmetamorphose sehr geringen Grades, wie sie der einfachen Aethernarkose bei gleicher Dauer der Einwirkung noch lange nicht eigen ist. Das Fett in den Wandungen der Blutgefässe ist zwar deutlich vorhanden, doch ist dasselbe nur in kleinen Mengen zu finden. Die Tropfen sind fein und mittelgross und es sind nur 4—6 an einem Haufen theilhaft. Vielfach findet man diese Fetthaufen in den Capillaren, und es erfüllt das Fett dann eine Zelle der Wandung vollkommen. Jedenfalls ist diese Affection bedeutend weniger, aber doch deutlich zu finden. In den Ganglienzellen ist nur selten wenig Fett in feinen Tropfen zu sehen.

Die Veränderungen im Herzen sind ebenfalls nur sehr gering, das Myocard zeigt trübe Schwellung, und in den Muskelfasern zeigt sich ab und zu Fett in kleinen Haufen neben den Kernen, nicht alle Fasern sind befallen, doch findet man immerhin das Fett so oft, dass jede zweite Faser solches zeigt, aber die Haufen sind klein. Die Querstreifung ist stellenweis erhalten, stellenweis vollkommen verschwunden.

In der Leber ist bedeutend stärkere Fettmetamorphose zu finden. Die Leberzellen sind trübe geschwollen, das Protoplasma ist wolkig, die Zellgrenzen sind verwaschen und undeutlich. In den Zellen im Centrum der Acini ist wenig Fett; 1—3 Tropfen feinen Kornes sind hier und da zu finden, daneben sind Zellen, in denen kein Fett vorhanden ist, es sind hier die Hälfte der Zellen nicht von Fett erfüllt. In den Zellen der Peripherie ist viel Fett vorhanden, alle Zellen sind befallen, es finden sich 3—6 Tropfen in den Zellen. Nekrose ist nicht vorhanden. Die Leber ist wenig hyperämisch, Hämorrhagien sind nicht nachweisbar. Diese Affec-

tion der Leber ist entschieden geringer, als nach Aethersauerstoffnarkosen. Nach einer Narkose findet sich in der Leber noch sehr wenig Fett, nur hier und da sieht man in den peripheren Partien die Zellen von einigen feinen Fetttropfen erfüllt, sonst sieht man nur trübe Schwellung der Zellen. Nach zwei Narkosen ist die Fettmetamorphose schon deutlich, man sieht deutliche Fettmassen in den Zellen der Peripherie der Acini.

Die Nieren zeigen ein ähnliches Bild. In den Zellen der Tubuli contorti findet sich reichlich Fett in feinen bis mittelgrossen Tropfen von 2—6 Stück, Nekrose ist nicht vorhanden. In den Nierenepithelien der Tubuli recti ist nicht immer Fett nachweisbar. Allerdings findet sich in den meisten Zellen etwas Fett, 1—3 Tropfen, doch sind auch zahlreiche Zellen ohne Fett deutlich, in den Pyramiden ist wenig Fett zu finden. In allen Zellen aber sieht man deutlich die trübe Schwellung, das Protoplasma ist körnig, wolkig und färbt sich ungleichmässig. Wenn man auch nicht überall Fett findet, so ist doch der Beginn der Fettmetamorphose deutlich überall vorhanden. Diese Fettmetamorphose in den Nieren ist bedeutend geringer, als bei der einfachen Aethernarkose, sie ist auch etwas weniger, als bei der Aethersauerstoffnarkose, aber sie ist immerhin stark vorhanden. Daneben findet sich mässige Hyperämie der Nieren, keine Hämorrhagien, in den Glomeruli ist kein Fett, doch sind dieselben hyperämisch.

Bedeutender als all diese Affectionen sind die Veränderungen in den Lungen. Hier findet man nur eine sehr mässige Salivation. Es zeigen sich in den abhängigen Partien der Lungen Stellen, wo die Alveolen mit Schleim erfüllt sind, doch es sind diese Bezirke klein aber häufig, und es ist keine Rundzelleninfiltration in der Umgebung. Die Alveolen sind total oder zur Hälfte in diesen Bezirken mit Schleim erfüllt. Diese infiltrirten Bezirke waren nur in den abhängigen Bezirken zu finden und nicht sehr zahlreich und gross. Es ist also noch eine geringe Salivation vorhanden.

Was die Epithelzellen anlangt, so fand sich eine mässige Fettmetamorphose, die etwas geringer ist, als nach Aethersauerstoffnarkosen. Es war in den Zellen der Alveolen und den Epithelzellen der Bronchialschleimhaut Fett in feinen Tropfen zu finden, doch nicht in allen Zellen, es waren nur hier und da einige Zellen erkrankt, die anderen waren gesund. Diese Fettmetamorphose war

stärker in den Alveolen als in den Bronchien. In der Lunge war deutliche geringe Hyperämie vorhanden, doch waren keine Hämorrhagien im Parenchym wie subpleural vorhanden. Diese Affection der Lungen ist wenig verschieden von der nach Aethersauerstoffnarkosen, doch etwas geringer.

Die Respiration wird in dieser Narkose nur wenig beeinflusst, bei den Narkosen an Kranken findet man weder Cyanose im Gesicht, noch röchelnde Athmung, der Stertor der Aethernarkose fehlt vollkommen. Auch die im Rachen vermehrt abgesonderten Speichelmengen sind auffallend gering. Es ist nur wenig Speichel, der bei der dorsalen Reclination des Kopfes aus Mund und Nase fließt. Es wird daher auch kein Rasseln und stertoröses Athmen erzeugt, weil der Speichel fehlt, der den Kehlkopfengang verlegt. Die Athemthätigkeit wird in dieser Narkose ebenfalls wenig beeinflusst, die Zahl der Athemzüge war immer über der normalen Athmungszahl, auch die Intensität und Tiefe der einzelnen Athemzüge wird nicht deprimirt, sondern die Athmung bleibt fast normal. Die Controlle der Athemzüge in der Minute während der Narkose ergab vollkommen normale Zahlen.

Es sind somit die Einwirkungen dieser Narkosen auf die inneren Organe erörtert worden und wir werden nun diese Befunde kurz kritisch betrachten und mit einander vergleichen. Man hat hier zwei an sich verschiedene Narkosen vor sich, die eine, welche Chloroform in vermehrten Dosen verabreicht und hauptsächlich als Chloroformnarkose aufzufassen ist, und welcher Aether nur in ganz geringem Maasse beigegeben wird, und die andere, welche den Aether als Grundlage hat und Chloroform zur Aushilfe in geringen Dosen verwendet. Der Hauptvortheil dieser Narkosen liegt eben darin, dass man den Kranken je nach den obwaltenden somatischen Verhältnissen unter die eine oder andere Narkose versetzt und das zweite Narcoticum nebenbei verabreicht, aber nur in Dosen, dass es allein narkotisch wirkt, also das Hauptnarcoticum unterstützt und nur noch in seinen günstigen Wirkungen auftreten kann, während es aber nicht vermag, die ihm eigenen toxischen Einwirkungen in wesentlicher Art zu entfalten. Es war von vornherein fraglich, ob man in der Praxis dies erreichen konnte. Die Experimente sind deshalb von mir herangezogen worden, und es waren von Anfang an zwei Möglichkeiten vorhanden, nämlich die eine, welche darin

bestand, dass die Experimente mit diesen combinirten Narkosen eine wesentlich stärkere toxische Wirkung des Narcoticums, das als Grundlage gewählt worden war, ergaben, die sich einerseits in einer stärkeren Fettmetamorphose, andererseits in einer hochgradigeren Salivation und Schleimabsonderung sowie Beeinflussung des Blutdruckes, hochgradiger, als man diese pathologischen Zustände bei den einfachen Chloroform- oder Aether-Sauerstoffnarkosen nachgewiesen hatte, darthun musste, und die zweite Möglichkeit, welche eine Veränderung in den inneren Organen, also eine toxische Wirkung der Narkose zeigte, die der nach der einfachen Chloroform- oder Aether-Sauerstoffnarkose entweder gleich war oder sich sogar geringer als diese erwies. Es ist die zweite Möglichkeit eingetroffen, und es haben die Resultate nachgewiesen, dass man durch die Combination eine geringere toxische Wirkung erlangen kann. Es muss aber ganz besonders darauf aufmerksam gemacht werden, dass es in der Hand des Narkotiseurs stets gelegen ist, ob er dies erreicht oder nicht. Er kann es sehr leicht erreichen, wenn er einen entsprechenden Narkoseapparat zur Verfügung hat und dabei die Vorschriften der Beobachtung und Dosirung genau innehält. Man hat ein sehr einfaches Mittel, um zu prüfen, ob eine ausgeführte Narkose günstig für den Kranken geleitet worden ist, und dieses Mittel ist in der zur Narkose verwendeten Menge beider Narcotica hinsichtlich der Zeitdauer der Narkose gegeben. Je kleiner die Menge des Gesamtverbrauchs an Narcoticum ist, um so günstiger ist die Narkose für den Kranken gewesen. Man kann da nicht Zahlen angeben, denn dieselben schwanken zu erheblich, und es kommt auf zu viel Verhältnisse an, welche den Narcoticumverbrauch beeinflussen, es muss daher jeder Narkotiseur mit der Zeit der Uebung und Praxis in dieser Narkose sich selbst eine Scala bilden, welche ihn die Zahlen beurtheilen lehrt. Er wird mit der Zeit bei grösserer Uebung mit der Hälfte der Dosis auskommen lernen, welche Dosis er im Anfange seiner Thätigkeit brauchte. Da man in jedem Falle das zweite Narcoticum je nach Bedarf, nach den Forderungen, die durch den Verlauf der Narkose angezeigt wurden, und nach den somatischen Verhältnissen sowie pathologischen Zuständen des Kranken verabreichen muss, immer bestrebt, das Grundnarcoticum zu unterstützen, aber von beiden so viel als nur irgend angängig ist zu sparen, so wird man er-

kennen, dass man nicht angeben kann, wieviel Chloroform und wieviel Aether verabreicht werden darf. Dies hängt vor allen Dingen von der Beobachtungsgabe und Uebung des Narkotiseurs ab, denn er muss quasi fühlen, wieviel, wann und warum er das eine verabreichen, das andere weglassen oder beide zugleich geben soll. Man erkennt unschwer, dass die ideale Narkose nicht von jedem Arzte geleitet werden kann, sondern dass er erst eine gewisse Uebung erlangen muss. Aber diese Uebung kann er bald erlangen, wenn er öfter auf diese Art narkotisirt und überhaupt Interesse für die Narkose besitzt. Es ist ja bekanntlich gar nicht schwer, eine Narkose derart zu leiten, sobald man nur den Kranken beobachtet und alle Zeichen und Veränderungen in der Herzaction und Athemthätigkeit kennt, versteht und ausnutzen gelernt hat, so dass man weiss, was gegen diese und jene zu thun ist. Es hat sich nach den Experimenten mit den combinirten Narkosen sogar ergeben, dass die Einwirkungen auf die Thiere und deren interne Organe geringer waren, als man die Veränderungen in den Organen nach gleich langen einfachen Sauerstoffnarkosen fand. Wenn auch diese Verminderung der Fettmetamorphose nicht nach Zahlen ausdrückbar, sondern nur verhältnissmässig gering war, so war doch ein deutlicher Unterschied vorhanden, welcher zum Vortheil der combinirten Sauerstoffnarkosen entschied. Man ersieht also daraus, dass die Combination des Chloroforms mit dem Aether eine bedeutend günstigere Narkose bewirkt. Es fragt sich nun, wodurch erreicht man eine geringere Fettmetamorphose durch Combination zweier Narcotica, wo doch früher nachgewiesen wurde, dass durch gleichzeitige Verwendung zweier Narcotica ebensogut die üblen wie die günstigen Einwirkungen addirt werden. Man versetzt bekanntlich einen Kranken unter eine grössere Gefahr, wenn man ihn mit der Mischung von Chloroform + Aether aa narkotisirt, als wenn man ihn nur mit einem betäubt. Es ist dies ja der grösste Nachtheil der Mischnarkose, und es liegt gerade darin der Vorzug der combinirten Narkose vor der Mischnarkose, dass die erstere bestrebt ist, die günstigen Einwirkungen der verwendeten Narcotica nur zu addiren, während sie die üblen Einflüsse zu vermindern sucht, aber nicht auch diese sich addiren lässt. Wo Letzteres vor sich geht, hat man es mit einer ganz unbrauchbaren Methode zu thun, welche nicht verwendbar ist. Es

ist schon oben gesagt, dass man durch die kleinste Dosirung und durch die minimalste eben nur wirksame Verabreichung des zweiten, secundären Narcoticums erreicht, dass nur die günstigen Eigenschaften der Narcotica sich addiren und die üblen des secundären noch nicht zur Wirkung gelangen können. Ganz wie es oben bei der Betrachtung der Chloroform-Sauerstoff- und der Aether-Sauerstoffnarkose erörtert wurde, so ist auch hier die Hauptbesserung der toxischen Wirkung nicht auf den Sauerstoff direct, sondern auf die Ersparniss an Narcoticummengen und die für die Narkose verwendete kleinere Dosis zu beziehen. Man hat bei dieser Combination von Aether und Chloroform mit Sauerstoff die günstigere Einwirkung lediglich auf die geringere Menge Chloroform und Aether, welche zur Chloroform-Aether-Sauerstoffnarkose und zur Aether-Chloroform-Sauerstoffnarkose nöthig ist, zu beziehen, und bei genauer Prüfung und Vergleichen zwischen den einfachen und combinirten Sauerstoffnarkosen findet man, dass das Manko an Fettmetamorphosen nach der combinirten Narkose der geringeren Menge Chloroform entspricht. Es ist immerhin eine Differenz in den Mengen der Narcotica vorhanden. Einige Beispiele werden dies darthun. Für 4 Narkosen an einem Thier, wie sie für die Experimente verwendet wurden, brauchte man

bei Thier	I	zu 4 Narkosen	à 1—1 ¹ / ₄ Std.	105 g	Chloroform + Sauerstoff,
"	"	III " 4 "	" à 1—1 ¹ / ₄ "	300 "	Aether + Sauerstoff,
"	"	IV " 4 "	" à 1—1 ¹ / ₄ "	80 "	Chloroform + 125 g Aether + Sauerstoff (Chloroform-Aether- Sauerstoffnarkose),
"	"	VII " 4 "	" à 1—1 ¹ / ₄ "	175 "	Aether + 50 g Chloroform + Sauerstoff (Aether-Chloroform- Sauerstoffnarkose),
"	"	VIII " 4 "	" à 1—1 ¹ / ₄ "	76 "	Chloroform + 100g Aether + Sauerstoff,
"	"	XII " 4 "	" à 1—1 ¹ / ₄ "	180 "	Aether + 35 g Chloroform + Sauerstoff,
"	"	X " 4 "	" à 1—1 ¹ / ₄ "	200 "	Aether + 30 g Chloroform + Sauerstoff,
"	"	XV " 4 "	" à 1—1 ¹ / ₄ "	78 "	Chloroform + 104 g Aether + Sauerstoff,
"	"	II " 4 "	" à 1—1 ¹ / ₄ "	120 "	Chloroform + Sauerstoff,
"	"	XIV " 4 "	" à 1—1 ¹ / ₄ "	100 "	Chloroform + Sauerstoff,
"	"	VI " 4 "	" à 1—1 ¹ / ₄ "	350 "	Aether + Sauerstoff,
"	"	XVI " 4 "	" à 1—1 ¹ / ₄ "	375 "	Aether + Sauerstoff.

Wenn man nun diese Zahlen vergleicht, so findet man einen bedeutenden Unterschied der Narcoticummengen, wenn man die beiden combinirt. Man muss ja für den Durchschnitt die Zahlen durch 4 theilen, um die ungefähren Zahlen für eine Narkose zu erhalten, allerdings erhält man da nur ungefähre Zahlen, denn die Mengen differiren gewaltig. Man braucht für die erste Narkose mehr Narcoticum als für die zweite, und für die zweite mehr als für die dritte etc. Denn die Thiere sind nach einer Narkose, sobald dieselbe innerhalb 24 Stunden wenigstens wiederholt wird, viel weniger widerstandsfähig als gegen die erste Narkose, ebenso werden sie mit jeder weiteren Narkose leichter zu betäuben. Infolgedessen hat man für die erste Narkose am meisten Narcoticum nöthig, während man für die vierte Narkose z. B. bedeutend weniger braucht. Aus den Zahlen der wenigen hier angeführten Narkosen geht hervor, dass man für die combinirten Sauerstoffnarkosen verhältnissmässig weniger Narcoticum braucht als für die einfachen Narkosen. Es sind die Unterschiede beträchtlich, und man erkennt bei genauerer Beurtheilung und Prüfung der Zahlen, dass die Differenzen viel ausmachen. Nimmt man z. B. Chloroform in der Chloroform-Aethersauerstoffnarkose an, so beträgt die Differenz für vier Narkosen 25—30 g, also pro Narkose 6—8 g Chloroform, dafür hat man 100 g Aether hinzugefügt, also durchschnittlich pro Narkose 25 g Aether mehr. Wenn man nun bedenkt, was bedeuten für den Organismus 6 g Chloroform, so muss man zugeben, dass diese Menge nicht unwesentlich ist und wohl in Betracht kommt, denn 6 g Chloroform können den Organismus ganz gewaltig schädigen, vor allen Dingen, wenn man diese 6—8 g als summirend zu der für die Narkose schon verwendeten Chloroformmenge betrachtet, dann ist es absolut bedeutungsvoll, wenn jemand mit 6—8 g weniger betäubt werden kann. Im Verhältniss zu dem schon unter Chloroformwirkung stehenden Organismus sind diese 6—8 g von ganz enormer Bedeutung. Diese 7—8 g Chloroform werden ersetzt durch 25 g Aether sulfur. Wenn man nun im Gegensatz zu den 8 g Chloroform die 25 g Aether in ihrer Bedeutung für den Organismus an sich und auch für den schon unter Chloroformwirkung stehenden Organismus beurtheilt, so muss man zu der Ueberzeugung kommen, dass eine solche kleine Menge Aether, die man bei der Genfer Aethernarkose auf einmal als Anfangs-

dosis verabreicht, keine hohe Bedeutung für den Organismus hinsichtlich der schädlichen Wirkung, hinsichtlich toxischer Einflüsse haben kann, denn 25 g Aether können während der Chloroformnarkose weder die Fettmetamorphose verschlimmern, noch Salivation erzeugen, vor allen Dingen in kleinen Dosen, in denen diese 25 g dem Organismus einverleibt werden, denn man giebt dieselben ja in wenigen Tropfen. Wohl aber haben diese 25 g Aether günstige Einwirkungen auf den Blutdruck, auf die Chloroformwirkung und auf die narkotische Kraft. Man kann durch diese Aetherwirkung die Chloroformwirkung unterstützen und zugleich die Herzthätigkeit anregen, und dadurch der depressiven Chloroformwirkung erfolgreich steuern. In dieser Hinsicht hat man entschieden eine deutliche Verminderung der Narcoticumdosis, die für die Narkosen nöthig ist. Aehnlich liegen die Verhältnisse bei der Aether-Chloroformsauerstoffnarkose. Bei denselben hat man eine Verminderung des Aethers um 100—130 g pro vier Narkosen. Also pro Narkose 23—30 g weniger, dazu kommen nun ca. 30 g Chloroform, also 8 g pro Narkose, eine Menge, welche natürlich bedeutenden Schwankungen unterworfen ist. Immerhin haben die Narkosen ergeben, dass man für eine 60—80 Minuten dauernde Aether-Chloroformsauerstoffnarkose nicht mehr als 6—8 g Chloroform braucht. Es sind also hier die Verhältnisse derartige, dass man die Differenz des Aethers durch Chloroform ersetzt, wobei aber natürlich den 8 g Chloroform eine grössere Bedeutung zukommt als den 30 g Aether. Immerhin haben die 8 g Chloroform keine üblen Wirkungen auf die inneren Organe, sie wirken nur verstärkend narkotisch und nicht deletär. Die momentan in der Narkose verabreichten Dosen von Chloroform haben auf den Blutdruck keinen depressiven Einfluss, sie schädigen auch die inneren parenchymatösen Organe nicht, sondern haben nur einen stärkeren narkotischen Einfluss auf die Aetherwirkung. Man giebt ja im Verlauf der langen Narkose die Chloroformdosen nur selten zu wenigen Tropfen, sodass im Organismus eine grössere Menge Chloroform während der Narkose nicht aufgespeichert werden kann, denn wenn man die erste Chloroformdosis in Form von ca. 10 Tropfen giebt und damit Toleranz erzielt, so haben diese geringen Mengen den Organismus längst wieder verlassen, wenn man nach Verlauf von 5—10 Minuten wieder einige Tropfen Chloroform braucht. Somit ist es un-

möglich, dass das Chloroform in grösseren Dosen im Organismus aufgehäuft wird, welche schädlich auf die inneren parenchymatösen Organe wirken können. Aus diesen wenigen Zahlen, welche aber nur sehr relative Mengen angeben, denn diese Narkosen sind am Thier ausgeführt, welches widerstandsfähiger ist als der Mensch, ersieht man immerhin die Hauptgrundgesetze der Narkosen. Die Zahlen für diese Thierexperimente sind übrigens genau entsprechend den Verhältnissen beim Menschen. Einige Zahlen von Sauerstoffnarkosen werden diese Verhältnisse erläutern. Für eine Narkose

No. 1	von 60 Min.	Dauer	wurde	verwendet	30 g Chloroform + Sauerstoff
" 2	" 60	"	"	"	35 " Chloroform + Sauerstoff
" 3	" 60	"	"	"	32 " Chloroform + Sauerstoff
" 4	" 60	"	"	"	25 " Chloroform + Sauerstoff
" 5	" 60	"	"	"	108 " Aether + Sauerstoff
" 6	" 60	"	"	"	120 " Aether + Sauerstoff
" 7	" 60	"	"	"	20 " Chloroform + 35 g Aether + Sauerstoff
" 8	" 60	"	"	"	18 " Chloroform + 30 g Aether + Sauerstoff
" 9	" 60	"	"	"	16 " Chloroform + 36 g Aether + Sauerstoff
" 10	" 60	"	"	"	75 " Aether + 10 g Chloroform + Sauerstoff
" 11	" 60	"	"	"	90 " Aether + 8 g Chloroform + Sauerstoff
" 12	" 60	"	"	"	85 " Aether + 11 g Chloroform + Sauerstoff

Aus diesen Zahlen ersieht man recht deutlich, wie wenig Narcoticummengen doch für die combinirte Narkose nothwendig sind, und wie stets die Dosen des secundären Narcoticums verschwindend klein sind für die lange Zeit der Narkose. Aber auch das primäre Narcoticum wird in geringerer Menge verbraucht.

Wenn man nun all die Zahlen erwägt, so erkennt man recht deutlich, dass die Verminderung der toxischen Wirkung dieser combinirten Narkosen nur durch die geringere Menge des in den Organismus gelangten Narcoticums hervorgerufen wird. Ein anderer Grund wäre ja auch weniger wahrscheinlich. Immerhin zeigen die Befunde doch deutlich, dass es möglich ist, die Mengen von Chloroform und Aether auf eine Dosis zu beschränken, welche für eine andere Narkose nach der offenen Methode kaum die Hälfte der

Zeit ausreicht. Dieser Umstand wird noch begünstigt durch die gegenseitigen Beziehungen von Chloroform und Aether, denn dieselben haben in den Combinationen dieser Art die Fähigkeit, in kleinen Mengen sich gegenseitig zu unterstützen in der narkotischen Kraft und in den üblen Einwirkungen sich zu ergänzen, indem bis zu einem gewissen Grade der Aether die üblen Wirkungen des Chloroforms, und dieses wiederum die des Aethers vermindert oder ganz aufhebt. Natürlich nur bis zu einem gewissen Grade, und derselbe wird dadurch bestimmt, dass die Dosis des secundären Narcoticums immer nur in solchen geringen Mengen verwendet wird, in denen es selbst toxisch nicht zu wirken im Stande ist.

Man hat, wie aus dem Gesagten hervorgeht, im Grossen und Ganzen 2 Arten von diesen combinirten Narkosen zu unterscheiden, je nach dem primären Narcoticum. Es erhellt ja auch aus den Ergebnissen der Experimente, dass diese beiden Narkosen zu unterscheiden sind. Es kann ja gegen die einfache Chloroform- oder Aether-Sauerstoffnarkose immerhin manche Contraindication aufgestellt werden. Die Untersuchungen mit diesen Gasgemischen haben ergeben, dass der Narkose mit der Sauerstoffcombination immerhin noch gewisse Gefahren anhaften, und man hat ja auch zahlreiche Fälle in der Praxis beobachtet, wo die Narkose ad exitum führte genau wie die einfache Chloroformnarkose. Es ist ja auch in der Sauerstoffnarkose an sich noch kein Grund gegeben, der die toxische Wirkung des Chloroforms verhindern könnte. Die Vorzüge der Chloroformsauerstoffnarkose, wie sie seit Jahren bekannt gegeben werden, und wie sie auch ganz unumstösslich sicher der Methode anhaften, werden nur indirect von Sauerstoff bewirkt, während die directe Ursache der besseren Narkose in der geringeren, zur Betäubung nöthigen Menge von Chloroform gelegen ist. Wenn aber ein Mensch für Herz-, Leber-, Nieren- etc. Leiden disponirt ist, so kann auch in der Chloroformsauerstoffnarkose eine Gefahr für ihn liegen, indem das zur Narkose verwendete Chloroform trotz aller Vorsicht hinreichen kann, schwere, lebensgefährliche Veränderungen in diesen Organen hervorzurufen und so den Menschen ad exitum zu bringen. Wenn auch solche Fälle bis jetzt sehr selten sind, so sind solche in der Literatur doch verzeichnet. Es hat Rothfuchs kürzlich auf zwei Todesfälle in oder nach der Chloroformsauerstoffnarkose entstanden hingewiesen, die aber durch die Chloroform-

wirkung zweifellos hervorgerufen wurden, von denen er einen Fall näher beschreibt, welcher bei einem Alkoholiker eintrat, der mehrfach hatte müssen narkotisiert werden. Es war also darin die Disposition in dem Einfluss des Alkoholismus gelegen. Solche Fälle sind bisher wenig gemeldet, vielleicht werden mit der Zeit darüber Publicationen erscheinen, denn mit der grösseren Verwendung der Sauerstoffnarkosen werden auch diese reichlicher werden. Es ist also nicht ausgeschlossen, dass bei bestehender Disposition vor allen Dingen bei sehr schwachen, kachektischen und entbluteten Patienten, die Chloroformsauerstoffnarkose schwere Gefahren bringt. Man muss deshalb die Grenzen der Verwendbarkeit auch für diese Narkose ungefähr so ziehen wie für Chloroform allein. Dies ist ein Nachtheil, welcher jeder Narkose bis zu einem gewissen Grade anhaftet, der aber bei der Chloroformnarkose besonders gross ist. Anders liegen aber die Verhältnisse für die combinirte Sauerstoffnarkosen, denn dieselben schränken diesen Nachtheil besonders ein, denn die Gefahr der Fettmetamorphose ist dabei sehr gering. Wenn man also Menschen zu betäuben hat, welche in diesem Sinne disponirt sind, und welche an langen parenchymatösen Haemorrhagien gelitten haben, welche schwer kachektisch etc. sind, so wird man die Aetherchloroformsauerstoffnarkose mit weniger Gefahr für den Kranken ausführen können, als die Chloroformsauerstoffnarkose. Somit hat man durch die Combination eine Erweiterung der Indicationsgrenze ermöglicht, denn man kann Leute, welche mit der einfachen Chloroformnarkose nicht mehr betäubt werden können, mit der Aetherchloroform-Sauerstoffnarkose noch ohne Schaden betäuben. Wenn man die Grösse der Gefahr bei diesen Narkosen ermitteln will, so muss man auch bedenken, dass die Narkosen oft nur $\frac{1}{2}$ Stunde und noch kürzere Zeit dauern, und dass die Gefahr in gewissem Sinne geringer ist, je kürzer die Narkose. Dies gilt aber nicht für alle Narkosengefahren, denn gerade das Chloroform wirkt oft schon nach den ersten Inhalationen tödtlich (Trigeminus-Vagus-Reiz mit folgender Synkope). Allein diese Fälle sind bei der combinirten Sauerstoffnarkose nicht zu erwarten, denn es wird ja das Chloroform nur in den geringsten wirksamen Dosen gegeben, ausserdem kann man ja als primäres Narcoticum Aether wählen. Dadurch, dass man die Narkose zwischen den beiden Extremen Chloroformsauerstoff und Aethersauerstoff variiren kann, ist eine grosse Menge

von einzelnen Narkosen möglich, welche dem Kranken angepasst werden können. Gerade darin liegt der Werth der Narkose, dass man die Aether- und Chloroformgaben ganz den in jedem Moment der Narkose bestehenden Verhältnissen angepasst verabreichen kann. Dies ist aber nur möglich durch eine genaue Beobachtung des Kranken. Man wird nach dem Resultat der Untersuchung des Kranken vor der Narkose entscheiden, welches Narcoticum primär und welches secundär zu geben ist. Aber man wird vorher nicht genau bestimmen können, wie man dann während der Narkose weiter verfährt. Es steht ja dem Arzte das secundäre Narcoticum zur Combination zur Verfügung, und man muss dasselbe dann benutzen, wie es nothwendig erscheint. Dabei muss der Narcotiseur genau Puls und Respiration controlliren, ausserdem den Kranken in toto beobachten und alle Symptome benützen und aus ihnen entnehmen, wie die Vorgänge im Innern des Organismus sich abspielen, und was durch dieselben erfordert wird. Wenn man so verfährt, so wird man die Narcotica individuell verwenden, und man wird am Schluss der Narkose ersehen, wieviel von jedem verbraucht wurde. Freilich wird man da nicht immer solche Zahlen erhalten, wie sie oben angegeben sind. Das sind nur Repräsentanten der Typen der Narkose, der beiden Grundtypen, die Chloroform oder Aether zur Grundlage und in grössten Mengen verwendet zeigen. In den meisten Fällen wird man mit einer dieser Typen auch auskommen, doch es kann auch Fälle geben, wo das primäre Narcoticum später fast ganz durch das secundäre ersetzt wird. Das ergibt sich dann aus der Reaction des Organismus auf die Narkose. Immer aber muss das Verhältniss der Narcotica so sein, dass die Mengen der Narcotica möglichst gering sind und es muss das eine das andere in der Menge ergänzen, so dass in der narkotischen Kraft nie die Summe der beiden Narcotica die Menge, welche für eine einfache entsprechende Sauerstoffnarkose verbraucht wird, wesentlich übertrifft. Man erkennt, ob ein richtiges Verhältniss besteht, aus den Mengen der Narcotica auf die Länge der Narkose berechnet, wobei natürlich dem Narcotiseur die Erfahrung sehr zu Gute kommt.

Das Bestreben des Narcotiseurs muss es stets während der Narkose sein, den Kranken mit den geringst nöthigen Dosen des Narcoticums zu betäuben, und er kann dies sehr leicht ermöglichen, indem er den Kranken immer in dem Stadium

der Narkose erhält, welche durch den positiven Ausfall des Strassmann'schen Phänomens angedeutet wird. Das Strassmann'sche Phänomen besteht bekanntlich in der Reaction der engen Pupille bei gleichzeitigem Oeffnen beider Augen, während die Pupille beim Oeffnen nur eines Auges eng erscheint, und sich nicht mehr contrahirt. Dieses Symptom zeigt an, dass der Kranke sich am Ende des Stadium III, dem der Toleranz, befindet, wobei er aber schon dem Erwachen nahe ist, also der Uebergang in Stadium IV nahe bevorsteht. Wenn man nun immer durch kleine Mengen Narcoticum dafür sorgt, dass dieses Phänomen, nachdem man es eben beobachtete, in Folge neuer Dosis verschwindet, um nach wenigen Minuten zurückzukehren, so erhält man den Kranken in dem meist gefahrlosen Stadium der Narkose. Wenn man aber das Phänomen bestehen lässt, ohne neue Dosen Narcoticum zu geben, so verschwindet es bald und der Kranke erwacht. Da dies bei guter Narkose nicht vorkommen darf, muss man immer kleine Dosen verabreichen, um die Narkose wenig zu vertiefen. Das Phänomen kann man nur positiv erhalten, wenn man in kleinen Dosen Narcotica verabreicht, denn bei grossen Dosen kommt der Kranke gleich in tiefere Toleranz und bleibt längere Zeit in derselben als bei kleinen Dosen. Gerade das nicht gewünschte Erwachen muss der Narkotiseur stets verhüten, denn, wenn der Kranke erwacht, so muss man zur abermaligen Betäubung, die ja von der Operation gefordert wird, grössere Mengen des Narcoticums verwenden, während beim Vermeiden solcher Unterbrechungen der Kranke mit ganz geringen Mengen in der Narkose erhalten werden kann. Wenn solche Störungen im gleichmässigen Verlauf der Narkose vorkommen, ist es nicht möglich, die Menge des Narcoticums auf das grösste Mindestmaass zu beschränken, dann braucht man viel mehr Narcoticum, als bei ruhigem gleichmässigen Verlauf der Narkose gewöhnlich verwendet wird. Darin liegt eben der Beweis der Tüchtigkeit des Narkotiseurs, dass er solche unbeabsichtigte Unterbrechungen vermeidet und verhütet, und dieselben können auch bei guter Beobachtung des Kranken nicht vorkommen, weshalb stets den Narkotiseur der Vorwurf eines Versehens treffen muss, wenn der Kranke, ohne dass es vom Narkotiseur beabsichtigt wurde, erwacht. Freilich muss man bemerken, dass es in den Narkosen verschieden ist, wie tief die Toleranz

verläuft, so ist z. B. die Toleranz in der Chloroform-Sauerstoff-Narkose tiefer, als in der Aether-Sauerstoffnarkose, und es kommt demnach in der Aethernarkose leichter vor, dass der Kranke plötzlich erwacht, als in der Chloroform-Sauerstoffnarkose. Es ist dies so zu verstehen, dass die Wirkung einer Dosis Chloroform längere Zeit anhält, als die Dosis Aether. Um nun die Aether-Sauerstoffnarkose noch besonders zu vertiefen, giebt man ab und zu auch während der Toleranz Chloroform und verwendet besser an Stelle der Aether-Sauerstoffnarkose die Aether-Chloroform-Sauerstoff-Narkose. So hat der Narkotiseur im Chloroform ein Mittel, die Aether-Sauerstoffnarkose zu vertiefen.

Weitere Vortheile der combinirten Sauerstoffnarkosen bestehen in dem ebenmässigeren klinischen Verlauf der Narkose, die Excitation, welche bisweilen in der einfachen Chloroform-Sauerstoff-Narkose, namentlich bei Alkoholisten, stark ist, lässt sich durch die Combination mit Aether bedeutend mindern, oft ganz beseitigen, und umgekehrt wird die Aether-Sauerstoffnarkose, welche oft einen etwas widerstandsfähigeren Kranken gar nicht vermag in vollkommene Toleranz zu versetzen, durch die Chloroformdosen bedeutend vertieft, erleichtert und tritt schneller ein. Diese Umstände sind ganz besonders zu beachten, denn man unterschätzt zu leicht diese Symptome. Weiter habe ich bemerkt, dass Erbrechen sehr selten ist und fast gar nicht auftritt, wenn der Kranke angemessen, wie es für jede Inhalationsnarkose vorgeschrieben ist, vorbereitet worden ist; ferner, dass das Erwachen nach Beendigung der Operation rasch eintritt; es ist ja die Zeit, welche vergeht, bis der Kranke erwacht, verschieden und richtet sich ganz nach der Dauer der Narkose; doch auch nach sehr langen Narkosen erwachten die Kranken sehr rasch, ohne in dem postnarkotischen Stadium bedeutende Beschwerden zu haben: Kopfschmerz, Erbrechen, Uebelkeit etc. waren nur gering nach sehr langen Narkosen vorhanden, während sie nach kurzen fast ganz fehlten. Alle diese klinischen Beschwerden der Narkose sind in und nach der Sauerstoffnarkose und namentlich nach der combinirten Sauerstoff-Narkose gering, viel geringer als nach den einfachen Chloroform- oder Aethernarkosen. Natürlich sind diese Behauptungen nur relative, da die Zahl der von mir vorgenommenen Narkosen, die im Laufe der letzten Jahre nur einige 30 betragen, ja sehr gering ist

und ein definitives statistisches Urtheil auf diese kleine Zahl nicht begründet werden kann, so dass ich Statistikern, die über grösseres Material verfügen, es überlasse, diese klinischen Symptome festzustellen. Immerhin stimmen meine Beobachtungen mit denen der bis jetzt beschriebenen Chloroform-Sauerstoffnarkosen überein. Da der Hauptwerth dieser meiner kleinen Abhandlung in den Experimenten liegt, so erwähne ich diese klinischen Symptome nur nebenbei.

Wenn ich hier von den 3 Arten der Sauerstoffnarkosen sprach und dieselben experimentell untersuchte, habe ich nur versucht, die stärkere narkotische Kraft durch Combination beider Narcotica zu erreichen. Dass dies so weit möglich ist, dass man alle Patienten genügend narkotisieren kann, habe ich schon bemerkt. Es ist mir nie ein Patient vorgekommen, der der combinirten Narkose Widerstand geleistet hätte. Allerdings habe ich nur wenig hochgradige Alkoholisten narkotisirt, und es mag vorkommen, dass sehr starke Potatoren, namentlich die Schnapstrinker, mit diesen Narkosen nicht genügend betäubt werden können. In solchen Fällen, wo man von vornherein eine derartige Widerstandskraft erwarten kann, steht dem Arzte noch die Combination der Narkose mit Morphin zur Verfügung. Der Ersparniss an Narcoticum halber habe ich nie Morphin verwendet, da ich der Ueberzeugung bin, dass die Narkose auch ohne dasselbe in den allermeisten Fällen erzielt werden kann, und weil ich der Ansicht bin, dass jedes Narcoticum mehr schädlich wirken kann. Es ist nun aber die schädliche Wirkung des Morphins in Combination mit der Narkose nicht sehr gross, aber warum soll man nicht dasselbe vermeiden, wenn man ohne dieses Mittel dasselbe meist erreichen kann? Deshalb soll das Morphin nur bei hochgradigsten Potatoren angewendet werden, und zwar eine Injection von 0,005—0,01 Morph. subcutan $\frac{1}{2}$ — $\frac{3}{4}$ Stunden vor Beginn der Narkose. Diese Dosis bewirkt dann eine ausserordentlich leichte Narkose, die Toleranz tritt bald ein und die Narkose verläuft ruhig, nur hat man öfter Erbrechen bei den Morphinnarkosen beobachtet. Genauere Untersuchungen habe ich mit den Morphincombinationen nicht angestellt, da ich dieselben nur für die seltensten Fälle verwendet wissen möchte bei den Sauerstoffnarkosen. Die narkotische Kraft wird durch das Morphin bedeutend erhöht, und man braucht noch

weniger Narcoticum, als ohne Morphin. Doch es ist unbedingt nothwendig, das Morphin wenigstens $\frac{1}{2}$ — $\frac{3}{4}$ Stunden vor der Narkose zu geben, wie es auch bei der einfachen Chloroformnarkose und der Aethernarkose empfohlen wurde (Hofmann, Witzel etc.). Denn wenn man die Injection nur 10—15 Minuten vor der Operation macht, ist die beruhigende Wirkung des Morphins noch garnicht zur Geltung im Organismus gekommen, sondern das Morphin wirkt da im Anfang mehr aufregend als beruhigend. Deshalb muss auch vor der Sauerstoffnarkose dies beachtet werden. Jedenfalls kann man mit Morphincombination auch die stärksten Alkoholisten ohne wesentliche Excitation mit der combinirten Chloroform-Aether-Sauerstoffnarkose betäuben. Aber es soll das Morphin nur für die hochgradigsten Fälle verwendet werden, in den allermeisten Fällen ist es entbehrlich, und bei Personen angewendet, die nicht Potatoes strenui sind, schadet das Morphin der Narkose mehr und ist auch vollkommen entbehrlich, weshalb ein verallgemeinernder Gebrauch nicht anzurathen ist.

Was nun die Technik der combinirten Chloroform-Aether-Sauerstoffnarkosen anlangt, so hat das Drägerwerk in Lübeck einen Apparat nach Krönig construirt, der einen der besten Apparate darstellt und eine klassische Narkose ermöglicht. Der Apparat ist ganz ähnlich dem für die Chloroform-Sauerstoffnarkose gebaut, nur besitzt er 2 Narcoticumgefässe und Tropfvorrichtung, von denen das eine für Aether, das andere für Chloroform bestimmt ist. Dieselben sind durch Ventile und Hähne so an den Sauerstoffapparat angefügt, dass man den Sauerstoffstrom entweder mit Chloroform allein, oder Aether allein, oder mit beiden gemischt verwenden, und dabei doch die Procentgehalte regeln und stets genau ablesen kann.

Dieser Apparat ist ein sehr brauchbarer Narkoseapparat, und steht bis jetzt meines Wissens einzig da. Man kann natürlich auch einen anderen Apparat verwenden, wie den Apparat der Sauerstofffabrik in Berlin, den dieselbe für ihre Chloroform-Sauerstoffnarkose angegeben hat, und dem man dann nur noch einen gleichen Apparat für den Aether anfügen muss, nach demselben Princip, wie der Chloroformapparat gebaut. Immer ist es am besten, wenn man den Aetherapparat so construirt, dass die Verdunstung des Aethers bei regulirbarem Tropfenfall des Aethers erfolgen muss. Weiter

muss man natürlich durch die Construction des Apparates eine vollkommene Trennung des Aethers vom Chloroform bewirken, so dass man je nach Wunsch allein Chloroformsauerstoff, allein Aethersauerstoff, und zwar diese Gemische in regulirbaren Zusammensetzungen und Concentrationen, ferner Aether-Chloroform-Sauerstoff in allen möglichen Concentrationen, wiewohl letztere Mischung nicht unbedingt nöthig ist, da man ja zur Ersparniss meist die beiden Narcotica nacheinander verabreicht und nur im ersten Stadium der Narkosen gelegentlich beide zugleich giebt. Immerhin ist es sehr angenehm, wenn der Apparat diese Mischungen auch verabreicht. Es lässt sich dies sehr leicht erreichen. Natürlich muss man an den Hähnen und den Scalen des Apparates stets ablesen können, wie viel Narcoticum bei jeder beliebigen Stellung der Hähne verabreicht wird. Ich habe einen solchen Apparat construirt, den ich an anderer Stelle genau beschreiben werde. Derselbe ist hervorgegangen aus einem nur zu meinen Versuchen von mir construirten Apparat.

Weitere Mittheilungen über die Technik der Narkosen kann man nicht geben, denn es muss bei allen diesen Methoden eben eine genaue Beobachtung des Kranken den Narkotiseur leiten und ihm die Directiven geben für seine Handlungsweise. Alle Bedingungen und Vorschriften, welche für die allgemeine Inhalationsnarkose bekannt sind, müssen auch hier beachtet und im Auge behalten werden. Deshalb braucht dem nichts mehr hinzugefügt zu werden.

Damit habe ich die Verhältnisse, soweit ich dieselben durch die beschriebenen Experimente behandeln wollte, nach den erzielten Resultaten klargelegt und beleuchtet, und es erübrigt nur noch, die gewonnenen Daten in einem kurzen Resumé zusammen zu fassen.

Die Ergebnisse der Experimente lassen sich in drei Gruppen fassen, je nach den drei Arten der Narkosen. Man hat die Chloroform-Sauerstoff-, die Aether-Sauerstoff- und combinirte Sauerstoffnarkose, welche letztere sich wiederum in zwei Unterarten, die Chloroform-Aether-Sauerstoff- und die Aether-Chloroform-Sauerstoffnarkose trennen lässt, zu unterscheiden.

Die Chloroform-Sauerstoffnarkose bietet in ihrem Verlaufe gegenüber der einfachen Chloroformnarkose grosse Vorzüge, indem einerseits der klinische Verlauf, andererseits die Einwirkung der

Narkose auf den thierischen und menschlichen Organismus Vorzüge vor der einfachen Chloroformnarkose offenbaren. Die klinische Beobachtung der Chloroform-Sauerstoffnarkose ergibt ein weniger tiefes Sinken des Blutdruckes während der Toleranz unter die Normalblutdruckcurve, und man erkennt in den gewonnenen Curven weniger starke Remissionen, welche starke Depressionen des Blutdruckes verrathen, gegenüber der normalen Chloroformnarkose. Immerhin lassen die Curven, die während der Toleranz aufgenommen sind, eine grosse Aehnlichkeit mit den Curven der einfachen Chloroformnarkose erkennen. Weiter wird in der Sauerstoffnarkose die Athmung günstiger beeinflusst, als während der einfachen Chloroformnarkose. Die Sauerstoff-Chloroformnarkose hat gegenüber der einfachen Chloroformnarkose weniger Verbrauch von Chloroform ergeben.

Die Einwirkungen der Sauerstoff-Chloroformnarkose auf die inneren Organe und die Veränderungen in denselben sind in ihrem ureigensten Wesen dieselben wie die durch Chloroformwirkung erzeugten pathologischen Veränderungen. Allein man findet einen starken Intensitäts- und Extensitätsunterschied, so dass man also erkennt, dass die Einwirkung der Sauerstoff-Chloroformnarkose weniger pathologische Veränderungen erzeugt, als die einfache Chloroformnarkose. Es erweisen sich alle die bekannten Veränderungen in den inneren Organen weniger stark und hochgradig nach Chloroform-Sauerstoffnarkosen als nach den einfachen Betäubungen mit Chloroform, und somit steht der Kranke unter einer geringeren Gefahr in der Sauerstoffnarkose. Die Verminderung der pathologischen Einwirkungen wird hervorgerufen zuerst durch den geringeren Verbrauch von Chloroform für gleichlange Narkosen unter Gegenwart von Sauerstoff als bei Fehlen desselben, in zweiter Linie werden dieselben bewirkt durch den Sauerstoff, indem derselbe indirect gegen die Läsionen der Zellen durch günstige Einflüsse auf die vitalen Verhältnisse im Zellprotoplasma wirkt. Drittens bewirkt das Fehlen von Kohlensäureintoxication während der Sauerstoff-Chloroformnarkose eine günstigere Einwirkung der Narkose. Es ist also die Chloroform-Sauerstoffnarkose weniger gefährlich als die Chloroformnarkose, aber trotzdem bestehen die Möglichkeiten schwerer Gefahren für das Leben des Kranken, wenn derselbe in seinen Organen die Chloroformwirkung begünstigende Veränderungen aufweist.

Die Aether-Sauerstoffnarkose zeigt gegenüber der einfachen Aethernarkose ebenfalls grosse Vortheile, welche in einem ruhigeren Verlauf, geringerem Verbrauch von Aether für gleich lange Narkosen, geringeren üblen Nebenwirkungen bestehen. Der Blutdruck befindet sich während der Toleranz in der Aether-Sauerstoffnarkose stets über der Normalblutdruckhöhe und erreicht erst bei langen Narkosen am Ende der Toleranz langsam fallend die Normalblutdruckhöhe. Der Blutdruck wird während der Toleranz immer niedriger, doch bleibt er stets über der normalen Höhe. Auch die Athmung bleibt während der Narkose kräftig, tief, ruhig, es fehlen während der Aether-Sauerstoffnarkose Cyanose des Gesichts etc. und sterotoröses Athmen. Die Einwirkungen der Aether-Sauerstoffnarkose auf die inneren Organe ist im ursprünglichen Wesen gleich der Aetherwirkung bei einfacher Narkose, aber dieselben bewirken viel geringere Veränderungen, die Salivation und Fettmetamorphose sind in und nach den Aether-Sauerstoffnarkosen viel geringer als in und nach den einfachen Aethernarkosen. Dieser Unterschied wird bewirkt durch den geringeren Verbrauch von Aether, durch die Gegenwart des Sauerstoffs, der aber hauptsächlich indirect wirkt, indem er die Zellen der inneren Organe widerstandsfähiger macht, die Kohlensäureintoxication verhütet und die Menge des nöthigen Aethers herabsetzt. Es sind aber die Aetherwirkungen nur vermindert, sie sind doch vorhanden, weshalb mit der Narkose immerhin gewisse Gefahren verbunden sind, falls der Kranke Disposition aufweist. Deshalb müssen immer bestimmte Indicationen für diese Narkose auch vorhanden sein, und es giebt Kranke, welche die Narkose nicht überstehen können, da sie von Haus aus zur toxischen Aetherwirkung disponirt sind. Weiter besitzt die Aether-Sauerstoffnarkose eine geringere narkotische Kraft, als die einfache Aethernarkose, und dies kommt vor Allem in Betracht bei der Betäubung von stark widerstandsfähigen Personen, wie Neurasthenikern, Alkoholisten etc., welche man in vielen Fällen mit der Aether-Sauerstoffnarkose nicht betäuben kann. Auch bei der Chloroform-Sauerstoffnarkose bemerkt man oft eine geringere narkotische Kraft, so dass auch Alkoholisten nicht oder nur schwer betäubt werden können.

Um nun die Nachtheile der Narkosen, wie sie sich sowohl bei der Chloroform- wie der Aether-Sauerstoffnarkose offenbaren,

zu vermeiden, hat man eine Combination beider Narkosen vorgenommen und somit die **combinirte Sauerstoffnarkose** geschaffen, welche in zwei Unterarten, die Chloroform-Aether-Sauerstoffnarkose und die Aether-Chloroform-Sauerstoffnarkose, getheilt wird. Durch diese combinirten Narkosen vermag man die Gefahren der Betäubungen, die Nachtheile der Inhalationsnarkose auf ein Minimum zu beschränken, welches unterboten zu werden durch eine Inhalationsmethode wohl schwerlich und nie möglich sein wird. Die günstigen Wirkungen dieser Narkosen sind in Verminderung der toxischen Wirkungen sowohl des Aethers als auch des Chloroforms gegeben, und man kann dies erreichen einestheils, indem das eine Narcoticum die üblen Wirkungen des anderen, soweit sie klinische Beobachtungen betreffen, theilweise paralyisirt, ohne dabei selbst toxisch wirken zu können, da man dasselbe nur in minimalen Dosen verabreicht. Man kann dadurch eine Verminderung der für die Narkose nöthigen Narcoticumdosen hervorrufen, und dadurch auch eine geringere toxische Wirkung auf die inneren Organe erzeugen, welche sich in weniger intensiver und ausgebreiteter Fettmetamorphose und Hypersecretion der Schleimhäute der Bronchien documentirt, als man diese Veränderungen nach den einfachen Chloroform-Sauerstoff- und Aether-Sauerstoffnarkosen gefunden hat. Diese günstigere, gefahrlosere combinirte Sauerstoffnarkose kann nur ermöglicht werden durch exacteste Dosirung, genaueste Beobachtung des Kranken von Seiten des Narkotiseurs etc., welche der Arzt sich durch Uebung und Kenntnisse aneignen kann. Der Umstand, welcher die günstigere Wirkung der Narkose ermöglicht, ist einzig und allein in der Ersparniss an Narcoticum gegeben. Für jede der beiden Arten dieser combinirten Sauerstoffnarkose giebt es Contraindicationen und Indicationen, welche nur durch die für Chloroform und Aether bekannten Gesetze ausgedrückt werden, so dass man also die Narkose je nach dem Untersuchungsbefunde des Kranken wählen muss. Es giebt aber eine grosse Freiheit für den Narkotiseur, welche in dem Reichthum der Variationen gelegen ist, die durch die Verbindung von Aether und Chloroform geschaffen werden. Der Narkotiseur kann durch diese Vielseitigkeit der Narkose für jeden Kranken eine Narkose finden, die dem Organismus desselben angepasst ist, und dem Kranken die Narkose mit der denkbar geringsten Gefahr für sein Leben und seine Gesundheit ermöglicht und garantirt.

Die Narkose kann und muss in jedem Augenblick geändert, den somatischen Verhältnissen angepasst werden. Dadurch wird diese Narkose zur besten der Jetztzeit, wenn auch gewisse Gefahren stets mit derselben verbunden sind, denn eine Narkose ist stets eine Intoxication, die nie ohne jede Gefahr für den Narkotisirten ausgeführt werden kann. Das Bestreben muss aber sein, diese Gefahr nach Möglichkeit zu beschränken und dies kann man durch die combinirte Sauerstoffnarkose erreichen.

Erklärung der Figuren auf Tafel II.

Figur 1. Blutdruckcurve bei einfacher Chloroformnarkose.

Figur 2. 25 Curven des Blutdruckstandes in der Chloroformsauerstoffnarkose.

- Curve 1. Frau S., 25 Jahre alt, Plastische Operation der Vagina.
 „ 2. Frau M., 32 Jahre alt, Perityphlitis-Operation.
 „ 3. Frau Op., 40 Jahre alt, Myomotomie.
 „ 4. Frau Old., 32 Jahre alt, Vaginifixatio.
 „ 5. Frl. Sch., 36 Jahre alt, Laparotomie. Cystectomie.
 „ 6. Frau K., 28 Jahre alt, Knochenoperation.
 „ 7. Frau St., 38 Jahre alt, Knochenoperation.
 „ 8. Frau V., 31 Jahre alt, Laparotomie und Vaginifixatio.
 „ 9. Frau M., 45 Jahre alt, Abscessoperation.
 „ 10. Frau O., 37 Jahre alt, Curettement.
 „ 11. Frau Ru., 41 Jahre alt, Alexander Adams Operation.
 „ 12. Herr Ne., 40 Jahre alt, Knochenoperation.
 „ 13. Frau S., 26 Jahre alt, Laparotomie, Resect. proc. vermif.
 „ 14. Herr Sp., 45 Jahre alt, Cholelithiasis-Operation.
 „ 15. Herr W., 50 Jahre alt, Abscess und Phlegmone.
 „ 16. Frau Sch., 46 Jahre alt, Alexander Adams Operation.
 „ 17. Herr Name., 40 Jahre alt, Operation am Knochen.
 „ 18. Frau K., 26 Jahre alt, Operation am Knie.
 „ 19. Herr Fr., 37 Jahre alt, Abscess am Knochen.
 „ 20. Herr Lo., 29 Jahre alt, Hodenexstirpation.
 „ 21. Herr Vo., 22 Jahre alt, Phlegmone-Operation.
 „ 22. Herr Ra., 50 Jahre alt, Knochenoperation.
 „ 23. Frau Ro., 40 Jahre alt, Totalexstirpation des Uterus.
 „ 24. Frau Seid., 30 Jahre alt, Myomotomie.
 „ 25. Frl. Schä., 32 Jahre alt, Alexander Adams Operation.

Figur 3. Athemcurve während der einfachen Chloroformnarkose.

Figur 4. Respirationscurven in der Chloroformsauerstoffnarkose.

- Figur 5. Curve der Aethernarkose von Frau V. während Laparotomie und Ventrifixatio.
- Figur 6. 5 Curven des Blutdruckstandes in der Aethersauerstoffnarkose.
Curve 1. Frau H., 28 Jahre alt, Knochenoperation.
„ 2. Frau R., 27 Jahre alt, Curettement und Exstirpat. polypicervivis.
„ 3. Frau G., 40 Jahre alt, Laparotomie.
„ 4. Frau Sch., 36 Jahre alt, plastische Operation der Genitalien.
„ 5. Frau S., 42 Jahre alt, Cholelithiasis. Cystoenterostomie.
- Figur 7. 4 Curven der Respiration während der Aethersauerstoffnarkose.
- Figur 8. Blutdruckcurve in der Chloroform-Aethernarkose mit deutlicher Demonstration der Aethereinflüsse. A bedeutet die Aethergaben. Es wurde stets mit Absicht gewartet, bis der Blutdruck abfiel, ehe Aether gegeben wurde, damit der Anstieg sichtbar wurde.
- Figur 9. Blutdruckcurven in der Chloroform-Aethersauerstoffnarkose. N = Normalblutdruckhöhe.
- Figur 10. Blutdruckcurve in der Aetherchloroformsauerstoffnarkose. Es ist durch besonders grosse Dosen die Wirkung (Fig. 10) schematisirt worden, damit man die depressive Wirkung des Chloroform erkennt. N = Normalblutdruckhöhe.
- Figur 11. Blutdruckcurven in der Aether-Chloroformsauerstoffnarkose bei exacter Leitung der Narkose.
-

XXVII.

Geistige Schwäche und körperliche Leiden auf chirurgischem Gebiete (Hydrops genu permagnum)¹⁾.

Von

Professor Biedel,

Jena.

(Mit 4 Figuren im Text.)

Ueberall in der Welt existiren geistig zurückgebliebene Menschen. Der Volksmund nennt sie Töffel oder Troddel. Der Psychiater spricht von Imbecillitas des Geistes. Ist letztere leicht, gehört der Betreffende der arbeitenden Klasse an, so wird er kaum jemals einem Nervenarzte vorgestellt, viel weniger geräth er in eine psychiatrische Klinik. Er arbeitet wie ein Gesunder, nur etwas langsamer und schwerfälliger; zu grösseren geistigen Leistungen mangelt die Fähigkeit. Ob in Thüringen mehr Töffel existiren, als in anderen Theilen Deutschlands, das weiss ich nicht; aufgefallen sind sie mir nirgends so wie hier; ich notirte pro 1903 bei einer Aufnahme von circa 1600 Kranken nicht weniger als 12; wahrscheinlich war die doppelte Zahl vorhanden.

Die meisten verhalten sich körperlich wie geistig gesunde Leute, höchstens dass sie etwaige Geschwülste, besonders Kröpfe, aber auch Carcinome u. s. w., besonders gross ziehen, worüber man sich ja nicht wundern kann. Einzelne haben aber auch körperlich eine verminderte Leistungsfähigkeit; ihre Wunden heilen sehr langsam, sie neigen zu Oedemen und ulcerativen Processen

¹⁾ Vorgetragen am 3. Sitzungstage des XXXIV. Congresses der Deutschen Gesellschaft für Chirurgie, 28. April 1905.

an den unteren Extremitäten. Fracturen wollen sich nicht recht consolidiren, zuweilen heilen sie gar nicht. Ein 22jähriger Mensch mit Oberschenkelbruch leistete in dieser Hinsicht so aussergewöhnliches, dass ich seine Leidensgeschichte mittheilen möchte.

Karl Poser, 22 Jahre alt, aufgenommen 28. 4. 1897. Im Alter von 4 Jahren schon einmal Oberschenkelbruch an gleicher Stelle. Am 3. 4. 97 vom Pferde geschleift, Oberschenkelbruch acquirirt. Mit Extensionsverband behandelt, Fracturstelle mit Jod bepinselt.

Status praesens: Oberes Fragment in Abductions- und Flexionsstellung. Hautwunde entsprechend dem unteren Ende des oberen Fragmentes, durch Jodtinctur entstanden. Fracturenden völlig mobil gegen einander. Decubitus auf der Ferse durch Extensionsverband verursacht.

24. 5. Wunde auf der Fracturstelle ist langsam verheilt, Decubitus noch nicht ganz. Incision auf die Bruchstelle. Man kommt auf einen ziemlich grossen Bluterguss, in dem die Fragmentenden frei liegen. Periostale Wucherungen weiter entfernt von Bruchlinien. Resection der Knochenenden, Naht mit dickem Silberdrahte; Umschnürung der längs verlaufenden Drähte in querer Richtung; Fragmente stehen sicher und fest aufeinander.

8. 8. Keine Consolidation. Drähte entfernt. Abermals Vernähung der Knochenenden, letztere ganz intact, keine Nekrose. Fieberloser Verlauf.

16. 10. Grosser Abscess unter dem l. Glut. maximus vom Decubitus aus.

21. 1. 98. Nähte entfernt, keine Consolidation. Decubitus an der Ferse macht Abtragung des Fersenfortsatzes nöthig. Unterschenkel ödematös.

7. 2. Abl. femor. An der Fracturstelle keine Neubildung von Knochen sichtbar, wohl aber 2 cm unterhalb derselben am unteren Fragmente deutliche Knochenwucherungen. Oberes Fragment stellt sich sofort wieder nach aussen und vorne.

22. 6. Langsame Heilung, so dass erst heute Correctur der unregelmässigen Narben vorgenommen werden kann.

28. Hämatom hinter dem Lappen.

15. 7. Granulirende Fläche.

Ende August geheilt entlassen.

Man kann ja nun einwenden, dass Knochennähte gelegentlich auch bei geistig ganz normalen Individuen missglücken. Das ist im Allgemeinen richtig, doch bietet gerade der Oberschenkelbruch die denkbar besten Chancen für die Knochennaht. Dementsprechend habe ich auch nur ein einziges Mal ein negatives Resultat bei derselben erzielt, und da handelte es sich um einen älteren Locomotivführer, dessen Beinnerven stark gelitten hatten. Des genaueren Befundes erinnere ich mich nicht mehr. In allen anderen Fällen gelang es, die ja ausserordentlich breiten, derben Knochenflächen mit einander zu vereinigen und knöcherne Heilung zu erzielen.

Bei unserem Patienten fiel schon sehr das Ulcus auf, das sich durch einfache Bepinselung mit Jodtinctur entsprechend dem unteren Ende des oberen Fragmentes entwickelt hatte, sodann der Decubitus auf dem Kreuzbeine trotz guter Pflege und fieberlosen Verlaufes. Später zeigte sich, dass die Fracturenden wie todtdalagen, obwohl sie bei der Operation nicht vom Periost entblösst waren; nur 2 cm von der Anfrischungslinie entfernt hatte die Knochenhaut spärliche Stalactiten geliefert; es blieb nichts übrig als zu amputiren.

Auch auf dem Gebiete der Geschwulstbildung habe ich auffallende Beobachtungen bei Individuen mit Imbecillitas des Geistes gemacht.

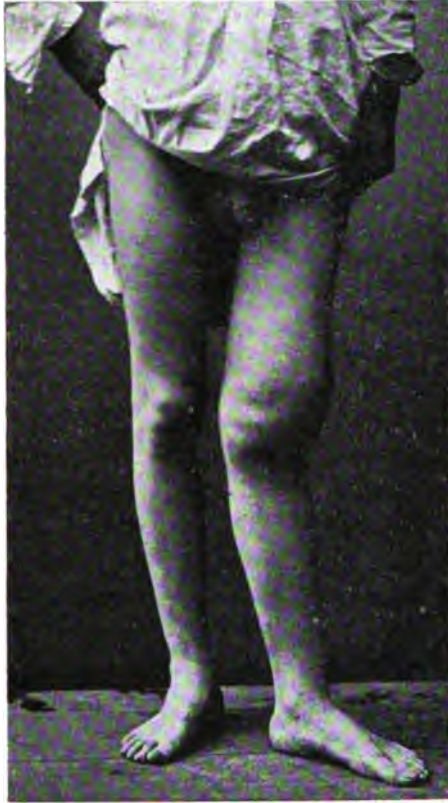Ein 19jähriges Mädchen bekam ein Carcinom der Portio vaginalis, ein 17jähriger Knabe zunächst ein Papillom, sodann ein Carcinom der Stirn, das rasch den Knochen zerstörte und auf die Dura übergriff. Beide Fälle stammen aus Aachen; ich habe sie nicht bis zum Ausgang verfolgen können; sie scheinen zu beweisen, dass derartige geistig schwache Menschen auch widerstandsunfähig gegenüber der Neubildung sein können.

Nun stellte sich im Sommer 1904 wieder ein Kranker mit Imbecillitas des Geistes vor, der mir von ganz besonderem Interesse zu sein schien; es handelte sich um Verdickungen der Fusswurzelknochen nach leichter Verletzung, resp. auch spontan entstanden, und um schweres Kniegelenksleiden im Anschlusse an eine minimale Verletzung der Gelenkkapsel. Weil die psychiatrische Klinik in Jena erklärte, dass diese Knochen- resp. Gelenkaffectionen nicht durch eine Krankheit des Centralnervensystemes im engeren Sinne bedingt seien, glaubte ich wieder einen Fall von „geistiger Schwäche und körperlichem Leiden auf chirurgischem Gebiete“ vor mir zu haben und kündigte deshalb einen darauf bezüglichen Vortrag an. Damals, also August 1904, wurde folgende Krankengeschichte niedergeschrieben:

Hermann W. 16 Jahre alt, aufgen. 21. 7., entl. 7. 9. 04. Eltern vollständig gesund, Vater ist ein ausserordentlich kräftiger Mann, niemals inficirt. In der Familie niemals geistig zurückgebliebene Leute, auch keine Geisteskrankheiten.

Der Knabe Hermann wurde gesund geboren, entwickelte sich erst körperlich und geistig ganz normal. Im 2. Lebensjahre bekam er nach Masern schwache Knochen; er brach den rechten Oberschenkel nach Fall in der Stube.

Nach den Masern entwickelte sich auch eine Otitis media, wodurch beiderseits dauernder Ohrenfluss entstand. Von jetzt an blieb das Kind körperlich und geistig zurück. Es bekam Drüsenanschwellungen unter einem Ohre. Im 10. Lebensjahre trat eine Verdickung der Knochen unter dem rechten Fussgelenke auf, so dass grosse Schuhe gemacht werden mussten. Die Schwellung war sehr stark, aber Schmerzen und Fieber fehlten vollständig. Die Geschwulst bildete sich bis zum 13. Jahre ziemlich zurück. Während dieser Zeit brach er auch



Figur 1.

durch Umknicken den linken Fuss. Die Knochen unterhalb der Knöchel wurden voluminöser, doch wollten die Aerzte keinen eigentlichen Knochenbruch anerkennen, sie sprachen immer nur von Auftreibung der Knochen; dieselbe bestand 2 Jahre lang. Die Schule machte Pat. leidlich durch, lernte aber offenbar nicht viel. Im 15. Jahre kam er zu einem Sattler in die Lehre; er klagte jetzt oft über Zucken in den Gliedern. Im Juni 1903 hackte er sich mit einem kleinen Beile in die Aussenseite der linken Kniegegend. Das Gelenk selbst war an-

geblich nicht verletzt, die Wunde wurde genäht. Drei Tage später scholl das Knie an; vom 5. Tage an fieberte Pat. 8 Tage lang. Als am 6. Tage die Ligaturen entfernt wurden, lief viel Wasser aus dem Gelenk. Das wiederholte sich zwei mal im Laufe von 10 Tagen. Das Bein scholl langsam ab. 4 Wochen nach der Verletzung sah man nichts Abnormes mehr an dem Gelenke.

Dann scholl das Knie langsam wieder an, doch konnte Pat. den Winter hindurch arbeiten. Im Frühling 1904, als es wärmer wurde, scholl das Knie stärker an; Pat. wechselte den Beruf, wurde Porzellanmaler, er musste viel umhergehen, wobei das Knie immer dicker wurde; dabei hatte er nie Schmerzen im Gelenke. St. pr.: Linkes Kniegelenk sehr stark geschwollen bis zur Mitte des Oberschenkels; Seitliche Wackelbewegungen möglich.

Röntgenaufnahme zeigt einen fast 2 cm breiten Spalt, sonst keine Abnormitäten. Beiderseits Verdickung der Fusswurzelknochen. Gehörorgan: Links geheilte Nieschencaries. Trommelfell und Gehörknöchelchen sind durch Eiterung zerstört. Flüstersprache links = 0.

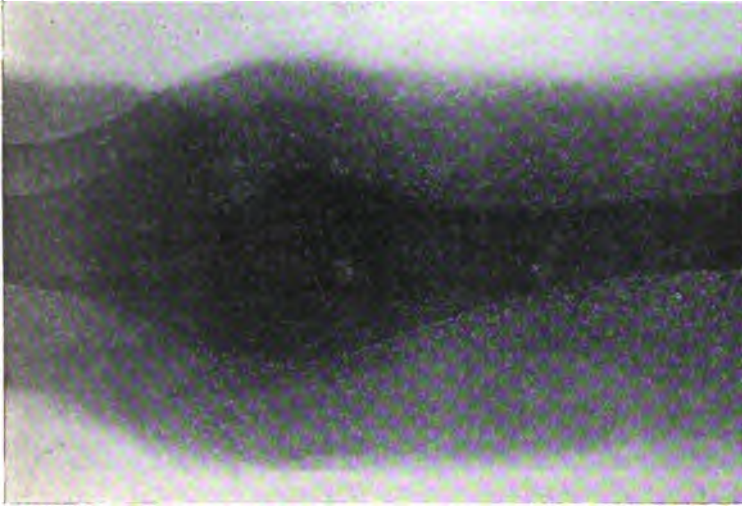Psych. Klinik: Kein Zusammenhang zwischen Imbecillitas des Geistes und Gelenkleiden.

30. 7.: Knie punctirt, 500,0 serös-sanguinolenter Flüssigkeit entleert. Gelenk frei von Fremdkörpern. Schienenverband.

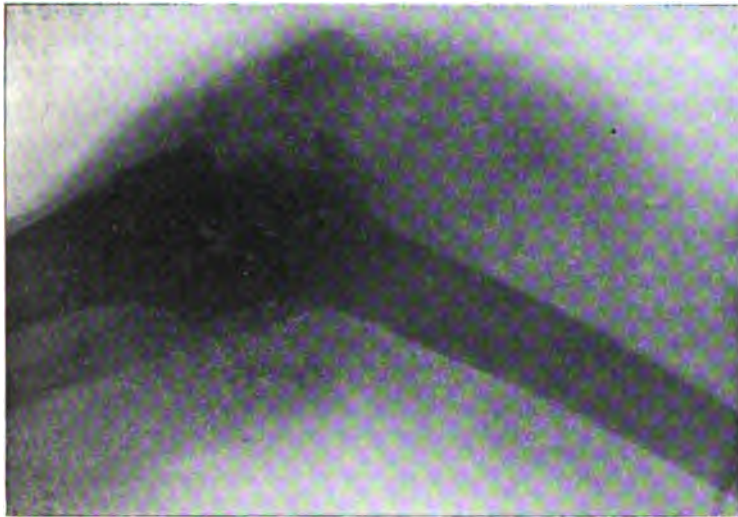
7. 9.: Mit Gehschiene entlassen.

Als ich jetzt den jungen Menschen wiedersah, schien er mir körperlich und geistig verändert zu sein. Der Befund ist jetzt folgender: Umfang des linken Kniegelenkes 49,2, der des rechten 36,8. Das Gelenk ist prall mit Flüssigkeit gefüllt und enthält zahlreiche Fremdkörper. Die Tibia ist fast 2 cm lateralwärts verrutscht (vergl. Fig. 2 und 3). Die Verbindung zwischen Femur und Tibia ist durch Schwund der Condylen eine so mangelhafte, dass der Unterschenkel leicht in Hyperextension, desgl. auch bei gestreckter Stellung in Ab- und Adduction gebracht werden kann. Das Kniegelenk gestattet also Wackelbewegungen nach allen Richtungen, ist dabei völlig schmerzlos. Der linke Unterschenkel ist etwas geschwollen (Umfang der Wade 25 cm oberhalb des Malleolus int. links = 35,2, rechts = 32,3); das linke Fussgelenk erscheint deshalb auch etwas dicker als das rechte, doch liegt keine Schwellung der Gelenkkapsel selbst vor. Das Gelenk schleift glatt und leicht. 2 cm vor und unterhalb des Mall. lat. prominirt der Knochen an circumscripiter Stelle ziemlich stark.

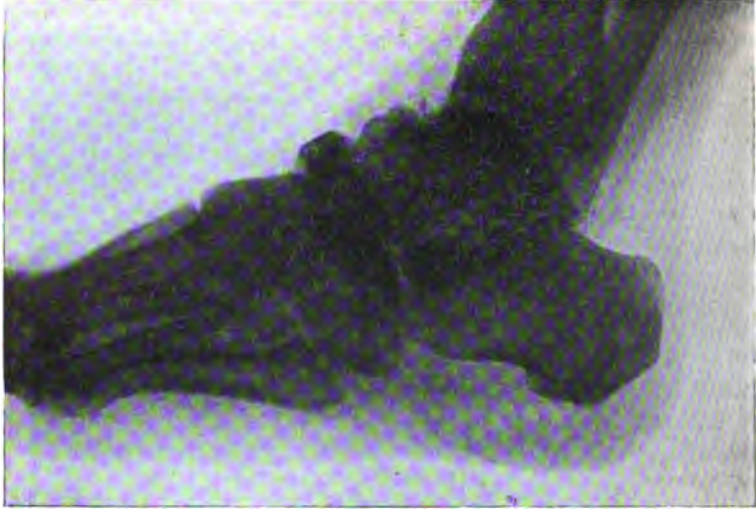Rechterseits springt das Caput tali 5 cm vor dem Mall. lat. auffallend deutlich vor; das Röntgenbild ergibt halb-wallnuss-grosse Exostose. An der Innenseite des Fusses erscheint das Os naviculare erheblich verdickt zu sein (Fig. 4).



Figur 2.



Figur 3.



Figur 4.

Die Untersuchung in der Berliner psychiatrischen Klinik ergab, dass wahrscheinlich doch wohl Syringomyelie vorliege.

Wenn ich also auch keinen Fall von „geistiger Schwäche mit nachfolgendem körperlichen Leiden“ vorstellen kann, so bin ich vielleicht in der Lage, ein Kniegelenk zu demonstrieren, dass auf Grund der Syringomyelie in unglaublich kurzer Zeit vollständig zerstört und mit Fremdkörpern gefüllt ist. Das Gelenk ist im Laufe eines halben Jahres ausserordentlich viel wackeliger geworden und während der gleichen Zeit haben sich die zahlreichen grossen Fremdkörper im Gelenk entwickelt, die wir jetzt fühlen und auf dem Röntgenbilde sehen. Welche von den beiden psychiatrischen Kliniken Recht hat, ob sich vielleicht die Syringomyelie¹⁾ erst im Laufe des letzten halben Jahres deutlicher entwickelt hat, darüber werden weitere Untersuchungen des Kranken Aufschluss geben.

¹⁾ Ein auf dem Gebiete der syringomyelitischen Gelenkkrankheiten ganz besonders erfahrener Chirurg theilte mir privatim mit, dass nach seiner Ansicht Syringomyelie nicht vorläge.

XXVIII.

Die Tracheo-Bronchoskopie in diagnostischer und therapeutischer Hinsicht ¹⁾.

Von

Dr. Killian,

Freiburg i. Br.

(Mit Demonstrationen.)

Meine Herren! Wenn ich, gestützt auf eine zehnjährige klinische Erfahrung über die Tracheo-Bronchoskopie heute hier das Wort ergreife, so geschieht es nicht, um Bekanntes zu wiederholen, sondern ich möchte Ihnen neue Anregungen und neue Ausblicke geben.

Vor allen Dingen kann ich Ihnen nicht genug die einfache obere directe Tracheoskopie empfehlen, welche Sie hier auf dieser Tafel²⁾ schematisch dargestellt sehen. Sie lässt sich leicht am sitzenden Patienten nach Cocainisirung des Kehlkopfes und der Luftröhre (beim Kinde in Narkose) ausführen. Sie ist vorzüglich geeignet, alle die Schwierigkeiten zu überwinden, denen der Kehlkopfspiegel nicht gewachsen ist. Dadurch hat sie eine wahre Umwälzung in der Lehre der intratrachealen Erkrankungen hervorgerufen. Es ist nicht schwer zu begreifen, dass man durch ein solches Rohr³⁾ hindurch alle Veränderungen klar und deutlich sehen und selbst durch verengte Stellen in die Tiefe vordringen kann. Der Patient stört uns bei unserer Beobachtung weder mit den Lippen, der Zunge, dem Kehldeckel noch mit den Stimmlippen

¹⁾ Vorgetragen am 2. Sitzungstage des XXXIV. Congresses der Deutschen Gesellschaft für Chirurgie, 27. April 1905.

²⁾ Schematische Darstellung der oberen directen Tracheoskopie an einer in gefrorenem Zustand sagittal durchsägten Leiche. Photographie.

³⁾ Demonstration eines tracheoskopischen Rohres.

oder intratrachealen Hindernissen irgend welcher Art. Dabei ist die Untersuchung für ihn ohne Schmerzen und gröbere Unbequemlichkeiten zu ertragen. Durch dieselben Umstände wird die früher mit dem Spiegel so schwierige, in Narkose unmögliche, locale Therapie der intratrachealen Erkrankungen geradezu unsagbar erleichtert. Ich will Sie nicht damit aufhalten, indem ich dies bei den einzelnen Affectionen nachzuweisen versuche. Ich erinnere Sie nur an die Infiltrate, Ulcerationen, Narbenbildungen verschiedenster Provenienz, an die Granulationswucherungen und die gut- und bösartigen Neubildungen.

Aber all diese Dinge sind ja verhältnissmässig selten. Ich hatte aus ganz anderen Gründen fast täglich Veranlassung, die obere directe Tracheoskopie auszuführen. In Folge ihrer Lage im Innern des Halses und der oberen Brust wird die Luftröhre durch alle Erkrankungsprocesse in diesen Gebieten beeinflusst, welche mit gröberen Form- und Volumenveränderungen einhergehen. Es kommt zu Lage- und Gestaltveränderungen des Trachealrohres in mannigfachster Art. Dieselben sind so beschaffen und localisirt, dass sie bestimmte diagnostische Rückschlüsse erlauben. Tumoren des vorderen Mediastinum, Thymushypertrophien comprimiren die untere Hälfte der Trachea von vorn her, Aneurysmen des Aortenbogens bedingen Vorwölbungen des unteren Drittels von links, eventuell auch zugleich von vorn oder hinter her. Hochsitzende Oesophaguscarcinome drücken von hinten, Vergrößerungen peritrachealer Lymphdrüsen von den Seiten her.

Die häufigsten und complicirtesten Difformitäten der Luftröhre aber bedingen Strumen. Ihre ungeheuer mannigfaltigen Formen und Entwicklungsrichtungen, von denen die theilweise oder ganz endothoracischen besonderes Interesse verdienen, stellen der Beobachtung von Innen, vom Tracheallumen aus ebenso mannigfaltige Aufgaben. Wegen der grösseren Exactheit der Beobachtung mache ich auf diesem Gebiete gern von der Röhrenuntersuchung Gebrauch, ohne sie auf die für den Spiegel schwierigen oder unmöglichen Fälle zu beschränken. Bezüglich der diagnostischen Ergebnisse im Einzelnen muss ich Sie auf die Arbeiten meiner Schüler v. Eicken¹⁾ und Wild²⁾ verweisen, in denen meine reichen Erfahrungen nieder-

¹⁾ Archiv für Laryngologie. 15. Bd.

²⁾ Brun's Beiträge zur klinischen Chirurgie. 45. Bd.

gelegt sind. Sie werden daraus erkennen, wie ausserordentlich wichtig und geradezu unerlässlich solche Untersuchungen für die alltägliche Praxis der Struma geworden sind.

Ich komme nun zu den Fremdkörpern! Als ich vor 6 Jahren in München zum ersten Male über die Bronchoskopie sprach, konnte ich meine Fremdkörper in der Westentasche mitbringen. Heute ist das anders; ich habe Ihnen hier eine ganze Sammlung vorzulegen und bitte Sie, dieselbe im Einzelnen nachher genauer zu studiren. Auch drei neue, noch nicht publicirte Fälle finden sich darunter. Das alles sind aber nur meine Fälle.

Dank meiner zahlreichen Vorträge und Arbeiten über dieses Gebiet und vor allem meiner Demonstrationen auf Congressen und besonders Jahr aus Jahr ein in meiner Klinik hat man nicht allein im Inlande, sondern auch im Auslande angefangen, die neue Methode zur Anwendung zu bringen. Aller Orten wurde ihre souveräne Bedeutung anerkannt. Ich konnte bis heute das stattliche Material von 87 Fällen zusammen bringen. Die statistische Verarbeitung desselben lehrt, dass mittelst von dem Munde oder der Tracheotomiewunde aus eingeführter Röhren die Fremdkörper in der Regel gefunden oder ihre Abwesenheit mit Sicherheit nachgewiesen wird. Die auf solche Weise vorgenommenen Extractionsversuche waren in neun Zehntel der Fälle von Erfolg gekrönt. Dem gegenüber stellen sich die älteren Methoden nur als geringwerthige Behelfe dar. Es ist ja auch etwas ganz Selbstverständliches — oder ich will heute lieber sagen — es ist im innersten Wesen chirurgisch, dass wir unsere Hand von unserem Auge führen lassen, wo es nur immer geschehen kann.

Mag sein, dass bei kleinen, weit in die Tiefe geratenen Fremdkörpern — ich denke hier besonders an Aehren — die Bronchoskopie manchmal nicht ausreicht oder, dass ihr eine hochgradige Bronchialstenose über einem Fremdkörper ein unüberwindliches Hinderniss bereitet — Fälle, in denen die Pneumotomie zu Recht bestehen bleibt — so gehören doch alle übrigen Fälle von Fremdkörpern in der Luftröhre und in den Bronchien unter die Herrschaft der Röhrenmethode.

Man könnte höchstens im Zweifel darüber sein, welcher Weg den Vorzug verdient; der natürliche durch den Mund und die Stimmritze oder ein am Halse künstlich angelegter. Auf Grund

der bisherigen Erfahrungen und insbesondere meiner eigenen entscheide ich mich für den ersteren. Die Tracheotomie soll nur im Nothfalle gemacht werden, so z. B. wenn starke Dyspnoe besteht, wenn bereits schwere Complicationen, insbesondere von Seiten der Lunge eingetreten sind, welche die Körperkräfte stark reducirt haben, wenn der aspirirte Fremdkörper besonders gross oder complicirt gestaltet, spitz und scharf ist, so dass bei dem Versuch der Extraction Schwierigkeiten oder Verletzungen im Bereiche des Kehlkopfes zu befürchten sind (Gebisse), und wenn quellungsfähige Körper — so insbesondere Bohnen — der Dauer ihres Verweilens und dem Krankheitsbilde nach zu schliessen bereits gequollen und erweicht sind.

Das Gros der Fälle, nach der bisherigen Statistik zu schliessen $\frac{2}{3}$ bis $\frac{3}{4}$ des gesammten Materials, sollte mit der oberen Tracheo-Bronchoskopie behandelt werden; sie muss heute als die Normalmethode bezeichnet werden. Ihr sind ausserdem alle auf Fremdkörper irgendwie verdächtigen Fälle zuzuweisen. Ich betone das, obwohl ich bestätigen muss, dass die untere Methode wesentlich leichter zum Ziele führt, nach bisherigen Erfahrungen in $\frac{4}{5}$ der Fälle. Ich betone es trotz der grösseren Schwierigkeiten des Vorgehens von oben (die übrigens nicht gehindert haben, dass bereits in 33 von 46 Fällen glückliche Extractionen erzielt wurden), eben weil die obere Tracheo-Bronchoskopie ganz ausserordentliche Vorzüge besitzt. Die Schwierigkeiten sind nicht derart, dass sie nicht durch Sachkenntniss und Uebung leicht überwunden werden könnten. Es verhält sich damit wie mit der Cystoskopie und dem Ureteren-Katheterismus, wovon heute Morgen so viel die Rede war. Man verlangt heutzutage von jedem Chirurgen, dass er derartiges kann; die obere Tracheo-Bronchoskopie ist nicht schwieriger. Bedenken Sie nur den langen, engen Weg, der zur Blase führt und stellen Sie diesem den Zugang zur Luftröhre gegenüber. Der letztere ist weit und frei und bereitet nur Schwierigkeiten im Gebiete des Kehlkopfes, dem übrigens viel zu viel Respect erwiesen wird. Er wehrt sich zwar gegen das Andrängen des Rohres, aber er lässt sich auch mit localen und allgemeinen Anaestheticis leicht besänftigen. Ist die Stimmritze überwunden, so kommen wir in der Tiefe leicht weiter.

Ich habe mich vielfach bemüht, den bisherigen Einführungs-

modus des Rohres von oben zu verbessern, und nicht ohne Erfolg. Heute möchte ich Ihnen speciell für die Tracheo-Bronchoskopie am hängenden Kopfe in Narkose einen verbesserten Einführungsmodus angeben, zumal ich der Narkose in allen Fremdkörperfällen den Vorzug gebe (bei Kindern sowohl wie bei Erwachsenen) in denen die äusseren und inneren Bedingungen nicht ganz einfache sind. Ich benütze diesen, vorn verbreiterten Röhrenspatel, der der Länge nach halbirt ist und daher von einem durchgesteckten Rohre leicht abgenommen werden kann (Demonstration). Man schiebt ihn über die Mitte der Zunge bis zum Zungengrund, lässt ihn zwischen diesem und dem Kehldeckel liegen, macht sich durch entsprechenden Druck das Kehlkopffinnere sichtbar und pinselt die Schleimhaut mit 20 proc. Cocainlösung. Dann geht man mit dem Spatelende über den Kehldeckel, zieht ihn nach oben und verschafft sich einen Einblick in die Luftröhre bis hinunter in die grossen Bronchien. Ich bitte Sie, sich die geschilderte Situation an dieser Tafel hier klar zu machen.¹⁾ Sie sehen zugleich, in welcher Weise durch den Röhrenspatel hindurch Luftröhre und Bronchus mit Cocain bepinselt wird. Es folgt nun die eigentliche Tracheo-Bronchoskopie, d. h. die Einführung eines Rohres in die Luftröhre bzw. einen Bronchus. Wir haben zu diesem Zweck nichts weiter zu thun, als ein Rohr von entsprechendem Kaliber und entsprechender Länge durch den Röhrenspatel hindurch in die Tiefe zu schieben. Der Spatel wird danach, damit er nicht stört, in seine beiden Hälften getrennt und abgenommen.

Ich möchte Sie noch speciell darauf aufmerksam machen, dass meine Röhren in neuerer Zeit seitliche Oeffnungen haben, um die Athmung durch die gesunde Lunge zu erleichtern. Ich möchte auch hervorheben, dass Sie durch ein solches Rohr, wenn es zu kurz ist, ein dünneres, eventuell conisch sich verjüngendes hindurchschieben können, um in die engeren Bronchien hineinzukommen. Dann möchte ich Sie darauf hinweisen, dass ich mir alle Mühe gegeben habe, für alle möglichen Fälle ein ausreichendes Instrumentarium für Fremdkörper-Extractionen herzustellen. Die Instrumente sind ausserordentlich dünn und schlank, eine Kraftentfaltung ist nicht nothwendig. Sie sind neuerdings alle mit einem einfachen Hand-

¹⁾ Schematische Darstellung an einem sagittalen Gofrierschnitt von oben. Analog der vorigen.

griff versehen worden, um sie sofort in gebrauchsfähigem Zustande zur Hand zu haben. (Demonstration.)

Meine Herren! Man muss es erlebt haben, dass ein Patient, der sich dem Tode geweiht fühlte, mit etwas Cocain und der kleinen, einfachen Procedur des Einführens einer Röhre ohne Weiteres geheilt werden konnte und glücklich davonging. Man muss es erlebt haben, dass um 4 Uhr ein Kind ein Steinchen aspirirt, um 6 Uhr bronchoskopisch davon befreit wird und um 8 Uhr, nachdem es seine Narkose ausgeschlafen hat, wieder froh nach Hause geht. Ich glaube, solche Dinge illustriren zur Genüge, was wir zu erstreben haben. Auch wenn die Tracheo-Bronchoskopie 10 mal so schwer wäre, wie sie wirklich ist, wir müssten sie doch ausführen, nur um solche Resultate erzielen zu können.

Und nun, meine Herren, an dritter und letzter Stelle möchte ich noch die Frage erörtern, was kann die Bronchoskopie der Lungenchirurgie leisten?

Gegenstand chirurgischen Eingreifens sind die Herderkrankungen der Lunge. Es kommt darauf an, die Anwesenheit solcher Herde früh zu erkennen, ihre Natur festzustellen und sie genau zu localisiren. Dazu kann die Bronchoskopie nur verhelfen, wenn die erkrankten Partien in Beziehung zum Bronchialbaum und speciell zum Bronchiallumen stehen. Es kommt darauf an, ob in grösseren, dem Auge zugänglichen Bronchien Wandveränderungen, Durchbrüche, Durchwachsungen und dergl. mehr entstanden sind oder ob aus den Herden Zerfallsproducte irgend welcher Art, Exsudate, Blutungen in die Bronchien stattfinden, d. h. also, ob diese Herde offene sind. Herde, die sichtbare Wandveränderungen machen, müssen central gelegen sein, weil solche Veränderungen nur in grösseren Bronchien wahrgenommen werden können.

Bei den offenen Herden giebt es zwei Wege zur bronchoskopischen Diagnose. Der Untersucher hat vor Allem festzustellen, aus welchem Bronchialaste die Ausscheidungen kommen und dann den betreffenden Ast topographisch-anatomisch zu bestimmen. Eine solche Bestimmung setzt die genaue Kenntniss des Bronchialbaumes von innen gesehen voraus, die man sich durch Uebung erwerben muss. Man geht dabei in der Weise vor, dass man, von der Bifurcation anfangend, während des Vorschiebens des Rohres die Abgänge der Hauptäste genau verfolgt. Kennen wir

den Bronchialast, auf den es ankommt, so ist damit auch der Theil der Lunge bestimmt, in welchem der bezügliche Herd gelegen ist. Denn zu jedem Bronchus gehört ein kegelförmiges Gebiet von Lungengewebe, in dessen Spitze der Bronchus eintritt und dessen Basis an der Thoraxwand gelegen ist. Die Lage der Basis an dieser Wand bestimmt zugleich die Stelle, von der aus man den Herd operativ erreichen kann.

Leider sind unsere anatomisch-topographischen Kenntnisse in Bezug auf die Zugehörigkeit bestimmter Bronchien zu bestimmten Lungengebieten und bestimmten Bezirken der Thoraxwand noch sehr der Ergänzung bedürftig. Ich bin gerade dabei, diese Verhältnisse genauer zu untersuchen und zwar sowohl an Serienschnitten durch eine gefrorene Leiche als auch vermittelt Aufblasung der einzelnen Bronchien und Aufzeichnung der Grenzen der aufgeblasenen Bezirke.

Es giebt aber einen zweiten noch viel einfacheren Weg, über offene Lungenherde bronchoskopisch nähere Aufschlüsse zu erlangen. Zufällige Beobachtungen haben mich gelehrt, dass man feine Cocaintupfer durch die kleineren Bronchien ohne besonderen Druck unheimlich weit in die Tiefe vorschieben kann, ohne dem Patienten irgend welchen Schaden zuzufügen. Die Messungen ergeben, dass wir uns sicherlich in der Nähe der Lungenoberfläche befunden haben. Offenbar nehmen die einzelnen Aeste einen gestreckten Lauf zur Peripherie. Um Ihnen den Beweis zu liefern, dass man thatsächlich mit geraden Sonden so weit vordringen kann, habe ich eine Serie von Röntgenbildern anfertigen lassen. Ich bemerke ausdrücklich, dass dieselben am Lebenden aufgenommen sind. Sie sehen hier zunächst eine Reihe von Platten, welche auf die einfache obere und untere Bronchoskopie Bezug haben. Man lernt daraus, wie weit Röhren gebräuchlichen Kalibers bis zu 5 Millimeter Durchmesser im Bronchialbaum vordringen. Auf die Möglichkeit beiderseits in den Oberlappenbronchus, rechts in den Mittellappenbronchus und auf beiden Seiten in den Unterlappenbronchus einzudringen bis dahin, wo er plötzlich in eine Reihe von engen Aesten zerfällt, sei besonders hingewiesen.

Eine zweite Reihe von Röntgenbildern, die ich Ihnen hier vorweise, sind aufgenommen, während durch die bronchoskopischen Röhren Sonden nach der Peripherie vorgeschoben waren. Sie über-

zeugen sich, wie überraschend weit dies möglich ist. Am besten ist das Gebiet des Unterlappenbronchus für diese neue bronchoskopische Exploration peripherer Lungengebiete geeignet, aber auch im rechten Mittellappenbronchus bin ich, wie auf dieser Platte zu sehen ist, mit der Sonde entsprechend weit vorgedrungen.

Sie werden fragen, meine Herren, was ist damit gewonnen? Mancher denkt gewiss, das mag wohl sehr interessant sein, aber wie soll es uns weiterbringen. Nun, wir brauchen nur folgende Ueberlegung anzustellen:

Ein offener Lungenherd ist jetzt der Sondirung zugänglich; durch den bezüglichen Bronchialast kann die Sonde ohne Gefahr in eine Abscesshöhle oder Zerfallshöhle irgend welcher Art eingeführt werden. Mit einem Rohre, das der Sonde an Dicke entspricht, lässt sich zu Untersuchungszwecken, Höhleninhalt aspiriren. Auf dieselbe Weise kann Wismuthoxyd eingeblasen werden zur Unterstützung der Röntgenaufnahme, die übrigens schon bei liegender Sonde der Ortsbestimmung einer Abscesshöhle sehr förderlich sein wird. Dass man nach demselben Modus Medicamente einbringen kann, sei nur nebenbei bemerkt. Bei der Pneumotomie werden wir nach Eröffnung des Thorax die von oben eingeführte Sonde durchfühlen und auf sie einschneiden, damit sie uns den Weg zur Abscesshöhle weise. Aber auch für die Fremdkörperbehandlung wird noch einiges gewonnen. Ein peripherer steckender, harter Körper, z. B. ein Nagel, ein Zahnfragment, kann mit der Sonde gefühlt werden.

Verstopft der Fremdkörper seinen Bronchus nicht ganz — und das dürfte wohl bei Kragenknöpfen, die hinter Stenosen stecken, der Fall sein — so kann die Sonde vorbei geführt werden, damit sie bei der Pneumotomie den Finger des Operateurs zum Fremdkörper hinleite. Vorbildlich ist hier der Fall von Hofmeister. Was früher bei der Fremdkörperpneumotomie so betrübend war, dass man das Corpus delicti nicht fand, kann jetzt vermieden werden.

Aber ich weise auch noch darauf hin, dass die Röhrenuntersuchung von der Thoraxwand her ausgeführt, weitere Vortheile verspricht. Diese Pleuroskopie habe ich bereits versucht, sie lässt sich unschwer ausführen und kann zur Untersuchung des Pleuraumes und der Lungenoberfläche in den verschiedensten Fällen

von praktischem Werthe sein. Führt man das Rohr der Sonde entlang in die Lunge ein (Pneumoskopie), so kann man das Innere einer Zerfallshöhle betrachten und schliesslich auch einen Fremdkörper entdecken und extrahiren.

Das Alles sind keine grauen Theorien! Meine bronchoskopische Exploration peripherer Lungengebiete wird sich schon in den nächsten Fällen praktisch verwerthen lassen. Ich glaube, sie kommt gerade zur rechten Zeit, denn sie kommt zu einer Zeit, in der durch die Sauerbruch'sche Methode eine neue Epoche in der Lungenchirurgie inaugurirt wurde.

XXIX.

(Aus der Kgl. chirurgischen Universitätsklinik in Halle a. S.
— Director: Geh. Med.-Rath Prof. Dr. v. Bramann.)

Beitrag zur Frage des Verschlusses traumatischer Schädeldefecte ¹⁾.

Von

Dr. Alexander Stieda,

Assistenzarzt der Klinik.

In der Behandlung traumatischer Schädeldefecte ist bisher noch keine vollständige Einigung unter den Chirurgen erzielt. Die Frage „Sollen Schädeldefecte offen bleiben?“ wurde wieder actuell, als Kocher (14)²⁾ vor nunmehr 6 Jahren auf dem Congress der deutschen Gesellschaft für Chirurgie 1899 „über einige Bedingungen operativer Heilung der Epilepsie“ sprach. Damals streifte er auch die operative Behandlung complicirter und Impressionsfracturen des Schädels und schloss seine Ausführungen mit dem warnenden Satze betreffs der Prophylaxe der Epilepsie, „dass häufig nicht die Eröffnung des Schädels bei Kopfverletzungen den grössten Schaden bringt, sondern der Verschluss derselben.“ Beresowski (2) hat die Erfahrungen aus der Kocher'schen Klinik eingehend publicirt und seine besondere Aufmerksamkeit der Untersuchung der Endresultate der Schädeloperationen überhaupt und der Operation der Impressionsfracturen speciell zugewandt. In seinem Werke über die Hirnkrankheiten (1901) wiederholt Kocher (15) „für die so überaus maassgebende Frage der Epilepsie“ seine Warnung, „dass nicht die Eröffnung des Schädels, sondern dessen Schluss bedenklich sei.“ (S. 436)

¹⁾ Auszugsweise vorgetragen am 2. Sitzungstage des XXXIV. Congresses der Deutschen Gesellschaft für Chirurgie, 27. April 1905.

²⁾ Die Zahlen beziehen sich auf das Literaturverzeichniss am Schluss.

Bunge (6) hat dann vor 2 Jahren in seiner Abhandlung über traumatische Schädeldefecte 22 Schädelverletzte der Königsberger Klinik nachuntersucht und ins Besondere mit Rücksicht auf die oben erwähnten Mittheilungen Kocher's und Beresowski's hin geprüft. Er konnte sich der Forderung, den Schädel bei der Behandlung complicirter Fracturen offen zu lassen, nicht anschliessen und konnte sich „im Gegensatz zu Kocher und Beresowski von der Unschädlichkeit bleibender traumatischer Schädeldefecte nicht überzeugen.“ Bunge fordert zum Schluss seiner Abhandlung auf, Nachuntersuchungen von Schädelverletzten vorzunehmen.

Ich will im Folgenden auf Grund der an der v. Bramann'schen Klinik gemachten Beobachtungen und an der Hand der Krankengeschichten die Erfahrungen mittheilen, die wir in Bezug auf die Schädelverletzten und ihre Schicksale erworben haben, je nachdem ein bestehender oder operativ gesetzter Schädeldefect offen blieb oder — sei es primär, sei es secundär — verschlossen wurde. Ich machte mich daran, die Schädelverletzten aus den Jahren 1897—1904, d. h. aus einem Zeitraum von 7 Jahren, einer Nachuntersuchung zu unterziehen. Ich musste selbstredend Werth darauf legen, die betreffenden Verletzten persönlich zu sehen und zu untersuchen, was auch bis auf einige Ausnahmen der Fall gewesen ist.

Während der genannten Zeit, vom 1. April 1897 bis 1. April 1904, kamen 48 Fälle von complicirten Fracturen des Schädels, bezw. Schädeldefecten zur Beobachtung oder Behandlung — wenn man bedenkt, dass in diese Zahl alle Fissuren des Schädeldaches, alle Schussverletzungen des Schädels, sowie alle Schädelbasisfracturen nicht eingerechnet sind, — eine gewiss stattliche Zahl von Verletzungen dieser Art.

Von den Verletzten waren 43 männlichen Geschlechtes, nur 5 weiblichen; von letzteren gehörten 2 dem Kindesalter an. Diese Erfahrung stimmt mit der von von Bruns und Brun gemachten auffallend überein, die auch 9 mal mehr Männer als Frauen unter ihren Schädelverletzten fanden. Brun (5) hatte neben 425 männlichen Verletzten bloss 45 solche weiblichen Geschlechtes und bezeichnet den Schädelbruch geradezu als „die Verletzung des männlichen Geschlechtes.“

5 von den 48 beobachteten Fällen kamen mehr oder weniger rasch nach erlittener Verletzung infolge ausgedehnter Zerstörung

und Zertrümmerung des Gehirns ad exitum; ein Fall starb nach 3 Wochen an Typhus abdominalis. Von den bleibenden 42 Fällen konnte bei 9 Verletzten weder eine Nachuntersuchung noch eine briefliche Nachricht erlangt werden. Diese konnten deshalb keine Berücksichtigung finden. Es bleiben somit 33 Fälle, die für die vorliegende Frage in Betracht kommen.

Was die Aetiologie unserer Schädeldefecte betrifft, so handelt es sich bei sämtlichen Fällen um traumatische und zwar durch einen operativen Eingriff gesetzte Continuitätsunterbrechungen des Schädels. Kein Defect war durch Caries der Schädelknochen (Tuberculose, Lues etc.) entstanden.

Ich lasse nun die Krankengeschichten folgen und erwähne vorwegnehmend, dass bei der Behandlung der complicirten Schädelfracturen und traumatischen Schädeldefecte von Geheimrath von Bramann das Princip verfolgt wurde, einen möglichst raschen und vollständigen knöchernen Verschluss herbeizuführen.

Ich beginne mit den primären Implantationen bei complicirten Schädelbrüchen, es folgen die secundären (intermediären) Implantationen, dann die Fälle mit offenen traumatischen Schädeldefecten und schliesslich die Krankengeschichten der durch eine osteoplastische Nachoperation geheilten Defecte.

I. Primäre Implantationen bei complicirten Schädelfracturen.

I. Max Thorner, 27 Jahre, Kunstschleifer aus Halle a. S., aufgenommen 9. 5. 97. — Pat. erhielt heute mit einem Stocke einen Schlag auf die rechte Stirnseite. Starke Blutung. Nothverband. Sofortige Ueberführung in die Klinik.

Status: Mittelmässiger, kräftiger Mann. Sensorium frei. Puls etwas verlangsamt. Von der Nasenwurzel links beginnend, am inneren rechten Augenwinkel vorbei bis oberhalb der Augenbraue rechts eine stark gequetschte und zerrissene Wunde, deren Tiefe durch Blucoagula ausgefüllt ist. Nach Entfernung dieser zeigt sich die obere Orbitalwand zertrümmert und im mittleren Theil eingedrückt. Sinus frontalis eröffnet.

Therapie: Abtragung der gequetschten Wundränder, Erweiterung der Wunde; Die Ränder der Fractur werden abgemeisselt, kleinere Knochenstückchen entfernt; Hebung der Depression. Dura unverletzt. Sofortige Reimplantation der in warmem 3proz. Borwasser gereinigten entfernten Knochenstückchen in den Knochendefect. Naht der Weichtheilwunde. Kleiner Tampon in die Stirnhöhle.

Verlauf: Reactionslose Heilung; 31. 5. geheilt entlassen. Feste Einheilung der Knochenstückchen. Leichte Vertiefung am Knochen.

Nachuntersuchung; 9. 9. 04. Th. ist völlig beschwerdefrei; Narbe fast au niveau mit der Umgebung; geringe Delle.

2. Gotthold Kiel, 43 J., Kutscher aus Finsterwalde, aufgenommen 5. 7. 97. Pat. erhielt einen Hufschlag gegen die vordere Stirnseite. Kurzdauernde Bewusstlosigkeit. Starke Blutung, auch aus der Nase. Nothverband. Sofortige Ueberführung in die Klinik.

Status: Kräftiger Mann, Sensorium frei. Puls nicht verlangsam. An der rechten Stirnseite, oberhalb des Orbitalrandes, eine querverlaufende, 5 cm lange Wunde mit gequetschten Rändern. In der Tiefe Blutcoagula, die pulsatorisch gehoben werden. Einige Knochenstückchen liegen löse in der Wunde.

Therapie: Entfernung der losen Knochenstückchen. Ausgiebiges Débridement. Hebung der ziemlich tiefen Depression. Sinus frontalis mit eröffnet. Thalgrosser Defect im Knochen. Dura unverletzt. Sofortige Reimplantation der débridirten Knochenstückchen auf die Dura. Naht der Wunde bis auf eine kleine Stelle, aus der ein in den Sinus frontalis gelegter Tampon herausgeleitet wird.

Verlauf: Reactionslose Heilung, 26. 7. 97 geheilt entlassen. Feste Knochennarbe.

Nachuntersuchung: 9. 9. 04. Bisweilen Kopfschmerzen, bei grosser Hitze angeblich Nasenbluten.

3. Robert Götze, 32 J., Arbeiter aus Halle a. S., aufgenommen 15. 3. 98. — Pat. erhielt in vergangener Nacht einen Schlag mit einem Bierseidel auf den Kopf, verlor das Bewusstsein, blutete stark. Mit Nothverband Einlieferung.

Status: Kräftiger Mann. Sensorium benommen. Puls verlangsam. Auf dem l. Scheitelbeine, dicht neben der Mittellinie, eine 2 cm lange Quetschwunde, in deren Tiefe der eingedrückte Knochen blossliegt.

Therapie: Nach Anfrischung der Wundränder Abmesselung der über das deprimirte Knochenstück herüberragenden Knochenränder. Débridement. Dura unverletzt, aber gespannt. Sofortige Reimplantation der Knochenstückchen. Naht, aseptischer Verband.

Verlauf: Reactionslose Heilung. 23. 3. 98. Ambulant. Bei späterer Vorstellung knöcherne Heilung des Defectes.

Nachuntersuchung: 7. 9. 04. G. ist völlig beschwerdefrei, arbeitet auf einem Neubau. — G. hatte schon 10 Jahre vor diesem Unfall einen complicirten Schädelbruch erlitten. Derselbe betraf ebenfalls das l. Scheitelbein. Es besteht jetzt an dieser Stelle knöcherne Vernarbung. Auch von Seiten dieser Verletzung haben Beschwerden nie bestanden.

4. Fritz Kilian, 5 J., Arbeitersohn aus Halle a. S., aufgenommen 21. 6. 98. — Pat. ist von einem Radfahrer umgeworfen; Verletzung an der Stirn.

Status: Benommenheit, Puls verlangsam. Unterhalb des l. Tubere frontale querverlaufende 3 cm lange Risswunde mit zerfetzten Rändern: in der Tiefe eine 2 cm lange Depression der auffallend dünnen Schädeldecke.

Therapie: Abtragung der gequetschten Hautpartien. Débridement nach Abmeisselung der überstehenden Knochenkanten. Der entstandene Defect wird durch Knochenstückchen der Tabula externa der Nachbarschaft gedeckt. Naht. Aseptischer Verband. Kleiner Tampon seitlich.

Verlauf: 28. 6. reactionslose Heilung. Nähte entfernt. Ambulant 12. 7. Feste Verheilung der Wunde. Ohne Verband entlassen.

Nachuntersuchung: 12. 3. 05. Sehr gute knöcherne Verheilung des Defectes. Der jetzt 12jährige Knabe besucht seit 6 Jahren mit bestem Erfolg die Schule und ist völlig beschwerdefrei.

5. Wilhelm Raak, 29 J., Kutscher aus Vetschau, aufgenommen 4. 10. 98. — Pat. fiel von einem Wagen auf die Stufen einer Steintreppe. Wunde an der Stirn. Blutung stark. Pat. ging zum Arzte, der ihn in die Klinik schickte.

Status: Kräftiger Mann. Sensorium frei. Puls normal. Auf der r. Stirnseite eine querverlaufende, 7 cm lange, 3 cm breite klaffende Wunde. Knochensplinter sichtbar. Deutliche Gehirnpulsationen. Dura nicht verletzt.

Therapie: Débridement und Reimplantation der entnommenen Knochenstückchen in den 2 Markstück-grossen Defect. Naht; aseptischer Verband.

Verlauf: Ungestörte Heilung. 19. 10. geheilt entlassen. Knochen völlig fest.

Nachuntersuchung: 8. 9. 04. Bisweilen Kopfschmerzen und Schwindelgefühl; keine Krämpfe. Magenkatarrh (!), Potator (?) (briefliche Mittheilung).

6. Eduard Födisch, 37 J., Arbeiter aus Camburg, aufgenommen 31. 7. 99. — Pat. erlitt einen Schlag mit eiserner Schaufel gegen die r. Kopfhälfte, stürzte besinnungslos zusammen, hatte mehrfach Erbrechen. Notverband. Klinik.

Status: Mittelkräftiger Mann, Sensorium frei. Athmung regelmässig, Puls kräftig, etwas verlangsamt, 58 pro Minute. Am hinteren Rande des r. Stirnbeins und über das Scheitelbein eine 8 cm lange, von oben nach unten schräg verlaufende Wunde mit gequetschten Rändern. Knochen fracturirt, vom Periost entblösst. Vorderer Theil der Knochenwunde in grosser Ausdehnung imprimirt.

Therapie: Nach Erweiterung der Wunde und Abmeisselung der Knochenränder zeigt sich eine Knochenfractur von 10 cm Länge. Die Depression besteht aus 3 Knochenfragmenten, die nach vorn mit dem Stirnbein zusammenhängen. Ausgiebiges Débridement: 10 cm langer, ovaler bis 5 cm breiter Knochendefect. Dura mit blutigen Auflagerungen, ist nicht verletzt. Primäre Reimplantation der débridirten Knochenstücke. Hautnaht.

Verlauf: Reactionslose Heilung. 16. 8. geheilt entlassen. Der Knochen ist an der Trepanationsstelle völlig fest.

Nachuntersuchung: 11. 9. 04. Keinerlei Beschwerden von Seiten des Kopfes, dagegen Seitenstechen und Kreuzschmerzen. (Eigene Mittheilung!)

7. Hugo Engel, 27 J., Kutscher aus Halle a. S., aufgenommen 6. 2. 00. E. erhielt bei einem Krawall in angetrunkenem Zustande von einem Schutz-

manne einen Säbelhieb über den Kopf, sodass er bewusstlos niederfiel und so gleich der Klinik zugeführt wurde.

Status: Kräftiger Mann; völlig bewusstlos; Puls etwas verlangsamt, kräftig. Auf dem 1. Scheitelbeine von vorn nach hinten verlaufend eine 10 cm lange, 5 cm klaffende Wunde mit glatten Rändern. Fractur im Knochen mit Depression sichtbar.

Therapie: Reinigung der Wunde, Anfrischung. Entfernung der zersplitterten Knochentheile, sodass eine 6 cm lange, 2 cm breite, länglich ovale Knochenlücke entsteht. Dura unverletzt. Die entfernten Splitter scheinen zur Deckung ungeeignet, es wird deshalb vom oberen seitlichen Knochenrande ein 6 cm langes und 2 cm breites Knochenstück aus der Lamina externa abgemeisselt, sodass hier die Diploe frei liegt, und zur Deckung verwandt. Naht. Aseptischer Verband.

Verlauf: Ungestörte Heilung. 21. 2. geheilt entlassen.

Nachfrage: Ergibt, dass E. seit dem 27. 5. 04 wegen progressiver Paralyse behandelt wird. Nähere anamnestiche Erhebungen fördern zu Tage, dass E. schon vor dem Anfälle (1900) Tobsuchtsanfälle gehabt hat. — 1896 hatte er Lues acquirirt. — Zur Zeit (14. 4. 05) ist das Allgemeinbefinden schon ein sehr schlechtes. Eine Lücke weist der Schädel nicht auf. (Briefl. Mittheilung durch den Director der Heilanstalt Dösen bei Leipzig, Herrn Dr. Dehio).

8. Friedrich Peter, 20 J., Bierfahrer aus Halle a. S., aufgenommen 10. 4. 00. — Pat. erhielt heute einen Säbelhieb auf die 1. Kopfseite. Blutende Wunde. Nothverband. Einlieferung in die Klinik.

Status: Bewusstloser Patient; grosse klaffende Wunde über der vorderen Hälfte des 1. Scheitelbeines. Depression im Knochen; sternförmige Splitterung; Puls etwas verlangsamt, 56 pro Minute.

Therapie: Débridement; Dura nicht verletzt. Sofortige Implantation der beim Débridement entnommenen Knochenstückchen. Naht der Haut.

Verlauf: 10. 4. 00 Abends. Bewusstsein kehrt wieder. 27. 4. 00 geheilt entlassen.

Nachuntersuchung: 10. 9. 04. Fläche 5 Markstück-grosse Delle über dem 1. Scheitelbein. P. ist völlig beschwerdefrei.

9. Hermann Oertel, 12 J., Bergmannskind aus Wimmelburg, aufgenommen 29. 8. 00. Gestern verletzt am Hinterkopf durch einen Wurf mit einem Stein. Nothverband. Ueberführung in die Klinik.

Status: Keine Benommenheit, kein Erbrechen; Puls normal. Am Hinterkopf, quer zum hinteren Theil der Lambdanahnt verlaufend, 4 cm lange Quetschwunde mit Blosslegung des Knochens. Depression von ovaler Gestalt in einer Ausdehnung von 6 : 3 cm. Tiefe der Depression 3 mm. Der eingedrückte Knochen gehört dem unteren Theil des 1. Scheitelbeins und der angrenzenden Hinterhauptsschuppe an. Verunreinigung der Knochenwunde mit Sand.

Therapie: Trepanation. Der sternförmig zersplitterte Knochen wird gehoben. Dura intact, pulsirt in normaler Weise. Die gesäuberten Knochen-

fragmente werden mit der Knochenscheere zurechtgeschnitten, abgewaschen in 3 proc. Borwasser und sofort wieder eingelegt. Naht der Hautwunde. Kleines Drain. —

Verlauf: Leichte Temperaturerhöhungen. Geringe Secretion aus dem Drain. und nach Weglassen desselben aus der vorhandenen Fistel. Aus dieser entleeren sich mehrere kleine Knochensequesterchen. 15. 9. Ambulant. — Allmählig Zuheilen der Wunde und der Fistel. Feste Vernarbung. Knöcherner Verschluss vorhanden.

Nachuntersuchung: 3. 4. 04. Nie Krämpfe gehabt, nie Schwindel; bei starkem Winde Kopfschmerzen.

13. 9. 04. Oertel befindet sich in der Lehre; bei ungünstiger Witterung leicht Kopfschmerzen; sonst beschwerdefrei.

10. Bruno Bohnhardt, 16 J., Arbeiter aus Halle a. S., aufgenommen 14. 9. 00. Vor einigen Stunden Sturz 3 Stock hoch herab auf den Erdboden. Aufschlagen mit dem Kopf auf eiserne Röhren. Sofortige Bewusstlosigkeit für ca. $\frac{1}{4}$ Stunde. Nothverband. Aufnahme.

Status: Bei dem kräftigen, vollkommen klaren Jungen ca. 7 cm lange, links von der Mittellinie, schräg von der Mitte des Scheitelbeines nach dem Occiput hin verlaufende Quetschwunde. Keine Gehirnsymptome.

Therapie: Anfrischung der Wundränder, Erweiterung der Wunde. Freilegung einer pfennigstückgrossen Depression des Knochens, 2—3 mm unter dem Niveau des umgebenden Knochens gelegen. Mehrere Fissuren. Dura zeigt einen Riss. Die überstehenden Ränder der Depression werden abgemeisselt. Das deprimierte Knochenstück wird herausgehoben, in 3 proc. Borwasser gelegt, vom anhaftenden Blute gesäubert und dann nach Anfrischung seiner Ränder sogleich wieder implantirt. Naht der Haut; kleiner Tampon in einem Wundwinkel.

Verlauf: Reactionsloser Wundverlauf. 1. 10. geheilt entlassen. Knochen fest eingeheilt.

Spätere Vorstellung: Beschwerdefrei.

11. Jul. Fuhrmann, 23 J., Knecht aus Markröhlitz, aufgenommen 5. 6. 01. F. erhielt gestern bei einem Streite einen Schlag mit der stumpfen Seite einer Hacke auf den Kopf. Er fiel zu Boden, war über $\frac{1}{2}$ Stunde besinnungslos und blutete aus einer tiefen Wunde an der l. Stirnseite. Verband durch einen Arzt. Nachts dreimal Erbrechen; unruhiger Schlaf.

Status: Keine Benommenheit. Kopfschmerzen, Puls etwas verlangsamt. Ueber dem r. Stirnbein 5 cm lange, weit klaffende Wunde mit gezackten und gequetschten Rändern. Der Knochen ist $2\frac{1}{2}$ cm tief eingedrückt. Keine Lähmung, keine Herabsetzung der motorischen Functionen.

Therapie: Nach Erweiterung der Wunde zeigt sich Verunreinigung durch einen Haarbüschel. Ebenso sind Haare in die Spalten des deprimierten Knochens eingeklemmt. Anfrischung der Wundränder. Depression beträgt über 5 Markstückgrösse, hat kreisrunde Form, in concentrischen Ringen sich abstuft nach der Tiefe hin. Lamina interna in grösster Ausdehnung fracturirt. Abmeisselung der überstehenden Knochenränder der Lamina externa. Der

deprimierte Knochen wird mit dem Raspatorium gehoben. Ein darunter liegender Bluterguss wird entfernt. Dura hier an einer kleinen Stelle geritzt. Die entfernten Knochenstückchen haben sich z. Th. im Bereich der Diploe getrennt. Nach Reinigung der Knochenlamellen sofortige Implantation derselben. Naht der Haut; kleines Drain.

Verlauf: 1. 7. geheilt. Keine Kopfschmerzen. Puls regelmässig, kräftig, 88. 18. 7. beschwerdefrei entlassen.

Spätere Vorstellung: Keine Beschwerden.

12. Adalb. Mertin, 38 J., Arb. aus Halle a. S., aufgenommen 5. 5. 02. Sturz 13 $\frac{1}{2}$ m hoch von einem Gerüst herab auf ein 1 $\frac{1}{2}$ m hohes Eisengeländer mit rechter Brust- und Kopfseite; sofort Aufnahme. Unterwegs trat Bewusstlosigkeit ein.

Status: In der Gegend des r. Tuber parietale halbkreisförmige klaffende Wunde, Ränder gequetscht. Darunter Depression des Knochens.

Therapie: Abmesselung der das deprimierte, ca. thalergrosse Knochenstück überragenden Knochenränder. Hebung eines grösseren Knochenstückes, Herausnahme mehrerer kleinerer. Dura ziemlich gespannt, Pulsationen nur sehr undeutlich. Nach Reinigung und Anfrischung sofortige Reimplantation der Knochenstückchen. Naht. Asept. Verband.

Verlauf: Abends Wiederkehr des Bewusstseins. 6. 6. geheilt entlassen.

Nachuntersuchung: 9. 9. 04. Narbe mit dem Tuber parietale verwachsen; hier ganz geringe Delle im Knochen. Feste Verheilung des Knochens. Mertin ist jetzt beschwerdefrei, will in den ersten 2 Monaten nach der Entlassung krampfartige Zuckungen in den Armen gehabt haben.

13. Franz Kirschning, 26 J., Arbeiter, Kranichfeld, aufgenommen 30. 5. 02.

Vormittag fiel dem Pat. aus einer Höhe von ca. 5 m ein Mauerstein mit der Kante auf den Scheitel des Kopfes. Nothverband. Nachmittags Ueberführung nach der Klinik. Kein Erbrechen.

Status: Bewusstsein erhalten. Puls kräftig, 68 pro Minute. Athmung 22. Pupille rechts etwas enger als links. Auf Scheitelhöhe eine ca. 6 cm lange, Y-förmige Wunde mit ziemlich wenig gequetschten Rändern. Beim Auseinanderhalten der Wundränder lässt sich eine erbsengrosse Depression am Knochen feststellen. Sternförmige Fissuren nach vorn und hinten. Periost in weiterer Ausdehnung abgelöst.

Therapie: Bei der Operation zeigt sich die Tabula int. in grösserer Ausdehnung — bis zu Markstückgrösse — eingedrückt entsprechend der Ablösung des Periostes. Die Knochenstückchen werden gereinigt und sofort wieder auf die unverletzte Dura aufgelegt. Dura normal pulsirend. Hautnaht.

Verlauf: 3. 6. Keine Kopfschmerzen; subjectives Wohlbefinden. Auf fallend niedrige Pulsfrequenz, 44—54, fast 14 Tage lang. Vollkommen bei Bewusstsein.

17. 6. Asept. Wundheilung. Nach dem Aufstehen hebt sich die Pulsfrequenz zur Norm.

24. 6. Geheilt entlassen. Der implantirte Knochen ist völlig fest eingeheilt. Nachuntersuchung liess sich nicht ermöglichen. K. gab selbst brieflich Nachricht 5. 9. 04; er klagt über Kopfschmerzen, besonders bei Witterungswechsel, will nicht mehr als Bauarbeiter thätig sein können.

14. Karl Wenzek, 15 J., Klempnerlehrling, Leimbach, aufgenommen 27. 5. 03.

Vor einigen Stunden fiel dem Pat. ein Backstein aus dem zweiten Stockwerk auf den Hinterkopf. Pat. sank zu Boden. Beim Versuch aufzustehen, bemerkte er eine Lähmung des linken Armes und Beines. Auf dem Transport mehrmaliges Erbrechen.

Status: An der hinteren Hälfte des r. Scheitelbeines nahe der Mittellinie gequetschte Wunde von Thalerumfang. Am Schädel Depression, trichterförmig. Grösste Tiefe 2 cm. Strahlige Fractur des Knochens im Durchmesser von 6 cm. Linkes Bein und linker Arm gelähmt.

Therapie: Bei der sofortigen Operation zeigt sich Dura nicht verletzt und sehr gespannt, nur schwache Pulsation aufweisend. Débridement. Anfrischung und Reinigung der gehobenen Knochenstückchen und Reimplantation derselben. Schluss der Hautwunde.

Verlauf: 27. 5. Abends noch starke Kopfschmerzen.

28. 5. 03. Lähmung des linken Armes vollständig behoben; linkes Bein bessert sich.

3. 6. Linkes Knie kann bewegt werden.

22. 6. Linker Fuss und Zehen etwas beweglich. Pat. geht noch etwas hinkend.

24. 6. Angina. Hohe Temperaturen.

2. 7. Entlassen. Etwas Hahnentrittgang. Peroneusparese links. Dabei wird der linke Fuss adducirt und plantarflectirt gehalten. Allgemeinbefinden sehr gut. Knochen fest eingeheilt.

Nachuntersuchung ergab 27. 2. 05: Bisweilen Kopfschmerzen; noch bestehende Peroneusparese links; im Uebrigen beschwerdefrei.

15. Paul Losse, 28 J., Nieter aus Halle, aufgenommen 28. 2. 04.

In vergangener Nacht erhielt Pat. mit einem Bierseidel einen Schlag auf den Kopf. Stark blutende Wunde auf der linken Kopfseite. Sofortige Ueberführung in die Klinik.

Status: Gequetschte, ca. 7-cm lange Wunde, die etwa 3 cm seitlich von der Pfeilnaht und fast parallel mit derselben verläuft und bis auf die Knochen reicht. Keine Verlangsamung des Pulses; keine Lähmungserscheinungen.

Therapie: Es zeigt sich beim Auseinanderhalten der Wundränder eine Depression im Bereich des linken Scheitelbeines in einer bogenförmigen Linie. Der mediale Knochenrand ist etwa 4 mm unter das Niveau des äusseren hinuntergedrückt. Nach Abmesselung des überragenden Knochenrandes Hebung des deprimirten Knochenstückes mit dem Raspatorium und Lagerung in normaler Lage zur Umgebung.

Verlauf. 30. 2. Allgemeinbefinden gut. Puls 60.

10. 3. 04. Puls noch unter 60.

21. 3. 04. Puls normal.

26. 3. 04. Beschwerdefrei entlassen.

Nachuntersuchung 7. 9. 04: Pat. ist vollkommen beschwerdefrei. — Er hatte schon früher im Juni 1894 eine ausgedehnte complicirte Schädelfractur erlitten im Bereich des rechten Schläfen-, Scheitel- und Stirnbeins. Es wurde damals die Reimplantation der deprimirten Knochenstückchen vorgenommen; es blieb aber ein ca. zweimarkstückgrosser Knochendefect übrig. Diesen liess sich L., aus Furcht vor einer neuen Verletzung, im Jahre 1895 durch eine osteoplastische Operation decken, die in Verschiebung eines Periostknochenlappens bestand. — Reactionslose Heilung. — Keinerlei Beschwerden. Volle Arbeitsfähigkeit.

Diese eben im Auszuge wiedergegebenen 15 Krankengeschichten betreffen Patienten, die wegen einer complicirten Schädelfractur — meist sehr bald nach dem erlittenen Unfälle — in Behandlung der Klinik kamen. Zwei von diesen Verletzten wurden wegen des gleichen Leidens schon mehrere Jahre vorher behandelt (No. 3 u. 15).

Neben der Knochenfractur lagen in 2 Fällen Verletzungen der Dura (Fall 10 u. 11) vor, bei keinem von beiden aber mit Gehirnverletzung. — In 3 Fällen (3, 12, 14) findet sich in der Krankengeschichte eine Bemerkung über eine abnorme Spannung der Dura.

Ich gebe jetzt die Krankengeschichten derjenigen Verletzten, bei denen die Beschaffenheit der Wunde keine sofortige Reimplantation der beim Débridement entnommenen Knochenstückchen gestattete, sondern bei denen erst nach einigen Tagen bei guten Wundverhältnissen und frischen Granulationen die inzwischen gesäuberten, zugestuzten und ausgekochten Knochentheile in die Schädelwunde wieder eingefügt worden sind.

II. Secundäre (intermediäre) Implantationen bei frischen traumatischen Schädeldefecten.

16. Oswald Jacob, 26 Jahre, Metaldreher aus Finsterwalde. Aufgenommen 29. 3. 98. — Vor 2 Tagen Verletzung durch das hintere Ende eines Laufes beim Abschliessen eines Vorderladers. Kurze Ohnmacht, mehrfaches Erbrechen. Ein Arzt entfernte mehrere Knochensplitter aus der Wunde an der Stirn. Druckverband.

Status: Grosser, kräftiger Mann, Puls nicht verlangsamt, kräftig; Athmung regelmässig. Auf der rechten Stirnseite, etwas über der Innenhälfte des Margo supraorbitalis eine 3strahlige, fest verklebte Wunde mit gequetschten Rändern. Nach Auseinanderziehen der Wundränder entleert sich trübblutige seröse Flüssigkeit mit weisslichen Fetzen zwischen zertrümmerten Knochentheilen.

Therapie: Ausgiebiges Débridement. Entfernung der Knochenstücke aus der Sinus frontalis-Wand. Zerreiſſung der Dura, Zertrümmerung von Gehirn. Abtragung der verschmutzten Partien desselben. Tamponade. Drainage.

Verlauf: 9. 4. gereinigte Wunde, gute Granulationen. Die beim Débridement entnommenen ausgekochten Knochenstückchen werden als hintere Wand des Sinus frontalis eingelegt in den Defekt. Ueber ihnen wird der obere Wundwinkel durch Naht vereinigt und durch eine sog. Matratzennaht in die Tiefe gedrückt. 20. 4. Die Knochenstückchen heilen reaktionslos ein. 13. 5. Wunde völlig geheilt. Keine Beschwerden. Entlassen als geheilt.

Nachuntersuchung: Briefliche Mittheilung vom 10. 9. 04. Klagen über Kopfschmerzen, auch bisweilen Nasenbluten. Bei grosser Hitze auch Schwindelanfälle von Zeit zu Zeit.

17. Christian Tuttlies, 47 Jahre, Steueraufseher aus Finsterwalde. Aufgenommen 5. 8. 1900.

Soeben Verletzung des Kopfes durch Sturz vom Pferde bei einem Ritt auf steinigem Felsweg. Besinnung angeblich nicht verloren. Unterwegs auf dem Transport mehrmals Erbrechen.

Status: Kräftiger Mann. Regelmässiger Puls, etwas beschleunigt. In der Sagittallinie am Occiput 3 markstückgrosse lappenförmige Wunde mit gequetschten Rändern, durch eine minimale Brücke mit der übrigen Kopfhaut verbunden. Darunter eine Depressionsfractur des Schädels, trichterförmig, etwa $1\frac{1}{2}$ cm tief, an der Spitze des Trichters. Aus der Tiefe stärkere Blutung, offenbar aus dem Sin. longitudinalis.

Ausserdem Quetschwunden an der linken Schläfe und an beiden oberen Augenhöhlenrändern.

Therapie: Sofortige Anfrischung der Wundränder, Entfernung des Hautlappens, der nekrotisch ist; Lösung der Knochendepression, dabei Blutung, ein Knochenstückchen steckt im Sinus longitudinalis von der Grösse eines Daumennagels. Sofortige Jodoformgazetamponade. Naht der anderen Wunden.

Verlauf: 13. 8. Wunde am Hinterhaupt zeigt so gutes Aussehen, dass Knochenimplantation des ausgekochten eigenen Knochens vorgenommen werden kann.

18. 8. Absolut keine Temperatursteigerung. Wohlbeſinden.

23. 8. Auf Wunsch nach Hause entlassen.

23. 10. Wiederaufnahme: Inmitten der alten Narben am Hinterhaupt befindet sich eine Fistel, die secernirt, und in deren Tiefe mit der Sonde rauher Knochen fühlbar ist.

24. 10. Entfernung eines etwa 1 pfennigstückgrossen Knochensequesters.

29. 10. Geheilt entlassen. Wunde vernarbt. Am Knochen keine Lücke fühlbar; keine Hirnpulsation sicht- und fühlbar.

Nachuntersuchung: Briefliche Mittheilung am 10. 9. 04: „Ausser geringen Kopfschmerzen keine weiteren Beschwerden“, und am 24. 2. 05: „Bisweilen Kopfschmerzen, aber nicht allzugrosse“. T. übt seinen Dienst als britischer Steueraufseher ungehindert aus.

18. Friedrich Freyberg, 42 Jahre, Kutscher aus Halle. Aufgenommen 3. 9. 1900. Vor wenigen Stunden Schlag zwischen die Augen von einem Pferdehuf. Blutende Wunde. Ohnmachtsanfall. Kein Erbrechen.

Status: Bewusstlosigkeit. Puls normal, nicht verlangsamt; oberhalb der Glabella längsverlaufende, 8 cm lange Quetschwunde, Ränder unregelmässig. Beim Einlegen von Wundhaken zeigt sich tiefe Depressionsfractur. Rechte Stirnhöhle eröffnet.

Therapie: Glättung der Wundränder. Reinigung der Wunde. Entfernung des zertrümmerten Knochens. Hintere Stirnhöhlenwand rechts eingedrückt in Markstückgrösse. Heben der Lamina interna. Wunde sehr verunreinigt. Die Knochenstückchen werden nicht wieder eingelegt. Dura unverletzt. Tamponade.

Verlauf: Anfangs reichliche Secretion. — Am 10. Tage Reimplantation der eigenen ausgekochten Knochenstückchen. Mobilisirung eines Hautlappens von der Stirn. Hautnaht. Aseptischer Verband. 27. 9. Primäre Heilung. 27. 11. Entlassung. Angebliche Sehbeschwerden. Stirnwunde fest und knöchern verheilt.

Nachuntersuchung: Vorstellung am 21. 2. 05. Tiefeingezogene Narbe zwischen den Augenbrauen; der zur Deckung entnommene Hautlappen ist am medialen Raude behaart. Narbe etwas verwachsen mit dem Knochen. Klagen: Häufiges Thränen der Augen beim Bücken. Augenbefund normal, auch ophthalmoskopisch.

Keine Kopfschmerzen, keinerlei sonstige Beschwerden.

19. Friedrich Leonhardt, 14 Jahre, Ziegeldeckerlehrling in Cönnern. Aufgenommen: 11. 8. 02. Vor 2 Tagen Verletzung durch Aufschlagen eines Ziegelsteines. Bewusstlosigkeit. L. konnte angeblich nicht sprechen. Am nächsten Tage Wiederkehr des Bewusstseins.

Status: Ueber dem vorderen Theil des linken Os parietale klaffende Wunde mit zerfetzten Rändern. 1 cm tiefe Impression im Knochen. Puls normal. Wunde belegt.

Therapie: Débridement. Dura unverletzt. Tamponade der Wunde.

Verlauf: Keine Temperatursteigerungen. 19. 8. 02. Gute Granulationen. Implantation der eigenen, beim Débridement entnommenen Knochenstückchen.

23. 8. Guter Wundverlauf. Ambulant. 15. 11. Geheilt entlassen.

Nachuntersuchung: 12. 9. 04. Ueber dem linken Scheitelbue eine ovale, flache, dellenförmige Vertiefung am Knochen in Thalergrösse. Feste Knochennarbe. Klagen: Angeblich grosse Beschwerden; beim Bücken: Flimmern vor den Augen, Schwindelanfälle; Augenbeschwerden (obj. kein anormaler Befund, ophthalmoskopischer Status normal). L. ist Rentempfänger (!).

20. Walter Hamann, 17 Jahre, Maurerlehrling aus Halle. Aufgenommen: 12. 8. 02. Pat. wurde soeben von einem aus beträchtlicher Höhe herabfallenden Mauerstein auf den Hinterkopf getroffen. Er stürzte zu Boden und wurde mittelst Krankenwagens der Klinik zugeführt.

Status: Bei der Aufnahme besteht bei dem kräftigen, etwas blass aussehenden jungen Manne vollkommene Benommenheit. Auf Anrufen reagiert er durch Stöhnen und mit einigen unverständlichen Lauten. Puls klein, aber regelmässig, nicht verlangsamt. Pupillen weit, reagieren gut auf Lichteinfall, in Weite nicht verschieden. Von Zeit zu Zeit bekommt Pat. krampfartige Zuckungen im rechten Arm und rechten Bein. Dabei lautes Schreien. Die linke Seite liegt im Allgemeinen ruhig da, bisweilen bei den Krampfanfällen auch Zucken im linken Bein. Auf dem Schädel, etwa dem rechten hinteren Winkel des linken Scheitelbeines entsprechend, befindet sich eine ca. $3\frac{1}{2}$ cm lange, längs verlaufende Rissquetschwunde mit gezackten, stark blutig infiltrierten Rändern. Periost des Knochens liegt bloss.

Therapie: Nach Anfrischung der Wundränder und Auseinanderhalten derselben zeigt sich eine Fracturlinie am Knochen bis fast zur Pfeilnaht verlaufend. Keine deutliche Depression der Lamina externa. Wegen der gefährlichen Nähe des Sinus longitudinalis und der Krampferscheinungen der rechten Seite, welche einen Druck auf die zugehörigen Hirncentren vermuthen lassen, wird der Knochen im Umfange eines 3 Markstückes aufgemeisselt. Dura unverletzt, ebenso der Sinus; Spannung der Dura nicht übermässig stark. Dura wird nicht eröffnet. Tampons gegen den Sinus hin und Tamponade der Wunde.

Verlauf: 12. 8. 02. Pat. erwacht erst spät Abends aus der Narkose, ist aber dann völlig bei Bewusstsein. Auf die Vorgänge während des Unfalles weiss er sich nicht zu besinnen. Rechtes Bein wie „eingeschlafen“. Fuss kann nicht bewegt werden. Bewegungen im Kniegelenk nur schwach ausführbar. Patellarreflexe beiderseits vorhanden, nicht erhöht. Sensibilität nicht gestört. Facialisgebiet frei. 21. 8. Rechtes Knie wird mit mehr Kraft bewegt. Reimplantation zweier Knochenstückchen (ausgekocht, von der 1. Operation her aufbewahrt), genau in den Defect eingefügt. Haut darüber vernäht.

29. 8. Wunde reactionslos geheilt. Knochen federt noch etwas. Lähmung des rechten Beines gebessert (durch Massage, Elektrisieren). Fuss kann activ etwas bewegt werden. Entlassen.

Nachuntersuchung: 8. 9. 04. Flache Delle am Schädel, ca. zwei Fingerglieder lang, quer verlaufend am „Wirbel“. Leichte Parese des rechten Peroneusgebietes, so dass Besteigen eines Baues unmöglich. — Klagen: Kopfschmerzen bei angestrenzter, auch geistiger Arbeit (z. B. Mathematik). Ermüdet leicht. Keine Krämpfe. H. ist Rentenempfänger. (!)

Ausser diesen eben angeführten 5 Fällen verfügen wir noch über 5 andere in der gleichen Weise behandelte Verletzte. Bei diesen missglückte der Versuch, die beim Débridement entnommenen, dann ausgekochten Knochenstückchen später in die Schädelwunde zu implantieren. Es trat theils Resorption, theils Sequestrirung der Knochen ein. In einem Falle (21) handelt es sich neben dem aus-

gedehnten Schädelbruch um einen grossen Durariss mit drohendem Hirnprolaps und reichlichem Abfluss von Liquor cerebrospinalis.

Am dritten Tage wurde die Reimplantation der Knochenstückchen versucht, infolge eintretender Krampfanfälle mussten dieselben aber nach 4 Tagen wieder entfernt werden.

In den vier anderen Fällen stiessen sich die Knochenstückchen unter Eiterung aus, zweimal davon erst drei Wochen und noch später nach der secundären Implantation bei zuerst anscheinend gutem Wundverlauf.

In drei von diesen 5 Fällen resultirten bleibende Schädeldefekte (No. 21, 22, 25); in zwei Fällen wurde noch eine osteoplastische Nachoperation angeschlossen (No. 27 und 31).

Die Auszüge der Krankengeschichten dieser 5 Verletzten finden sich unter den jetzt folgenden offenen traumatischen Defecten (No. 21, 22, 25) oder den „osteoplastischen Nachoperationen bei Schädeldefecten“ (No. 27 und 31).

III. Offene traumatische Schädeldefecte.

21. Alfred Jähncke, 17 J., Maurer aus Halle a. S.

Aufgenommen 13. 9. 00.

Vor zwei Tagen Abends erhielt J. einen Stich in die linke Seite der Stirn. Er sank ohnmächtig zu Boden. Nothverband. Tags darauf Ueberweisung in die Klinik. Bis dahin zwei Mal Erbrechen. Andauernde Bewusstlosigkeit bis jetzt.

Status: Benommenheit. Puls verlangsamt, 56. Auf der linken Seite des Kopfes über der Mitte des Scheitelbeins eine 2 cm lange, scharfrandige, verunreinigte Wunde. Beim Auseinanderhalten der Wundränder zeigt sich eine Fractur mit Depression des Knochens.

Therapie: Anfrischung der Wundränder. Die sichtbar werdende Depression von Zehnpfennigstückgrösse ist etwa 3 mm tief. Sie entspricht etwa dem Messerrücken. Erweiterung der Wunde. Die obere Knochenlamelle wird unter Erhaltung der Form der Verletzung gehoben. Lamina interna ist in grösserer Ausdehnung deprimirt. Ein Splitter steckt 2 cm tief, die Dura durchspiessend, im Gehirn. Loch in der Dura fast 2 cm lang. Nach Entfernung der Knochenstücke lebhaft Blutung. Aus dem Spalte der Dura entleert sich zerquetschte missfarbige Hirnmasse und ebensolche Blutcoagula in Folge des offenbar starken Hirndruckes. Reichliches Abfliessen von Liquor cerebrospinalis. Wunde weit offen gehalten, tamponirt. Wegen des hohen Hirndruckes Druckverband zur Vermeidung des Hirnprolaps. Temperatur 38,8.

Verlauf: 17. 11. Temperatur abgefallen. Versuch, 3 Knochenstückchen, die bei der Operation aufgehoben und jetzt ausgekocht waren,

in den Defect einzupflanzen und Naht. Benommenheit bleibt bestehen, weicht nur für kurze Zeiten am Tage.

19. 11. Pat. hat zwei Krampfanfälle von $\frac{1}{4}$ Stunde Dauer.

20. 11. Erneuter Krampfanfall. Entfernung der Nähte und Herausnahme der implantirten Knochenstückchen; mässige Secretion.

25. 11. Bewusstsein kehrt allmähig zurück. Wunde granulirt.

15. 12. Wunde fast vernarbt. Pat. ist klar.

10. 1. Wunde geschlossen. Pulsirender Defect im Knochen. Grösse desselben etwa die eines Daumengliedes.

15. 1. Entlassung.

Nachuntersuchung: 9. 9. 04. Adhärente, 10 cm lange bis $\frac{1}{2}$ cm breite Narbe über dem linken Scheitelbein, mit der Medianlinie einen Winkel von 30° bildend. In der Mitte vertieft. Bei der Palpation hat der Finger ein festes Widerlager. Im Stehen keine Pulsation mehr vorhanden. Kleinfingerglied ist einlegbar in den bestehenden Knochendefect. Beim Bücken deutliche Anfüllung der Vertiefung, so dass ein Ausgleich an niveau mit der Umgebung eintritt. Jetzt sehr deutliche Pulsation. Ränder des Knochendefects abgestumpft. Klagen über Schmerzen an der verletzten Stelle am Schädel beim Pressen, z. B. auch beim Stuhlgang; Pochen im Kopfe. Bei Hitze stärkere Beschwerden. Körperliche anstrengende Arbeit angeblich unmöglich; auch geistige längere Zeit hintereinander nicht möglich. Zeitweise Flimmern vor den Augen, besonders bei schnellem Gehen. J. war früher Maurer, ist jetzt bei seinem Bruder (Zimmermeister) als Bautechniker beschäftigt.

22. Karl Ehrig, 18 J., Maurer aus Lüttchendorf.

Aufgenommen: 17. 12. 00.

E. wurde vor 3 Tagen Abends überfallen und erhielt mit einer schweren Pferdekette mehrere Hiebe über den Kopf, so dass er bewusstlos zu Boden sank. Er konnte sich aber bald wieder erheben und seine 10 Minuten vom Thatorte entfernte Wohnung zu Fuss erreichen. Eine an der rechten Kopfseite befindliche blutende Wunde behandelte er zuerst selbst mit Umschlägen mit kaltem Wasser. Erbrochen hatte E. nicht, jedoch soll er seitdem — nach Angabe der Angehörigen — schwerhörig sein und über Kopfschmerzen klagen. Ein heute consultirter Arzt stellte einen Schädelbruch fest und schickte den p. E. in die Klinik.

Status: Pat. nicht benommen, aber sehr schwerhörig. Puls kräftig, regelmässig, 76. Temp. 38,5. Oberhalb des rechten Ohres eine ca. 6 cm lange, quer verlaufende Quetschwunde. Musculus temporalis zerfetzt. Beim Auseinanderhalten der Wundränder eingedrückter Knochen sichtbar.

Therapie: Nach ausgiebiger Erweiterung der Wunde übersieht man die etwa markstückgrosse eingedrückte Knochenpartie, zum Theil noch bedeckt von einer missfarbigen, aus gequetschter Hirnsubstanz bestehenden Masse. Der deprimirte Knochentheil entspricht der Schläfenbeinschuppe. Der untere Theil des eingedrückten Knochens sitzt tief im Cavum cranii. Einklemmung von Haaren. Zahlreiche kleine Knochensplitter. Einige Fissuren seitlich und nach oben hinziehend. Nach Abmeisselung der Ränder Hebung des Knochenstückes.

Es quillt eitrige, stinkende Hirnmasse hervor aus der breit eröffneten Dura. Hinterer Ast der Art. meningea media liegt mitten in der Knochenöffnung. Durariss wird noch erweitert. Felsenbein zum Theil sichtbar. Fractur in diesem. Drainage der wallnussgrossen Höhle gegen die Schädelbasis hin. Tamponade. Verband.

Verlauf: 22. 12. Kein Fieber mehr. Gar keine Beschwerden. Keine Hirnerscheinungen. — Häufiger Verbandwechsel, reichliche Secretion.

3. und 4. 1. Vorübergehende meningitische Reizungssymptome.

8. 1. Beim Verbandwechsel prolabirt Gehirnsubstanz. Comprimirer Verband.

2. 2. Kein Hirnprolaps mehr. Wunde gereinigt, fast geschlossen.

4. 2. Secundärer Verschluss des Defectes. Abkratzung der die Wunde bedeckenden Granulationen. Umschneidung der Hautränder und Anfrischung der Knochenränder des fast zweimarkstückgrossen Defectes. Einpflanzung zweier ausgekochter, von einer früheren Schädelverletzung herrührender, 3 cm langer, $1\frac{1}{2}$ cm breiter Knochenstücke. Möglichst genaue Adaptirung an die angefrischten Knochenränder. Bedeckung durch die umgebende Haut nach vorausgegangenem Entspannungsschnitt zur Mobilisirung des oberen Wundrandes. Naht. Ein kleines Drain. — Fieberfreier Verlauf.

19. 2. An der Implantationsstelle lässt sich deutliche Pulsation nachweisen. Wunde bis auf die Drainstelle verheilt.

23. 2. Ambulant.

1. 3. Aus der ursprünglichen Drainstelle entleert sich Eiter, Haut unterminirt. Spaltung von 2 cm Ausdehnung. Der implantirte Knochen liegt als Sequester frei vor und wird entfernt. Tamponade. Aseptischer Verband. Pat. erscheint alle Woche ein Mal zum Verbandwechsel. Dabei bekommt er Anfang Mai einen Schwindelanfall, wobei er zu Boden fällt (in der Klinik beobachtet). Anfang Juni vollständige Vernarbung der Wunde. Die früher offene Stelle im Knochen pulsirt noch $1\frac{1}{2}$ Jahre deutlich. Während dieser Zeit hat E. öfters „Anfälle“ gehabt. (Beobachtung durch den Hausarzt.) Es wurde ihm, besonders wenn er sich aufregte, schwarz vor den Augen; er fühlte ein Brausen im Kopfe, schliesslich wurde er schwindlig und fiel um, blieb oft 15—20 Minuten bewusstlos. Als er aufwachte, wusste er nichts mehr von dem Geschehenen. Krämpfe sollen nicht dagewesen sein. Alkohol konnte Pat. stets nur wenig vertragen, war leicht betrunken. Seitdem die Pulsation an der verletzten Stelle nicht mehr deutlich ist, sind die Schwindelanfälle nicht mehr aufgetreten. Pat. bemerkte selbst, dass die pulsirende Stelle am Schädel allmählig immer kleiner wurde. Vom Militär wurde er 1903 als gänzlich untauglich erklärt, „weil er keinen Helm tragen könne“.

Nachuntersuchung: 8. 9. 04. In der Mitte der Narbe nach innen kleine, aber deutliche Lücke im Knochen fühlbar $2\frac{1}{2}$:1 cm. Kleinfingerglied einlegbar. Die Knochenränder sind abgestumpft. Die Haut (Narbenewebe) fest darüber gespannt, etwas unter dem Niveau der Umgebung. Beim Bücken fällt sich die Lücke, tritt mehr hervor und fängt an, deutlich zu pulsiren. Die Pulsationen sind synchron der Systole des Herzens. Die Klagen

betreffen Flimmern vor den Augen, Schmerzen in der Stirn, namentlich rechts. Druck auf die Augen. Langsame Sprache fällt auf. Ophthalmoskopisch normaler Befund; geringe Conjunctivitis. Leichte Insufficienz der *Mm. interni*, jedoch werden gerade untereinander stehende Doppelbilder angegeben (*Prisma*).

23: Karl Kümmel, 26 J., Dachdecker, Möckern bei Loburg.

Aufgenommen: 25. 2. 01.

Im Jahre 1895 stürzte Pat. 1 $\frac{1}{2}$ Stockwerke hoch herab und schlug mit dem Hinterkopf auf einen Haufen Mauersteine auf. Pat. wurde bewusstlos einem Krankenhause zugeführt und nach einigen Wochen als geheilt entlassen. Seitdem leidet er an heftigen Kopfschmerzen, die über den ganzen Schädel ausstrahlen. Zeitweise auftretende Schwindelanfälle machen es dem Patienten unmöglich, seiner Arbeit nachzugehen.

Status: Bei der Aufnahme findet sich bei dem kräftig gebauten, sonst gesunden Manne in der Mitte des Hinterhauptbeines eine thalergrosse, unregelmässige, strahlige Narbe, sternförmig, tief eingezogen, aber auf der Unterlage verschieblich. Beim Betasten fühlt man im Knochen einen Substanzverlust, etwa von Fingergliedgrösse; Pulsation ist nicht deutlich. Straffe narbige Unterlage. Augenhintergrund normal.

1. 3. Auf Wunsch wieder entlassen.

Nachuntersuchung 9. 9. 04; Pat. klagt über Kopfschmerzen, die fast andauernd sind, zu gewissen Zeiten aber so stark werden, dass Patient im Bett liegen muss. Schmerzen im Genick und Hinterkopf. Beim Aufrichten aus der Rückenlage starkes Flimmern vor den Augen.

24. Franz Fiedler, 35 J., Arbeiter, Senkewitz.

Aufgenommen: 2. 3. 02.

Verletzt durch Hufschlag gegen die linke Seite des Kopfes. Sofortiger Verlust der Besinnung. Nothverband.

Status: Oberhalb des linken äusseren Augenwinkels Y-förmige, gequetschte, dreimarkstückgrosse Weichtheilwunde, zwischen den Rändern hat sich zerdrückte Hirnmasse vorgedrängt. Freibewegliche Knochenstückchen.

Therapie: Anfrischung der Hautränder. Hufeisenförmiger Schnitt, bogenförmig, Basis liegt am Jochbein. Nach Abpräparierung des Lappens liegt ein grosser Theil des Schläfenbeins zertrümmert vor. — Extraction der Knochensplitter. Die zurückbleibenden gezackten Knochenränder werden mit dem Meissel geglättet. Kochendefect ist jetzt ein Fingerglied lang und mehr als ein Fingerglied breit. Am medialen Rande des Kochendefectes ein 4 cm langer, senkrecht verlaufender Durariss, in welchem Hirn frei liegt. Wegen Verunreinigung Abtragung eines Theils des Gehirns. Der quer durch den Kochendefect verlaufende Ast der *Art. meningea media* wird unterbunden. Tamponade.

Verlauf. Allmäliges Zuheilen der Granulationswunde.

25. 6. 03. Da der Kochendefect ein nur sehr kleiner und durch sehr straffes Narbengewebe ausgefüllt ist, Lösung der Narbe und Schluss des Defectes durch Zusammenziehen der Wundränder.

2. 7. Geheilt entlassen.

Nachuntersuchung: F. will mehrmals Krämpfe gehabt, häufig an Kopfschmerzen und Schwindelgefühl zu leiden haben und in seiner Arbeitsfähigkeit sehr beeinträchtigt sein. (Briefliche Mittheilung).

25. Emma Bär, 15 J., Arbeiterin aus Mühlbach.

Aufgenommen: 7. 12. 03.

Pat. wurde vor wenigen Stunden mit einer Flasche auf den Kopf geschlagen. Es entstand eine blutende Wunde. Pat. verlor das Bewusstsein, erholte sich aber wieder an Ort und Stelle. Nothverband.

Status: Bei der Aufnahme Verband durchblutet. Grosses Hämatom in der Augenhöhle. Oberhalb des linken Arcus superciliaris über der äusseren Hälfte ein zweimarkstückgrosser Defect der Haut mit zerfetzten Rändern. Stirnbein liegt bloss, ist fracturirt. Leichte Benommenheit und Kopfschmerzen.

Therapie: Abtragung der Wundränder, Stillung der Blutung. Es stellt sich heraus, dass der Knochen in dreimarkstückgrosser Ausdehnung in mehrere kleine Fragmente zersplittert und dabei deprimirt ist. Aeusserer Theil der Stirnhöhle eröffnet. Herausnahme der losen Knochenstückchen. Dura liegt unverletzt vor; Pulsationen der Dura deutlich. Tamponade. Verband.

Verlauf: Später Entleerung von geronnenem Blut aus beiden Nasenlöchern. — In den ersten Tagen Somnolenz.

12. 12. Besserung des Allgemeinbefindens. Mässige Secretion der Wunde.

15. 12. Secretion gering. Reimplantation eines halbhalergrossen, ovalen eigenen (bei der ersten Operation entnommenen) und zweier halb so grosser fremder (von früheren Schädelverletzungen herrührender) ausgekochter Knochenstücke.

27. 1. Ein Theil der Knochenstückchen stösst sich als Sequester aus; die übrigen heilen ein. — Kleine Fistel mit wenig Secretion.

20. 3. Entlassen.

Nachuntersuchung: Vorstellung am 3. 9. 04. Ende 4. 04 vollständige Vernarbung der Wunde eingetreten. 3 cm oberhalb der linken Augenbraue eine 6 cm lange, 2 cm breite Narbe, über einem Substanzverlust im Schädel, in den man 2 Fingerglieder knapp einlegen kann. Die Narbe pulsirt deutlich, aber nicht immer, bei der Erregung offenbar mehr. Narbe sehr straff. Beim Bücken hebt sich die Narbe heraus. Die B. sucht ihren Defect nach Möglichkeit vor erneuter Verletzung zu schützen, ist aber sonst beschwerdefrei.

IV. Osteoplastische Nachoperationen bei traumatischen Schädeldefecten.

26. Arthur Kuntze, 18 Jahre, Musiker aus Sondershausen, aufgen. 17. 2. 98. Bei einem Streit Schlag mit einer Trompete auf den Kopf; Wunde an der Stirn. Ueberführung in die Klinik.

Status: Wenig kräftiger Mann, Sensorium frei, Puls gut. 3 cm über dem linken Margo supraorbitalis ein zehnpfennigstückgrosser Hautdefect. Knochen hier deprimirt und gesplittert.

Therapie: Reinigung der Wunde, Entfernung der Blutcoagula; ausgiebiges Débridement der deprimierten Knochenstückchen. Dura ist zerfetzt; einige Klümpchen Gehirn entleeren sich aus der Durawunde. Erweiterung der Knochenwunde, da die Dura in erheblicher Ausdehnung eingerissen und ein Theil des Gehirns im Stirnlappen zerstört ist. Abtragung der gequetschten Hirnpartie. Tamponade der Wunde. 28. 2. Die Wunde hat sich so weit mit guten Granulationen bekleidet, dass zur osteoplastischen Deckung des Defectes am oberen Wundrande ein gestielter Haut-Periostknochenlappen gebildet und auf den Defect gelagert wird. Die freigelegte Diploe des oberen Knochenabschnittes kann nach Unterminirung der Haut gedeckt werden. Naht. Aseptischer Verband. Heilung per primam. — 2. 5. Geheilt entlassen. — Knochen überall fest.

Nachuntersuchung 9. 9. 04: R. hat, wie er selbst schreibt, nie an Kopfschmerzen, nie an Schwindelanfällen gelitten, nie Krämpfe oder sonst irgend welche Beschwerden gehabt. — Vom 1. 10. 99 — d. h. 1 $\frac{1}{2}$ Jahre nach der osteoplastischen Operation — bis 1. 10. 03 hat K. bei einem Infanterie-Regiment gedient und ist jetzt als I. Trompeter in einer Kapelle seiner Vaterstadt thätig.

27. Otto Philipp, 15 Jahre, Dienstknecht aus Schlechtewitz, aufgen. 2. 9. 98. Tags zuvor Hufschlag gegen den Hinterkopf. Grosse blutende Wunde. Sofortige Bewusstlosigkeit. Nothverband. Ueberführung in die Klinik.

Status: Schwächlicher junger Mann. Sensorium benommen. Athmung regelmässig. Puls klein, deutlich verlangsamt. In der Gegend des linken Stirnhöckers eine horizontale, etwa 5 cm lange, bis aufs Periost reichende Wunde; desgleichen eine ebenfalls 5 cm lange, senkrecht stehende Wunde auf dem Hinterhauptsbeine rechts von der Mittellinie mit stark zerfetzten und gequetschten Rändern. In der Tiefe der Wunde Blutcoagula und grauweissliche Gehirnpartikel.

Therapie: Naht der Stirnwunde. Am Occiput: Erweiterung der Wunde, Freilegung der Knochenverletzung. Es ist eine etwa zweimarkstückgrosse Scheibe aus der Schuppe des Hinterhauptsbeines herausgebrochen und an ihrem oberen Rande tief in die Gehirnsubstanz hineingetrieben. Abmeisselung der Knochenränder. Das deprimierte Knochenstück wird gehoben und entfernt. Die Dura ist zerrissen. Ein Theil des Gehirns liegt frei vor und ist gequetscht. Nach Entfernung des zerfetzten Gewebes lockere Tamponade des etwa dreimarkstückgrossen Defectes. Aseptischer Verband.

Verlauf: 6. 9. 98. Pat. ist noch immer bewusstlos. Pulsfrequenz zwischen 60—90. Kein Fieber; kein Erbrechen. 8. 9. Bewusstsein kehrt wieder. Verbandwechsel: Wunde sieht gut aus. 12. 10. Wunde zeigt gute Granulationen. Implantation des ausgekochten debridirten Knochenstückes in den Defect. Naht der Haut. — 15. 3. 99. Nachdem anfangs ein ungestörter Heilverlauf sich abspielte und Pat. aus der stationären Behandlung entlassen war, traten in der Narbe 2 stecknadelkopfgrosse Fisteln auf, durch die man auf den rauhen, fast völlig resorbirten Knochen kommt. Deshalb am 16. 5. in Narkose Lappenschnitt: Freilegung des Defectes, Anfrischung der

Knochenränder. Sodann wird von der vorderen inneren rechten Tibiafläche eine 8 cm lange und 3 cm breite Knochenschale nach Ablösung der Haut und des Periostes gebildet, dieselbe in zwei Theile gespalten und in den Defect am Hinterhaupt eingepflanzt. Ueber beiden Wunden wird die Haut vernäht. Aseptischer Verband. 25. 5. Beide Wunden völlig reactionslos verheilt. 5. 6. Geheilt entlassen. Der Knochen ist fest. Bei späterer Vorstellung besteht völlige Verknöcherung der Knochenlücke ohne irgend welche Beschwerden.

Nachuntersuchung 8. 9. 04: Briefliche Mittheilung: „Zeitweise Kopfschmerzen, sonst beschwerdefrei“.

28. Paul Reinwaldt, 26 Jahre, Hülfsbahnheizer aus Weissenfels, aufgen. 12. 2. 01. R. wurde von der Locomotive eines D-Zuges erfasst und umgeworfen. Er war sofort besinnungslos; sogleich Ueberführung hierher.

Status: Völlig bewusstloser Patient. Puls klein, 108, unregelmässig. Ueber dem rechten Ohr eine ausgedehnte, querverlaufende Quetschwunde mit verunreinigter Umgebung. Bluterguss im M. temporalis. Schädelknochen scheint deprimirt zu sein.

Therapie: Nach breiter Eröffnung der Wunde zeigt sich ein Theil des M. temporalis zerquetscht; Depression des Knochens am rechten Scheitelbein und Schläfenbeinschuppe. Zwischen den Knochen Muskelfasern eingeklemmt. Ausgiebiges Débridement. Dura in 4 cm Ausdehnung zerrissen. Kleines subdurales Hämatom. Gehirn unverletzt. Piale Blutung. Wegen des schlechten Allgemeinbefindens Tamponade der Wunde. Lockere Naht. Excitantien.

Verlauf: Keine Temperatursteigerungen. 18. 2. Heute erst weicht die Bewusstlosigkeit. R. kann sich auf den Unfall absolut nicht besinnen. 21. 2. Wunde hat sich bedeutend verkleinert. Gute Granulationen. 4. 3. R. bekommt im Bett krampfartige Zuckungen in der linken Seite, besonders dem Arme. — Wiederholung der Krämpfe in den folgenden Tagen. 12. 3. Osteoplastische Nachoperation. Der im Knochen bestehende Defect von etwa 5 Markstückgrösse wird durch Verschieben eines Periostknochenlappens von vorn und oben her gedeckt nach Entspannungsschnitt und Abpräpariren der Haut. Naht der mobilisirten Haut. Kleines Drain hinten oben. 19. 3. Aseptischer Wundverlauf. Entfernung des Drains. R. hatte keine krampfartigen Zuckungen mehr. — Beim ersten Umhergehen leichte Parese des linken Beines. 6. 4. Geheilt entlassen.

Nachuntersuchung 10. 3. 05: Vor und oberhalb des rechten Ohres die von der Verletzung oder den Operationsschnitten herrührenden Narben. 3. Quersfinger oberhalb des oberen Ohrandes eine ganz kleine Vertiefung im Knochen. Festes Widerlager bei der Palpation. Sonst überall knöcherne Heilung des Defectes. R. ist jetzt in einer Eisenbahnwerkstatt thätig und absolut beschwerdefrei. Keinerlei Krämpfe je wieder aufgetreten.

29. Hermann Pöschel, 24 Jahre, Zimmermann, Laucha, aufgen. 12. 8. 01. In der Frühe Sturz von einem Dache aus einer Höhe von ca. 18 m (!) auf den Kopf. P. blieb bewusstlos liegen; Blut entleerte sich aus Nase und Mund; klaffende Wunden auf beiden Kopfseiten. Nothverband. Auf dem Transport hierher mehrfaches Erbrechen; linksseitige Extremitäten gelähmt.

Status: Sehr blasser, total benommener Patient, Puls 140, unregelmässig, sehr klein. Athmung oberflächlich. Temperatur 38,2. Grosse Lappenswunde über dem linken Scheitelbein; an einer Stelle derselben Pulsation. Auf der rechten Kopfseite von der Stirn bis zum Occiput eine fluctuirende Geschwulst, darunter nachgiebiger zertrümmerter Knochen. Bruch des rechten Unterkiefers. Hämatom in beiden Orbitae. Linksseitige Facialislähmung, schlaffe Lähmung des linken Armes und Beines.

Therapie: Wegen des sehr schlechten Allgemeinbefindens nur Säuberung der Wunden und aseptische Verbände. Reichliche Excitantien. 13. 8. 01. 1. Am linken Os parietale Knochen in 5 Markstückgrösse deprimirt und zerschmettert. Ausgiebiges Débridement. Dura unverletzt. Sofortige Reimplantation der herausgenommenen Knochenstückchen. Die Deckung des Hautdefects wird durch Entspannungsschnitte ermöglicht. 2. Spaltung des grossen Hämatoms auf der rechten Kopfseite; Entfernung der deprimirten fracturirten Knochen aus dem Stirn-, Scheitel- und Hinterhauptbein. Dura zeigt einen grossen Riss; hier ziemlich grosse Blutcoagula mit Gehirnsubstanz vermischt. Ausräumung dieser Massen. Lockere Tamponade. Aseptischer Verband.

Verlauf: 14. 8. Zunächst noch andauernde grosse Schwäche. Puls 150, sehr klein; weitere reichliche Excitantien. 5. 8. Puls bessert sich. Pat. noch benommen. 18. 8. Sensorium zeitweise klar. 21. 8. Deutliche Verschlechterung des Allgemeinzustandes. 23. 8. Besserung. Linksseitige Kopfwunde verheilt. 27. 8. Linkes Auge kann geöffnet werden. 29. 8. Wechsel der Tamponade. Näherung der Wundränder rechts durch Naht, Abtragung von nekrotischen Gehirnthellen. 31. 8. Bewegungen im linken Fuss treten auf; linke Hand noch ganz gelähmt. Ende 9. Allmählig wiederkehrende Bewegungsfähigkeit im linken Bein. 4. 11. Pat. steht auf, geht leidlich gut. Allmählige Wiederkehr der Bewegungsfähigkeit auch des linken Armes. 11. 12. 01. Osteoplastische Nachoperation zur Deckung des ungefähr handtellergrossen Defectes. Die vorderen $\frac{2}{3}$ werden nach Excision der Narbe durch einen von der Mitte her verlagerten Müller-König'schen Hautperiostknochenlappen gedeckt, das hintere Drittel dagegen durch charnierartiges Umschlagen eines Periostknochenlappens nach vorn. Die Weichtheildeckung wird theils durch Hautlappenverschiebung (nach Entspannungsschnitten), theils durch Heranziehen der benachbarten Haut, theils durch Transplantationen hergestellt. Zwei kleine Drains. Aseptischer Verband. 17. 12. Verbandwechsel. Aseptischer Wundverlauf. Drains entfernt. 17. 1. 02. Fest verheilte Knochenwunde. Pat. steht auf, Lähmung des linken Armes bleibt bestehen. 13. 2. 02. Zwei Krampfanfälle: Zuckungen beginnend im linken Arm; dann allgemein epileptisch. — Im weiteren Verlauf: epileptische Krämpfe, meist nur einmal am Tage in Intervallen von 2—3 Wochen: völlige Bewusstlosigkeit, ca. 10 Minuten Dauer. Anfang December 1902 öfters leichte Anfälle; nur Zuckungen im linken Arm und Bein. 10. 2. 03. In den letzten 8 Wochen nur zwei Anfälle. 12. 3. 03. Inzwischen nur einmal wieder ein Anfall. Entlassen.

Nachuntersuchung: Auf dem Stirnbein, den Scheitelbeinen und dem

Hinterhauptsbein vielfache Narben und leichte Knochenvertiefungen. Die Finger der linken Hand stehen in Beugstellung, das Handgelenk ist fast unbeweglich. Muskulatur des Armes atrophisch. Linkes Bein hat fast normale Beweglichkeit wiedererlangt. Von einer Nachoperation wird abgesehen, da angenommen werden muss, dass die Krämpfe von den Veränderungen im Gehirn selbst ausgelöst werden. (Die Centren für den linken Arm und das linke Bein waren bei der Verletzung besonders insultirt.)

30. Joh. Sandmann, 18 Jahre, Bureau-schreiber aus Kirchhain, aufgen. 1. 4. 02. Gestern Nachmittag Sturz von einer Schaukel; Aufschlagen auf eine Schraube mit der Stirn. Ohnmacht. Nothverband.

Status: Mittelgrosser, mässig kräftiger Patient. Puls verlangsamt, regelmässig. Athmung normal. Auf der Stirn fünfmarkstückgrosse zackige Wunde mit verschmutzten Rändern. Diese retrahirt. Dreimarkstückgrosse Depression des Stirnbeins sichtbar. Systolisches Geräusch an der Herzspitze.

Therapie: Anfrischung der Wundränder. Abmeisseln der vorstehenden zackigen Knochenkanten am Rande der Depression. Entfernung der Knochenstückchen. Durariss 3 cm lang. Blutung aus einem Piagefäss, deshalb Tampon. Hirn unverletzt. Knochenstückchen werden aufbewahrt. Entstandener Defect hat Dreimarkstückgrösse. Compressionsverband.

Verlauf: Allmähliges Zuheilen der Wunde per secundam intentionem. 4. 7. Plastik durch Hautperiostknochenlappen nach Anfrischung der Hautränder und des Knochendefectes (aus der unmittelbaren Nachbarschaft von links entnommen). 16. 7. 02. Völlig primäre Heilung. 18. 7. Ambulant. 30. 7. Geheilt entlassen.

Nachuntersuchung: 3. 4. 04. Briefliche Mittheilung: Nie Schwindelanfälle, Kopfschmerzen (in der ersten Zeit nach Entlassung) bei der grössten Anstrengung (als Buchhalter bei Monatsabschluss!). Keine Krämpfe. In seiner Thätigkeit gar nicht beeinträchtigt.

9. 9. 04. Persönliche Vorstellung. Am rechten Rand des Lappens ganz geringe Vertiefung der Narbe. Völlig beschwerdefrei.

31. Philippine Klinge, 6 Jahre, Landmannskind, Bretleben, aufgen. 19. 5. 02. Bei einer Festlichkeit wurde der kleinen Pat. ein Stück Gussseisen, von einem „Böller“ herrührend, gegen den Kopf geschleudert und verursachte oberhalb des linken Auges eine blutende und klaffende Wunde. Von einem Arzte Nothverband. Keine Bewusstlosigkeit. Abends Einlieferung in die Klinik. Anfrischung der Quetschwunde. Tamponirender Verband.

Status: 20. 5. 02. 2 cm über dem linken Margo supraorbit. eine ca 4 cm lange unregelmässige Quetschwunde. Nach Auseinanderziehen der Wundränder zeigt sich eine zweimarkstückgrosse, fast $\frac{1}{2}$ cm tiefe Depression. Nach Abmeisselung der Ränder der Depression Versuch, die Knochensplitter zu heben. Dabei Loslösen von 2 Splittern. Wiedereinlegen derselben nach Reinigung in 3proc. Borwasser und Glätten der Ränder. Die anderen Knochenstückchen werden au niveau gelagert. Dura mässig gespannt. Hautnaht. Kleiner Tampon seitlich. Aseptischer Verband.

Verlauf: 23. 5. 02. Temperatursteigerung bis 40,3. Herausnahme

zweier Knochenstückchen. 28. 5. Keine Temperaturerhöhung mehr. Mässige Secretion der Wunde. Auf der Dura Granulationsbildung. 17. 6. Noch zwei Knochenstückchen stossen sich aus. 22. 6. Mit pulsirendem, granulirendem Defect im Schädel auf Wunsch entlassen. — Allmälige Vernarbung. 21. 7. Wiederaufnahme. 22. 7. Plastik mit Hautperiostknochenlappen, seitlich medianwärts entnommen. 29. 7. Entlassen. Geheilt.

Nachuntersuchung: 16. 8. 04 Vorstellung: Vollständig knöcherne Heilung des Defectes. Beklopfen unempfindlich, Narben glatt. Etwas Kopfschmerzen bei grosser Hitze in der Stirn, sonst absolutes Wohlbefinden. Niemals Schwindelgefühl oder Krämpfe, stets gesund gewesen. In der Schule gut weiter fortgekommen.

32. Hieron. Kottenbahn, 54 Jahre, Landwirth, aus Gr. Wangen, aufgenommen 15. 7. 02. Beim Steineverladen fielen dem Patienten einige Steine auf den Kopf, so dass Pat. besinnungslos zusammenbrach. Nothverband.

Status: Bewusstlosigkeit; ausgedehnte Verletzung über dem rechten Auge. Grosse Wunde mit gequetschten und verschmutzten Rändern. Depression des rechten Stirnbeins in 1 cm Tiefe; rechte Stirnhöhle eröffnet. Dura zerissen; Puls normal.

Therapie: Reinigung, Anfrischung der Wunde, auch in der Dura. Ausgiebiges Débridement. Abtragung von etwas Gehirnschubstanz. Tamponade der Wunde.

Verlauf: 17. 7. 02. Bewusstsein kehrt zurück. Secretion der Wunde mässig stark. Allmälige Heilung per secundam. 19. 8. mit pulsirendem Defect entlassen. 10. 10. Wiederaufnahme; Plastik mit Müller-Königschem Hautperiostknochenlappen (zungenförmig, Basis an dem rechten medialen Augenbrauenansatz, schräg nach oben links, 9 cm lang, 7 cm breit). Entspannungsschnitt auf der Scheitelhöhe, dort Transplantation. 17. 11. Geheilt entlassen.

Nachuntersuchung: 8. 3. 05. Narben gut aussehend; auf der Scheitelhöhe (Stelle der Transplantation) Ulceration. Beiderseits Supraorbitalneuralgien, rechts in stärkerem Grade; hier ist der N. supraorbitalis offenbar mit der Knochennarbe verwachsen. Angeblich bisweilen auch Schwindelgefühl. K. ist Rentenempfänger (!).

33. Max Greiner, 27 Jahre, Schieferdecker aus Würzbach, aufgenommen 2. 1. 03. Am 11. 8. 02 — d. h. vor 5 Monaten — befand sich G. auf der Landstrasse auf der Wanderschaft. Bei einem Streit mit polnischen Arbeitern erhielt er mit seinem Hammer einen Schlag auf die linke Schädelseite. G. verlor das Bewusstsein und wurde ins Krankenhaus in Neu-Ruppin gebracht. Am nächsten Morgen Wiederkehren des Bewusstseins. Abends Operation. Nach 11 Wochen Entlassung mit thalergrossem Defect im linken Scheitelbein, Lähmung des rechten Armes, partieller Lähmung des rechten Beines, Sprachstörung. Darauf 14 Tage in der Charité in Berlin und bis 29. 12. 02 im Altstädter Krankenhaus in Magdeburg.

Status; 2. 1. 03. Pulsirender Defect im linken Scheitelbein. Lähmung des rechten Armes; Schwäche des rechten Beines.

Verlauf: 12. 2. Während der Massage ein epileptiformer Anfall, beginnend im rechten Arm. 28. 2. Auf eigenen Wunsch unoperirt entlassen. 21. 4. bis 19. 6. 03 im Leipziger Krankenhaus, bis 6. 7. 03 im Pflegehaus: epileptische Anfälle häufiger. 8. 10. 03 Aufnahme in die chirurgische Klinik in Jena. Der Status wird geschildert in einer bei den Acten des Greiner befindlichen Notiz von Geheimrath Riedel: Grosser pulsirender Defect im Schädel links, jenseitiger Arm gelähmt, Sprache verändert, wiederholte Anfälle von Rindenepilepsie. Der Defect im Schädelknochen wurde in Jena auf operativem Wege (Müller-König'sche Plastik) beseitigt bis auf einen kleinen Rest, das Gehirn selbst aber nicht angegriffen. — Nach der Operation zuerst noch heftige Krämpfe, dann aber Wohlbefinden. 23. 11. 03 geheilt entlassen; rechter Arm gelähmt.

Nachuntersuchung: 3. 3. 5. Keine epileptischen Anfälle mehr vorgekommen. Am Kopfe über dem Wirbel querverlaufende, 8 cm lange Narbe und im rechten Winkel ebenso lange andere Narbe nach vorn ziehend. Im vorderen Abschnitt besteht eine Delle, die 1 cm breit und ebenso lang ist. Kein Defect im Knochen. Noch geringe Sprachstörung. Rohe Kraft des rechten Armes etwa $\frac{1}{2}$ der Normalen. Im rechten Bein keine Lähmung mehr. Atrophie der Muskulatur am Ober- (um 1 cm) und Unterschenkel ($\frac{1}{2}$ cm im Ringumfang). Bewegung im rechten Handgelenk behindert. Andere Gelenke frei. Atrophie der Muskulatur am rechten Arm ($1\frac{1}{2}$ cm am Vorder- und 1 cm am Oberarm). Extensoren deutliche Schwäche, Flexoren weniger betheiltigt.

Im Anschluss an die Wiedergabe der Krankengeschichten möchte ich einige Bemerkungen über die von v. Bramann geübte Technik folgen lassen. Ich kann mich verhältnissmässig kurz fassen und auf eine 1900 aus der Hallenser Klinik hervorgegangene Arbeit von Franke (10) verweisen, die „die Behandlung complicirter Fracturen“ zum Gegenstand der Besprechung macht und deshalb auch die Art der Behandlung der complicirten Schädelbrüche berücksichtigt.

Nach den an der Klinik herrschenden Grundsätzen postulirt Franke mit Recht, dass in der Behandlung von complicirten Schädelfracturen ähnliche Gesichtspunkte, wie bei anderen complicirten Knochenbrüchen, Richtschnur für die einzelnen Eingriffe sein sollen: Gestaltung der Wunde zu einer aseptischen, Lagerung der Knochenbruchstücke in einer für die dauernde Heilung möglichst günstigen Stellung und als Haupterforderniss natürlich die Verhütung der Infection, die Erzielung eines ungestörten Heilungsverlaufes. Jede Kopfwunde wird stets auf eine Schädelverletzung hin genau untersucht. Lässt die gründlichst desinficirte, erweiterte Hautwunde (nach Rasur der Umgebung) bei genauem Nachsehen auf eine Ver-

letzung am Schädel erkennen, so wird bei vorhandener Fissur im Knochen, diese mit einem feinen Hohlmeissel oberflächlich herausgemeisselt und dann, wenn der Zustand der Wunde es gestattet, dieselbe geschlossen. Dieses genaue Vorgehen bei einer gewöhnlichen Quetschwunde am Schädel mit Fissur derselben rechtfertigt sich vollkommen. Wir wissen, dass im Momente des Eintrittes der Fractur zuerst eine Fissur an der Angriffsstelle im Knochen entsteht. Da der Schädelknochen elastisch ist, so müssen, wenn er platzt, zerspringt oder berstet, die Bruchlinien voneinanderklaffen, sowie aber die Gwalteinwirkung aufhört, wieder in ihre frühere Lage zurückschnellen und sich schliessen. Das erklärt die Einklemmung von Fremdkörpern (Haaren, Schmutzpartikeln usw.) in dem Kochenspalt, in dem dieselben sogar verschwinden können (v. Bergmann).

Es ist ferner dringend geboten, sich bei jeder Schädelfractur zu vergewissern, ob nur die Lamina externa eingedrückt und die Lamina interna intact geblieben ist. Bei eingetretenem, die ganze Schädeldecke durchsetzendem Bruche ist die Lamina interna bekanntlich zumeist in grösserer Ausdehnung fracturirt, als die Lamina externa, denn auf letztere wirkt nur die Gewalt, auf die Lamina interna dagegen Gewalt plus Lamina externa-Stück. Die Angriffsstelle ist bei ihr viel grösser als an der Lamina externa. Für diese Bruchform hat man ferner auch die grössere Sprödigkeit der deswegen Glastafel genannten inneren Corticalisschicht des Schädelknochens verantwortlich gemacht.

Handelt es sich um eine Depression des fracturirten Knochens, so werden zunächst die überstehenden Knochenränder an der Bruchstelle mit einem geraden Meissel oder der elektrischen Kreissäge abgetragen; die Knochenwunde selbst wird, wenn nöthig, erweitert und dann ein ausgiebiges Débridement vorgenommen. Alle zertrümmerten Knochenstücke werden gehoben, mit allen kleinen Splittern der Wunde entnommen und in 3 proc. warmes Borwasser gelegt, während man sich weitere Aufklärung über die noch etwa vorhandenen Verletzungen der Dura, der Gefässe und des Gehirns verschafft. Lässt sich eine vorhandene Blutung durch Unterbindung gut stillen und die ganze Wunde gut desinficiren, so können die wohlgesäuberten und an den Knochenkanten abgestutzten und gegen ihre Umgebung genau adaptirten Knochenstückchen sofort wieder eingelegt werden. Scheinen die bei der Verletzung selbst ent-

nommenen Knochenbruchstückchen wegen zu grosser Splitterung nicht geeignet, so wurden oft von einem früheren Débridement herrührende, damals nicht gleich implantirte oder auch für den betreffenden Fall geeignete bei früheren Amputationen gewonnene und eigens für die Deckung von Schädeldefecten zurechtgesägte und ausgekochte Knochenstückchen implantirt.

In einzelnen Fällen wurden auch durch oberflächliche Abmeisselung der Tabula externa aus der Nachbarschaft kleine Knochenstückchen zur Deckung gewonnen (von Bramann). Es wird dabei derart verfahren, dass nach genügender Erweiterung der Hautwunde die Weichtheile zusammen mit dem Periost nach den Seiten zurückgeschoben und dann mit dem Meissel flache Knochenplättchen von den Randpartien der Knochenwunde entnommen werden, die (wie gesagt) nur aus Tabula externa bestehen (vergl. Fall 4 und 7). Diese Plättchen werden in den Knochendefect exakt eingeführt und können die beim Débridement entfernten Knochenstückchen mit vollem Recht ersetzen; denn sie sind sicher aseptisch und haben den weiteren Vorzug, dass ihnen je nach Wunsch Grösse, Gestalt und Form gegeben werden kann. Dieses von v. Bramann schon vorher geübte Verfahren ist in der bereits citirten Arbeit Franke's veröffentlicht. 2 Jahre später, 1902, ist diese Methode (10) (1900) der osteoplastischen Deckung von Hoffmann (13) in seiner Abhandlung: „über Verschluss von Defecten am knöchernen Schädel durch der Nachbarschaft entnommene Knochenplättchen“ ebenfalls beschrieben worden. Dieses Verfahren kann natürlich ebenso wie bei der primären Versorgung der Knochenwunde, auf bei der secundären Deckung von Schädeldefecten in Anwendung kommen.

In jedem Falle von Knochenimplantation wird aufs Genaueste darauf geachtet, dass eine möglichst innige Berührung der Knochenstückchen mit den Knochenwundrändern herbeigeführt wird. Bei Splitterung des Knochens im Bereich der Diploë war stets die glatte Seite (lamina interna oder externa) nach innen, dem Gehirn zu, gelagert. Jede Blutung wird sorgfältig gestillt und jedes Coagulum aus der Wunde entfernt. Nach erfolgter Reimplantation wird dann die Haut durch Naht vereinigt, wenn nöthig, nach entsprechenden Entspannungsschnitten in der leicht verschieblichen Kopfhaut. Ist die Dura bei einer derartigen Verletzung mit zerrissen, so wird die-

selbe nicht genäht. Stärkere Spannung bei unverletzter Dura hindert die Knochenimplantation nach unseren Erfahrungen nicht. Eventuell kommt bei der Hautnaht das Einlegen eines kleinen Drains oder eines Tampons in einen Wundwinkel für einige Tage in Frage.

Bei nicht mehr frisch in die Behandlung kommenden oder bei schon inficirten Wunden wird nach ausgiebigstem Débridement tamponirt. Zeigt dann die Wundfläche nach einigen Tagen — etwa 8—10 — gutes Aussehen, spriessen gute Granulationen auf derselben, so werden bei kleineren Defecten dann die eigenen beim Débridement entnommenen, ausgekochten Knochenstückchen implantirt. Oder es wird erst die vollständige Abheilung und Vernarbung der Wunde abgewartet und dann zu einer osteoplastischen Deckung des nun vorhandenen Schädeldefectes geschritten.

Hierbei hat Geheimrath von Bramann von jeher nicht eine und dieselbe Methode angewandt, sondern je nach Fall und Lage verschieden disponirt. Abgesehen von dem bereits erwähnten Verschluss eines Schädeldefectes durch der Nachbarschaft entnommene Knochenplättchen der Lamina externa, kamen mehrere Verfahren unter Mitnahme des Periostes in Verwendung. Als am meisten geübte derartige Methode ist die Autoplastik mit dem Müller-König'schen Hautperiostknochenlappen zu nennen. Diese hat uns die denkbar besten Erfolge geliefert; zahlreiche Beobachtungen und Veröffentlichungen mit gleich guten Resultaten liegen vor. Statt des Hautperiostknochenlappens wurde gelegentlich auch ein Periostknochenlappen verwertet und zwar entweder verschoben oder scharnierartig umgeklappt, so dass die wunde Diploëfläche nach aussen zu liegen kam. Soweit mir bei der Durchsicht früherer Krankenjournale ersichtlich ist, hat den ersten Fall auf diese Art Geheimrath von Bramann im Juni 1895 mit bestem Erfolge operirt (vergl. Fall 15). Bunge (6) berichtet in seiner bereits eingangs erwähnten Abhandlung, dass Garrè schon 1894 in Rostock einen Schädeldefect derart deckte, und dass Lyssenkow (17) ebenfalls die Glabellaöffnung einer syncipitalen Encephalocele in gleicher Weise schloss.

Dieses Verfahren wurde bekanntlich dann vor Kurzem erst von von Hacker (12) zur Methode erhoben und publicirt.

In vereinzeltten Fällen wurde eine Knochenplatte aus der Tibiacorticalis desselben Patienten entnommen und in den Defect implantirt (vergl. Fall 27.) mit oder auch ohne Mitnahme des Periosts.

Eine Heteroplastik, ein künstlicher Ersatz eines Defectes mit fremdartigem Material, ist am Schädelknochen in der letzten Zeit an der Hallenser Klinik nicht mehr ausgeführt worden.

Nach diesen verschiedenen geschilderten Methoden wurde nun bei den 33 für die vorliegende Abhandlung in Betracht kommenden Fällen von Schädelverletzungen und traumatischen Schädeldefecten verfahren, und zwar wurde, wie aus den Krankenberichten ersichtlich ist, 15 mal die sofortige Implantation von Knochenstückchen vorgenommen (Fall 1—15), in 10 Fällen (No. 16—20, 21, 22, 25, 27, 31) nach einigen Tagen implantirt und 8 mal erst nach verheilter Wunde die osteoplastische Deckung des Knochendefectes ausgeführt (Fall No. 26—33.) Deshalb ist die Zahl der beobachteten offenen traumatischen Schädeldefecte auch nur eine geringe: Fall No. 21—25.

Es wurde eben — wie ich bereits Eingangs betonte — ein möglichst rascher und vollständiger Verschluss bei Schädellücken angestrebt. Dabei war die Erwägung maassgebend, dass wir in einem einigermassen grösseren Schädeldefecte in jedem Falle einen Locus minoris resistentiae erblicken müssen, der uns zu einem operativen Eingreifen veranlassen muss, selbst wenn die augenblicklichen Beschwerden nur ganz geringe sind oder zur Zeit gar fehlen.

Es wird besonders der Fall sein, wenn der Schädelverletzte der arbeitenden Klasse angehört und nicht in der Lage ist, beständig auf seinen Schädeldefect Obacht zu geben oder eine schützende Hülle über dem Defect zu tragen. Ein Arbeiter mit einer Schädellücke ist in jedem Fall als eine in ihrer Arbeitstüchtigkeit ganz erheblich geschädigte Person anzusehen, die bei einem geringen Fall oder Stoss auf den Kopf empfindlichen Schaden nehmen kann.

Eine directe Verletzung des Defectes mit Eindringen des verletzenden Instrumentes in das Schädelinnere ist allerdings, wie Beresowsky (2) es postulirt, nur möglich beim Zusammenwirken gewisser Momente. Der Schlag muss senkrecht zur Oberfläche des

Defectes gerichtet sein, und zweitens muss der Durchmesser des betreffenden verletzenden Gegenstandes kleiner sein, als der des Defectes. Ich meine aber doch, dass auch eine Gewalteinwirkung nicht zu unterschätzen ist, die den Schädel an einer anderen Stelle als gerade an dem Defecte selbst trifft. Aus der Reihe der Beobachtungen möchte ich hier zwei Fälle erwähnen (No. 3 und 15). Fall 3 acquirirte 10 Jahre vor dem jetzigen Unfall eine complicirte Fractur desselben Scheitelbeines, damals mit einer mehr nach der Seite, diesmal mit einer mehr nach der Mittellinie hin gelegenen Depression. Die Behandlung, auch bei der früheren Verletzung, hatte zur knöchernen Verheilung geführt. Ein anderer Patient (Fall 15) wurde jetzt eingeliefert mit einer nur geringen Depressionsfractur der linken Schädelseite, obgleich der Schlag mit einem Bierseidel wuchtig geführt worden war. 10 Jahre vorher hatte er sich einen ausgedehnten complicirten Schädelbruch auf der rechten Seite zugezogen. Es war bei dem betreffenden Patienten damals die primäre Reimplantation der Knochenstückchen ausgeführt worden, die bis auf einen übrig bleibenden Defect von Zweimarkstückgrosse geglückt war. Vor 9 Jahren liess sich der Patient, der Arbeiter war, aus Furcht vor einer neuen Verletzung seinen Defect decken. Der Verletzte blieb andauernd beschwerdefrei und ist es auch jetzt noch.

Es ist wohl mit gröster Sicherheit anzunehmen, dass beide erwähnten Patienten, wären sie noch im Besitz ihres Schädeldefects, schlechter bei dem zweiten Unfall davon gekommen wären, und womöglich eine schwerere, vielleicht tödtliche Verletzung erlitten hätten.

Aber nicht die Furcht vor einer neuen Verletzung des Defects allein kann uns zur Operation bewegen. Es sind noch andere schädliche Momente, die uns zu einem operativen Eingreifen veranlassen müssen. Als derartige Schädlichkeiten sind Rückwirkung auf Stimmung und Intelligenz des Verletzten anzusehen. Wissen wir doch, dass der erste von König (16) nach der Müller-Königschen Methode erfolgreich operirte Fall eines Schädeldefectes einen mit den allmählich immer mehr zunehmenden Zeichen von an Blödsinn grenzender Stumpfsinnigkeit behafteten Patienten betraf. Ferner muss die Unruhe — wenn der Ausdruck gestattet ist —, der das Gehirn hinter einem Schädeldefecte ausgesetzt ist, eine

schädliche Einwirkung haben. Bei jeder stärkeren Bewegung, bei jeder Steigerung des intracraniellen Druckes (Bunge), so bei Hustenstößen, beim Pressen, wird das Gehirn in den Defect und gegen die Ränder desselben gedrängt. Bei dieser Verschiebung und Verzerrung der Hirnoberfläche muss das Gehirn aus seiner innerhalb der Schädelkapsel sonst so ruhigen Lage herausgebracht werden.

Beobachtungen von epileptischen und epileptiformen Anfällen bei Trägern von Schädeldefecten sind an unserer Klinik und auch sonst vielfach gemacht und oft beschrieben worden. von Bergmann (3) lehrt uns in dem Handbuche der praktischen Chirurgie, dass „die Lücken im Schädel einmal loci minoris resistentiae“ seien und „bei jugendlichen Individuen eine Disposition für spätere epileptische Attacken“ abgaben.

Aus diesen Gründen wurde stets der möglichst rasche knöcherne Verschluss von Schädeldefecten angestrebt. Die Resultate, die wir erzielt haben, und auf die ich jetzt zu sprechen komme, sind — das will ich vorweg nehmen — gute gewesen.

Die Nachuntersuchung unserer Schädelverletzten ergab ein sehr günstiges Resultat bei den primär implantirten Fällen.

Wie aus den zugehörigen Krankenberichten (1—15) hervorgeht, handelte es sich 5 Mal um Verletzung des Stirnbeins und 10 Mal um eine solche an einem der beiden Scheitelbeine. Der Umfang des nach dem Débridement entstandenen Defectes im Knochen schwankte zwischen Markstückgrösse und einer Ausdehnung von 6 : 6 cm (Fall 14) oder 10 : 5 cm (Fall 6). In 2 Krankenberichten findet sich eine Verletzung, ein Riss in der Dura, verzeichnet (Nr. 10 und 11), in 3 Berichten haben wir die ausdrückliche Bemerkung, dass die Dura zwar nicht verletzt, aber „gespannt“ (Nr. 3) oder „sehr gespannt“ (Nr. 12 und 14) war, sodass die Pulsationen des Gehirns undeutlich waren. Dieser Zustand der Dura bildete — wie bereits hervorgehoben — keine Contraindication für die sofortige Reimplantation der beim Débridement entnommenen Knochenstückchen. Der Erfolg sprach für diese Art der Behandlung. In der That sind diese drei Verletzten auch frei von Kopfschmerzen oder sonstigen Beschwerden.

Bei der Versorgung der Wunde wurden 13 Mal die Knochenstückchen nach Säuberung und genauer Anpassung an die Umgebung in die Schädellücke wieder eingelegt, 2 Mal geschah der

Verschluss der letzteren durch Entnahme von Knochenstückchen der Tabula externa der an den Defect angrenzenden Partien (Fall Nr. 4 und 7). Fall 7 betrifft einen Patienten, der Paralytiker ist und zur Zeit nach Mittheilung des behandelnden Arztes im letzten Stadium dieser Geisteskrankheit sich befindet. Dieser Verletzte hatte schon vor dem Unfalle an Tobsuchtsanfällen gelitten. Die Erkrankung an progressiver Paralyse kann natürlich nicht auf Kosten der Schädelverletzung gesetzt werden, um so weniger, als 4 Jahre vor dem Unfalle eine luetische Infection erfolgt war. Fall 4 betrifft einen jetzt 12-, damals 5jährigen Knaben, der keinerlei Nachtheile mehr von seinem Unfalle hat.

Drei von den 15 „primär Implantirten“ führen Klagen über zeitweise auftretende Kopfschmerzen. Bei zweien von ihnen sollen bisweilen sehr starke und anhaltende Kopfschmerzen vorhanden sein, die manchmal mit Schwindelgefühl einhergehen; leider konnte bei diesen beiden (Nr. 5 und 13) nur eine schriftliche Nachricht — und zwar von den Verletzten selbst — erlangt werden. In beiden Fällen war die Dura nicht verletzt gewesen und hatte keine abnorme Spannung gezeigt, und bei beiden hatte der nach der Entfernung des fracturirten Knochens entstandene Defect nur die Grösse eines Ein- bzw. Zweimarkstückes gehabt. Auch bei der Aufnahme wiesen beide keinerlei schwerere Symptome auf; das Sensorium war in jedem Falle frei. Nicht uninteressant ist ferner die Thatsache wohl, dass in der Gruppe der „primär Implantirten“ zwei Mal Verletzte figuriren, die schon einmal mehrere Jahre vorher einen complicirten Schädelbruch davongetragen hatten. Glücklicherweise war damals ebenso eine knöcherne Heilung zustande gekommen, wie jetzt.

Es ergibt sich somit für diese erste Gruppe von Schädelverletzten das günstige Resultat, dass von 15 Fällen 11 vollkommen beschwerdefrei sind. Irgendwelche schwerwiegende Nachtheile, wie Krampfstände oder dergl., konnten wir bei keinem beobachten; somit können wir in dem primären Verschluss des Schädels bei derartig Verletzten keinen schädigenden Einfluss auf den Zustand des Verletzten erblicken, sondern im Gegentheil diese Art der Behandlung als sehr zweckmässig empfehlen.

Ein etwas weniger günstiger Befund bot sich uns bei der Nachuntersuchung derjenigen Fälle, die uns für eine primäre

Implantation bei der Aufnahme nicht geeignet erschienen waren, und bei denen deshalb erst nach einigen Tagen bei gut aussehender Wunde und eben solchen Granulationen die Einpflanzung der eigenen bei dem Débridement entnommenen Knochenstückchen vorgenommen worden war. Von 10 derartig behandelten Verletzungen wurde bei 5 ein knöcherner Verschluss erzielt. Von diesen sind nur zwei vollkommen beschwerdefrei. Einer (Fall 17) versieht im Alter von jetzt 52 Jahren seinen Dienst als berittener Steueraufseher. Bei ihm hatte eine durch einen Knochensplitter verursachte Blutung aus dem Sinus longitudinalis die primäre Reimplantation der Knochenstückchen verhindert. Die Wunde war durch einen Sturz vom Pferde zustande gekommen, betraf die Hinterhauptsschuppe und war etwa 3 Markstück-gross. Das Gehirn erwies sich als unverletzt. Der andere geheilte Fall (18) betrifft einen durch einen Hufschlag verursachten Defect im Stirnbein. Die Wunde war bei der Aufnahme schon inficirt, die Dura nicht verletzt. Implantation geschah nach 10 Tagen.

Die drei anderen Patienten geben sämmtlich Beschwerden an, die in starken Kopfschmerzen, Flimmern vor den Augen, namentlich beim Bücken, Schwindelgefühl bei grosser Hitze bestehen sollen. Es handelte sich zweimal um Verletzungen des Stirnbeins, mit bezw. ohne Zerreissung der Dura, im ersteren Falle auch mit theilweiser Zertrümmerung des Gehirns. Es wurde wegen vorhandener Infection zuerst tamponirt, nach 11 bezw. 8 Tagen dann erst die Implantation der ausgekochten Knochenstückchen ausgeführt. (Fall 16 und 19). Der letzte Fall (20) dieser zweiten Gruppe betraf einen Maurerlehrling mit einer nur kleinen Depression links neben der Pfeilnaht. Wegen der gefahrdrohenden Nähe des Sinus longitudinalis und namentlich wegen der zeitweise auftretenden krampfartigen Zuckungen im rechten Arme und Beine, die einen Druck auf die zugehörigen Centren vermuthen liessen, wurde in Thalergrösse eine Trepanationsöffnung geschaffen und die Wunde für die ersten Tage tamponirt. Erst am 9. Tage nach Abklingen der Anfälle schritt man zur secundären Implantation. Bei diesem Patienten sind die Beschwerden übrigens am geringsten. Alle 3 letzterwähnten Verletzten beziehen wegen ihres Unfalles eine Rente, die allerdings nicht hoch ist, die ihnen aber infolge ihrer angeblichen Beschwerden nicht entzogen werden kann.

Bei diesen 5 Patienten der II. Gruppe, die mit secundärer (intermediärer) Implantation der beim Débridement entnommenen Knochenstückchen behandelt wurden, haben wir also zwar auch keine epileptische Krämpfe oder ähnliche schwerere Schädigungen des Allgemeinzustandes feststellen können, mussten aber doch bei 3 von diesen 5 Beschwerden constatiren. Die Erfolge dieser Art der Behandlung operativ gesetzter Defecte im Schädel nach complicirten Fracturen stehen also hinter denen der primären Implantation erheblich zurück.

Lassen wir die einzelnen Fälle von offenen Schädeldefecten, die wir zu beobachten Gelegenheit hatten, Revue passiren, so finden wir zunächst die Thatsache, dass von allen Fällen nur einer ganz beschwerdefrei ist. Bei diesem liegt ein knapp 3 Markstückgrosser Defect oberhalb des linken äusseren Augenwinkels vor (Fall No. 25). Die Dura war hier nicht verletzt gewesen und pulsirte deutlich. Wegen Furcht vor Infection der Wunde wurde tamponirt, dann nach 4 Tagen die Reimplantation vorgenommen, aber ohne Erfolg. Die Knochenstückchen sequestirten: es resultirte ein bleibender Defect. Auf gleiche Art entstanden noch 2 andere beobachtete Schädeldefecte (Fall 21, 22). Im Falle 21 handelte es sich neben dem ausgedehnten Schädelbruch um einen grossen Durariss mit Hirnprolaps und reichlichem Abfluss von Liquor cerebrospinalis, der mit Gehirnpartikeln vermischt war. Die secundär implantirten Knochenstückchen mussten wegen eintretender Krampfanfälle wieder entfernt werden. In dem anderen Falle (No. 22) missglückte ebenfalls die secundäre Implantation; es trat erst mehrere Wochen nach Einlegung der ausgekochten Knochenstückchen die Sequestirung derselben auf — unter ganz geringer Secretion, die erst aufhörte, als die implantirten Knochenstückchen wieder entfernt waren. Ein anderer Schädeldefect kam ohne vorhergehende diesseitige Behandlung zur Beobachtung (Fall 23). Die Localisation der Defecte war folgende: zwei mal Defecte an den Schläfen, je einmal an Stirn und Hinterhaupt, einmal am Scheitelbein. Die Träger dieser Defecte haben zum Theil ganz erhebliche Beschwerden, die in Schmerzen an der Stelle der Schädellücke, namentlich beim Pressen (z. B. auch beim Stuhlgang), bestehen, ferner in Brausen, Pochen im Kopfe, in Schwindelgefühl bei rascherem Gehen oder stärkerer Körperschütterung, wie auch beim raschen Aufrichten

aus horizontaler Lage, endlich in auffallender Intoleranz bei dem Genuss von Alkohol — im Gegensatz zu früher. — Die Stelle des Defectes ist bei den meisten der beobachteten Fälle etwas eingezogen, sie ist nicht immer pulsirend. Bei vorhandener Pulsation wird diese beim Bücken und Hängenlassen des Kopfes deutlicher, gleichzeitig füllt sich dann die durch den Defect im Knochen veranlasste Vertiefung am Schädel aus und tritt au niveau mit der Umgebung. Die Grösse der nachuntersuchten offenen Defecte schwankte zwischen Daumenglied- und, 3 Markstückgrösse. Ein mit einem solchen Defect behafteter Patient will mit dem im Laufe der Jahre allmählich eintretenden Kleinerwerden seiner Lücke auch ein Nachlassen seine Beschwerden bemerkt haben (No. 22).

Bei zwei Verletzten mit pulsirenden Schädeldefecten (an der rechten Schläfe und dem linken Scheitelbein), Fall Nr. 28 und 33, lagen regelrechte epileptische Anfälle vor, um deretwillen zur osteoplastischen Nachoperation, zur knöchernen Deckung des Defectes, geschritten wurde. Beide Patienten sind ihrer Anfälle und Beschwerden vollständig ledig. Bei dem einen ehemaligen Patienten, einem Eisenbahnarbeiter, sind $4\frac{1}{4}$ Jahre bereits verflossen (No. 28). Es hatte sich um eine erhebliche gleichzeitige Verletzung der Dura mit Quetschung und Verunreinigung der freiliegenden Gehirnpartie gehandelt. Der Defect gehörte der rechten Schläfe an. Während des klinischen Aufenthaltes noch, etwa 3—4 Wochen nach dem Unfälle, traten die ersten Vorboten der Epilepsie, in Gestalt von Zuckungen in den Armen, besonders dem linken, dann epileptiforme Anfälle auf, die zur Deckung des Defectes Anlass gaben. Jetzt ist dieser Verletzte geheilt und in einer Eisenbahnwerkstatt thätig. Mit dem Verschluss der Schädeldecke hörten die krampfartigen Zuckungen der linksseitigen Extremitäten auf. Einen ebenso eclatanten Fall stellt ein 27jähriger Schieferdecker dar (No. 33). Ich wiederhole aus der Krankengeschichte die nothwendigen Daten. Es war ein complicirter Bruch des linken Scheitelbeines mit ausgiebiger Depression vorhanden gewesen. Die erste Behandlung (Débridement) fand auswärts statt. Es bestand eine Lähmung des rechten Armes. Schliesslich resultirte nach Vernarbung der Wunde ein grosser Schädeldefect. Als der Verletzte sich mit seinem pulsirenden Defecte 4 Monate nach dem Unfälle bei uns vorstellte, wollte er von einer eventuellen Operation nichts wissen, sondern nur wegen der

vorhandenen Lähmung des rechten Armes behandelt sein. Beschwerden von Seiten seines Kopfes fehlten damals noch. Während seines klinischen Aufenthaltes aber nahmen diese schon zu; 1 Mal stellten sich sogar krampfartige Zuckungen ein, die in dem gelähmten Arm einsetzten. Erst ein Jahr nach dem Unfälle entschloss sich der Verletzte, weil die Beschwerden immer mehr zunahmen, besonders die Krampfanfälle häufiger geworden waren, zu der ihm schon früher angerathenen Operation. Der Verletzte liess diese, da er gerade auf Wanderschaft war, in einer anderen chirurgischen Klinik vornehmen. Wie sich der Zustand allmählich verschlimmert hatte, geht aus einem Bericht hervor, der aus jener Klinik dem Patient mitgegeben wurde, und den ich dem Wortlaut nach folgen lassen möchte.

Es heisst in dem Aufnahmebefund: „Der Verletzte wurde aufgenommen, weil er in sehr traurigem Zustande ankam (grosser pulsirender Defect am Schädel, jenseitiger Arm gelähmt, Sprache verändert, wiederholte Anfälle von Rindenepilepsie. Der Defect im Schädelknochen wurde auf operativem Wege beseitigt, das Gehirn selbst aber nicht angegriffen, weil ein operativer Eingriff voraussichtlich erfolglos gewesen wäre.“ Bei seiner Vorstellung jetzt, 1 $\frac{1}{2}$ Jahre seit der Nachoperation, hatte der Verletzte zwar noch die Lähmung des rechten Armes, war aber vollständig von seinen epileptischen Anfällen und seinen sonstigen Beschwerden befreit.

Von den anderen 6 durch osteoplastische Nachoperationen geheilten Schädeldefecten haben wir bei einem nach der Operation Auftreten von Epilepsie beobachtet. Dies ist der einzige von allen 30 operirten Fällen (No. 29). Bei ihm handelte es sich um eine ausgedehnte Zerschmetterung des rechten Stirn- Schläfen- und Scheitelbeins mit subduralem Hämatom und Zertrümmerung der darunterliegenden Gehirnpartie, von der ein Theil entfernt werden musste. Sofort nach der Verletzung bestand linksseitige Lähmung. Mehrere Tage lang war der Zustand ein sehr bedrohlicher. 4 Monate vergingen bis zur vollständigen Vernarbung. Dann erfolgte die osteoplastische Nachoperation zur Deckung des über handtellergrossen Defectes. $\frac{1}{4}$ Jahr danach traten zum ersten Male epileptische Anfälle auf, die in dem gelähmten linken Arm begannen. Von einem weiteren operativen Eingriff wurde abgesehen, da die Ursache der Epilepsie wohl mit einiger Sicherheit in einer

Hirnveränderung gesehen werden musste. Bei diesem Patienten wurde ein Theil des Defectes durch Umklappen eines Periostknochenlappens, der andere Theil nach Müller-König gedeckt.

Sonst prävalirte die Bildung eines Hautperiostknochenlappens nach Müller-König (Fall No. 26, 29—33). Einmal geschah der Verschluss der Schädeldecke durch subaponeurotisches Verschieben eines Periostknochenlappens (No. 28) und einmal die Entnahme und Transplantation einer Scheibe aus der Corticalis der Tibia (No. 27). Der auf diese Art gedeckte Patient klagt über zeitweise auftretende Kopfschmerzen.

Bei all den anderen Operirten, d. h. durch eine osteoplastische Nachoperation gedeckten Defecten, zeigen sich bei keinem irgend wie besondere Beschwerden. Bei 2 Defecten war eine misslungene secundäre Implantation der beim Débridement entnommenen ausgekochten Knochenstückchen vorausgegangen (No. 27 und 31). Bei einem 57jährigen Manne hat sich nachträglich eine Supra-orbitalneuralgie eingestellt. Der Nervus supraorbitalis ist in die Knochennarbe hineingewachsen und verursacht die neuralgischen Beschwerden (Fall No. 32). Ein anderer Verletzter kann als Buchhalter seinen Beruf vollkommen ausüben (No. 30). Beim Monatsabschluss will er manchmal Kopfschmerzen bei längerer Arbeit haben, eine gewiss geringe Art von Beschwerden. Der Sitz der geschlossenen Defecte war viermal die Stirn, je einmal das linke dann beide Scheitelbeine, die Schläfe und das Hinterhaupt. Aus dieser Gruppe wäre noch ein besonders gut verlaufener Fall hervorzuheben (No. 26). Es handelte sich um eine complicirte Fractur des linken Stirnbeins mit Verletzung der Dura und des Gehirns. Nach vollständiger Vernarbung der zuerst tamponirten Wunde wurde eine Müller-König'sche Plastik vorgenommen. 1½ Jahre nach dieser Operation genügte der Verletzte seiner dreijährigen Militairpflicht als Infanterist, und ist heute als Musiker und zwar als 1. Trompeter einer Capelle thätig — völlig beschwerdefrei.

Nach diesen Ausführungen ergeben sich für die durch osteoplastische Operationen geschlossenen Fälle von Schädeldefecten, wie bei den „primär Implantirten“, sehr günstige Resultate.

Ich muss es mir versagen, hier des Genaueren auf die histologischen Befunde der Knochenimplantationen einzugehen, so grosses Interesse dieses Capitel an und für sich auch in Anspruch zu

nehmen berechtigt ist. Das Bestreben, eine etwaige Lücke in der festen Capsel, die das edelste Organ des menschlichen Körpers behutsam umschliesst, mit einem möglichst festen Ersatz zu decken, hat zahlreiche Methoden der Schädelplastik gezeitigt. Sie alle, die wir unter dem Begriffe der Autoplastik, Homoplastik und Heteroplastik zusammenfassen, sind im Experiment und am Lebenden erprobt und geübt, die Erfolge genauen histologischen Untersuchungen unterzogen worden.

Während man früher der Ansicht war (Ollier) (20), dass der herausgeschnittene und losgelöste Knochen seine Lebenskraft behalten kann und selbst weiterwachsend in den Defect einheilt, wissen wir seit 1893 aus den vorzüglichen, exacten Untersuchungen Barth's (1), dass der implantirte Knochen nicht lebensfähig mit der Umgebung verwächst, sondern gewisse regressiv Veränderungen eingeht, denen sehr bald wieder regenerative folgen. Das Implantatum wird von gefässhaltigem, jungem Bindegewebe, welches vom Periost und Mark der Umgebung spriesst, umwachsen und durchwachsen, und zwar so, dass man zuerst in der nächsten Nähe der Havers'schen Canälchen gut färbbare Knochenzellen auftreten sieht, die allmählich später auch in die Umgebung sich vorschieben und zu einer schichtweisen Anlagerung jungen Knochengewebes an die Substanz des alten führen. Das implantirte Knochenstückchen wird zwar mit der Zeit aufgesaugt, bildet jedoch die Unterlage und das Nährmaterial für den neuen Knochen, durch den es substituirt wird, nachdem die knöcherne Verbindung des Implantatums mit dem Defectrande durch eine ähnliche Anlagerung junger Lamellen und Bälkchen hergestellt ist.

Die durch eine grosse Versuchsreihe gewonnenen Anschauungen sind vielfach nachgeprüft und bestätigt worden. Ich erwähne aus der Zahl dieser Arbeiten die Untersuchungen von Mertens (18) (1900) und eine Dissertation aus der Hallenser chirurg. Klinik von Möller (19) (1895). Die Resultate dieser Arbeiten zeigten, dass eine Unterscheidung zwischen Reimplantation frischer und der Transplantation tochter Knochen entweder der gleichen oder anderer Art histologisch bedeutungslos geworden ist, weil ein principieller Unterschied im Heilungsmodus thatsächlich nicht besteht. Das frische Fragment stirbt auch ab und dient ebenso nur zum Aufbau für die neugebildete Knochensubstanz wie der todt implantirte Knochen.

Weitere Untersuchungen haben sich dann in richtiger Erwägung, den kostbaren lebenden Knochen desselben Individuums — eventuell um den Preis einer zweiten Operation an einem anderen Knochen des Sceletts — möglichst zu schonen, damit befasst, in welcher Art, Form und Lage der implantirte Knochen die günstigste Unterlage für eine spätere Verknöcherung abgibt. Die angestellten Experimente förderten als Resultat, dass der gekochte Knochen, wie ihn Westermann (21) zuerst anwandte, alle von einem guten Deckmaterial zu fordernden Eigenschaften besitzt, nämlich sichere Sterilisirbarkeit, Kalkgehalt und Widerstandsfähigkeit gegen mechanische Insulte. Entkalkter (Senn, Kümmell) oder ausgeglühter Knochen kommt dem ausgekochten Knochen nicht gleich. (Mertens, Barth, Ländler).

Den Veröffentlichungen Barth's aus den Jahren 1893 und 94 widersprachen nur die Untersuchungen Davids (8), der 1896 auf Grund seiner Experimente das Absterben der implantirten und aus jedem Zusammenhang mit der Umgebung gelösten Knochenstückchen leugnete und von einer besonderen Art von Lebenbleiben redete, das sich in einem Herabsinken der Lebenskraft in den Knochen-elementen ausspricht, einer transitorischen Verminderung, die den Uebergang zur völligen Restitutio ad integrum bildet.

Die Ansichten über die Ursprungsstätte des jungen Knochens sind bisher noch keine feststehenden. Diese interessante Frage ist vielfach Gegenstand eingehendster Untersuchung geworden.

Ollier (20) trägt kein Bedenken, obwohl er das knochenbildende Vermögen der Dura annimmt, dem Periost die Hauptrolle zuzuertheilen, während Beresowsky die Dura allein für das knochenproducirende Organ hält. Caminiti (7) schätzt in dieser Beziehung die Dura nicht so hoch ein, sondern meint, dass von der Dura, dem Knochenmark (d. i. Diplöe) und dem Periost zusammen der neue Knochen erzeugt würde. Eben solche Resultate hatte Götz (11) bei seinen Untersuchungen zu verzeichnen, jedoch legt er der Diplöe die Hauptfähigkeit bei. Auch Mertens (18) spricht sich dahin aus, dass „von den Vermuthungen die wahrscheinlichste diejenige ist, die der Diplöe die Hauptrolle vindicirt und zwar speciell, wie von Zander (22) nachgewiesen wurde, die platten, die Markräume auskleidenden Zellen, welche als Ueberreste des embryonalen knochenbildenden Gewebes zu betrachten sind.“

Biagi (4) sieht als 2 bedeutende Hauptfactoren für die Knochenregeneration das Periost und die Dura an. Sind beide entfernt, dann könne nur eine Resorption des implantirten Knochens stattfinden.

Die Meinungen über das osteogenetische Vermögen von Dura, Periost und Diploë gehen also zur Zeit noch wesentlich auseinander; sicher fest steht die knochenproducirende Kraft des Periostes, am Schädel wie an anderen Knochen des Sceletts. Von dieser richtigen Voraussetzung ausgehend entstanden die osteoplastischen Schädeloperationen nach Müller-König und die als Modification dieses Verfahrens anzuschende Bildung eines Periostknochenlappens oder auch nur eines Periostlappens. Die schon 1884 geübte Autoplastik Durante's besteht darin, dass sich Durante (9) im Gegensatz zu Müller-König darauf beschränkt, nur Knochenbruchstücke am Periost anhängen zu lassen. Sie unterscheidet sich von der Müller-König's dadurch, dass diese darauf ausgeht, dem Knochen seine Lebenskraft zu bewahren, während Durante nur auf das Reizungsvermögen desselben und seine Function als einfaches Modell für die zukünftige Knochenneubildung Gewicht legt.

Ich meine, dass alle diese Methoden von den Händen eines geübten Chirurgen ausgeführt, vortreffliche Resultate geben werden.

Es würde den Rahmen dieser Arbeit weit überschreiten, wollte ich auf den Stand der Frage von der Entstehung der Epilepsie und ihrer Behandlung eingehen.

Ob man durch operative Eröffnung des Schädels die Epilepsie oder wenigstens bestimmte Gruppen dieser Krankheit heilen kann, das wird erst die Zukunft lehren, auch wohl, welche Momente zur Heilung führen, ob lediglich die Veränderung des intracraniellen Druckes oder die Beseitigung vorhandener Verwachsungen und Vernarbungen. Sehr viele der veröffentlichten Erfolge operativer Heilung der Epilepsie durch Trepanation, sind sicher nur vorübergehende oder Scheinerfolge, bedingt durch veränderte Lebensweise etc., besonders in denjenigen Fällen, in denen — wenn man auf dem Standpunkt Férés, Jolly's und Unverricht's steht — jene „epileptische oder spasmophile Veränderung“ des Gehirns vor dem operativen Eingriff bereits eingetreten ist.

Ich komme zum Schlusse: Auf Grund der an der chirur-

gischen Klinik in Halle gemachten Erfahrungen empfehle ich dringend die traumatischen Schädeldefecte möglichst frühzeitig knöchern zu schliessen und zwar

1. bei aseptischen oder aseptisch zu gestaltenden Wundverhältnissen durch primäre Implantation der beim Débridement entnommenen Knochenstückchen, mit Verschluss der Hautwunde, oder

2. nach eingetretener Vernarbung der Wunde durch Excision der Narbe und osteoplastische Operation mit dem Hautperiost-Knochenlappen oder mit Periost-Knochenlappenbildung,

ehe etwa eine epileptische Veränderung des Gehirns bereits eingetreten und dauernd geworden ist.

Literatur.

1. Barth, Ueber Osteoplastik in histologischer Beziehung. Ziegler's Beiträge Bd. 17 und Langenbeck's Archiv. Bd. 48.
2. Beresowski, Untersuchungen über die Bedingungen und Methodik operativer Druckentlastung des Gehirnes. Deutsche Zeitschrift f. Chirurgie. Bd. 53.
3. v. Bergmann, Handbuch der practischen Chirurgie. Bd. I.
4. Biagi, Ueber die Reparationsprocesse der Schädelknochen mit Bezug auf die gewöhnlich angewandten Methoden der Cranioresection. Deutsche Zeitschrift f. Chirurgie. Bd. 65.
5. Brun, Der Schädelverletzte und seine Schicksale. Beiträge zur klin. Chirurgie. Bd. 38.
6. Bunge, Ueber die Bedeutung traumatischer Schädeldefecte und deren Deckung. Langenbeck's Archiv. Bd. 71. H. 3.
7. Caminiti, La dura madre nelle riparazioni delle lesioni del cranio. Roma 1901.
8. David, Zur Frage des Verhaltens austrepanirter und wieder eingeeilter Schädelstücke. Berl. klin. Wochenschr. 1897. No. 41 und Langenbeck's Archiv. Bd. 57.
9. Durante, Cit. nach Biagi (4). S. 240.
10. Franke, Ueber die Behandlung complicirter Fracturen. Langenbeck's Archiv. Bd. 62. Heft 4.
11. Göz, Ueber ausgedehnte Resection der Schädelknochen und das Regenerationsvermögen derselben. Bruns' Beiträge. Bd. III. 1. 1887.

572 Dr. A. Stieda, Beitr. zur Frage des Verschlusses traumat. Schädeldefecte.

12. v. Hacker, Ersatz von Schädeldefecten durch unter der Kopfschwarte verschobene oder umgeklappte Periostknochenlappen bezw. Periostlappen. Bruns' Beiträge. Bd. 37.
13. Hoffmann, Ueber Verschluss von Defecten am knöchernen Schädel durch der Nachbarschaft entnommene Knochenplättchen. Deutsche med. Wochenschrift. 1902. No. 33.
14. Kocher, Ueber einige Bedingungen operativer Heilung der Epilepsie. Congress-Berichte 1899. II. S. 9 ff.
15. Kocher, Hirnerschütterung, Hirndruck und chirurgische Eingriffe bei Hirnkrankheiten. Spec. Patholog. u. Therap. v. Nothnagel. S. 435 ff. Wien 1901.
16. König, Der knöcherne Ersatz grösserer Schädeldefecte. Centralblatt für Chirurgie. 1890. No. 27.
17. Lyssenkow, Hirnbrüche und ihre Heilung. Dissert. Moskau 1896.
18. Mertens, Zur Frage der knöchernen Deckung von Schädeldefecten. Inaug.-Dissert. Königsberg 1890 und Deutsche Zeitschr. f. Chirurgie. Bd. 57.
19. Möller, Ueber histologische Vorgänge bei Knochenimplantation. Dissert. Halle a. S. 1895.
20. Ollier, De l'ostéogénèse chirurgicale. Verhandl. des X. internationalen med. Congresses in Berlin.
21. Westermann, Weekblad van het Nederlandsch Tijdschrift for Geneeskunde. No. 14. 1898. Cit. nach Mertens (18).
22. Zander, Beiträge zur Morphologie der Dura mater und zur Knochenentwicklung. Festschrift für Kupfer. Jena 1899 bei Gust. Fischer.

XXX.

Ueber den günstigsten Zeitpunkt des operativen Einschreitens bei der Wurmfortsatzentzündung ¹⁾.

Von

W. Körte,

Berlin.

M. H.! In Folge der zunehmenden Häufigkeit der Wurmfortsatzentzündungen und ganz besonders der schweren, acut verlaufenden Fälle derselben steht die Behandlung dieser Erkrankungen und ihrer Folgen zur Zeit so sehr im Vordergrund des Interesses für die Chirurgen und die inneren Aerzte, dass Alle unserem Herrn Vorsitzenden dafür Dank wissen werden, dass er eine Besprechung dieses Gegenstandes auf die Tagesordnung der diesjährigen Versammlung gesetzt hat. Bildet doch dieser Gegenstand gerade jetzt für viele praktische Chirurgen einen wesentlichen und einen ganz besonders verantwortungsreichen Theil ihrer Thätigkeit, da es sich in diesen Fällen darum handelt, schwerwiegende Entschlüsse in kurzer Zeit zu fassen und zur Ausführung zu bringen. Es werden ferner wohl Alle damit einverstanden sein, dass von den verschiedenen Punkten, welche bei der Perityphlitis von Wichtigkeit sind, der für das praktische Handeln am meisten hervorspringende, nämlich der des günstigsten Zeitpunktes für das operative Eingreifen herausgenommen und zur Discussion gestellt ist.

Seitdem die Chirurgie begonnen hat, sich mit der Operation der Perityphlitis und ihrer Folgen zu befassen, ist über diese Frage

¹⁾ Abgekürzt vorgetragen am 1. Sitzungstage des XXXIV. Congresses der Deutschen Gesellschaft für Chirurgie, 26. April 1905.

im Schoosse unserer Gesellschaft wiederholentlich und mit steigendem Eifer gesprochen worden, wie eine Durchsicht der Bände unserer Verhandlungen ergibt.

Zuerst hat man sich Ende der 80er Jahre (1888 und 1889) gelegentlich der Vorträge über die chirurgische Behandlung der Peritonitis mit der häufigsten Ursache dieser Erkrankung, der Perityphlitis, beschäftigt. Es ist nicht ohne Interesse, dass bereits 1889 Schüller über einen erfolgreichen Fall von Frühoperation, im heutigen Sinne, berichtete. Er entfernte am ersten Tage der Erkrankung einen acut entzündeten und perforirten Wurmfortsatz und stellte die Forderung auf, bei dieser Form der Perityphlitis sofort zu operiren. Im gleichen Sinne sprach Graser 1890. Ueber die Operation der Wurmfortsatz-Peritonitis wurde auch 1892 und 1897 hier verhandelt. Kümmell lenkte in unserer Versammlung zuerst (1890) die Aufmerksamkeit auf die Entfernung des Wurmfortsatzes im freien Intervall wegen recidivirender Entzündungen, eine Operation, welche seitdem zu so grosser Anerkennung gekommen ist.

Während die Intervalloperation, sowie die der abgesackten Abscesse und allmählich auch die der von Perityphlitis ausgegangenen Bauchfellentzündung von allen Seiten aufgenommen wurde, ging es nicht ganz so mit der Frühoperation der Perityphlitis, für welche zuerst auf dem Congresse von 1899 Rehn, Rose und Sprengel ihre Stimme erhoben, während damals die Mehrzahl sich noch für abwartendes Verhalten im acuten Anfall und spätere Operation der Abscesse oder noch spätere Entfernung des Wurmfortsatzes im freien Intervall aussprach. Nur für seltene, sofort mit bedrohlichen Erscheinungen einsetzende Fälle wollte man gleich im Beginne einschreiten.

Die Befürworter der Frühoperation liessen aber nicht nach — seit 1901 mehrten sich alljährlich die Stimmen dafür, den vorher Genannten gesellte sich Riedel, Riese, Payr, Karewski und noch manch Anderer hinzu. Riedel war es vor Allem, der neben Rehn und Sprengel mit grosser Lebhaftigkeit für den Nutzen und für die Nothwendigkeit frühzeitigen Eingreifens eintrat und 1903 das geflügelte Wort von der „allerfrühesten Frühoperation“ prägte. Auch mit den Worten, mit welchen er damals seine Rede einleitete: „Wenn man für eine gute Sache energisch

eintritt, so erreicht man gewöhnlich auch etwas“ — hat er Recht behalten!

Die zwingende Logik der Thatsachen und die Erfahrung bei den immer häufiger zur Behandlung kommenden acuten Fällen hat eine immer grössere Zahl von Chirurgen zu Anhängern der Frühoperation gemacht, zu welchen auch ich mich jetzt zähle. So haben sich in einer durch Herrn Rotter¹⁾ herbeigeführten Aussprache darüber im Kreise der Berliner Chirurgen fast Alle dazu bekannt, und Aehnliches hört man von vielen Orten. Nun sind wissenschaftliche Fragen noch niemals durch Majoritäten entschieden, und sollen auch so nicht entschieden werden — aber dennoch ist es von grossem Gewicht, ganz besonders für die praktischen Aerzte, denen der Regel nach die Anfangsentscheidung zufällt, die Stimmen erfahrener Chirurgen zu hören, wie diejenigen sind, welche sich zur Discussion in dieser wichtigen Frage gemeldet haben und uns ihren Standpunkt mittheilen werden.

Die Frage ist sowohl in unserer Gesellschaft, wie in zahlreichen anderen und in einer kaum noch zu übersehenden Literatur so vielfach erörtert worden, dass ich Neues kaum noch beibringen kann, sondern mich nur bemühen werde, die Hauptpunkte, welche für eine fruchtbringende Discussion wesentlich sind, kurz zusammen zu fassen und durch die Ergebnisse meiner Erfahrung zu beleuchten.

Die Hauptfrage ist die: Welche Gefahren drohen den Patienten im acuten, mit Entzündung, Schmerz und Bauchfellreizung einhergehenden Anfall von Wurmfortsatzentzündung? und sind diese Gefahren der Art, dass ein operatives Eingreifen gerechtfertigt bezw. geboten ist?

Dass eine grosse Zahl von acuten Perityphlitisanfällen auch bei der üblichen internen Therapie zunächst zur „Heilung“ kommt, das bestreitet Niemand. Aber diese Heilung ist nur eine „temporäre“, es droht stets das Recidiv im Hintergrunde. Nach meinen Erfahrungen kommen in mindestens 40 pCt. der Fälle Rückfälle. Wie diese verlaufen, und wann sie eintreten, das kann Niemand prognosticiren, auch kennen wir kein Mittel, sie zu hindern. So kann man es erleben, dass ein Patient 10 oder 12 mal „geheilt“ ist, und dann im nächsten Anfalle zu Grunde geht.

1) Sitzung der freien Vereinigung der Chirurgen Berlins vom 12. Dec. 1904.

Von verschiedenen Collegen aus der Praxis hörte ich die Behauptung, sie hätten eigentlich nie einen Kranken an Perityphlitis verloren und könnten darum die Gefahren des perityphlitischen Anfalles nicht für so gross erachten, dass eine sofortige Operation nöthig sei. Stellt man dann die Gegenfrage, ob sie an Peritonitis oder an „Darmverschluss mit fäculentem Erbrechen“ Patienten verloren hätten, so heisst es, jawohl, das ist natürlich vorgekommen. Darin liegt die Erklärung! Die Ursache für die acute Peritonitis, welche oft in Folge des finalen kothigen Erbrechens als „Ileus“ bezeichnet wird, ist eben in einer sehr grossen Anzahl von Fällen die Perforation des Wurmfortsatzes, welche oft nicht erkannt wird, wenn die Patienten unsecirt begraben werden. Das sind Fälle, bei denen die entzündete Appendix zwischen den geblähten Dünndarmschlingen liegt, so dass ein typisches „Exsudat“ nicht zu fühlen ist und die Schmerzen nicht an der typischen Stelle empfunden werden. Solche Todesfälle werden dann eben nicht der Perityphlitis zur Last gelegt. Ferner giebt es eine ganze Anzahl von Spätfolgen der Perityphlitis: Pylephlebitis mit Leberabscessen, subphrenische Abscesse, Tubo-Oophoritis u. A. (s. w. u.), welche auch noch Menschenleben hinwegraffen, aber in der Regel nicht auf die Rechnung der Wurmfortsatzentzündung gesetzt werden.

Die Chirurgen sehen jedenfalls von diesen sofort und später eintretenden Gefahren des acuten Perityphlitisanfalles so Vieles und so Schwerwiegendes, dass aus diesem Grunde allmählich auch sonst conservativ gesonnene Chirurgen immer mehr zu einer activen Bekämpfung des acuten Entzündungsanfalles gekommen sind. Diese Thatsache lässt sich nicht übersehen, und dürfte wohl als ein starker Beweis für die sogenannte Frühoperation gelten.

Die grösste Gefahr, welche dem Kranken im acuten Perityphlitisanfälle, und auch noch in der Folge droht, ist die diffuse oder fortschreitende Peritonitis. Unter meinem Beobachtungsmaterial von 1791 Perityphlitisfällen kamen 341 Fälle von Peritonitis vor, von welchen ca. 60 pCt. mit oder ohne Operation starben. Die grösste Zahl der Erkrankungen an Peritonitis schloss sich an den acuten Anfall an, eine geringere Zahl entstand erst im späteren Verlaufe. Nach den Sectionsprotokollen des Prosectors am Krankenhause am Urban wurde in 11 $\frac{1}{2}$ Jahren unter 12186 Sectionen 229mal Peritonitis vom Wurmfortsatz ausgehend gefunden, und zwar in den letzten 4 Jahren ziemlich genau ebensoviel (114) wie in den vorhergehenden 7 $\frac{1}{2}$ Jahren (115), während die Sectionszahlen pro Jahr ziemlich constant geblieben waren. Aus diesen Zahlen dürfte hervorgehen, dass die Peritonitis doch keineswegs so selten in Folge der acuten Wurmfortsatzentzündung entsteht, dass diese so oft unheilvolle Complication vielmehr eine recht reelle Bedeutung hat.

Es ist nun die Frage: Können wir diejenigen Fälle, bei denen acute Peritonitis droht oder schon in der Entwicklung ist, im Beginne der Erkrankung diagnosticiren? Wenn wir das vermöchten, dann könnte man eine bestimmte Indication aufstellen für das Einschlagen der operativen oder der expectativen Behandlung im acuten Anfalle. Ich habe früher geglaubt, dass wir diese Unterscheidung machen könnten, und wollte darum nur die von Anfang an als „schwere“ imponirenden Fälle sofort operiren, jedoch habe ich mich überzeugen müssen, wie viele andere auf gleichem Standpunkte stehende Chirurgen auch, dass wir die Vorhersage des acuten Anfalles im Beginne nicht mit derjenigen Sicherheit stellen können, um daraufhin schwerwiegende Entscheidungen zu basiren.

Zunächst können wir nur in sehr bescheidenen Grenzen den pathologischen Zustand des erkrankten Processus diagnosticiren, das haben uns wiederum die Frühoperationen gezeigt. Krankheitsfälle, die mit sehr heftigen localen und allgemeinen Erscheinungen begannen, zeigen zuweilen bei der Operation nur eine wandständige Entzündung der Appendix, während wir in anderen und viel häufigeren Fällen überrascht und betroffen sind über den Zustand des erkrankten Wurmfortsatzes, welcher zum Bersten gefüllt, mit nekrotischen Flecken in der Wandung nur mit Mühe beim Herausheben vor dem Platzen bewahrt werden kann. Die Unterscheidung von Appendicitis simpl., perforativa und gangraenosa (Sonnenburg) ist theoretisch ganz schön, am Krankenbett können wir wohl die zur Zeit ganz leichten (katarrhalischen) Entzündungen von den sehr schweren zur Noth unterscheiden, aber wir können niemals sagen, ob nicht die momentan als leicht imponirende Entzündung in wenigen Stunden ins Gegentheil umschlägt, so dass wir dann unter ungünstigeren Umständen eingreifen müssen — einen durchgreifenden Unterschied zwischen Appendicitis perforativa und gangraenosa vermag ich nicht zu constatiren. Die Perforation ist die Folge der entzündlichen Wandspannung durch verhaltenes Secret, welches durch Knickung, narbige Stenosen der Schleimhaut, acute Follikelschwellung (Angina) oder durch Kothsteine gestaut ist. Die überdehnte, entzündete Wand kann an einer kleinen Stelle nachgeben und durchbohrt werden, — die Vorbereitungen dazu sehen wir in den gelben miss-

farbigen Flecken auf der Serosa des Wurmfortsatzes — oder sie wird auf grössere Strecken brandig. Der Effect für die Bauchhöhle ist in beiden Fällen der gleiche — wenn nicht schützende Adhäsionen da sind, dann tritt Peritonitis ein. Ob aber haltbare Verklebungen gebildet sind, oder in Vorbereitung sind, das entzieht sich unserer Kenntniss. Wir wissen jetzt aus den Erfahrungen der Frühoperation, dass bei frischen Fällen die Verklebungen im Beginne meist fehlen und sich erst später bilden.

Die Abführmittel sind im Beginne des acuten Anfalles deswegen so gefährlich, weil sie auch den Darmanhang zur Contraction und seine Schleimhaut zur vermehrten Secretion reizen, und dadurch das Platzen desselben in die freie Bauchhöhle befördern. Bezeichnender Weise sind die Franzosen und Amerikaner, welche die acute Appendicitis früher in der Regel mit Abführmitteln behandelten, zuerst zur Frühoperation gekommen, weil sie am häufigsten acut einsetzende Peritonitis im Anfalle eintreten sahen. — Das Opium stillt die Schmerzen und stellt den Darm und die Appendix ruhig, Weiteres aber vermag es auch nicht zu leisten. Besonders die Bildung der Adhäsionen vermag es nicht zu beschleunigen oder zu sichern. Aber es schadet wenigstens nicht direct, wie die Abführmittel, indirect allerdings, indem es einen gefährlichen Zustand maskiren und dadurch den nothwendigen Eingriff hinausschieben kann.

So wenig, wie wir den Zustand des kranken Processus vermif. mit Sicherheit im Beginne des Anfalles beurtheilen können, so wenig vermögen wir auch in diesem Stadium den Grad der bestehenden Reizung oder Entzündung des Bauchfelles mit ausreichender Bestimmtheit zu erkennen.

Die acute Entzündung des Wurmfortsatzes geht in der Regel mit einer Reizung des Bauchfelles einher — das haben uns gerade die Operationen im Frühstadium gelehrt. Wir finden dabei, wenn es sich um den ersten Anfall handelt, nur selten Adhäsionen, sehr häufig dagegen ein seröses Exsudat, welches im Beginne steril ist, aber nur zu leicht inficirt wird, sobald beim Weitergehen des Processes im Wurmfortsatz die Wandung durchlässig wird oder platzt. Die zunächst noch ungefährliche „entzündliche Reizung“ ohne Infection verursacht die bekannten initialen Erscheinungen des acuten Anfalles von Wurmfortsatzentzündung: Schmerzen, welche oft in entfernte Stellen des Bauches fortgeleitet werden, Erbrechen, Pulsbeschleunigung, Bauchdeckenspannung. Diese alarmirenden Erscheinungen „können“ bekanntermaassen schnell zurückgehen, wenn die Entzündung des Proc. vermiformis schwindet — sie können andererseits unvermerkt in die gefährliche Bauchfell-

entzündung übergehen. Wie oft hören wir Chirurgen am Krankenbette einer Bauchfellentzündung: Der Fall schien gar nicht schwer zu sein, die Schmerzen hörten nach Opium schnell auf, dann ging es ganz leidlich, nun auf einmal geht es dem Kranken so schlecht! — Wir müssen eben nachdrücklich betonen, dass wir den Beginn der gefährlichen Infection des Bauchfelles von der nicht infectiösen Reizung nicht unterscheiden können. Im Beginne der Peritonitis, gerade in dem Stadium, wo wir noch helfen können, da können fast alle die Symptome fehlen, welche wir als Kennzeichen der Peritonitis zu betrachten gewohnt sind, — und doch finden wir nach der Eröffnung der Bauchhöhle bereits Eiter an allen zugängigen Stellen derselben. Puls, Temperatur, Schmerzhaftigkeit des Leibes — Alles kann gelegentlich im Beginne der Erkrankung irre führen. Für das werthvollste Zeichen halte ich die starre Spannung der Bauchdecken, worauf Rotter 1892 schon und später Küster hinwies. Diese reactive, unwillkürliche Muskelspannung schätzen wir, seit Trendelenburg die Aufmerksamkeit darauf lenkte, als eines der wichtigsten Zeichen bei der subcutanen Eingeweideverletzung, sie ist auch bei der Wurmfortsatzentzündung von hohem Werthe, weil sie mit Sicherheit darauf hindeutet, dass hinter den Bauchdecken eine gefährliche Entzündung sich abspielt. Freilich findet sich die Muskelspannung sowohl bei der rückbildungsfähigen entzündlichen Reizung, wie beim Beginne der infectiösen Entzündung.

Die Leukocytenzählung ist im Beginne der Erkrankung, an den beiden ersten Tagen, nicht verwerthbar, da die Leukocytenvermehrung erst später einsetzt und auch dann keine sicheren und eindeutigen Resultate ergibt. Die typischen Zeichen der Peritonitis sind im Beginne der Erkrankung noch nicht vorhanden, wie wir das auch bei Magen- und Darmperforationen erfahren. Warten wir aber, bis die sicheren Anzeichen eintreten, wie häufiges Erbrechen, schneller Puls, Auftreibung des Leibes, Unruhe des Kranken — dann geben wir den günstigsten Zeitpunkt für erfolgreiches Eingreifen aus der Hand. Denn nur im Beginne der Bauchfellentzündung können wir sie erfolgreich bekämpfen, das lehren uns alle Erfahrungen beim Durchbruch des Magengeschwüres, bei Verletzungen der Bauchorgane, und nicht zum Mindesten die Erfahrungen bei der Frühoperation der Perityphlitis.

Wer die Erfahrung gemacht hat, dass im Beginne der Erkrankung Diagnose und Prognose höchst unsicher ist, der muss die Berechtigung der Frühoperationen in den ersten 24—48 Stunden anerkennen. Ich habe bis vor einigen Jahren die Operation im ersten Beginne des acuten Anfalles auf die schwereren Fälle beschränken zu müssen geglaubt. Erfahrungen an Fällen, welche entweder durch meine Schuld, weil ich die Erkrankung als eine leichte ansah, oder durch die Schuld der Kranken bzw. deren Angehörigen, nicht im Frühstadium operirt wurden, und die dann in Folge der Verzögerung später mit den schwersten Befunden zur Operation kamen, haben mich zum überzeugten Anhänger der Frühoperation gemacht. Und seitdem ich einige Male meinen inneren Herren Collegen demonstrieren konnte: hier ist der brandige Processus und da die Jauche in der Bauchhöhle, die sich während der „Beobachtungszeit“ gebildet hat, haben sie mir in verständnisvollem Entgegenkommen die frischen Fälle von acuter Perityphlitis überlassen. Es giebt keine bessere Methode, um die praktischen Aerzte für die Frühoperation einzunehmen, als diejenige, ihnen bei der Operation zu zeigen, wie der eitergefüllte, fast brandige Processus nackt und bloss in der Bauchhöhle liegt. Was soll da „Eis und Opium“ helfen? Die expectative Behandlung ist ein Abwarten aufs Ungewisse, eine Anzahl von Kranken überwindet den Anfall — und muss später wahrscheinlich doch operirt werden, bei anderen aber lassen wir den günstigen Zeitpunkt für die Hülfe aus der Hand. Von pathologisch-anatomischer Seite ist gesagt worden: es gehen nicht alle Menschen zu Grunde, die solche schwer entzündeten Appendices aufweisen, diese Sachen können auch heilen, denn man findet gelegentlich bei Sectionen abgeheilte Entzündungsprocesse. Ja, das wissen wir auch sehr genau von den Intervalloperationen her, nicht aber können wir am Krankenbett sagen, ob es im vorliegenden Falle heilen wird, und darauf kommt es dem Kranken gegenüber an.

Das Schicksal der Kranken entscheidet sich in den ersten 2 mal 24 Stunden. Die Peritonitis kann sehr früh einsetzen, schon 13 Stunden nach Beginn des Anfalles habe ich den Bauch voller Eiter gefunden. Wir können aber in dem Frühstadium sehr viel mehr Menschen mit Peritonitis retten, als in dem Spätstadium. Ich habe bis zum Abschlusse dieser Arbeit (1. März 1905) 137 Fälle

im Frühstadium, d. h. innerhalb der ersten drei Tage nach Beginn, operirt. Von diesen hatten 57 schon Eiter in der freien Bauchhöhle. In den ersten beiden Tagen hatte ich bei 27 Fällen von Wurmfortsatzperitonitis eine Mortalität von 18,8 pCt. Am dritten Tage steigt dieselbe bei 30 Fällen bereits auf 36,6 pCt., das Doppelte der vorigen Zahl, und erreicht im weiteren Verlaufe (Operirte und Nichtoperirte zusammengerechnet) für 284 Peritonitis-krankte die Höhe von 66 pCt. — Diese Zahlen sprechen eine beredete Sprache. Wollen wir denjenigen Perityphlitis-Patienten nützen, bei welchen bereits im Beginne des Anfalles die Infection der Bauchhöhle eingetreten ist, und das ist keine geringe Zahl, in meinem Material waren es von 137 in den ersten drei Tagen Operirten 57, d. h. 41 pCt., so müssen wir am ersten oder zweiten Tage operiren.

Wenn wir so verfahren, so ist es klar, dass eine Anzahl von Patienten operirt werden, welche den acuten Anfall auch ohne Operation zunächst überstanden haben würden, — das würde bei meinem Material nicht ganz 60 pCt. der Fälle sein. Soll die Frühoperation Berechtigung haben, so muss erwiesen werden, dass wir dieser beträchtlichen Zahl von Fällen nicht eine nennenswerthe Gefahr durch den sofortigen Eingriff bereiten, um von jener kleineren Hälfte einen beträchtlichen Theil zu retten. Denn die Hülfe, welche wir den letzteren gewähren, würde aufgewogen werden, wenn wir der ersteren Kategorie von Fällen durch die Operation ernste Gefahren brächten. Für diese Fälle muss die Frühoperation zum Mindesten nicht schädlich sein. Diesen Beweis hat die Erfahrung mir und vielen Anderen erbracht; von 80 Patienten mit acuter Wurmfortsatzentzündung, welche vom 1.—3. Tage operirt wurden, und bei denen noch keine Infection der Bauchhöhle bestand, ist keiner gestorben. Und das ist ein sehr wichtiges Argument für die Frühoperation, denn von den 80 Patienten, welche fast durchweg eine glatte Heilung durchmachten, und dann definitiv von ihren Leiden befreit waren, hätten bei expectativem Verhalten mit grosser Wahrscheinlichkeit doch noch eine ganze Anzahl einen gefährlichen Verlauf genommen durch Peritonitis oder ausgedehnte Abscessbildung, deren oft schwerer und langwieriger Heilungsverlauf uns genugsam bekannt ist. Und wenn nach glücklicher Ueberwindung aller Klippen Heilung erreicht war, so drohten Recidive wieder mit unberechenbarem Verlaufe.

Ferner giebt es eine ganze Anzahl von Folgekrankheiten, welche etwas seitab von der Perityphlitis liegen, deren oft ungünstiger Ausgang aber mit auf die Mortalitätsliste der Wurmfortsatzentzündung gesetzt werden muss. Das ist die Pylephlebitis mit folgendem Leberabscess — ich habe 20 derartige Fälle aus meinem Material in meinem jüngst erschienenen Buche mitgetheilt, von welchen nur zwei durch Operation gerettet werden konnten. Ferner sind zu nennen die subphrenischen Abscesse, von welchen ich 33 nach Perityphlitis gesehen habe; 21 von ihnen wurden durch Operation geheilt, 12 starben. Es folgen dann die Empyeme, Pyelitis, Erkrankungen der weiblichen Genitalien, welche nicht selten als Folgeerkrankung auftretend noch nachträglich Leben und Gesundheit bedrohen. Endlich sind noch zu erwähnen die nach Abscesseröffnungen vorkommenden Kothfisteln, welche zuweilen noch eingreifende Operationen erfordern, und die Verwachsungen, welche sich in Folge schwerer Perityphlitisanfalle bilden, und oft genug die Intervalloperation ausserordentlich mühsam machen. In 5 Fällen wurde durch derartige Verwachsungsstränge Darmverschluss herbeigeführt, von welchen zwei durch Operation geheilt wurden. Der grösste Theil dieser „Spätfolgen“ wird durch die Frühoperation abgeschnitten. Verwachsungen werden wohl auch nach diesen zurückbleiben, aber wohl kaum in solcher Ausdehnung und Dichtigkeit, wie nach einem spontan oder mit Abscessincision abgelaufenen Perityphlitisanfall.

Darnach, glaube ich, sind wir berechtigt zu behaupten, dass wir auch denjenigen Patienten mit acuter Wurmfortsatzentzündung, bei welchen noch keine Peritonitis bestand, durch die Frühoperation einen wesentlichen Dienst erwiesen haben, indem wir sie schnell und sicher von dem kranken Organe befreien. Das sind keineswegs „überflüssige“ Operationen, wie von den Gegnern zuweilen behauptet wird. Ich glaube, es können sich wenige chirurgische Eingriffe an Werth mit der Operation vergleichen, durch welche wir einen schwer entzündeten, vielleicht der Gangrän nahen Wurmfortsatz rechtzeitig aus der Bauchhöhle entfernen. Es ist oft der Vergleich mit der incarcerirten Hernie gemacht worden. Alle Vergleiche hinken etwas, so auch dieser; denn von der incarcerirten Hernie sterben fast Alle, wenn sie nicht operirt werden — es liegt die Zeit aber noch nicht so sehr weit hinter uns, wo auch bei

der Hernie die Frühoperation um ihre Berechtigung kämpfen musste.

Ich muss es mir versagen, hier auf die zahlreichen interessanten Punkte aus der Pathologie der Wurmfortsatzentzündung einzugehen, welche wir durch die Frühoperationen kennen gelernt haben, und beschränke mich auf folgende kurze Andeutungen. Dem acuten Anfalle gehen chronisch entzündliche Veränderungen an dem Organe voraus, welche ganz ohne auffällige Symptome verlaufen, das sind: Follikelschwellungen, chronische Entzündung der Schleimhaut mit Narbenbildung, Knickungen, Retention von Kothpartikeln, aus denen dann die Concremente entstehen. Alle diese Veränderungen können wir bei Frühoperationen vorfinden an Menschen, welche niemals eine merkbare Entzündung des Organes vor dem acuten Anfall durchgemacht haben, und welche nicht geahnt haben, dass sie einen kranken Wurmfortsatz beherbergten. Für das Zustandekommen des acuten Anfalles ist das Wesentliche eine Verengung oder Verlegung des Lumens an einer Stelle des Appendix; dahinter stagniren Secretmassen, welche eindringenden Infectionserregern den günstigsten Nährboden abgeben, und schnell eine intensive Entzündung hervorrufen. Die Stauung des zersetzten Inhaltes in dem abgeschlossenen Hohlraume bedingt die grosse Gefahr, indem die entzündete Wand gedehnt und zur Nekrose gebracht wird. Die Kothsteine, welche wir im acuten Anfalle so häufig finden, bewirken nicht durch Druckangrän die Perforation der Wand des Appendix, sondern indem sie den Abfluss aus dem Organ hindern. Sie entstehen unmerklich, können lange symptomlos getragen werden; tritt aber eine Verschwellung des Lumens (Angina proc. vf.) proximal von dem Steine ein, dann verschliesst der Stein, wie der „Schlussstein“ im Cysticus den Abfluss, so dass das Secret sich distal davon staut bis zur Gangrän der Wand. Daraus erklärt sich, dass die Schleimhaut an dem Sitze des Steines selbst nur geringe Veränderungen aufweist und dass distal davon die Wand nekrotisch ist.

Nach meiner Ansicht geben mechanische Verhältnisse — Abflussbehinderung — die Prädisposition zum Anfall, welcher durch Infection ausgelöst wird. Der Zusammenhang acuter Wurmfortsatzentzündung mit Angina, und ganz besonders mit acuten Darmkatarrhen ist unbestreitbar. Ob es einen specifischen Keim für die Erregung der Appendicitis giebt, wissen wir zur Zeit nicht. Völlig plausibel ist es aber, dass Darmbakterien in dem abgeschlossenen Hohlraum schnell erhöhte Giftigkeit erlangen.

Primäre Veränderungen an den Blutgefässen haben sich bei den Untersuchungen der frisch entzündeten Appendices durch H. Prof. Benda niemals constatiren lassen. Dagegen trifft man acut geschwollene und entzündete Lymphdrüsen im Mesenteriolum und hinter dem Coecum des Oefteren an.

Von grosser Wichtigkeit scheint es mir zu sein, dass wir erfahren haben, bei dem acuten Anfalle treffen wir im Beginne keine oder nur unbedeutende Adhäsionen, ausser wenn schon wiederholt Entzündungsanfalle vorausgegangen sind. Das Primäre ist ein seröser Erguss, die fibrinösen Abscheidungen, welche zu Verklebungen führen, kommen erst später. Unter meinen Früh-

operationen waren schwere Veränderungen, wie Stauung eitrigen Secretes, Spannung der Wand bis zur Nekrose die Regel, Kothsteine fanden sich häufig. Eine Seltenheit waren die Fälle, bei denen der makroskopische Befund gering war und erst die mikroskopische Untersuchung der Wand entzündliche Veränderung mit Bakterieninvasion ergab. Das mag vielleicht mit daher kommen, dass ich anfänglich nur solche Fälle sofort operirte, welche schwere Erscheinungen darboten.

Auch auf die Technik kann ich nicht näher eingehen. Nur das Eine möchte ich hervorheben — für ausgebildete Chirurgen ist es selbstverständlich, aber für die Aerzte muss es betont werden —, die Grundbedingung für die Frühoperation ist tadellose Asepsis und Beherrschung der Bauchchirurgie, ohne diese darf die Frühoperation nicht unternommen werden. Der Wurmfortsatz muss innerhalb des Coecalansatzes abgetragen werden; denn das kleinste Stummelchen desselben, welches stehen bleibt, kann wieder zum Ausgangspunkt einer Entzündung werden. Das sah ich in einem Falle, wo bei Operation einer acuten Wurmfortsatzperitonitis in der Eile der Processus vf. etwa 1 cm entfernt vom Coecum abgebunden wurde. Die Patientin bekam von da aus ein Recidiv, welches später wiederum operirt werden musste.

Völliger Schluss der Bauchwunde ist nur dann rathsam, wenn das Bauchfell ohne Reizung gefunden wurde. In zweifelhaften Fällen ist Drainage richtiger, die man zweckmässig durch einen seitlich am Hüftbeinkamm gemachten Knopflochnschnitt leitet. Bei Infection des Bauchfelles ist offene Behandlung mit folgender Secundärnaht dringend geboten.

Bauchbrüche sind nach der Frühoperation bei noch intactem Bauchfell nicht zu befürchten, weil man die Wunde exact in Etagen vernähen kann. Sobald man drainiren oder tamponiren muss, bleibt eine schwache Stelle, welche je nach ihrer Ausdehnung später nachgeben kann. Solche Narbenvorwölbungen erfordern dann entweder das Tragen eines Bruchbandes, oder wenn sie ausgedehnter sind, die spätere Radicaloperation durch Anfrischung und exacte Vernähung der verschiedenen Bauchwandschichten.

Einen Punkt muss ich noch kurz erwähnen: Fehldiagnosen sind bei der Operation unmittelbar nach Beginn des Anfalles möglich. Sie kommen einmal in der Richtung vor, dass eine entzündliche Affection in der rechten Darmbeingrube, welche von andern Organen ausgegangen ist, fälschlich für Perityphlitis gehalten wird,

so Darmperforationen (typhöse, tuberculöse), Darmeinklemmungen unter Netzsträngen in der Umgebung des Proc. vf. oder an diesem selbst, Pyosalpinx, Stieldrehung von Ovarialtumoren, Graviditas extrauterina rupta. In solchen Fällen schadet die irrthümliche Diagnose nichts, denn solche Affectionen sind ebenfalls nur durch Operation heilbar, und wer eine acute Perityphlitis operirt, muss mit ihnen fertig werden können. Anders schon steht es, wenn Affectionen, welche sonst nicht operativ zu behandeln sind, mit Perityphlitis verwechselt werden. Ein derartiger Fall ist mir passirt und ich will ihn ganz kurz skizziren:

Ein 42jähriges Fräulein wird mir vom Arzt mit folgender Krankengeschichte Abends in die Klinik gesandt. Die angeblich bis dahin gesunde Pat. kam vor 2 Tagen zum Arzt mit Schmerzen in der rechten Seite des Leibes, welche für perityphlitische gehalten wurden. Es wurde Fieber festgestellt (39), im Laufe der 2 Tage traten zunehmende Schmerzen und beginnende Auftreibung des Leibes auf. — Die Pat. machte einen schwerkranken Eindruck. Temperatur 39,8; Puls 128. Leib gespannt, in der rechten Darmbeingrube eine Resistenz, die schmerzhaft ist. — Daraufhin machte ich einen Rectusrandschnitt, der Proc. war mässig injicirt, besonders an der Spitze, und wurde excidirt. Im Mesenterium des untersten Ileums fühlte man stark geschwollene Drüsen. Die Untersuchung der entfernten Appendix ergab, dass die Serosa und Subserosa entzündet waren, die Lymphfollikel der Schleimhaut waren stark geschwollen. Nach der Operation liess das Fieber nicht nach, die Benommenheit steigerte sich. 4 Tage p. op. starb die Kranke. Die Section ergab sehr ausgedehnte Typhusgeschwüre im unteren Theile des Ileum und entzündliche Schwellung der entsprechenden Mesenterialdrüsen. Nachträglich kam dann heraus, die Patientin war in einem Badeort gewesen, in welchem ein Typhusherd entstanden war. Seit der Rückkehr hatte sie sich nicht recht wohl gefühlt, war aber noch umhergegangen. 2 Tage vor dem Eingriff war eine Verschlimmerung erfolgt, die sie erst zum Arzte trieb.

Unter der Annahme einer acuten progredienten Appendicitis hatte ich die Kranke operirt, getäuscht durch ungenügende Angaben. Die Aufklärung kam erst post mortem. Bei längerem Abwarten würde man den Typhus erkannt haben — war es die angenommene Appendicitis mit beginnendem Uebergreifen aufs Peritoneum, dann kamen wir zu spät. Die Kranke erlag dem sehr schweren Typhus, die Operationswunde war vollkommen reactionslos. Jedenfalls war es ein Fehler (auch Riedel hat einen ähnlichen Fall erwähnt) — indessen kann man vereinzelte Fehler in der Diagnose nicht als Contraindication gegen die Frühoperation gelten lassen. — Wer nie einen diagnostischen Fehler gemacht hat, und wer niemals durch zu späte Erkennung eine Unterlassungssünde begangen hat, der werfe den ersten Stein!

Der günstigste Zeitpunkt für das Eingreifen im acuten Anfälle von Wurmfortsatzentzündung, und für viele Fälle der absolut

nothwendige, ist der erste und zweite Tag. Am dritten Tage sind die Chancen für Fälle ohne Peritonitis noch gut, bei der Peritonitis steigt bereits die Mortalität beträchtlich.

Bekomme ich, wie zur Zeit ja noch häufig, die Fälle jenseit des dritten Tages mit localisirter Entzündung, so warte ich ab und incidire, wenn sich Abscesse bilden. Bei 378 Abscessincisionen hatte ich eine Mortalität von 5,3 pCt. Bei der Radicaloperation im Intermediärstadium, d. h. bei Abscessincision mit gleichzeitiger Extirpation des kranken Wurmfortsatzes — 76 Fälle — war die Mortalität eine bedeutend grössere, nämlich 15 pCt. Wenngleich unter den Todesfällen mehrere waren, welche als accidentell anzusehen sind (Blutung aus Magengeschwür, Embolie etc.), so ist doch nach meiner Ansicht das Intermediärstadium für die Radicaloperation nicht günstig. Ich mache dieselbe nur dann, wenn ich den entzündlichen Tumor mit dem kranken Wurmfortsatz darin leicht entwickeln kann, nicht aber, wenn der letztere in den Wänden eines grossen Abscesses verborgen liegt. In letzterem Falle halte ich es nicht für zweckmässig, darnach herumzusuchen, weil man keine rechte Uebersicht hat und Schaden anrichten kann. Ich fürchte dabei nicht die Eröffnung der freien Bauchhöhle, die kann man schützen, aber die Unterbindungen und Nähte halten schlecht in dem mürben, entzündlichen Gewebe. Das spricht sich darin aus, dass bei den einfachen Incisionen von Abscessen Kothfisteln seltener auftraten, und wenn sie sich zeigten, meist spontan heilten, — während bei den intermediären Radicaloperationen in 20 pCt. der Fälle Kothfisteln in Folge des Durchschneidens der Fäden eintraten; von diesen musste die Majorität genäht werden.

War der Wurmfortsatz bei der Abscessincision nicht entfernt worden, so wurde den Patienten stets der Rath gegeben, die Radicaloperation im freien Intervall vornehmen zu lassen, weil noch nach Jahren neue Attacken von demselben ausgehen können.

Für die operative Behandlung der Wurmfortsatzperitonitis ist das intermediäre Stadium ebenfalls nicht günstig. Vom dritten Tage an sinken die Chancen beträchtlich. In dem „Lähmungsstadium“, wo die Kranken mit starkem Meteorismus, beschleunigter Athmung und schneller Herzaction das typische Bild der Bauchfellentzündung darbieten, halte ich die Aussichten der Ope-

ration für sehr zweifelhaft; die gelähmten Därme bereiten die grössten Schwierigkeiten und die Kranken gehen in grosser Zahl im Collaps sehr schnell zu Grunde oder erliegen der Sepsis. Daher bin ich in diesem Stadium der Krankheit mit der Operation sehr zurückhaltend geworden. Ich behandle sie mit Magenausspülungen, Darmeingiessungen, und vor Allem mit reichlichen Salzwasserinfusionen. Bei einer kleinen Zahl erlebt man es, dass sie sich trotz schwerer Erscheinungen doch noch halten, und dass es zur Abkapselung und Bildung einzelner Eiterherde kommt, welche man dann später öffnet. Auf diese Weise gelingt es, auch von diesen anscheinend verlorenen Fällen noch den einen oder den anderen durchzubringen.

Ueber die Intervalloperationen brauche ich nicht viel Worte zu machen, ihr Nutzen ist allgemein anerkannt, und ihre Gefahr ist wesentlich geringer als die unberechenbare Chance des Recidivanfalles. Ich hatte bei circa 600 Intervalloperationen 1 pCt. Mortalität. Von Wichtigkeit erscheint es mir, besonders nach schwer verlaufenen Primäranfällen, das völlige Abklingen aller Entzündungserscheinungen abzuwarten, und erst 4—6 Wochen darnach zur Entfernung des Wurmfortsatzes zu schreiten. Das Bauchfell braucht eine gewisse Zeit, um alle abgekapselten Infectionsherde „kalt“ zu machen. Die Schwierigkeit des Eingriffes wächst mit der Zahl der vorausgegangenen Entzündungsanfälle, deren jeder seine Spuren in vermehrten Adhäsionen hinterlässt, so dass die Entfernung des kranken Organes in solchen Fällen sehr mühsam werden kann.

Nachbeschwerden kommen bisweilen vor und rühren hauptsächlich von starken Verwachsungen in Folge schwerer, vorausgegangener Anfälle her. Je mehr man die Intervalloperation schon nach dem ersten bzw. zweiten Anfalle ausführt, desto seltener werden solche Verwachsungsbeschwerden sein. Ferner können solche zurückbleiben oder von Neuem Entzündungen auftreten, wenn der Wurmfortsatz nicht ganz entfernt wurde. Sobald auch nur ein kleines Stück des Hohlorganes geblieben ist, können von da aus neue Reizungen entstehen.

Eine gewisse Verlegenheit kann dem Chirurgen durch eine neuerdings nicht ganz seltene Klasse von Menschen bereitet werden, welche ich als Pseudo-Perityphlitiker bezeichnen möchte. Es

sind das nervös veranlagte Personen männlichen wie weiblichen Geschlechtes, welche mit unbestimmten Schmerzen in der rechten Darmbeingrube kommen und eine Operation wünschen. Ist der Untersuchungsbefund ein negativer, und sind keine von ärztlicher Seite beobachteten wirklichen Entzündungsanfälle zu constatiren, so lehne ich in der Regel die Operation ab und weise die Kranken an, sofort sich dazu zu stellen, sowie ein acuter Entzündungszustand eintreten sollte. Die Exstirpation des Wurmfortsatzes auf Grund derartiger neuralgischer Beschwerden, welche irrthümlich als entzündliche gedeutet werden, hat kein gutes Resultat. Derartige Kranke bekommen nach gelungener Operation meist bald von Neuem hartnäckige Beschwerden, sei es von der Narbe aus, sei es von anderen abdominalen Organen aus.

Mit diesen rein nervösen Wurmfortsatzbeschwerden sind diejenigen Fälle nicht zusammen zu werfen, bei denen in Folge von abnormer Lagerung oder in Folge von perityphlitischen Verwachsungen Schmerzen und Störungen entstehen, welche von anderen Abdominalorganen auszugehen scheinen (*Appendicitis larvata*) — thatsächlich aber vom Wurmfortsatz erregt werden, und nach Entfernung desselben schwinden.

In einigen Fällen habe ich auch erfahren, dass die *Appendicitis obliterans* noch Schmerzanfälle erregte, welche die Entfernung des Organes rathsam erscheinen liessen. Erst bei der Operation stellte sich dann heraus, dass das Organ verödet und wohl unschädlich geworden war. Leider kann man diesen ziemlich seltenen Zustand nicht vorher feststellen.

Als unerwarteten Nebenbefund habe ich einmal bei einer Intervalloperation, zweimal bei Operationen im acuten Stadium kleine Carcinome an dem entzündeten Wurmfortsatz gesehen. Die mikroskopische Untersuchung ergab unzweifelhaft Adenocarcinome. Diese Frühoperationen haben bis jetzt ein gutes Resultat ergeben, sie kamen bei jugendlichen Individuen vor (12 bis 28 Jahre).

Die Sätze, zu welchen mich die Erfahrung geführt hat, möchte ich folgendermaassen formuliren:

Bei jeder acuten Wurmfortsatzentzündung, welche mit lebhaften Schmerzen, Bauchfellreizung und Spannung der

Bauchdecken einhergeht, rathe ich zur Operation so bald als möglich am 1. oder 2. Tage.

Diejenigen, welche keine Infection der Bauchhöhle aufweisen, heilen wir mit derjenigen Sicherheit, welche unsere Kunst zur Zeit besitzt, — von den schwer Gefährdeten mit Peritonitis heilen wir am 1. und 2. Tag einen sehr grossen Theil.

Der dritte Tag ist für die erstere Kategorie noch günstig, für die zweite sinken bereits die Chancen der Heilung.

Im Intermediärstadium, d. h. jenseit des dritten Tages, mache ich als Regel die Abscessincision mit der Absicht, im freien Intervall den Processus vermiformis zu entfernen. Nur unter besonders günstigen Umständen ist im Intermediärstadium die Radicaloperation rathsam.

Für die Operation der Wurmfortsatzperitonitis ist das Lähmungsstadium nicht günstig.

Die Intervalloperation ist anzurathen, sobald ein entzündlicher Anfall vorausgegangen ist.

XXXI.

Gefässverletzungen und traumatische Aneurysmen im russisch-japanischen Kriege.

Von

Dr. Leo Bornhaupt.

(Mit 4 Figuren im Text.)

Der blutige russisch-japanische Krieg, der nun schon 1½ Jahre dauert, hat einem Kriegschirurgen schon reichlich die Gelegenheit geboten, an einem zahlreichen Material alle die bekannten Erfahrungen, die man mit den modernen Waffen gemacht hat, einerseits zu prüfen und andererseits vielseitige neue Beobachtungen zu machen, die für die zukünftige Kriegschirurgie und hauptsächlich für die erste Hülfeleistung auf dem Schlachtfelde und die Organisation derselben nicht ohne Bedeutung bleiben werden. Aus dem reichhaltigen Material, das ich vom 23. März 1904 bis zum 15. März 1905 in dem in Charbin von mir geleiteten Hospital der „Jwerskaja Obschina“ aus Moskau zu beobachten Gelegenheit gehabt hatte, möchte ich die Gefässverletzungen und die Behandlung der traumatischen Aneurysmen herausgreifen. Küttner, Hildebrandt, Schjerning, Haga, Sick, Seydel haben schon darauf aufmerksam gemacht, dass das Aneurysma in Folge der Gefässverletzung durch das moderne Mantelgeschoss eine verhältnissmässig häufige Erscheinung ist.

Der russisch-japanische Krieg hat auch nach dieser Richtung hin die Hospitäler mit einem reichhaltigen Beobachtungsmaterial versorgt. Wenn sich die Erfahrung, die in den letzten Kriegen gemacht worden ist, dass nämlich die Verletzungen, die durch die

moderne Mantelkugel zu Stande kommen, zum grössten Theil conservativ behandelt werden müssen, auch in diesem Kriege im Allgemeinen bestätigt hat, so gehören die Gefässverletzungen zu denjenigen, wo man nicht immer gut fährt, wenn man auf dem conservativen Standpunkt verbleibt. Dass auch wir nach Möglichkeit conservativ verfahren, beweist der Umstand, dass wir in dem Kriegsjahr 1904—05 bei 3600 Patienten, die in unserem Hospital im Laufe des Jahres gewesen sind, nur 455 mal operativ eingegriffen haben. Auf die Gefässverletzungen gestützt, die ich zu beobachten die Gelegenheit gehabt hatte, kann ich mich auch nicht mit dem Vorschlage des Professor Zooge von Mantouffel einverstanden erklären, wie er von ihm in dem in der ärztlichen Gesellschaft in Charbin gehaltenen Vortrage gemacht wurde, im Falle einer Gefässverletzung sofort, womöglich auf dem Schlachtfelde, zu operiren, und zwar das verletzte Gefäss zu nähen, oder central zu unterbinden, damit der Patient vor der Nachblutung beim weiteren Transport und vor den Complicationen, die in Folge der Infection der Wunde auftreten und oft die Gangrän nach sich ziehen, bewahrt bleibt. Einerseits muss ich zugeben, dass es Verletzungen gegeben hat, die starke Nachblutungen zur Folge und durch Infection die Gangrän der Extremität nach sich gezogen hatten, bei denen also die vollständig aseptisch ausgeführte primäre Gefässnaht vorn auf dem Schlachtfelde sicher zur idealen Heilung beigetragen haben könnte; andererseits muss ich dagegen die Thatsache anführen, dass von allen den Patienten, die durchschnittlich am 6.—10. Tage nach der Verwundung in unser Hospital nach Charbin gebracht wurden, die wenigsten nach den Regeln der Asepsis verbunden gewesen sind und nur in den seltensten Fällen eine Schiene zur Immobilisirung angelegt gewesen ist. Nach der Schlacht bei Schaché haben wir in einem Transport von 200 Verwundeten 32 Oberschenkel- und Unterschenkelfracturen uneingeschient, nur mit einem kleinen, kaum die Wunden schützenden Verbands bekommen. Aus dieser Thatsache ist man berechtigt den Schluss zu ziehen, dass bei einer modernen, vernichtenden Schlacht der Chirurg gar keine Möglichkeit hat, auf dem Schlachtfelde aseptisch zu operiren, und in Folge dessen eine Gefässverletzung, die sonst bei einer conservativen Behandlung vielleicht keine Gefahren für den Patienten bedingen würde, durch einen operativen Eingriff, der

unter den Unbequemlichkeiten des Schlachtfeldes unternommen wird, für die Extremität verhängnisvoll werden kann. Aus den Gesprächen mit verschiedenen Collegen, die vorne gearbeitet hatten, habe ich die Thatsache entnommen, dass Fälle vorgekommen sind, wo die primäre Unterbindung des Gefässes schnell zur Gangrän geführt hat. Ich selbst hatte die Gelegenheit, einen derartigen Fall zu beobachten. Ein Soldat, der einen Schuss durch den Oberschenkel von vorne nach hinten bekommen hatte, ist ca. am 7. Tage nach der Verwundung zu uns gebracht worden. Am 2. Tage nach der Verwundung ist er in Liaojan in einem Hospital des Rothen Kreuzes operirt worden. Unter dem Lig. Poupartii fanden wir eine ca. 5 cm lange vernähte Wunde. Kein Puls in der Art. poplitea und in den peripheren Gefässen, und beginnende Gangrän der Extremität, bei hoher Temperatur und schlechtem Aussehen des Patienten. Der Versuch, die Extremität dem Patienten zu erhalten, scheiterte, und am 3. Tage nach seiner Ankunft in unserem Hospital wurde ihm das Bein amputirt.

Auch Hildebrandt beschreibt einen Fall, wo wegen der Verletzung der Art. und Vena femoralis sofort operirt werden musste und wo nach der doppelten Unterbindung der Arterie und der Vene eine Gangrän des Unterschenkels eingetreten ist. Daher warnt Hildebrandt vor einer centralen Unterbindung am Orte der Wahl. Jedenfalls habe ich den Eindruck gewonnen, dass es rathsam ist, bei den Verletzungen der Gefässe mit dem Mantelgeschoss auf dem Kriegsschauplatz conservativ zu verfahren, habe aber andererseits doch das rationelle, conservative Verfahren in solchen Fällen gewöhnlich vermisst. Wenn eine derartige Gefässverletzung nicht aseptisch verbunden ist, und wenn namentlich die Extremität nicht immobilisirt wird, und der Patient mit einem kleinen Verbands, in der Regel mit einem schmutzigen Pflasterverbande, sechs Tage lang auf der Diele eines Viehwagens transportirt wird, bis er nach Charbin in ein wohleingerichtetes Hospital kommt, dann muss man sich auf derartige Folgen, wie Nachblutungen und Infection, natürlich gefasst machen. Nun sind aber diese Folgen schon viel weniger zu befürchten, wenn wir statt des primären Eingriffs auf dem Kriegsschauplatz die Immobilisationsschiene für den Transport in Anwendung bringen. Die meisten Gefässverletzungen, die ich bei mir im Hospital gesehen habe, waren von derartigen mecha-

nischen Umständen begleitet, dass sich fast immer ein Aneurysma bildete, das bei vollständiger Ruhe entweder gar keine schlimmen Erscheinungen machte, oder nur zu leichten Beschwerden führte, die durch eine radicale Operation gehoben werden konnten. Sehr oft gingen aber die stürmischen Erscheinungen bei conservativer Behandlung sehr rasch zurück, und boten dadurch einen viel günstigeren Augenblick zum Eingriff, als es im Anfang der Fall gewesen wäre.

Wenden wir uns jetzt zur Betrachtung unserer 22 Fälle, wo eine Gefässverletzung vorgelegen hatte. (Den 23. Fall, wo offenbar eine Unterbindung der Art. femoralis in einem Hospital in Liaojan gemacht worden war, und in dem wir in Folge der eingetretenen Gangrän amputiren mussten, rechne ich nicht mit, weil wir aus dem Hospital in Liaojan keine näheren Daten darüber erhalten hatten, ob eine Gefässverletzung vorgelegen hatte und welcher Art dieselbe gewesen ist). Wir hatten es erstens mit drei Blutungen zu thun gehabt, die in Folge der Verletzung der Art. carotis communis, der Art. profunda femoris und der Art. carotis interna entstanden waren. Ferner sind darunter 8 Fälle, wo es sich um Verletzungen der Arterie mit einem nachfolgenden Aneurysma handelt. Und schliesslich stehen uns 11 Fälle zur Verfügung, wo eine Verletzung der Arterie und der Vene mit einem nachfolgenden Aneurysma arteriovenosum zu Stande gekommen war. In allen 22 Fällen ist die Verletzung durch eine moderne kleinkalibrige Mantelkugel verursacht worden. Die Erscheinungen sind aber doch oft, je nach den Umständen, recht verschieden gewesen, und haben daher auch auf die Art der Therapie einen gewissen Einfluss ausgeübt. Es ist interessant zu verfolgen, wie sich diese drei Gruppen von Verletzungen zu den verschiedenen Behandlungsmethoden verhalten, wenn wir folgende Verfahren bei den Gefässverletzungen ins Auge fassen: 1. Die conservative Behandlung. 2. Die Naht des Gefässes sofort nach der Verletzung. 3. Unterbindung des Gefässes sofort nach der Verletzung. 4. Naht des Gefässes im späteren Stadium. 5. Unterbindung des Gefässes im späteren Stadium. 6. Exstirpation des Aneurysma.

Wenn wir nun die ersten 3 Fälle von diesen Gesichtspunkten betrachten, so muss man in erster Linie hervorheben, dass in allen 3 Fällen es sich um inficirte Wunden gehandelt hatte. Im Falle 4

war die mit Blut ausgefüllte Höhle durch die verletzte Trachea inficirt worden, im Falle 13 war das Projectil im Oberschenkel geblieben, der Patient ist ohne Schiene mehrere Tage transportirt worden; das Trauma beim Transport hat also zur Ausbreitung der hineingedrungenen Infection auf dem fruchtbaren Boden der grossen Höhle beigetragen und daher zur späten Nachblutung geführt. Im Falle 22 haben wir es mit einem Nahschuss zu thun, der eine starke Zerschmetterung des ganzen Oberkiefers bewirkt hatte; die ganze Höhle ist später durch die Nase inficirt worden, was wiederum zur Nachblutung den Anlass gegeben hat. Während es wohl denkbar ist, dass 2 von diesen Fällen bei conservativer Behandlung gut ausgeheilt wären, falls keine Infection hinzugetreten wäre, muss es zweifelhaft erscheinen, ob man bei einer nachgewiesenen Verletzung der Carotis, wie sie im Falle 4 bestand, den Patienten bei conservativer Behandlung weiter transportiren darf. Wenn auch in diesem Falle die grössere Nachblutung erst am 9. Tage nach der Verletzung aufgetreten ist, also, wie gewöhnlich bei solchen Schussverletzungen, die mechanischen Verhältnisse eine grössere Blutung verhindert hätten, so ist daraus doch nicht zu folgern, dass die conservative Behandlung in diesem Fall für den Patienten verhängnissvoll zu sein braucht. Im Gegentheil ist man eher verpflichtet, sofort einzugreifen, wenn eine Verletzung der Carotis vorliegt, da man bei der Nachblutung mit dem Eingriff auch nicht zu spät kommen darf, oder weil man später den Patienten in einem Zustande operiren muss, wo er schon erheblich geschwächt ist und während des Eingriffes zu verbluten droht, wenn man nicht sehr rasch die Blutung zum Stehen bringt. So war es auch in unserem Fall ein sehr kritischer Augenblick, wo das Blut ununterbrochen das Operationsterrain überschwemmte und man schliesslich

Figur 1. nur durch eine rasche digitale Compression des centralen und peripheren Endes der Arterie Herr der Situation werden konnte. Obgleich es sich hier um eine Streifwunde an der hinteren Wand der Carotis communis handelte, also um eine Wunde, die durch die Naht vielleicht auch geschlossen werden könnte, so würde ich hier doch die Unterbindung als die sicherere Methode vorziehen, selbst wenn auch gleich nach der Verletzung operirt worden wäre, weil die Verhältnisse in Bezug auf die Asepsis für



Streifwunde der
Carotis comm.

eine Gefäßnaht ungünstig waren. Die Wunde communicirte mit der Oeffnung in der Trachea und war daher der Infection von dort aus ausgesetzt. Ebenso wie Hoffmann in dem von Mikulicz operirten Falle die Möglichkeit einer Unterbindung des Vagus zulässt, ist auch in unserem Falle der Vagus erst durchgeschnitten, später aber befreit und genäht worden.

Die Unterbindung der Carotis communis ist nicht ungefährlich; so führt Kocher, Pilz und Friedländer an, dass nach ihrer Berechnung in 19—32 pCt. Gehirnstörungen auftreten und in 13 bis 18 pCt. tödtlicher Ausgang zu erwarten ist. Morian berichtet über ein arteriovenöses Aneurysma der Art. carotis communis, das von einer Sprachstörung begleitet wurde; nach der Unterbindung der Arterie war die Sprachstörung nicht gewichen. Daher muss man in solchen nicht inficirten Fällen Körte Recht geben und die Naht empfehlen, die jetzt von vielen Seiten mit gutem Erfolge auch an der Carotis angewandt worden ist.

Payr und Höpfner haben mit einer Magnesiumprothese sogar bei circulärer Gefäßnaht recht gute Erfolge erzielt. Delanglade hat eine Circulärnaht der Art. radialis mit Erfolg angelegt. Sodann seien die Mittheilungen von Glauner und Torhance, Heidenhain, Zoege von Manteuffel, J. Israel, Ssabanejew, Orlow, Lindner, Kümmell, Camaggio, Jeggel, Garrè, Dörfler genannt, wo eine partielle und auch circuläre Gefäßnaht mit gutem Resultate ausgeführt worden ist. Im Rigaer Stadt-Krankenhaus ist vor einigen Jahren von Dr. A. v. Bergmann ein Riss in der Wand der Art. iliaca ext. mit glücklichen Ausgang vernäht worden. Aber in allen Fällen handelt es sich um ein vollständig aseptisches Operationsterrain, das die Hauptbedingung bei einer anzulegenden Gefäßnaht sein muss. Auf diese Weise war man in unserem Fall gezwungen, zur Unterbindung der Carotis seine Zuflucht zu nehmen, besonders da auch der Zustand des Patienten eine technisch leichtere Manipulation erforderte. Der Verlauf war sowohl in diesem, als auch im Falle 22, wo die Carotis externa und interna unterbunden werden mussten, ein vollkommen glatter; es blieben keinerlei Beschwerden zurück. Mikulicz, Blauel und Plücker haben die Unterbindung der Carotis communis auch mit einem guten Erfolge ausgeführt.

Im Fall 13, wo es sich um eine Verletzung der Art. profunda

femoris handelte, ist die erste Nachblutung 15 Tage nach der Verletzung aufgetreten. Der Patient ist 11 Tage ohne Schiene transportirt worden, obgleich das Projectil im Oberschenkel geblieben war. In unserem Hospital ist die Extremität sofort immobilisirt worden und am 5. Tage erfolgte die Blutung. Die Operation und später die Section zeigten, dass die ganze mit Blut imbibirte Musculatur in der Umgebung der grossen Höhle inficirt und morsch war. Aus der zerfallenen Musculatur liessen sich Luftblasen herausdrücken, was wir öfters bei den vereiterten Schussverletzungen in diesem Kriege beobachten haben, wobei in einigen Fällen die typischen Erreger der Gasphegmone bakteriologisch nachgewiesen worden sind; in anderen wieder ist die bakteriologische Untersuchung negativ ausgefallen. Die Resultate der bakteriologischen Untersuchung in diesem so schwer septisch und letal verlaufenen Fall sind mir noch nicht bekannt. Jedoch bleibt die Frage offen, ob eine rechtzeitige Immobilisirung der Extremität nicht auch in diesem Falle dazu beigetragen hätte, dass der Process sich abgekapselt und localisirt hätte und auf diese Weise die allgemeine Infection hätte vermieden werden können.

Ferner gehen wir zur Betrachtung der folgenden 8 Fälle über, wo es sich um eine Schussverletzung der Arterie handelt, die zur Bildung eines Aneurysmas geführt hatte. Im Falle 3 liegt die Verletzung der Art. axillaris, im Falle 1 der brachialis vor. Im Falle 5 handelt es sich um ein Aneurysma der Art. iliaca ext. In den Fällen 6, 7, 9 und 12 fanden wir ein Aneurysma der Art. femoralis und endlich im Falle 20 stellte sich bei der Operation ein Aneurysma der Art. poplitea heraus.

Ausgenommen den Fall 12, liefern alle diese Patienten den Beweis dafür, dass eine Schussverletzung einer Arterie mit einer modernen Mantelkugel mit gutem Erfolge conservativ behandelt werden kann und eine primäre Naht auf dem Schlachtfelde nicht erheischt. Obgleich alle diese Patienten ohne Schiene transportirt worden und 5—12 Tage (12, 6, 9, 7, 5, 8 und 10 Tage) unterwegs gewesen sind, haben sie keinerlei bedrohliche Erscheinungen aufzuweisen gehabt.

Nur im Falle 12 ist es zu einer wiederholten Nachblutung aus dem Aneurysma in die Weichtheile der Extremität gekommen. Aus der Anamnese erfahren wir, dass der Patient Constantinow

nach der Verwundung den ganzen Tag ohne Verband auf dem Schlachtfelde gelegen hatte, darauf bei Dunkelheit 1 Werst auf allen Vieren gekrochen war, und die folgenden 3 Werst bis zum Verbandplatze zu Fuss, von zwei Soldaten geführt, zurückgelegt hatte. Auf dem Verbandplatze musste der Patient noch bis zum nächsten Mittag ohne Verband liegen bleiben. Darauf folgte der Transport bis Charbin ohne Schiene. Kein Wunder, dass durch die für die Heilung denkbar ungünstigen Bedingungen sich die Wundverhältnisse so gestaltet hatten, dass eine Nachblutung begünstigt wurde. Die Temperatursteigerungen, die während der ganzen Zeit vor der Operation bestanden, die reichliche Secretion aus der Wundhöhle nach der Operation wiesen ausserdem auch noch darauf hin, dass die Infectionskeime, die mit der Kugel in die Wunde getragen waren und in der Regel bei solchen Verwundungen unter normalen Bedingungen keinen schädlichen Einfluss auf die Heilung haben, in diesem Falle durch die ungünstigen Verhältnisse, unter denen sich die Wunde während des ganzen Transports befunden hatte, auch nicht ohne Einwirkung auf die Wundverhältnisse geblieben waren, indem sie sich wahrscheinlich doch langsam vermehrten und an Virulenz zunahmen. Jedenfalls sprechen die Befunde in den anderen 7 Fällen, die bei normaler Temperatur, ohne jegliche Beschwerden und drohende Erscheinungen mehrere Wochen bei uns gelegen hatten und zum Theil operirt worden sind, dafür, dass eine Verletzung, die durch ein modernes, kleinkalibriges Mantelgeschoss verursacht wird, so eigenthümlich beschaffen ist, dass die Möglichkeit einer wiederholten Nachblutung in der Regel ausgeschlossen ist. „Der Verblutungstod durch Schusswunden war selten“, sagt Haga in seiner Arbeit, wo er über die Gefäßverletzungen spricht. Die Erklärung dafür ist offenbar, wie auch schon von E. v. Bergmann betont worden ist, darin zu suchen, dass der Schusscanal in der Regel sehr eng ist, sich zum Theil mit einem Blutcoagulum leicht verstopft und im übrigen sich rasch verklebt und zusammenzieht, da in der Regel bei einem Schuss von der mittleren Entfernung, ca. 300—1000 Schritt, keine ausgedehnte Zerstörung der benachbarten Weichtheile zu Stande kommt; die Weichtheile büssen daher in ihrer Elasticität nichts ein und behalten die Tendenz, sich zusammenzuziehen. Auffallend ist es, dass man nach 10—12 Tagen den verheilten, schmalen Schuss-

canal kaum mehr verfolgen kann; man sieht gewöhnlich nur eine weisse fadenförmige Narbe, die man leicht verliert. Auf diese Weise wäre der Austritt des Blutes aus dem Gefässe nur auf eine umschriebene Umgebung des Gefässes beschränkt, wodurch die Bedingungen zur Bildung eines Aneurysmas gegeben sind. Auch Küttner, Hildebrandt, Haga suchen die Erklärung für das Aneurysma bei der Schussverletzung der Blutgefässe in der kleinen Wunde und dem engen Schusscanal, wie sie in Folge der Mantelgeschosse entstehen. Selbstverständlich können sich die Verhältnisse anders gestalten, falls es sich, sei es um eine ausgedehnte Zerstörung der Weichtheile, wie es bei Nah- oder Ricochetschüssen der Fall ist, sei es um eine Infection der Wunde, sei es um einen Transport ohne Ruhigstellung der Wunde handelt, denn durch diese Nebenumstände werden Bedingungen geschaffen, die ungünstig auf den normalen Gang der Wundheilung einwirken. 3 von unseren Fällen sind nicht operirt worden, und zwar handelte es sich im Falle 5 um ein Aneurysma der Art. iliaca ext. Der Patient kam fiebernd mit einem grossen Tumor ein, in dem man ein deutliches Schwirren nachweisen konnte. Bei vollständiger Ruhe und Compression ist der Tumor ganz zurückgegangen, das Geräusch, das über dem Lig. Poupartii lange Zeit bestand und immer schwächer wurde, war bei der Entlassung nicht mehr zu hören. Patient ging vollständig ohne Beschwerden umher. Shepherd berichtet über einen Fall von Aneurysma der Art. iliaca ext., das er durch Digitalcompression zur Heilung gebracht hatte. In den Fällen 7 und 9 handelte es sich um Aneurysmen der Art. femoralis. In beiden Fällen bestand die Tendenz des Tumors, kleiner zu werden, nachdem sich der Tumor erst nach dem Schwinden des ihn umgebenden Hämatoms deutlich abgegrenzt hatte. In beiden Fällen lagen keine Beschwerden, keine Temperatursteigerungen, keine bedrohlichen Erscheinungen vor, so lange die vollständige Ruhe bei beständiger Compression beobachtet wurde. Die Patienten gingen auf keinen operativen Eingriff ein und wurden in einem bedeutend gebesserten und für die eventuelle Operation günstigeren Zustande evacuirt.

Sodann wenden wir uns der Betrachtung der letzten vier operirten Fälle dieser Gruppe zu. Es handelt sich da erstens um ein Aneurysma der Art. axillaris, das ein sehr hübsches Präparat geliefert hat. Erstens ist es interessant, dass die Kugel so glatt

durch die Wände des Gefässes durchgegangen ist, dass zwei runde, kleine Löcher mit vollständig glatten Rändern entstanden sind, und zwar ein Loch an der vorderen und eins an der hinteren Wand des Gefässes. Jedem dieser Löcher entsprechend hat sich ein Sack von der Grösse einer Kirsche gebildet. Die beiden Säcke, vollständig einander gleich, besaßen eine ganz feste, die Höhle von der Umgebung vollständig abschliessende bindegewebige Wand, die von einem derben, harten, narbigen Gewebe umgeben war. Ein ähnlicher Lochschuss der Femoralis wird von Ringel beschrieben. Ferner ist der Pat. im Falle 6 wegen eines Aneurysma der Arteria femoralis operirt worden, das vor der Operation eine deutliche, starke Pulsation zeigte, aber gar kein aneurysmatisches Geräusch vernehmen liess. Bei der Operation erwies es sich, dass das Aneurysma gerade an der Abgangsstelle der Art. profunda femoris sass. Die Kugel ist von vorne nach hinten durchgegangen und hat die innere der Vene anliegende Seite der Arterie verletzt. Es bestand ein von der Umgebung vollständig abgeschlossener ca. wallnussgrosser Sack, der zwischen der Arterie und Vene lag und eine dicke, feste, bindegewebige Wand besass. Bei der Operation gewann man den Eindruck, dass die Vene mit dem Sack communicirte, obgleich das Fehlen des Geräusches klinisch dagegen gesprochen hatte. Da die Operation ohne den Schlauch ausgeführt werden musste und nach der Unterbindung der Art. femoralis central und peripher vom Aneurysma, doch eine profuse Blutung aus den eingerissenen Stellen des Sackes bestand, so musste das Aneurysma rasch extirpirt werden, wodurch die genaue Orientirung verhindert wurde. Daher wurde die Vene mit unterbunden und resecirt.

Auf dem Präparat sieht man, dass die Vene in der festen Narbe mit verbacken ist, aber mit dem Sack nicht communicirt. Das richtigere Vorgehen bei der Operation würde hier darin bestanden haben, dass man erst von aussen den Sack ausgelöst hätte und die vom Sack nach hinten abgehende Art. profunda femoris unterbunden hätte. Die vorhergehende, centrale, periphere Unterbindung der Art. femoralis und der abgehenden Art. profunda femoris würde der starken Blutung aus dem Sack vorgebeugt haben. Dann hätte man den Sack eröffnen und sich über das Verhältniss zur Vene genau informiren können. Wenn man dann die Resection des

aneurysmatischen Sackes der Exstirpation vorgezogen hätte, wäre natürlich die Wand der Vene unverletzt geblieben.

Bemerkenswerth an diesem Aneurysma sind die Umstände, dass das Aneurysma gerade an der Abgangsstelle der Art. profunda femoris gelegen war und zweitens, dass an der Seite der Verletzung die Gefäßwand eher kolbenförmig ausgebuchtet und nicht sackförmig erweitert war. Möglich, dass in diesen That-sachen die Erklärung für das Fehlen des aneurysmatischen Geräusches bei starker und deutlich sichtbarer Pulsation zu suchen ist. Körte beschreibt einen Fall von Aneurysma art. brachialis, wo das Geräusch als ein Symptom, wie es von Wahl und Zoega von Manteuffel beschrieben worden ist, fehlte. Auch in unserem Fall hat der Pat. mehrere Wochen bei uns gelegen und trotz mehrfacher Untersuchung haben wir kein Geräusch nachweisen können, nur wenn man das Stethoskop etwas stärker andrückte, vernahm man zuletzt ein ganz leises, hauchendes Geräusch im pulsirenden Tumor. In vielen Fällen sind die Symptome eines Aneurysmas erst später aufgetreten, wie es auch Küttner, Hildebrandt und Haga beschreiben. Sehr oft sahen wir das Aneurysma sich aus einem grossen Blutextravasat „krystallisiren“, wie es Küttner beschreibt und bemerkten dabei, dass das aneurysmatische Geräusch lauter und deutlicher wird, indem die Schwellung der Weichtheile abfällt und das Hämatom sich vertheilt. Auch in dem von Körte beschriebenen Falle handelte es sich um eine sehr starke durch den Bluterguss bedingte Schwellung der Weichtheile. So hatten wir es im Falle 1 auch mit einem starken Hämatom zu thun, welches sich nach 20 Tagen vertheilt hatte, worauf sich ein pulsirender Tumor mit dem aneurysmatischen Geräusch einstellte. In diesem Fall befand sich das Aneurysma fast direct an der Theilungsstelle der Art. brachialis in die Radialis und Ulnaris. Während das Fehlen des aneurysmatischen Geräusches im Falle 6 einwandsfrei nachgewiesen worden ist, ist die Untersuchung in den ersten Tagen im Falle 1 ungenügend gewesen, um für das Fehlen des Geräusches beweisend zu sein. Im Falle 20 ist ein Aneurysma der Art. poplitea exstirpirt, das mit der Vene fest verbacken war, aber nicht communicirte. Hier war kein ausgesprochener Sack vorhanden, nur in der Nachbarschaft des Gefässes gab es eine Wand, sonst war die mit Blutcoagula ausgefüllte Höhle durch die sie um-

gebende Musculatur abgeschlossen. Es handelte sich hier also um ein Aneurysma spurium traumaticum, wie sie auch nach Haga's und Hildebrandt's Mittheilung vorgekommen waren. Auch in diesem Falle ist ebenso wie im Falle 6 die Vene mitresecirt worden, obgleich dieselbe mit dem Aneurysma nicht communicirte, aber es ist nicht immer leicht, sich bei der Exstirpation eines solchen Sackes richtig zu recht zu finden und die fest mit dem Sacke verbackene Vene nicht zu verletzen. Von den 7 Fällen, die ich wegen des Aneurysma art. popliteae operirt habe, ist dieser Fall der einzige, wo es sich um die Verletzung der Arterie allein handelte. Klinisch fehlte in diesem Fall das Schwirren, der Puls in den peripheren Arterien war nicht schwächer als auf der normalen Seite. Das aneurysmatische Geräusch aber war eher intermittirend. Die Pulsation des Tumors war deutlich ausgesprochen. Der Patient wurde mit verheilter Wunde und guter Function der Extremität nach Russland evacuirt.

Fassen wir noch einmal unsere Beobachtungen an den Fällen, wo es sich um die Verletzung der Arterie handelt, zusammen, so sehen wir, dass die Mantelkugel die Arterie entweder streifen oder lochförmig durchbohren (Fall 3) kann, die letzte Möglichkeit wird auch schon von Seydel und Hildebrandt angeführt. Der enge Schusscanal begünstigt die Bildung eines Aneurysmas, welches bei rationeller, conservativer Behandlung und rechtzeitiger Immobilisirung meist keine Nachblutung verursacht. Wie oft der Tod durch die Verblutung auf dem Schlachtfelde auftritt, kann ich nicht bestimmen, da ich darüber keine Erfahrung habe. Die Symptome des Aneurysmas können sofort auftreten, können durch einen grossen diffusen Bluterguss in die Weichtheile in der ersten Zeit maskirt werden, können aber nach Küttner auch erst nach einigen Wochen plötzlich auftreten. Das arterielle Aneurysma zeigt eine deutliche Pulsation, aber kein Schwirren. Das Geräusch kann fehlen, wie im Fall 6, wo sich das Aneurysma an der Stelle ausgebildet hatte, an welcher die Art. profunda femoris abgeht und wo eine Ausbuchtung der Wand zur Vene hin, aber kein Sack im vollen Sinne dieses Wortes bestand. Das Fehlen des Geräusches kann auch durch die Menge des in die Weichtheile ausgetretenen Blutes, wie in dem von Körte beschriebenen und in unseren Falle 1 bedingt sein. Das arterielle

Aneurysma macht oft gar keine Erscheinungen und besteht bei Ruhelagerung der Extremität vollständig ohne Beschwerden und Gefahr für den Patienten. In einigen Fällen kommen Spontanheilungen vor, wie es auch von Küttner betont wird und unser Fall 5 zeigt. Daher ist bei jeder Gefäßverletzung, die nicht sofort stark blutet, conservativ zu verfahren. Nach circa einem Monat bis 6 Wochen, wo der Schusscanal und die Wunden verheilt sind, schreitet man unter günstigeren Bedingungen zum operativen Eingriff, als es auf dem Schlachtfelde der Fall ist. In den Fällen, wo es sich um kleine Defecte in der Gefäßwand handelt, ist die Gefäßnaht zu empfehlen, jedoch sind die Verhältnisse bei einem ausgebildeten Aneurysma zur Wiederherstellung eines normalen Gefäßrohres meist ungeeignet. Die Exstirpation des Aneurysmas bei einer strengen Asepsis giebt gute Resultate. Die centrale Unterbindung kann, wie auch Hildebrandt warnt, zur tödtlichen Nachblutung vom peripheren Ende aus führen. Ebenso kann es bei einer centralen und peripheren Unterbindung zur Nachblutung aus den vom Sack abgehenden Aesten kommen. Die Gefahr der Nachblutung besteht daher auch in dem zweimomentigen Verfahren nach Mikulicz, wie es von Hoffmann empfohlen wird. Bei den Schussverletzungen der Arterie, die die der Vene anliegende Wand betreffen und daher zur festen Verbackung des aneurysmatischen Sackes mit der Vene führen, muss man sich mit der Eröffnung des Sackes und dieser Resection begnügen, um die Vene zu erhalten. Bei der Verletzung der Art. subclavia wird wohl die centrale Unterbindung, wie man aus den Arbeiten von Jacobsthal und Oberst ersieht, oft als die einzig mögliche Methode bleiben; die Exstirpation wird nur bei besonders dazu günstigen Bedingungen empfohlen. In den Fällen von Aneurysma der Art. iliaca wird von Madelung und Shepherd die digitale Compression als eine oft zum Ziele führende Methode gerühmt. Doch werden wohl auch diese Methoden in Zukunft bei der Verletzung solcher Gefässe, wie der Subclavia und Iliaca der technisch gut ausgebildeten und ausgeführten Gefäßnaht weichen müssen.

Endlich müssen wir noch die 11 Fälle betrachten, in denen es sich um ein Aneurysma arterio-venosum gehandelt hatte. Und zwar sind es der Fall 2 mit einem Aneurysma der Art. und Venä

brachialis, die Fälle 8, 10, 11 mit einem Aneurysma der Art. femoralis, die Fälle 14, 15, 16, 17, 18, 19 mit einem Aneurysma der Art. und Vena poplitea und Fall 21 der Art. und Vena peronea. Von diesen ist nur der Patient im Falle 8 ohne Operation nach Russland evacuirt worden. Die übrigen 9 Fälle sind alle mit gutem Erfolge operirt worden. Im Falle 14, wo eine Verletzung des Condylus int. und Fiebererscheinungen vorlagen, ist die Verletzung der Blutgefässe vor der Operation nicht nachgewiesen worden. Die centrale und periphere Unterbindung der Arteria und Vena poplitea führte in diesem Falle zur Gangrän des Unterschenkels, die schliesslich eine Amputation nach sich gezogen hat.

Auch dieser Fall beweist, wie sehr sich die Prognose der Gefässverletzungen ändert, sobald der Schusscanal verändert ist. Der erste Eingriff fand am 20. Tage nach der Verletzung statt, und es war noch kein aneurysmatischer Sack vorhanden, wie wir ihn in allen übrigen operirten Fällen des Aneurysma der Art. et vena poplitea gefunden haben. Sowohl in den Fällen 10 und 11, wo wir mit der Verletzung des Femoralgefässes, als auch in den Fällen 15, 16, 17, 18 und 19, wo wir mit dem Aneurysma der Poplitealgefässe zu thun gehabt hatten, fanden wir bei der Operation einen gut ausgebildeten, zum grössten Theil mit der Intima ausgekleideten Sack, dessen Wand allerdings an der äussersten Peripherie gewöhnlich sehr leicht zerreisslich war. Der Sack schien immer zum grössten Theil auf Kosten der Vene gebildet zu sein. Nur im Falle 2 und 21 ist es nicht gelungen, einen vollständig ausgebildeten Sack nachzuweisen und zu extirpiren. Die Wand war in diesen Fällen nur angedeutet und vollständig brüchig. In den Fällen 2, 18 und 19 klagten die Pat. über Schmerzen in der Extremität; dabei bestanden deutliche Stauungssymptome, die in einer starken diffusen Schwellung der Extremität und in einem diffusen Oedem im Unterhautzellgewebe ihren Ausdruck fanden, so dass in den Fällen 18 und 19 beim operativen Eingriff mehrere Längsincisionen gemacht wurden, um die seröse Flüssigkeit aus dem Unterhautzellgewebe abzulösen und so die grosse Spannung aufzuheben, die der Entwicklung der Collateralen hinderlich im Wege stehen könnte. Warum in einigen Fällen das Aneurysma an Grösse zunahm, die Schwellung und die Beschwerden sich auch bei ruhiger Lage des Patienten steigerten, in anderen Fällen, wie

zum Beispiel in den Fällen 11 und 16, dagegen gar keine Beschwerden bestanden, ist aus den Befunden, die wir bei den Operationen erhoben haben, nicht mit Sicherheit zu ersehen. Die starken Schmerzen, die wir vor der Operation in den Fällen 2, 15, 18 und 19 beobachtet hatten, hingen mit der Beteiligung der Nervenstämme zusammen, wie das auch von Küttner, Hildebrandt und anderen Kriegschirurgen beobachtet worden ist. Wir können es nur bestätigen, dass die harte Narbe in der Umgebung der Nerven zu schweren Neuralgien und Lähmungen führt, wie sie von Küttner, Hildebrandt und den englischen Chirurgen beschrieben worden sind. Nur durch einen operativen Eingriff, Freilegung und Befreiung des Nerven aus der harten Narbe kann man in einigen Fällen den Patienten von seinen Schmerzen befreien. Während die Neuralgien, die in Folge eines Blutergusses auftreten, durch Bäder und Massage verhältnissmässig rasch beseitigt werden können, steigern sich die Schmerzen, die durch die Compression des Nerven bedingt sind, immer mehr, je härter die Narbe mit der Zeit wird, und lassen dem Patienten so lange keine Ruhe, bis man den Nerven auslöst. Es ist schon früher von Einigen darauf hingewiesen worden, dass es Fälle giebt, wo die Narbe einer Schusswunde durch die auffallende Härte einen Fremdkörper vortäuscht. 2 Mal, im Falle 2 und 18, haben wir Lähmungen als Begleiterscheinung des Aneurysmas beobachtet. Klinisch konnte man in allen unseren Fällen die schon mehrfach in den Arbeiten beschriebenen Symptome beobachten. Das charakteristische Schwirren fehlte nie. Das laute Geräusch war meist continuirlich, oft mit einer deutlichen Verstärkung bei der Diastole der Arterie verbunden, was im ersten Augenblick oft den Eindruck eines intermittirenden Geräusches hervorrief.

Die Präparate, die wir extirpirt haben, zeigen, dass es ganz verschiedene Abstufungen unter den Verletzungen giebt. Angefangen von einer ganz kleinen, ca. $\frac{1}{2}$ cm weiten narbigen Communication zwischen der Vene und der Arterie, ohne einen aneurysmatischen Sack, wie es das Präparat im Falle 16 zeigt, sehen wir Defecte verschiedener Grösse, durch welche die Communication mit dem aneurysmatischen Sack zu Stande kommt. So ist am Präparat des Falles 2 zum Beispiel ein rinnenförmiger Defect der hinteren Wand beider Venen und der Arterie zu sehen, der

die Gefässe fast vollständig quer durchtrennt, so dass nur eine schwache Brücke der vorderen Gefässwand nachgeblieben ist. Während der Patient im Falle 16 über gar keine Beschwerden zu klagen, unter keinerlei Stauungserscheinungen zu leiden hatte und

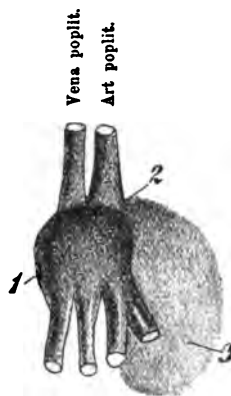
Figur 2.



Fall 16. Arteria und Vena poplitea, durch eine Narbe verbacken, communiciren mit einander.

die Symptome des Aneurysmas überhaupt erst sehr spät bemerkt worden sind, hatten im Fall 2 von Anfang an ganz ausgesprochene Anzeichen einer Gefäßverletzung bestanden, die von den schwersten Stauungs- und Lähmungserscheinungen begleitet waren. Auf diese

Figur 3.



Fall 15. 1. Aneurysma arteriovenosum. 2. Durchbruch in der Wand der Arterie. 3. Ein Theil des grossen mit der Arterie communicirenden Sackes.

Weise scheinen auch unsere Fälle dafür zu sprechen, dass die verschiedene Grösse des Defects in der Gefässwand auch zu mehr oder weniger verschiedenen Begleiterscheinungen führen kann. Das Präparat im Falle 15 zeigt uns, wie sich durch Nachblutung aus

einem ursprünglich kleinen Aneurysma ein grösserer Sack bildet: wir sehen in diesem Fall ein haselnussgrosses arterio-venöses Aneurysma der Poplitealgefässe; die arterielle Wand ist an der Ansatzstelle des Sackes perforirt, durch diese Perforationsöffnung communicirt die Arterie mit einem faustgrossen aneurysmatischen Sack, der eine brüchige, leicht zerreissbare Wand besitzt, während die Wand des kleinen aneurysmatischen Sackes recht fest und gut ausgebildet ist. Offenbar ist der grosse Sack durch eine spätere Nachblutung entstanden, so dass noch nicht genügend Zeit zur Ausbildung einer festen Sackwand vorhanden gewesen ist. Aus der Krankengeschichte des Falles 15 ersehen wir auch, dass der Patient 1 Monat im Kriegshospital gelegen hatte, darauf sollte er nach Russland transportirt werden, als plötzlich auf dem Bahnhof starke Schmerzen im Bein auftraten, so dass er sofort wieder in das nächst gelegene Hospital zurückgebracht werden musste. Der Transport nach dem Bahnhof hat offenbar die Nachblutung verursacht, während vorher ein kleines Aneurysma bestand, das keine besonderen Erscheinungen gemacht hatte. Aehnliche klinische Erscheinungen werden von Küttner, Hildebrandt, Haga mitgetheilt. Der Patient im Falle 8 hat nach der Verwundung über 1 Monat in mehreren Hospitalern gelegen, wo kein Aneurysma constatirt und der Pat. daher wieder auf den Kriegsschauplatz zurückgeschickt worden war. Erst nach 14 Tagen des Soldatendienstes waren die Beschwerden aufgetreten, die seine Rückkehr ins Hospital veranlasst hatten. An den Präparaten der Fälle 17, 18 und 19 sieht man, dass der wohlausgebildete Sack zum grössten Theil mit einer Intima ausgekleidet und auf Kosten der Venenwand entstanden ist; überall besteht ein recht grosser Defect in der Peripherie der Gefässe, durch welchen die Communication mit dem Sack hergestellt ist. In allen solchen Fällen präsentirte sich das Aneurysma in Form eines Tumors, wogegen im Falle 16, wo kein Sack vorhanden war, der Tumor palpatorisch nicht nachgewiesen werden konnte.

Im Falle 21 handelt es sich um ein Aneurysma arterio-venosum der Arteria und Vena peronea. Soweit mir die Literatur zur Verfügung steht, habe ich keinen zweiten Fall von einem Peronealaneurysma finden können. Wohl sind Aneurysmen der Tibialis antica und postica beschrieben (Haga, Treves, Küttner, Bobbie),

eine derartige Verletzung der *Artéria peronea* dagegen ist, meines Wissens, bisher nicht vorgekommen. Die von dem Aneurysma gebildete Geschwulst wölbte sich spindelförmig, namentlich nach vorne an der Aussenseite der vorderen Kante der *Tibia* vor, so dass man auch an ein Aneurysma der *Arteria tibialis antica* hätte denken können, das aneurysmatische Geräusch jedoch war vorne sehr schwach, hinten dagegen, der *Arteria peronea* entsprechend, deutlich und scharf zu hören. Dieser Umstand sprach deutlich für die Verletzung der *Arteria peronea*.

Alle diese Fälle sprechen auch dafür, dass, wenn eine Schussverletzung der Arterie und auch der Vene vorliegt, sich die Wundverhältnisse, falls keine Infection, wie im Fall 14, vorliegt, so gestalten, dass die Ausbildung eines arterio-venösen Aneurysmas begünstigt wird. Auf Grund unserer Erfolge bei der operativen Behandlung des Aneurysmas muss ich mich daher auch in Bezug auf die Schussverletzungen, die die Arterie und die Vene betreffen, zu der conservativen Behandlung auf dem Schlachtfelde bekennen, die natürlich wiederum in einem rationellen aseptischen Schienenverbande bestehen muss, wenn man der Gefahr der Nachblutung beim Transport vorbeugen will. Selbstverständlich ist im Falle einer profusen, starken Blutung aus dem Schusscanal die Indication zum unverzüglichen operativen Eingriff auf dem Schlachtfelde nicht ausgeschlossen. Natürlich würde auch in solchen Fällen die Naht beider Gefässe eher zu empfehlen sein, als die Unterbindung, die doch die Gefahren einer Nachblutung oder Gangrän durchaus nicht beseitigt. Noch mehr kann man für den guten operativen Erfolg in den Fällen garantiren, wo die Patienten mit einem ausgebildeten Aneurysma arterio-venosum ins Hospital gebracht werden, welches man dann nach 4—5 Wochen, wo der Schusscanal vollständig ausgeheilt ist, die eingedrungenen schwachen Infectionskeime resorbirt sind und das Hämatom sich vertheilt hat, unter günstigen Bedingungen operirt. In diesem Moment stehen ja viele Operationsmethoden zur Verfügung. Zweifellos kann man durch Naht gute Resultate erzielen, falls es sich namentlich um kleine Defecte, wie zum Beispiel im Falle 16, handelt. Wenn auch Le Fort einen Fall bekannt gemacht hat, wo die Gefässnaht misslungen ist, und er schliesslich doch zur Exstirpation des Aneurysmas schreiten musste, schlägt doch noch neuerdings Bergmann (Essen) auf

Grund seiner Erfahrung mit vielen anderen Autoren, wenn irgend möglich, die Naht zu versuchen vor. Auch Matas hat eine Nahtmethode empfohlen, nach welcher Morris und neuerdings Gessner mit Erfolg operirt haben und zu der sich Bickham bekennt. Von den übrigen operativen Methoden aber, die in der Unterbindung mit oder ohne Exstirpation des Aneurysmas bestehen, gilt nach der Meinung der meisten Autoren die totale Exstirpation, wie sie Purmann zuerst ausgeführt, als die einzig radicale. Diesen Standpunkt hat schon Billroth, die traumatischen Aneurysmen betreffend, vertreten; für die Exstirpation des Aneurysmas treten ferner Sonnenburg, Köhler, Kübler, Schmidt, Hintze, Juvava, Jacobsthal, Delbet, Plattner, Kappis, E. v. Bergmann, Bramann, Kolb ein. Hoffmann empfiehlt das Verfahren in zwei Momenten nach Mikulicz, das besonders wohl bei den Aneurysmen vortheilhaft ist, deren Sitz die Anwendung der Esmarch'schen Blutleere nicht möglich macht. In Anbetracht dessen, dass nach der blossen Unterbindung Nachblutungen, wie sie von Hildebrandt und Thiel mitgetheilt worden sind, doch dem Leben des Patienten drohen, habe auch ich mich dieser Stimmenmehrheit angeschlossen, was ich auch nicht zu bereuen brauche. 9 Mal haben wir die Exstirpation eines arterio-venösen Aneurysmas ausgeführt und jedes Mal einen guten Erfolg damit erzielt. In allen Fällen ist die Wunde allerdings per primam geheilt, weil wir mindestens 1 Monat gewartet hatten, um in einem vollständig aseptischen Operationsterrain arbeiten zu können. Wenn wir auch nicht die Möglichkeit gehabt haben, die Endresultate zu sehen, so gingen doch fast alle die operirten Patienten schon umher, und die Function der Extremitäten besserte sich rasch unter Massage und Bädern.

Die Wiederherstellung der Function schritt langsamer fort in den Fällen, wo es sich um starke Schwellungen, Oedeme und Lähmungen gehandelt hatte, die schon vor der Operation bestanden hatten. Solche Patienten mussten auch nach der Operation ganz besonders vorsichtig behandelt und verbunden werden, da bei dem geringsten Druck des Verbandes sofort ein Decubitus entstand, der am Hacken und an der Achillessehne im Falle 19 nur sehr langsam zur Ausheilung gekommen ist.

Fassen wir nun schliesslich alle unsere Fälle noch einmal ins

Auge, so können wir folgende Resultate verzeichnen: In 3 Fällen ist wegen Blutung operirt worden; von den Patienten ist einer an Sepsis gestorben, die offenbar die Ursache zur Nachblutung gewesen ist. Sodann handelt es sich um 8 arterielle Aneurysmen, von denen 5 operativ behandelt und exstirpirt worden sind. 4 von diesen sind mit gutem Resultate per primam geheilt. Vom Falle 6 ist mir das Resultat augenblicklich nicht bekannt, es ist aber vorauszusetzen, dass der Erfolg auch ein guter gewesen sein wird. In 3 Fällen ist nicht eingegriffen worden, wobei ein Aneurysma der Art. iliaca ext. spontan zurückgegangen ist, die beiden anderen Aneurysmen der Art. femoralis wurden kleiner und machten keine Beschwerden. Endlich stehen uns 11 Fälle zur Verfügung, wo es sich um die Verletzung der Arterie und der Vene handelt; von diesen sind 9 wegen eines Aneurysma arterio-venosum mit gutem Erfolg operirt worden. Im Falle 14 handelte es sich um einen inficirten Schusscanal, wo die Infection nach der Unterbindung der verletzten Gefässe zur Gangrän und schliesslich zur Amputation geführt hatte. Ein Fall mit einem arterio-venösen Aneurysma der Art. femoralis ist ohne Operation evacuirt worden. Somit haben wir 14 Fälle von Aneurysmen, die nicht inficirt waren und nach Ablauf mindestens eines Monats nach der Verletzung bei strenger Asepsis operirt worden sind. Diese 14 Patienten sind alle in einem mehr oder weniger gebesserten Zustande und auf dem Wege zur Genesung mit einer per primam verheilten Wunde entlassen worden. Ausserdem haben wir 2 Patienten, bei denen wegen der Blutung die Art. carotis communis unterbunden worden ist, und welche vollständig geheilt, ohne irgend welche Beschwerden entlassen worden sind. Auf Grund dieser 22 Fälle möchte ich zum Schluss folgende Punkte hervorheben:

1. Die Gefässverletzungen, welche durch das moderne Mantelgeschoss verursacht werden und nicht eine profuse Blutung aus der Schusswunde zur Folge haben, erfordern keinen operativen Eingriff auf dem Schlachtfelde.

2. Die zur Bildung eines Aneurysmas bestehende Tendenz soll durch den ersten aseptischen Verband, und namentlich durch die Immobilisirung beim Transport unterstützt und dadurch die Wunde vor der Ausbreitung der Infection und Nachblutung geschützt werden.

3. Nach der Unterbindung des Gefäßes sofort nach der Verletzung kommen Gangrän und Nachblutungen vor.

4. Bei profuser Blutung kann die auf dem Schlachtfelde ausgeführte Gefäßnaht unter Umständen zum guten Resultate führen.

5. Bei einem arteriellen Aneurysma kann das Geräusch vollständig fehlen.

6. Der Tumor und das Geräusch eines arteriellen Aneurysmas können im Laufe der Monate spontan vollständig verschwinden.

7. Die Gefäße weichen der Kugel nicht aus, sondern können von der Kugel sowohl gestreift, als auch perforirt werden (Lochschuss).

8. Unter dazu günstigen Verhältnissen muss bei der Behandlung eines Aneurysmas die Gefäßnaht in Betracht kommen.

9. Der operative Eingriff kann beim inficirten traumatischen Aneurysma leicht zur Gangrän führen.

10. Die Exstirpation des Aneurysmas, 4 Wochen nach der Verletzung beim verheilten Schusscanal und bei strenger Asepsis ausgeführt, garantirt am sichersten die radicale Heilung.

Unterbindungen der Gefäße.

		Heilung	Tod
Arteria carotis communis . . .	2 mal	2	—
Arteria profunda femoris . . .	1 mal	—	1 Sepsis
Arteria et vena poplitea . . .	1 mal	1 nach Amput.	—
Summa	4 mal	3 Heilungen	1 Tod.

Nicht operirte Aneurysmen.

Aneur. art. iliaca ext.	1 Fall
Aneur. art. femoralis	2 Fälle
Aneur. art. femor. arterio-venosum . . .	1 Fall
Summa	4 Fälle.

Operirte arterielle Aneurysmen.

		Heilung
An. art. axillaris. Exstirpat.	1 mal	1
An. art. brachialis „	1 mal	1
An. art. femoralis „	2 mal	2
An. art. popliteae „	1 mal	1
Summa	5 mal	5 Heilungen.

Operirte arterio-venöse Aneurysmen.

		Heilung
An. art.-venos. brachialis.	Exstirpat. . 1mal	1
An. art.-venos. femoralis	" . 2mal	2
An. art.-venos. poplit.	" . 5mal	5
An. art.-venos. peroneal.	" . 1mal	1
<hr/> Summa 9mal		<hr/> 9 Heilungen.

Krankengeschichten.

Vulnus sclopet. antibrachii sin. Aneurysma art. brachialis.

1. Tochernow W. vom 11. Schützenregiment. Am 18. 4. 04 bei Tju-rentschen mit einer Kugel auf ca. 600 Schritt Entfernung verwundet. Der erste Verband ist sofort von einem Soldaten angelegt worden. Darauf ist der Pat. 1 $\frac{1}{2}$ Werst zu Fuss gegangen und auf dem Verbandplatze zum zweiten Mal verbunden worden, da der erste Verband durchgeblutet war. Pat. ist 11 Tage unterwegs gewesen und ist 5 Mal, zuletzt in Liaojan, verbunden worden. Der Arm ist nicht geschient worden.

Am 29. 4. ist der Pat. nach Charbin gebracht worden. Status praesens: Junger, kräftiger, normal gebauter Mann. Normaler Organbefund. Auf der Beugeseite des linken Unterarmes, im oberen Drittel der ulnaren Seite ca. $\frac{1}{2}$ Finger breit unterhalb der Gelenklinie befindet sich die Einschussöffnung und in derselben Höhe auf der äusseren Peripherie der Radialseite die Ausschusswunde. Beide Wunden sind gleich gross, reactionslos, unter einem trockenen, blutigen Schorf. Das Gelenk ist nicht betheilig, die Function unbedeutend eingeschränkt. In der Umgebung der Wunden diffuses Hämatom im Unterhautzellgewebe. Keine Schwellung, keine Geräusche auscultatorisch, keine Pulsation. Temp. normal.

7. 5. In der Ellenbogenbeuge zwischen den beiden Wunden, die schon verheilt sind, wird eine pulsirende Geschwulst bemerkt. Auscultatorisch hört man ein systolisches, intermittirendes Geräusch. Der Radialpuls ist links schwächer als rechts. Compressionsverband. Schiene.

6. 6. Die Schwellung ist grösser geworden. Der Radialpuls ist links schwächer als rechts, das Geräusch deutlich zu hören.

12. 6. Chloroformnarkose. Längsschnitt auf der Volarseite über dem pulsirenden Tumor. Freilegung des Aneurysmas, welches sich $\frac{1}{2}$ Centimeter über der Theilungsstelle der Art. brachialis befindet. Unterbindung der Art. brachialis oberhalb des Sackes und der Art. radialis und ulnaris peripher. Unterbindung der vom Sack abgehenden Aeste. Auslösung des Sackes. Der Esmarch'sche Schlauch wird abgenommen. Keine Blutung. Die Wunde wird vernäht. Schmalere Gazestreifen wird in die Höhle eingeführt. Schienenverband. Am Abend sieht die Extremität normal aus, geringe Schmerzen. Temperatur normal.

13. 6. Abends Temperatur 38,1. Husten. Priessnitz.

14. 6. Temperatur 37, Abends 37,3.

17. 6. Verbandwechsel. Der Gazestreifen und einige Nähte werden entfernt. Die Wunde heilt per primam, reactionslos. Der Puls in der Art. radialis nicht fühlbar.

21. 6. Verbandwechsel. Die letzten Nähte werden entfernt. Die Wunde fast verheilt.

28. 6. Die Wunde leicht vernarbt. Massage. Bewegungen. Der Puls in der Art. radialis nicht fühlbar.

2. 7. Die Function des Ellenbogengelenks ist noch nicht vollständig normal. Der Arm ist etwas schwächer als der rechte. Evacuirt nach Russland.

Die Beschreibung des Präparates.

Die Arteria brachialis erweist sich an ihrer vorderen Peripherie durchschossen. Das Aneurysma ist circa wallnussgross, wölbt sich vor dem Gefäss vor und wird von einem zarten, dünnwandigen Sack gebildet, der bei der Extirpation leicht einreiss. Der Sack ist mit Blutcoagula ausgefüllt, die Wand ist zum Theil mit der Intima ausgekleidet.

Die beiden Venen lassen sich leicht ablösen und communiciren nicht mit dem Sack.

2. Sawertjajew. Aneurysma arteria brachialis arterio-venosum. Fractura humeri dextr. Vulnus sclopet. humeri dext. Verwundet am 13. 1. 05 auf ca. 600—800 m Entfernung. Pat. giebt an, sehr viel Blut gleich nach der Verwundung verloren zu haben, so dass er ohnmächtig hingesenken und auf einer Tragbahre davongetragen worden ist; nach 3—4 Stunden ist ein Verband angelegt worden.

Am 23. 1. ist der Pat. in Charbin angekommen.

Status praesens: Anämischer, normal gebauter Mann. Normaler Organbefund. Der rechte Arm ist durch den Verband am Thorax fixirt. Der Verband wird abgenommen. An der äusseren Peripherie des rechten Oberarms, an der Grenze des mittleren und oberen Drittel befindet sich eine Einschussöffnung; in derselben Höhe fast im Sulcus bicipitalis int., etwas hinter demselben befindet sich die etwas grössere Ausschussöffnung. Der Knochen ist an dieser Stelle fracturirt. Der ganze Oberarm und der Unterarm sind stark geschwollen und ödematös. Bedeutender Bluterguss an der Innenseite des Oberarms und in der Umgebung des Ellenbogens. An der Stelle der Ausschussöffnung befindet sich ein diffuser, pulsirender Tumor; beim Auflegen der Hand empfindet man ein deutliches Schwirren. Auscultatorisch hört man ein lautes continuirliches, sausendes, aneurysmatisches Geräusch. Der Puls in der Art. radialis rechts viel kleiner und schwächer als links. Starke Schmerzen im ganzen Arm.

Die Function im Ellenbogen- und Handgelenk ist aufgehoben. Die Finger stehen in Flexion und können nicht extendirt werden. Passiv können sie fast bis zur Norm flectirt werden. Die Berührung der Finger ist sehr schmerzhaft, sonst die Sensibilität erhalten. Compressionsverband.

30. 1. Pat. klagt über starke Schmerzen im Arm. Die Schwellung und das Oedem nimmt diffus zu. Leichte Cyanose der Finger.

10. 2. Die Fractur ist noch nicht fest. Die Schmerzen im Arm bestehen. Der Puls in der rechten Art. radialis kaum fühlbar. Die Cyanose der Finger und das Oedem hat zugenommen. Am Abend Temperatur 37,5. Starke Schmerzen.

12. 2. Chloroformnarkose. Esmarch'scher Schlauch. Längsschnitt an der Innenseite des rechten Oberarms. Das Aneurysma mit dem Nervus medianus durch eine Narbe verbacken. Der Nerv wird ausgelöst. Es erweist sich, dass beide Venen und die Arteria brachialis am Aneurysma theilhaftig sind. Periphere Unterbindung der beiden Venen und der Arterie, Unterbindung der abgehenden Aeste. Auslösung des Sackes, der eine dünne, leicht einreissbare Wand besitzt und mit Blutcoagula ausgefüllt ist. Der Sack ist ca. wallnussgross, seine hintere Wand wird durch die Fascie des Musc. triceps gebildet. Nach der Auslösung des Sackes werden die beiden Venen und die Arterie central unterbunden. Beim Präparat ist nur die vordere Wand des Sackes erhalten, in die die beiden Venen und die Art. hineinmünden. Alle drei Gefässe sind von der Kugel an ihrer hinteren Peripherie verletzt. Die Musculatur ist in der Umgebung stark blutig imbibirt. Nachdem der Schlauch abgenommen ist, stellt sich eine diffuse venöse Blutung ein, die aber bald steht. Naht der Wunde. Ein schmaler Gazestreifen wird in die Höhle eingeführt. Verband. Leichte Elevation des Arms. Am Abend klagt Pat. über Schmerzen, die Finger fühlen sich beim elevirten Arm kalt an. Der Arm wird heruntergelassen; die Schmerzen schwinden, die Finger werden warm.

14. 2. Verbandwechsel. Der Gazestreifen und einige Nähte werden entfernt. Die Wunde heilt per primam. Temperatur normal.

19. 2. Verbandwechsel. Die Nähte werden entfernt. Die Wunde bis auf die kleine Tamponstelle per primam verheilt. Temperatur normal. Keine Schmerzen.

23. 2. Die Wunde fast vollständig verheilt. Die Schwellung des Arms nimmt ab. Hand und Armbäder. Massage, Bewegungen.

28. 2. Lineäre Narbe. Die Schwellung fällt ab. Die Musculatur des Arms wird weicher. Die Fractur ist noch weich. Die Function der Gelenke und der Finger bessert sich.

6. 3. Massage. Bäder. Bewegungen. Die Fractur ist fest, steht gut. Die Schwellung der Weichtheile ist bedeutend zurückgegangen. Die Function der Gelenke und der Finger bessert sich.

15. 3. Die Function der Gelenke und der Finger ist bis zur Hälfte der Norm vorgeschritten. Die Muskeln fühlen sich weich an. Keine Schmerzen. Die Schwellung ist zurückgegangen. Pat. wird nach Russland evacuir.

3. Ssloew. Aneurysma arteriae axillaris dext. Verwundet am 28. 9. 04. Pat. ist am 10. 10. nach Charbin gebracht worden.

Status praesens: Kräftiger, gut gebauter Mann. Normaler Organbefund. Kleine Einschussöffnung an der vorderen Seite der Achselhöhle, Ausschusswunde hinten. In der Achselhöhle palpirt man einen über haselnussgrossen, pulsirenden Tumor, der auscultatorisch ein systolisches, intermittirendes Geräusch aufweist. Diffuses Haematom in der Achselhöhle und am Oberarm.

Das Ellenbogengelenk kann nur bis 120° extendirt werden. Die Function und Sensibilität der Finger fast normal.

31. 10. Der pulsirende Tumor besteht in derselben Grösse. Der Radialpuls rechts etwas schwächer als links.

10. 11. Chloroformnarkose. Längsschnitt ohne Schlauch. Der pulsirende Tumor wird freigelegt. Derselbe ist durch eine derbe, feste Narbe mit dem Nervus medianus und ulnaris verbacken. Die Nerven werden freipräparirt. Die Venen sind am Sack nicht betheilig. Die Art. axillaris wird central vom Sack und peripher unterbunden, darauf wird der Sack extirpirt. Die Arteria axillaris hat an der vorderen und an der hinteren Peripherie je einen anliegenden Sack, von denen jeder von der Grösse einer Kirsche ist und sich

Figur 4.



Fall 3. In der Längsrichtung aufgeschnittene Arteria axillaris.

durch eine derbe Wand von der Umgebung abgrenzt. Nachdem das extirpirte Stück der Arterie der Länge nach aufgeschnitten ist, erweist es sich, dass jeder Sack durch ein Loch in der Wand der Arterie mit dem Lumen des Gefässes communicirt. Die beiden Löcher in der Wand der Arterie sind sowohl unten als auch oben von einem unverletzten Streifen der Gefässwand getrennt, so dass die Ein- und Ausschussöffnung in der Gefässwand deutlich vom aufgeschnittenen Lumen aus zu sehen sind. Nach der Entfernung des Aneurysmas steht die Blutung. Die Wunde wird vernäht.

17. 11. Entfernung der Nähte. Lineäre Narbe. Schmerzen im Unterarm. Die Finger können nicht vollständig extendirt werden.

20. 11. Bäder. Massage. Die Function bessert sich. Lineäre Narbe. Keine Schmerzen. Pat. wird nach Russland evacuir.

4. Arnokimaschoff, Ssadiq, vom 2. Sibirischen Schützenregiment, 25 Jahre alt. Vulnus sclopet. colli. Aneurysma art. carotidis communis.

Am 22. 8. 04 in der Schlacht bei Jantai durch eine Kugel verwundet. Der erste Verband sofort auf dem Schlachtfelde von einem Soldaten angelegt, darauf mehrfach im Sanitätszuge verbunden worden. Am 31. 8. ist der Pat. direct vom Bahnhof mit einer starken, sich wiederholenden Blutung ins Hospital gebracht worden.

Status praesens: Anämisch aussehender, normal gebauter, 25 Jahre alter Mann. Normaler Organbefund. Die Einschussöffnung befindet sich auf der linken Seite des Halses vor dem Musc. sternocleido mastoid. ca. 4 Querfinger breit über der Insertionsstelle des Muskels an der Clavicula. Die ebenso kleine Ausschussöffnung befindet sich etwas höher auf der rechten Seite des Halses. Auf der linken Seite des Halses erhebt sich zwischen dem Musc. sternocleidomast. und den Larynxknorpeln eine diffuse Schwellung. Aus der Einschussöffnung ergiesst sich coagulirtes Blut und übel riechender Eiter. Die Schwellung fluctuirt deutlich.

In Anbetracht der Blutung wird unter Chloroform sofort zur Operation geschritten. Längsschnitt am vorderen Rande des linken Musc. sternocleidomastoideus. Es wird eine grosse Menge coagulirten Blutes und Eiters aus der grossen Höhle entleert. Darauf stellt sich eine starke arterielle Blutung ein, die das ganze Operationsterrain überflutet. Die Höhle wird rasch breit aufgemacht und die Art. carotis oben und unten in den Wundwinkeln mit den Fingern comprimirt. Darauf befreite ich meine rechte Hand, indem ich die periphere Compression des Gefässes dem Assistenten übergeben hatte. Da der Pat. recht ausgeblutet war, wurde rasch der ganze Gefässstrang central unterbunden. Darauf wurde die Art. carotis communis isolirt central und peripher von der blutenden Stelle unterbunden. Der Vagus war in der Hitze des Gefechts durchtrennt worden und wurde sofort zusammengenäht. Die Art. carotis erwies sich als verletzt an ihrer hinteren Peripherie. Das Gefäss wurde nicht durchtrennt, da nach der Unterbindung vom centralen und peripheren Ende die Blutung vollständig stand. Die erste Ligatur vom ganzen Gefässstamm wurde wieder abgenommen. In der Tiefe der Höhle lag die Trachealwand vor, die ein ca. 2 cm langes Loch enthielt. Tamponade der Wunde. Verband.

1. 9. Sehr starke übel riechende Secretion, täglich Verband. Temperatur normal.

8. 9. Die Wunde granulirt gut. Die Secretion nimmt ab. Durchfälle. Temp. normal.

9. 10. Die Wunde verheilt bis auf einen schmalen Granulationsstreifen. Wohlbefinden. Temp. normal. Pat. geht umher.

19. 10. Pat. wird nach Russland evacuirt.

5. Gridnew, vom 35. Sibirischen Schützenregiment. Vulnus sclopet. regionis inguinalis. Aneurysma art. iliaca ext. Verwundet mit einer Kugel auf ca. 1000 Schritt Entfernung am 2. Juni 1904 bei Wafangou. Pat. hat auf dem Bauch ausgestreckt gelegen und hat in dem Moment, wo er verwundet wurde, geschossen. Nach der Verwundung 3 Werst zu Fuss gegangen, darauf erster Verband auf dem Verbandplatz ohne Schiene. Am 8. Juni in Charbin angekommen.

8. 6. Status praesens: Kräftig gebauter 22jähriger Mann. Normaler Organbefund. Temp. 38,9. Einschussöffnung an der Aussenseite des linken Oberschenkels, 3 Querfinger breit unterhalb der Spina ant. sup. Ausschusswunde links an der Symphysis oss. pubis am äusseren Ring des Inguinalcanals. Beide Schusswunden sind ganz klein, mit einem blutigen Schorf be-

deckt. Die ganze Gegend über der Symphyse und linken Inguinalgegend ist vorgewölbt. Man palpiert einen über faustgrossen, runden, derben Tumor, der vor der Blase zu liegen scheint. Die Oberfläche des Tumors, der nicht druckempfindlich ist, ist glatt und eben. Die palpierende Hand fühlt über dem linken Lig. Poupartii ein deutliches Schwirren, das auch nach unten hin längs der Art. femoralis zu merken ist. Ueber dem Lig. Poupartii fühlt man die Pulsation im Tumor. Auscultatorisch hört man ein intermittirendes systolisches Geräusch über dem linken Lig. Poupartii und auch unterhalb desselben längs der Art. femoralis. Der Puls in den Art. tibialis ant. und postica ist nicht schwächer, als rechts. Keine Schwellung in der Extremität, keine Schmerzen, kein Unterschied in der Temperatur der Haut, keine Stauungserscheinungen. Per rectum fühlt man bei combinirter Untersuchung einen harten, unbeweglichen, nicht fluctuirenden Tumor. Per rectum keine Pulsation zu fühlen. Der Tumor liegt über der Symphyse und nach links von derselben. Priessnitz.

9. 6. Temp. 37,6—38,5. Urin klar, hellgelb, normal. Stuhl spontan.

10. 6. Temp. 37,0—38,0. Der Tumor scheint kleiner zu werden. Priessnitz. Urinmenge 1260.

11. 6. Temp. 37,2—37,9. Wohlbefinden.

13. 6. Temp. normal. Die Geschwulst wird kleiner. Die Pulsation und das Schwirren fühlbar, unverändert.

16. 6. Der Tumor wird deutlich und rasch kleiner. Das Geräusch unverändert hörbar. Priessnitz.

19. 6. Ueber dem linken Lig. Poupartii ist nur noch ein flaches, kleines Infiltrat in der Tiefe zu palpieren. Das Schwirren nicht mehr fühlbar. Ein systolisches, blasendes Geräusch ist auscultatorisch über dem Lig. Poupartii hörbar.

29. 6. Temp. normal. Wohlbefinden. Das Infiltrat wird un deutlich. Das Schwirren nicht mehr fühlbar. Ein systolisches, blasendes Geräusch ist auscultatorisch über dem Lig. Poupartii hörbar.

14. 7. Temp. normal. Wohlbefinden. Per rectum fühlt man noch combinirt einen ca. hühnereigrossen Tumor, der nicht druckempfindlich ist, nicht fluctuirt. Das systolische Geräusch ist über dem Lig. Poupartii hörbar, wird aber leiser.

15. 7. Pat. fühlt sich wohl, setzt sich auf im Bett.

25. 7. Per rectum ist nur noch ein ganz kleiner, ca. wallnussgrosser Tumor zu fühlen. Das Schwirren ist mit der Hand nicht fühlbar. Auscultatorisch nur ein ganz leises, systolisches, blasendes Geräusch über dem Lig. Poupartii, an der Art. femoralis kein Geräusch hörbar. Pat. geht umher. Die Function des Beines normal. Keine Beschwerden. Leichte Schwäche der Muskulatur. Keine Schwellung beim Gehen. Keine Stauungserscheinungen.

14. IX. Pat. wird nach Russland evacuirt. Kein Tumor zu palpieren. Kein Geräusch mehr hörbar.

6. Dolgow. Vulnus sclopet. femoris dext. et sin. Aneurysma arteriae cruralis sin. Verwundet am 14. 1. 05 bei Sandepu. Entfernung unbekannt. Pat. hat von 9 Uhr Morgens bis 5 Uhr Nachmittags auf dem Schlachtfelde

unter dem Kugelregen verwundet gelegen, hat sehr viel Blut verloren, und konnte sich der Schwäche und der vor Kälte erstarrten Füße wegen nicht fortbewegen, bis er davongetragen wurde. Der erste Verband auf dem Verbandplatze, keine Schiene.

Am 23. 1. in Charbin angekommen. Anämischer, kräftig gebauter Mann. Normaler Organbefund. Weichtheilschuss von vorn nach hinten an der Aussen-
seite des rechten Oberschenkels mit vollständig verheilten Ein- und Ausschuss-
wunden. Direct unter dem linken Lig. Poupartii, im mittl. Drittel desselben,
befindet sich eine kleine, reactionslos heilende Einschusswunde. Die Aus-
schusswunde findet man hinten in der linken Glutäalfalte. Unter dem linken
Lig. Poupartii befindet sich, der Einschusswunde entsprechend, ein ca. hühner-
eigrosser, stark pulsirender Tumor. Auscultatorisch und palpatorisch kein
Geräusch und kein Schwirren zu merken. Der Puls in der Art. tibialis antica
und postica, in der Art. poplitea deutlich fühlbar, ebenso wie auf der anderen
Seite. Keine Schwellung der Extremität. Schmerzen in dem linken Fuss.
Compressionsverband. Schiene.

30. 1. Die pulsirende Schwellung wird nicht kleiner, bleibt ebenso.
Kein Geräusch zu hören. Compression.

15. 2. Die Geschwulst pulsirt unverändert. Temp. normal. Beim An-
drücken des Stethoskops ist ein systolisches, intermittirendes Geräusch hörbar.
Beim Sitzen und Herunterlassen der Beine klagt der Pat. über Schmerzen.
Keine Stauungserscheinungen.

28. 2. Die Geschwulst bleibt und pulsirt unverändert. Ein leises systo-
lisches Geräusch nur beim Andrücken des Stethoskops hörbar. Compression.

15. 3. Chloroformnarkose. Schnitt über dem linken Lig. Poupartii zur
Unterbindung der Art. iliaca ext., diese wird freigelegt. Längsschnitt unter
dem Lig. Poupartii. Der pulsirende Tumor wird freigelegt und gehört der
Art. oruralis an. Die Arterie wird central und peripher unterbunden. Beim
Auslösen des Aneurysma stellt sich eine starke Blutung aus dem Sack ein, bis
alle abgehenden Gefässe, auch die Art. profunda femoris, unterbunden
werden. Die Vene ist fest mit dem Sack verbacken und reisst bei der
Auslösung ein, wird daher auch unterbunden und mit dem Sack reseziert.
Das Aneurysma wird exstirpirt. Die Blutung steht. Naht der Wunde.
Schienenverband. Am Abend starke Schmerzen im Bein. Beim Eleviren werden
die Zehen kalt, beim Senken der Extremität tritt die Cyanose auf. Horizontale
Lage der Extremität.

16. 3. Temp. etwas erhöht. Die Schmerzen sind geringer. Am 17. 3.
wurde meine Beobachtung durch meinen Urlaub unterbrochen.

7. Gorobez vom 122. Tambow'schen Regiment. Vulnus sclopet. fem.
sin.; Aneurysma art. fem. Verwundet am 18. 7. 04 auf ca. 400 Schritt Ent-
fernung in den linken Oberschenkel.

Nach der Verwundung ca. 30 Schritt gelaufen, darauf ist er getragen
worden ca. 6 Werst. Erster Verband auf dem Verbandplatz ohne Schiene.

Am 25. 7. ist der Pat. nach Charbin gebracht worden, ist unterwegs
3mal verbunden worden.

Status praesens. 25. 7. Kräftiger 38jähriger Mann. Normaler Organbefund. Temp. 36,8. Einschusswunde auf der vorderen Seite des linken Oberschenkels, 3 Querfinger breit unterhalb der Inguinalfalte; die Ausschusswunde hinten in der linken Glutäalgegend am Anus. Beide Schusswunden sind mit einem Collodiumverbande verklebt, heilen reactionslos. Diffuses Hämatom an der Innenseite des linken Oberschenkels, welches sich vorne hart anfühlt, pulsirt. Deutliches Schwirren palpabel. Auscultatorisch ein lautes systolisches, intermittirendes-Geräusch hörbar. Der Puls in der Art. poplitea und tibialis ant. et post. ist fühlbar, aber schwächer, als auf der anderen Seite. Keine Stauungserscheinungen. Kein Temperaturunterschied der Haut. Compression. Schiene.

30. 7. Das Hämatom schwindet am Oberschenkel. Es bleibt noch ein pulsirender, über hühnereigrosser Tumor, in dem man ein deutliches Schwirren fühlt. Auscultatorisch ist das Geräusch nach oben hin bis 3 Querfinger breit über dem Lig. Poupartii und nach unten hin bis in die Fossa poplitea hörbar.

5. 8. Der Tumor ist ca. hühnereigross, pulsirt. Deutliches Schwirren.

25. 8. Temp. normal. Wohlbefinden. Der Tumor wird kleiner. Das Geräusch ist nur noch über dem Tumor hörbar und schwindet in der Mitte des Oberschenkels. Keine Stauungserscheinungen.

19. 9. Taubeneigrosser, pulsirender Tumor. Das Geräusch nur über dem Tumor hörbar. Pat. wird nach Russland evacuirt, da er auf den operativen Eingriff nicht eingeht.

8. Wlassow, vom 1. Sibirischen Schützenregiment. Vulnus sclopet. femoris dext. Aneurysma arterio-venosum femor.

Verwundet am 1. Juni 1904, hatte darauf 20 Tage im Hospital in Kajuhan, 2 Tage in Charbin im Hospital des russischen Adels gelegen, von wo er wieder in den Krieg gegangen war. Im Regiment verblieb der Pat. vom 6. bis zum 20. Juli. Die Schmerzen und Schwellung im Bein hinderten den Pat. am Gehen und veranlassten ihn, sich ins Hospital zu begeben.

Am 28. Juli ist der Pat. bei uns aufgenommen worden.

Status praesens: Normal gebauter, 35jähriger, kräftiger Mann. Normaler Organbefund. Einschusswunde in der rechten Glutäalgegend, Ausschuss vorne, im mittl. Drittel des rechten Oberschenkels, am Innenrande des Musc. sartorius. Vorne, im oberen Drittel des r. Oberschenkels, befindet sich eine diffuse Schwellung ohne genaue Grenzen. Die palpierende Hand fühlt ein diffuses Schwirren, aber keine Pulsation des Tumors. Auscultatorisch hört man ein continuirliches aneurysmatisches Geräusch. Der Puls in der Art. tib. ant. und postica ist fühlbar. Kein besonderer Unterschied mit der gesunden Seite. Leichte Schwellung der rechten unteren Extremität und Schmerzen in derselben. Temp. normal. Compressionsverband.

Pat. geht auf keinen operativen Eingriff ein und wird am 18. August nach Russland evacuirt. Der Zustand ist unverändert.

9. Tschokunow, vom 219. Juchnowskischen Regiment. Vulnus selopet. colli et femoris dext. Aneurysma art. femor. dext.

Verwundet am 29. September mit einer Kugel. Am 4. October nach Charbin gebracht worden.

Status praesens: 40jähriger, normal gebauter Mann. Normaler Organbefund. Am Nacken, 3-Querfinger breit unterhalb des Os occipital., befinden sich zwei kleine Schusswunden in gleicher Höhe, jede ca. $1\frac{1}{2}$ Querfinger breit nach aussen von den Processus spinosi. An der hinteren Seite des rechten Oberschenkels, 12 cm unterhalb des Trochanter major, befindet sich eine kleine Einschussöffnung. Ausschusswunde vorne 4 Querfinger breit unterhalb der Inguinalfalte am inneren Rande des Musc. sartorius. Starkes diffuses Hämatom an der hinteren Seite der unteren Hälfte des Oberschenkels und des oberen Drittels des Unterschenkels. Im mittl. Drittel des r. Oberschenkels befindet sich vorne ein pulsirender Tumor, in dem man auscultatorisch ein intermittirendes systolisches Geräusch vernimmt. Der Puls in den peripheren Arterien ist fühlbar fast ohne Unterschied mit der anderen Seite. Keine Stauungserscheinungen in der Extremität. Compressionsverband.

10. 10. Das Hämatom schwindet, die Conturen des pulsirenden Tumors werden deutlicher.

23. 10. Pat. lässt sich nicht operiren und wird nach Russland evacuirt.

10. Bolotnikow, Offizier des 139. Morschanskyschen Regiments. Vulnus sclopet. femoris sin. Aneurysma arterio-venosum.

Mit einer Kugel am 28. September 1904 verwundet. Am 4. October nach Charbin gebracht. Der erste Verband ohne Schiene. Sofort nach der Verwundung Schwellung und Gefühl der Schwere im Bein aufgetreten.

Status praesens: 26jähriger, normal gebauter, kräftiger Mann. Normaler Organbefund. Einschuss auf der Innenseite des linken Oberschenkels an der Grenze des mittl. und unteren Drittels. Ausschuss in derselben Höhe an der Aussenseite des Oberschenkels. Der Knochen ist verletzt, aber nicht gebrochen. An der Grenze des mittl. und unteren Drittels des linken Oberschenkels an der vorderen Innenseite ist eine derbe Schwellung fühlbar, deren Grenzen nicht deutlich markirt sind. Die Schwellung pulsirt, die palpierende Hand fühlt ein deutliches Schwirren. Auscultatorisch ein deutliches, sausendes, continuirliches Geräusch. Der Puls in den peripheren Gefässen ist fühlbar, der Unterschied mit der gesunden Seite ist kaum merkbar. Keine Schwellung der Extremität. Geringe Schmerzen. Compressionsverband. Temp. normal.

20. 10. Der pulsirende Tumor nimmt an Grösse zu. Die Schmerzen werden stärker. Keine Stauungserscheinungen in der Extremität.

3. 11. Das Aneurysma ist bedeutend gewachsen, die Schmerzen im Bein nehmen zu. Geringe Schwellung des Unterschenkels. Operation. Chloroformnarkose. Esmarch'scher Schlauch. Längsschnitt über dem Tumor, der breit freigelegt wird. Die Muskulatur ist blutig imbibirt. Die Art. und Vena femoralis, die an dem Aneurysma theilhaftig sind, werden central und peripher vom Sack unterbunden. Die abgehenden Aeste werden während des Auslösens des Sackes unterbunden. Die Wand des Sackes ist leicht einreissbar und ist nur vorne deutlich ausgesprochen. Der Sack breitet sich zur hinteren Oberschenkelmuskulatur hin aus und besitzt hier hinten keine ausgesprochene

Wand, die sich auslösen liesse. Die ganze Höhle ist circa über faustgross. Nach der Exstirpation des Sackes erweist es sich, dass die Arterie und die Vene mit dem Sacke communiciren. Lockere Tamponade der Höhle. Naht der Wunde. Schienenverband. Am Abend normale Farbe der Zehen, die sich etwas weniger warm anfühlen, als auf der gesunden Seite.

4. 11. Temp. 37,2—38,0. Geringe Schmerzen in der Wunde. Sonst Wohlbefinden.

5. 11. Temp. 37,2—37,6. Wohlbefinden. Keine Schmerzen. Normale Temperatur. Normale Farbe der Zehe.

6. 11. Temp. 31,1—37,7. Verbandwechsel. Die Tampons werden entfernt. Schienenverband. Die Wunde sieht reactionslos aus.

7. 11. Temp. 37,1—37,7. Wohlbefinden.

8. 11. Temp. 36,5—37,1. Vom 8. 11. normale Temperatur.

15. 11. Verbandwechsel. Die Nähte werden entfernt. Die Wunde per primam bis auf die kleine Tamponstelle verheilt. Keine Secretion. Verband-

22. 11. Bad. Verbandwechsel. Kleiner Granulationsstreifen an der Tamponstelle. Sonst lineäre Narbe. Die Function des Kniegelenks ist zur Hälfte eingeschränkt, die Bewegungen im Kniegelenk schmerzhaft. Massage. Bewegungen. In den peripheren Gefässen kein Puls fühlbar.

28. 11. Die Wunde verheilt. Der Verband wird fortgelassen. Massage. Bewegungen.

4. 12. Pat. geht etwas mit einem Stock umher. Keine Schmerzen. Die Wunde ist verheilt. Die Function des Kniegelenks ist noch etwas eingeschränkt. Flexion activ bis 90°.

5. 12. Pat. wird nach Russland evacuir.

11. Iwaschkin. Vulnus sclopet. femoris dext. Aneurysma arterio-venosum. Verwundet am 28. September 1904. Am 5. October wird der Pat. nach Charbin gebracht. Normal gebauter, kräftiger Mann. Die Schusscanalrichtung an der Grenze des unteren und des mittleren Drittels des rechten Oberschenkels von vorne innen nach hinten unten aussen. Hämatom und Schwellung an der Innenseite des unteren Drittels des rechten Oberschenkels. Hier wölbt sich ein pulsirender Tumor vor, in dem die Hand ein Schwirren palpirt. Auscultatorisch hört man ein continuirliches Geräusch über dem Tumor. Keine Schwellung, keine Beschwerden in der Extremität beim Liegen. Compressionsverband. Das Aneurysma bleibt unverändert.

Am 1. 11. Operation. Chloroformnarkose. Längsdurchschnitt über dem Tumor. Das Aneurysma wird freigelegt. Die Arterie und Vene sind an dem Sack theilhaftig und werden central und peripher vom Sack unterbunden. Unterbindung der abgehenden Aeste. Der Sack circa faustgross, erweitert sich hauptsächlich nach hinten, reisst leicht ein, ist aber von einer richtigen Wand umgeben, die sich nach der Entfernung der Blutcoagula leicht auslöst. Der Sack scheint hauptsächlich auf Kosten der Vene gebildet zu sein, nachdem eine Communication zwischen der Vene und der Arterie entstanden war. Nach der Auslösung des Sackes wird der Schlauch abgenommen. Die Blutung steht. Lockere Tamponade. Naht der Wunde. Schienenverband.

3. 11. Temperatur normal. Der Fuss ist warm. Keine Beschwerden. Die Tampons werden entfernt. Schienenverband.

9. 11. Verbandwechsel. Alle Nähte sind vollständig trocken, werden entfernt. Die Wunde bis auf die Tamponstelle per primam verheilt. Wohlbefinden. Keine Schmerzen.

20. 11. Die Wunde fast verheilt. Massage. Bäder. Bewegungen. Das Kniegelenk wenig versteift. Wohlbefinden.

25. 11. Pat. geht mit einem Stock umher. Der Puls ist in den peripheren Gefässen nicht fühlbar. Keine Schwellung, keine Schmerzen im Bein. Keine Beschwerden. Die Function des Kniegelenks fast normal. Pat. wird nach Russland evacuirt.

12. Constantinow. Vulnus sclopet. femoris sin. Aneurysma arteriae femoralis. Verwundet am 3. October mit einer Kugel. Den ganzen Tag über hat der Pat. auf dem Schlachtfelde gelegen, darauf bei Dunkelheit ist er 1 Werst gekrochen; die folgenden 3 Werst bis zum Verbandplatze wurde er geführt. In der Nacht auf dem Verbandplatze angelangt, musste er bis zum nächsten Morgen auf den Verband warten. Um die Mittagszeit des zweiten Tages der erste Verband ohne Schiene, darauf der weitere Transport. Am 11. October wird der Pat. nach Charbin gebracht.

Status praesens: Grosser, kräftiger Mann. Normaler Organbefund. Ein- und Ausschusswunden im unteren Drittel des linken Oberschenkels in der Richtung von innen nach aussen. Starke Schwellung im unteren Drittel des linken Oberschenkels und Hämatom, das sich nach unten zur Fossa poplitea hin erstreckt. Pat. klagt über Schmerzen im Bein. Der Puls in den peripheren Gefässen ist schwächer als auf der gesunden Seite. Keine Cyanose, keine Stauung peripher. Das ganze untere Drittel des linken Oberschenkels fühlt sich hart an. Auscultatorisch hört man ein aneurysmatisches intermittirendes Geräusch.

12. 10. Pat. klagt über starke Schmerzen im Bein und zunehmende Schwellung im unteren Drittel des linken Oberschenkels. Compressionsverband. Eisbeutel. Schiene. Hochlagerung der Extremität.

Vom 20. 10. bis 10. 11. nimmt die Schwellung im Oberschenkel etwas zn. Dazwischen Schmerzen.

10. 11. Plötzlich treten Schmerzen im Bein auf. Die Schwellung im Oberschenkel hat bedeutend zugenommen. Angina, leichte Temperatursteigerung, am Abend bis 38°. Compression. Eisbeutel.

16. 11. Pat. klagt um die Mittagszeit über plötzlich auftretende starke Schmerzen im Bein. Die starke Schwellung und Spannung hat sich auf den ganzen Oberschenkel hin bis nach oben ausgebreitet. Der linke Oberschenkel ist in seiner ganzen Ausdehnung viel umfangreicher als der rechte. Starke Spannung der Haut. Pat. sieht anämisch aus. Puls klein, beschleunigt.

Es wird sofort zur Operation geschritten. Chloroformnarkose. Esmarchscher Schlauch. Operateur: Dr. W. Borissow. Längsschnitt an der Innenseite des linken Oberschenkels im unteren Drittel. Starke blutige Durchtränkung der Weichtheile. Es wird das Aneurysma freigelegt; die Vene lässt sich

vom Sack nicht trennen und scheint mitbetheiligt zu sein. Unterbindung der Arteria und Vena femoralis central und peripher vom Aneurysma. Faustgrosser Sack wird ausgelöst. Die Wand ist nur zum Theil vorhanden. Nachdem das Aneurysma exstirpirt ist, erweist es sich, dass die Vene mit dem Sack fest verbacken ist, aber mit demselben nicht communicirt. Der Schlauch wird abgenommen, die Blutung steht bald. Lockere Tamponade der grossen Höhle, die sich hauptsächlich nach hinten ausbreitet. Naht der Wunde. Schienenverband. Am Abend wird die Zehe ebenso warm wie auf der gesunden Seite. Geringe Schmerzen.

18. 11. Verbandwechsel. Etwas reichliche Secretion. Der Tampon wird entfernt. Schienenverband.

21. 11. Leichte Temperatursteigerung. Unbedeutende Secretverhaltung in der Tiefe. Es wird ein Gazestreifen wieder eingeführt. Keine Schmerzen. Wohlbefinden.

24. 11. Verbandwechsel. Die Nähte werden entfernt, sind alle trocken und reactionslos. Die Wunde bis auf die Tamponstelle per primam verheilt. Geringe Secretion aus der Tiefe. Kleiner Gazestreifen.

30. 11. Der Tampon wird entfernt. Temperatur normal. Wohlbefinden.

5. 12. Bäder. Leichte Massage. Die Wunde heilt gut. Keine Beschwerden. Pat. geht umher und wird mit einer unbedeutend eingeschränkten Function des Kniegelenks nach Russland evacuir.

13. Matrossow. Vulnus sclopet. femoris dext. et arteriae profundae femoris. Verwundet mit einer Kugel am 3. Februar 1905 bei Sandepu auf circa 1500 Schritt Entfernung. Erster Verband auf dem Schlachtfelde von einem Feldscheer angelegt. Darauf ist der Pat. zum Verbandplatz getragen worden, wo ein zweiter ohne Schiene angelegt worden ist. Am 14. Februar nach Charbin gebracht.

Status praesens: Mittlgrösser, hagerer, 32jähriger Mann. Starker Trinker. Normaler Organbefund. Einschusswunde an der Innenseite des rechten Oberschenkels, 3 Querfinger breit nach innen vom Gefässstrang, 5 Querfinger breit unterhalb der Inguinalbeuge. Die Einschusswunde ist von der Grösse eines 15 Kopekenstückes. Aus der Wunde ergiessen sich in kleiner Menge Blutcoagula. Keine Zeichen von Aneurysma. Temperatur normal. Die Kugel scheint an der Innenseite des Oberschenkels in den Weichtheilen durchföhlbar zu sein. Schienenverband.

18. 2. Um 5 Uhr Nachmittags ist der Verband durchgeblutet. Pat. sieht anämisch aus. Puls beschleunigt. Schwächegeföhl, Schwindel. Operation unter Chloroformnarkose. Längsschnitt an der Innenseite des rechten Oberschenkels. Es wird eine grosse, tiefe Höhle eröffnet, die mit coagulirtem Blut und Granulationen ausgefüllt ist. Die Musculatur in der Umgebung ist blutig imbibirt und morsch. Man kann das Lumen der Art. profunda femoris in der Tiefe nicht finden. Wohl wird in der Höhle eine nicht deformirte kleinkalibrige Kugel gefunden, deren Nickelmantel nicht die Nickelfarbe besitzt, sondern dunkelbraun-schwarz aussieht. Es wird ein Schnitt unter dem Lig. Poupartii gemacht und die Art. femoralis oberhalb unterbunden. Tamponade der grossen

Höhle. Die Wunde unter dem Lig. Poupartii wird mit ein Paar Nähten locker geschlossen. Die Blutung stand vollständig. Schienenverband.

19. 2. Hohe Temperatur. Puls schwach, beschleunigt. Pat. sieht anämisch aus. Trockene Zunge.

20. 2. Temperatur hoch. Verbandwechsel. Die Nähte werden entfernt, die Wunde sieht septisch aus, die Musculatur in der Höhle ist morsch und verfärbt. Neue Tampons. Schienenverband.

21. 2. In der Nacht tritt eine Blutung aus der grossen Höhle auf. Temperatur hoch. Puls beschleunigt, klein. Schlechtes Aussehen des Pat. Das rechte Bein wird im oberen Drittel amputirt.

22. 2. Die Schwäche nimmt zu. Icterus. Septischer Zustand.

23. 2. Um 4 Uhr Nachmittags Exitus letalis.

Autopsie am 24. 2. Schlaffes Herz. Fettdegeneration der Leber und der Nieren. Kleine Milz. Die ganze Musculatur in der Umgebung der grossen Höhle im Oberschenkel ist nekrotisch. Aus der Musculatur lassen sich Luftblasen herausdrücken. Arteria profunda femoris erweist sich in der Tiefe der Höhle als quer durchschossen und das centrale Ende befindet sich in einer nekrotischen, zerfallenen Gewebsmasse.

14. Sviposch. Vulnus sclopet. femoris dext. Aneurysma arterio-venosum art. popliteae. Verwundet am 20. August 1904. In Charbin aufgenommen am 27. August 1904.

Status praesens: Mittelgrosser, hagerer, bleich aussehender 35jähr. Mann. Normaler Organbefund. Einschusswunde über dem Condylus int. des rechten Oberschenkels. Ausschuss hinten aussen in der Höhe des Condylus ext. femoris. Temperatur hoch. Starke Schmerzen im Bein. Schwellung und starkes Hämatom im unteren Drittel des rechten Oberschenkels und in der Fossa poplitea. Besonders stark ist die Schwellung an der Innenseite über dem Condylus int., wo der Knochen sehr druckempfindlich ist. Keine Symptome eines Aneurysmas. Die Function des Kniegelenks ist bedeutend eingeschränkt. Schienenverband.

5. 9. Pat. klagt über starke Schmerzen im rechten Bein. Die Schwellung in der Umgebung des Condylus int. femoris hat zugenommen. Derbe Infiltration dieser Gegend. Starke Druckempfindlichkeit des Knochens. Temperatur 38,2 am Abend

9. 9. Da die Schmerzen und die Druckempfindlichkeit des Knochens sich steigern, die Temperatur nicht abfällt, wird eine Infection des Femur angenommen und unter Chloroform incidirt. Man kommt an der Innenseite des Oberschenkels an eine grosse mit Blut gefüllte Höhle. Der Schusscanal führt an die hintere Seite des Knochens, der hier zersplittert ist und daher an dieser Stelle aufgemeisselt wird. In der ganzen Umgebung ist der Knochen erweicht, das Mark hyperämisch, nirgends Eiter. Tamponade der Knochenhöhle. Der Schlauch wird abgenommen, darnach stellt sich eine starke Blutung ein, die aus der Art. poplitea stammt. Der Schlauch wird wieder angelegt, und es erweist sich, dass die Kugel durch den Knochen nach hinten durchgegangen war und die vordere Peripherie der Arteria und Vena poplitea verletzt hatte. Der

Schnitt wird in die Fossa poplitea erweitert; die ganze Fossa poplitea ist mit Blutcoagula ausgefüllt. Die Arteria und Vena poplitea werden central und peripher unterbunden. Tamponade der Wunde. Schienenverband.

10. 9. Die Temperatur fällt nicht ab. Pat. klagt über Schmerzen im Bein. Die Zehen sind kalt.

13. 9. Hohe Temperatur. Schlechtes Aussehen des Pat. Gangrän der Peripherie der rechten unteren Extremität.

Die Extremität wird in Chloroformnarkose im Oberschenkel amputirt. Darauf fällt die Temperatur ab. Normaler Wundverlauf. Pat. wird nach Russland evacuirt.

15. Gamajunow vom 12. Sibirischen Schützenregiment. Vulnus sclopet. Aneurysma art. popliteae sin. Verwundet mit einer Kugel am 18. 4. 04 bei Tjurenstchen. Am 30. 4. 04 ist der Pat. im Militärhospital in Charbin aufgenommen worden, von wo er 30. 5. evacuirt wurde. Auf dem Bahnhof traten starke Schmerzen im Bein auf und der Pat. wurde in unser Hospital gebracht.

Status praesens am 30. 5. 04: Die Ein- und Ausschusswunden sind verheilt. In der Fossa poplitea links palpiert man einen Tumor, der sich vorwölbt und die ganze Fossa poplitea ausfüllt. Die Hand fühlt ein deutliches Schwirren. Auscultatorisch ein lautes, sausendes, continuirliches Geräusch hörbar, das am Unterschenkel und bis zur Hälfte des Oberschenkels zu hören ist. Der Puls in der Art. tibialis ant. und post. ist um die Hälfte schwächer als auf der gesunden Seite. Starke Schmerzen im linken Unterschenkel. Compression.

7. 6. Die Schwellung in der linken Fossa poplitea wird grösser. Der Puls in der Art. tibialis ist kaum fühlbar.

16. 6. Operation. Chloroformnarkose. Schlauch. Längsschnitt in der Fossa poplitea. Freilegung des Aneurysmas, das etwa faustgross ist. Unterbindung der Art. und Vena poplitea central und peripher vom Aneurysma. Exstirpation des Sackes, der sehr leicht einreiss und nur zum Theil eine ausgesprochene Wand besitzt. Nach der Exstirpation erweist es sich, dass der Sack nach vorne hin von der Art. poplitea liegt und nur mit der Arterie communicirt. Das Lumen der Arterie erweitert sich aber unterhalb dieses Sackes zu einem abgeschlossenen, haselnussgrossen Saack, der an der Theilungsstelle der Art. poplitea liegt und mit den beiden Venen, in die sich die Vena poplitea theilt, communicirt. Peripher wird daher die Art. tibialis antica und der Truncus tibio-peronealis unterbunden. Der Nervus tibialis posticus ist durch eine derbe, feste Narbe mit dem Sack verbacken und muss vorsichtig gelöst werden. Lockere Tamponade der Höhle, die wenig blutet, nachdem der Schlauch abgenommen ist. Naht der Wunde. Schienenverband. Am Abend Temperatur 38,1. Husten mit eitrig-schleimigem Auswurf. Priessnitz. Die Zehen werden warm und sind normal gefärbt.

17. 6. Pat. klagt über Schmerzen im Bein. Temperatur 37,7—38,0. Husten. Codeini 0,03.

18. 6. Temperatur normal. Geringe Schmerzen.

19. 6. Verbandwechsel. Der Tampon wird entfernt, die Wunde hat reichlich secernirt. Kleiner Gazestreifen wird noch eingeführt. Die Extremität ist warm.

24. 6. Verbandwechsel. Die Nähte werden entfernt. Die Wunde per primam verheilt bis auf die Tamponstelle. Schmerzen im Hacken.

28. 6. Die Wunde fast verheilt. Bäder, Massage, Bewegungen.

7. 7. Die Wunde verheilt. Schmerzen im Hacken. Pat. geht etwas umher. Die Function des Kniegelenks ist zur Hälfte eingeschränkt. Die Musculatur ist etwas atrophisch. Massage, Bäder.

25. 12. Pat. geht an einem Stock. Kein Puls in den peripheren Gefässen. Die Function des Kniegelenks noch nicht normal. Extension bis 160° , Flexion bis 80° . Pat. wird nach Russland evacuiert.

16. Kasakow vom 22. Sibirischen Schützenregiment. *Vulnus sclopet. cruris dext.* *Aneurysma arterio-venosum art. popliteae.* Verwundet am 18. 4. 04 mit einer Kugel auf 600 Schritt Entfernung. Den ersten Verband hat sich der Pat. selbst angelegt; ohne die Umgebung der Wunden zu säubern, hat der Pat. die Wunden mit dem Zeug verbunden, das ihm statt der Socken zum Einwickeln der Füße gedient hatte. Darauf ist der Pat. 10 Werst zu Fuss gegangen, wonach er von einem Arzt verbunden worden ist. Am 29. 4. 04 ist der Pat. nach Charbin gebracht worden.

Status praes.: Einschuss an der Aussenseite des oberen Drittels des rechten Oberschenkels. Ausschuss in derselben Höhe an der Innenseite. Beide Wunden heilen unter einem trockenen Schorf. Starkes diffuses Haematom längs der ganzen Wadenmusculatur, die sich derb anfühlt. Temperatur normal. Schmerzen im Bein. Keine Anzeichen eines Aneurysmas bemerkt.

7. 5. Unter Compression und leichter Massage vertheilt sich das Haematom am Unterschenkel. Die Schwellung nimmt ab. Pat. erkrankt an schwerer Dysenterie und wird in die therapeutische Abtheilung übergeführt, wo er bis zum 1. 7. 04 verbleibt.

Am 1. 7. wird er wieder in die chirurgische Abtheilung aufgenommen, wo sich bei der Untersuchung ein deutliches, fühlbares Schwirren in der Fossa poplitea herausstellt. Auscultatorisch hört man ein continuirliches, aneurysmatisches Geräusch. Schmerzen beim Gehen. Keine Stauungsercheinungen. Der Puls in den peripheren Gefässen ist schwächer als links. Es ist kein Tumor in der Kniekehle zu fühlen. Die Schwellung im rechten Unterschenkel ist zurückgegangen. Compression.

20. 7. Das Aneurysma besteht unverändert.

27. 7. Operation. Chloroformnarkose. Schlauch. Längsschnitt in der rechten Fossa poplitea. Die Poplitealgefässe werden freigelegt. Gerade über der Theilungsstelle der *Art. poplitea* ist die Arterie mit der Vene durch eine derbe Narbe fest verbacken, der *Nervus tibialis posticus* ist in die feste Narbe mit hineingezogen und muss ausgelöst werden. Die *Art. poplitea* wird oberhalb und unterhalb der Narbe noch vor der Theilung unterbunden. Da die Vene sich in keiner Weise ablösen lässt, wird sie auch oberhalb der Narbe unterbunden; ihre beiden Verzweigungen werden unterhalb der Narbe unterbunden. Die Narbe wird extirpirt und es erweist sich, dass die *Art.* und die *Vena poplitea* an dieser Stelle durch die Narbe fest verbacken sind und miteinander communiciren. Es besteht kein aneurysmatischer Sack, nur befindet sich in der Knie-

kehle vor den Gefässen coagulirtes Blut in geringer Menge. Lockere Tamponade der Höhle. Naht der Wunde. Schienenverband.

29. 7. Entfernung des Tampons. Trockene Wunde. Warme unverfärbte Extremität. Normale Temperatur.

4. 8. Verbandwechsel. Entfernung der Nähte. Prima intentio. Wohlbefinden.

7. 8. Bäder. Massage. Normaler Verlauf. Die Function des Kniegelenks bessert sich. Pat. fängt an, umherzugehen. Kein Puls in den peripheren Gefässen. Pat. wird nach Russland evacuirt.

17. Gawrilow. Der Krankbogen fehlt. Das Präparat des Aneurysma arterio-venosum art. popliteae befindet sich in Verwahrung.

Operation am 17. 8. 04. Chloroformnarkose. Schlauch. Längsschnitt in der Fossa poplitea, das Aneurysma wird freigelegt und nach Unterbindung der Gefässe central und peripher extirpirt. Bei der Auslösung reisst der Sack an einigen Stellen leicht ein, sonst ist die Wand deutlich ausgesprochen und der Sack ca. hühnereigross auf Kosten der Vene gebildet. Das Aneurysma befindet sich fast an der Theilungsstelle des Art. poplitea, so dass peripher die Art. tibialis antica und der Truncus tibio-peronealis unterbunden werden. Beim Aufschneiden des Sackes sieht man, dass die Arterie durch eine Oeffnung an der hinteren äusseren Peripherie mit dem aneurysmatischen Sack, der auf Kosten der Vene gebildet ist, communicirt.

Die Wunde heilt per primam. Normaler Verlauf. Pat. geht umher bei guter Function der Extremität und wird nach Russland evacuirt.

18. Saardin. Vulnus sclopet. cruris. Aneurysma arterio-venosum art. popliteae.

Vor der Operation starke Schwellung und Oedem des ganzen Unterschenkels. Deutliches Schwirren in der Fossa poplitea. Auscultatorisch sausendes Geräusch. Peroneuslähmung.

Operation am 12. 10. 04. Chloroformnarkose. Schlauch. Längsschnitt in der Fossa poplitea. Freilegung des Aneurysmas. Deutlicher Sack, ca. 1 cm weit, über der Theilungsstelle der Art. poplitea. Unterbindung central und peripher der Art. und Vena poplitea. Auslösung des Sackes, der über hühnereigross auf Kosten der Vene gebildet ist. Am Präparat sieht man in den Sack sowohl die Arterie als auch die Vene einmünden. Die Communication ist durch einen Defect in der hinteren Wand der Art. und der Vena poplitea hergestellt.

Wegen der starken Schwellung und Spannung am Unterschenkel werden Längsincisionen gemacht. Aus den Entspannungsschnitten fliesst reichlich seröse Flüssigkeit ab. Tamponade. Naht der Wunde. Schienenverband. Normaler Verlauf. Bei der Evacuation nach Russland besteht eine geringe Atrophie der Musculatur des Unterschenkels und Peroneuslähmung. Kein Puls in den peripheren Gefässen. Eingeschränkte Function des Kniegelenks. (Ausführlicher Krankbogen fehlt.) Das Präparat wird aufbewahrt.

19. Gratschew. Vulnus sclopet. cruris sin. Aneurysma arterio-venosum art. popliteae.

Verwundet mit einer Kugel am 20. 8. 04 auf ca. 300 Schritt Entfernung.

Aufgenommen im Hospital in Charbin am 27. 8. 04. Einschusswunde 2 Querfinger breit über dem Condylus int. femoris. Ausschusswunde 1 Querfinger breit über dem Köpfchen der Fibula. Man fühlt ein deutliches Schwirren in der Fossa poplitea, die von einem diffusen Tumor eingenommen ist. Auscultatorisch lautes, continuirliches Geräusch. In den peripheren Gefässen kein Puls zu fühlen. Starke, derbe Schwellung des ganzen linken Unterschenkels. Starke Schmerzen in der Extremität. Compressionsverband.

15. 9. Trotz des Liegens und der Compression ist der Zustand der Extremität wenig verändert. Venöse Stauung in den Hautvenen des linken Unterschenkels. Schmerzen in der Extremität.

16. 10. 04. Operation. (Operateur: Dr. W. Borissow). Chloroformnarkose. Schlauch. Längsincision in der Fossa poplitea. Freilegung des Sackes. Unterbindung der Art. und Vena poplitea central und peripher vom Aneurysma. Exstirpation. Am Präparat sieht man, dass der ca. gänseeigrosse Sack vor den Gefässen liegt, auf Kosten der Vene gebildet ist und dadurch entstanden ist, dass ein Defect in der vorderen Wand der Arteria und Vena poplitea besteht. Durch diese Oeffnung münden die beiden Gefässe in den Sack hinein. Der Sack reisst bei der Auslösung an einigen Stellen ein, da die Wand nicht überall gleich ausgesprochen ist. Der Nervus tibialis posticus ist fest in der Narbe eingebackend und lässt sich schwer vom Aneurysma trennen. Lockere Tamponade der Höhle. Naht der Wunde. Am Unterschenkel werden der Länge nach Entspannungsschnitte angelegt, aus denen reichlich seröse Flüssigkeit abfließt. Die Wunde heilt reactionslos. Die Schmerzen halten sehr lange nach der Operation trotz der Bäder und Massage im Bein an. Am Hacken hat sich ein fünfkopekenstückgrosser trockener Decubitus gebildet, der sehr langsam heilt. Die Musculatur ist atrophisch. Die Function des Kniegelenks bessert sich langsam. Pat. wird nach Russland evacuirt.

20. Jegorow vom 148. Kaspischen Regiment. Vulnus sclopet. manus dext. et cruris utriusque. Aneurysma arteriae popliteae sin. Verwundet mit einer Kugel auf circa 400 Schritt Entfernung bei Schaché am 10. October 1904. Nach 4 Stunden der erste Verband vom Feldscheer angelegt; Pat. hatte viel Blut bis dahin verloren. Am 10. October ins Hospital in Charbin aufgenommen.

Status praesens: 31jähriger Mann von mittlerem Wuchs, von schlechtem Ernährungszustande, anämisch aussehend. Einschuss an der inneren hinteren Seite des rechten Unterschenkels in der Mitte des oberen Drittels. Ausschuss circa 3 Querfinger breit niedriger an der hinteren Aussenseite des Unterschenkels. Einschuss am linken Unterschenkel an der Grenze der äusseren und hinteren Peripherie 1 Querfinger breit unterhalb des Condylus ext. femoris. Ausschuss an der Innenseite der Fossa poplitea 1 Querfinger breit unterhalb der Beuge. In der linken Fossa poplitea fühlt man eine deutliche Pulsation; der Tumor ist circa hühnereigross und lässt sich deutlich abgrenzen. Auscultatorisch ist ein intermittirendes Geräusch hörbar. Der Puls in den peripheren Gefässen besteht ebenso wie auf der anderen Seite. Die Wunden heilen

reactionslos unter dem Schorf. Temperatur normal. Organbefund normal. Schmerzen in den Unterschenkeln. Compressionsverband.

24. 10. Die Pulsation deutlich nach wie vor. Der Tumor in der Fossa poplitea wird grösser.

9. 11. Operation. Chloroformnarkose. Schlauch. Längsincision in der linken Fossa poplitea. Das Aneurysma wird freigelegt; die Arteria poplitea wird central vom Sack und peripher unterbunden. Die Vene lässt sich nicht vom Sack trennen und scheint beteiligt zu sein, sie wird auch unterbunden. Extirpation. Am Präparat sieht man, dass das Aneurysma sich an der hinteren, inneren Peripherie der Art. poplitea ausgebildet hat, wo ein Defect in der Arterie besteht. Die Vene ist fest mit der Wand des Aneurysma verbunden und liegt demselben hinten auf, communicirt aber nicht mit dem Sack, dessen Wand nur in der Nähe des Gefässes ausgebildet ist, weiter zur Peripherie hin aber sich in der Musculatur verliert und zum Theil durch die Musculatur ersetzt wird. Lockere Tamponade der Höhle. Naht der Wunde. Schienenverband.

11. 11. Temp. 36,8—37,2. Verbandwechsel. Der Tampon wird entfernt. Die Wunde sieht reactionslos aus.

17. 11. Verbandwechsel. Temp. 36,8—37,1. Die Nähte werden entfernt. Die Wunde per primam verheilt, bis auf die kleine Tamponstelle. Kleiner Verband.

19. 11. Wohlbefinden. Temperatur normal. Guter Zustand der Extremität. Keinerlei Klagen. Pat. wird nach Russland evacuir.

21. Scheljesnikoff vom 219. Jachnowsky'schen Regiment. Vulnus sclopet. cruris utriusque. Aneurysma art. peroneae. Verwundet am 1. October 1904 mit einer Kugel auf circa 800 Schritt Entfernung bei Schaché. Der erste Verband sofort von Soldaten angelegt; der zweite nach 2 Stunden von einem Arzt; die Umgebung der Wunde ist nicht gewaschen worden. Pat. hatte viel Blut verloren. Am 8. October 1904 wird Pat. ins Hospital in Charbin aufgenommen.

Status praesens: 29jähriger, grosser, kräftiger Mann. Einschuss im unteren Theil des oberen Drittels des rechten Unterschenkels vorne 1 Querfinger breit nach aussen vom Rande der Tibia. Ausschuss in der Mitte des hinteren Peripherie des oberen Drittels des rechten Unterschenkels. Starkes diffuses Hämatom in der Umgebung, starke Schwellung der Wadenmusculatur. Temp. 36,0—37,8. Beschwerden beim Uriniren. Schmerzen in der Blase. Trüber Urin. Keine Zeichen einer Gonorrhoe. An der Innenseite des mittleren Drittels des linken Unterschenkels ein Streifschuss, der fast verheilt ist. Verband. Salol 0,8.

Vom 12. bis 18. 10. Temperatursteigerungen bis 38,4°. Sonst Wohlbefinden. Die Schwellung am rechten Unterschenkel geht zurück. Es wölbt sich jetzt deutlich die Schwellung vorne am Rande der Tibia vor, wo man ein leises aneurysmatisches Geräusch auscultatorisch nachweisen kann. An der hinteren Peripherie der Schwellung ist das Geräusch viel deutlicher hörbar, so dass die Schwellung der Art. peronea anzugehören scheint. Mit der Hand ist kein Schwirren zu palpiren. Der Tumor pulsirt nicht.

24. 10. Die Blasenbeschwerden sind geschwunden. Temperatur normal. Wohlbefinden. Die Schwellung am rechten Unterschenkel nimmt ab.

1. 11. Operation unter Chloroformnarkose. Operateur Prof. Zoëge von Manteuffel als Gast. Schlauch. Längsincision an der hinteren Seite im oberen Drittel des rechten Unterschenkels. Nach Ablösung der Muskeln, Gastrocnemius und Soleus, gelangt man an das Aneurysma, das hinter der Fibula liegt und faustgross ist. Der Sack hat eine dünne Wand, die leicht einreissst. Nach Entfernung der Blutcoagula erweist es sich, dass sowohl die Arteria wie die Vena peronea in den Sack einmünden. Centrale und periphere Unterbindung der Gefässe. Extirpation des Aneurysma, das nur zum Theil mit der Wand entfernt werden kann. Nachdem der Schlauch abgenommen wird, wird die Blutung gestillt. Lockere Tamponade der Höhle. Schienenverband.

3. 11. Verbandwechsel. Entfernung des Tampons. Temperatur normal. Keine Beschwerden.

11. 11. Entfernung der Nähte. Die Wunde per primam verheilt.

29. 11. Die Wunde vollständig verheilt. Pat. geht umher. Leichtes Oedem am Fuss. Bäder. Massage.

5. 12. Pat. wird nach Russland evacuir.

22. Anusiewitsch, Grenzwachesoldat. Vulnura sclopet. capitis et regionis scapulae dext. Vulnus art. carotidis internaë dext. Verwundet am 20. März 1904 Morgens von den Chunchusen in einem Dorf aus einer nahen Entfernung von ca. 60 Schritt, wahrscheinlich mit einer Mantelkugel. Der erste Verband sofort vom Feldscher angelegt. Gegen 11 Uhr Abends nach Charbin gebracht, wo von uns sofort ein Verband angelegt wurde, nachdem die Umgebung der Wunden rasirt und gewaschen worden war. Pat. verblieb mit diesem Verbands im Sanitätszuge auf der Station, wohin er ohne Bewusstsein gebracht wurde, bis zum 23. März 1904 in diesem Zustande. Am 23. 3. 04 wurde der Pat. in unser Hospital transportirt.

Status praesens: Kräftiger, grosser junger Mann, von gutem Ernährungszustande. Pat. ist ohne Besinnung, tobt und lässt sich im Bett nicht halten. Temp. 37,7°. Puls 80, von kräftiger Spannung, etwas hart. Am Kopf des Pat. sind folgende Verwundungen zu constatiren: eine kleine Einschussöffnung an der Nase, gerade über dem Nasenbein. An der rechten Wange am Unterkieferwinkel befindet sich eine grössere Wunde mit zerrissenen Rändern, von der Grösse eines Dreikopekenstückes, die der Ausschusswunde entsprechen könnte. Das linke Auge ist vollständig zersört. Die Augenlider des linken Auges tragen die Spuren einer streifenden Verwundung, die Cornea ist perforirt. Hinter der linken Ohrmuschel vor dem Processus mastoideus befindet sich eine Schusswunde, die als die Ausschusswunde für die Kugel betrachtet werden kann, die in das linke Auge hineingegangen ist. Der rechte Oberkiefer und das rechte Os zygomaticum weisen deutliche Crepitation auf. Auf dem Kopf der Sutura sagittalis entsprechend, 4 cm von einander entfernt, befinden sich zwei runde, kleine, reaktionslose Wunden. Die Haut in ihrer Umgebung ist ödematös geschwellt, Hämatom in der Umgebung. Der Knochen ist unter diesen beiden Wunden nicht verletzt. Auf dem Rücken in der Gegend der

rechten Scapula befinden sich zwei Schusswunden: eine unter der Crista scapulae, circa 1 cm im Durchmesser gross; die zweite von der Grösse eines 50 Kopekenstückes, von unregelmässiger Gestalt, mit zerrissenen Rändern am unteren Scapularwinkel. Blutig-seröse Secretion in geringer Menge entleert sich aus diesen Wunden. Starke blutig-seröse Secretion aus dem rechten Nasenloch. Starke Schwellung. Oedem der Augenlider des rechten Auges. Blutergüsse in den Augenlidern und in der Conjunctiva des rechten Auges.

24. 3. Verbandwechsel. Temp. 37,5—37,5. Pat. ist ohne Besinnung, tobt, reisst sich mehrfach den Verband ab.

25. 3. Temp. 38,8—39,1.

26. 3. Ol. ricini. Temp. 38,2—38,4.

27. 3. Temp. 37,9—39,0.

28. 3. Täglich Verbandwechsel. Der Zustand unverändert. Fluctuation in der Gegend der rechten Scapula. Die Secretion der Wunden ist aber nicht eitrig. Temp. 37,8—39,4.

29. 3. Bad. Chloroformnarkose. 15,0 Chloroform. Incision des fluctuirenden Schussoanals an der rechten Scapula. Der Scapularwinkel ist vom Periost entblösst und wird mit scharfem Löffel gereinigt. Tamponade. Temperatur 37,1—38,4.

30. 3. Der Patient ist nicht ganz bei Bewusstsein, ist etwas ruhiger. Appetit vorhanden. Temperatur 37,4—39,2.

31. 3. Temperatur 37,1—40,0. Der Ausfluss aus der Nase wird eitrig und sehr reichlich. Starkes Oedem der Augenlider des rechten Auges. Starke Druckempfindlichkeit, Schwellung und Fluctuation in der Gegend des rechten Oberkiefers.

1. 4. Operation. Chloroform 15,0. Halbmondförmiger Schnitt auf der rechten Wange von der Nase nach Aussen parallel dem Verlauf des Nervus facialis. Es wird eine tiefe Höhle eröffnet, die mit Blut, Eiter und zahlreichen Knochensplintern ausgefüllt ist. Das Os zygomaticum und die Maxilla ist zerschmettert. Die Höhle communicirt mit der Nase. Die Knochensplinter werden entfernt. Die Wunde am Unterkieferwinkel wird durch eine zweite Incision erweitert, auch hier dringt man in die tiefe grosse Höhle hinein, aus der die Knochensplinter und blutiger Eiter entfernt werden, dabei stellt sich in der Tiefe eine arterielle Blutung ein. Darauf werden beide Incisionen auf der Wange vereinigt und die ganze Höhle freigelegt. Die Blutung scheint aus der Tiefe aus der Gegend der Art. maxillaris int. zu stammen. In dem zerstörten Gewebe ist die Art. nicht zu fassen, das Lumen nicht zu sehen, so dass die Höhle fest tamponirt wird. Die Blutung steht. Verband.

2. 4. Temperatur 40,2. Pat. tobt und ist ohne Bewusstsein.

5. 4. Temperatur fällt ab. Am Abend ist durch den Verband arterielles Blut durchgetreten. Neue Tamponade der Höhle. Die Blutung steht.

8. 4. Die Temperatur fällt ab. Der Pat. wird ruhiger. Am Abend wieder starke Nachblutung. Pat. sieht anämisch aus. Puls wird schwächer. Schnitt zur Unterbindung der Art. carotis ext. Nach der Unterbindung der Art. carotis ext. steht die Blutung nicht, so dass auch die Carotis interna unter-

bunden wird. Darnach steht die Blutung. Es lag also die Verletzung der Carotis interna vor.

16. 4. Die Wunden heilen gut. Pat. kommt zur Besinnung. Das rechte Auge sieht gut. Pat. antwortet auf die Fragen, erinnert sich des Verlaufes des Kampfes, in dem er verwundet worden war. Temperatur normal.

28. 4. Gut granulirende Wunden, die sich zusammenziehen. Pat. erholt sich, Appetit gut. Temperatur normal. Wohlbefinden. Keine Beschwerden. Pat. verbleibt bis zum 27. 7. im Hospital, erholt sich vollständig, die Wunden vernarben ganz. Pat. will durchaus mit einem Auge noch Soldat bleiben, wird aber nicht angenommen und erhält den Posten eines Wächters in der Kaserne der Grenzwache.

Literatur.

1. E. v. Bergmann, Arch. f. klin. Chir. Bd. 69.
2. Billroth, Wien. klin. Wochenschr. 1893. S. 897.
3. Bergmann (Essen), Festschr. d. Huysens Stiftung. Essen. 1904.
4. Bickham, Annals of surgery. 1904. No. 5. Ref. Centralbl. f. Chir.
5. Blauel, Beitr. z. klin. Chir. Bd. 39. H. 3.
6. Bobbio, Policlinico Ser. chir. 1904. No. 7. Ref. im Centralbl. f. Chir.
7. Bramann, Langenbeck's Arch. f. klin. Chir. Bd. 33.
8. Bruns, Beitr. z. klin. Chir. Bd. 23.
9. d'Antona, Arch. internat. de chir. Vol. I. Fasc. 1.
10. Camaggio, Rif. med. 1898.
11. Delbet, Revue de chir. 1888, 1889. Semaine méd. 1895. No. 54.
12. Dörfler, Beitr. z. klin. Chir. Bd. 25.
13. Dreist, Deutsche Zeitschr. f. Chir. Bd. 71. S. 5.
14. Delanglade, Bull. et mém. de la soc. chir. de Paris. T. 29.
15. Ebenau, Berliner klin. Wochenschr. 1883.
16. Franz, Arch. f. klin. Chir. Bd. 75.
17. Gessner, Annals of surgery. 1905. No. 1. Ref. Centralbl. f. Chir.
18. Glauner, Deutsche med. Wochenschr. 1904. No. 45.
19. Grunert, Deutsche Zeitschr. f. Chir. Bd. 71.
20. Habart, a) Wiener med. Presse. 1899. b) Wirkung und kriegschirurg. Bedeutung der neuen Handfeuerwaffen. Berlin. 1894. Citirt von Seydel und von E. v. Bergmann.
21. Haga, Arch. f. klin. Chir. Bd. 74. H. 3.
22. Herzog, Beitr. z. klin. Chir. Bd. 23.
23. Hildebrandt, a) Archiv f. klin. Chir. Bd. 65. b) Die Verwundungen durch die modernen Kriegsfeuerwaffen. 1905.
24. Hintze, Berl. klin. Wochenschr. 29.
25. Hofmann, Beitr. z. klin. Chir. Bd. 24.
26. Jacobsthal, Deutsche Zeitschr. f. Chir. Bd. 68.

27. Isambert et Petit, Arch. de méd. et de pharm. milit. 1904. Ref. Centralbl. f. Chir.
28. Juvara, Centralbl. f. Chir. 1897. No. 20.
29. Kappis, Beiträge z. klin. Chir. Bd. 40.
30. Köhler, Charité-Annalen. 1886.
31. Kolb, Beitr. z. klin. Chir. Bd. 43.
32. Koerte, a) Centralblatt f. Chir. 1900. S. 1111. b) Arch. f. klin. Chir. Bd. 27. c) Arch. f. klin. Chir. Bd. 66. Hier cit. Heidenhain, Zoega von Manteuffel, I. Israel, Scabanejew, Orlow, Lindner.
33. Kopfstein, Wien. klin. Rundschau. 1896. Heft 11—16.
34. Kübler, Beitr. z. klin. Chir. Bd. 9.
35. Kümmell, Beitr. z. klin. Chir. Bd. 26.
36. Küttner, Beitr. z. klin. Chir. Bd. 28.
37. Le Fort, Gaz. des hôpitaux. 1904. No. 3. Ref. Centralblatt f. Chir.
38. Leguen, Bull. et mém. de la société de chir. de Paris. T. 29. p. 1063. Ref. im Centralblatt f. Chir.
39. Le Roy des Barres, Gaz. des hôpitaux. 1905. No. 4. Ref. im Centralblatt f. Chir.
40. Mac Cormac, Deutsche med. Wochenschr. 1900. No. 29.
41. Madelung, Deutsche Zeitschr. f. Chir. Bd. 71.
42. Morian, Festschr. d. Huyssens Stiftung. Essen. 1904.
43. Morris, Annals of surgery. 1903. Ref. im Centralbl. f. Chir.
44. v. z. Mühlen, Zeitschr. f. Ohrenheilkunde. Bd. 45.
45. Oberst, Beitr. z. klin. Chir. Bd. 41.
46. Payr, Arch. f. klin. Chir. 64 und 72.
47. Plattner, Beitr. z. klin. Chir. Bd. 26.
48. Plücker, Centralblatt f. Chir. 1904. No. 46.
49. Ringel, Chirurg. Congr. 1901.
50. Schjerning, Archiv f. klin. Chir. Bd. 64.
51. Schmidt, Archiv f. klin. Chir. Bd. 44.
52. Schwarz, Lieönický viestník. 1905. No. 2. Ref. Centralblatt f. Chir.
53. Seggel, Münch. med. Wochenschr. No. 32 und 33.
54. Seydel, Lehrbuch d. Kriegschirurgie. 1905.
55. Shepherd, Annals of surgery. 1903. Ref. im Centralbl. f. Chir.
56. Sick, Deutsche Zeitschr. f. Chir. Bd. 55.
57. Smith, Annals of surgery. 1904. No. 5. Ref. im Centralbl. f. Chir.
58. Sonnenburg, Berliner klin. Wochenschr. 23. Bd.
59. Stutzer, Wien. klin. Wochenschr. 1904. No. 3.
60. Taylor, Annales of surgery. 1903. November. Ref. im Centralblatt für Chirurgie.
61. Thiel, Centralbl. f. Chir. 1899. S. 1226.
62. Treves, Deutsche med. Wochenschr. 1900. No. 29.
63. Torrance, Annals of surgery. 1904. Ref. im Centralbl. f. Chir.
64. Vuillet, Arch. internat. de chir. 1904. Vol. I. Fasc. 4. Ref. im Centralblatt f. Chir.

Gefäßverletzungen u. traumat. Aneurysmen im russisch-japan. Kriege. 633

65. Wahl, a) St. Petersburg. Wochenschr. 1881. b) Deutsche Zeitschrift für Chirurgie. 21.
 66. Walther, Bull. et mém. de la soc. de chir. de Paris. T. 29. Refer. im Centralbl. f. Chir.
 67. Werner, Deutsche Zeitschr. f. Chir. Bd. 67.
 68. Volkmann, Sammlung klin. Vorträge. No. 258. Diagnose der Arterienverletzung.
 69. Zahn, München. med. Wochenschr. 1898.
 70. Zaragoza, Rev. de med. y cir. pract. de Madrid. 1904. Ref. im Centralblatt f. Chir.
 71. Kocher, Operationslehre. 1902.
-

XXXII.

(Aus dem anatomischen Laboratorium des Herrn Prof. H. Virchow und dem städtischen Krankenhaus Moabit zu Berlin, Abtheilung des Herrn Geh.-Rath Prof. Sonnenburg.)

Einige weitere anatomische Präparate von Fracturen des Os naviculare der Handwurzel nebst Bemerkungen und Experimenten über die Entstehung dieser Fracturen.

Von

Dr. Richard Wolff, Berlin.

[Mit 12 Figuren im Text.]¹⁾

Im Folgenden sei es mir gestattet, den Beschreibungen anatomischer Präparate von Navicularfracturen der Handwurzel, welche von mir in der Deutschen Zeitschrift für Chirurgie, Bd. 69 niedergelegt sind, fünf weitere hinzuzufügen. Dieselben sind mir wiederum aus dem ersten anatomischen Institut zu Berlin durch die Güte des Herrn Prof. Hans Virchow zugewiesen worden; sie sind von Herrn cand. med. Schilling aus den im Wintersemester 1903/04 im Präparirsaal auspräparirten Händen gesammelt worden.

Diese neuen Fälle bestätigen und ergänzen die bisherigen Beobachtungen und sind ausserdem interessant dadurch, dass an drei von ihnen das Verhalten der Bänder bei den einfachen Fracturen zu studiren ist. Sämmtliche Präparate sind im Museum des ersten anatomischen Instituts aufgestellt worden²⁾.

Um die damals beschriebenen Verhältnisse kurz zu recapituliren, so handelte es sich bei Präparat 1:

I. um eine Pseudarthrose des linken Naviculare mit Arthritis deformans im Handgelenk nach einer alten Fractur. Die Pseudarthrose hatte schwach bogenförmige, am ulnaren Fragment con-

¹⁾ Die Zeichnungen sind von Frl. Rahmisch, Berlin, angefertigt.

²⁾ Betreffs der ersten Serie siehe Catalog 1904, No. 3.

veze, am radialen Fragment concave Schlißflächen vom Typus einer gekehlten Rolle. Die ursprüngliche Fractur lag im proximalen Gelenkkopf des Naviculare in dessen radialem Theil, von wo sie, den Knochen annähernd quer zu seiner Längsachse durchsetzend, durch die dorsale rauhe Kante in die Kopfbeingelenkfläche etwas distal von deren Mitte auslief. Von dem proximalen Fragment war dorsal ulnar, am Rande der Kopfbeingelenkfläche, ein kleines drittes Fragment abgerissen, welches als isolirtes Stück mit dem an seiner Rückfläche ansetzenden dorsalen intercarpalen Bandzug im Zusammenhang geblieben war; es war gegen die grossen Fragmente abgeschliffen.

II. Präparat 2 war eine Compressions-Fractur durch die Mitte eines rechten Naviculare mit secundärer Atrophie der unvereinigt gebliebenen Fragmente. Dorsal lag die Fractur in der rauhen Oberfläche, radial am Rande der proximalen Gelenkfläche, volar an der Basis der Tuberositas und ulnar in der Mitte der Pfanne zum Capitatum. Das ulnare Fragment machte den Eindruck, als hätte bei der Entstehung des Bruches eine Compression von Seiten des radialen Fragments besonders auf seine radial-volare Seite gewirkt; es war dort eingedrückt und der radial-dorsale Rand der proximalen Gelenkfläche war eingeknickt und dorsalwärts aufgebogen. Beide Fragmente zeigten eine deutliche Atrophie durch Rarefaction der Spongiosa, am stärksten das ulnare, an dem ausserdem der gequetschte radiale und volare Rand durch Resorption der nächsten Umgebung der Bruchfläche zum Theil geschwunden war. Der Knochen erschien dadurch erheblich verkürzt.

III. An Präparat 3 lag eine Pseudarthrose eines rechten Naviculare vor nach alter Fractur mit secundärer Atrophie der Fragmente durch Rarefaction der spongiösen Teile und Abschleifung der Ränder. Der proximale Gelenkkopf war in seinem radialen Drittel gebrochen, von wo der Spalt durch den dorsal ulnar gelegenen Theil der rauhen Oberfläche in die Kopfbeingelenkfläche etwas distal von deren Mitte übertrat, um an der Basis der Tuberositas zu enden. Auch dieses Naviculare war erheblich verkürzt; ein Theil der Verkürzung war durch Abschleifung der Fragmente bedingt, bei der sich das ulnare in das radiale Fragment eingeschliffen hatte. Weil der Defekt im Knochen an der radialen Seite am stärksten war, wurde auch hier nach Analogie des vorigen

Präparats auf eine radial stattgehabte Quetschung und secundäre Resorption geschlossen. Am ulnaren Fragment hatte sich eine Atrophie der spongiösen Theile ausgebildet.

IV. Präparat 4 stellte eine unvereinigte Fractur mit Einkeilung dar. Der Bruch lag im radialen Drittel der dem Radius zugeordneten Gelenkfläche nahe dem distalen Rande derselben, kreuzte schräg die rauhe dorsale Fläche und lief etwas distal von der Mitte in der Kopfbeingelenkfläche und volar nahe der Basis der Tuberositas. Die Ränder griffen zackig in einander, während die Flächen glatt an einander lagen; daraus wurde auf Einkeilung geschlossen. Nach der Maceration stellten die Fragmente zwei selbständige Knochenstücke dar; vor der Maceration hat wahrscheinlich eine theilweise bindegewebige Fixation bestanden. An der ulnaren Seite hatten sich die Ränder des radialen Fragments etwas unter die des ulnaren geschoben; am radialen Rande bestand das umgekehrte Verhältniss; es hat also bei der Fractur eine kleine Verschiebung des radialen Fragments nach radial stattgefunden. Auch hier resultirte aus dem Bruch eine Verkürzung des Knochens, die radial und volar am stärksten war. Sie war hauptsächlich durch die Einkeilung bedingt; daneben mögen wohl die Ränder der Knochen an der Fracturstelle etwas geschwunden sein.

V. Präparat 5 war eine ganz im proximalen Gelenkkopf gelegene, unvereinigt gebliebene Fractur. Sie begann an der Grenze des mittleren und radialen Drittels und endete am dorsalen Ulnarwinkel der Gelenkfläche; von der Kopfbeingelenkfläche wurde nur ein kleines Segment des proximalen Randes zwischen den dem dorsalen und volaren Horn des Lunatum entsprechenden Ecken abgetrennt. Die Gelenkfläche zum Lunatum war auch hier unverletzt. Der Bruch ging vollständig glatt von dorsal nach volar; Spuren von Compression an der radialen Seite waren nicht vorhanden. Die Entstehung des Bruches ist ausschliesslich durch eine von dorsal nach volar wirkende Gewalt zu erklären, wie sie bei Fall auf die Hohlhand in extrem dorsal flectirter Stellung der Hand vorliegt (vergl. das Tafel II abgebildete Präparat einer extrem dorsal flectirten Hand).

VI. Präparat 6 war eine Pseudarthrose eines linken Naviculare, ganz ähnlich der des Präparats 1 mit bogenförmigen Schliefflächen, die am ulnaren Fragment convex, am radialen concav waren. Während aber dort eine Hyperostose der Fragmente vorlag in

Folge entzündlicher Verdickung der Knochensubstanz, war hier eine Atrophie entstanden durch Abschleifung, hauptsächlich auf Kosten des radialen Fragments; hier war eine tiefe Aushöhlung ziemlich gleichmässig an allen Seiten vorhanden; von der Basis der Tuberositas ging sie bis dicht an die Oberfläche der distalen Gelenkflächen; ulnar war ein gut Stück der Kopfbeingelenkfläche abgeschliffen. Ursprünglich war die Fractur etwa folgendermaassen verlaufen: sie hat radial im radialen Drittel der proximalen Gelenkfläche nahe dem Rande derselben begonnen, ist am Dorsum durch die rauhe, den Bändern gehörige Fläche, ulnar ungefähr durch die Mitte der Kopfbeingelenkfläche verlaufen und hat volar dicht an der Basis der Tuberositas geendet. Im Laufe der Entwicklung der Pseudarthrose, vielleicht auch schon bei Entstehung der Fractur, hat sich das radiale Fragment etwas nach radial gegen das ulnare verschoben.

Anschliessend mögen hier die fünf anatomischen Präparate kurz erwähnt werden, welche vordem schon als isolirte Navicularfracturen beschrieben waren.

VII. Fall Struthers: Es bestand am linken Naviculare eine Pseudarthrose nach Fractur, der Spalt lag im proximalen Gelenkkopf so, dass das radiale Viertel seiner Fläche am radialen Fragment blieb, und endete in der Kopfbeingelenkfläche etwas distal von deren Mitte. Daneben fand sich eine geheilte Fractur des II. und III. Metacarpale, die wohl gleichzeitig entstanden waren, vielleicht durch einen Fall auf die Köpfchen der Metacarpalien oder die Rückfläche der Hand.

VIII. Rutherford: Nach einem Sturz aus einer Höhe von 3—4 Metern war eine Schrägfractur der unteren Radiusepiphyse mit Splitterung und eine quere Fractur des Naviculare entstanden. Am Radius war die dorsale Corticalis stark gesplittert und von der Gelenkfläche aus, entsprechend der Grenze zwischen Naviculare und Lunatum, erstreckte sich eine Längsfissur in den Schrägbruch. Das Naviculare war in scharfer Linie gebrochen, schräg zur rauhen dorsalen Fläche; die Bruchlinie hatte am Dorsum gequetschte Ränder.

IV. De Fortunet: Fractur des Naviculare von vorn nach hinten nach einem Sturz aus dem Fenster, wobei das äussere Fragment nach hinten und aussen verschoben war.

X. Auvray: Nach einem Sturz vom Dach fand sich unter

anderem eine Fractur des rechten Naviculare entsprechend der rauhen Dorsalfläche. Das ulnare Fragment war nach dorsal bis unter die Haut luxirt; die Ligamenta interossea zum Lunatum waren zerrissen; das dorsale radio-carpale Ligament und das die Extensoren verbindende Gewebe waren schlitzförmig gespalten.

XI. Flower sah eine Fissur des Naviculare quer fast durch die ganze Dicke des Knochens, neben einer Fractur der unteren Radiusepiphyse.

Bei den neuen Fällen werden wir zwei Fracturen kennen lernen, welche ganz in der ulnaren Hälfte des proximalen Gelenkkopfes liegen; die eine kam im macerirten Zustand zur Beobachtung, die andere mit den Weichtheilen des Handgelenks. Zwei andere sind Comminutivfracturen; bei der einen waren die Bänder unversehrt, während sie bei der anderen gerade am Naviculare durch die Präparation gelitten hatten. Im letzteren Fall ist offenbar, nach den ganz rauhen Bruchflächen zu schliessen, die Verletzung jüngeren Datums. Alle übrigen Fälle sind Pseudarthrosen und dementsprechend ältere Fracturen. Auch der letzte Fall stellt eine Pseudarthrose dar nach einer Fractur durch die Mitte des Naviculare.

Ich lasse die Beschreibung der Fälle im Einzelnen folgen, um dann das Ergebniss unserer Beobachtungen aus dem gesammten anatomischen Material zusammenfassend zu geben.

Figur 1.



Macerirte linke Handwurzel, die Knochen der proximalen Reihe von dorsal proximal gesehen. Fractur resp. Pseudarthrose im proximalen Gelenkkopf; das ulnare Fragment ist quer gespalten in ein dorsales und volares Stück, was auch die Folge hochgradiger Resorption der Spongiosa sein kann.

Präparat I: Macerirte linke Handwurzel mit den übrigen Knochen der Hand; Fig. 1. Pseudarthrosis navicularis mit ursprünglich 2, vielleicht auch 3 Fragmenten.

Das Naviculare besteht aus 3 Stücken, einem grossen radialen und 2 kleinen ulnaren; es ist in Fig. 1 wiedergegeben in der Ansicht von dorsal proximal mit den anderen Knochen der proximalen Handwurzelreihe.

Das radiale Stück trägt die Gelenkfläche für die Multangula, die Tuberositas, $\frac{2}{3}$ bis $\frac{3}{4}$ der Pfanne für das Capitatum, die ganze knöcherne Dorsalfläche und einen grösseren dreieckigen radialen Abschnitt der Gelenkfläche zum Radius; die ulnare Spitze des letzteren liegt dorsal gegenüber dem ulnaren Ende der knöchernen Dorsalfläche, seine Basis radial volar.

Die beiden ulnaren Stücke stellen zusammen den dem Lunatum anliegenden ulnaren Abschnitt des proximalen Gelenkkopfes dar, welcher wieder durch einen annähernd quer und zugleich horizontal verlaufenden Spalt in ein etwa gleich grosses dorsales und volares Stück getrennt ist. Die unregelmässig würflichen Stücke liegen mit je einer glatten Fläche der dorsalen resp. volaren Hälfte des Lunatum an, an welche sie offenbar durch die Ligamenta navi-lunata fixirt gewesen sind. Sie kehren einander arrodirt ausgehöhlte raube Flächen zu; durch diese Arrosion ist ein keilförmiger Defect von der dem Capitatum zugewendeten Fläche her bis dicht unter die proximale Gelenkfläche entstanden; von dem proximalen Theil der Capitatumfläche ist nur am dorsalen ulnaren Stück ein kleines Feld erhalten. Beide tragen radial gegenüber dem grossen Fragment eine compacte polirte (nur am volaren Stück stellenweis erodirte) Fläche, welche im Ganzen leicht convex ist und in die Aushöhlung des radialen Fragments hineinpasst. Ihre dem Radius zugekehrte Fläche ist glatt und hat vor der Maceration offenbar Knorpel getragen; beide Flächen zusammen ergänzen sich zu einem ulnaren Abschnitt der proximalen Gelenkfläche, welcher einem guten Drittel der normalen entsprechen dürfte. Zwischen den beiden ulnaren Stücken und dem radialen Fragment fehlt offenbar ein intermediärer Theil des Knochens; man erkennt das besonders bei einem Vergleich der noch vorhandenen gesammten Gelenkfläche zum Radius mit der gleichen am Lunatum, der sie an Breite sowohl dorsal wie volar eben entspricht, während sie normal mindestens $\frac{1}{4}$ breiter ist. Der Defect ist wie gewöhnlich radial und volar am stärksten.

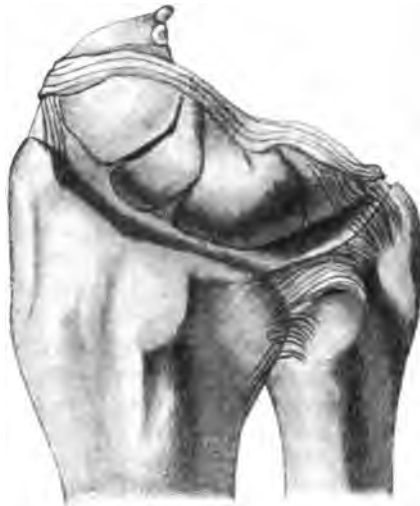Auf einem Röntgenbild in Flächenaufnahme sah man genau, wie es an dem des Präparates II in Fig. 2a reproducirtem Bild zu sehen ist, ein kleines ulnares Stück abgespalten, welches einen dem Lunatum anliegenden Schatten gab, ungefähr von der Form eines gleichseitigen Dreiecks; von dem Längsspalt zwischen den 2 kleinen Stücken war naturgemäss nichts zu sehen.

Wir haben es hier offenbar mit einer Pseudarthrose im Naviculare zu thun, welche nach einer Fractur annähernd durch die Mitte des proximalen Gelenkkopfes zurückgeblieben ist. Bezüglich des Spaltes zwischen den beiden ulnaren Stücken muss man sich die Frage vorlegen, ob er nicht secundär entstanden ist als Folge einer starken Rarefaction in der Mitte des ulnaren Fragments.

Es wäre wohl möglich, dass, nachdem dieselbe bis an die proximale Gelenkfläche vorgedrungen war, letztere schliesslich spontan resp. bei einem geringen Anlass vollständig gesprungen ist. In Erwägung dessen wurde es offen gelassen, ob wir es bei diesem Präparat mit einer Fractur in 2 oder 3 Fragmente zu thun haben.

Präparat II. Bänderpräparat einer rechten Hand; Fig. 2. Röntgenbild desselben; Fig. 2a. Pseudarthrose des Naviculare nach Fractur, Absplitterung des dorsalen distalen Randes der Gelenkfläche zum Capitatum; Zeichen chronischer Arthritis an den Knorpelflächen.

Figur 2.



Pseudarthrose im ulnaren Theil des proximalen Gelenkkopfes eines rechten Naviculare, von dorsal radial proximal gesehen. Der ulnaren dorsalen distalen Kante sitzen 2 kleine bewegliche Knochenstückchen auf = Absplitterungen dieses Randes.

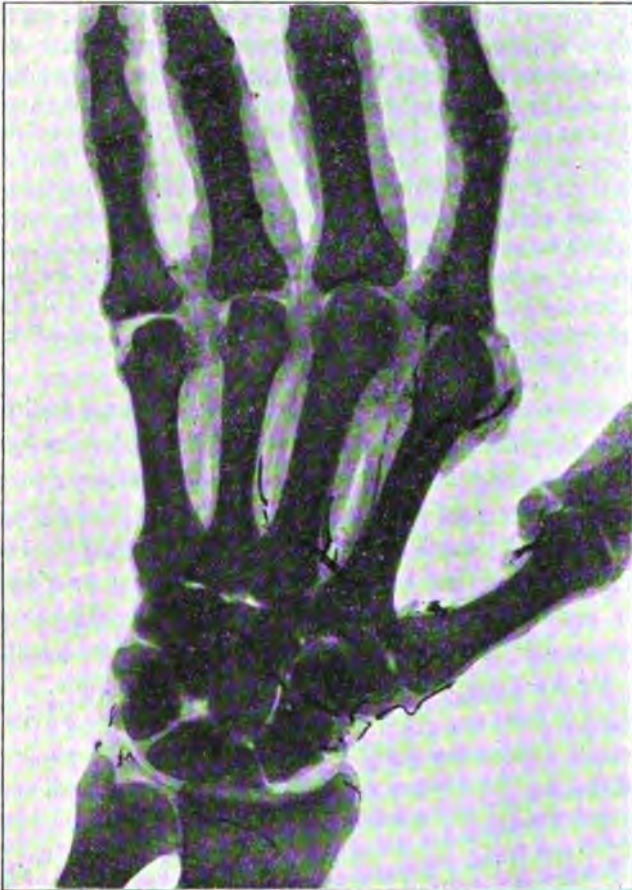Vom proximalen Gelenkkopf des Naviculare ist das ulnare $\frac{1}{3}$ bis hinein in die Kopfbeingelenkfläche abgespalten durch eine vollständig intraarticulär verlaufende Fractur. Auf der proximalen Gelenkfläche sieht man einen etwas gezackten, leicht bogenförmigen Spalt in dorso-volarer Richtung verlaufen, welcher dorsal gegenüber dem dorsalen Horn des Lunatum beginnt und volar gegenüber dem volaren Horn desselben endet, ohne an seinen beiden Enden in die Lunatumfläche des Naviculare einzudringen. Den gleichen Verlauf zeigt der in der Capitatumfläche sichtbare Spalt, welcher ein kleines länglich spitzes Feld nach proximal abtheilt.

Die den Spalt begrenzenden Flächen sind eben und von compacter rauher Knochensubstanz gebildet; nur am proximalen Fragment bemerkt man dorsal radial einige weichere von Bindegewebe ausgefüllte Stellen.

Anatomische Präparate von Fracturen des Os naviculare der Handwurzel. 641

Das radiale (oder distale) grössere Fragment umfasst die radialen $\frac{2}{3}$ der Gelenkfläche zum Radius, die Tuberositas und die ganze knöcherne Dorsalfläche mit den ansetzenden unversehrten Bändern und Gelenkkapseln und die distalen Gelenkflächen. An der proximalen Gelenkfläche und dem entsprechenden Theil der carpalen Radiusgelenkfläche (hier besonders radial und dorsal)

Figur 2a.



Das Röntgenbild des Präparates II in Flächenaufnahme bei leichter Ulnarabduction.

beobachtet man Auffaserung des Knorpels bis zur Entblössung des Knochens, desgleichen in geringerem Grade an der Gelenkfläche des Kopfbeins dort, wo sie dem ulnaren Fragment des Naviculare gegenüberliegt.

Das ulnare Fragment steht nur mit dem Lunatum in Verbindung durch die Ligamenta navi-lunata und mit dem dorsalen intercarpalen Bandzug durch Faserzüge, welche von den den Gelenkspalt zwischen Lunatum und Naviculare überbrückenden fibrösen Massen in das dorsale Band ausstrahlen. Am Dorsum wird der Bruchspalt verdeckt durch das über ihn hinwegziehende dorsale intercarpale Band; dieses Band dient zugleich der Fixation der Fragmente gegeneinander.

An der Kante der distalen Gelenkfläche, welche dem Capitatum zugewendet ist, bemerkt man 2 kleine bewegliche Knochenstückchen, ein längliches mehr nach volar gelegenes und, ihm dorsalwärts angelagert, ein zweites rundliches. Sie sind an ihrer Basis bindegewebig fixirt; ihre freiliegenden Flächen sind knöchern. Nach Entfernung des dorsalen findet man, dass der Knochenrand dort ein kleines rauhes Feld hat, auf dem das bewegliche Stückchen aufsass. Danach muss man sie wohl für Absplitterungen des scharfen Randes halten, welcher die Flächen zum Multangulum minus von der zum Capitatum trennt.

Auf dem Röntgenbilde (Fig. 2a) sieht man vom proximalen Ende der Kopfbeingelenkfläche einen Spalt schräg radial proximalwärts verlaufen; derselbe tritt nur an den Rändern vollkommen klar hervor; in der Mitte ist er von Knochensubstanz überdeckt, die etwas durchscheinender ist als die übrige; diese Verdeckung des Spaltes in der Mitte entspricht der bogenförmigen Gestaltung der Schlißflächen.

Zweifellos ist die Verletzung eine solche durch indirecte Gewalt. Die Absplitterung am distalen ulnaren Rande des Naviculare muss demnach durch Andrängen des Capitatum gegen den dorsalen distalen Rand der dem Capitatum zugewendeten Gelenkfläche entstanden sein, d. h. durch eine von ulnar volar wirkende Gewalt.

In ähnlicher Weise kann auch der Bruch im proximalen Gelenkkopf entstanden sein. Der Bruchspalt steht nämlich ziemlich senkrecht zu der breiteren ulnaren Gelenkfläche des Lunatum und liegt in der Verlängerung der intercarpalen Gelenklinie.

Nehmen wir an, dass beide Verletzungen des Naviculare zu gleicher Zeit entstanden sind, so würde als Ursache ein von ulnar volar wirkender Stoss anzunehmen sein, wie er etwa bei einem Fall auf die Ulnarseite der Handwurzel oder bei einer stossartigen Bewegung der Hand nach radial dorsal vorhanden ist. In der proximalen Handwurzelreihe würde sich der Stoss vom Pisiforme und Triquetrum auf das Lunatum und auf den proximalen Theil des Naviculare fortleiten, wo er seine Hemmung an der Radiusgelenkfläche findet, in der distalen Reihe würde das Hamatum die Uebertragung auf das Capitatum und den distalen Theil des Naviculare bewirkt haben; hier geschieht die Uebertragung einer Stoss-

wirkung mit grösserer Kraft, weil die distale Handwurzelreihe mit der Mittelhand einen langen Hebelarm bildet; an der hemmenden dorsalen Radiuskante wird bei intensiver Gewalt der distale Theil des Naviculare gegen den proximalen abgeknickt. Erwähnt sei noch, dass auch Verdrehungen der Handwurzel im Sinne der Supination und Pronation Fracturen im Naviculare erzeugen; bei der geringen Anzahl derartiger klinischer Beobachtungen ist es aber zur Zeit noch nicht möglich, deren Besonderheiten zu bestimmen oder sie gar am anatomischen Präparat zu diagnosticiren. Bei einer so entstandenen Fractur, welche ich bei einer Demonstration durch Herrn Dr. Immelmann im Röntgenbild gesehen habe, lag der Bruchspalt auch ziemlich weit ulnar, wenn auch wohl nicht ganz so weit wie hier; ich selbst beobachtete 1 Fissur und 1 vollständige Fractur, die durch Torsion entstanden sein konnten; bei der Fissur entsprach der Befund dem hier geschilderten; die Fractur lag ein wenig mehr nach der Mitte des proximalen Gelenkkopfes zu.

III. Bänderpräparat einer rechten Hand. Comminutivfractur des Naviculare; Fractur des Radius, der Ulna, des Metacarpale I. Zeichen chronischer Arthritis an den Knochen und Bändern; Fig. 3. Röntgenbild desselben Fig. 3a.

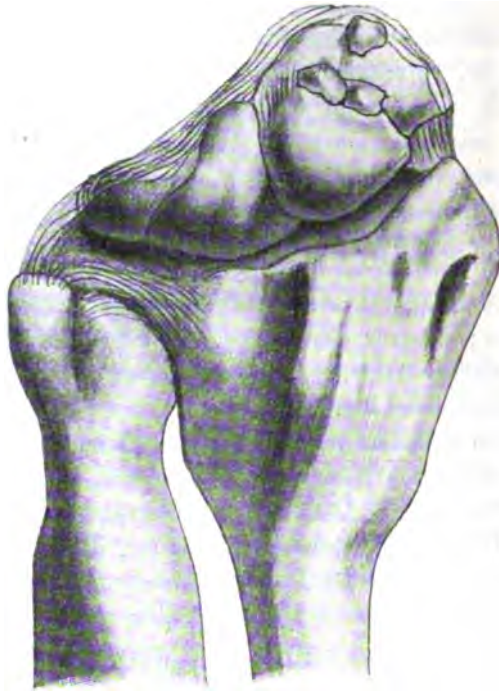
An diesem Präparat ist ausser einer alten, nicht consolidirten Comminutivfractur des Naviculare je eine alte, knöchern verheilte Fractur des Radius, der Ulna und des Metacarpale des Daumens vorhanden. Die Radiusfractur liegt $2\frac{1}{2}$ cm, die Ulnafractur 4 cm von der carpalen Gelenkfläche dieser Knochen entfernt; die Metacarpalfractur liegt in der proximalen Hälfte des Metacarpale I.

Am Naviculare ist der proximale Gelenkkopf gebrochen durch einen in ihm und in der Capitatumfläche vollständig intraarticulär verlaufenden Bruch; derselbe beginnt radial volar 3—4 mm entfernt vom radialen Rand der proximalen Gelenkfläche; die Bruchlinie steigt hier zunächst senkrecht nach dorsal bis zur halben Höhe des Knochens an und verläuft dann, mit einem flachen Bogen zurückwendend, zur ulnaren dorsalen Ecke der Gelenkfläche. An der Gelenkfläche zum Capitatum verbindet die Bruchlinie in bogenförmigem Verlaufe die dem dorsalen und volaren Horn des Lunatum gegenüberliegenden Ecken; sie grenzt ein ovales Feld ab, welches etwa dem proximalen $\frac{1}{3}$ dieser Gelenkfläche entspricht.

Am Dorsum bemerkt man, dem bogenförmigen Rand der Bruchfläche des ulnaren Fragments eingelagert, zwischen ulnarem und radialem Fragment, 2 bewegliche Knochenstückchen, zunächst (radial) ein erbsengrosses, neben

ihm noch ulnar ein halb so grosses und unter ihnen noch ein kleineres; sie folgen, wenn man die Bruchflächen auseinander drängt, dem radialen Fragment; das am meisten ulnar gelegene hängt an den dort vorbeiziehenden Bandmassen und ist ausserdem durch zarte bindegewebige Fasern am radialen Fragment befestigt; die beiden andern haben nur zarte Verbindungen mit dem Knochen sowohl an der Oberfläche, wie in der Tiefe. Endlich befindet sich noch ein loses Knochenstückchen von Linsengrösse auf dem Dorsum des ra-

Figur 3.



Pseudarthrose nach Comminutivfractur eines rechten Naviculare von dorsal radial proximal gesehen; Fractur des Radius und der Ulna; dorsal befinden sich zwischen radialem und ulnarem Fragment 2 kleine, am radialen Fragment bindegewebig fixirte Splitterchen; auf dem Rücken des radialen Fragments liegt lose und beweglich an einem bindegewebigen Strang ein drittes Splitterchen noch innerhalb des Radio-naviculargelenks vor dem Kapselansatz.

dialen Fragments, proximal vom Ansatz der Kapsel des Radio-navicular-Gelenks; es ist durch einige Bindegewebsfasern auf der Unterlage befestigt, die aber so lang und lose sind, dass sie ziemlich weite Bewegungen gestatten.

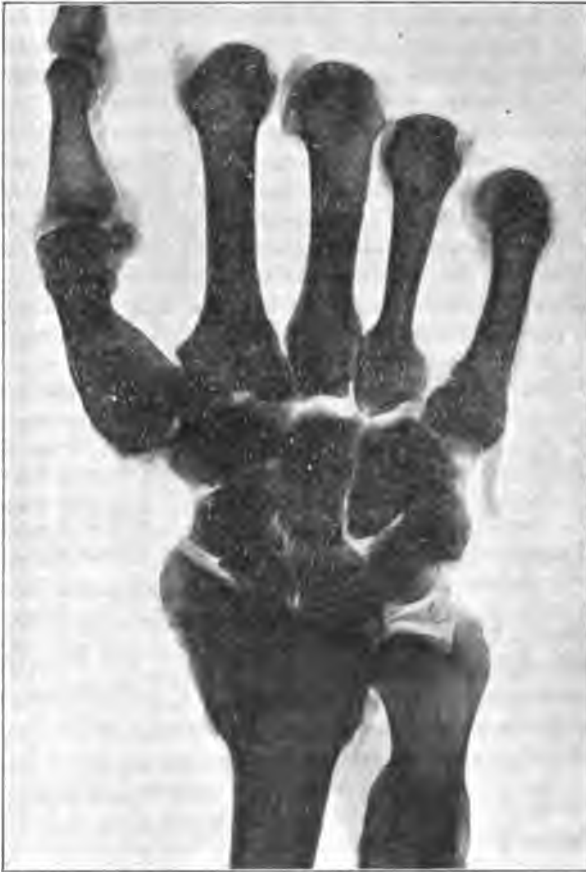Die Bruchflächen lagen an diesem Präparat eng aneinander; sie liessen sich an der Radialseite nicht so leicht zum Klaffen bringen, wie bei den Prä-

Anatomische Präparate von Fracturen des Os naviculare der Handwurzel. 645

paraten, wo wir eine Resorption des Knochengewebes constatiren konnten; man musste hier, um die genauere Besichtigung der Bruchflächen zu erreichen, erst die Bänder und die Kapsel an der Volarseite durchschneiden, die hier, wie auch an anderen Stellen, verdickt zu sein schienen.

Am ulnaren Fragment befindet sich dorsal ulnar, entsprechend den dort

Figur 3a.



Röntgenbild dieses Präparates; Flächenaufnahme bei Mittelstellung der Hand. befindlichen Splitterchen, eine muldenförmige Vertiefung; hier ist der Knochen compact und glatt, ebenso stellenweis am radialen Rand, sonst sind aber die Bruchflächen mehr rauh; bindegewebige Einlagerungen sind sehr spärlich vorhanden.

Der dem radialen Fragment zugehörige Theil der proximalen Gelenk-

fläche (etwa $\frac{1}{3}$) ist fast ganz von Knorpel entblösst; der freiliegende Knochen ist hier bis an die Ansatzstelle der Kapsel gewulstet und rauh. Oberflächliche Knorpelurur bemerkt man ausserdem noch an dem ulnaren Theil der proximalen Gelenkfläche und an der Capitatumfläche.

Das dorsale intercarpale Band ist dorsal ulnar nur lose und durch zarte bindegewebige Stränge auf der Dorsalfläche befestigt; am proximalen Rand deckt es einen Theil der Dorsalfläche gar nicht, so dass man den Eindruck gewinnt, als wäre es hier abgerissen gewesen.

Auf dem Röntgenbilde (Fig. 3a) erkennt man deutlich die callösen Verdickungen des Radius, der Ulna, des Metacarpale I. Das Naviculare ist durch einen annähernd die Mitte seines Gesamtschattens verfolgenden Spalt getheilt. Der Spalt entspricht aber nicht der wirklichen Mitte des Knochens, weil die Hand in Mittelstellung und das Naviculare demgemäss mit seinem Längsdurchmesser ziemlich schräg steht. Die am anatomischen Präparat geschilderte Configuration des Spaltes erkennt man auch im Röntgenbild; am ulnaren Fragment beachte man für die Identificirung der dorsalen und volaren Ecke ihre unmittelbare Nachbarschaft zum dorsalen und volaren Horn des Lunatum. Die kleinen zwischen den grossen Fragmenten liegenden Splitterchen sind nicht zu erkennen; sie liegen im Schatten des radialen Fragments. Man könnte auf Grund der Betrachtung allein dieses Röntgenbildes die volare ulnare Ecke des radialen Fragments am Bruchspalt für eine kleine Abspaltung halten; ebenso habe ich bemerkt, dass im Beurtheilen von Röntgenaufnahmen der Handwurzel weniger Geübte die zarten Schatten in der Mitte des Spaltes, welche kleine Zacken der Ränder darstellen, ohne Weiteres als Splitter zu deuten geneigt sind. Bei einer Aufnahme der Hand in Ulnarabduction wäre der Spalt zwischen den Fragmenten zweifellos deutlicher hervorgetreten.

Die Fractur des Naviculare ist als eine Comminutivfractur zu bezeichnen. Die Splitterung dorsal ulnar zwischen den grossen Fragmenten ist hier nicht durch Abriss erfolgt; sie muss wohl die Folge einer starken Pressung dieser Theile des Knochens gegen einander gewesen sein. Das lose dorsal aufliegende Knochenstückchen dürfte wohl durch Abriss entstanden sein.

Von den anderen Fracturen am Radius, an der Ulna und am Metacarpale I darf man mit der grössten Wahrscheinlichkeit annehmen, dass sie gleichzeitig mit der Navicularfractur durch dasselbe Trauma veranlasst sind. Alle lassen sich erklären aus einem schweren Fall auf die Volarseite der Handwurzel bei dorsalflectirter Hand, welcher an der Radialseite des Handgelenks besonders intensiv eingewirkt hat. Durch Uebertragung des Stosses vom Multangulum majus nach dorsal distal wurde der basale Theil der Diaphyse des Metacarpale des Daumens in schräger Richtung von volar proximal nach dorsal distal gebrochen. Durch Fortleitung

des Stosses nach dorsal proximal ist einmal das Naviculare unter Splitterung der dorsalen Bruchränder gebrochen und in Folge weiter wirkender Gewalt hat zugleich der Radius eine Fractur seiner carpalen Epiphyse erlitten. Die Ulnarfractur kann man auffassen als eine durch die Radiusfractur vermittelte Verletzung, oder auch als Folge der gleichzeitig durch die Ulnarseite der Handwurzel übertragenen Stosswirkung, resp. der beiden von radial und ulnar wirkenden Kräfte. Wollte man einen Fall auf die volar flectirte Hand annehmen, so wäre die Fractur des Metacarpale I daraus nicht erklärt.

IV. Comminutivfractur des rechten Naviculare mit starker Quetschung und Splitterung des radialen Fragments, beobachtet an einem Bänderpräparat der rechten Hand. Die Bänder und die Kapsel an der Radialseite des Handgelenks über dem Os naviculare waren durchschnitten und zum Theil abgeschnitten; Figur 4.

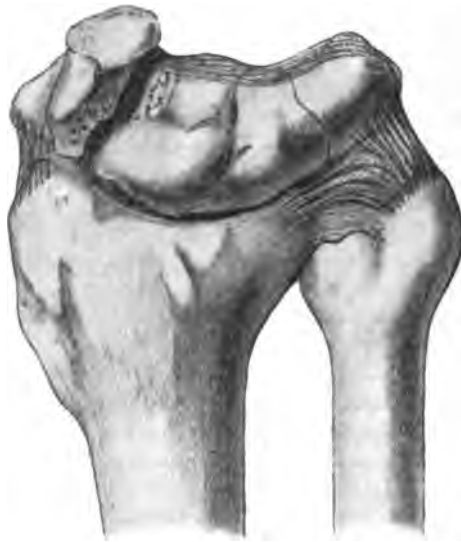Man sieht das Os naviculare in 2 Stücke gebrochen, in ein kleineres proximales resp. ulnares und ein grösseres distales resp. radiales. Der Bruch geht durch das radiale Drittel des proximalen Gelenkkopfes. Den Bruchspalt begrenzen zwei unregelmässig rauhe Bruchflächen. Bei dieser Beschaffenheit der Flächen muss man den Bruch für relativ frisch halten, zumal von den bei älteren Brüchen mit Pseudarthrose regelmässig vorhandenen secundären Veränderungen durch Rarefaction und Abschleifung nichts zu bemerken ist; die Bruchflächen passen vielmehr noch ziemlich gut aufeinander. Die Bruchlinien an der Oberfläche verlaufen unregelmässig winklig. Die in dem dorsalen Theil gelegene hat eine distal proximale Richtung; sie liegt in der Verlängerung der dorsalen Kante zwischen der Capitatumfläche und der Gelenkfläche zum Multangulum minus und kreuzt 1 cm lang die Dorsalfläche. Am Rande der proximalen Gelenkfläche biegt sie fast rechtwinklig nach radial und etwas proximal ab in den proximalen Gelenkkopf hinein. Diese Richtung ändert sich weiter gegenüber der Spitze des Proc. styloideus radii; mit rechtwinkligem Knick wendet sie sich nach ulnar volar proximal. Volar endet die Bruchlinie gegenüber dem volaren Horn des Lunatum. Die Kopfbeingelenkfläche ist in der Mitte gebrochen, so dass die Bruchlinien einen nach distal offenen Winkel zeigen.

Die Bruchflächen sind entsprechend in 2 annähernd rechtwinklig zu einander stehende Flächen abgetheilt, in eine kleinere dorsale und eine grössere volare; die zwischen ihnen liegende Kante geht schräg von radial proximal nach ulnar distal.

Das ulnare Fragment ist an seiner radialen und volaren Seite erheblich gequetscht und im Ganzen zusammengedrückt. Der Knorpel der radial-volaren Circumferenz der proximalen Gelenkfläche ist vollständig über den

Rand der Bruchfläche des ulnaren Fragments gerollt und daselbst eingedrückt; er bedeckt die Bruchfläche 3 mm weit. Das ulnare Fragment ist an dieser Stelle im Ganzen um etwa 4 mm zusammengedrückt; legt man die dorsalen Hälften der Bruchflächen fest aufeinander, so klaffen die volaren um 4 mm. Auch der gegenüberstehende Rand des radialen Fragments ist gequetscht und der dort haftende Knorpelbelag zerrieben. Die unteren Felder der Bruchflächen sind von festem Knochen begrenzt, in dem stellenweis durch weissliches Bindegewebe gefüllte Lücken hervortreten: an den beiden oberen Feldern, besonders an dem des ulnaren Fragments, fühlt man an der Bruchfläche mehrere kleine durch bindegewebige Fäden fixirte Knochensplitterchen. Am radialen Fragment ist die dorsale ulnare Ecke beweglich und durch eine unregelmässig

Figur 4.



Comminutivfractur eines rechten Naviculare, von dorsal proximal ulnar gesehen: die Bänder waren zerschnitten. Der Bruch ist klaffend dargestellt, so dass die winklige Abknickung der Bruchflächen zu sehen ist.

zackige Fissur abgespalten, von der Hauptbruchfläche her bis unter den Knorpelbelag der distalen ulnaren Gelenkfläche. Dort, wo die Fissur beginnt, liegen mehrere kleine lose Splitterchen nebeneinander; dieses Fragment macht den Eindruck, als wäre es in dorso-proximaler Richtung gegen den übrigen Theil des radialen Fragments abgebogen resp. eingeknickt, wodurch zugleich die kleinen Splitter abgequetscht sein würden. Das dorsale Band, sowie die an der Tuberositas inserirenden Bänder fehlen leider.

Von den übrigen Gelenkflächen zeigten sowohl die Capitatumfläche wie die distalen Gelenkflächen Spuren einer stärkeren Quetschung und zwar ebenfalls wie an der dem Radius zugekehrten Gelenkfläche in proximo-distaler

Richtung. An der Capitatumfläche, am proximalen Fragment ist der volare Theil eingedrückt und etwas nach proximal umgebogen; an beiden distalen Gelenkflächen ist das dorsale Drittel des Knorpels eingedrückt; vom Knorpel sind hier nur noch dünne, durchscheinende Reste vorhanden.

Das Röntgenbild dieses Falles bietet kein besonderes Interesse, da es in Folge der Zerstörung der Bänder an der Radialseite des Handgelenks die Verhältnisse nicht naturgetreu wiedergab.

Für die Genese der Fractur wären hier folgende Möglichkeiten besonders hervorzuheben: Unter Berücksichtigung der ungewöhnlichen Fissur im dorsalen Theil des radialen Fragments würde man zu der Annahme eines Traumas geführt werden, bei welchem der dorsale distale Theil des Naviculare aufgeschlagen und nach volar eingedrückt ist, also zu einem Fall auf die volarreflectirte Hand. Auf der anderen Seite lässt der fast einer Spirale entsprechende vollständige Bruch an eine Torsion denken; die Spirale verläuft von volar distal nach dorsal proximal. Dazu führt auch ein Vergleich mit einer ähnlichen, ebenfalls spiraligen Formation der Bruchflächen bei einer arteficiellen Fractur, welche ich durch Radialabduction, Dorsalflexion und Supination erzeugt habe (siehe später). Die starke Quetschung an der radialen und volaren Seite lässt sich durch beide Traumen erklären. Im Uebrigen ist es nicht ausgeschlossen, dass Stoss und Torsion zusammen eingewirkt haben. Eine Fractur durch directe Gewalt scheint mir nicht wahrscheinlich bei der offensichtlichen Compression, welche am ulnaren Fragment radial volar vorhanden ist, und die man entweder auf eine Einwirkung vom radialen Fragment oder vom Radius her zu beziehen hat.

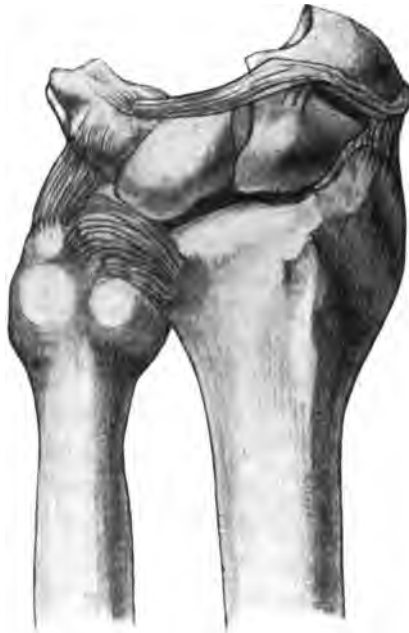V. Fractura inveterata navicularis sin; Pseudarthrosis; Zerreißung der dorsalen Ligamenta navi-lunata; Fig. 5 und 6. Linke Hand; Bänderpräparat des Handgelenks; die Bänder der Dorsalseite sind entsprechend dem Antibrachio-Carpal-, dem Carpo-Carpal- und dem Carpo-Metacarpalgelenk quer durchschnitten.

Das Os naviculare ist in 2 Stücke quer annähernd in der Mitte gebrochen; Fig. 5.

Der Bruch beginnt radial innerhalb der proximalen Gelenkfläche und endet ulnar in der proximalen Kante der knöchernen dorsalen Fläche, sowie in der Gelenkfläche zum Capitatum; am Rücken liegt die radiale Hälfte des Spalts in der knorpeligen, die ulnare Hälfte in der knöchernen Oberfläche. Die Kopfbein-Gelenkfläche liegt etwa zur Hälfte am proximalen, zur Hälfte am distalen Fragment. Volar entspricht die Bruchlinie der Basis der Tuberositas.

Offenbar hat Abschleifung der gegeneinander beweglichen Fragmente verkleinernd auf sie gewirkt. Die Abschleifung hat besonders an der radialen und volaren Seite stattgefunden. Liegen die beiden Stücke fest aufeinander, wie es in Fig. 5 der Fall ist, so ist das Naviculare ungewöhnlich kurz, dabei überragt an der Bruchfläche der radial-dorsale Rand des distalen Fragments den entsprechenden Rand des proximalen um einige Millimeter nach dorsal und überdeckt ihn zugleich noch etwas nach proximal; man hat den Eindruck, als wäre es radial und volar zusammengedrückt; es hat etwa die Form, wie die von mir beschriebenen macerirten Navicularia,

Figur 5 a.



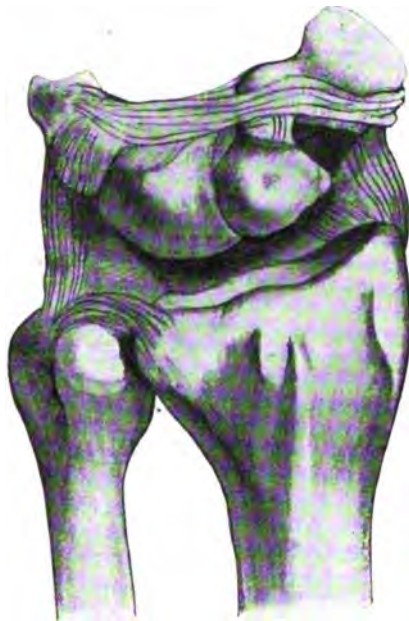
Pseudarthrose eines linken Naviculare nach Fractur durch das radiale Drittel des proximalen Gelenkkopfes, von dorsal proximal ulnar gesehen.

Deutsche Zeitschr. f. Chir., Fall 2 und 3. Giebt man ihm eine schlankere Form, so klaffen die Stücke an der Volar- und Radialseite gut $\frac{1}{2}$ cm, an der dorsalen und ulnaren Seite liegen sie aneinander, und ulnar volar klaffen sie etwa 3—4 mm; das soll durch Fig. 5a veranschaulicht werden, an der der Spalt vielleicht ein wenig zu gross dargestellt ist.

Die Abschleifung erkennt man auch an den einander zugekehrten Flächen und Rändern. Die dem distalen Fragment zugehörige Tuberositas navicularis ist an ihrer Basis und oberhalb derselben ausgehöhlt; an der volaren Seite des proximalen Stücks fehlt das sonst vorhandene dreieckige Feld zwischen Tuber-

ositas und Knorpelrand. Auch von der Knorpelfläche des proximalen Stücks fehlt an der Radialseite offenbar ein Stück, das etwa die Form eines dreiseitigen Feldes mit volarer Basis haben müsste. Die einander zugekehrten Flächen sind radial und volar glatt und von dichtem Knochengewebe gebildet. Dorsal und ulnar zeigt das proximale Fragment grössere Lücken; auch am distalen Stück ist hier die Fläche unebener, die Oberfläche lässt zwischen den knöchernen bindegewebige weissliche Stellen erkennen; an einer Stelle liegt ein kleines, von Bindegewebe eingehülltes Knochenstückchen beweglich.

Figur 5.



Dasselbe Präparat: Der Bruchspalt ist so klaffend dargestellt, dass veranschaulicht wird, welcher Theil des Naviculare durch Compression bei Entstehung des Bruches und durch secundäre Abschleifung geschwunden ist und auch sonst in der Regel zu schwinden pflegt; der Spalt ist ein wenig zu gross angegeben.

Der Knorpelrand der proximalen Fläche, soweit er den Bruchspalt begrenzt, ist glatt. Die Knorpelränder der Gelenkfläche zum Kopfbein sind uneben, zum Theil zerfasert, sie überragen stellenweis etwas das Niveau des darunter liegenden Knochens. Auf der proximalen Knorpelfläche sieht man, $1\frac{1}{2}$ —2 mm von ihrer distalen Grenze entfernt, eine Depression im Knorpel von 4 mm Breite, 2 mm Höhe; der Knorpelbelag ist sehr verdünnt, so dass der Knochen hindurchschimmert. Offenbar handelt es sich um eine Knorpelnarbe. Stellt man den Radius in Dorsalflexion dem Naviculare gegenüber, so ent-

spricht diese Stelle einer kleinen Prominenz der dorsalen Kante des Radius, auf welche die mittelste Längsleiste der Dorsalfläche desselben ausläuft; dicht davor verläuft die Bruchlinie im Naviculare längs der dorsalen Radiuskante.

Eine bindegewebige Brücke zwischen den beiden Fragmenten ist nur an der Rückseite 3 mm vom Ulnarwinkel entfernt vorhanden; sie ist 3 mm breit und verbindet die Ränder direct mit einander. Ulnarwärts daneben ist die dorsale Ecke des proximalen Fragments mit dem dorsalen intercarpalen Kapselband verbunden, das sich nach radial den Spalt überbrückend auf die dorsale knöcherne Fläche des distalen Fragments hin fortsetzt. Die Bänder zwischen Naviculare und Lunatum sind an ihrer dorsalen Seite zerrissen; es macht nicht den Eindruck, als wären sie durch die Präparation getrennt. Die volaren Bänder sind intact.

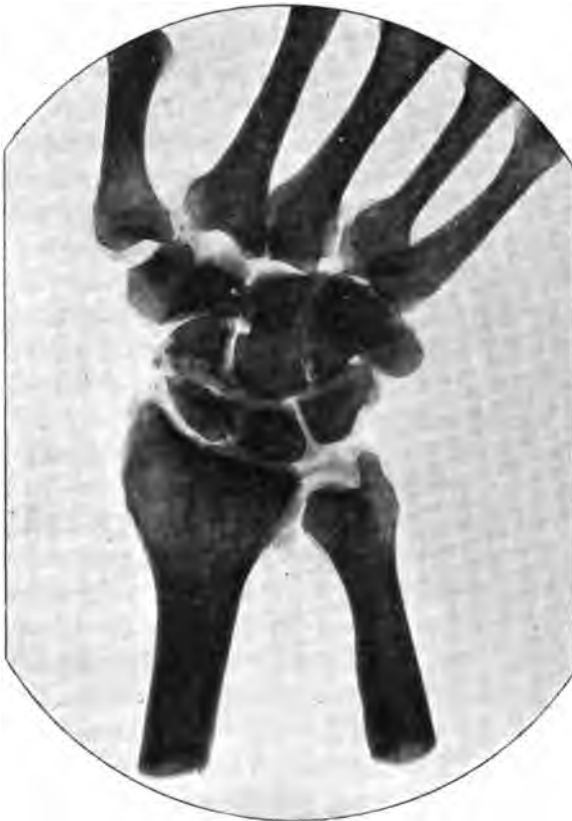Die Bänder und die Kapseltheile erscheinen nicht wesentlich verdickt; sonstige entzündliche Veränderungen der Weichtheile sind an dem Spirituspräparat nicht zu erkennen. Auch an den Knorpelflächen des Radius, des Naviculare und der benachbarten Handwurzelknochen bemerkt man keine sicheren Zeichen einer Gelenkentzündung. Einzig der Kopf des Kopfbeins sieht an der dem Naviculare zugekehrten Knorpelfläche wie porös aus, man bemerkt zahlreichere wurmstichartige kleine Vertiefungen. Seine Knorpelfläche ist durch eine dem Spalt im Naviculare correspondirende senkrechte Leiste in 2 Facetten getheilt.

Die kleine, auf eine Quetschung zu beziehende Depression an der Dorsalfläche des proximalen Fragments, der glatte Verlauf der Bruchflächen in dorso-volarer Richtung legt hier in erster Linie nahe die Annahme einer Fractur bei einem Fall auf die dorsalflectirte Hand, bei welcher die unter der Einwirkung des Radius stehenden ulnaren $\frac{2}{3}$ des proximalen Gelenkkopfes von diesem abgesprengt worden sind.

Das Röntgenbild dieses Präparates (Fig. 5b) zeigt die Handwurzel in ulnarer Abduction; dabei klafte zwischen den Fragmenten radial; volar ein Spalt von einigen Millimetern. Auf dem Röntgenbilde ist dies nicht so ohne Weiteres deutlich. Man sieht zwischen den schön gezeichneten Theilen des proximalen und distalen Fragmentes eine intermediäre Zone, welche von einem zarteren Knochenschatten überlagert ist. Einen kleinen Spalt zwischen den Fragmenten bemerkt man nur am radialen Rande. Die matt und etwas verschwommen gezeichnete Knochenzone, welche sich in das distale Fragment fortsetzt, entspricht dem Schatten, welchen der dorsale proximale Theil des distalen Fragments gegeben hat; er ist verschwommen, da er der Platte entfernt lag, er ist matter, weil die Bruchfläche bei Ulnarabduction sehr schräg von dorsal proximal nach volar distal verlief, also nur eine dünne Knochen-schicht projectirt wurde. Die Bruchfläche endet dort, wo die volare Knochenwand als eine kräftiger gezeichnete quere Linie hervortritt. Radial neben dem radialen Fragment tritt ein hirsekorngrossen Knochenschatten hervor; vor Auf-

nahme des Röntgenbildes war er nicht bemerkt worden; er rührte her von einem Splitterchen, welches in den zur Tuberositas ziehenden Bändern eingehüllt war. In der Reproduction sind diese Verhältnisse nicht ganz deutlich zu sehen.

Figur 5b.



Röntgenbild des Präparates 5a; Flächenaufnahme bei ulnar abducirter Hand.

Ausser diesen Präparaten können für die Lehre der Navicularfracturen auch noch die sogenannten Navicularia bipartita herangezogen werden. Die von den Anatomen als solche beschriebenen Präparate sind nach der von mir in der Deutsch. Zeitschr. f. Chir. Bd. 69, niedergelegten Anschauung, zu der sich anatomische und chirurgische Autoren zustimmend geäußert haben, fast alle wahrscheinlich als Fracturen aufzufassen; auch da, wo ich damals bemerkte, dass

man ein Präparat als *Naviculare bipartitum* gelten lassen sollte, hatte ich persönlich mehr den Eindruck einer *Fractur*; nur bei dem von Auvray beschriebenen war ich zweifelhaft, doch entspricht es nach dem Verlauf der Theilung wieder ganz dem der häufigsten *Fracturen*. Von den 23, im Anschluss an Pfitzner, dort zusammengestellten Fällen scheiden nur der von Leboucq und der bereits oben citirte von Struthers aus, von denen der erste seine Beobachtung als *Persistence du central aux deux mains*, der zweite als *Fractur* beschreibt. Den Fall III¹⁾ von Gruber schaltet man auch am besten aus, da mit der streckenweis ritzenförmigen Linie, die man an dem macerirten Kahnbein entdeckte, nicht viel anzufangen ist. Die Mehrzahl dieser sogenannten *Navicularia bipartita* schliesst sich in ihrem anatomischen Verhalten ganz den von uns beschriebenen Präparaten von *Fracturen* an. Einige zeigen Besonderheiten, welche auch in den klinisch untersuchten *Fracturen* bisher nicht beobachtet worden sind; sie haben dadurch besonderes Interesse und mögen gelegentlich die Deutung eines selteneren klinischen Falles unterstützen.

Von den 20 Fällen sind 17 pseudarthrotisch geheilte *Fracturen* und 3 *Fissuren*.

Von den *Fissuren* ist eine nach ulnar klaffend geblieben (Gruber IV)²⁾, eine ist bindegewebig an den Rändern von Knorpel zu Knorpel vereinigt (Gruber II)²⁾ und eine ist knöchern verheilt (Gruber VI); die letztere war an der Mitte der Kopfbeingelenkfläche ausgeprägt als eine dort zurückgebliebene gegabelte Furche mit Depression und Abknickung der radialen Hälfte dieser Fläche; ausserdem war sie an der dorsalen Fläche kenntlich durch eine dieselbe kreuzende schwache Leiste; im weiteren Verlauf würde sie danach an der Grenze des mittleren gegen das radiale Drittel der Radiusgelenkfläche geendet haben. Die beiden z. Th. klaffend gebliebenen *Fissuren* entsprachen den oben als Präparat 1 und 2 beschriebenen *Fracturen* im ulnaren Theil, welche das dem Lunatum anliegende ulnare Drittel des proximalen Gelenkkopfes bis hinein in den proximalen Rand der Kopfbeingelenkfläche absprengten.

¹⁾ Die den Autoren zugefügten römischen Zahlen, geben die Zahl an, unter welcher die Präparate in meiner Zusammenstellung der *Navicularia bipartita* aufgeführt worden sind. (Deutsche Zeitschr. f. Ch. Bd. 69).

²⁾ Fall 2 und 4 von Gruber sind in den Einzelheiten nicht so genau geschildert, dass man sie vollständig klar übersehen könnte.

Von den 17 Pseudarthrosen zeigen 2 einen bei den indirecten Fracturen bisher nicht beobachteten Verlauf in proximo-distaler Richtung annähernd senkrecht zu dem der dorso-volaren Fracturen; im ersten Fall (Gruber I) wurde dadurch ein volares distales Fragment gebildet, bestehend aus der Tuberositas navicularis mit einem volaren Segment der distalen Gelenkfläche und der Capitatumfläche, im zweiten Fall (Anderson XI) ein volares proximales Fragment mit einem Theil der Radius-, Lunatum- und Capitatumfläche; beide articulirten pseudarthrotisch auf dem grösseren dorsalen Fragment. Noch ein weiteres Präparat (Turner X)¹⁾ ist ohne klinisches Beispiel; es bestand dort eine Absprennung der dorsalen ulnaren Kante des Naviculare, welche einen Theil der zum proximalen Gelenkkopf gehörigen und am Lunatum articulirenden Fläche ausmachte; das Fragment war lose geblieben und zeigte nach dem Naviculare Schlißflächen.

Die übrigen 14 Präparate von Pseudarthrosen des Naviculare — es sind die 9 von Pfitzner beschriebenen, 2 von Turner, je 1 von Gruber, Auvray und Tellyesniczky — geben im Wesentlichen die von uns bei den Fracturen beobachteten Verhältnisse wieder. Bei 7 derselben (Pfitzner XV, XVI²⁾, XVIII, XIX, XXII; Turner IX, Tellyesniczky XIII) verlief der Bruch längs der distalen Kante der proximalen Gelenkfläche, so dass er radial meist noch im Knorpel des proximalen Gelenkkopfes nahe seiner Grenze und ulnar dorsal in der proximalen Kante der knöchernen Oberfläche lag. Die Capitatumfläche war dabei immer ziemlich in der Mitte gebrochen. 2 mal ging der Bruch in ganzer Ausdehnung, sowohl radial wie dorsal ulnar, in der knöchernen Superficies dorsalis, so dass deren proximale Hälfte am ulnaren, die distale am radialen Fragment lag. Absprennungen resp. Abrisse von der rauhen dorsalen Kante wurden 3 mal beobachtet bei Präparat IX, XIII und XVIII als bewegliche, dem radialen Frag-

¹⁾ Das Stück ist von Turner als ein Theil des Lunatum beschrieben worden; nach der Schilderung der Flächen muss man es als ein Stück des Naviculare ansehen, wie es auch Pfitzner gethan hat.

²⁾ Bezüglich der Präparate XV, XVI u. XVIII bin ich durchaus nicht der Meinung wie Blau (Deutsche Zeitschr. f. Ch. Bd. 72. S. 462), der unter Hinweis auf meine Arbeit diese als sicher nachgewiesene einseitige Navicularia bipartita bezeichnet; ich habe gerade das Präparat XV abgebildet, um den Vergleich mit den früher beschriebenen Fracturen zu ermöglichen und es selbst durch die Abbildung als solche zu characterisiren.

ment oder vielmehr dem an ihm inserirenden dorsalen Bandzug bindegewebig verbundene Stückchen; an einem dieser Präparate — No. XVIII — war ausserdem noch vorhanden ein Abriss der radio-dorsalen Ecke des Lunatum und eine Absprengung der ulnolaren Ecke an der Basis der Grundphalanx des Daumens; die letztere Veränderung ist seit Anwendung des Röntgenverfahrens vielfach als Verletzungsfolge beobachtet worden.

Bei den übrigen 7 Fällen (Pfitzner XVII, XX, XXI, XXIII, Gruber V, Turner VIII) ging der Bruch durch den proximalen Gelenkkopf so, dass etwa ein radiales Drittel seiner Knorpelfläche in Form eines Dreiecks mit radial volar gelegener Basis nach radial abgetheilt wurde; er erreichte die Kopfbeingelenkfläche an der Grenze des proximalen zum mittleren Drittel, in ihrer Mitte oder auch etwas distal von der Mitte; einmal (Turner VIII) gehörte die ganze Capitatumfläche zum distalen Fragment und der Bruch ging diesmal abweichend von der sonstigen Regel ulnar in die Gelenkfläche zum Lunatum, so dass das distale Fragment an einer kleinen Stelle seines inneren Randes noch mit dem Lunatum articulirte. Bei Präparat XVII kam die schon bei Präparat XVIII notirte Nebenverletzung vor, ein Abriss der radio-distalen Ecke vom dorsalen Horn des Lunatum; man hat, glaube ich, Recht, wenn man sie als eine zugleich mit der Navicularfractur entstandene Fractur auffasst, die ähnlich wie die Abrisse der dorsalen Kante des Naviculare durch Abriss von Seiten der dorsalen intercarpalen Ligamente entstanden sein wird. Bei den Präparaten XVII und XX wurde am Metacarpale V eine schlecht geheilte Fractur beobachtet, von der es mangels einer Anamnese dahingestellt bleiben muss, ob sie gleichzeitig mit der Navicularfractur entstanden war; es ist jedoch nicht unwahrscheinlich. An denselben Händen hatte sich im Handgelenk eine deformirende Gelenkentzündung ausgebildet, welche zweifellos als eine Folge der Handgelenkverletzung und der Fractur des Naviculare zu deuten ist.

Die gesammten aus dem Studium der anatomischen Präparate gewonnenen Erfahrungen und Schlüsse lassen sich folgendermaassen zusammenfassen:

Die Fracturen des Os naviculare carpi sind stets Verletzungen des proximalen, am Radius articulirenden Gelenkkopfes;

derselbe bricht entweder ganz längs seiner dorsalen distalen Umrandung oder mit den ulnaren $\frac{2}{3}$ seiner Fläche von dem radialen und distalen Theil des Knochens ab. Dabei wird gleichzeitig stets die Gelenkfläche zum Kopfbein verletzt; selten ist nur ein noch kleineres ulnares Segment abgebrochen, das etwa einem $\frac{1}{3}$ bis der Hälfte des Gelenkkopfes entspricht.

Diese Fracturen liegen im Wesentlichen quer und senkrecht oder nur mässig schräg von dorsal proximal nach volar distal im Verhältniss zur Längsachse des Naviculare (d. h. der Verbindung der Mitte seiner proximalen mit der seiner distalen Gelenkflächen). Nur die ganz ulnar gelegenen verlaufen schräg dazu in einem Winkel bis zu ca. 45° von proximal radial nach distal ulnar.

Von dieser gewöhnlichen Form abweichende Fracturen, wie Abbrüche des radial-volaren Theiles oder der ulnar-dorsalen Kante des Knochens (s. Navicularia bipartita) dürften seltene und ausnahmsweise Vorkommnisse sein, welche auch klinisch bisher nicht belegt sind.

Die Gelenkfläche zum Kopfbein wird von dem Bruch meist halbirt; öfters liegt der Bruchspalt mehr proximal oder distal von ihrer Mitte, so dass ein proximales resp. distales $\frac{1}{3}$ abgespalten wird. Die weit ulnar gelegenen Fracturen enden in der Kopfbeinfläche ganz proximal, dicht an der Lunatumfläche. Die Lunatumfläche und die distalen Gelenkflächen mit der Tuberositas bleiben bei den einfachen Fracturen in der Regel unverletzt.

Die rauhe dorsale Fläche wird von den in der radialen Hälfte der proximalen Gelenkfläche beginnenden Fracturen ulnar spitzwinklig gekreuzt in einer Linie, welche stets in der Dorsalfläche und am dorsalen Rand der Kopfbeingelenkfläche endet. Die weiter radial-distal beginnenden Fracturen folgen der Dorsalfläche in der Regel in ihrem ulnaren Theil, zuweilen auch in ihrem radialen Abschnitt, so dass sie radial und ulnar fast ganz in ihr liegen. Die ganz ulnar gelegenen Fracturen berühren sie nicht.

Volar endet die Fractur an der Basis der Tuberositas oder einige Milimeter proximal von ihr, je nachdem sie am Dorsum mehr radial oder ulnar liegt.

Das proximale Fragment hat stets eine keilförmige Gestalt mit radialer Schneide und ulnarer Basis; letztere besteht aus der Lunatumfläche und einem Theil der Capitatumfläche.

Die Bänder, welche das Naviculare im Handgelenk befestigen — die distalen Faserzüge zu den Multangula und zum Capitatium, die an der radialen Seite vom Radius nach der Tuberositas navicularis verlaufenden Bandzüge, das dorsale intercarpale quere Band und die Bänder zwischen Naviculare und Lunatum waren bei den hier besprochenen isolirten Fracturen erhalten bis auf einen Fall von Zerreißung der Bänder zwischen Naviculare und Lunatum mit gleichzeitiger Dislocation des ulnaren Fragmentes nach dorsal und einen anderen, wo sie partiell in der dorsalen Hälfte zerrissen waren. Das am meisten exponirte Band auf der Dorsalfläche war an der Fracturstelle nie zerrissen; wenn die Fractur es kreuzte, überbrückte es den Bruchspalt. Die Faserzüge waren entweder glatt abgerissen oder in einzelnen Fällen mit Hinwegnahme kleiner Splitter vom ulnaren Fragment. Unmittelbar nach der Fractur werden natürlich gerade am letztgenannten Band und an der angrenzenden dorsalen Gelenkkapsel immer Zeichen von Quetschung und Zerrung in Form von Sugillationen und kleineren Zerreißungen zu finden sein.

Die Fragmente werden demnach dorsal-ulnar in Folge Intactheit der queren intercarpalen Bandzüge und der in sie ausstrahlenden Ligamenta interossea navi-lunata bei allen Bewegungen und Stellungsänderungen des Naviculare gut gegen einander fixirt. Dorsal, radial und volar fehlt jede Fixation, da der Bruch hier einmal in den Gelenkflächen zum Radius und Capitatium liegt und zweitens proximal von der Tuberositas endet, an der alle sonstigen Bänder ansetzen. Der Bruchspalt muss demnach volar ulnar, volar und radial breit klaffen, bei jeder Bewegung der Hand nach radial, dorsal und ulnar. Schon bei Mittelstellung der Hand dürften die Ränder hier klaffen, in Folge der Zugwirkung, welche die kräftigen volaren Bänder zwischen Naviculare und Capitatium und den Multangula ausüben. In dem weiten Klaffen der Bruchflächen bei den beweglichen Fracturen liegt ein Grund dafür, dass die Fracturen nicht zur Vereinigung kommen.

Fest aneinander liegen die Fragmente nur bei Volarflexion im Handgelenk. Wollte man eine knöcherne Vereinigung erzielen durch genaueste Adaption der Fragmente, so müsste danach eine Feststellung der Hand in Volarflexion vorgenommen werden. Es gilt dies hauptsächlich nur für diejenigen Frac-

turen, welche die rauhe Dorsalfläche betheiligen und die dorsalen intercarpalen Ligamente kreuzen; die ganz intraarticulären Fracturen klaffen dorsal auch bei Volarflexion stärker, wenn auch nicht so erheblich wie volar bei der umgekehrten Bewegung.

Nach geschehener Fractur bleibt in der Regel die Callusbildung und die knöcherne Vereinigung der Fragmente aus; eine neue bindegewebige Vereinigung wurde bei einigen Präparaten nur am dorsalen ulnaren Rand beobachtet, wo die Fragmente durch die Bänder enger aneinander gehalten sind, aber nur in sehr spärlicher Form. Bei den eingekleiteten Fracturen muss man annehmen, dass auch radial und volar bindegewebige Verbindungen eintreten werden.

In der Folge tritt bei den beweglichen Fracturen in der Regel eine Pseudarthrosenbildung zwischen den Fragmenten ein mit Umgestaltung der Bruchflächen in Schliffflächen. Durch Abschleifung verkleinern sich die Stücke allmählich.

Weiter beobachtet man an den Fragmenten — besonders am ulnaren, weil dessen Ernährung am meisten gestört ist, — immer Veränderungen atrophischer Art, welche hauptsächlich an den spongiösen Theilen verlaufen als Rarefaction der Spongiosa mit bindegewebiger Rückbildung der Knochenbälkchen. Auch dieser Process befördert eine Verkleinerung der Fragmente.

Nur wo sich entzündliche Zustände im Handgelenk entwickelten, sahen wir die Atrophie der Fragmente ausbleiben; die Knochen waren dann an der Entzündung betheiligt durch Ostitis deformans,¹⁾ welche die Knorpelflächen zur Auffaserung und Abschleifung brachte und die knöcherne Dorsalfläche verdickte und unregelmässig wulstig gestaltete. Offenbar disponirt die Navicularfractur zur chronischen Entzündung des Handgelenks. Wenn man nach den anatomischen Verhältnissen urtheilen soll, so würde man diejenigen Fracturen für besonders gefährdend halten müssen,

¹⁾ Deform werden die Fragmente sowohl durch Atrophie wie durch deformirende Entzündung. Der Klarheit halber empfiehlt es sich aber, den Ausdruck deform oder deformirt für diejenigen Fragmente zu reserviren, welche durch entzündliche Prozesse verändert sind. In den Röntgenbildern sind sie als solche schwer zu erkennen; sie markiren sich besonders durch Verdichtung der Spongiosa. Viel deutlicher treten die atrophischen Veränderungen durch die Aufhellung der Knochenzeichnung, durch Lückenbildung in der Spongiosa, durch Verdünnung der Corticalis hervor, wie sie von Sudeck u. a. als häufige Folge von Verletzungen beschrieben sind.

welche eine längere Strecke längs des Ansatzes der dorsalen Gelenkkapsel laufen und die, welche mit Splitterung am dorsalen Rande verbunden sind, das sind also diejenigen, welche die Gelenkkapsel am meisten mechanisch reizen.

Es wurden folgende Formen der isolirten Fractur des Naviculare anatomisch beobachtet: 1) Fissuren, 2) vollständige bewegliche, 3) vollständige eingekeilte Fracturen und 4) Comminutivfracturen.

Am häufigsten waren es vollständig bewegliche Fracturen; sie erschienen, da sie meist lange bestanden, in Form der Pseudarthrose, die am ausgeprägtesten die Formen eines neuen Gelenks angenommen hatte bei den in der Mitte des Knochens gelegenen Fracturen.

Bei den eingekeilten Fracturen war das schmälere ulnare in das breitere radiale Fragment eingekeilt; besonders an der radialen Seite hatten sie sich ineinander verhakt. Bei den Comminutivfracturen war immer der dorsale Rand zersplittert. Fall 1 der ersten Publication stellt ein Beispiel einer Splitterung dar, welche durch Abriss vom dorsalen intercarpalen Band aus bedingt war; bei den beiden hier beschriebenen Fällen war die Splitterung die Folge einer starken Compression des radialen Theiles gegen den ulnaren (Fall 3) oder auch einer directen Quetschung des radialen Theiles beim Aufprall gegen den Boden, wobei ein Fall auf die volarreflectirte Hand zu Grunde gelegt werden muss (Fall 4).

Am ulnaren Fragment waren häufig noch anderweitige Quetschwirkungen zu beobachten; zunächst am radialen Rand; auch diese mussten auf einen von dem massigeren radialen Theil übertragenen Stoss zurückgeführt werden; doch wurde hier mehr eine Zerquetschung (nicht wie am dorsalen Rand eine Splitterung) bewirkt.

Weiter waren dorsal auf der Gelenkfläche des ulnaren Fragments in der Nähe der Bruchlinie Quetschspuren zu sehen, welche von der dorsalen Radiuskante herrührten.

So geben also auch die anatomischen Veränderungen oft einen Hinweis auf die Entstehung der Fractur. Zunächst sehen wir, dass die Fractur häufig bei Dorsalflexion der Hand entsteht und dass die Uebertragung eines Stosses längs der dorsalen Radiuskante für den Verlauf der Fractur in den so entstehenden Fällen bestimmend ist.

Weiter lassen die Fälle, bei denen eine Einkeilung oder eine

Zerquetschung am radialen Rande vorlag, darauf schliessen, dass das Naviculare mit seiner Längsachse im Moment des Traumas ziemlich senkrecht gegen den Boden gestanden haben muss; das entspricht einer extremen Dorsalflexion oder einer Dorsalflexion in Verbindung mit radialer Abduction der Hand.

Forcirte Seitenbewegung der Hand nach radial bzw. ein gleichartiger Stoss wurde bei einem Präparat von Navicularfractur im ulnaren Theil mit Splitterung am dorsalen distalen Rand der Capitatumfläche angenommen.

Bei der einen Splitterfractur (s. hier Fall 4, Fig. 4) wurde aus einer ungewöhnlichen Fissur im dorsalen Theil des distalen Fragments auf einen Fall auf die Rückfläche der Hand geschlossen; bei einem anderen Präparat (Struthers) besteht die gleiche Vermuthung wegen einer begleitenden Fractur des Metacarpale II und III, wobei aber auch die Annahme eines Falles auf die Knöchel der zur Faust geballten, leicht gebeugten Hand zulässig ist.

Bei der Betrachtung der anatomischen Präparate wurden alle Momente, welche auf die Stellung der Hand im Augenblick der Verletzung bzw. auf die Lage der beteiligten Knochen zu einander schliessen liessen, hervorgehoben und nach Möglichkeit für eine Deutung des Herganges der Verletzung verwerthet. Wenn auch dabei versucht wurde, ganz objectiv zu urtheilen, so wirkten doch unwillkürlich die aus klinischen Beobachtungen und aus dem Experiment gewonnenen Erfahrungen in gewisser Weise leitend.

Die experimentellen Beobachtungen fügen sich, da sie auf der Betrachtung und Analyse anatomischer Präparate beruhen, den oben beschriebenen Präparaten natürlich entstandener Fracturen auf das Engste an. Deshalb mögen sie hier anschliessend besprochen werden unter Mittheilung einiger von mir angestellter Versuche; sie mögen damit die letzten oben gegebenen Schlussfolgerungen ergänzen.

Die ersten Angaben über experimentell erzeugte Navicularfracturen finden sich in den Mittheilungen derjenigen Autoren, welche sich mit der Entstehung der Fracturen der carpalen Epiphyse des Radius experimentell beschäftigt haben. So sah Linhart¹⁾

¹⁾ W. Linhart, Die Brüche der unteren Epiphyse des Radius durch Gegenstoss. Zeitschr. der Aerzte zu Wien. 1852. 8. Jahrgang. Theil I. — S. auch Schmidt's Jahrbücher.

Comminutivfracturen entstehen bei einigen Versuchen, bei denen die Rückfläche der Hand gegen eine feste Unterlage gestemmt und ein Schlag auf die Vorderarmknochen geführt wurde; er erhielt einen Querbruch des Radius mit Längsspaltung und Splitterung des carpalen Fragments; ausserdem waren das Os lunatum und naviculare in mehrere Stücke gebrochen. Nélaton¹⁾ und Lecomte²⁾ erwähnen nichts von ihnen bei ihren Experimenten; letzterer widmet ihnen einige Zeilen als Complicationen der Radiusfracturen (S. 145).

Hönigschmied³⁾, der nicht Stosswirkungen, sondern die Folgen übermässiger Bewegungen der Hand gegen den Vorderarm studirte, beobachtete Navicularfracturen bei übermässiger gesteigerter Radialflexion (radialer Abduction).⁴⁾ Zunächst erfolgte gewöhnlich Ruptur des Ligamentum lat. ulnare oder Abriss des Processus styloid. ulnae vom Körper der Ulna. Die Verletzungen des Naviculare traten ein, wenn er die radiale Abduction danach noch weiter fortsetzte, oder wenn er diese Bewegung gleich von vornherein kräftig genug ausführte; sie erfolgten unter 11 Fällen 5 Mal. Dabei war es in der Mitte vollständig gebrochen, so dass das untere Fragment mit dem Os multangulum majus, das obere mit dem Radius in Verbindung blieb. Zugleich waren einige Handwurzelknochen theils untereinander, theils vom Vorderarm losgerissen; so war zumeist das Os triquetrum aus der Nische des Radiocarpalgelenks herausgerissen und das Os capitatum vom Os lunatum losgetrennt. Bonnet hatte bei seinen den Hönigschmiedschen entsprechenden Versuchen dergleichen Befunde nicht gewonnen, und Hönigschmied hebt deshalb hervor, dass die Diastase der Carpusknochen meist nur dann eintrat, wenn vorher das Handgelenk durch Präparation blossgelegt worden war.

Sehr eingehend hat sich Gallois⁵⁾ mit der experimentellen Erzeugung der Verletzungen der zum Handgelenk gehörigen Knochen

¹⁾ S. bei Lecomte.

²⁾ O. Lecomte, Recherches nouvelles sur les fract. indir. de l'extrémité infér. du Radius. Arch. général. de méd. Décembre 1860. 5. Serie. T. 16. S. 641. T. 17. S. 195.

³⁾ Hönigschmied, Leichenexperimente über die Zerreiſsung der Bänder im Handgelenk. Deutsche Zeitschr. f. Chir. Bd. 10. S. 462.

⁴⁾ l. c. S. 471—472.

⁵⁾ Gallois, Thèse de Lyon 1898. Fracture de l'extrémité inférieure du Radius. S. auch Destot et Gallois über dasselbe Thema. Revue de chirurg. 1898. T. XVIII. S. 886—915.

beschäftigt; er hat in den Bereich seiner Studien sowohl die Fracturen durch Stoss, wie die durch Abriss und Torsion bezogen. Wenn er auch dabei in erster Linie die Fracturen der unteren Epiphyse des Radius im Auge hatte, so sind doch die Veränderungen im Carpus in dem von jedem einzelnen Fall aufgenommenen Protokoll immer genau notirt. Im Ganzen hat er 60 Experimente in verschiedentlich modificirter Weise vorgenommen, und sei hiermit auf diese exacte Arbeit besonders hingewiesen.

Es ist ihm 2 Mal gelungen, Navicularfracturen hervorzubringen (Exp. XXVI und XXX) durch heftige Schläge auf den Vorderarm bei dorsalflectirter Hand, als er den Vorderarm bis 45° nach der radialen Seite geneigt hatte = als Fractures en abduction (inclinaison radiale). Es fand sich eine Fractur des Scaphoids an der Grenze des unteren (distalen) Viertels gegen die 3 oberen (proximalen) Viertel; die anderen Knochen der Handwurzel sowie ihre Bänder waren intact; der Radius zeigte keine Verletzung. Das andere Mal bemerkte er bei der gleichen Versuchsanordnung nach einer Reihe von Schlägen Crepitation an der Radialseite der Handwurzel; die Fractur des Scaphoids war ähnlich der ersten. Bei forcirten Flexions- und seitlichen Bewegungen¹⁾ erzielte er in der Regel nur Abrisse kleiner Knochenstücke des Naviculare und Lunatum, von deren Ecken und Kanten an der Ansatzstelle der Bänder, sowie Dehnungen der Bänder und Abrisse einzelner Faserzüge ohne Knochenverletzung, wodurch die Carpalknochen abnorm beweglich gegen einander wurden. Ueber den Einfluss der Torsionsbewegungen der Hand gegen den Vorderarm citirt er die Angaben von Brossard (Thèse de Lyon 1884), in denen nichts von Carpusverletzungen bemerkt ist.

Speciell die Fractur des Os naviculare haben Auvray²⁾ und Lilienfeld³⁾ im Leichenversuch studirt; das Gleiche versuchte ich in den unten mitzutheilenden Experimenten.

Auvray beobachtete (wie vor ihm Delbecq) bei extremen gewaltsamen Flexionsbewegungen ausser den gewöhnlich erfolgenden Radiusfracturen an der Handwurzel im Wesentlichen nur Abrisse

¹⁾ l. c. S. 99—105.

²⁾ Auvray, Fracture du scaphoïde de la main. Gazette des hôpitaux. 1898. No. 41. S. 377—380 (378—379).

³⁾ Lilienfeld, Der isolirte subcutane Bruch des os scaphoïdeum der Handwurzel. Arch. f. klin. Chirurg. Bd. 69. Heft IV.

kleiner Stücke der Handwurzelknochen; sie traten aber sehr selten auf und zwar sowohl an den Knochen der ersten wie der zweiten Reihe; unter diesen fand sich auch das Os naviculare theilhaftig.

Weiter ist es ihm gelungen, die Fracturen des Naviculare durch directe auf seine dorsale oder palmare Fläche geführte Schläge herbeizuführen, wobei er die Gewalt durch Uebertragung mittelst eines kantigen Gegenstandes lokalisirte; er liess die Schläge bei forcirter Flexion unmittelbar unter dem Radiusrand und bei forcirter Extension des Handgelenks dicht oberhalb der Eminentia thenar einwirken. Der Knochen brach dabei gewöhnlich im Niveau seines Halses.

Lilienfeld's Versuche wurden so angestellt, dass er sich mit seinem Körpergewicht auf den senkrecht zum Erdboden gehaltenen Vorderarm warf, nachdem er die Hand in Dorsalflexion und Radialabduction gestellt hatte. Er erhielt unter 3 Versuchen 2 Mal einen isolirten Bruch des Os scaphoideum; derselbe war durch Crepitation festzustellen, aber nur bei sehr ausgiebigen seitlichen Bewegungen, wie man sie beim Lebenden an einer verletzten Hand kaum ausführen könnte. Das eine Mal bestand ein Querbruch zwischen proximalem und mittlerem Drittel des Knochens, das andere Mal etwa im mittleren Drittel — stets noch innerhalb des Bereiches der Gelenkfläche für den Kopf des Capitatum. In beiden Fällen waren die Bänder und Gelenkkapseln intact. Lilienfeld schliesst daraus, dass der prominente Processus styloideus als Angriffspunkt mitgewirkt habe. Im ersten Fall war auch keine Diastase der Fragmente eingetreten, und erst nach Durchtrennung der letzten Verbindung zwischen Radius und proximalem Bruchstück (ligmt. styl. radii collater.) wichen die Bruchstücke etwas auseinander. Deshalb trete auch für gewöhnlich keine Dislocation ein, und nur bei starker Radialabduction haben die Multangula majora das Bestreben, die schon normaler Weise vorhandene volare Abknickung des distalen Endes noch zu vergrössern.

Meine eigenen Versuche habe ich mit freundlicher Unterstützung des Herrn Collegen Dubs aus Chicago im Winter 1902 in der Kgl. Anatomie zu Berlin vorgenommen. Es standen uns nur Hände in Verbindung mit dem distalen Theil des Vorderarms zur Verfügung, welche bereits im Präparirsaal bearbeitet worden waren; unter diesen fand sich natürlich nur eine geringe Anzahl einigermaassen

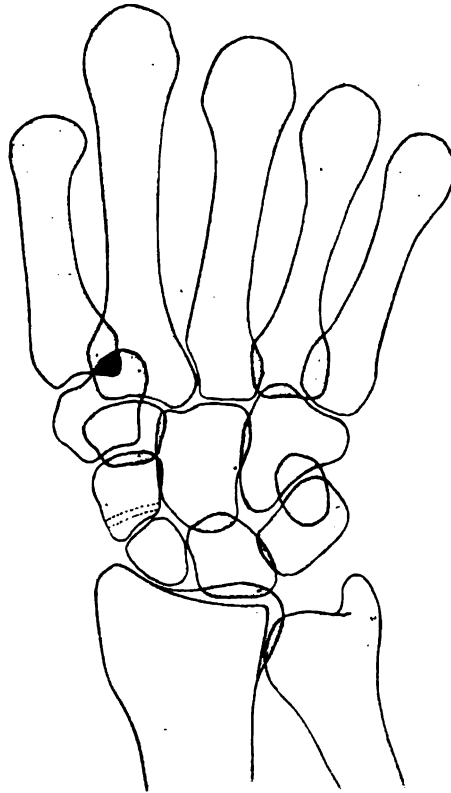
geeigneter Objecte; die Vorderarmknochen waren meist in ihrer Mitto oder noch näher dem Handgelenk quer durchsägt. An 4 solcher Hände wurden bei dorsalflectirtem Handgelenk, während die Handwurzel fest gegen den Boden gehalten wurde, kräftige Schläge mit einem Hammer auf die Vorderarmknochen geführt. Stoss und Gegenstoss concentriren sich dabei — genau wie bei den Radiusfracturen — in Folge der Rücklagerung des distalen Endes der Ulna im Wesentlichen auf die radiale Seite der Handwurzel, auf Naviculare und Lunatum auf der einen, die Radiusepiphyse auf der anderen Seite. Gewöhnlich bricht dabei der Radius. Unter welchen Bedingungen erfolgt nun der Bruch des Naviculare?

2 Mal wurde eine Fractur des Naviculare erzielt. Das erste Mal befand sich die Hand in extremer Dorsalflexion. Das Naviculare brach, nachdem einige leichtere Schläge auf die sehr kräftigen Knochen erfolglos gewesen waren, nach einem mit voller Wucht geführten Schlag. Dorsal lag der Bruchspalt vollständig intra-articulär; bei dorsalflectirtem Handgelenk folgte er in seinem ganzen Verlauf genau der scharf ausgeprägten dorsalen Radiuskante; diese Kante hatte offenbar wie die Schneide eines Keils bei Uebertragung des Stosses gewirkt. Der Bruch ging glatt von dorsal nach volar; der Bruchspalt lag bei extremer Dorsalflexion ungefähr in Verlängerung der queren, in der Höhe der dorsalen Radiuskante durch den Vorderarm gelegenen Ebene resp. parallel zu ihr und senkrecht zum Boden; bei Mittelstellung der Hand verlief er in Beziehung zu einer queren durch Vorderarm und Handgelenk gelegten Ebene etwas schräg von dorsal proximal nach volar distal, entsprechend der dabei erfolgten Volarflexion des Naviculare. Fig. 6 stellt den Verlauf des Bruches innerhalb der Umrisse des Röntgenbildes des Knochens dar, wie sie von einer Flächenaufnahme bei Ulnarabduction der Hand entnommen sind. Die punktirten Linien stellen den Verlauf der dorsalen rauhen Oberfläche dar. Der Bruch berührt dieselbe nicht.

Bei dem zweiten Fall war es zunächst nicht gelungen, die Fractur durch Schläge bei Hyperextension des Handgelenks zu erzeugen. Erst als die Hand in Radialabduction und Extension gebracht war, war die Fractur des Naviculare nach dem zweiten Schlag auf die Vorderarmknochen vorhanden. Der Processus styloideus radii hatte dabei dem Naviculare eng angelegen, und so war auch hier wieder die Fractur gleichsam durch Keilwirkung, d. h. durch unmittelbare

Ueberleitung des Stosses vom radialen Theil der dorsalen Radiuskante und von der Spitze des Griffelfortsatzes her erzeugt; die letztere hatte den gegenüberliegenden Theil des Naviculare, die radiale Circumferenz der proximalen Gelenkfläche, oberflächlich

Figur 6.

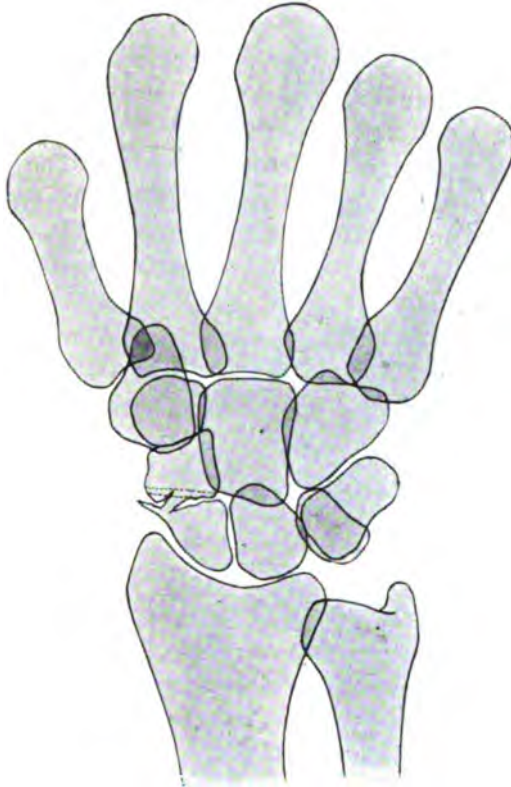


Contourzeichnung nach dem Röntgenbild einer arteficiellen in Hyperextension erzeugten Navicularfractur.

zerquetscht. Der Bruch ist in Fig. 7 analog wie der zuerst beschriebene wiedergegeben. Der Bruch liegt hier näher der dorsalen rauhen Oberfläche, er folgt ihr dorsal ulnar in ihrem proximalen Rande. Radial bemerkt man ein leichte Impression und Splitterung des Randes. Die radiale Abduction der Hand bei Entstehung der Verletzung prägt sich in dem Verlaufe des Bruches deutlich aus dadurch,

dass der Bruchspalt auf dem Dorsum mehr nach distal verschoben ist; bei Extension und radialer Abduction verschwindet der proximale Gelenkkopf fast ganz unter dem Radius, während bei Extension und Mittelstellung der radiale distale Theil frei liegt. In den beiden

Figur 7.



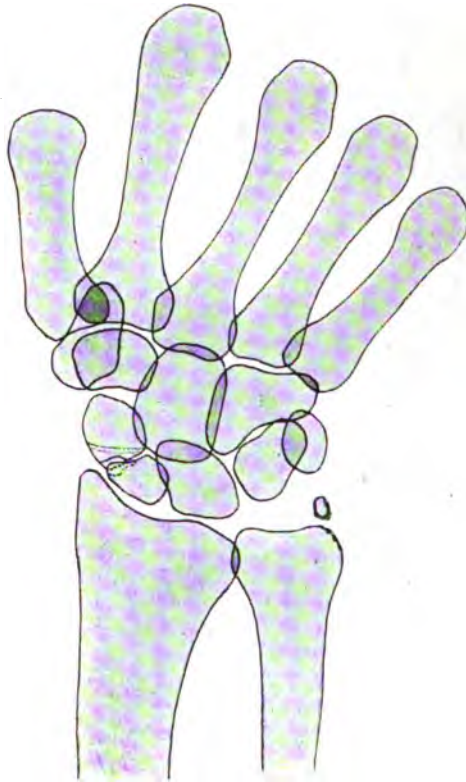
Contourzeichnung nach dem Bilde einer in Extension und Radialabduction artificial erzeugt Navicularfractur.

anderen Fällen, wo das Naviculare intact blieb, war 1 Mal eine Längsfractur des Radius mit Fractur des Kopfes des Kopfbeins entstanden, das andere Mal eine Dehnung der Carpalligamente mit Fractur des Kopfbeins und Diastase sämtlicher Carpalknochen.

Die beiden erfolgreichen Versuche lehren, dass die Fractur des Naviculare durch Stoss und Gegenstoss leicht zu erzeugen ist,

wenn Radius und Naviculare durch die ad maximum gespannten, nicht mehr federnden Bänder eng aneinander gepresst sind, wie es bei der ad maximum gesteigerten Extension und bei Extension in Verbindung mit Radialabduction der Fall ist. Während der Stoss vom Radius her wirkt, wird der Gegenstoss hauptsächlich

Figur 8.



Contourzeichnung nach dem Bilde einer durch Radialabduction und Dorsalflexion bei gleichzeitiger supinatorischer Drehung erzeugten Navicular-Fraktur mit Abriss des Proc. styloideus ulnae.

durch die Multangula übertragen; das Capitatum spielt bei diesem Modus erst eine secundäre Rolle. Lilienfeld sagt, dass der Bruch dadurch entstehe, dass der Kopf des Capitatum sich — besonders bei der Radialabduction — in die stark ausgehöhlte Gelenkfläche des Os naviculare bohre; das konnte ich nicht finden; zudem hat

der Kopf des Capitatum bei der Radialabduction eine Abweichung nach ulnar erfahren, da der Drehpunkt der Handwurzel ungefähr in der Mitte des Kopfbeinkopfes liegt; ich glaube deshalb nicht, dass das Naviculare durch den Anprall gegen das Os capitatum zerdrückt wird; es bricht vielmehr, weil sich ungefähr in seiner Mitte die vom Radius und von den Multangula herkommenden Kräfte in umgekehrter Richtung kreuzen. — Die gleiche enge Zusammenpressung der Knochen ist bei der reinen Radialabduction gegeben; die oben citirten Untersuchungen Hönigschmied's lehren denn auch, dass ein Stoss von ulnar auf die radial abducirte Hand resp. eine übermässig heftig ausgeführte Bewegung nach radial die Fractur bewirken können. Mir selbst ist es in einem dritten Fall gelungen, eine Navicularfractur gleichzeitig mit Abriss des Processus styloideus ulnae hervorzurufen durch Radialabduction in Verbindung mit Dorsalflexion, wobei gleichzeitig eine gewisse Drehung im Sinne der Supination stattfand. An diesem Präparat hatte der Bruch nicht eine gerade Fläche, er verlief vielmehr in Form einer Spiralfractur etwas bogenförmig mit einer Abiegung seines dorsalen, dicht unter der Corticalis gelegenen Theils nach distal; zugleich war dieser Theil etwas gequetscht. Fig. 8 stellt den Verlauf dieses Bruches dar. Der Bruchspalt war nur im ulnaren Theil eine kurze Strecke frei zu sehen; radial war er durch Knochenschatten bedeckt. Am Präparat ging die dorsale Abschälung der Corticalis noch etwas weiter nach distal, als es nach den im Röntgenbilde sichtbaren Umrissen erschien. Offenbar ist auch hier die Fractur erfolgt unter Mitwirkung der Radiusgelenkfläche, nämlich dadurch, dass der distale Theil des Naviculare gegen den unter der Gelenkfläche des Radius festgehaltenen proximalen Theil abgeknickt wurde.

Andere Versuchsanordnungen, z. B. durch Schläge bei volarflectirtem Handgelenk oder vermitteltst pronatorischer Bewegungen, waren mit dem mir zur Verfügung stehenden Leichenmaterial nicht möglich; Versuche mit forcirten seitlichen Bewegungen nach ulnar und mit Schlägen auf die ulnar abducirte Hand habe ich nicht gemacht. Bezüglich der letzteren Mechanismen fanden sich nirgends Angaben über positive Resultate, insbesondere auch nicht bei Gallois. Höfliger citirt als Zeugen für die Existenz eines solchen Mechanismus Experimente von Cousin. Dessen Ausführungen gründen sich aber nur auf theoretische Erwägungen; er meint, dass

bei denjenigen Fracturen, welche sich bei nach rückwärts gehaltener Hand ereignen, Extension und Abduction (Ulnarflexion) der Hand bestehe. Das ist wohl nicht richtig; die Hand kann dabei die verschiedensten Stellungen zwischen Ulnar- und Radialabduction einnehmen; sehr häufig, besonders bei nach vorn gerichteten Fingern, wird sie in Radialabduction stehen, und kommt es meines Erachtens gerade dann leicht zur Navicularfractur.

Aus diesen experimentellen Beobachtungen ergeben sich folgende Schlüsse:

1. Die Navicularfracturen entstehen als einfache Querfracturen

a) durch Stoss und Gegenstoss sowohl bei hyperextendirtem (Wolff), wie bei extendirtem und radial abducirtem Handgelenk (Gallois, Liliensfeld, Wolff); im letzteren Falle war es gleichbedeutend, ob die Radialabduction durch eine entsprechend seitliche Neigung des Vorderarmes gegen die aufgestemmte Hand bewirkt wurde oder ob die Hand bei senkrecht zum Boden gerichtetem Vorderarm in Radialabduction gehalten wurde;

b) die gleichen Querfracturen entstehen durch übermässig gesteigerte oder heftige Bewegungen der Hand gegen den Vorderarm in der Richtung nach radial bezw. nach radial dorsal (Hönigschmied);

c) sie lassen sich auch durch directe Schläge auf die dorsale oder volare Fläche des Naviculare hervorbringen, wenn sich die Hand dabei in Volarflexion bezw. Dorsalflexion befindet (Auvray).

2. Spiralig verlaufende Fracturen werden durch Bewegungen der Hand gegen den fixirten Vorderarm nach radial dorsal in Verbindung mit supinatorischer Drehung erzielt (Wolff).

3. Comminutivfracturen entstehen durch Stoss und Gegenstoss, wenn bei volarflectirter aufgestützter Hand Schläge auf die Vorderarmknochen geführt werden (Linhart).

4. Bei übermässiger Dorsalflexion oder Volarflexion erfolgen in der Regel nur Abrisse kleiner Knochenstücke vom Naviculare neben ähnlichen Verletzungen anderer Handwurzelknochen, sowie Bandzerren und -zerreissungen (Hönigschmied, Auvray, Delbecq).

Ein Vergleich dieser experimentellen Thatsachen mit den Eigenthümlichkeiten, welche wir an den Präparaten natürlich entstandener Fracturen hervorgehoben und für die Genese der Fracturen im einzelnen Fall verwerthet haben, wird ergeben, dass sie sich miteinander in Einklang befinden und durcheinander gestützt werden.

XXXIII.

Ueber eine eigenthümliche Form chronischer
Dickdarmstenose an der Flexura coli sinistra ¹⁾.

Von

Professor Dr. Erwin Payr,

Graz.

(Hierzu Tafel III und 5 Figuren im Text.)

M. H! Ich erlaube mir, Ihnen heute über eine Anzahl von Fällen chronischer Dickdarmstenosirung an der Flexura lienalis coli zu berichten; es handelt sich, um dies kurz voraus zu schicken, um eine eigenthümliche Form von Knickung des linken Colonwinkels durch pathologische, chronisch entzündliche Prozesse am Peritoneum hervorgerufen, in deren Gefolge es einerseits zu topographischen Veränderungen am Dickdarm, anderseits zu nahezu typischen klinischen Erscheinungen kommt, die also von zweifachem Gesichtspunkte unser Interesse verdienen.

Es ist zur Genüge bekannt, dass bei höheren Graden von Enteroptose das Colon transversum in einem aufwärts sehr concaven Bogen die beiden oberen Dickdarmflexuren verbindet. Man beobachtet dabei ja nicht selten die Bildung eines recht scharfen Winkels sowohl am Uebergang des Colon ascendens in das Colon transversum, als besonders zwischen letzterem und dem absteigenden Dickdarm. Die grosse Neigung mit derartig lageverändertem Dickdarm behafteter Menschen zu Stuhlverstopfung, vermehrter Gasbildung etc. ist eine längst bekannte Sache. Es fehlt aber bei diesem tagtäglich wiederkehrenden Krankheitsbilde völlig das Wesen der Darmstenose sowohl im klinischen, als vor allem im anatomischen Sinne; es kommt wohl nie zu Veränderungen an den

¹⁾ Auszugsweise vorgetragen am 3. Sitzungstage des XXXIV. Congresses der Deutschen Gesellschaft für Chirurgie, 28. April 1905.

zuführenden Darmtheilen, die auf ein ernstes Hindernis der Darmkanalisation schliessen liessen.

Ganz abgesehen davon handelt es sich in den Fällen meiner Beobachtung zumeist um Personen, bei denen von einer höhergradigen Enteroptose überhaupt gar nicht gesprochen werden kann; es liegen im Gegentheil nicht selten ganz bestimmte und meist durch die Autopsie in vivo klar zu stellende Ursachen für die von mir gefundene Stenosirung vor.

Durch einen chronischen, in der Umgebung der Flexura lienalis sich abspielenden Entzündungsprocess kommt es zu einer Verzerrung des linken Colonwinkels nach oben, zu Adhäsionen zwischen diesem und Parietalperitoneum, der Milz, nicht selten dem Magen und vor allem zu einer innigen Verklebung zwischen dem letzten Drittel oder Viertel des Colon transversum und dem Anfangstheile des Colon descendens. Ein allen meinen Fällen gemeinsamer Befund ist das Vorhandensein von bald kleineren sternförmigen, bald ausgebreiteten strahligen, weissen, sehnenglänzenden Narben an den obengenannten Theilen (s. Tafel III).

Diese Narben lassen sich gewöhnlich entlang des Colon descendens bis zum Anfangstheil der Flexura sigmoidea verfolgen. Diese theilweise am Parietalperitoneum, theilweise am Bauchfellüberzug des Dickdarmes gelegenen, offenbar durch Schrumpfungprocessen entstandenen Narben fixiren einmal das Colon descendens straff gegen die hintere Bauchwand. Es findet dadurch eine Verstärkung der normalen durch die Peritonealbekleidungsverhältnisse bedingten Fixation statt. Einer der wesentlichsten Punkte aber ist die sehr solide Verlöthung einer grossen Strecke von Querdarm und absteigendem Dickdarm durch so feste, multiple, gewöhnlich flächenhafte, aber auch ausserdem in Form von Bändern vorhandene Adhäsionen, dass ein bis zu 12 cm Länge parallel verlaufendes Dickdarm-Doppelrohr resultirt, das unverkennbare Aehnlichkeit mit dem Laufe einer Doppelflinte und ein Bild darbietet, das wir am Dünndarm schon längst bei den verschiedensten Adhäsionsprocessen — gewöhnlich in unangenehmster Weise — kennen gelernt haben. Auffallend erscheint in meinen Befunden das Verhalten dieses Darmtheiles zur Milz (s. Tafel III). Es bestehen so feste, nicht nur membranartige, sondern ganz solide Adhäsionen in Form von dicken Bindegewebssträngen gegen den Hilus der Milz,

aber auch gegen die *Superficies diaphragmatica*, dass man sich der Annahme eines schweren, chronisch verlaufenden Entzündungsprocesses kaum verschliessen kann oder aber sich die Frage vorlegt, ob solches durch einmalige intensive acute Entzündungsprocesse zustande kommt. Auch die Bindegewebskapsel der Milz nimmt an jenen Peritonealnarben-Bildungen Antheil, sie weist ähnliche Bilder auf, wie das *Colon descendens*. Verwachsungen zwischen Milzoberfläche und Peritonealperitoneum sowie gegen das Zwerchfell sind zu beobachten (*Perisplenitis*); ich werde noch später anzuführen haben, in wie weit sich diese Adhäsionen feststellen und verfolgen lassen und welche Beziehungen sie zu den normalen Befestigungsapparaten der Milz besitzen.

Aehnlich verhält es sich in einem Theil meiner Fälle mit dem Magen. Der Fundustheil zeigt gleichfalls jene Narben und fand ich mehrmals strangartige Verwachsungen zwischen jenem und der *Flexura lienalis coli*. Verzerrung des Magenfundus nach links und oben kann die Folge derselben sein. Die *Appendices epiploicae* an den in Frage stehenden Darmabschnitten sind oftmals in fibröse Stränge verwandelt, in dem zarten Gelb ihres Fettgewebes sieht man häufig weisse fibröse Stränge und nehmen sie einen hervorragenden Antheil an den Verklebungsvorgängen der sich entgegen sehenden Theile. Auch das *Ligamentum gastrocolicum* sowie das nicht selten schürzenartig über das gebildete Darmdoppelrohr herübergespannte grosse Netz nehmen an den geschilderten Vorgängen lebhaften Antheil. Während das *Omentum maius*, das in allen meinen Fällen genau untersucht wurde, im übrigen keine Abnormalitäten aufweist, ist es in seinem links oben genannten Antheil sklerotisch so schwer verändert, wie wir dies so oft in alten Netzhernien finden (s. Tafel III).

Wenn ich in der Beschreibung dieses Zustandes fortfahre, habe ich zunächst zu bemerken, dass das *Colon transversum* stets gebläht, das *Colon descendens* dagegen leer, oft bandartig abgeplattet angetroffen wird. In einem der mir zur Verfügung stehenden Fälle habe ich der Untersuchung dieses Verhaltens etwas mehr Zeit gewidmet und konnte ich feststellen, dass die Aneinanderlegung der beiden Darmabschnitte eine so innige ist, dass durch die mit einander verklebten Darmwandabschnitte ein Sporn gebildet wurde, wie wir ihn nach Anlegung eines typischen Colonafters sehen und

war dadurch die Stelle des Ueberganges von Querdarm in den absteigenden Dickdarm hochgradig verengt. Ich überzeugte mich hiervon durch Einstülpung vom weiten Colon transversum her mit dem Zeigefinger. In anderen Fällen ist der letzte Abschnitt des Querdarmes in diese durch Peritonealschrumpfung bedingte Verengerung mit einbezogen und wird das Colon transversum erst jenseits der Adhäsionszone u. zw. ziemlich unvermittelt weiter.

In dreien meiner Fälle bestand eine bedeutende Hypertrophie des Colon transversum und Colon ascendens.

In diesen drei Fällen konnte ich noch eine ebenfalls von mir für typisch gehaltene Lageveränderung im Bereich des Colon ascendens und transversum beobachten.

Das Colon ascendens scheint verkürzt, der Uebergang in das Colon transversum, also die Flexura hepatica, nahezu oder ganz verstrichen, der Uebergang ohne jeden Winkel in Form eines leichten Bogens; ja in einem Fall konnte ich beobachten, dass das Colon ascendens nach ca. 8 cm langem, kopfwärts gerichteten Verlauf medialwärts abbog und in Form eines nach oben convexen, gewaltigen Bogens mit dem Colon transversum in ein einziges Darmstück vereinigt zur Flexura lienalis emporzog.

Dieser Befund ist so überraschend, dass er bei breiter Eröffnung der Bauchhöhle in der Mittellinie nicht übersehen werden kann. Dieser Darmtheil ist stets gasgefüllt, bisweilen auch reichlich mit halbflüssigem Inhalt; seine Wandung fand ich in allen vier Fällen, in dreien stark hypertrophisch. Am Colon ascendens und mehr als zwei Dritteln des Colon transversum fehlten die von mir vorher beschriebenen Peritonealveränderungen.

Ganz eigenthümlich verhalten sich die normalen Befestigungen des Colon an der Leberflexur. Sie alle waren in Form von dünnen, langen, ganz flachen Bändern vorhanden und waren so abnorm beweglich, dass dieser, quasi erigirte, Colonbogen um seine ideale Sehne sowohl zwerchfellwärts als kleinbeckenwärts umgelegt werden konnte.

Ich muss ferner hervorheben, dass ich in einem meiner Fälle ähnliche peritoneale Narben und Adhäsionen an der Flexura sigmoidea fand; jedoch in viel ausgebreiteterer Weise als es Gersuny (1) bei den von ihm für typisch gehaltenen Flexuradhäsionen beschrieb.

Auffallend war in allen Fällen die zum Füllungsgrade des Colon ascendens und transversum stark contrastirende Leere des Dickdarmes jenseits der linken Colonflexur (s. Tafel III).

Endlich muss ich noch hervorheben, dass auch am Colon ascendens und Coecum ein besonders hoher Grad von Beweglichkeit vorhanden war, wie man ihn jedoch nicht selten bei Dickdarmentenosen findet; er ist ja, wie wir noch hören werden, eben durch den Einfluss der Darmverengung auf den oberhalb derselben gelegenen Darmtheil zu erklären.

Der hyperperistaltisch arbeitende Darm bäumt sich auf und zerrt an seinen Fixationsvorrichtungen, er nimmt an Länge zu und ist es bekannt, dass normaler Weise stets an der hinteren Bauchwand fixirte Dickdarmabschnitte dadurch hohe Grade von Mobilität erlangen können.

Ich hatte im Laufe der letzten Jahre Gelegenheit, eine Reihe derartiger Beobachtungen zu machen, und habe ich sowohl den pathologisch anatomischen, als auch klinischen Gesichtspunkten mein Interesse zugewendet.

Krankengeschichten.

In nachfolgenden Zeilen gebe ich zunächst die Krankengeschichten meines Beobachtungsmateriales wieder.

1. Anamnese. Die Entstehung seines Leidens führt der 45jährige Mann auf eine im Jahre 1892 überstandene schwere abdominelle Erkrankung zurück; es bestanden damals allseitige heftige Bauchschmerzen, Erbrechen, Stuhlverstopfung und wurde das Leiden als „Bauchfellentzündung“ behandelt. Pat. musste damals 6 Wochen das Bett hüten.

Erst fünf Jahre später zeigten sich zum erstenmale die später so häufig gewordenen Kolikanfälle. Der Schmerzanfall dauerte nur 48 Stunden; Abgang von Stuhl und Winden sistirten, alle aufgenommene Nahrung wurde sofort erbrochen. Es bestanden äusserst heftige Schmerzen unter dem linken Rippenbogen. Erst vom Jahre 1901 an wurden die Schmerzen und Kolikanfälle regelmässig.

Sie dauerten gewöhnlich 3—4, manchmal 8 Tage.

Völliges Ausbleiben von Stuhl und Windabgang leitete jedesmal die Attaquen ein; die genossene Nahrung wurde erbrochen, gewöhnlich bestand etwas Fieber. Die Schmerzen waren so fürchterlich, dass Pat. laut schreien musste und sich auf dem Fussboden des Zimmers wälzte, angeblich, weil diese Rollbewegung ihm Erleichterung brachte. In solchen Fällen gegebene Klysmen hatten meist auch keinen grossen Erfolg, sie gingen leer wieder ab. Einer

dieser Anfälle dauerte 8 Tage, ohne dass es zum Abgang von Stuhl gekommen wäre. Innerlich gegebene Abführmittel hatten so gut wie gar keinen Erfolg, ein einzigesmal ein grosses Glas Bitterwasser. Eher nützten Stuhlzäpfchen und Einläufe, indem sie doch den Abgang von einigen Gasen erwirkten, worauf jedesmal Erleichterung eintrat. Nicht selten verlegte Pat. den Beginn der Schmerzen in die rechte Unterbauchgegend, zuweilen in die Magengegend: erst nach einiger Dauer des Anfalles localisirten sie sich unter dem linken Rippenbogen, um daselbst constant zu bleiben. Die Urinentleerung war während dieser Anfälle immer normal. Vom Jahre 1891 bis Ende 1903 hatte der Kranke 13 solche Anfälle. Gegen Ende 1903 regelmässig alle 14 Tage. Diätfehler konnte er nie beschuldigen. Er war in seiner Nahrung sehr vorsichtig. Im Laufe dieser Krankheit magerte Pat. von 68 auf 54 kg ab. Es wurde von seinem behandelnden Arzte die Diagnose auf Darmverengerung oder Verschluss durch Strangbildung gestellt.

Status praesens. Kleiner Mann von kräftigem Knochenbau. In den Thoraxorganen nichts Krankhaftes nachzuweisen, der Harn frei von fremden Bestandtheilen.

Das Abdomen ist mässig aufgetrieben, die Leberdämpfung steht rechts etwas oberhalb des Rippenbogenrandes. Der Magen reicht bis zwei Querfinger breit oberhalb des Nabels, bei Aufblähung mit Kohlensäure rückt die untere Magengrenze noch immer nicht bis zur Nabelhöhle herab. Die Aufblähung des Colon mit Luft vom Rectum aus ergiebt eine sehr starke Blähung der Flexura sigmoidea, eine äusserst geringe Füllung des Colon descendens und ist ferner deutlich festzustellen, dass Colon transversum, ascendens und Coecum von der Gasblähung nahezu unbeeinflusst bleiben.

Eine jedesmalige Lufteinblasung in den Mastdarm erzeugt intensive Schmerzen, bisweilen sogar eine Art von Kolikanfall, der von dem Pat. jenen sehr ähnlich geschildert wird, über die in der Anamnese berichtet worden ist und die ihn zum Arzte trieben.

Bei langsamem Einfliessenlassen von Wasser in den Mastdarm lässt sich linkerseits eine Dämpfung über dem Ligamentum Pouparti feststellen, die der jeweiligen Wassermenge entsprechend sich immer höher und schliesslich bis zum Colon transversum verfolgen lässt. Während die Einblasung eines geringen Luftquantums schon lebhaftere Schmerzen hervorruft, bleibt die hohe Darmeingiessung, selbst bei Verwendung von 1500 ccm schmerzlos. Der Palpationsbefund des Abdomens ergiebt an constanten Verhältnissen nicht viel Bemerkenswerthes. In der linken Oberbauchgegend ist bei leichtem Druck stets ein gurrendes Geräusch zu erzeugen. Palpation gegen das linke Hypochondrium wird sehr schmerzhaft bezeichnet; an jener Stelle wird auch immer über spontanen Schmerz geklagt.

Die Ileocoecalgegend ist ebenfalls stets druckempfindlich. Beim activen Erheben des Beines lässt sich der Wurmfortsatz, quer nach einwärts über den Musculus psoas ziehend, ganz deutlich als etwas schmerzhafter, harter, jedoch dünner Strang fühlen.

Die Untersuchung per rectum ergiebt nichts von Belang.

Auffallend ist folgendes: zu gewissen Zeiten, besonders 5—6 Stunden nach der Mahlzeit ist das Abdomen viel stärker aufgetrieben, als sonst. Man fühlt nun deutlich einen von der Ileocoecalgegend schief über den ganzen Bauch zum linken Hypochondrium ziehenden Darmtheil. Derselbe plätschert und gluckst stets beim Betasten und Beklopfen und fühlt sich eigenthümlich gespannt an, wie mit Gas stark aufgebläht. Starker Druck auf diesen Darmtheil erzeugt Kolikartige Schmerzen im linken Hypochondrium.

In Anbetracht der sich in immer kleiner werdenden Intervallen wiederholenden schweren Kolikanfälle, die sich nunmehr auf einen Zeitraum von Jahren erstrecken, musste man zum Schlusse kommen, dass es sich hier um einen das Darmlumen beeinträchtigenden Vorgang handle.

Ich vermuthete das supponirte Hinderniss im Verlaufe des Colon descendens oder am Uebergang von diesem in die Flexura sigmoidea. An eine maligne Neubildung konnte ich wegen der langen Dauer der Erkrankung nicht ernstlich denken. Ich dachte an peritoneale Verwachsungen, Knickungen und Strangbildungen infolge einer einmal überstandenen peritonealen Erkrankung. Nicht völlig auszuschliessen vermochte ich die Annahme einer unvollständigen Drehung der Flexura sigmoidea an ihrem Fusspunkte. Da der Kranke schon längere Zeit ärztlich behandelt worden war und dringend eine Beseitigung seines Leidens wünschte, ging er sofort auf den Vorschlag eines operativen Eingriffes ein und wurde derselbe am 27. 2. 1904 ausgeführt.

Operation. Narkose: Billrothmischung, von Zeit zu Zeit durch Aetherdarreichung unterbrochen.

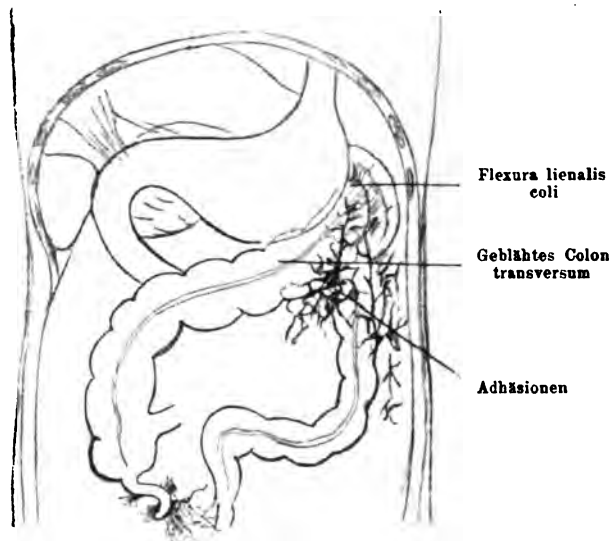
Eröffnung der Bauchhöhle in der Mittellinie vom Processus xyphoideus bis handbreit oberhalb der Symphyse. Untersuchung des Dünndarmes. Besichtigung von Coecum und Appendix, letztere ist 18 cm lang, zieht gegen das kleine Becken, ist in der Mitte etwas eingeschnürt, wie durch eine circuläre alte Narbe und in mehrfache Verwachsungen eingebettet. Sie wird vorläufig mit einem dicken Faden versehen. Es zeigen sich nun bei weiterer Untersuchung des Dickdarmes folgende, höchst eigenthümliche topographische Verhältnisse. Coecum, Colon ascendens und transversum bilden einen gewaltigen von der Ileocoecalgegend bis ins linke Hypochondrium ziehenden, nach oben erst convexen, dann im letzten Antheil leicht concaven Bogen. Sowohl Colon ascendens, als transversum sind stark gebläht, ihre Wand verdickt. Das Ende des Colon transversum verschwindet völlig unter dem linken Rippenbogen (s. Fig. 1). Das Colon descendens ist völlig leer, bandartig zusammengedrückt; die Flexura sigmoidea zeigt in sofern eine Abnormität, als ihre Fusspunkte einander genähert erscheinen.

Es wird nun der linke Rippenbogen stark in die Höhe gezogen und finden sich hier die Ursachen der zu wiederholtenmalen aufgetretenen Gassperre.

Man findet: 1. Eine spitzwinklige Knickung des Darmrohres an der Flexura lienalis. Das lienale Endstück des Colon transversum und der Anfangstheil des Colon descendens laufen ein Stück weit parallel und bilden dann auseinandertretend einen Winkel von höchstens 30°. 2. Finden sich zahlreiche, sowohl das Colon descendens, ferner das Parietalperitoneum, das schürzen-

artig über die Flexura lienalis gespannte Netz bedeckende, weisse, peritoneale Narben und Adhäsionsstränge; s. Fig. 1 und Tafel III. —

Diese Adhäsionen sind theils bandartige, theils strang-, theils fadenförmige, dort, wo sie in Form von peritonealen Narben zu sehen sind, springen sie manchmal wie sehnig glänzende, weisse Leisten über das Niveau des Bauchfelles vor. 3. Zahlreiche sehr feste bandartige Adhäsionen verbinden den Scheitel der linken Colonflexur mit der Concavität der Milz, deren fibröse Kapsel ebenfalls in grosser Menge jene weissen Narben in Form von stern- und netzartigen Gebilden aufweist. Die Milz ist durch pathologische, strangartige Verwachsungen am Zwerchfell sehr fest fixirt. Beim Hinaufschlagen des Magens sieht man an der Hinterwand des Fundustheiles, eben-



Figur 1.

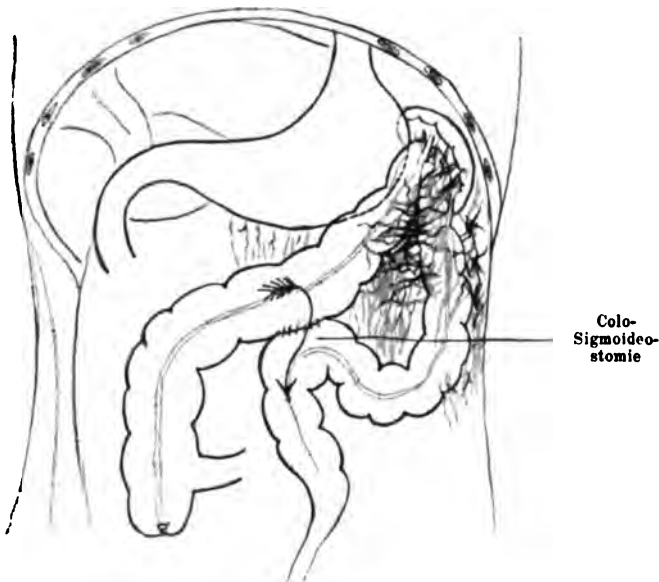
solche Narben und Adhäsionsstränge. Die concave Wand des Darmes in der Umgebungsstelle der Flexura lienalis bildet einen scharfen Sporn, der durch den vom weiten Colon transversum aus invaginirend eindringenden Finger deutlich gefühlt werden kann. Durch diese zahlreichen Adhäsionen erscheint der genannte Darmabschnitt völlig und allseitig fixirt.

Eine zunächst ins Auge gefasste Colo-Colostomie erscheint ohne vorherige Mobilisirung der fixirten Theile unthunlich und in der Mitte der Adhäsion nicht verlockend. Dagegen lässt sich das so tief herabgesunkene Colon transversum mit der äusserst mobilen Sigmaschlinge ohne jede Spannung sehr bequem durch eine Enteroanastomose mit doppelter, fortlaufender Naht vereinigen und wird dadurch eine sehr weite Communication zwischen beiden Darmtheilen geschaffen, s. Fig. 2. Hierauf wird der Wurmfortsatz in typischer

Weise mittelst Quetschmethode entfernt und die Bauchhöhle in dreireihiger Etagennaht vollständig geschlossen.

Der Verlauf war ein sehr befriedigender. Nur in den ersten 5—6 Tagen waren Schwierigkeiten mit dem Gasabgang. Vielleicht hat die in antiperistaltischem Sinne angelegte Enteroanastomose dazu beigetragen; ferner erschien es mir nicht wünschenswerth bei einer frischen Naht am Dickdarm copiose Einläufe zu verwenden. Ich musste mich daher vorwiegend auf die Verwendung des Physostigmins beschränken, das ich zu verschiedenen Malen mit ausgezeichnetem Erfolg in Dosen von je 0,001 subcutan gab.

Die Bauchwunde war nach 10 Tagen reactionslos geheilt. Es entwickelt sich beim Kranken nun ein prächtiger Appetit, die Darmfunction war und



Figur 2.

blieb geregelt, niemals wird ein Abführmittel benötigt. Schon in den ersten drei Monaten nach der Operation stieg das Körpergewicht um 6 kg.

Ein Jahr später sieht der Pat. blühend aus, hat keinerlei Beschwerden mehr und noch um 4 kg, also im ganzen 10 kg, zugenommen.

2. 71 jähriger Mann. Seit Monaten schwer leidend. Beginn mit ziemlich unbestimmten Abdominalbeschwerden. Hauptsächlich Klagen über Rücken- und Kreuzschmerzen, manchmal auch ein plötzlich auftretender Schmerz in der Oberbauchgegend; später sind die Schmerzen mehr um den Nabel localisirt.

Im Anfang der Erkrankung sind schwere nervöse Erscheinungen im Vordergrund. Tiefe Niedergeschlagenheit, Appetitlosigkeit, Schlaflosigkeit. Nach jeder Mahlzeit Gefühl der Völle im Magen, Aufstossen, nicht selten von un-

angenehmem Geruche. Einige Stunden nach der Mahlzeit stellen sich heftige, schneidende Schmerzen im Abdomen, besonders im linken Hypochondrium ein; der Bauch wird meteoristisch aufgebläht und erst nach Abgang von reichlichen Gasen hört das schmerzhaftes Sohneiden auf. Seit drei Monaten bestehen diese Darmkoliken. Sie sind am stärksten 4—5 Stunden nach Einnahme der Mahlzeiten. Die schon seit mehreren Monaten bestehende Obstipation hat bedeutend zugenommen und muss Pat. täglich durch Abführmittel seinen Stuhl herbeiführen. Wenn nicht energisch nachgeholfen wird, bleibt der Stuhl 2—4 Tage aus.

Pat. wurde vielfach behandelt, lange Zeit unter der Diagnose Darmgicht; es wurden alle gebräuchlichen antiuratischen Mittel verabfolgt. In den letzten 4—5 Monaten sehr starke Abmagerung, ca 25 kg. Pat. kommt nach Graz, um sich wegen seines auch als Darmneurose aufgefassten Leidens behandeln zu lassen. Die genauere Beobachtung des Kranken lehrte, dass alle 4—6 Tage massenhafte, gewöhnlich aashaft riechende Stühle von völlig dünnflüssiger Beschaffenheit producirt wurden, während die täglichen, durch Abführpillen und Lavements erzeugten Stuhlgänge keine Besonderheit darboten. Nach solchen massenhaften Darmentleerungen wurde das Abdomen viel kleiner und es stellte sich dann wieder für Tage nur durch Abführmittel zu behebende Obstipation ein.

Status praesens: Blass aussehender, offenbar sehr stark abgemagerter Mann von kräftigem Knochenbau; schlaflle Muskulatur, die Hautfarbe hat einen Stich ins Gelbbraune. Zunge etwas belegt. Abdomen aufgetrieben, zu dem übrigen mageren Körper contrastirend.

Am stärksten sind Nabel und Oberbauchgegend aufgetrieben.

Nicht selten ist man in der Lage, einen schief von rechts unten nach links oben ziehenden, armdicken wurstartigen Darmtheil zu sehen, der sich durch die Bauchdecken als gesteiftes, geblähtes Gebilde für kurze Zeit deutlich abzeichnet. Allenthalben ist Gurren und Glucksen zu hören. In den abhängigen Partien des Abdomens keine Dämpfung. Die Leberdämpfung ist normal, die Milz etwas vergrössert. In der linken Oberbauchgegend tastet man einen etwa faustgrossen, undeutlich zu fühlenden Tumor, der sich von der Wirbelsäule gegen den Rippenbogen hin zu erstrecken scheint. Die Blähung des Magens mit Kohlensäure ergiebt annähernd normale Grenzen des Organes. Die Blähung des Dickdarmes mit Luft zeigt gleichmässige Blähung des Colon descendens und der Flexura sigmoidea, jedoch keine Blähung des Colon transversum und ascendens; man sieht deutlichst, dass sich nur die linke Flanke vorwölbt, während rechts keine Vergrösserung wahrnehmbar ist. An Lungen und Herz ist nichts Krankhaftes nachzuweisen.

Der Harn enthält reichlich Zucker, manchen Tag bis zu 6pCt, sowie mässige Mengen von Albumosen.

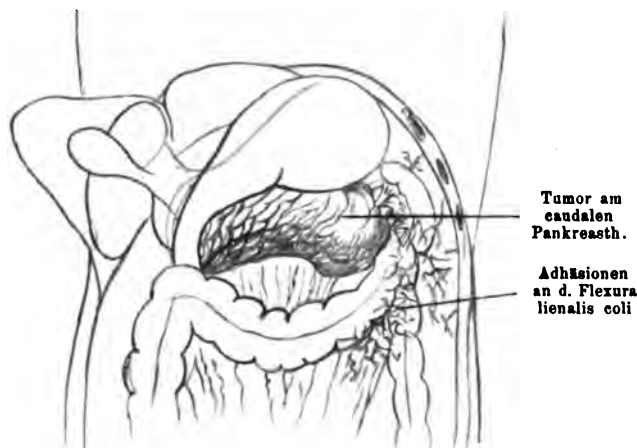
Wenn das Abdomen stark aufgebläht ist und intensive kolikartige Schmerzen bestehen, die erst mit Abgang von Gasen und jenen massigen, übelriechenden Stühlen verschwinden, kann zumeist Erhöhung der Körpertemperatur auf 37,9—38,3 beobachtet werden.

Aus dem eigenthümlichen Wechsel zwischen chronischer Obstipation,

langsam anwachsendem Meteorismus und den plötzlich auftretenden Diarrhoen schloss ich mit Sicherheit auf das Vorhandensein einer chronischen Stenose im Verlaufe des Dickdarmes. Die schiefe, gegen die Flexura lienalis gebläht zu sehende Darmschlinge sprach ich für das Colon transversum an. Durch Peroussion liess sich stets in dieser deutlich Plätschern hervorrufen. Ich verlegte den Sitz der Stenose also an die Flexura lienalis und supponirte ein daselbst befindliches Carcinom.

Es wurde dem Pat. ein operativer Eingriff zur Beseitigung seiner Darmverengerung vorgeschlagen, auf den er wegen der unerträglichen Schmerzen gerne einging.

Operation am 14. 3. 1904. Chloroformnarkose. Eröffnung der Bauchhöhle in der Mittellinie. Es stellt sich sogleich das mächtige, bis zu Armdicke geblähte Colon transversum ein. Dasselbe macht einen leicht concaven Bogen gegen die sehr hochgezogene Flexura lienalis coli. Die Flexura hepatica ist



Figur 3.

herabgesunken und ist daselbst der Dickdarm durch ein verlängertes Mesocolon sehr beweglich. Aeusserst spitzer Winkel zwischen Colon transversum und Colon descendens. Zahlreiche Verwachsungen zwischen beiden Darmtheilen, strahlige weisse Narben entlang des Colon descendens, sowie in der Umgebung des Angulus flexurae sinistrae; besonders die Verlöthung der benachbarten Darmtheile ist sehr innig. Weissliche Narben an der Milzoberfläche, Verwachsungen mit der Hinterwand des Magens. Hinter demselben fühlt man einen reichlich faustgrossen Tumor. Nach Emporschlagen des Colon transversum und Durchtrennung des Mesocolons gelangt man mit den Fingern in die Bursa omentalis und kann man nun einen höckerigen, grossen, den Körper und hauptsächlich den Schwanz der Bauchspeicheldrüse einnehmenden Tumor fühlen, der durch seine Beschaffenheit als zweifellos carcinomatös imponirt (s. Fig. 3). Zwischen Pankreastumor und Magen fanden sich ganz ähnliche Verwachsungen und Narbenstränge, wie in

der Umgebung der Flexura lienalis coli. Da die Geschwulst keine Aussicht auf radicale Entfernung darbietet, wird das Colon transversum zurückgelagert und nun die durch eine Art von Spornbildung bedingte Darmstenose weiter besichtigt. Colon descendens und Flexura sind leer und contrastiren zum geblähten hypertrophischen Colon transversum (s. Fig. 3). Eine Anastomose zwischen Colon transversum und Colon descendens, nahe dem Punkte ihrer spitzwinkligen Knickung, hätte nur unter Spannung angelegt werden können und hätte einer ausgedehnten Lösung der Verwachsungen bedurft. Dagegen liess sich die lange Flexur bequem und ohne grössere Spannung mit dem in seinem Mitteltheil ja recht tiefstehenden Colon transversum breit anastomosiren, was in typischer Weise mit doppelreihiger fortlaufender Naht ausgeführt wurde. Schluss der Bauchhöhle in drei Etagen.

Völlig glatter Verlauf. Schon nach kurzer Zeit reichlicher Abgang von Gasen und Stuhl. Die Darmocclusionssymptome waren bald verschwunden und erfolgte fast täglich mit sehr geringer Nachhülfe 1—2mal Stuhl. Die Rücken- und Kreuzschmerzen, offenbar von der Pankreaserkrankung herrührend, waren jedoch kaum beeinflusst und machten häufige Morphiumdarreichung nothwendig.

Jedoch war eine Besserung des Allgemeinzustandes nicht zu verkennen; der Kranke verliess nach 10 Tagen das Bett, bekam wieder Appetit und verliess nach zweimonatlichem Aufenthalt die Heilanstalt und reiste in seine Heimath. Circa 7 Monate nach der Operation starb der Kranke an der immer weiter sich ausbreitenden Pankreasgeschwulst, ohne dass es zu einer Wiederholung der Darmstenoseerscheinungen gekommen wäre.

3. 29-jähriges Mädchen. Seit 12 Jahren magenleidend. Schmerzen nach Nahrungsaufnahme, saures Aufstossen, sehr häufiges Erbrechen, oft erst 6 bis 8 Stunden nach den Mahlzeiten, fortwährendes Gefühl von Druck in der Magenrube, kolikartige Schmerzen im ganzen Abdomen, spontane Schmerzen in der Appendixgegend. Zunge gewöhnlich stark belegt.

Hervorzuheben ist noch, dass der Stuhl seit Jahren angehalten war und entweder durch Abführpillen oder durch Einläufe nachgeholfen werden musste. Zu gewissen Zeiten kann die Pat. fast gar keine Nahrung zu sich nehmen, da sich sofort nach dem Gonnuss von solcher das Erbrechen grosser Mengen sauren Fluidums einstellt. In der letzten Zeit Zunahme der Magen- und Darmbeschwerden. Ueber erstere verweise ich auf Fall VIII in der Arbeit über „gleichzeitige Stenosirung von Pylorus und Darm“, Arch. f. kl. Chir. Bd. 75. S. 96 u. 97.

Es besteht starke Gasbildung, fortwährendes Kollern und Plätschern im Leibe. Zeiten hartnäckigster Stuhlverstopfung wechseln mit profusen Diarrhoeen. Das nach den Mahlzeiten gewöhnliche Erbrechen löst in letzter Zeit $\frac{3}{4}$ —1 Stunde nach derselben auftretende explosionsartige Durchfälle aus.

Bei starken Darmkoliken wendet die Patientin, der per os gegebene Abführmittel wenig nützen, Klysmen, bald mit Seifenwasser, bald mit Olivenöl an.

So lange die Kranke nichts isst, geht es ihr gut; alle Beschwerden kommen erst nach der Nahrungsaufnahme. Seit $\frac{1}{2}$ Jahr wird kein beengendes

Kleidungsstück mehr vertragen. Das Abdomen ist oft stark aufgetrieben. Die Koliken sind manchmal so heftig, dass die Patientin tagelang mit warmen Umschlägen am Abdomen das Bett hüten muss. Die Nahrung besteht wochenlang nur aus Milch. In den letzten 4 Monaten starke Abmagerung.

Unter dem linken Rippenbogen bestehen constant Schmerzen.

Kleine, gracil gebaute, schwächliche Person, bleiche Gesichtsfarbe, an den Organen des Thorax nichts Abnormes, Harn frei von fremden Bestandtheilen.

Am Abdomen fällt eine ziemlich starke Auftreibung auf, die sich besonders in der rechten Unterbauchgegend zwischen Nabel und Schwertfortsatz zeigt. Dasselbe überall heller, hoher, tympanitischer Schall. Leberdämpfung normal, ebenso die der Milz. Bei Palpation in der Pylorusgegend fühlt man, aber nicht constant, einen etwa nussgrossen, sehr druckempfindlichen Tumor. Druck in der Magengrube sehr schmerzhaft. Betastung der Appendix, die als ziemlich dicker Strang zu fühlen ist, ist sehr schmerzhaft. Die Blähung des Magens mit Kohlensäure ergibt eine mässige Dilatation, indem die grosse Curvatur ein wenig unterhalb der Nabelhöhe steht. Die Patientin erhält eine Boas'sche Probemahlzeit und ergibt sich bei der nach entsprechender Zeit vorgenommenen Ausheberung, dass die motorischen Functionen in Ordnung sind. Die Aufblähung des Darmes erzeugt in der linken Oberbauchgegend, dem linken Rippenbogen entsprechend, Schmerzen. Ich hatte den Eindruck, dass sich speciell die Flexura sigmoidea und das Colon descendens stärker mit Luft füllten, als die übrigen Dickdarmabschnitte. Eine stärkere Blähung von Colon transversum und ascendens konnte ich nicht sehen. Die Untersuchung per rectum ergibt eine mässige Retroflexio et retropositio uteri. Im Darm selbst nichts Abnormes.

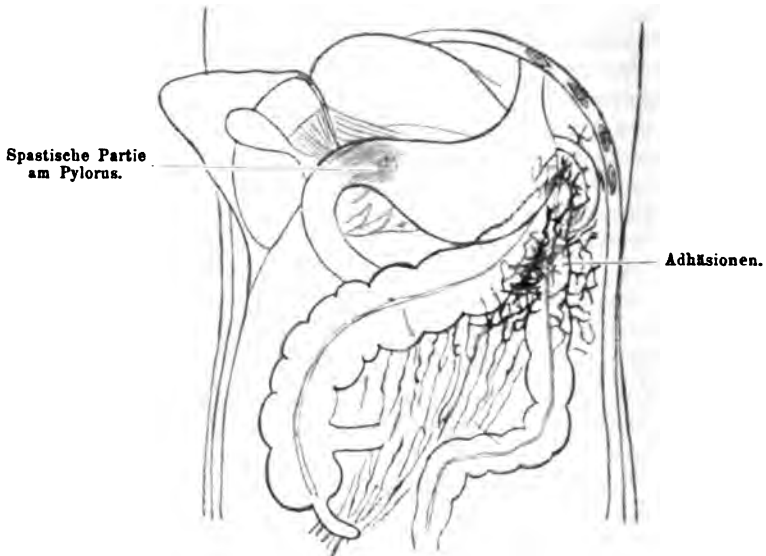
Diagnose: Appendicitis chronica, Ulcus ventriculi inveteratum (?), Adhaesiones perigastrales, Stenosis intestini durch Adhäsionsbildung als wahrscheinlich angenommen.

Operation, 22. 9. 04, in Morphin-Aether-Tropfnarkose. Eröffnung der Bauchhöhle mit verlängertem Kehr'schem Wellenschnitt. Aufsuchung der Appendix. Dieselbe ist etwa 13 cm lang, an ihrem Ende keulenförmig aufgetrieben, in ihrer Wandung rigid, durch mehrere Verwachsungen fixirt. Abtragung mit Quetschmethode. Im kleinen Becken fühlt die eingeführte Hand einen infantilen Uterus mit normalen Adnexen.

Besichtigung der Magengegend. Adhäsionen zwischen pylorischem und präpylorischem Theil mit Netz und Colon transversum. Der Pylorusring fühlt sich hart und etwas verengt an. Während der Untersuchung stellt sich ein geradezu klassischer Pylorospasmus ein. Zuerst zeigt sich eine tiefe Einziehung am Antrum praepyloricum, die dann gegen den Pylorus fortschreitet. Die Zusammenziehung ist so heftig, dass die betreffenden Magentheile vollkommen anämisch werden und weisslich aussehen. Der Krampf hält etwa 1 Minute an, um sich dann spontan zu lösen, um dann nach einigen Minuten nochmals wiederzukehren.

Sofort nach Eröffnung der Bauchhöhle war die Hypertrophie und geradezu

enorme Blähung des Colon ascendens et transversum aufgefallen. Nicht nur diese Hypertrophie und Blähung führte mich auf den Gedanken des Vorhandenseins einer Dickdarmentenose, sondern auch der bogenförmige, jeder Andeutung einer Flexura hepatica entbehrende Uebergang vom Colon ascendens zum transversum (s. Fig. 4). Das Mesocolon des Colon ascendens und Coecum ist sehr lang und zeigen diese Darmtheile eine weit über die Norm gehende Beweglichkeit. In der Gegend des Magenfundus zeigen sich zahlreiche fadenförmige und ausgebreitete flächenhafte Adhäsionen. Es zeigt sich nun, dass das Colon transversum in seinem linken Antheil steil unter dem Rippenbogen in die Höhe zieht und dass die Flexura lienalis einen äusserst spitzen Winkel darstellt, so dass ein etwa 12 cm langer Abschnitt vom Colon transversum und Colon descendens parallel durch Verwachsungen aneinander fixirt, wie



Figur 4.

die Läufe einer Doppelflinte, daliegt. Es ist an der hinteren Bauchwand straff fixirt, wie es der Norm entspricht. Bei Abziehen der Bauchdecken sieht man nun ein geradezu selten schönes Bild von Mesenterialperitonitis mit Bildung zahlreicher, ausgedehnter, weisser Narbenplaques, die sowohl am Colon selbst, als an den Mesocolonblättern zu sehen sind (s. Fig. 4). Am Anfangstheil des Colon descendens erreichen diese strahligen Plaques reichlich die Grösse eines Fünfkronenstückes und hat man den Eindruck eines schweren, hier vorhanden gewesenen peritonealen Entzündungsprocesses. Die Flexura sigmoidea ist wieder frei, bietet aber auch eine Reihe von Adhäsionen und strahligen Narbenmassen dar. Bei der zweifellos vorhandenen Stenose an der Flexura lienalis ist es dringend geboten, zwischen Colon transversum und dem Scheitel der Flexurschlinge eine breite, seitliche Anastomose

anzulegen, was in typischer Weise vollführt wird. Bei der Annahme und dem direct intra operationem erbrachten Nachweis eines Pylorospasmus wird auch diesem Leiden begegnet, und zwar durch Ausführung einer Pyloroplastik nach Heinecke-Mikulicz. Schluss der Bauchhöhle in drei Etagen. Dauer der Operation 1 Stunde 30 Minuten.

Verlauf in jeder Beziehung befriedigend. Gerade so wie bei Fall 1 zwischen 4. und 7. Tag stärkere Anstände mit Stuhl und Winden. Auch hier wird durch Physostigminarreichung mit bestem Erfolge nachgeholfen und verlässt die Kranke am 10. Tage das Bett, erholt sich sehr bald vollständig, bekommt guten Appetit. Zu Hause rasche weitere Erholung und sehr reichliche Nahrungsaufnahme. Nach zwei Monaten Gewichtszunahme um 6 kg.

Das gute Befinden hält an; besonders erfreulich erscheint es, dass die jahrelangen Stuhlbeschwerden der Pat. völlig behoben sind, weder per os, noch per rectum je zur Erzeugung von Stuhlgang etwas gegeben werden muss.

Pat. erholt sich vollständig wieder, nimmt noch um weitere 3 kg zu und stellt sich im April 1905, 8 Monate nach der Operation, blühend aussehend und beschwerdelos, mit fester, unempfindlicher Narbe vor.

4. 63jährige Frau leidet seit mehreren Monaten an in grösseren Intervallen sich wiederholenden Darmbeschwerden. Im Sommer 1904 zeigte sich eine fieberhafte Attaque mit Temperaturen bis 39°, mit heftigen Schmerzen kolikartiger Natur im Abdomen, die mit profusen, zwei Tage andauernden Diarrhoeen ihr Ende fanden. Es wurden colossale Mengen dünnflüssigen, äusserst übelriechenden Stuhles entleert. Der damals behandelnde Arzt diagnosticirte einen Darmkatarrh und versuchte die Diarrhoe durch Opium zu bekämpfen. Die Opiumdarreichung hatte jedoch gar keinen Einfluss auf die Beendigung derselben. Hernach Wohlbefinden, jedoch allmälige Abmagerung und von Zeit zu Zeit leichtere kolikartige Schmerzen, besonders in der Oberbauchgegend. Dabei gewöhnlich ein ziemlich starker Meteorismus und Neigung zur Stuhlverstopfung, sowie zu ganz unvermittelt mit derselben abwechselnden Diarrhoeen.

Um diese Zeit stellten sich eigenthümliche Zustände von Beklemmung und Angstgefühl, gewöhnlich bei Nacht auftretend, ein, die auf eine Erkrankung des Herzens bezogen wurden. Im weiteren Verlaufe der Krankheit zeigte es sich aber, dass Wechselbeziehungen zwischen höheren Graden von Meteorismus und jenen Herzzuständen bestanden und dass es sehr wahrscheinlich ist, dass das Emporgedrängtwerden des Zwerchfelles durch den stark geblähten Dickdarm, wenigstens zum Theil, für jene Zustände verantwortlich gemacht werden muss. Im December 1904 abermals leichte Temperatursteigerungen und nachfolgende starke Diarrhoeen; es treten jetzt überhaupt öfters ganz unmotivirte reichliche Entleerungen von übelriechenden, dünnflüssigen Stuhlmassen ein. Anfang Januar 1905 ein ähnlicher Anfall, wie im Sommer 1904; Temperatursteigerung, sehr heftige Schmerzen im Abdomen, besonders auf der linken Seite, unter dem linken Rippenbogen; es sistirt der Abgang von Stuhl und Winden.

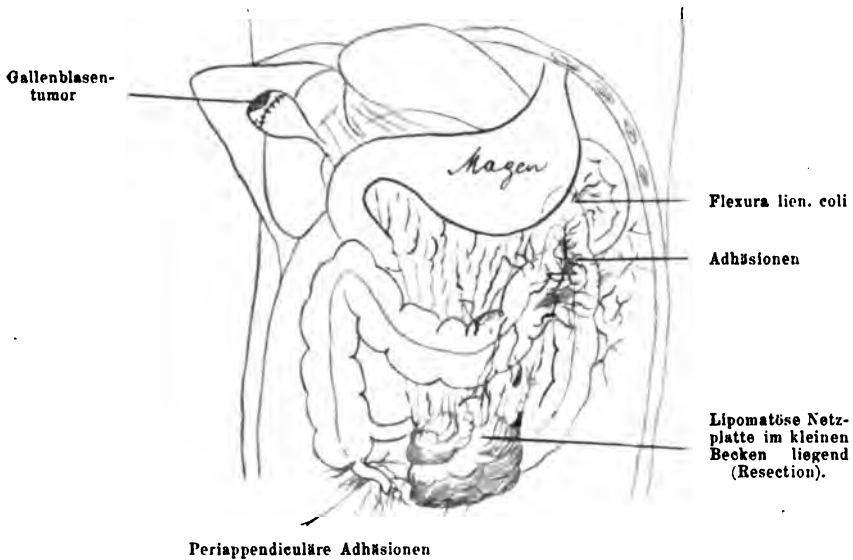
Die Untersuchung per rectum ergibt das Vorhandensein einer kleinen,

aber ausserordentlich schmerzhaften Resistenz im kleinen Becken, rechts und hinter dem Uterus. Bei combinirter Untersuchung durch die allerdings sehr starken Bauchdecken lässt sich ebenfalls eine sehr empfindliche, seitlich rechts im kleinen Becken liegende Stelle nachweisen. Die hohen Temperaturen dauerten ein paar Tage an, durch Einläufe gelang es jedoch, Abgang von Winden zu erzielen; die Temperatur fiel vom 5. Tage an ganz plötzlich zur Norm, nachdem wieder trotz völliger Nahrungsenthaltung profuse, stinkende Darmentleerungen aufgetreten waren. Das Krankheitsbild entsprach am ehesten einer Appendicitis mit entzündlicher Parese des Darmes und spontaner Rückbildung dieser Vorgänge. Ende Januar 1905 traten kurz hintereinander zwei sehr heftige Anfälle von plötzlich entstehendem Meteorismus mit hochgradiger Druckempfindlichkeit des Abdomens auf. Beidemale vermochte ich eine mächtige, oberarmdicke, gesteifte und geblähte Darmschlinge links vom Nabel nachzuweisen, bei deren Palpation es lebhaft plätscherte und gluckste. Oeleinläufe, Physostigminarreicherung, warme Dunstumschläge auf den Leib brachten immer wieder Abgang von Winden und grosser Stuhlmassen zu Stande und kurze Zeit darauf fiel das Abdomen zusammen und war man nicht in der Lage, etwas Pathologisches am Darmkanal nachzuweisen. Diese letzten beiden Anfälle boten so scharf das Bild einer chronischen Dickdarmpstenose dar, an der es unter Umständen zu plötzlicher völliger Obstruction kam, dass ich nach der Ursache für das Vorhandensein jener chronischen supponirten Stenose zu suchen begann. In der linken Unterbauchgegend liess sich bei bimanueller rectaler Untersuchung eine etwa faustgrosse Resistenz nachweisen. Ich vermuthete einen carcinomatösen Tumor in der Gegend der Flexura sigmoidea. Ich wurde in dieser Annahme durch Schleimabgang per rectum bestärkt, während die mikroskopische Untersuchung des Stuhles die Anwesenheit von Blut vermischen liess. Mittelst des Schreiber'schen (3) Rectoskopes (Tubus von 35 cm Länge, mit Casperschem Elektroskop) untersuchte ich das Rectum und die Flexur und konnte 32 cm vom Anus vordringen, ohne einen pathologischen Befund im Darm-lumen erheben zu können. Ich wurde dadurch in der Annahme eines malignen Tumors schwankend gemacht, musste aber bei der Annahme einer Diokdarmstenose bleiben und liess offen, ob es sich um einen carcinösen oder durch Peritonealadhäsionen bedingten Zustand von Darmenge handle. Die sehr bedeutende Abmagerung, sowie ein auffallender Widerwillen gegen Fleisch-nahrung sprachen allerdings mehr für erstere Annahme. Man entschloss sich bei der noch immer sehr starken Frau, die man immer für sehr schwer herz-leidend gehalten hatte, nur ungern zu einem operativen Eingriff, aber gerade der letzte Anfall, bei dem Brechneigung und fäculenter Geruch aus dem Munde vorhanden war, liess das nahe Bevorstehen eines völligen Darm-verschlusses befürchten und musste man sich wohl oder übel zu einem operativen Vorgehen entschliessen.

Operation 2. 2. 05 in Morphin-Aether-Tropfnarkose. Eröffnung der Bauchhöhle am Aussenrand des linken Musculus rectus. Es zeigt sich die Flexura sigmoidea collabirt, nicht hypertrophisch, ohne auffallenden krank-

Eigenthüml. Form ohron. Dickdarmentenose an der Flexura coli sinistra. 687

haften Befund. Nur an zwei Stellen, dem Sitze von Appendices epiploicae entsprechend, zeigen sich an der Serosa entzündliche Veränderungen, und konnte ich an einer Stelle die Appendix epiploica mit einer Sonde gegen das Darmlumen invaginiren, so dass ich mir die Anschauung bildete, dass es sich hier wohl um den Befund von Graser's (4) falschen Dickdarmdivertikeln handeln dürfte. Im Uebrigen waren an der Flexur verschiedene, theils bandförmige, theils strangförmige Adhäsionen mit der Nachbarschaft zu sehen. Auch das Colon descendens ist ohne wesentliche pathologische Befunde. Nur an der Aussenseite zeigen sich jene schon öfter beschriebenen stern- und strahlenförmigen weissen Narben, gegen die Flexura lienalis coli an Zahl und Intensität zunehmend. Auch hier findet sich wieder die Parallellagerung des



Figur 5.

Endstückes von Colon transversum und Anfangstheil des Colon descendens (s. Fig. 5). Die Verwachsungen sind solide, der Winkel ein sehr spitzer. Zahllose, nach den verschiedensten Richtungen gegen Magen, Milz und Zwerchfell gerichtete Adhäsionen sind zu beobachten. Das Colon transversum ist mächtig gebläht, in seiner Wand hypertrophisch. Es ist sehr verlängert, indem von der tiefer als normal stehenden Flexura hepatica der Anfangstheil des Quercolon um dieselbe nach aufwärts zieht, um dann eine „M“förmige, weit beckenwärts reichende, transversale Schlinge zu bilden. Der Scheitelpunkt jenes Abschnittes des Querdarmes liegt in der Höhe etwas unterhalb der Inter-spinallinie, und ist jene gewaltige Senkung durch ein $1\frac{1}{2}$ faustgrosses, im kleinen Becken eingekeilt liegendes plattenartiges Netzlipom bedingt (s. Fig. 5). Der Wurmfortsatz, von einem tiefstehenden Coecum entspringend, liegt im

kleinen Becken rechts hinter dem Uterus und ist daselbst durch mehrere Adhäsionen befestigt. Abtragung mit Quetschmethode.

Da hiermit der Sitz der chronischen Stenose zweifellos oben an der Flexura coli sinistra lag, wurde aus später genauer zu erörternden Gründen auch in diesem Falle eine breite Anastomose zwischen Colon transversum und Sigmascchlinge hergestellt und die Naht durch Netzübernähhung gesichert. Ein grosser Theil des lipomatös veränderten Netzes wurde resecirt.

Die Besichtigung der Gallenblase ergab einen bohnergrossen, am Fundustheil sitzenden, harten Knoten. Der Fundusantheil der Gallenblase wurde deshalb quer resecirt und das eröffnete Lumen durch doppelreihige Naht geschlossen (s. Fig. 5).

Schon am Nachmittage nach der Operation erfolgte reichlicher Abgang von Gasen und von Stuhl. In den ersten vier Tagen sehr gutes Befinden, dann traten allmählich äusserst heftige, bald in die Oberbauchgegend, bald in die Nabelgegend, bald in die Unterbauchgegend localisirte Schmerzen ein. Stuhl und Windabgang waren immer durch Einläufe oder per os verabreichte Mittel zu erzielen. Die Bauchwunde verhoilte per primam. Vom 8. Tage an ab und zu ganz unmotivirte leichte Temperatursteigerungen, die nach Stunden wieder zurückgingen. Leichte ödematöse Schwellung der Beine und Erscheinungen von Thrombose und Thrombophlebitis in verschiedenen Hautvenenbezirken der unteren Extremität. Am 11. Tage post operationem bei geheilter Wunde profuse Magenblutung, ca. $\frac{3}{4}$ Liter reinen Blutes. Von da an wiederholen sich die Blutungen täglich, nur einmal war ein Tag Pause. Dem Eintritte der Blutungen gingen jedesmal äusserst heftige Schmerzen voraus. Zwei Tage nach Eintritt der Magenblutung zum ersten Mal ein vollkommen theerartiger copiöser Stuhl. Wachstartige Blässe, Durstgefühl, Verminderung der Harnmenge zeigten die Schwere des Blutverlustes an. Subcutane Kochsalzinfusion, innerliche Darreichung von Adrenalin und rectale Darreichung von Gelatine. Im Laufe von 6 Tagen waren 7 copiöse Magenblutungen zu beobachten. Exitus am 16. Tage post operationem, einige Stunden nach einer neuerlichen enormen Magenblutung. Eine Section war leider nicht möglich.

5. Anamnese: 54 Jahre alte Frau. Vor Jahren schwer magenleidend. Vor 8 Jahren bemerkte die Kranke in der Magengrube eine Geschwulst von Taubeneigrösse. Es bestanden zugleich heftige brennende Magenschmerzen; jede Nahrungsaufnahme erzeugte neuerliche Schmerzen und heftiges Druckgefühl. Am Beginn dieser Erkrankung hat die Pat. einmal ein wenig Blut gebrochen. Der behandelnde Arzt rieth damals zu einer Operation; dieselbe wurde jedoch nicht nöthig, da sich die Geschwulst nach ca. sechswöchentlichem Bestand zu verkleinern begann und allmählig verschwand.

Nach dem Verschwinden dieser Geschwulst machte die Pat. noch eine mehrwöchentliche Leube'sche Ulcuscur durch und war seither von ihren Magenbeschwerden, wenn auch nicht ganz, so doch grösstentheils befreit.

Nur nach Aufnahme grösserer Mahlzeiten stellten sich gerne Druckgefühl und leichte Schmerzen in der Magengegend ein.

Die Darmbeschwerden begannen in intensiver Weise im Frühjahr 1904. Schon seit längerer Zeit hatte die Kranke an Stuhlverstopfung gelitten und alles Mögliche zu deren Behebung gebraucht.

Die Darmerkrankung begann anfangs mit leisen, dann immer heftiger werdenden Koliken und krampfartigen Schmerzen unter dem linken Rippenbogen. Nahrungsaufnahme ruft die Koliken hervor; wenn Pat. hungert, war sie schmerzfrei. Gewöhnlich kamen die Schmerzen 4—5 Stunden nach der Einnahme einer grösseren Mahlzeit; um diese Zeit wurde der Höhepunkt erreicht, der Beginn setzte schon viel früher ein. Brechreiz war oft vorhanden. Ein eigenthümlich fäcaloider Geruch aus dem Munde ist der Kranken selbst aufgefallen. Rhabarber und andere Abführmittel hatten angeblich den Zustand sehr verschlimmert. Einläufe nützten im Anfang und erzeugten Gas- oder auch Stuhlabgang; in den letzten Wochen vor der Operation versagten auch sie; am ohesten nützten noch Einläufe von mit Olivenöl gemischtem Ricinusöl. Allmähig wurde der Bauch immer grösser, so dass Pat. zum Schluss kaum mehr gehen konnte.

Status praesens: Kleine, sehr abgemagerte, schlecht aussehende Frau. Eigenthümlich gelblich-bräunliche Gesichtsfarbe. Sichtbare Schleimhäute blass.

In den Thoraxorganen nichts Abnormes nachweisbar. Im Harn keine fremden Bestandtheile.

Das Abdomen ist mächtig aufgetrieben. Am stärksten ist die Vorwölbung in der Nabelgegend und von da gegen das linke Hypochondrium. In dieser Gegend wurde auch über die meisten und stärksten Schmerzen geklagt.

Man sieht von Zeit zu Zeit deutlich in der linken Oberbauchgegend eine Vorwölbung. Bei deren Befühlung hört und fühlt man Plätschern und Gurren. Freie Flüssigkeit im Leibe lässt sich nicht nachweisen. Eine Hyperperistaltik des Dünndarmes lässt sich durch Hautreize und Beklopfen nirgend erzeugen. Die Untersuchung per rectum ergibt keinerlei abnorme Verhältnisse.

Mittels einer umgekehrten Syphonflasche und Katheter wird der Dickdarm mit Kohlensäure aufgebläht und zeigt sich sehr deutlich die linkerseits oberhalb des Poupart'schen Bandes liegende, sehr stark gefüllte Sigma-schlinge. Die Aufblähung kann jedoch nicht eingehend studirt werden, da sich schon nach kurzer Zeit sehr heftige Schmerzen einstellen und kolikartig in der linken Oberbauchgegend und unter dem linken Rippenbogen sitzen. Puls 108—116. Temp. nachmittags etwas gesteigert.

Diagnose: Carcinom des Dickdarmes mit Stenoseerscheinungen, vermuthlich im Verlaufe des Colon descendens.

Geplant wegen des schlechten Allgemeinbefindens Anus praeternaturalis oberhalb der Stenose.

Operation 9. 10. 04. Morphinäthernarkose. Eröffnung des Bauches in der Mittellinie. Es wird sogleich an die Besichtigung der Flexura sigmoidea gegangen. Dieselbe findet sich leer, ziemlich lang mit nahestehenden Fusspunkten, mässigem Gehalt an Appendices epiploicae. Das Colon descendens ist vollständig leer und liegt gleichsam bandartig an der hinteren Bauchwand.

Das Colon transversum ist so stark wie ein männlicher kräftiger Ober-

arm; es ist in seiner Wand mächtig hypertrophisch und weist an mehreren Stellen frische Reizungen seiner Serosa auf, lebhaft gefässinjection und seröse Durchtränkung seiner Wand.

Es wird nun das supponirte Carcinom an der Flexura lienalis vermuthet, jedoch selbst bei genauestem Zufühlen und Emporheben des Rippenbogens nichts, was für eine maligne Neubildung angesehen werden könnte, gefunden. Auffallend ist der in seinem Endtheil ungemein steile Verlauf des Colon transversum, das den linken Rippenbogen unter einem rechten Winkel passirt.

An Colon ascendens, Coecum und Flexura hepatica ist nichts Abnormes zu bemerken.

Ich konnte in diesem Falle bei der enormen Blähung des Colon transversum und der wegen des schlechten Allgemeinbefindens nur oberflächlichen Narkose mit fortwährendem Pressen nur feststellen, dass der Flexurscheitel an der Milz fixirt ist und habe ich weisse narbige, strahlige Plaques am Netz, das den linken Flexurwinkel überbrückte, gesehen.

In diesem Falle, in dem es schon mehrmals zum Erbrechen übelriechender Massen gekommen war, in dem das Allgemeinbefinden so elend war, konnte ich mich doch nur sehr schwer von der Vorstellung eines carcinösen Tumors losmachen und legte diesmal, obwohl ich mich absolut nicht von der Anwesenheit eines Neoplasmas überzeugen konnte, am Colon transversum einen Anus praeternaturalis an, indem das Colon auf einem dicken Jodoformgazestreifen ruhend in die Bauchdeckenwunde eingenäht wurde. Die übrige Bauchdeckenwunde wurde sorgfältig in drei Etagen geschlossen.

Der Verlauf war ein in jeder Hinsicht äusserst befriedigender. Schon am zweiten Tage eröffnete ich mit dem Paquelin'schen Spitzbrenner den vorgelagerten Darm und entwichen durch dieses Luftloch eine Menge übelriechender Gase.

Am 5. Tage wurde eine grosse Oeffnung gemacht und kam von da an regelmässig täglich schön geformter und normal aussehender Stuhl zu Tage. Der Darm wurde nach 14 Tagen vollständig mit dem Paquelin durchtrennt; die beiden Lumina zogen sich ins Niveau der Haut zurück und wurden durch eine Pelotte geschlossen gehalten.

Die Frau erholte sich ungemein rasch, bekam guten Appetit, sah von Tag zu Tag besser aus. Nun stieg in mir wieder der Argwohn auf, dass es sich um kein Carcinom gehandelt hat und so machte ich in 3 Wochen nach der Operation einen Versuch, um mich von den Verhältnissen an der Flexura lienalis zu überzeugen. Ich führte das Schreiber'sche Recto-Romanoskop, mit Casper's Elektroskop armirt, in das Rectum und die Flexur ein. Der 35 cm lange Tubus konnte bis 29 cm vorgeschoben werden, ohne irgend etwas Abnormes im Darm entdecken zu können.

Nun drang ich mit einem etwas kürzeren, 2 cm starken Rohr in den abführenden Schenkel des Anus praeternaturalis ein und konnte das Rohr bis an den Scheitelpunkt der Flexura lienalis, ca. 20 cm weit, einführen. Ich fand überall vollständig gesunde Schleimhaut.

Um mich von der Passagefreiheit des absteigenden Dickdarmes zu über-

zeugen, machte ich verschiedene Durchspülungen des ausgeschalteten Darmstückes vom Anus praeternaturalis aus und kam jedes Mal nach kurzer Zeit das Spülwasser durch einen in das Rectum eingeführten Katheter zum Vorschein. Auch per pectum applicirte Einläufe kamen beim Anus praeternaturalis heraus, jedoch erzeugten diese Einläufe stets kolikartige heftige Schmerzen in der Gegend des linken Hypochondrium.

Die Frau hat sich so sehr erholt, an Gewicht zugenommen, dass ich im Verein mit meinem Operationsbefund, mit meinen Nachuntersuchungen mir die Ansicht gebildet habe, dass auch hier nur jene adhäsive Knickungsstenose der linearen Flexur vorliegt und ich die Verpflichtung habe, nach einiger Zeit, wenn diese Sache zur Evidenz sich bewahrheitet hat, der Frau den Anus praeternaturalis zu schliessen und eine Anastomose zwischen Querdarm und Sigma anzulegen.

In einem 6. Falle endlich handelt es sich um einen 35jähr. Mann, der seit Jahren ab und zu heftige kolikartige Schmerzen, bis zur Ohnmacht führend, im Bauche hatte. In der letzten Zeit Zunahme der Erscheinungen. Mächtige Gasblähungen. Schmerzen im linken Hypochondrium und in der Ileocecalgegend. Aufblähung des Dickdarmes mit Luft ergiebt sehr langsame Füllung des Coecums und Colon ascendens, während das Sigma sich sehr rasch und stark bläht.

Diagnose: Appendicitis chronica, Adhaesiones intestinales cum stenosi intestini.

Bei der Appendectomie wird die Bauchhöhle weit aufgemacht, entlang des rechten Musculus rectus bis zum Rippenbogen und ebenfalls jene spitzwinklige Knickung der Flexura lienalis gefunden. Eine beabsichtigte und schon begonnene Enteroanastomose musste wegen Collapses in der Narkose unterbleiben. Es fand sich ein colossal langes Dünndarmmesenterium. Am 6. Tage Erscheinungen von Darmverschluss bezw. leichter Peritonitis.

Relaparotomie. Ein kleiner Netzzipfel, thrombosirt, fand sich in der Bauchdeckenwunde eingeklemmt. Der ganze Dünndarm dunkelblau verfärbt, alle Venen thrombosirt, auch der Stamm der Vena mesaraica sup. Ursache: Entweder Achsendrehung des ganzen Dünndarmconvolutes oder fortgeleitete Thrombose von den Netzvenen aus.

Ich habe diesen Fall, obwohl er andererseits sehr interessant wäre, nur anhangsweise und in Kürze erwähnt, weil ich, obwohl ich mich von der spitzwinkligen, von mir vorher diagnosticirten Knickung überzeugt hatte, doch nicht Gelegenheit hatte, mich genauer mit Ursache und Wesen dieser Darmverengerungsform zu beschäftigen und sie operativ zu beheben.

Wie Eingangs erwähnt, ist gerade der von mir in mehreren, wie ich glaube, vollständig klaren Beispielen dargelegten Form von chronischer Dickdarmsstenose durch spitzwinklige Knickung und Fixation der Flexura lienalis coli bisher nicht allzu viel Aufmerksamkeit geschenkt worden.

In jüngster Zeit haben sich besonders französische Autoren,

angeregt durch eine Anzahl klinischer Beobachtungen von Terrier (5), Poirier (6), Legueu (7), und Quénu (8), mit diesem Gegenstand beschäftigt. Besonders an die Vorträge von Terrier und Quénu schlossen sich lebhaftere Discussionen an, in denen die einzelnen Vertreter ihres Faches ihre Erfahrungen auf dem eingeschnittenen Gebiete mittheilten; Walther (9), Routier (10). Bérard und Patel (11) fassten die ganze Angelegenheit, ebenfalls von einer eigenen Beobachtung ausgehend, in Form einer kleinen Monographie zusammen. Alle hierher gehörigen Publicationen stammen aus den Jahren 1902 und 1903.

Es ist naheliegend, dass die für diese Frage interessirten Kliniker dieselbe sowohl von deren anatomischem, als auch functionellem Gesichtspunkt aus studiren wollten und dabei sich besonders eingehend mit der Topographie des linken Colonwinkels beschäftigten und sowohl die vorliegenden Arbeiten über dieses Kapitel ausgiebig benützten, als auch Veranlassung zu neuen Untersuchungen gaben.

Bei Anführung der wesentlichsten anatomischen Daten komme ich auf jene überraschend zahlreichen Arbeiten zurück.

In der deutschen Literatur ist die Ausbeute an hierher gehörigen Beobachtungen eine ungemein geringe. Ausser einigen casuistischen, in grösseren Arbeiten über Darmverschluss enthaltenen Mittheilungen, von denen ich solche von A. v. Bergmann (12) und Zeidler (13) nenne, finden wir nur in den verschiedenen Arbeiten Riedel's (14) über chronische strangbildende Peritonitisformen hierhergehörige Beobachtungen.

H. Braun (15) theilte auf der Naturforscherversammlung in Cassel 1903 mehrere an verschiedenen Stellen des Dickdarmes beobachtete Fälle von Darmverschluss, darunter auch einen an der Flexura lienalis, mit.

Ich (16) selbst habe in einer im November 1904 erschienenen Arbeit über gleichzeitige Stenose des Pylorus und Darmes einen in meine Beobachtungsreihe gehörigen Fall von spitzwinkliger Knickung der Flexura lienalis mit Stenosenerscheinungen mitgetheilt und ganz kurz das Wesentliche des topographischen und pathologisch anatomischen Befundes gestreift und eine ausführliche Publication auf Grund mehrerer Fälle angekündigt.

In allerjüngster Zeit erschien H. Braun's (17) erweiterter

Vortrag von der Cassler Naturforscherversammlung. Ich betone aber auch, dass Brauns und meine Tendenzen der Publication sich nur zum geringen Theile kreuzen, da Braun beabsichtigte, unter Berücksichtigung der existirenden spärlichen Literatur, eine mehr allgemeine Uebersicht über die durch Lage- und Gestaltsveränderungen an den verschiedenen Stellen des Dickdarmes zu beobachtenden Canalisationsstörungen zu geben und hierbei mehrere eigene Beobachtungen verwerthen konnte, während es meine Absicht ist, gerade die häufigste und, wie ich glaube, auch die wichtigste dieser Formen von Darmstenose genauer zu schildern, sowohl in ihren pathologisch anatomischen, als auch klinischen Wahrzeichen. Ich war in der Lage, über eine ganze Reihe streng hierher gehöriger Fälle zu berichten und hoffe durch genaue Wiedergabe meiner Operationsbefunde auch über die Frage der Aetiologie und des Mechanismus der Verengerung des Darmlumens einige Auskünfte geben zu können

Anatomische Bemerkungen.

Es ist allgemein bekannt, dass der linke Colonwinkel mit seinem Scheitelpunkt viel höher liegt, als der rechte; dadurch schon ist es bedingt, dass der linke ein viel spitzerer ist, als der rechtsseitige und kann man das Vorhandensein eines etwas spitzeren Winkels an der Flexura coli sinistra als einen der Norm angehörigen Befund hezeichnen. Der Grad dieses Winkels sowie die Art seiner Befestigung als Scheitelpunkt der Flexura sinistra sind nun Dinge, die einem ziemlich bedeutenden Wechsel unterliegen [Merkel (18)].

Die Grösse des Winkelausmaasses hängt einerseits von der Lage des Fixationspunktes des Scheitels, anderseits aber auch von dem Verlaufe des Colon transversum ab. Ist letzteres stark gesenkt, ein Vorkommniss, das ja ungemein häufig als typische Begleiterscheinung des Gesamtbildes der Enteroptose vorkommt, so wird der Winkel dadurch noch spitzer und schärfer. Ich erwähne hier nur nebenbei, dass gerade der Verlauf, die Länge und Gestalt des Colon transversum, wie zahlreiche Leichenuntersuchungen ergeben haben, ausserordentlich bedeutende Variationen aufweisen. Es ist durchaus nichts Ungewöhnliches, dass das zur

Flexur aufsteigende Darmstück und das von ihr herabkommende für eine kurze Strecke nebeneinander verlaufen [Merkel (l. c.)].

Die Flexura coli sinistra ist durch ein entwicklungsgeschichtlich zum grossen Netz gehöriges Band, das Ligamentum phrenicocolicum, an der Bauchwand und speziell am Zwerchfell gut befestigt. Während die Flexura dextra lose auf ihrer Unterlage angeheftet ist, stellt die linke den stärkst befestigten Punkt des Colon dar [Roith (19)].

Dieses Band, dem in neuester Zeit besonders von den französischen Autoren viel Aufmerksamkeit geschenkt worden ist, ist auch den deutschen Anatomen längst bekannt, z. B. A. v. Haller (20); von Loder rührt die Bezeichnung Lig. splenicomentale, von Phoebus (21) der Name pleurocolicum, den wir auch heute noch ab und zu finden, her. Bochdalek (22) belegte es mit dem jetzt gebräuchlichen Namen. Eine grosse Reihe französischer Autoren, sowohl Anatomen, als Kliniker haben sich eingehend mit dem topographischen Verhalten dieses Bandes beschäftigt; als deren Ergebniss möchte ich hier nur im allgemeinen anführen, dass die Insertionsstelle inconstant erscheint; sie soll zwischen 9. und 11. Rippe schwanken. Bérard und Patel beschreiben ein oberes und unteres Fascikel. Das obere inconstante setzt sich am Endtheil des Colon transversum, das untere constante am Scheitelpunkt der Flexura fest; das rudimentäre Vorkommen des ersteren soll die Coloptose und damit die Verschärfung des Knickungswinkels begünstigen. Wir nennen hier, ohne auf die einzelnen Angaben einzugehen, die französischen Autoren Glénard (23), Buy (24), Mauclaire und Mouchet (25), Fromont (26), Adénot (27), Quénu (l. c.).

Wenn wir das, für das zu schildernde Krankheitsbild Wichtigste zusammenfassen, so kann man etwa folgendes sagen: das Ligamentum phrenicocolicum entspringt vom Zwerchfell an den vorderen Enden der 10. und 11. Rippe und zieht etwas unterhalb der Milz schräg ab- und medianwärts zur Flexura coli sinistra und von da weiter auf den Anfangstheil des Colon descendens. Seine medianwärtssehende Concavität bildet eine Art Tasche, die zur Aufnahme der Milz bestimmt ist. Dadurch erhält dieses Band wichtige Beziehungen zu diesem Organe, sowie zur Befestigung des linken Colonwinkels.

Ausser den typischen, von der Milz zum Magen und zum Zwerchfell ziehenden bekannten Bändern befinden sich nach Joessels (28) Angabe zwei unbeständige Bauchfell-Duplicaturen an der Milz, die aber für die Topographie der Flexura lienalis coli eine gewisse Bedeutung gewinnen können. Es ist dies ein sogenanntes Lig. pancreatico-lienale, das in den Fällen, in denen der Schwanz der Bauchspeicheldrüse die Milz nicht berührt, den vorhandenen Zwischenraum überbrückt. Die zweite Bandverbindung, das sogenannte Lig. colico-lienale interessirt uns mehr, da es von den unteren Partien der Milz nach unten und lateralwärts zieht und sich am Colon descendens befestigt und mit dem grossen Netz zusammenhängt. Die von uns gefundenen Adhäsionen stellen quasi ein grosses und multiples Lig. colico-lienale vor; die Adhäsionsverbindungen betreffen aber grosse Abschnitte der Concavität der Milz, sie umspinnen noch z. Th. die Gefässe des Hilus, beziehen gewöhnlich auch die unteren Partien des Organes in sich.

Je fester nun die natürlichen Fixationsmittel des linken Colonwinkels sind und je höher der Scheitelpunkt der Umbiegungsstelle liegt, umso wahrscheinlicher ist das Zustandekommen von Passagestörungen an dieser Stelle; wenn die Insertionsstelle des Bandes am Colon eine sehr beschränkte, mehr strangartige ist, muss der Knickungswinkel ein besonders scharfer sein. Wir werden bei Besprechung des Mechanismus der Passagestörung an dieser Stelle die Rolle des topographischen Verhaltens des linken Colonwinkels zu betrachten haben.

Pathologische Anatomie.

Virchow (29) hat bereits vor einem halben Jahrhundert auf die grosse Bedeutung chronischer, partieller Peritonitisformen hingewiesen und sie als eine der für den Praktiker wichtigsten Krankheiten bezeichnet. Es giebt eine grosse Anzahl von Prädilectionsstellen für das Auftreten derartiger mit Narbenbildung, Schrumpfung von Mensenterium und Netz sowie mit Adhäsionsbildung einhergehender Prozesse.

Gerade die Flexuren des Colon gehören zu diesen Lieblingsfundorten (partielle hypochondrische Peritonitis, Virchow). Diese chronische, adhäsive und sklerosirende Peritonitis kann

sich sowohl an acute intraperitoneale Entzündungsprocesse anschliessen als auch ganz langsam chronisch entstehen.

In ersteren Fällen gelingt der Nachweis des primären Erkrankungsherdes, Magengeschwüre, Erkrankungen der Gallenwege oder Appendix-, Genitalaffectionen, Traumen etc. Im anderen Falle muss man als Ursache latent verlaufende Entzündungen von Bauchorganen als Ursache ansehen. Eine noch immer nicht abgeschlossene Frage ist die nach dem Einfluss der Kothstauung für das Zustandekommen derartiger Bauchfellveränderungen.

Besonders Riedel (30) hat sich um genauere Erforschung und Behandlung der durch solche chronische Entzündungsprocesse hervorgerufenen Veränderungen grosse Verdienste erworben und zu deren energischen Behandlung durch Adhäsionslösung etc. aufgefordert.

Die von mir beschriebenen weisslichen, faden- und strangförmigen, manchmal in Form kleiner Bänder mit vorspringenden Leisten versehenen Adhäsionen in der Umgebung der Flexura lienalis coli stellen nun wohl zweifellos eine Theilerscheinung jener als adhäsive sklerosirende chronische Peritonitis bezeichneten Krankheit dar.

Gerade die verschiedenen anatomisch festgestellten Aufhängestellen des linken Colonwinkels, die verschiedenen Abarten der Bänderbefestigungen, insbesondere das so vielfach besprochene Verhalten des Ligamentum phrenico-colicum legen es nahe, dass auch an diesen Bauchfelltheilen sklerosirende, schrumpfende Processe vorkommen können. Wahrscheinlich leiten dieselben den Vorgang ein, während sich die Veränderungen an den etwas entfernteren Darmtheilen, also am zuführenden Colon transversum, am abführenden Colon descendens, der sich zwischen beiden ausspannenden Netzplatte erst später entwickeln.

Was dazu den ersten Anstoss giebt, ist schwierig zu sagen; ich glaube in vielen Fällen ein in der Bauchhöhle sich abspielender Infectionsvorgang, nehmen wir als Beispiel eine larvirte Appendicitis; gerade in unserem Falle I war sicher einmal eine appendiculäre Attaque vorhanden gewesen und fand sich sonst keinerlei Grund für die Annahme einer anderweitigen Erkrankung eines intraperitonealen Organes. Dass sich appendiculäre, entzündliche Processe unglaublich weit in der Bauchhöhle ausbreiten können, wissen wir

ja von den Erfahrungen bei den zahllosen Operationen, die wegen dieser Erkrankung ausgeführt werden (Rotter). Ob nun die entzündlichen Prozesse entlang der untersten Ileumschlingen in das kleine Becken hinabsteigen, um linksseitig entlang des Sigma und Colon descendens zu ascendiren, oder ob ein directer freier Transport in die Bauchhöhle stattfindet mit secundärer Localisation an verschiedenen Stellen, bleibt für unsere Frage irrelevant.

Betonen möchte ich hier nur noch, da dies vom pathologisch-anatomischen Gesichtspunkte Beachtung verdient, dass ausgedehntere Serosaveränderungen in anderen Theilen der Bauchhöhle in allen unseren Fällen vermisst wurden. Insbesondere fehlten Zuckergussleber und die porzellanweissen multiplen Flecken und Schwarten, die in neuester Zeit unter dem Bilde der „Polyserositis fibrosa“ Rose(31) oder der „Hyaloserositis progressiva“ Nicholls(32) zusammengefasst werden. Mit diesen Vorgängen haben diese Adhäsionen nichts gemein. Ich betone noch besonders, dass in keinem meiner Fälle ein höherer Grad des Ascites da war, nur im Falle 4 vielleicht $\frac{1}{4}$ Liter klares Serum in der Bauchhöhle.

In zahlreichen Fällen aber vermissen wir einen intraperitonealen nachweisbaren Infectionsvorgang. In diesen handelt es sich um einen von Anfang chronischen, ganz allmählig fortschreitenden Process an der Serosa.

Da müssen wir uns der unseren Befunden ähnlichen Serosaveränderungen in alten Brüchen erinnern; bei Darmstenosen finden wir öfters oberhalb der verengten Stelle entzündliche Serosaveränderungen. Kothstauung und peristaltische Mehrarbeit sind die veranlassenden Factoren und an sie denken wir, wie wir noch später betonen, gerade in unseren Fällen.

Aetiologie.

Während wir uns über die Ursachen der bald schärferen, bald mildereren spitzwinkligen Knickung der Flexura lienalis coli klar geworden sind, erscheint es angezeigt, sich über die Umstände, die zur Ausbildung so bedeutender Narben- und Adhäsionsmassen und Stränge führen, Rechenschaft zu geben und kann ich hier nicht verschweigen, dass, obwohl ähnliche Adhäsionsbildungen von mehreren Autoren gesehen worden sind, man die dabei in Betracht kommenden ätiologischen Momente etwas vernachlässigt hat.

Von den französischen Autoren schenken nur Quénu (l. c.) und Walther (l. c.) den Adhäsionen und Strängen einige Aufmerksamkeit; sie halten sie für das Resultat einer frischen peritonealen Reizung (Perigastritis, Pericolitis).

Für das Zustandekommen solcher adhäsiver Prozesse beschuldigt Quénu die Appendicitis, das Magengeschwür, die Cholecystitis und die weiblichen Adnexerkrankungen. Er theilt z. B. einen Fall mit, in dem durch Verwachsungen zwischen Netz und Appendices epiploicae eine Abschnürung des Quercolons zu Stande gekommen war. Routier und Walther, sowie in neuester Zeit Braun, berichten über ähnliche Vorkommnisse. Gerade Braun berichtet in einem Falle über straffe Adhäsionen zwischen dem Endtheil des Colon transversum und dem Anfangstheil des Colon descendens, durch welche eine hochgradige Knickung des Darmes zu Stande gekommen war; die gleichzeitig vorhandene starke Gastrektasie hatte wohl wahrscheinlich in einem Magenulcus ihren Grund.

Noch auffälliger ist der Zusammenhang der Flexurabnormität mit einer Magenaffection in einem Falle A. v. Bergmann's. Die linke Flexur war hochgradig hinaufgezogen, durch Verwachsungen fixirt, so dass eine Enteroanastomose angelegt wurde; starke Adhäsionen zwischen Flexur und Milzkapsel werden beschrieben: der Kranke ging zu Grunde und entdeckte die Section ein perforirtes Magengeschwür. Auch Riedel verdanken wir zwei interessante Krankengeschichten mit ganz analogen Beobachtungen; in einem Falle handelte es sich um ein sehr ausgedehntes Magengeschwür, im anderen um eine Gallensteinerkrankung. Auch Poirier beschreibt, wenn auch nur flüchtig, Verwachsungen. In besonders typischer Weise beschreibt Zeidler einen hierher gehörigen Operationsbefund. Ende des Colon transversum und Anfang des Colon descendens sind mit einander verwachsen; durch dies wird eine scharfe Knickung an der Flexura coli sin. erzeugt.

Zu diesen mir aus der Literatur bekannt gewordenen, jedenfalls nur einen kleinsten Theil des thatsächlich Beobachteten ausmachenden Fällen, gehören auch meine vier genau beobachteten und mit Enteroanastomose behandelten Fälle; sowie die zwei nicht völlig klargestellten weiteren Fälle, deren ich im Anhang an meine Krankengeschichten Erwähnung that.

Es handelt sich offenbar in allen diesen Fällen um eine ziemlich typische Art von Adhäsionsbildung. Quénu sprach im Titel seiner Arbeit von „Importance prédominante des petites brides pericoliques.“

Ich glaube, man thut Unrecht, wenn man diese Adhäsionen immer auf ein ätiologisch ganz bestimmtes Krankheitsbild beziehen will und sie als Theilerscheinung auffassen will; so z. B. halte ich es nicht für richtig, in einem Falle von vorhandenem Magengeschwür alle diese Adhäsionen einfach als Perigastritis zu bezeichnen.

Ich glaube vielmehr, dass verschiedenste chronisch sich abspielende Entzündungsvorgänge an intraperitonealen Organen, besonders allerdings an Magen, Gallenwegen und Wurmfortsatz, in der Lage sind, solche Adhäsionen zu erzeugen und glaube ferner, dass gerade die Flexura coli sin. eine Lieblingsstelle für solche Verwachsungen darstellt. In meinen ersten vier Fällen war einmal ein Magengeschwür, einmal Perityphlitis, einmal Carcinom des Pankreasschwanzes, einmal chronische Appendicitis und zugleich Divertikelbildung am Dickdarm vorhanden. Man sieht daraus, wie mannigfache Ursachen zu demselben Bilde führen können.

Ich halte es für sehr wahrscheinlich, dass noch eine ganze Reihe von Erkrankungen des Magendarmcanales sowie anderer Organe der Bauchhöhle solche adhäsiv sklerosirende chronische Peritonitis erzeugen können; gerade chronische, katarrhalische, ulceröse Processe im Dickdarm, die Erkrankungen des intraperitonealen lymphatischen Apparates könnten zu denselben Erscheinungen führen.

Ich halte es ferner nicht für ausgeschlossen, dass die spitzwinkelige scharfe Knickung an der Flexura lienalis als chronisch stenosirendes Moment primär vorhanden sein kann und jene peritonealen Veränderungen durch Stauung und Blähung, durch Zerrungen an den physiologischen Befestigungen und am Bauchfellüberzug entstehen können.

Das Wesen der chronischen Stenose und der Mechanismus der völligen Occlusion.

Roith's (l. c.) äusserst sorgfältige Untersuchungen über die Füllungsverhältnisse im Dickdarm bilden, wenn ich mich so ausdrücken darf, die wissenschaftliche Grundlage für das Verständniss

der durch besonders scharfe Knickung und Adhäsionsfixation bedingten Kanalisationsstörungen an der Flexura coli sin. Roith legt dar, dass am Leichendarm das Colon descendens fast immer leer oder sehr wenig gefüllt angetroffen wird; Roith führt dies darauf zurück, dass schon unter ganz normalen Verhältnissen die Flexura lienalis durch ihr topographisches Verhalten, besonders aber durch ihre straffe Fixation eine constante Grösse des Widerstandes gegen die Fortbewegung der Inhaltmassen im Dickdarm darstellt. Erst nach Ueberwindung dieses Widerstandes geht die Weiterbeförderung ohne jedes weitere Hinderniss von statten.

Ich schliesse nun folgendermaassen: Wenn schon unter ganz normalen Verhältnissen, wie dies bei der Untersuchung einer grossen Anzahl von Leichen erhoben wurde, die Flexura sinistra eine Art von Hinderniss für die Weiterbeförderung des Darminhaltes darstellt, um wie viel mehr muss dies der Fall sein, wenn durch besonders scharfe Knickung, Hochgezerrtsein oder noch andere ungünstige Momente, auf die wir noch zurückkommen, diese quasi physiologischen Hindernisse vermehrt sind.

Daher erklärt es sich unschwer, dass bei der so häufig vorhandenen Coloptose als Theilerscheinung allgemeiner Enteroptose so häufig mächtige Gasblähung des Leibes, besonders des Coecums und Colon ascendens und so hartnäckige Verstopfung bestehen.

Roith bemerkt, dass sich bei stärkerer Ausprägung eines spitzen Flexurwinkels eine Art von Falte oder Klappe bildet, die auf der concaven Seite sitzt und ein Hinderniss für die Weiterbeförderung des Inhaltes darstellt. Die scharfe Einknickung auf der concaven Seite bedingt eine Spornbildung durch die Aneinanderlegung der gegeneinander zusehenden Theile von Colon transversum und descendens.

Wo spitzwinklige Knickungen an Darmtheilen vorkommen, hindern sie die Passage. Dies muss besonders im Dickdarm der Fall sein, wo wir es ja mit zähen, eingedickten oder ganz festen Inhaltmassen zu thun haben.

Die Anwesenheit jenes Spornes hat Braun dadurch besonders deutlich gemacht, dass er eine mässig stark geknickte Flexura sinistra an der Leiche in situ mit Formol und Alkohol fixirte und härtete und parallel zur Längsachse aufschnitt. Die hierbei sich zeigenden Bilder erwiesen deutlich die Anwesenheit jenes Spornes.

Ich selbst habe das Vorhandensein eines solchen Spornes am Lebenden in der Weise nachgewiesen, dass ich vom geblähten weiten Colon transversum aus mit dem Finger invaginierend gegen das Colon descendens vordrang und eine scharfe, weit gegen die Convexität vorspringende Falte fühlen konnte.

Es ist auch ohne Weiteres zuzugeben, dass an solcher relativ verengten Stelle eingedickte Fäcalmassen kleben bleiben können und vorübergehend eine Stockung in der Weiterbeförderung der Darminhaltmassen eintreten kann.

Durch dieses Verhalten ist die hartnäckige chronische Obstipation, die ganz langsam und allmählig eintretende Hypertrophie und event. die eigenthümliche Lageveränderung des Colon transversum zu erklären.

Eine andere Frage ist die nach dem Mechanismus des völligen an dieser Stelle unter Umständen eintretenden Darmverschlusses.

Roith bildet die Flexur ab, das zuführende Colon transversum stark gebläht, dadurch die concavseitige Falte gegen die Wand des abführenden Schenkels drückend und völligen Verschluss erzeugend. Ein Gefrierschnitt der Münchner anatomischen Sammlung beglaubigt diesen Mechanismus.

Quénu liess aus ca. $\frac{1}{2}$ m Höhe Wasser in das unterste Ileum einfließen und konnte beobachten, dass trotz Zuges am Ligamentum phrenicocolicum das Wasser über den solcher Art gebildeten Sporn abfloss. Quénu glaubt in Folge dessen nicht an einen völligen Verschluss des Dickdarmrohres durch den Sporn, sondern glaubt, dass immer noch über denselben Darminhalt durchgehen könne. Die ab und zu beobachteten Darmverschlüsse erklärt Quénu aus Verwachsungen zwischen Netz, Darm und Appendices epiploicae.

Das negative Ergebniss der Versuche Quénus überrascht mich nicht. Schon bei meiner ersten Beobachtung am Krankenbette hatte ich den Eindruck, dass weder flüssige, noch weniger halbweiche Fäcalmassen durch jene, wenn auch stark ausgeprägte Knickung ein absolutes Hinderniss finden.

Nach genauer Beobachtung von Fall 1 hatte ich den Eindruck, dass es sich um eine zeitweilig auftretende Gassperre handle, die sogar durch das Eintreten von Flüssigkeit an die fragliche

Stelle behoben werden könne. Zu dieser Ueberzeugung gelangte ich dadurch, dass Aufblähung des Dickdarmes mit Luft heftigste kolikartige Schmerzen in der Gegend der Flexura lienalis bei meinen Kranken erregte, dass aber die sonst oft so deutlich sichtbare Füllung des Coecums und Colon ascendens mit Luft ausblieb oder erst nach längerer Zeit eintrat. Ich glaube, dass die beiden durch Adhäsionen aneinander und hoch am Zwerchfell fixirten Colonschenkel bei stärkerem Gasdrucke einander wechselseitig comprimiren können; gewöhnlich ist der abführende der comprimirte, da die im Colon transversum stehende Gassäule dies besorgt. Versucht man aber die Füllung des Dickdarmes mit Luft oder Kohlensäure, so wird der abführende Schenkel der geblähte und tritt Verschluss gegen den zuführenden ein. So sehr diese Anschauung in der Lehre von der Kothstauung [W. Busch (33), Berger (34)] in einer engen Bruchpforte angefochten worden ist, hier, glaube ich, hat sie unter den obwaltenden topographischen Verhältnissen ihre Berechtigung. Man bedenke nur den kegelförmigen durch Zwerchfell, Rippenbogen, hintere Bauchwand, Milz, Magen begrenzten Raum und die durch Verwachsungen bedingte Unmöglichkeit des Ausweichens und Sich-Streckens der geknickten Flexurschlinge!

Es darf nicht vergessen werden, dass ein besonders hervortretendes Symptom gerade das völlige Aufhören des Gasabganges darstellt; erst beim Eintreten der nach stärkeren Attaquen meist dünnflüssigen Stühle erfolgt massenhafter Gasabgang.

Es handelt sich demnach um einen ventilartigen, zeitweilig auftretenden, durch Gasblähung erzeugten völligen Verschluss, der aber meist nur ein vorübergehender ist und durch plötzliche intensive Luftblähung des Colon descendens vom Mastdarm aus nachgeahmt werden kann.

Für gewisse Fälle halte ich es ferner für möglich, dass sich Fremdkörper und ganz besonders zähe, harte Kothbröckel an der relativ stenosirten Stelle einklemmen und temporär zum absoluten Hinderniss werden können, wie der Aprikosenkern in der Carcinom-strictur des Darmes.

Nun noch zu einer weiteren Frage.

Ich glaube, dass die zahlreichen vorhandenen Adhäsionen die Fortbewegung der Darminhaltmassen an der Flexura lienalis,

in Fällen, wie wir sie beschrieben haben, vielleicht mehr hindern, als die vorhandene Knickung.

Eine durch so zahlreiche Verwachsungen fixirte Darmschlinge stellt functionell eine Art todten Punkt dar; gerade die, wenn auch nur für eine kurze Strecke, durch die Verwachsungen parallele Lagerung der Darmschenkel hindert die Peristaltik ungemein. Es werden daher die breiigen, halb festen Inhaltsmassen über diese, zu activer Peristaltik wenig befähigte Stelle, mehr durch Druck der nachrückenden Massen, speciell auch durch den Gasdruck befördert; darin liegt die functionell begründete Ursache der so schwer zu behebenden Obstipation.

Ist das Hinderniss noch ernster, so tritt auch Stauung des Dickdarminhaltes ein; eine Reizung der Darmwand und ihrer Elemente bedingt die Absonderung dünnflüssigen, serösen Fluidums, welches den Darminhalt verdünnt. Es kommt dabei gewöhnlich zu sehr reichlicher Gasentwicklung, es tritt am Scheitelpunkt der Flexur vorübergehender, absoluter Verschluss ein; die Flüssigkeitsmenge steigt empor und wird dann eher das Hinderniss überwunden.

Es kommt dann zu jenen beschriebenen profusen übelriechenden, ganz dünnflüssigen Stühlen mit reichlichem Abgang von Gasen; immerhin konnte der Stauungszustand einige Tage dauern und zu recht beträchtlichen Graden von Meteorismus führen. Es ist klar, dass sich solche Occlusionskrisen alle paar Tage oder Wochen wiederholen können und, dass bei gleichbleibender Lichtung der verengten Stelle sich das Spiel nach langer Zeit constant in der Wiederholung zeigen kann.

Klinisches.

Wie schon der Titel meines angekündigten Vortrages besagt, halte ich die beschriebenen Bilder für eine ziemlich typische Form chronischer Dickdarmsstenose. Trotz des Vorhandenseins einer typischen Knickung und der Anwesenheit der dieselbe vermehrenden und verstärkenden Adhäsionen glaube ich doch nicht fehl zu gehen, wenn ich die vorliegende Form zu den Obturationsstenosen des Darmes rechne.

Ich möchte gerade auf Grund meines Beobachtungsmaterials behaupten, dass das Krankheitsbild am meisten, ja in vielen Dingen vollständig dem Bilde einer allmählig enger werdenden carcinoma-

tösen Darmstenose gleicht. Auch bei dieser kommt es manchmal, ja sogar in Form sich wiederholender Anfälle zu vollständigem Verschluss, der sich nach Stunden oder Tagen wieder lösen kann, um dann nach einiger Zeit dasselbe Spiel zu wiederholen.

Beim Dickdarmcarcinom wird die einmal auftretende völlige Obturation durch einen steckengebliebenen Fremdkörper oder durch eine acute entzündliche Anschwellung der Darmwand erzeugt. Bei der adhäsiven Flexurstenose geschieht das Undurchgängigwerden der chronisch und lange Zeit verengten Stelle entweder ebenfalls durch besonders unnachgiebigen Darminhalt oder durch einen vorher besprochenen Mechanismus der plötzlichen Gasblähung, durch den eine Art von Ventilverschluss des Darmes zu Stande kommt.

Demnach werden wir uns nicht wundern, wenn wir in fremden und eigenen Krankengeschichten immer wiederkehrend das typische klinische Bild der chronischen Dickdarmstenose vorfinden.

Hartnäckigste Obstipation, häufiges meteoristisches Aufgetriebensein des Leibes, Druckgefühl in der Magengegend, sehr häufig schon kurze Zeit nach Nahrungsaufnahme, Schmerzen eigenthümlicher und beängstigender Art im linken Hypochondrium, kolikartige, manchmal enorm intensive Schmerzen im Bereiche von Colon ascendens und transversum, Brechneigung, Appetitlosigkeit, durch verminderte Nahrungsaufnahme bedingte Abmagerung, sind die wesentlichen klinischen Zeichen. Dazu muss ich noch erwähnen, dass profuse, stinkende, ganz dünnflüssige diarrhoische Entleerungen mit hartnäckiger Obstipation wechseln; die Kranken leiden viel an Gasbildung. Eine nicht selten unter hohem Fieber einhergehende Oclusionsattaque mit nachfolgender diarrhoischer Massenentleerung und Abgang reichlicher Gase ist von vollkommenem Wohlbefinden gefolgt. Das Abdomen wird klein, die Esslust beginnt sich zu regen, bis nach wenigen Tagen dasselbe Spiel beginnt. Es macht mir den Eindruck, dass die Oclusionskrisen bei den beschriebenen Formen von Darmverengerung regelmässiger und häufiger eintreten, als die beim Carcinom des Dickdarmes meist nur ein paar mal während des Ablaufes der Erkrankung zu beobachtenden. In meinen ersten vier Fällen waren solche Krisen zu wiederholten Malen dagewesen, in einem nahezu regelmässig alle 3—5 Wochen. Uebereinstimmend ist die Angabe, dass bei geringer Nahrungsaufnahme leichter, mehr flüssiger Kost ohne viel schlackenbildende

Substanzen der Zustand ein ganz erträglicher ist, während nach Aufnahme compacter Nahrung in grösserer Menge die Schmerzen und Koliken sich bald einstellen.

Ich habe ferner die Ueberzeugung gewonnen, dass die Beschwerden in directem Verhältniss zur intestinalen Gasbildung stehen. Die Occlusionskrisen werden bei unserer Erkrankungsform durch Gasblähung des Colons vor der Stenose erzeugt; wie wir uns dies vorstellen, haben wir bei Besprechung des Mechanismus erwähnt. Daher erklärt es sich auch, dass die in obigem beschriebenen Verhältnisse an der Flexura lienalis coli sehr zum Entstehen postoperativen Darmverschlusses disponiren. Eine ganze Anzahl derartiger Beobachtungen liegt vor.

Was nun den objectiven Befund in den verschiedenen Stadien der Erkrankung anlangt, habe ich folgende kurze Bemerkung zu machen: Solche Patienten hatten ein für gewöhnlich stark aufgetriebenes Abdomen. In mehreren meiner Fälle konnte ich von der rechten Unterbauchgegend gegen die Nabelgegend, in 2 Fällen ein von der Ileocoecalgegend bis unter den linken Rippenbogen verlaufendes wurstartiges Gebilde feststellen. In demselben war Zustand der Steifung und hochgradiger Gasblähung, Gurren, bei Succussion weithin hörbares Plätschern zu erzeugen. Die Percussion liess mehrfach einen hellen hohen tympanitischen Klang, diesem Gebiete entsprechend, vernehmen.

Uebereinstimmend fand ich bei allen Kranken, dass zur Zeit schmerzhafter Attaquen sie eine möglichst flach liegende Stellung einzunehmen suchten. Ein Patient erleichterte sich die Schmerzen dadurch, dass er sich flach auf den Fussboden legte und den Leib nach verschiedenen Richtungen rollte, sich wälzte. Bei aufrechter Körperhaltung war der Schmerz unerträglich und musste zum mindesten stark gebückte Stellung eingenommen werden. Dies alles ist aus dem Mechanismus der vorliegenden Darmenge ohne weiteres verständlich.

Die Untersuchung per rectum ergab in allen Fällen ein negatives Resultat. In zwei Fällen besichtigte ich Rectum und S romanum nach Schreiber's trefflicher, mir ausgezeichnete Dienste leistenden Methode, ohne irgend einen pathologischen Zustand erheben zu können.

Einige Worte muss ich noch der Luft- und Wasserfüllung des Dickdarmes zu diagnostischen Zwecken widmen.

In allen meinen Fällen verursachte die Luftaufblähung des Darmes heftige Schmerzen, einige Male sogar sehr intensiver Art. Die Wasserfüllung war weniger empfindlich. Auffallend war in zwei Fällen die starke Vorwölbung der linken Bauchseite bei Mangel der caecalen Aufblähung. Während der Occlusionskrisen leisteten in Knieellbogenlage, (z. B. im Falle 4) verwendete Oelklysmen Ausgezeichnetes; fast augenblicklich erfolgte explosionsartig Abgang von stinkenden, dünnflüssigen Fäkalmassen und von reichlichen Gasen. Per os gegebene Abführmittel hatten meist nur sehr geringen Erfolg, manchmal erzeugten sie unerträgliche Schmerzen, indem sie in den vor der Stenose gelegenen Darmabschnitten den Druck steigerten, ohne zu einer Ueberwindung des Hindernisses zu führen. Mehrmals war während der Occlusionskrisen deutlich fäkulenter Geruch der Athemluft zu finden (Fall 2 u. 4).

Die Diagnose lässt sich bei deutlich ausgesprochenem Krankheitsbild gewiss in einem erheblichen Theil der Fälle stellen. Handelt es sich um ältere Personen, so macht die Differenzirung gegen ein malignes Neoplasma Schwierigkeiten. Das Fehlen von Blutabgang, die Anwesenheit von Schleim bei den Fäces hat ja nichts Beweisendes an sich. Für besonders wichtig halte ich die meist lange sich hinziehenden und ganz allmählig sich steigenden Beschwerden.

Allerdings war das Aussehen dreier meiner Patienten mit Ausnahme des Mannes mit dem Pankreascarcinom kein für ein malignes Neoplasma sprechendes. Etwas zweifelhaft war die Sache im Falle 4.

Die Anwesenheit einer chronischen Dickdarmstenose wird man wohl meist zu diagnosticiren im Stande sein.

Die Anwesenheit einer scharfen ganz spitzwinkligen Knickung an der Flexura coli sinistra lässt sich nach den neuesten Fortschritten der Röntgenphotographie der Baueingeweide mit dem von Rieder (35) mit so schönem Erfolge verwendeten Wismutverfahren zur Evidenz erweisen. Ich verweise auf die geradezu prachtvollen Röntgenogramme des Dickdarmes in seiner Publication. Gerade aus ihnen scheint hervorzugehen, dass nicht die Kleinheit des Flexurwinkels der springende Punkt für das klinische Stenosenbild ist, sondern dass derselbe in der Anwesenheit jener multiplen Adhäsionsbildung — allerdings in anderer Weise, als Quénu dies vermeinte — zu suchen ist.

Die Prognose lässt sich wohl nur beim Auftreten der Stenosenerscheinungen im jugendlicheren Alter einigermaassen günstig stellen. Bei älteren Individuen wird man immer an maligne Neoplasmen denken müssen und sich reservirt verhalten.

Therapie.

An therapeutischen Maassnahmen kommen bei dem von uns geschilderten Krankheitsbilde in Betracht:

1. Die Colopexie, um den allzuschärfen Knickungswinkel an der Flexura lienalis zu vergrössern.

2. Die Lösung der die fehlerhafte Lage und Gestaltung bedingenden Adhäsionen.

3. Die Resection der spitzwinklig geknickten und fixirten Flexura coli sinistra.

4. a) Die Colo-Colostomie (zwischen Colon transversum und Colon descendens dicht unterhalb des Angulus vitiosus); Terrier.

b) Die Colo-Sigmoideostomie; Verfasser.

c) Vielleicht unter ganz besonderen Umständen die Ileo-Sigmoideostomie.

5. Der Anus praeternaturalis am Colon transversum bezw. am Coecum.

Wir besitzen also anscheinend eine recht grosse Auswahl an therapeutischen Methoden; und dennoch wird in praxi die Wahl derselben eine recht einfache. Sehen wir uns erst nach den bisher gewonnenen therapeutischen Erfahrungen in den zur Beobachtung gekommenen Fällen um.

Ich habe in vier Fällen die Colo-Sigmoideostomie ausgeführt, in einem Falle aus äusseren Gründen einen Eingriff zur Behebung der Knickung unterlassen, in einem Falle einen Anus praeternaturalis am Colon transversum angelegt.

Die französischen Autoren haben mehrmals die Colo-Colostomie ausgeführt. Terrier erzielte durch sie ausgezeichnete Erfolge. A. v. Bergmann operirte ebenso, verlor aber seinen Patienten an einer Perforation eines gleichzeitig bestehenden Magengeschwürs. Poirier fand dieselben Verhältnisse wie Terrier, begnügte sich aber mit theilweiser Lösung der Verwachsungen; es erfolgten zwar ein paar Stuhlentleerungen, trotzdem erlag seine Kranke dem

Wiederauftreten des Darmverschlusses und glaubt Poirier, dass er durch die Colo-Colostomie seine Patientin hätte retten können.

Auch Bérard machte den Versuch durch Lösung der Netzadhäsionen, die das Colon transversum nach abwärts fixierten, das Hinderniss zu beseitigen; er fügte ausserdem noch eine Colopexie hinzu. Fortdauer der Obstructionserscheinungen nöthigten ihn, am Colon transversum einen Kunstafter für den Abgang der Gase anzulegen. Bald darauf erfolgte Stuhlgang auf natürlichem Wege und genas der Kranke.

Ganz ähnlich ist der von Zeidler beschriebene Fall. Auch hier wurden die knickenden und verzerrenden Adhäsionen ohne den gewünschten Erfolg gelöst. Man sah sich nach einigen Tagen veranlasst, einen Kunstafter am Coecum anzulegen, der sich nach längerer Zeit spontan schloss mit Erhaltenbleiben der Wegsamkeit des Darmes.

Auch H. Braun kam in einem solchen Falle mit Durchtrennung fixirender, straffer Adhäsionen aus.

Legueu löste ebenfalls Adhäsionen an der Flexura hepatica, die nach der Exstirpation einer grossen Ovarialcyste Darmverschluss bedingten. Obwohl während der Operation noch die Kothpassage frei wurde, erlag die Patientin doch der Schwere ihres Allgemeinleidens.

Hierher gehört noch eine Beobachtung Quénus, der bei einem, unseren Beobachtungen ganz analogen Fall, Verwachsungen zwischen Netz und Appendices epiploicae fand, durch die das Colon transversum angeblich eingeschnürt wurde. Aehnliche Adhäsionen fixierten die hochgezerzte Flexura lienalis. Durchschneidung und Zerreiſsung dieser Adhäsionsstränge genügten in seinem Falle.

Das therapeutische Vorgehen Marquer's (36) bestand in der Entleerung des enorm gasgeblähten Colon transversum durch rectal hocheingeführten Magenschlauch. Ein weiterer Eingriff, wie Adhäsionslösung, Anastomose wurde unterlassen. Der Kranke erlag wiederauftretendem Darmverschlusse nach 6 Tagen. Routier und Walther theilten ähnliche Beobachtungen wie Quénu mit.

Riedel beobachtete in einem Falle von Fundusgeschwür des Magens ausgedehnte, entzündliche Verwachsungen an der Flexura lienalis mit schweren Stenosenerscheinungen; er beabsichtigte in diesem Falle die Anlegung einer Ileo-Sigmoideostomie. In einem

anderen Falle löste Riedel weisse Narben und Verwachsungen an der Flexura lienalis, die diese zusammenschnürten.

Wie wir aus diesen spärlichen therapeutischen Belegen ersehen, ist zur Zeit von einer einheitlichen Behandlungsmethode dieses Leidens keine Rede.

Die Colopexie geht von dem Gedanken aus, dass nur das herabgesunkene Colon transversum Schuld an der Bildung eines gar zu scharfen Winkels und damit eines Hindernisses sei. Ich glaube, dass dabei Ursache und Wirkung etwas verwechselt werden. Bei einer relativen Stenose verlängert sich der zuführende Schenkel, wird schlingenreicher und mobiler und dies äussert sich am Colon transversum durch Lockerung der Fixation an der Flexura hepatica und Ptosis. Doch will ich nicht leugnen, dass man in Fällen, wo wenig oder gar keine Adhäsion vorhanden sind und man nur den scharfen Winkel grösser machen will, durch die Colopexie einen Erfolg erzielen kann.

Die Lösung der Adhäsionen ist der Natur der Sache entsprechend das naheliegendste Verfahren. Sind ja doch in einem grösseren Theil der Fälle gerade jene Adhäsionen Schuld an einer vorhandenen Passagestörung. Aber gerade bei diesen multiplen band- und strangartigen, oft auch flächenhaften Adhäsionen weiss man, dass sowohl exakte Lösung Schwierigkeiten bereitet, als auch, dass selbst bei sehr vollkommener Beseitigung sie mit Vorliebe wiederkehren und sprechen auch die spärlichen bisher gemachten klinischen Erfahrungen nicht allzu warm für dieselbe. Abgesehen von den zwei Bedenken der ungenügenden Befreiung des fixirten Darmes und der Wiederkehr des krankhaften Zustandes, muss man sich überlegen, ob nicht in Fällen recht ausgedehnter Verwachsungen die Lösung derselben von Milz, Zwerchfell, Magen und Darm Verletzungen jener Organe setzen könne, die zu weiteren und grösseren Eingriffen zwingen. So z. B. habe ich bei meinen Operationsbefunden den Eindruck gewonnen, dass eine Darmwandverletzung einer so fixirten Flexura lienalis unter Umständen zu einer Resection dieser ganzen Darmpartie zwingen könnte. Es wird natürlich Fälle geben, in denen man deutlich sieht, dass einzelne Stränge oder Brücken die Ursache der Darmenge sind; in solchen Fällen ist ja die Lösung der Adhäsionen ein so einfaches Mittel, dass wir einen Fehler begehen würden, an ihre Stelle ein compli-

cirteres Verfahren zu setzen. Ich habe aber wesentlich die von mir gemachten Beobachtungen im Auge und ich kann, an sie zurückdenkend, mit Ueberzeugung sagen, dass in keinem meiner Fälle die Lösung der Verwachsungen in einem vernünftigen Verhältnis zu der ebenfalls völligen Erfolg gebenden Enteroanastomose gestanden wäre.

Das, was ich soeben von der Lösung ausgedehnter Verwachsungen gesagt habe, gilt wohl ohne viel Modification auch für die Resection des ganzen erkrankten Darmabschnittes. Sie stellt einen sehr bedeutenden, gerade bei den topographischen Verhältnissen der spitzwinkligen, emporgezogenen Flexur schwierigen Eingriff dar, zu dem man nur unter zwingenden Verhältnissen greifen wird.

Das Verfahren, das in der Mehrzahl der Fälle eine befriedigende Lösung der Angelegenheit bringen dürfte, ist die Enteroanastomose. Eine seitliche Verbindung zwischen den einander nahe verlaufenden Flexurschenkeln als Colo-Colostomie oder zwischen Colon transversum und Sigma stellt das Verfahren der Wahl dar.

Meine vier Fälle von Colo-Sigmoideostomie sind, wie es scheint, die einzigen in dieser Art ausgeführten therapeutischen Eingriffe bei diesem Leiden.

In allen meinen Fällen gelang es ohne Schwierigkeiten, das verlängerte und in einem nach oben concaven Bogen aufsteigende Colon transversum mit der Sigmaschlinge ohne Spannung zu vereinigen. In dreien meiner Fälle fehlte überhaupt eine ausgeprägte Flexura hepatica und verweise ich auf die in den Abbildungen wiedergegebenen Formen der vor der Enge gelegenen Darmabschnitte.

Auch die Flexura sigmoidea war in allen meinen Fällen so mobil, dass sie ohne unnatürlichen Zug dem Colon transversum entgegengebracht werden konnte. Diese Anastomosenart erschien mir, als ohne Spannung angelegt und ausserhalb des Bereiches der Adhäsionen liegend, die sicherste zu sein. Ich habe in allen Fällen die Verbindung möglichst weit gemacht, meist durch einen ca. 8 cm langen Einschnitt in jeden Darmtheil; um eine Knickung oder Spornbildung zu vermeiden, habe ich sowohl vor, wie nach der Anastomose das Sigma mit einigen Aufhängenähten nach Art der Kapeller'schen (37) Naht bei der Gastroenterostomie an das

Colon transversum angeheftet. Endlich liegt bei diesem Vereinigungsmodus das Netz so bequem, dass es direct zur Nahtbedeckung einladet.

Die Erwartungen, die ich an dieses mein Vorgehen knüpfte, erfüllten sich auch im vollsten Maasse. In keinem meiner Fälle sind von dem Tage der Ausführung der Colo-Sigmoideostomie Stuhlbeschwerden oder Störungen der Darmpassage aufgetreten. Fall 2 hatte bis zu seinem 7 Monate post operationem erfolgten Exitus reichliche Stuhlentleerung; Fall 1 und 3 befinden sich vollkommen wohl und bedürfen keiner irgendwie gearteter Nachhülfe zur Erzeugung ihres täglichen regelmässigen Stuhlganges.

Das einzige Bedenken, das gegen diesen Eingriff vorliegen kann, ist der Umstand, dass die Anastomose im antiperistaltischen Sinne angelegt werden muss. Indess glaube ich gerade aus den in meinen Fällen gemachten Beobachtungen schliessen zu dürfen, dass bei genügend weit angelegter Oeffnung keine, wie immer gearteten Gefahren zu erwarten sind. Als Grundbedingung für dieses von mir empfohlene Verfahren muss ich allerdings hinstellen, dass die Flexura hepatica durch die Abwärtsverlagerung des Colon transversum keine stärkere Knickung erleiden darf; sonst wäre man der Knickung an der Flexura sinistra ausgewichen und hätte dafür eine neue an der dextra erzeugt. Gerade in meinen Fällen war dieses Bedenken um so weniger begründet, als die Flexura hepatica nur durch einen grossen Bogen angedeutet war und ihre Fixationsvorrichtungen so gedehnt erschienen, dass jene oben erwähnte Gefahr schon bei kurzer Besichtigung der topographischen Verhältnisse ausgeschlossen erschien.

In jenen Fällen, in denen nur geringgradige Adhäsionen vorhanden sind, würde ich unbedingt die Colo-Colostomie im Sinne Terrier's als besten Eingriff der Wahl ausführen. Aber bei meinem Materiale waren die beiden Schenkel der Flexura coli sinistra allseitig so fixirt, dass selbst nach theilweiser Entfernung der deckenden Netzadhäsionen und Aneinanderlagerung der Darmschenkel die vordere Nahtreihe der Anastomose unter bedeutender Spannung gestanden wäre. Ferner habe ich beobachtet, dass durch diese strahligen Narben der Darm in einen gewissen Zustand der Rigidität versetzt wird und hatte ich den Eindruck, dass eine in der Längsrichtung angelegte Communication selbst bei völliger

Dichte des Nahtverschlusses einen schmalen, aber für Durchgang dicker Fäkalmassen nicht völlig einwandfreien Weg dargestellt hätte. Wenn man die Colo-Colostomie ausführt, so empfiehlt es sich natürlich, dieselbe nahe dem Knickungswinkel anzulegen, weil die Spannung der zu anastomosirenden Darmtheile an dieser Stelle am geringsten ist.

Ich habe oben kurz erwähnt, dass unter ganz besonderen Umständen die Iléo-Sigmoideostomie als dritter möglicher Modus der Anastomosenbildungen zur Umgehung der Stenose in Frage kommen könnte. Ich halte diesen Eingriff nur für einen Nothbehelf; für Fälle, in denen an grossen Abschnitten des Dickdarmes Adhäsionen und Knickungen vorhanden sind, besonders dort also, wo Colon ascendens, transversum und descendens dieselben krankhaften Veränderungen aufweisen.

Die Ausschaltung so grosser Darmparthien, in denen durch Adhäsionsknickungen relative oder absolute Stenosen vorhanden sind, möchte ich nicht für ganz unbedenklich halten. Es kann doch zu Stauung von Darminhalt in den einzelnen Abschnitten der ausgeschalteten Partien kommen, die wieder ihrerseits zur Bildung von Dehnungsgeschwüren und Perforation führen kann.

Was endlich den Anus praeternaturalis anlangt, so ist zu unterscheiden, ob derselbe nach einem andersartigen Eingriff als Nothbehelf wegen Fortdauer der Occlusionserscheinungen angelegt wird oder, ob man schon im Stadium der vollendeten Occlusion operirend, denselben als kürzesten Weg zur Entlastung des gestauten Darminhaltes wählt. Jene Fälle, in denen eine Enterostomie secundär gemacht wurde, sind zum Theil recht günstig verlaufen [Legueu, Zeidler (l. c.)], indem sich die Oeffnungen spontan geschlossen haben.

In jenen Fällen, in denen ausgesprochene Ileuserscheinungen bestehen, wird es eine Sache der momentanen Entscheidung sein, ob man sich mit einem Kunstafter begnügt oder die Colo-Sigmoideostomie mit gleichzeitiger Bildung eines temporären Kunstafters am Coecum ausführt. Ich würde letzterem Verfahren den Vorzug geben, da der Coecalafter so klein angelegt werden kann, dass er sich später spontan oder wenigstens ohne grössere Nachoperation schliessen kann; er entlastet aber die zur Zeit der Stauung gefährdete Dickdarmanastomose.

Wir sehen demnach, dass hauptsächlich drei Eingriffe bei der Behandlung dieses Leidens in Betracht kommen: 1) Für bestimmte Fälle von localisirter Strang- und Adhäsionsbildung die Lösung derselben. 2) Für Fälle, in denen dies nicht möglich ist, die Colo-Colostomie oder die Colo-Sigmoideostomie. 3) Wenn während ausgesprochener Ileusattaquen operirt wird, der Kunstaft oberhalb der verengten Stelle, jedoch mit der Absicht, denselben später nach Behebung oder Umgehung des Hindernisses zu schliessen.

Literatur.

1. Gersuny, Ueber eine typische peritoneale Adhäsion. Arch. f. klin. Chir. Bd. 59. S. 102.
2. Boas, Diagnostik und Therapie der Magenkrankheiten. I. Theil. Leipzig 1897.
3. Schreiber, Die Recto-Romanoskopie. Berlin 1903. Hirschwald.
4. Graser, Das falsche Darmdivertikel. Verhandl. d. deutsch. Ges. f. Chir. 1899. II. Theil. S. 480.
5. Terrier, Rétrécissement de l'angle gauche du côlon transverse. Colo-Colostomie. Résultat excellent. Bull. et mém. d. la soc. de chir. de Paris. 1902. T. 28. p. 467. séance du 16. Avril.
6. Poirier, Discussion zum Vortrage Terrier's. Bull. et mém. de la société d. Chir. d. Paris. 1902. T. 28. p. 472.
7. Leguen, Occlusion intestinale post-opératoire. Bull. de la société de anatom. de Paris. 1894. T. 8. p. 474. — Des occlusions intestinales postopératoires. Gaz. des hôpitaux. 1895. p. 1328.
8. Quénu, Du rôle de l'angle colique gauche dans les occlusions intestinales. Importance prédominante des petites brides péricoliques. Bull. et mém. de la soc. d. chir. d. Paris. 1902. T. 28. p. 712.
9. Walther, Bull. et mém. de la soc. d. chir. d. Paris. 1902. T. 28. p. 730.
10. Routier, Bull. et mém. etc. p. 731.
11. Bérard und Patel, Les occlusions intestinales par coudure de l'angle colique gauche. Revue d. chir. 1903. p. 590.
12. A. v. Bergmann, Zur Diagnose und Behandlung der Darmocclusionen: Arch. f. klin. Chir. Bd. 61. S. 921. Fall 65.
13. Zeidler, Beiträge zur Pathologie und Therapie des acuten Darmverschlusses. Mittheilungen aus den Grenzgebieten der Medicin und Chirurgie. 1900. Bd. 5. S. 606. Fall 15.
14. Riedel, Verhandl. der deutschen Gesellsch. f. Chir. 1898. S. 372 u. 384.
15. H. Braun, a) Ueber Darmverschluss am Colon. Verhandl. d. Gesellschaft deutscher Naturforscher zu Cassel. 1903. 2. Theil. 2. Hälfte. S. 144.

16. Payr, Ueber gleichzeitige Stenosirung von Pylorus und Darm. Arch. f. klin. Chir. Bd. 75. Heft 1 u. 2.
 17. H. Braun, b) Ueber den durch Lage- und Gestaltsveränderungen des Colon bedingten vollkommenen und unvollkommenen Darmverschluss. Deutsche Zeitschr. f. Chir. Bd. 76. März 1905.
 18. Merkel, Handbuch der topographischen Anatomie. 2. Bd. S. 592.
 19. Roith, Die Füllungsverhältnisse des Dickdarmes. Anatom. Hefte von Merkel und Bonnet. 1903. Bd. 20. S. 19.
 20. A. v. Haller, Elementa physiologica corporis humani. Bernae. 1765. T. 7. p. 138.
 21. Phoebus, Ueber den Leichenbefund bei der orientalischen Cholera. Berlin. 1835. S. 161.
 22. Bochdalek, cit. bei Bérard und Patel. p. 596.
 23. Glénard, L'entéroptose. Paris. 1885.
 24. Buy, Le colon transverse. Thèse, Toulouse. 1900—1901.
 25. Mauclair et Muchet, Considérations sur la forme et les moyens de fixation du colon transverse. Déduction opératoire. Bull. de la soc. d. anatom. d. Paris. 71. Année 1896. 5 m. ser. T. 10. B. 1896.
 26. Frommont, Contribution à l'anatomie topographique de la portion sous diaphragmatique du tube digestif. Thèse, Lille. 1890.
 27. Adénot, Contribution à l'étude des occlusions intestinales après les laparotomies. Gaz. des Hôpit. 16. März 1895. p. 125.
Occlusions intestinales post-opératoires. Rev. de chir. 1896.
 28. Joessel, Lehrbuch der topographischen chirurgischen Anatomie. 2. Th. Bonn. 1899.
 29. Virchow, Historisches, Kritisches und Positives zur Lehre der Unterleibs-Affectionen. Virchow's Archiv. Bd. 5. p. 281.
 30. Riedel, Ueber Adhäsiv-Entzündungen in der Bauchhöhle. Arch. f. klin. Chir. Bd. 47.
Ueber Peritonitis chronica non tuberculosa und deren Folgen. Verhandl. der deutsch. Gesellsch. f. Chir. 1898. 2. Th. S. 360.
 31. Rose, Die Zuckergussleber und die fibröse Polyserositis. Würzburger Abhandlungen. 1904. 4. Bd. 5. Heft.
 32. Nicholls, Study from the Royal Victoria Hospit. Montreal Vol. 1. Nr. 3. 1902.
 33. W. Busch, Ueber den Mechanismus der Brucheinklemmung. Arch. f. klin. Chir. Bd. 19. 1875.
 34. Berger, c. bei Graser. Unterleibsbrüche. 1892.
 35. Rieder, Beiträge zur Topographie des Magendarmcanales beim lebenden Menschen etc. Fortschritte auf dem Gebiet der Röntgenstrahlen. Bd. 8. Heft 3.
 36. Marquer, Un cas d'occlusion intestinal par coudure de l'angle colique gauche. Rev. méd. de Normandie. 1903, 25. Sept.
 37. Kappeler, Correspondenzblatt f. Schweizer Aerzte. Jahrg. XXIV. 1894.
-

XXXIV.

Ueber maligne Gesichtsfurunkel und deren Behandlung. ¹⁾

Von

Prof. F. J. Rosenbach,

Göttingen.

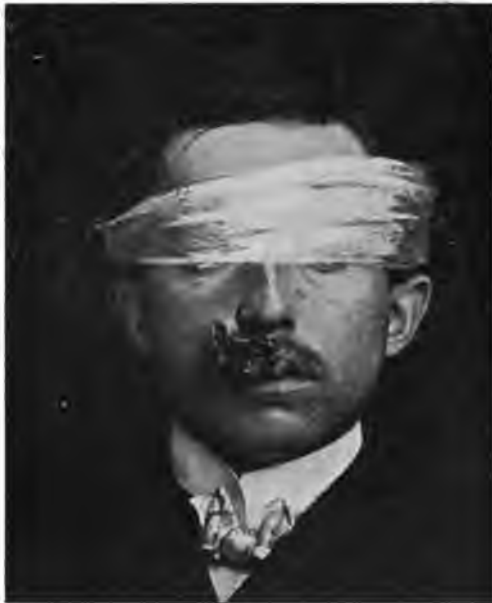(Mit 13 Figuren im Text.)

Die Neigung gewisser Gesichtsfurunkel eine maligne Phlegmone zu erzeugen, zu Vereiterung der Blutleiter im Schädel zu führen, Metastasen, ja Pyämie und Sepsis zu veranlassen, ist eine bekannte Thatsache. Nicht so sicher bekannt ist die Ursache dieser gefährlichen Complicationen. Auch über die Behandlungsweise ist man nicht einig. Stromeyer, welcher die malignen Gesichtsfurunkel in seinen „Maximen der Kriegsheilkunst“ 1855 und in seinen „Verletzungen und chirurgischen Krankheiten des Kopfes“ 1864 bei uns zuerst beschrieben hat, hielt sie für ein Symptom schon bestehender Sepsis anderen Ursprungs. Er wollte deshalb auch nichts von einer eingreifenden, örtlichen Behandlung wissen, sondern begnügte sich mit Breiumschlägen. Andere schuldigen den grossen Reichthum des Gesichtes an Blutgefässen, namentlich an anastomosirenden Venen als Ursache an. Es mag sich durch diese Anastomosen die Complication mit eitriger Phlebitis und Vereiterung der Blutleiter im Schädel und das Auftreten von Metastasen erklären, doch nicht die ursprüngliche, örtliche Malignität des Processes. Trendelenburg nimmt in seiner Bearbeitung der Gesichtskrankheiten 1886 an, dass es sich wahrscheinlich um eine specifische, der pyämischen verwandte Infection handeln werde, da

¹⁾ Vorgetragen am 2. Sitzungstage des XXXIV. Congresses der Deutschen Gesellschaft für Chirurgie, 27. April 1905.

manchmal ein mehrfaches Auftreten solcher Erkrankungen beobachtet wurde. Bei der Nähe des Mundes ist ja die Annahme von einem Auftreten besonderer Mikroben oder von Mischinfectionen wohl plausibel, allein sichere Beobachtungen aus neuerer Zeit von Lenhartz und Lexer haben gezeigt, dass es sich nur um den gewöhnlichen Furunkelerreger, den *Staphylococcus*, handelt und zwar in Reinzucht. So war das auch in meinen Fällen. Es kann also die Malignität der Gesichtsfurunkel nur durch eine höhere Virulenz der Kokken erklärt werden. Nun kann man nicht annehmen, dass im Gesicht besonders häufig virulente Staphylokokken vorkommen. Verletzungen im Gesicht sind nicht mehr als anderswo schweren Infectionen ausgesetzt. Es bleibt also nur übrig anzunehmen, dass die Kokken erst in dem Gesichtsfurunkel selbst höhere Virulenz erlangen. Aber wie sollen wir uns das denken? — Seit länger als 2 Jahren habe ich mich mit der Anatomie und Biologie acut entzündlicher Processe bei Menschen beschäftigt. Ich habe zunächst die Staphylokokkenfurunkel als das leichtest zugängliche Material bearbeitet und hatte Gelegenheit auch maligne Gesichtsfurunkel zu untersuchen. Ich erhielt dabei besondere Befunde, welche eine Erklärung für die Entstehung der malignen Phlegmone und der Virulenzsteigerung bei jenen Furunkeln zu geben schienen. Diese Erklärung kommt darauf hinaus, dass das anatomische Verhältniss der Gesichtsmuskeln zur Haut und zum Unterhautzellgewebe dazu führen kann, dass die Action dieser Muskeln Infectionsmaterial aus dem Furunkel in die Gewebsmaschen der Nachbarschaft fortdauernd einpresst und einpumpt. Während am Rumpf und an den Extremitäten Haut und Subcutangewebe von der Muskellage durch ganz lockeres Gewebe getrennt liegen, so dass sie durch die Bewegungen letzterer kaum beeinflusst werden, erstrecken sich die Gesichtsmuskeln in die Cutis und sind für die Bewegung derselben und der übrigen Weichtheile des Gesichtes bestimmt. Bei den mimischen Bewegungen, bei der steten Action der Lider und Lippen finden stetige Hin- und Herschiebungen, Pressungen und Faltungen der Haut und des Subcutangewebes statt. Schon bei noch mehr oder weniger gutartig verlaufenden Gesichtsfurunkeln kann dies eine Erscheinung bedingen, welche Ihnen, meine Herren, alle bekannt sein wird, ich meine das Entstehen von harten Eitersträngen von dem Furunkel aus nach oben

oder nach aussen. Figur 1 und 2 zeigen solche nach gemachter Incision. Diese Stränge sind weder vereiterte Venen, noch gehen sie mit den Muskeln. Ich halte sie für die Folge von dem Einschleiben infectiösen Materiales durch Bewegungen vielleicht des Musculus quadrat. labii sup. oder des caninus, zygomaticus, risorius etc. in das Subcutangewebe. Durch andere Muskeln, besonders durch den Orbicularis oris, einen stets bewegten sehr kräftigen Muskel, welcher mit zahlreichen, dünnen Fasern in die



Figur 1.

äussere Lippenhaut ausstrahlt, wird noch leichter und weit energischer infectiöses Material von Lippenfurunkeln in das benachbarte Gewebe eingepumpt werden können. Die Effecte dieser Einpumpung liessen sich durch die erwähnten Befunde meiner mikroskopischen Untersuchungen nachweisen. Sie bestehen in eigenthümlichen, makroskopisch meist nicht sichtbaren Kanälen, welche von einer mehr oder weniger breiten Leukocyteninfiltration als Wandung umgeben sind, (abgesehen von ganz jungen Gängen) und Infections-material mit und ohne Kokken enthalten. Sie sind durch die Ein-

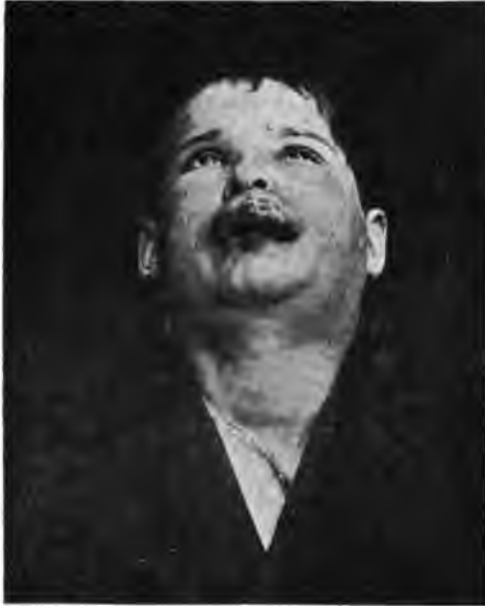pressung gebildete Gänge oder Strassen im Gewebe, welche sich, je weiter das Material durch die Einpumpung fortgeschoben wird, verlängern und verbreitern. Natürlich sind fortgeschrittene Fälle zu solchen Untersuchungen nicht geeignet, sondern nur solche, welche sich in den ersten Stadien befinden. Zu dieser Zeit weiss man aber meistens noch nicht mit Sicherheit, ob es sich wirklich um einen malignen Gesichtsfurunkel handelt. Ich habe aber doch dreimal die glückliche Gelegenheit gehabt, in ganz frühem Stadium



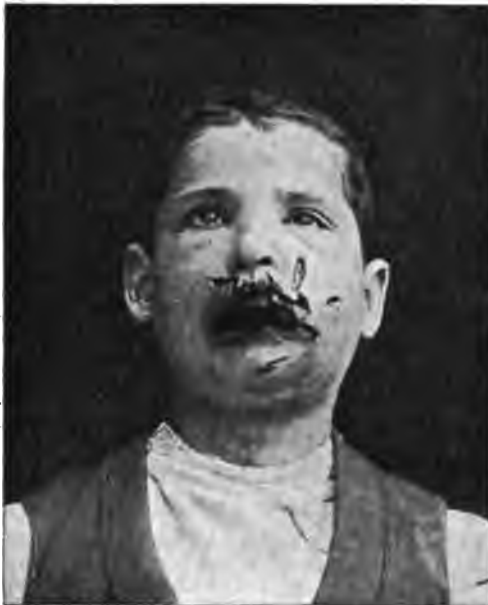Figur 2.

Lippenfurunkel, welche sich als maligne erwiesen, zu operiren und dabei entnommene Gewebstückchen zu untersuchen.

Der erste Fall betraf einen 16jährigen, sonst ganz gesunden Schreiber, welcher am 3. 1. 04 an der linken Hälfte der Oberlippe und zwar in der Mitte dieser Hälfte, da, wo das Lippenroth an die äussere Haut grenzt, ein kleines, wenig schmerzhaftes Knötchen bemerkte. An den folgenden Tagen schwoll die Lippe etwas. Seit dem 7. 1. ist die ganze Oberlippe dick aufgeschwollen, und auch die Wange infiltrirt und sehr schmerzhaft. In der Nacht bestanden die heftigsten Schmerzen. Am 8. 1. stellte sich Patient in der Poliklinik vor. Die Oberlippe war links und grösstentheils auch rechts in einen grossen Furunkel



Figur 3.

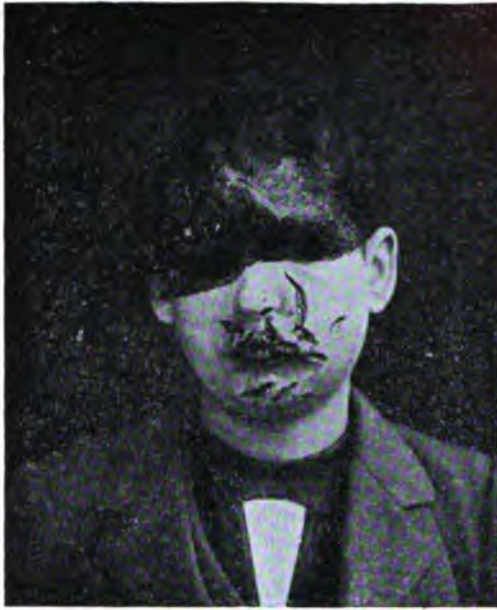

Figur 4.

verwandelt. Die linke Wange war stark geschwollen. Beiderseits erstreckte sich von dem Furunkel ein harter Strang nach oben (Fig. 3). Allgemeinbefinden sehr schlecht. Temperatur früh 38,6. Es wurden nun sofort in der Narkose ausgiebige Spaltungen der Oberlippe durch grosse Längs- und Querschnitte vorgenommen und innerhalb dieser noch der Oberfläche parallele Incisionen hinzugefügt, um das eitrig infiltrirte Gewebe möglichst frei zu legen. An der Wange und am Kinn wurden an den härtesten Stellen Einschnitte gemacht (Fig. 4). In die klaffenden Incisionen wurden jodoformirte, mit 3 proc. essigsaurer ThonerdeLösung reichlich getränkte Gazestreifen gelegt. Am 9. 1. war Patient munterer. Die Temperatur früh 37,6. Doch war die Infiltration am Kinn fortgeschritten, so dass hier noch zwei Incisionen nöthig wurden. Auch musste der verticale Schnitt links bis fast zum Auge, der rechts noch um einen Centimeter verlängert werden (Fig. 5). Am 10. 1. war die Schwellung sehr gewichen, die Eiterpröpfe grösstentheils ausgestossen, nur die linke Wange ist noch derb infiltrirt, geröthet und schmerzhaft. Am 11. 1. ist die harte Phlegmone an der Wange bis zur Gegend der Parotis weitergegangen und ist auch am Kinn noch fortgeschritten. Es wurden neue Incisionen gemacht, und am Kinn ein schmales Oval zur Untersuchung entnommen (Fig. 6 bei a). In den Schnitten zeigte sich nirgends eitrig Beschaffenheit. Temperatur 36,8. Am 13. 1. ist die Gegend der Parotis derb infiltrirt, auf Druck schmerzhaft. Nacken und Hinterkopf links ödematös geschwollen. Ausserdem ist das rechte Fussgelenk geschwollen, geröthet und schmerzhaft. Es war in der Parotis und im Fussgelenk zu Metastasen gekommen. Aufnahme in die Klinik. Patient wurde in der Folge stark fieberhaft. Am 18. 1. entleerte eine Punction Eiter aus dem Fussgelenk. Aus den Schnitten vom 11. 1. stiess sich eitrig infiltrirtes, nekrotisches Gewebe der Parotis aus, und in der Folge entleerte sich immer viel Eiter aus der Parotis, dem linken Ohr und dem Fussgelenk. Am 1. 2. 04 wurde ein Abscess innen am linken Fussgelenk incidirt. Am 10. 2. war die Eiterung aus der Parotis und aus dem Ohr versiegt. Am 26. 3. werden zwei Sequester, je 3 cm lang und 1 cm breit, vom inneren Knöchel entfernt. Das Fussgelenk ist ankylotisch, doch dauert die Eiterung fort. Am 6. 4. zeigt sich das ganze Fussgelenk noch stark geschwollen, die Eiterung hat langsam nachgelassen. Am 18. 4. hat die Eiterung aufgehört, das Drain wird fortgelassen und ein gefensterter Gypsverband angelegt. Am 21. 4. wird Patient mit einem Verband entlassen. Am 20. 5. stellte sich Patient wieder vor. Das Gelenk war steif, die Fistel noch nicht geschlossen. Die Vernarbung im Gesicht war eine günstige (Fig. 6).

Die bakteriologische Untersuchung ergab mittelst Agarplatten-cultur den Staphylococcus aureus in Reinzucht. Das am 11. 1. aus der fortschreitenden Infiltration neben dem Kinn entnommene Präparat zeigte bei der mikroskopischen Untersuchung (R. Winkel Microluminar 25 mm, Vergrösserung 19 fach¹⁾) eigenthümliche Spalten

1) Die Grösse der diesem Vortrag zugehörigen Original-Luminar-Photographien ist im Druck im Verhältniss von 1,5:1 verringert und sind demgemäss die angegebenen Vergrösserungen umzurechnen.



Figur 5.

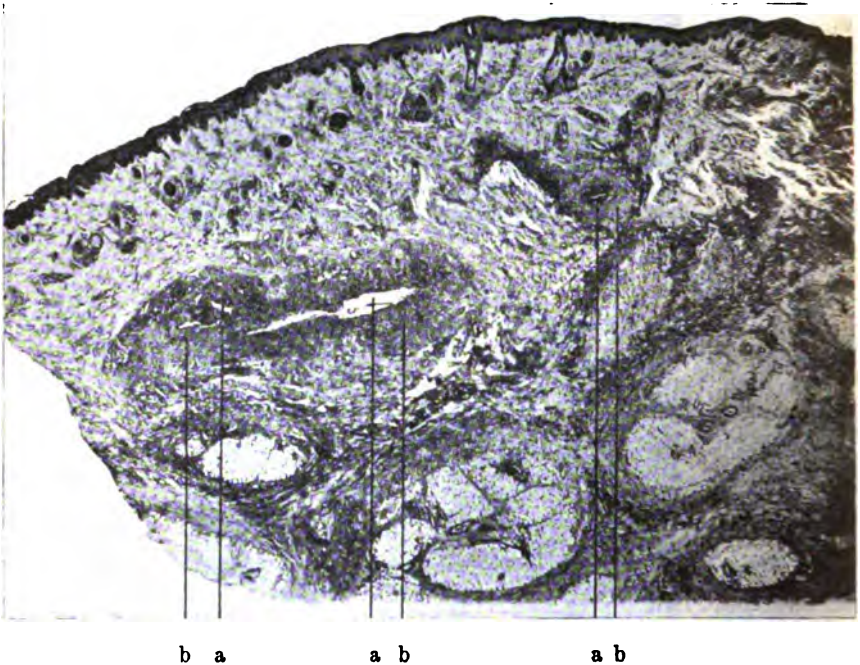


Figur 6.

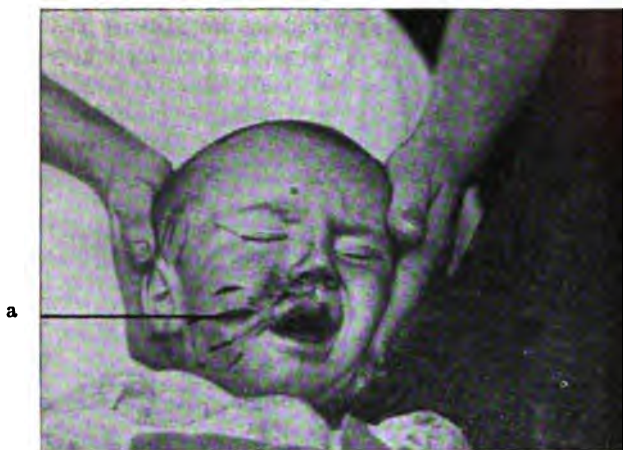und Gänge (Fig. 7a), welche sich in den Serienschnitten durch das ganze Präparat verfolgen lassen. Sie enthalten keine Kokken, sondern veränderte Leukocyten, Detritus und rothe Blutkörperchen, und sind von einer breiten Leukocyteninfiltration umgeben (Fig. 7b). Ich halte diese Spalten für die weiteren Ausläufer der vom Furunkel ausgehenden Einpressungsgänge, welche sich in den Bindegewebslagern zwischen und in den Fettkörpern des Unterhautzellgewebes vorschieben.

Bei dem zweiten Fall konnte ich diesen Vorgang in einem ganz frühen Stadium beobachten.

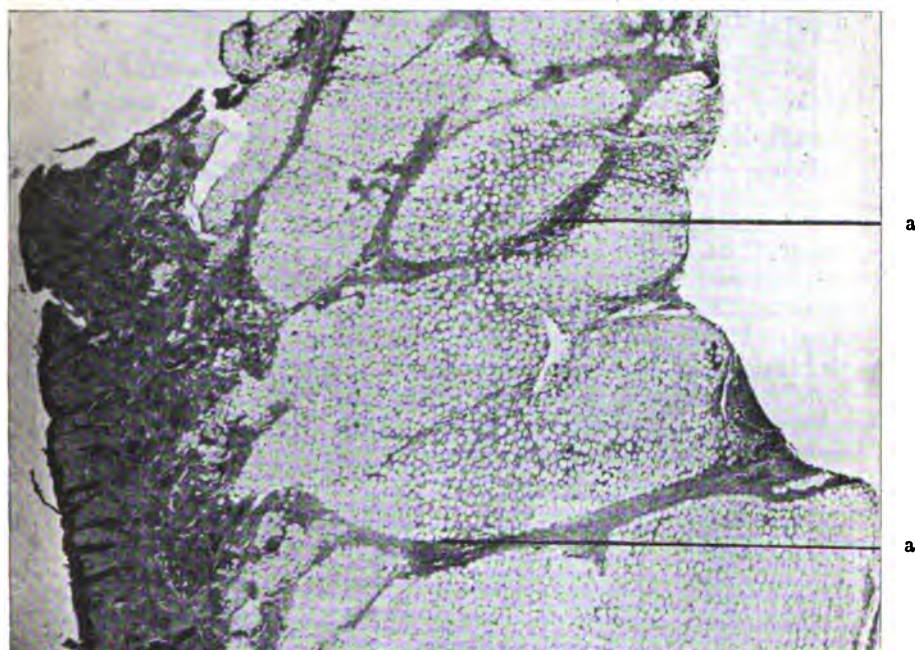
Figur 7.



Ein $1\frac{3}{4}$ jähriges, sonst durchaus gesundes Söhnchen eines Bremsers, bekam am 11. 9. 04 einen kleinen rothen Fleck rechts an der äusseren Hälfte der Oberlippe eben über dem Rande des Lippenrothes. Drei Tage blieb der Fleck anscheinend unverändert, dann aber trat Schwellung ein, welche wechselte und von den Eltern einem Fall des Kindes auf die Lippe zugeschrieben wurde. Am 19. 9., angeblich nach einem erneuten Fall, schwellen Lippe und Wange erheblich an, während das Kind sehr krank wurde. Am 20. 9. wurde Patient in die Poliklinik gebracht. Das Kind ist sehr elend und theilnahmslos. Temperatur Morgens und Abends 38,5. Der Furunkel an der Lippe ist abgelaufen,



Figur 8.



Figur 9.

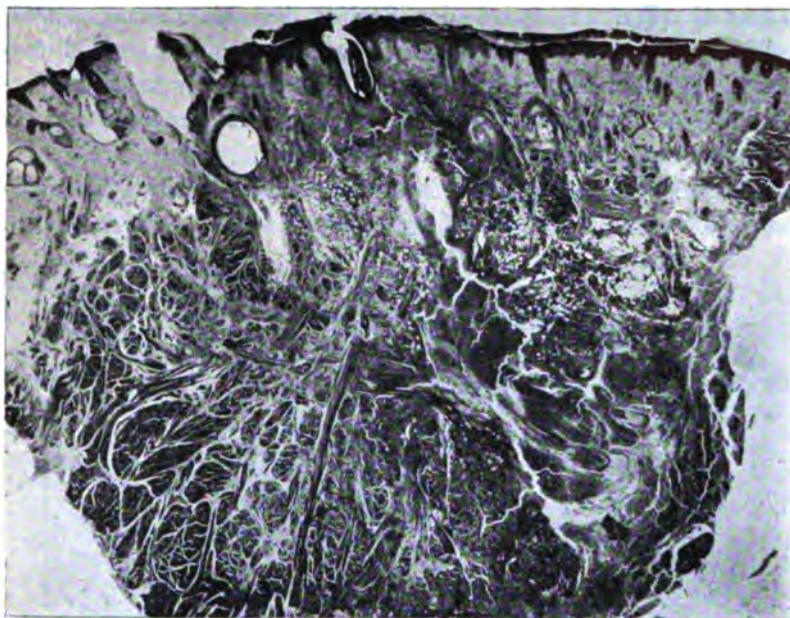
die eitrigen Nekrosen füllen eine ziemlich grosse Höhle aus. Die Wange ist bis zum Ohr hin derb infiltrirt. Es werden an den härtesten Stellen tiefe Incisionen angelegt und bei β , Fig. 8, ein kleines Oval zur Untersuchung entnommen. Am 21. 9. war das Kind noch sehr elend. Temperatur früh 39,5. Abends 39,6. Am 22. 9. zeigte sich die Wirkung der Incisionen, Patient war etwas munterer, seine Abendtemperatur 38,2. Am 23. 9. stellte sich etwas Appetit ein. Temperatur früh und Abends 37,4. Alle Incisionen klappten und sonderten etwas trübliche Flüssigkeit ab. Am 25. 9. war das Kind vollkommen munter, doch bestand dieselbe derbe Schwellung der Wange. Erst am 27. 9. zeigte sich Eiter in den Oeffnungen, und am 28. begannen sich eitrigte Fetzen auszustossen.

Die bakteriologische Untersuchung stellte auch hier den Staphylococcus in Reincultur fest. Die mikroskopische Untersuchung (R. Winkel Microluminar 25 mm, Vergrößerung 24 fach) zeigt die Einpressungsgänge in den Bindegewebssepten des Unterhautfettgewebes (Fig. 9a und a_1). Die Gänge sind in erster Entstehung begriffen und zeigen in ihrer Umgebung erst geringe Anfänge einer Leukocyteninfiltration. Bei a finden sich keine, bei a_1 massenhafte Kokkenvegetationen.

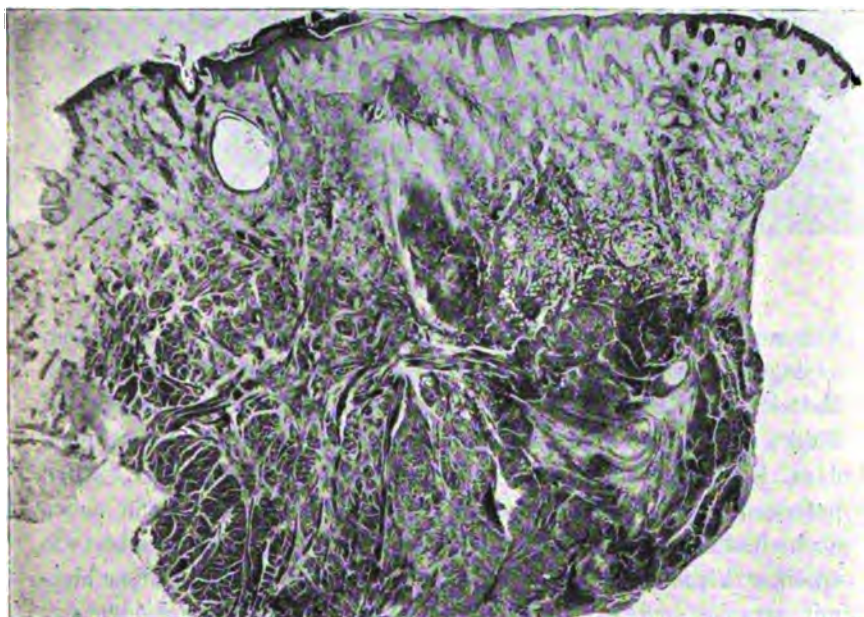
In dem dritten Fall gelang es, den ganzen Vorgang zu überblicken von der Abzweigung des Einpressungsganges aus dem Furunkel an der Stelle, wo der letztere das Muskelgeflecht des Orbicularis erreicht, bis zu dem weiteren Verlauf jenes Ganges.

Ein 22 jähriges, sonst gesundes Dienstmädchen, stellte sich Sonnabend, den 14. 9. 04, in der Poliklinik vor. Sie hatte am Mittwoch ein kleines Stippchen rechts etwas aussen vom Mundwinkel bemerkt und versucht, es auszudrücken, doch ohne Erfolg. Am Donnerstag schwoh rechts Wange und Hals, am Freitag mehrte sich die Schwellung. Das Befinden war sehr schlecht. Es bestand Abgeschlagenheit und Schmerz in allen Gliedern. Sonnabend früh hatte die Schwellung zugenommen, Temperatur 37,0. Das Befinden sehr schlecht. Ich excidirte den ganzen Furunkel. In einigen Tagen war das Befinden wieder gut, die Schwellung verschwunden.

Auch hier handelt es sich um den Staphylococcus aureus. Die mikroskopische Untersuchung (R. Winkel, Mikroluminar 25 mm, Vergrößerung 16fach) zeigt im Serienschnitt A (Fig. 10) das Centrum des Furunkels, wo er breit die Musculatur des Orbicularis durchbricht. Serienschnitt B (Fig. 11) trifft den Furunkel weiter seitlich und zeigt eine Einengung desselben durch Muskelbündel und oberhalb dieser Einengung eine Aufstauung des Eiters. Serien-



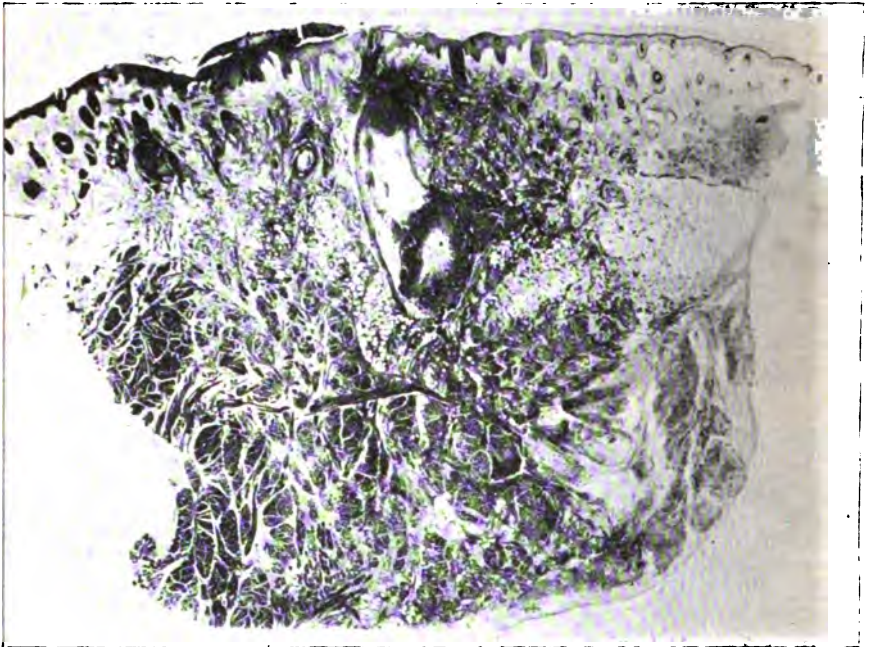Figur 10. (Serienschnitt A.)



Figur 11. (Serienschnitt B.)

schnitt C (Fig. 12) zeigt den Beginn des Einpressungsganges, welcher von jener Aufstauungsstelle ausgehend den Furunkel verlässt. Serienschnitt D (Fig. 13) zeigt den Gang im weiteren Verlauf. Er enthält Kokken einzeln und in Häufchen und ist von einer breiten Leukocyteninfiltration umgeben.

Gesetzt, diese Beobachtungen finden weitere Bestätigung, so habe ich nun die Frage zu erörtern, ob und wie durch einen solchen

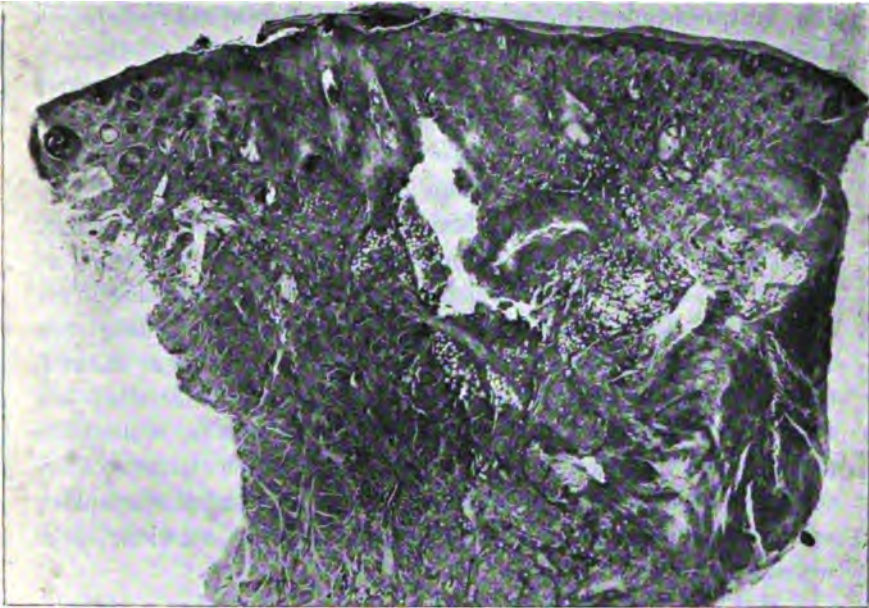

Figur 12. (Serienschnitt C.)

Vorgang eine Virulenzsteigerung erklärt werden kann. Ich kann analoge Thierversuche nicht heranziehen, allein nach der bekannten Methode der Virulenzsteigerung durch fortgesetzte Uebertragung auf Thiere gleicher Art und nach klinischen Erfahrungen ist anzunehmen, dass Kokken, welche in dem ursprünglichen Furunkel schon pathogen geworden sind, dadurch, dass sie immer erneut an neuen noch intacten Stellen des Gewebes aufkeimen, Generationen von erhöhter Virulenz bilden werden. Einigermaassen vergleichbar hiermit ist die acut eitrige Entzündung der Beugesehnscheiden der

Hand; bei welcher auch die Gefahr einer Virulenzsteigerung besteht. — Nun die Behandlung. —

Dass Stromeyer's Princip, die malignen Gesichtsfurunkel nicht anzurühren, auch heute noch Anhänger hat, sehen wir aus Lenhartz' „Darstellung der septischen Erkrankungen“, während Lexer in dem „Handbuch der Chirurgie“ von v. Bergmann, v. Bruns und v. Mikulicz ausgiebige Spaltungen mit Ausstopfung fordert. Ich glaube, dass die Herren Collegen, welche diese Be-



Figur 13. (Serienschnitt D.)

handlung verwerfen, sich keine richtige Vorstellung von dem Einfluss machen, welchen in der That energische Spaltungen bei Staphylokokkenphlegmonen haben. Dieser Einfluss besteht nicht nur in dem Austritt von Eiter und Nekrosen mit Kokkenvegetationen, oder, wo noch keine eitrig Schmelzung eingetreten ist, in dem Aussickern von toxischer kokkenhaltiger Gewebsflüssigkeit. Derselbe geht weiter und beruht noch auf anderen Umständen. So geläufig es jedem practischen Chirurgen ist, bei schweren Phlegmonen seine Zuflucht zu Einschnitten zu nehmen, so wenig hat

man bis jetzt die Wirkungsweise derselben theoretisch hinreichend erklärt. Ich habe meine Untersuchungen über Furunkel auch auf diese Frage erstreckt. Obwohl die Resultate weiterer Bestätigung bedürfen, rechtfertigt wohl das Interesse der Sache und die schwierige, lange Zeit in Anspruch nehmende Arbeit eine Mittheilung. Ich habe dreimal Staphylokokkenfurunkel vor und nach der Incision untersucht. Zu dem Zweck wurde der Furunkel incidirt und sofort die eine Hälfte des Furunkels zur Untersuchung excidirt und nach 24 Stunden (in einem Falle nach 48 Stunden) die andere. Die entsprechenden Hälften wurden dann durch mikroskopische Untersuchung verglichen. Anfangs blieb diese Vergleichung ziemlich resultatlos. Sie scheiterte an der Unmöglichkeit, das Bild grösserer mikroskopisch untersuchter Schnitte so detaillirt im Kopfe zu behalten, dass man auf diese Weise eine Vergleichung zweier Schnitte hätte anstellen können. Erst die Zuhülfenahme der Photographie führte zu Resultaten. Hier standen zwei Wege zur Verfügung. Der eine ist die Photographie eines grossen Theiles des Schnittes durch ein Planar oder Luminar natürlich bei schwacher Vergrösserung. Der andere besteht in der Aneinanderreihung von Photographien mit stärkerer Vergrösserung. Man kann dadurch ein zusammenhängendes Uebersichtsbild über einen Streifen des Präparates in bestimmter Richtung mit allen Details, welche die angewandte Vergrösserung bietet, erlangen. Die letztere Herstellung mikroskopischer Uebersichtsbilder — Mosaikphotographien wie ich sie nenne — ist zeitraubend und technisch schwierig, aber weitaus das beste Verfahren.

Auf die Details dieser Untersuchungen einzugehen, fehlt die Zeit. Ich lasse daher die Photographien circuliren und theile kurz das Resultat mit. Bei einem jungen erst seit 24 Stunden bemerkten, aber schmerzhaften Furunkel lässt die Mosaikphotographie, bei der sofort nach dem Einschnitt entnommenen Hälfte, schon in der eitrigen Nekrose eine verhältnissmässig geringere Ansammlung von Leukocyten, welche sehr durch Leukocidinwirkung gelitten haben, erkennen. In dem der Nekrose angrenzenden, entzündeten Gewebe fehlen die Leukocyten fast ganz. Die Gefässe sind zwar erweitert, zeigen aber keine Auswanderung. Es besteht also negative Chemotaxis. Die Bindegewebsbündel sind wie gequollen und zeigen die Fibrillen kaum.

In der 24 Stunden später entnommenen Hälfte ist überall die negative Chemotaxis in positive umgewandelt. Die Nekrose ist reich an besser erhaltenen Leukocyten. Das benachbarte, lebende Gewebe ist reichlich von intacten Leukocyten durchsetzt. Um die Gefässe bestehen grosse Anhäufungen emigrirter Leukocyten. Die Bindegewebsbündel sind zusammengefallen, ihre Fibrillen deutlich hervortretend. Die beiden länger bestehenden Furunkel (der eine durch eine Waldzecke entstanden) sind durch Luminarphotographie untersucht und zeigen erhebliche Vermehrung der Chemotaxis, 24 und 48 Stunden nach der Durchschneidung.

Diese Befunde gewinnen an Interesse, wenn man sich an die Ergebnisse der Metschnikoff'schen Schule erinnert, dass bei Thieren, welche für einen bestimmten Krankheitserreger krankheitsempfindlich sind, eine negative Chemotaxis der Leukocyten gegen diesen besteht, und dass diese, im Anschluss an die Immunisirung in positive Chemotaxis umgewandelt wird.

Bei den malignen Gesichtsfurunkeln tritt leider durch hohe Virulenz oder Eiterung der Blutleiter im Schädel oft schon bald ein Zustand ein, welcher jeder Therapie Trotz bietet. Andererseits sind aber doch auch in vorgeschrittenen Fällen durch Incisionen Heilungen beobachtet. Es ist deshalb meiner Meinung nach nicht richtig, das bis jetzt allein Hülfe versprechende Mittel verwerfen zu wollen. Wie weit vielleicht die Bier'sche Stauungsmethode sich gegenüber Entzündungen mit höherer Virulenz der Kokken bewähren wird, müssen zukünftige Beobachtungen lehren.

XXXV.

Ueber die Grösse der Unfallfolgen bei der
blutigen und unblutigen Behandlung der
einfachen (subcutanen) Querbrüche
der Kniescheibe.¹⁾

Von

Prof. Dr. C. Thiem,

Cottbus.

Der unter den Chirurgen ausgebrochene und noch heute nicht erledigte Streit darüber, ob einfache (subcutane) Querbrüche der Kniescheibe unblutig zu behandeln oder zu operiren seien, begann erst Ende der siebziger Jahre im vorigen Jahrhundert in der antiseptischen Zeit. Die Operation wurde anfangs nur von wenigen Chirurgen geübt, während die Mehrzahl noch an der alten unblutigen Methode festhielt und die offene Naht für ebenso gefährlich wie überflüssig erklärte.

Hierzu kam, dass die Anhänger der um diese Zeit wieder eifrig geübten uralten Knetmethode behaupteten, bei Kniescheibenbrüchen durch die Massage geradezu Wunderheilungen erzielt zu haben. Berglund veröffentlichte in der Petersburger Med. Wochenschrift 1879, No. 50 einen solchen von Mezger behandelten Fall, der Rossander-Stockholm bewog, die Methode einzuführen, die dann auch Tilanus 1885 auf dem ersten französischen Chirurgencongress warm empfahl.

Kurz zuvor waren auch die ersten knöchernen Heilungen bekannt gegeben worden, während noch Malgaigne erzählt, dass Pibrac demjenigen einen Preis von 100 Louisdor anbot, der ihm

¹⁾ Vorgetragen am 4. Sitzungstage des XXXIV. Congresses der Deutschen Gesellschaft für Chirurgie, 29. April 1905.

eine völlig durch knöchernen Callus vereinigte Kniescheibe vorzeigen würde (Schöde, Zur Behandlung der Querbrüche der Patella und des Olecranon, Centralbl. f. Chir. 1877, S. 657) und Hamilton bekannte 1880 in einer von ihm herausgegebenen Schrift (Fracture of the Patella, New-York, Bermingham & Co.), in der er über 127 von ihm selbst im Bellevue-Hospital zu New-York behandelte Fälle berichtete, noch nie einen Fall von knöcherner Vereinigung gesehen zu haben (Ref. im Centralbl. f. Chir. 1880, S. 668).

Bei der Erörterung der Frage, ob bei dieser Verletzung blutig oder unblutig vorzugehen sei, ist ein kurzer Rückblick auf die bisherigen Behandlungsarten unerlässlich, wenigstens insofern, als man doch feststellen muss, was zu den blutigen oder unblutigen Behandlungsarten zu rechnen ist.

Eine Aufzählung aller Behandlungsarten würde viel zu weit führen. Lossen hatte 1880 deren schon etwa 25 erwähnt und diese Zahl hat sich seitdem, wenn man alle Ab- und Spielarten mitrechnen will, wahrscheinlich versechsfacht. Konnte doch Berger-Paris vor Kurzem schon über 90 Apparate zusammensetzen, die dazu ersonnen sind, die Kniescheibenbruchstücke aneinander zu bringen und zu halten, eine Zahl, die wohl beweist, dass keiner dieser Apparate etwas Vollkommenes leistet.

Es wird also nur möglich sein, gruppenweise die verschiedenen Behandlungsarten zu streifen. Vorausgeschickt seien einige Bemerkungen über Bau und Verrichtung des Kniegelenk-Streckapparates, um deren Klarlegung sich namentlich Brunner (Ueber Patellafracturen, Deutsche med. Wochenschr. 1888, No. 20), Hackenbruch (Zur Behandl. der queren Kniescheibenbrüche durch die Knochennaht. Beitr. zur klin. Chir., XII. Bd., 2. Heft, S. 409), v. Bergmann (Centralbl. f. Chir. 1891, S. 812), Körte (Deutsche med. Wochenschr. 1893, No. 28), Schmidt und v. Mikulicz (Beitr. zur klin. Chir., XXXIX. Bd., 3. Heft, S. 711 und Brith. med. Journ. 1902) grosse Verdienste erworben haben.

Brunner fand bei der Section eines Kniescheibenbruches, der mit 6—9 $\frac{1}{2}$ cm breiter bindegewebiger Zwischenmasse ausgefüllt war, an der Aussenseite einen stark vorspringenden Sehnenstreifen der Fascia lata. Auch Körte sah in einem ähnlichen Fall seitlich von den Bruchstücken der Kniescheibe einen starken Sehnenstreifen eingewebt. v. Bergmann machte bei der Vorstellung eines Mannes

mit einem unter Bildung einer Bindegewebsbrücke von 11 cm geheilten Kniescheibenbruche, der trotzdem kleine Streckbewegungen machen konnte, darauf aufmerksam, dass Fasern des Vastus internus sich seitlich in die Unterschenkelbinde hinziehen, desgleichen aussen bindegewebige Streifen vom Tensor fasciae latae in diese übergehen. Die Bildhauer stellen letztere oft so plastisch dar, dass man glaubt, sie erdichteten da noch einen neuen Muskel an der Aussenseite des Knies. Hackenbruch fasst die Ergebnisse seiner Forschungen in folgenden Sätzen zusammen:

Der Musculus quadriceps streckt das Kniegelenk nicht lediglich mit Hilfe der Patella und des Lig. patellae proprium, sondern zum Theil auch ohne Mitwirkung dieser Theile. Nach Hyrtl setzen sich nicht alle Fasern der Sehne des Extensor cruris quadriceps an die Kniescheibe an, die oberflächlichsten von ihnen ziehen sub forma einer breiten Aponeurose, welche vorzugsweise dem inneren und äusseren Vastus angehört, über die Kniescheibe weg, um theils die vordere Wand der Kniegelenkscapsel zu verstärken, theils in die Fascie des Unterschenkels überzugehen. Auch entspringen von der vorderen Fläche des unteren Oberschenkelendes zwei vom Vastus medius ausgehende Muskelstreifen „die Subcrurales“, die zum oberen Theil der Kniegelenkscapsel hinziehen. Eine durch Ausfall des mittleren Streckapparates hervorgerufene functionelle Verstärkung dieser Muskeln kann also durch Anspannung der unteren, am Schienbein sich ansetzenden Capseltheile wohl eine Streckwirkung auf den Unterschenkel übertragen.

Schmidt hat in der von Prof. Hasse geleiteten anatomischen Anstalt in Breslau 5 Leichen bezüglich des normal anatomischen Kniegelenkstreckapparates untersucht und auch 2 in Spiritus aufbewahrte Kniescheibenbrüche studirt. Auf Einzelheiten will ich nicht eingehen, sondern nur erwähnen, dass Schmidt 3 Schichten des Hilfsstreckapparates beschreibt, und den Schlusssatz des anatomischen Theiles seiner Arbeit bringen:

„Demnach ist das Lig. pat. inf. durchaus nicht die einzige Fortsetzung der vorderen Oberschenkelmusculatur. Abgesehen von den schwachen Lagen der oberflächlichen Körperfascie stellen die systematisch angeordneten und dem Muskelzuge des Glutaeus, tensor fasciae latae und der Adductoren unterliegenden Faserzüge der Fascia lata sowie die seitlichen Ausstrahlungen des Rectus und der

Vasti, endlich der Sartorius und die Mm. subcrurales Hilfsapparate dar, die den Ausfall der Kniescheibe und der mittleren Schichten sowohl in Bezug auf die Streckung und Feststellung des Unterschenkels wie in Bezug auf die Beugung und Feststellung des ganzen Beines in der Hüfte voll ersetzen können, wovon man sich an der Leiche leicht durch subperiostale Ausschälung der Kniescheibe überzeugen kann.“

Die Kniescheibe ist nur ein in die Mitte des Streckapparates eingewebtes Sesambein, das ganz fehlen kann, ohne dass der Streckapparat wesentlich geschädigt ist, wie das eben erwähnte Beispiel der Ausschälung an der Leiche beweist. Hackenbruch hat Fälle von Honecker und Ménard erwähnt, in welchem bei angeborenem gänzlichen Fehlen der Kniescheibe keine wesentlichen Nachteile das Gehen bemerkt wurden.

Noch beweisender als diese angeborenen Fälle von Fehlen der Kniescheibe, bei denen man den Einwand einer besonderen angeborenen Verstärkung des Seitenstreckapparates erheben könnte, sind aber die 2 Fälle von Kummer (Rev. méd. de la Suisse Romande 1889/11, ref. Centralbl. f. Chir. 1890, S. 775), in denen bei einem 25jährigen und bei einem 33jährigen Patienten die ganze Kniescheibe wegen tuberculöser Caries entfernt wurde, ohne dass die Streckung in Bezug auf die Ausdehnung gelitten hatte, sie war nur etwas weniger kraftvoll. Das Gehen war so gut wie gar nicht und die Beugefähigkeit des Knies nur unwesentlich behindert.

Auf die anderweitigen Nachteile des Fehlens oder der Beschädigung der Kniescheibe wollen wir hier nicht eingehen — die anatomische Sachlage erklärt nur scheinbar wunderbare Fälle verhältnissmässig guter Streck- und Beugebewegung bei klaffenden Bruchstücken der Kniescheibe.

Aus den blutigen Methoden dürfen wir wohl jetzt das Malgaigne-Verfahren ausscheiden, da es einmal noch kaum mit irgend welcher Gelenkeröffnung verglichen werden kann und überdies in der neueren Zeit fast gar nicht mehr geübt wird, während man sich noch der Trélat'schen Abänderung bedient, bei der die Hacken nicht in die Haut und den Knochen, sondern in ober- und unterhalb der Kniescheibe aufgelegte Guttaperchaplatten eingeschlagen werden. Auch die v. Bruns'sche Schraube (Beck, Beitr. z. klin. Chir., Band III, Heft 2), bei der in beide Bruchstücke Schrauben

senkrecht eingeschoben werden, um dann durch eine wagerecht wirkende Schraube mitsammt den angespiessten Bruchstücken einander genähert zu werden, dürfte als eigentliches blutiges Verfahren ebenso wenig noch in Frage kommen, wie das Annageln der Bruchstücke in senkrechter oder schräger Richtung, sowie das Verfahren von Andersson (*Lancet*. 1892) und Robson (*Deutsche med. Wochenschrift*. 1891. S. 205), die quer durch die Weichtheile oberhalb und unterhalb der Kniescheibe, bezw. durch die Quadricepssehne und das Lig. patellae Nadeln stecken und diese — wie die übrigen Operateure die Nägel — aneinander schnüren. Es kommt also, abgesehen von der von v. Volkmann bei Gelenkblutungen überhaupt, und von Lücke und Schede bei Kniescheibenbrüchen im Besonderen empfohlenen Punction des Blutergusses, die ich als besondere Operationsmethode auch nicht bezeichnen möchte, da sie doch nur als Vorbereitung zum Aneinanderbringen der Bruchstücke anzusehen ist, auch die Anfangs in sie gesetzten Erwartungen nicht erfüllt hat, nur die Naht in Frage.

Schon v. Volkmann (*Virchow und Hirsch, Jahresber. f. 1868. Bd. II. S. 364* und *Centralbl. f. Chir. 1880. S. 385*) hat im Jahre 1868 versucht, die Bruchstücke durch ein von ihm als Sehnennaht bezeichnetes Verfahren aneinander zu bringen. Es wurde durch die Quadricepssehne und das Kniescheibenband je eine flach — um das Gelenk nicht zu verletzen — eingeführte Fadenschlinge quer durchgezogen und diese beiden Fadenschlingen wurden in der Längsrichtung vor der Kniescheibe geknotet, dann wurde ein Gipsverband angelegt und mit einem Fenster versehen, um die Fäden sofort wieder herauszuziehen. In zwei Fällen erfolgte gute, einmal wahrscheinlich knöcherne Heilung, während der dritte Patient an Pyämie starb, weil, wie sich herausstellte, der eine Faden zu tief — mitten durch das Gelenk — gezogen war. Diese Methode wird anscheinend nicht mehr geübt.

Von Aufsehen erregender Bedeutung war die Ausübung der offenen Kniescheibennaht durch Metalldrähte.

Dauernd eingeführt wurde dieselbe erst durch das Vorgehen von Cameron-Glasgow, der sie auf Anrathen Lister's bei einem alten Kniescheibenbruch machte, 5. März 1877 (*Glasgow med. Journ. 1878. July. p. 293*). Die erste antiseptische Naht eines frischen Kniescheibenbruches machte Lister unter Drainage des

Gelenkes mit Pferdehaaren. Nach Pfeil Schneider (Langenbeck's Archiv f. klin. Chir. Bd. 26) befindet sich die betreffende Veröffentlichung in British med. Journ. vom 17. December 1877.

Trendelenburg folgte mit der ersten Operation in Deutschland am 9. Februar 1878 (Veröffentl. in den Verhandlungen der Deutsch. Ges. f. Chir. 1878). Uhde-Braunschweig nähte eine Refractur frühzeitig am 25. Februar 1878 (Deutsche medicin. Wochenschr. 1878. No. 17.)

Vereinzelt sind die Nähte der gebrochenen Kniescheibe viel früher gemacht worden.

Rossi-Mailand (Clinica chir. 1900. No. 6 u. 7, citirt im Centralbl. f. Chir. 1901. S. 1060) schreibt die Idee der Naht Aurelio Severino in Neapel im 17. Jahrhundert zu.

Nach Jalaguier (Arch. génér. de méd. 1884, ref. Centralbl. f. Chir. 1884. S. 815) folgt dann eine Knochennaht der Kniescheibe von Rhea-Barton, 1834, die, wie auch in später so behandelten Fällen, schlechten Erfolg hatte.

Jaeschke führt in seiner Dissertation (Breslau 1896) an, dass nach Ravoth auch Dieffenbach 1846 die Operation angewandt habe.

Byrd und Cooper sollen nach Pfeil Schneider (a. a. O.) frische und alte und Logan 1864 einen alten Bruch, dieser mit gutem Erfolge, genäht haben.

Trendelenburg ist einer der eifrigsten und unermüdlichsten Vorkämpfer der offenen Naht geblieben, und in der von ihm geübten Art wird heute noch von den meisten Operateuren vorgegangen. Der eine zieht diesen, der andere jenen Metalldraht vor. Wagner (Chir. Mittheilungen, Bresl. ärztl. Zeitschr. 1886. No. 2 u. 3, ref. im Centralbl. f. Chir. 1886. S. 724) scheint zuerst 1886 Catgut bei einem veralteten Fall benutzt zu haben, und später, 1897, ist dieses Nahtmaterial besonders von König (Deutsche Militärärztl. Zeitschr. 1897. Heft 4) benutzt und empfohlen worden, nicht nur zur Naht durch die gepfriemten Löcher im Knochen, durch die König zum Theil auch Seide zieht, sondern vor Allem auch zur sorgfältigen Naht des präpatellaren Gewebes.

Vallus (Rev. de chir. 1899. Heft 10) nähte den Knochen gar nicht, sondern nur den Kapselriss und den Seitenstreck-

apparat, aber durch Drahtnähte. Tenderich (Deutsche Zeitschrift f. Chir. Bd. 56. Heft 1 u. 2) sah schon durch die Naht der seitlichen Bandmassen gute Verrichtung eintreten, obwohl der Knochenspalt nach wie vor 10 cm klaffte. v. Mikulicz näht den Knochen mit Metalldraht, den Seitenstreckapparat durch die parapatellare Naht mit Bronze, Silkworm, Catgut oder Seide.

Bärlocher (Correspondenzbl. f. Schweiz. Aerzte. 1903/4) empfiehlt nur die parostale und Kapselnaht, und Büdinger (Wiener klin. Wochenschr. 1904. 23) die para- und präpatellare Naht.

Ich bin seit 1897 in frischen Fällen immer mit der prä- und parapatellaren Catgutnaht ausgekommen und habe in 12 Fällen 11mal knöcherne und 1mal so straffe bindegewebige Heilung erzielt, dass nur das Röntgenbild sie nachwies. Ich halte also die Drahtnaht mit Liegenlassen der Drähte nicht immer für nöthig und suche sie auch deshalb zu umgehen, weil das Bewusstsein Unfallverletzter, einen Draht im Knie zu haben, auf suggestivem Wege hemmend auf die Beseitigung, namentlich der subjectiven Beschwerden wirkt. Thatsächlich macht auch der Draht, wenn er sich lockert, Störungen, namentlich wenn die Leute knien wollen, und es kommt bekanntlich gar nicht so selten vor, dass er auch hinterher Eiterungen erzeugt und entfernt werden muss.

Als eine Abart der offenen Naht ist das Ceci'sche Verfahren zu bezeichnen (Deutsche Zeitschr. f. Chir. 27. Bd. S. 245), insofern es die Drahtnaht nur von kleinen Hautstichen aus subcutan auszuführen gestattet.

Als halb subcutanes Verfahren ist auch das Kocher'sche zu benennen, das schon 1880, wie es in der Veröffentlichung heisst, unter dem Eindruck der damals noch gefährlich erscheinenden Eröffnung des Gelenks beschrieben ist (Centralbl. f. Chir. 1880. S. 321). Diese sogenannte peripatellare Naht besteht bekanntlich darin, dass unter der Kniescheibe eine mit Silberdraht versehene Nadel eingeführt und über derselben herausgezogen und nun der Draht vor der Kniescheibe über Krüllgaze geknotet und in einigen Tagen nachgezogen wird. Barker (Brit. med. Journ. No. 1626. p. 425) in London knüpfte den Silberdraht bei der peripatellaren Naht nicht auf, sondern unter der Haut und liess

ihn versenkt liegen. Riedel (Verh. d. deutsch. Gesellsch. f. Chir. 1904) benutzt seit der erwiesenen Haltbarkeit des sterilisirten Catguts solches zu dieser Abänderung der Kocher'schen Naht.

Es ist nun noch eines Verfahrens zu gedenken, bei welchem der Silberdraht, der flach durch das Lig. patellae und die Quadricepssehne geführt wird, horizontal nach Art eines Fassreifens um die Kniescheibe gelegt wird.

Berger (Bull. et mém. de la soc. de chir. de Paris. T. XVIII. p. 523) in Paris gelangte zu diesem Verfahren, als ein sehr kleines unteres Bruchstück beim Anbohren für die Quernaht zerbröckelte. Er nannte das Verfahren die *cerclage*. Lójars (Presse méd. 1897. p. 23) hat es ebenfalls nach Freilegung der Bruchstelle bei Splitterbrüchen benutzt, und Quénu (Bull. et mém. de la soc. de chir. de Paris. T. XXIX. p. 242) änderte es dahin, dass er durch das grosse Bruchstück horizontal eine Quernaht legte und nun das untere oder die unteren Bruchstücke mit dem Draht halbkreisförmig umgab, er nannte die Naht deshalb *hemicerclage*.

Herr Heusner hat uns hier 1897 (Verh. d. D. Ges. f. Chir. 1897) gezeigt, wie man die *cerclage* subcutan bewirken kann, was vor ihm schon Butcher versucht haben soll. Aehnlich geht Macdonald vor (Med. news. 1898. Juli 30. Ref. im Centralbl. f. Chir. 1898. S. 1298). Roberts (American medical Association. 53. Jahresvers., n. d. Ref. d. Centralbl. f. Chir. 1903. S. 421) beschreibt dasselbe Verfahren, bei dem er aber 4mal aus- und einsticht, als Tabaksbeutelnaht.

Ich will hier gleich einschalten, dass ich in Uebereinstimmung mit Herrn von Mikulicz (a. a. O.) alle subcutanen Nahtverfahren für nicht empfehlenswerth erachten kann. Einmal sind sie doch nicht als völlig subcutane zu bezeichnen, erhöhen also unbedingt die Gefahr der Verletzung und zweitens gewähren sie vor guten unblutigen Methoden, wie z. B. dem Trélat'schen Verfahren so gut wie gar keine Vorzüge.

Denn alle diese sogenannten subcutanen Methoden berauben uns des von der offenen Naht gebotenen Vortheiles, die Blutgerinnsel fortzuschaffen, die Wundränder von kleinen losen Splittern und vor allen Dingen von den häufig zwischen die Bruchstücke eingeklemmten Sehnenfetzen (s. Mac-Ewen, Annal. of Surgery. 1887. Vol. V. p. 177. Ref. im Centralblatt für Chir. 1888. S. 125),

die hier wie auch sonstwo die Hauptursache für das Ausbleiben der knöchernen Vereinigung bilden, zu befreien.

Sind keine solchen eingeklemmten Fetzen da, so heilen gut zusammengebrachte — und -gehaltene Bruchstücke auch ohne jede Naht gelegentlich knöchern, dazu brauchen wir keine subcutane Naht. Es aber darauf ankommen lassen wollen, dass hier solche Einklemmung nicht vorliegt — und feststellen kann man dies auf keine Art vor Eröffnung des Gelenkes —, heisst auf gut Glück handeln. Es kann glücken; wie uns die Statistiken aber nachweisen — glückt es in der Mehrzahl der Fälle nicht.

Als Nahtverfahren und als Operationsverfahren kann daher in Zukunft meiner festen Ueberzeugung nach nur noch die offene Naht in Frage kommen.

Was die unblutigen Verfahren, von denen ich schon Malgaigne und Trélat und die Schraubenmethode von v. Bruns genannt habe, anlangt, so kann ich sie noch kürzer als die Operationen streifen.

Sie bezwecken doch alle insgesamt, abgesehen von der mechanischen Nachbehandlung, die Annäherung und das Aneinanderhalten der Bruchstücke bis zur vorläufigen Verlöthung — durch besondere Apparate, durch geeignete Lagerung, Sitzen im Bett, Hochlagerung, Aufhängen des Beines, durch Heftpflasterverbände in Dachziegel-, Schildkröten- und Schmetterlingsform, durch vorläufiges Miteingipsen der die Bruchstücke zusammendrückenden Finger des Assistenten, durch Fensterung des Gipsverbandes, unter dessen oberen Fensterrand täglich Watte geschoben wird, um das obere Bruchstück herunter zu drängen u. s. w. Lichtenauer empfahl 1900 (D. Zeitschr. f. Chir. Bd. 55. S. 165) den Streckverband, wurde aber später darüber belehrt, dass dieser schon längst von Bardenheuer angewandt sei.

Uebrigens bevorzugt Bardenheuer bei frischen klaffenden Kniescheibenbrüchen keineswegs den Extensionsverband, der ja sonst bei der Behandlung von Knochenbrüchen, wie ich mich neuerdings überzeugt habe, das Beste leistet, sondern auch in Cöln wird die Naht angewandt, wie ich aus einzelnen im Bürgerhospital operirten Fällen aus meiner sogleich mitzutheilenden Unfallstatistik weiss. Aber für einen Zweck scheint die Extensionsmethode sehr vortheilhaft, nämlich zur Verlängerung des Quadriceps in der Vorbereitung zur Operation veralteter Fälle.

Was die mechanische und Massagebehandlung anlangt, so wird wohl Niemand den Werth derselben bei der möglichst frühzeitig einzuleitenden Nachbehandlung der Kniescheibenbrüche verkennen. Ich, der ich neben meiner chirurgischen Klinik ein grosses medico-mechanisches Institut besitze, bin am wenigsten geneigt, den Werth einer solchen Behandlung sowie der von Kraske, zum Busch (Centralblatt f. Chir. 1895. S. 449), v. Mikulicz (a. a. O.) und auch Trendelenburg (Ther. d. Gegenw. Jan. 1905) empfohlenen frühzeitigen, schon von der 3. Woche ab zu unternehmenden Gehversuche zu unterschätzen. Wir können mit dieser mechanischen und Massagebehandlung, die v. Mikulicz-Schmidt in der erwähnten Arbeit eingehend beschrieben haben, der Gelenkversteifung und Muskelabmagerung vorbeugen. Aber zu glauben, dass man durch diese Maassnahmen etwas Wesentliches zur eigentlichen Heilung eines durch den ganzen Streckapparat gehenden Querrisses und Querbruches der Kniescheibe beitragen oder gar eine knöcherne Heilung erzielen könnte, ist, wie Herr König es hier 1897 (Verh. d. Deutsch. Gesellsch. f. Chir.) sehr richtig bezeichnet hat, Unsinn! Was die Massage eigentlich erzielt, geht schon bezeichnender Weise aus einer der ersten Veröffentlichungen der Mezger'schen Erfolge hervor, die durch Berglind 1879 (a. a. O.) bewirkt wurde: „Ein Generalstabsofficier hatte einen Querbruch der Kniescheibe erlitten, der zu einer partiellen Ankylose führte, die ihn seinem Beruf entzogen haben würde. Mezger, dem er zugeführt wurde, erklärte, es sei nichts zu machen. Da stürzte der Officier in Amsterdam auf das beschädigte Knie, so dass die Patella in 3 Theile brach, und nun nahm ihn Mezger auf etwa 2 $\frac{1}{2}$ Monate in Behandlung. Nach 2 $\frac{1}{2}$ Jahren konnte der Officier wieder seinen Dienst verrichten“. Es ist klar, dass hier beim 1. Male das obere Bruchstück am Oberschenkel festgewachsen war. Das konnte Mezger nicht losmassiren. Der Patient lockerte es sich beim Sturz, und nun war es Mezger's einziges Verdienst, dass er es nicht wieder festwachsen liess. Von einer Aneinanderheilung der Bruchstücke wird nichts berichtet. — Dass aber ein willensstarker Mensch, der eher, um seinen Dienst zu behalten, dissimulirt — im Gegensatz zu manchen Patienten der Neuzeit — auch mit bindegewebig verheilter Kniescheibe gehen und reiten kann, wissen wir nicht erst seit

Mezger. Kommen knöcherne Heilungen ohne Naht vor, so würden sie auch ohne Massage erfolgt sein; sie sind nur möglich, wenn die Annäherung der Knochenstücke, zwischen denen keine Sehnenfetzen eingeklemmt sein dürfen, gelingt. Ergiebt sich nach der Heilung von Kniescheibenbrüchen eine gute Streckfähigkeit trotz klaffender Bruchstücke, so bestand von vornherein keine Strecklähmung, was leider zu prüfen sehr häufig in frischen Fällen unterbleibt.

Die Prüfung hat folgendermaassen zu geschehen:

Man giebt dem Verletzten nach Beseitigung des Blutergusses auf, vorsichtig die Ferse vom Bett zu erheben, indem man ihn an der grossen Zehe anfasst, schon damit er das Gefühl hat, man hebe mit, wenn es auch garnicht geschieht; auch schiebe man die andere Hohlhand unter die Ferse. Vallus will diesen Versuch erst nach vier Tagen anstellen lassen.

Wenn der Verletzte das Bein, wenn auch nur wenig, mit gestrecktem Knie erhebt, dann wird er bei geeigneter Behandlung die Streckfähigkeit auch ohne Naht behalten und sie verstärken lernen. Hat der Verletzte gleich nach dem Unfall erhebliche Streckschwäche oder völlige Strecklähmung, so ist es aus schon angeführten Gründen ein Glück und Zufall, wenn der Bruch auch ohne offene Naht mit Streckfähigkeit glücklich heilt. Diese Operation allein bietet die Gewähr dafür und ist also in allen solchen Fällen unbedingt zu machen, da sie bei richtiger Befolgung moderner chirurgischer Grundsätze als nahezu ungefährlich bezeichnet werden kann. Wie die offene Naht gemacht wird, ist schliesslich Geschmackssache des Einzelnen, auf die Freilegung der Bruchstücke kommt es an. Dass die Gefahren der offenen Naht bei richtiger Handhabung in der Neuzeit nur äusserst geringe sind, geht aus Folgendem hervor:

Schon 1899 konnte Trinkler in Charkow die bis dahin bekannten Nahtfälle in 2 Gruppen theilen: Die erste umfasst 96 frische Fälle aus den Jahren 1883 bis 1890, die Trinkler die der antiseptischen Periode nennt, mit zwei Todesfällen; die zweite die in der aseptischen Periode von 1890 bis 1898 veröffentlichten 88 frischen Fälle mit keinem Todesfall.

Rechne ich zu letzteren die seitdem in der Literatur aufgetauchten Nahtfälle hinzu, so erhalte ich noch 173 Fälle, darunter einen Todesfall wegen Alkoholdelirium mit Lungenentzündung.

Dazu kommen noch 60 Fälle aus 283 von mir durchgesehenen Unfallakten mit zwei Todesfällen, einem an Brandigwerden des unteren Bruchstückes mit Gelenkeiterung und Pyämie und einem ebenfalls an Delirium und Lungenentzündung Verstorbenen. Das sind seit 1890 321 Fälle mit 3 mal tödtlichem Ausgang, also — selbst wenn man die Pneumoniefälle mitrechnet — noch nicht ganz 1 pCt. Sterblichkeit.

Nun befinden sich aber unter 223 von mir aus den Unfallakten ausgezogenen unblutig behandelten uncomplicirten Kniescheibenbrüchen nicht weniger als sechs Todesfälle. Solche Fälle werden nicht veröffentlicht, man bekommt sie nur bei einer solchen Durchmusterung von etwa 400 Unfallakten zu sehen. So viel waren zur Durchsicht nöthig, um 283 reine subcutane Bruchfälle zu finden. In einem Fall trat der Tod an Wundrose in einem ganz renommirten Krankenhause ein. Die Rose war vom gequetschten, aber sonst an der Haut nicht sichtbar verletzten Knie ausgegangen. In einem 2. Falle trat Vereiterung des Kniegelenks ein, auch hier lag keine offene Wunde vor. In einem 3. Falle, in dem der Kranke 10 Wochen zu Bett gelegen hatte — er hatte gekränkelt und nicht aufstehen wollen —, starb er an hypostatischer Lungenentzündung. Im 4. Falle war der Patient in Folge bindegewebig geheilter Kniescheibe oft gefallen und hatte jedesmal einen entzündlichen Erguss davongetragen, der ihn wieder wochenlang ans Bett fesselte. Das letzte Mal war der Erguss eitrig, es schloss sich Lungen- und Rippenfellentzündung, offenbar metastatischer Art, an. Auch im 5. Fall entstanden wiederholt Gelenkentzündungen im Anschluss an Hinstürzen, schliesslich erfolgte der Tod an Lungentuberculose, und da bei der Section auch im betreffenden Kniegelenk fungös-tuberculöse Massen gefunden wurden, nahm man hier folgerichtig einen Zusammenhang mit dem Unfall an.

Ob ein solcher Zusammenhang im 6. Falle so sicher war, bleibt zweifelhaft, aber nicht unmöglich. Hier nahm man an, dass das Fortschreiten der allgemeinen Tuberculose durch die mangelhafte Widerstandsfähigkeit in Folge der langen durch das Knieleiden hervorgerufenen Krankheit in ihrem Verlauf beschleunigt sei. Dafür würde ich in 2 anderen Fällen einen Zusammenhang mit dem Unfall angenommen haben, obwohl dies seitens der be-

treffenden Schiedsgerichte nicht geschehen ist. Ein Patient, der fortwährend in Folge eines schlecht, mit stark klaffender Lücke geheilten Kniescheibenbruches kränkelte, endete durch Selbstmord. Ein anderer Patient fällt oft seines Wackelknies wegen hin, wird nach vielfachen Punctionen und Compressionsverbänden reseziert, bringt mehrere Jahre mit eiternden Fisteln zu und wird schliesslich amputirt. Kurze Zeit darauf stirbt er an Lungentuberculose.

Halten wir uns aber an die anerkannten 6 Todesfälle, so giebt dies bei der Gesamtzahl von 223 subcutanen uncomplirten Kniescheibenbrüchen beinahe 3 pCt. Todesfälle gegenüber von noch nicht 1 pCt. bei den operirten Fällen.

Man kann daher dreist sagen, die offene Naht erhöht nicht nur nicht die durch die Verletzung an sich bedingte Gefahr, sondern verringert sie durch die Möglichkeit der Abkürzung der Heilungsdauer und namentlich durch die Abkürzung des Kranklagers. Denn das unterliegt keinem Zweifel, dass man die operirten Kranken früher aufstehen lassen kann, als die nicht genähten, weil die ersteren sich früher sicher fühlen. Und nun komme ich noch zu einem Punkt. Ich halte die Naht auch für erlaubt, ja sogar auch für nothwendig in den Fällen, bei denen zwar keine Strecklähmung vorliegt oder zu befürchten ist, in denen aber die Bruchstücke gleich nach der Verletzung merklich klaffen. Denn auch in diesen Fällen bietet die Naht die einzige Gewähr für eine vollkommene anatomische Heilung. Es ist eigentlich wunderbar, dass viele Chirurgen bei der Kniescheibe so leichten Herzens auf diese anatomische Heilung verzichten, während sie doch sonst an keinem anderen Knochen der Pseudarthrosenbildung das Wort reden.

Die Kniescheibe ist doch nicht bloss zum Strecken da, sondern sie bildet die vordere schützende Wand eines sehr wichtigen Gelenkes. Leute mit Bindegewebslücke können nicht knien, weil der Druck unmittelbar auf die Oberschenkelknorren übertragen wird. Viele Arbeiter müssen aber viele Hantirungen im Knien verrichten. Auch sichert die Festigkeit der Kniescheibe allein die Festigkeit des Gelenkes. Alle Kniegelenke mit weiter Bindegewebslücke sind Wackelgelenke nicht im Sinne des seitlichen Wackelns, sondern des Einknickens in senkrechter Richtung. Wie sehr fürchten wir die Wackelgelenke an anderen Stellen, so sehr,

dass wir solche Gelenke sogar künstlich zu versteifen suchen, weil wir mit Recht unter Umständen ein in geeigneter Stellung versteiftes Gelenk für das kleinere Uebel gegenüber einem Wackelgelenk halten. Beim Kniegelenk stehen viele Aerzte auf dem umgekehrten Standpunkt und verlassen damit meiner Ansicht nach den Boden anatomischen und physiologischen Fühlens und Denkens das doch in allen Fällen unsere Grundlage sein soll. Die Anschauung, wonach es auf die Bindegewebslücke nicht ankommt, wenn nur das Kniegelenk beweglich bleibt, muss daher als eine grundsätzlich irrige bekämpft werden. Das bekannte Beispiel von Herrn Körte, wonach bei einem doppelseitigen Kniescheibenbruch der Mann mit dem knöchern geheilten Bein schlechter ging, als mit dem bindegewebig geheilten, ein Beispiel, was die Gegner der Naht immer zu ihren Gunsten auslegen, besagt doch weiter nichts, als dass das knöcherne Bein noch schlechter geheilt war, als das bindegewebige. Aber schlecht geheilt war doch auch das letztere, was natürlich nicht dem behandelnden Arzt zur Last zu legen ist, sondern in der Eigenartigkeit des Falles begründet war¹⁾. Die knöcherne Heilung mit Versteifung kann durch einen Splitterbruch bedingt sein, wie ich es in einem ähnlichen Falle in der Unfallstatistik fand, und diese Versteifung war bei der unglücklichen Lage des Falles nicht zu vermeiden.

In zwei weiteren von mir aufgefundenen Fällen von doppelseitigem Kniescheibenbruch war das Verhältniss gerade umgekehrt wie im Körte'schen Fall. Die beiden knöchern geheilten Kniescheiben zeigten viel bessere Verrichtung als die bindegewebig geheilten. Ich gebe Herrn Trendelenburg vollkommen Recht, wenn er sagt, dass Leute mit bindegewebiger Heilung auf ebenem Boden ganz gut gehen können, dass sie aber bei Bodenunebenheiten, oder gar beim Bergauf- und Bergabsteigen sofort unsicher werden.

Und diese Unsicherheit ist es, die viel schlimmer ist als die mangelhafte Streckfähigkeit und die oft viele Jahre lang vorhaltende Einschränkung der Beugefähigkeit. Infolge dieser Unsicherheit fallen die Leute sehr oft. Ich habe schon bei einzelnen der 6 Todesfälle berichtet, wie häufig die Leute hinstürzten. In den 223 Unfallacten der bindegewebig geheilten Brüche kehrt die Klage fast überall wieder; schon bei einer Lücke von $1\frac{1}{2}$ cm

¹⁾ S. hierzu Seite 776, Fussnote.

zwischen den Bruchstücken mussten fast alle Arbeiter Kniekappen tragen, was natürlich an sich schon arbeitsbehindernd und suggestiv ungünstig wirkt. In 13 weiteren Fällen war dies Hinfallen oder Umknicken besonders auffällig und fast stets mit Aufklackern der nie ganz zur Ruhe kommenden Gelenkentzündung begleitet.

In einem weiteren Falle riss bei einem solchen Sturz das Kniescheibenband ab.

Sehr häufig kommt es deshalb auch bei bindegewebig geheilten Brüchen zum Zerreißen der bindegewebigen Zwischensubstanz (von Refracturen kann man dabei ja eigentlich nicht sprechen). Diese Bindegewebsbrücken sind schlecht mit Gefässen versorgt und nach ihrem Zerreißen kommt es manchmal überhaupt vorläufig zu keinem Zusammenhang mehr zwischen den Bruchstücken, wenn sich die Leute beim 2. Male nicht operieren lassen. Die Weigerung hierzu ist aber bei Unfallpatienten nichts Seltenes; es ist ja auch das erste Mal ohne Naht gegangen, sagen sie, und fristen ihr Dasein kümmerlich mit der Rente bei handbreitem Klaffen der Bruchstücke.

Bei den 223 nicht genähten Fällen ereignete sich das Wiederzerreißen 15 mal, bei den 60 genähten Fällen entstand nur einmal eine sofort wieder genähte und endgültig dann geheilte Refractur.

Unter den 15 Zerreißungen widerfuhr 4 ein und demselben Menschen innerhalb 18 Jahren. Ein Patient kam mit weit klaffender Lücke und starkem Bluterguss in ein Krankenhaus, dessen Chef augenscheinlich kein Freund von der Naht war. Der Mann stürzt nach einigen Wochen im Krankenhause hin und zerreißt sich die eben erst gebildete Bindegewebsbrücke; zweite Punction und Schienenverband. Der Mann steht nach einigen Wochen wieder auf und stürzt nochmals hin mit demselben Ausgange und nun wird endlich genäht und schliesslich, obwohl einige Drähte die morschen Knochen durchschneiden, noch ein ganz leidlicher Heilerfolg erzielt.

Ein Patient stürzt im Sprechzimmer des Arztes hin und zerreißt sich dort seine eben verheilte Bindegewebsbrücke.

Ein anderer Patient fällt öfters wegen Unsicherheit auf dem bindegewebig geheilten linken Bein und bricht sich dabei das eine Mal auch die rechte Kniescheibe. So könnte ich noch eine ganze

Reihe von Nachtheilen der bindegewebig geheilten Kniescheibenbrüche aufführen, die sich entweder gar nicht, oder doch bei Weitem nicht in dem Umfange bei knöchern geheilten Brüchen vorfinden.

Mit Zwischenbandstreifen in der Länge zwischen 1 bis 11 cm kann ich in meiner Sammlung der bindegewebig geheilten Brüche massenhaft dienen. Ich wiederhole am Schluss nochmals meine Ansicht, nach der auch die Kniescheibenbrüche mit Klaffen der Bruchstücke genäht werden sollen, bei denen keine Strecklähmung vorliegt. Fehlt auch das Klaffen der Bruchstücke, so ist die Naht überflüssig. Ich glaube, dass auch Trendelenburg in diesen Fällen nicht näht. Dies thun nur einige Nahtfanatiker, wie Lucas Championnière, die unbesehen alle Kniescheibenbrüche nähen. Auch Herr v. Mikulicz muss im Grossen und Ganzen als Anhänger der Naht bezeichnet werden. Er macht sie stets bei Streckschwäche. Schliesslich will ich noch bemerken, wie unverkennbar die Zunahme der Nahtanhänger ist. Man sieht das aus der Literatur, besonders auffallend war mir dies aber bei dem Studium der Unfallacten. In Krankenhäusern, in denen früher nicht genäht wurde, erfolgt jetzt vielfach oder stets die Naht. Auf die in der Literatur vorhandenen Statistiken namentlich nicht genähter Fälle näher einzugehen, erlassen Sie mir wohl. Es würde hier zu weit führen. Sie sind ja jedem zugänglich.

Beachtenswerth sind ausser den schon angeführten von Hamilton die von Brunner (*Deutsche Zeitschr. f. Chir.* XXIII. Bd., 1. und 2. Heft) aus der Züricher Klinik aus dem Jahre 1885, die von Beck aus der Tübinger Klinik aus dem Jahre 1888 und die neueste erwähnte Arbeit von Schmidt aus der v. Mikulicz'schen Klinik. Die beiden älteren enthalten naturgemäss überwiegend unblutig behandelte Fälle, und wenn die Erfolge auch in Anbetracht der damals üblichen Mittel als ganz beachtenswerthe zu bezeichnen sind, so überwiegen doch sehr erheblich die bindegewebigen Heilungen, die nun einmal nicht mehr als ideale angesehen werden dürfen. Auch ist es bedauerlich, dass ein grosser Theil der Patienten bei der beabsichtigten Untersuchung zur Feststellung der Enderfolge nicht mehr aufzufinden war und hie und da nur dürftige briefliche Berichte über dieselben einliefen. In dieser Beziehung verdient die von mir aus den Unfallacten seit dem Jahre 1885 ausgezogene

Statistik den Vorzug der Möglichkeit genauer dauernder Controlle von Jahr zu Jahr, ja in noch viel kürzeren Zwischenräumen.

Wie v. Mikulicz erwähnt hat, giebt die Rentengewähr oder -Versagung nicht immer einen richtigen Maassstab für die erfolgte Heilung oder das Gegentheil, weil hier zu viele Instanzen entscheiden. Bei einem Vergleich des unblutigen und blutigen Verfahrens vertheilt sich dieser Nachtheil doch aber auf beide Gruppen ziemlich gleichmässig, wenn man eine grössere Zahl Fälle hat. Und meiner Tabelle darf ich noch einen Vortheil nachsagen. Die Fälle werden von verschiedenen Gutachtern untersucht, Gegnern wie Anhängern der Naht. Was dem Einen entgangen ist, findet hinterher der Andere, und wenn man sich nur die allerdings nicht kleine Mühe macht, alle Gutachten zu studiren, so bekommt man doch zuletzt ein gutes objectives Bild über den einzelnen Fall.

Ich will aus meinen zusammengestellten Tabellen nur einige kurze statistische Nebeneinanderstellungen geben.

Als brauchbar für unseren Zweck wurden bei dem Studium der Unfallacten 223 unblutig behandelte, 60 genähte Fälle, zusammen 283 Fälle gefunden, die sich ziemlich gleichmässig in beiden Gruppen auf die Zeit von 1885 bis 1903 vertheilen. Die Fälle aus dem Jahre 1904 und 1905 wurden nicht berücksichtigt, da sie meist noch kein einigermaassen abschliessendes Urtheil zulassen.

Von den 60 genähten Fällen betrafen 46 frische Verletzungen, bei denen durchweg die offene Quernaht gemacht wurde. 14 sind alte Fälle, bei denen 11 Mal die offene Quernaht und 3 Mal die subcutane circuläre Naht gemacht wurde.

Bei den 46 frischen Fällen sind einschliesslich eines mit Capitalzahlung abgefundenen Ausländers 13 Fälle endgültig geheilt und werden nicht mehr durch Renten entschädigt. Das sind rund 28 pCt. endgültige Heilungen. Ziehe ich, wie das doch eigentlich sein muss, den Fall des abgefundenen Ausländers als nicht erwiesen geheilt ab, so bleiben 46 Fälle mit 12 erwiesenen Heilungen = rund 26 pCt. endgültige Heilungen.

Dagegen zeigen die unblutig behandelten 223 Fälle nur 20 unbestrittene Heilungen, also rund 9 pCt. Die Naht der frischen Fälle zeitigte also ein beinahe dreifach besseres Heilergebniss, 26 : 9 pCt.

Nun habe ich noch berechnet, wie viel an Zeit und Geld jeder Verletzte gekostet hat. Um eine bestimmte Zahl zu bekommen, habe ich die Anzahl der Monate mit der Zahl der während derselben gezahlten Procentzahl an Rente multiplicirt und die einzelnen Posten zu einer Gesamtsumme addirt.

Für jeden der 223 nicht genähten Fälle kommt die Zahl 3330 heraus, die etwa folgendermaassen entstanden ist:

6	Monate	100	pCt.	600
5	"	80	"	400
11	"	30	"	330
50	"	20	"	1000
100	"	10	"	1000
Summa					3330

Für jeden der frisch genähten 46 Fälle beträgt die analoge Zahl 1691. Die nicht genähten Fälle haben also den Berufsgenossenschaften 1,7 mehr, d. h. beinahe das doppelte Opfer an Zeit und Geld gekostet als die frisch genähten Fälle. Also auch in dieser Beziehung zeigt sich das ganz erhebliche Uebergewicht des operativen Verfahrens.

Hinzufügen will ich noch, dass bei den 46 frisch genähten Fällen die endgültige Heilung am frühesten erfolgte nach elf Monaten, am spätesten nach 101 Monaten, im Durchschnitt nach $37\frac{1}{2}$ Monaten, also erst nach über $3\frac{1}{2}$ Jahren; bei den nicht genähten Fällen trat die endgültige Heilung frühestens nach 5 Monaten ein (hierbei war vom Arzt angegeben worden, dass ein Klaffen der Bruchstücke nach der Verletzung nicht vorlag). Im längsten Falle war die Heilung beendet nach 137 Monaten, im Durchschnitt (Dank mehrerer von vornherein sehr leichter Fälle) nach rund 35 Monaten.

Im Grossen und Ganzen sind also die Heilergebnisse keineswegs als glänzende zu bezeichnen und stehen im Widerspruch zu den günstigen Berichten einzelner Chirurgen, ein Widerspruch, der durch die eigenartigen Verhältnisse Unfallverletzter im Sinne des Gesetzes allein nicht erklärt wird.

Wenn ich bei den genähten Fällen nur einen Fall aufzählen konnte, in welchem Capitalabfindung stattfand, so kommt dies bei den nicht genähten Fällen in ähnlicher Art 11 Mal vor. Theils

wurden sie durch Capitalabfindung erledigt, zwei Mal auch bei Inländern, da die Rente nur 10 bis 15 pCt. betrug; ein Mal hatte die Berufsgenossenschaft willkürlich die Rente entzogen, indem sie sich nach dem, offenbar aber aus Humanität des Arbeitgebers hoch ausgefallenen, Verdienst richtete. Die Rente hatte vorher meiner Ansicht nach mit Recht 30 pCt. betragen, da der Mann eine Bindegewebslücke von 5 cm und auch sonst erhebliche Störungen hatte.

Zweimal waren Patienten verschollen; dem einen, der Verschiedenes auf dem Kerbholz hatte, war offenbar der Boden in Deutschland zu heiss geworden und er war nach Verbüßung einer Gefängnisstrafe nicht mehr aufzufinden. Bei dem anderen Patienten fehlten ersichtliche Gründe des Verschwindens. Mehreren Patienten war die Rente entzogen worden, weil sie sich ins Ausland begeben hatten, ohne sich mit der Berufsgenossenschaft vorher ins Einvernehmen zu setzen. Im Ganzen kamen, wie erwähnt, so 11 Renteneinstellungen zu Stande.

Rechnet man auch diese den geheilten Fällen zu, was wissenschaftlich zwar nicht richtig ist, praktisch doch aber für die Berufsgenossenschaften dasselbe wie Heilung bedeutet, so kommen zu den 20 Fällen von Heilung nicht genähter Fälle 11 hinzu und bei den genähten 46 zu den 12 nur einer.

Auch dann noch bei dieser für die genähten Fälle ungünstigen Zusammenstellung bleiben 28 pCt. Heilung für die genähten und rund 14 pCt. für die nicht genähten, also — streng genommen — für die genähten Fälle nahezu das Dreifache, praktisch mindestens aber das Doppelte an Procenten der Heilung der unblutig behandelten Fälle. Dabei ist zu bemerken, dass von den 46 operirten Fällen noch wenigstens 10 der baldigen endgültigen Heilung entgegensehen, was bei den nicht genähten Fällen nicht ohne Weiteres anzunehmen ist.

Ich will noch auf eine interessante Thatsache hinweisen, nämlich die, dass bei den 20 unbedingten Heilungsfällen nicht genähter Fälle 17mal gleichzeitig knöcherne Heilung zu Stande gekommen war, und dass bei vielen der Fälle schon kurz nach der Verletzung von den behandelnden Aerzten die Bemerkung gemacht war, dass wegen geringen, kaum festzustellenden Klaffens die Naht unterblieben sei. Nur bei 3 Fällen endgültiger Heilung nicht genähter Fälle waren bindegewebige Zwischenstücke vorhanden, zwei-

mal sehr kurze, einmal eins von 2 cm. Der letztgenannte Patient hatte gemäss des ärztlichen Attestes vor der Rentenentziehung noch 30 pCt. Die Entziehung erfolgte, weil der Rentenempfänger als Infanterist ins sächsische Heer eingetreten war, und man wird wohl zugeben müssen, dass die Rentenentziehung trotz der gegen-theiligen ärztlichen Ansicht berechtigt war. Bei den genähten Fällen treffen die 12 unbestrittenen Heilungen stets mit knöcherner Ausheilung zusammen. Der 13. abgefundene zeigte eine straffe Bindegewebsslücke. In allen 60 genähten Fällen waren 45 knöcherne Heilungen, also 75 pCt. zu verzeichnen. Die 223 nicht genähten Fälle wiesen nur 32 knöcherne Heilungen, also rund 14 pCt. auf.

Aus dem vorstehenden Bericht folgere ich nachstehende Behauptungen:

Alle Kniescheibenbrüche mit Strecklähmung oder erheblicher Streckschwäche und solche mit Klaffen der Bruchstücke sind durch die offene Naht zu behandeln. Deshalb empfiehlt es sich — namentlich für Berufsgenossenschaften — Leute mit derartigen Verletzungen sofort einem Krankenhaus zu überweisen, in welchem die richtige Handhabung der modernen chirurgischen Wundbehandlung gewährleistet ist.

Zum Schluss spreche ich den Berufsgenossenschaften für die freundliche Auswahl und Uebersendung der Acten über Kniescheibenbrüche auch an dieser Stelle meinen besten Dank aus. Nur wenige erklärten, für diese Mitarbeit zu einem gemeinschaftlichen Zwecke keine Zeit zu haben.

XXXVI.

(Aus der chirurgischen Abtheilung des städtischen Krankenhauses am Urban zu Berlin. — Chefarzt: Geh. Sanitätsrath Prof. Dr. W. Körte).

Resultate blutiger und unblutiger Behandlung von Patellafracturen.

Von

Dr. F. Oehlecker,
Assistenzarzt.

(Mit 8 Figuren im Text.)

Die Frage, auf welche Weise die Patellafracturen am sichersten geheilt werden, und welche Behandlungsmethode die besten functionellen Resultate ergibt, ist noch im Fluss (vgl. die Discussion hierüber auf dem 34. Congress der Deutschen Gesellschaft für Chirurgie). Daher ist es von Interesse, grössere Reihen dieser Verletzungen und die erreichten Resultate mitzuthemen.

Aus diesem Grunde hat Herr Geheimrath Körte die seit dem Jahre 1890 bis Anfang des Jahres 1905 auf seiner Abtheilung behandelten Kniescheibenbrüche zusammenstellen und die Behandelten nachuntersuchen lassen, um einen Ueberblick über die Resultate zu gewinnen. Das betreffende Material scheint zu Vergleichen um so geeigneter zu sein, da es sich um eine ansehnliche Zahl von Kranken handelt, da die verschiedenen Methoden der Behandlung zur Anwendung kamen, und weil bei den meisten Fällen seit der Entlassung eine geraume Zeit verflossen ist, so dass sich ein abschliessendes Urtheil über den Behandlungserfolg bilden lässt.

Es wurden von Herrn Geheimrath Körte auf seiner Abtheilung 70 Patellafracturen behandelt. 61 Kniescheibenbrüche bei Männern,

9 bei Frauen. Das männliche Geschlecht war also mit 87 pCt. betheilt, eine Zahl, die der von Rossi berechneten — 88,2 pCt. — sehr nahe kommt. Der jüngste Patient war 19 Jahre alt, der älteste 76 Jahre. Die meisten Fälle betreffen das Alter von 30 bis 50 Jahren.

Als directe Fracturen, als Contusionsfracturen, waren diejenigen Fälle anzusehen, wo der Bruch durch Hufschlag, durch Fall von der Leiter, vom Wagen, vom Heuboden, vom Baugerüst hervorgerufen war. Einige Male war solche Contusionsfractur mit anderen Knochenbrüchen oder Armluxation verbunden. Ferner hatten Fall auf scharfkantige Steine oder Eisentheile, Fall auf die Bordschwelle oder Strassenpflaster, das Hinaufstolpern auf eine steinerne Treppe directe Fracturen zur Folge. Hautschunden, Hautwunden, Weichtheilsquetschungen, Bluterguss in den Schleimbeutel fanden sich fast nur bei Brüchen, die durch directe Gewalt zu Stande gekommen waren, obwohl ja auch bei Rissfracturen nachträglich durch Aufschlagen des Knies Hautverletzungen entstehen können. Der Bluterguss ins Gelenk scheint in der Mehrzahl der Fälle bei directen Brüchen stärker zu sein. Die Form der Brüche, die eine äussere Gewalt bewirkt hatte, war unregelmässig sternförmig, schräg oder quer. Die zuerst als Querbrüche imponirenden Fracturen zeigten jedoch oft bei näherer Betrachtung, dass noch Längsfissuren, Nebenbrüche, Abbröckelungen und Einknickungen vorhanden waren.

Die Diastase der Bruchstücke ist wohl in vielen Fällen von directer Fractur einer gleichzeitigen oder bald darauf folgenden Risswirkung zuzuschreiben: Die directe Gewalt zerschlägt die auf den Gelenkknorren, wie auf einem Amboss liegende, spröde Patella, während die nachgiebigen, das sogenannte grosse Sesambein umgebenden Sehnenheile, und die *retinacula patellae* wohl nur zum Theil zerrissen oder gequetscht werden. Der in der Gegend des Knochenbruches noch bestehende Rest des Streckapparates wird durch die bei gebeugtem Knie bestehende Sehnenanspannung und Abwehrbewegung des Verletzten gleichzeitig mitzerrissen, oder reisst gleich nach dem Trauma durch, wenn der Kranke sich vom Boden aufrichten will. Für diese Annahme scheint zu sprechen, dass Leute, die aus grosser Höhe fielen, die hilflos oder gar besinnungslos waren, meist Patellafracturen mit geringer Diastase zeigten.

Ferner sei hier folgender Fall (No. 9) angeführt¹⁾: Ein Mann fällt auf der Strasse mit dem Knie auf einen nicht eingesetzten Pflasterstein. Er empfindet einen heftigen Schmerz im Knie. Er richtet sich auf und kann sicher und gut bis zum Bürgersteig gehen. Als er auf die hohe Bordschwelle tritt, fühlt er „ein Band reißen“ und bricht hülflos zusammen.

Auch zwei Infractionen, durch directe Gewalt hervorgerufen, kamen zur Beobachtung; die Diagnose konnte erst durch die Röntgenaufnahme sicher gestellt werden.

Ein seltener Fall von Luxation der Patella nach aussen mit Bruch in frontaler Ebene wurde von Herrn Stabsarzt Dr. Kroner in der deutschen medizinischen Wochenschrift 1905, No. 25 veröffentlicht.

Die indirecten Fracturen, die Rissfracturen, entstehen bei gleichzeitiger passiver und activer Spannung des Streckapparates des Unterschenkels. Bei gebeugtem Knie wird die auf den Oberschenkelgelenkenden aufliegende Patella durch plötzliches, ruckartiges Anspannen des mächtigen Quadriceps femoris einer starken Spannung ausgesetzt, wenn der Verletzte durch einen kräftigen Muskelzug das Körpergleichgewicht wieder nach vorne zu bringen sich bemüht. Bei dieser plötzlichen starken Inanspruchnahme des Streckapparates bricht dann der Knochen, der über der Gelenkrolle des Oberschenkels ad maximum in Spannung gehalten ist, durch. Die fortwirkende Gewalt verursacht, nachdem der Knochen nachgegeben hat, ein weiteres Einreißen der seitlichen Sehnen- und Fascientheile und der Gelenkkapsel. Als Beispiel einige von unseren Fällen:

Fall No. 46a und b: Eine Frau kam nachts auf eine überschnitte Eistrutsche, wie sie sich die Kinder anfertigen. Sie gleitet unversehens aus, droht nach hinten überzufallen, versucht sich auf den Beinen zu halten, fühlt ein „Knaxen“ in beiden Knien und fällt hin. Die Frau hatte sich einen Querbruch beider Kniescheiben zugezogen.

Fall No. 54: Ein Turner machte auf einem mit Lohe bestreutem Turnplatz einen allzukräftigen Ausfall nach vorne. Er fühlte im Knie ein „Band platzen“ und fiel hin.

Fall No. 30: Bei einer Prügelei bekam ein Maurer einen Stoss

¹⁾ Kurze Auszüge der Krankheitsgeschichten finden sich am Schluss der Arbeit.

gegen die Brust, er wankte nach hinten über, suchte sich zu halten, fühlte einen Stich im Knie und brach zusammen.

Mehrere Rissfracturen ereigneten sich bei Leuten, die beim Hinabsteigen der Treppe nach hinten überfielen und zusammenknickten. Bei einigen Kranken kam hierbei der Unterschenkel derartig gebeugt oder überbeugt zu liegen, dass es schwer zu entscheiden ist, ob die passive Dehnung der Sehnen oder ob die active Spannung des Quadriceps — die Abwehrbewegung des Verletzten — der Hauptfactor für das Zustandekommen des Rissbruches war. Meistens hören wir die Angabe, dass die Verletzten mit Gewalt den Fall aufzuhalten suchten.

Vier Rissfracturen betreffen Fälle, wo Patienten sich nur „auf das eine Bein verlassen“ konnten, wo das andere Bein zur Erhaltung des Körpergleichgewichts mehr oder weniger unbrauchbar war; es sind dies zwei Fälle mit alter Patellafractur und zwei Beinverkürzungen nach Oberschenkelbruch. Auf dem mehr belasteten und in Anspruch genommenen, gesunden Beine erfolgte die indirecte Fractur der Kniescheibe. Die Refracturen waren indirecte Brüche, der Streckapparat zerreisst am schwächsten Punkte, an der ligamentösen Verbindung der Bruchstücke.

Die Form des Bruches bei den indirecten Fracturen war fast immer der Querbruch. Die Bruchlinie lag in den meisten Fällen unterhalb der Mitte, sehr selten oberhalb. Vereinzelt fand sich ein Schrägbruch.

Theilen wir nun unsere Fälle in directe und indirecte Brüche ein — wir sind uns hierbei wohl bewusst, dass wir auf oft unzuverlässige und ungenaue Angaben der Patienten angewiesen sind, und dass in einigen Fällen gewissermaassen eine Combination beider Formen bestand — so stehen 46 directe Fracturen 24 indirecten gegenüber. Also etwa 33 pCt. waren indirecte Brüche, während Bähr den Procentsatz auf 22 pCt. berechnete. Wenn Rossi von 196 Patellafracturen nur zwei als reine indirecte Brüche anerkannte, so scheint dieses Verhältniss für unsere Fälle nicht zu passen, von denen eine Reihe sicher als durch indirecte Gewalt zu Stande gekommen zu betrachten sind.

Die Diastase der Bruchstücke war, wie oben schon angedeutet, bei reinen directen Fracturen meist weniger gross. Die Grösse der Diastase ist hauptsächlich abhängig von der ZerreiSSung des seit-

lichen, sogenannten Reservestreckapparates, der starken seitlichen Fascie, an welche die Sehnenfasern des vastus medialis und lateralis sich ansetzen. Dieser Reservestreckapparat ist von grosser Wichtigkeit. Falls derselbe intact geblieben ist, können die Verletzten oft trotz Trennung der Kniescheibe das Bein noch strecken und etwas erheben. Erst mit dem Einreissen der seitlichen Fascien-Sehnentheile und der Gelenkkapsel, das bei den indirecten Brüchen stets, bei den directen aber sehr häufig durch den Fall des Körpers secundär entsteht, verliert der Verletzte die Herrschaft über sein Knie vollständig. Ein Unterschied in der Ausdehnung dieser seitlichen Zerreissungen, je nachdem der Bruch unterhalb oder oberhalb der Mitte der Patella verlief, liess sich nicht feststellen. Bei der Operation der offenen Naht fanden sich immer mehr oder weniger grosse Verletzungen des seitlichen Streckapparates sammt Kapsel. Die Risse waren oft an beiden Seiten gleich weit ausgedehnt, in anderen Fällen fielen mehr die Risse aussen oder innen auf. Eine gewisse Regelmässigkeit des Verlaufes der Einrisse der seitlichen Aponeurosentheile und der Gelenkkapsel konnten wir nicht feststellen.

Stets kommt es in Folge der Continuitätstrennung zu einem mehr oder weniger starken Bluterguss in das Gelenk und die umgebenden Weichtheile, besonders die Bursa praepatellaris kann stark mit Blut gefüllt sein. Der intraarticuläre Bluterguss ist von grosser Wichtigkeit nach zwei Richtungen. Erstens werden durch die pralle Anfüllung des Gelenkes mit Blut die Kapselrisse sowie die Fracturstücke auseinandergedrängt, und die interponirten Blutklumpen sind der festen Verheilung dieser Theile ein Hinderniss. Und zweitens wissen wir, dass das Blut für die seröse Auskleidung des Gelenkes als ein aseptischer Entzündungsreiz anzusehen ist (Riedel), der zu Schrumpfungen der Synovialis sowie zur Bildung von Verwachsungen Anlass giebt und auf diese Weise die spätere Function des Gelenkes empfindlich stört. Man hat darum schon im Beginn der antiseptischen Aera, als man eine Kniepunktion ohne Risiko wagen durfte, aber eine breite Eröffnung des Gelenkes noch scheute, die Punktion des Haemarthros gemacht, um die Kapsel zu entlasten und um die mechanischen Bedingungen für das Aneinanderbringen der getrennten Theile zu begünstigen.

Die Stücke der gebrochenen Kniescheibe werden, wenn die seitlichen Fascien- und Kapseltheile mit eingerissen sind, durch

Zug des Quadriceps auseinandergezogen, und sie weisen in der Regel eine Kantung derart auf, dass die Bruchflächen sich nicht gerade gegenüberstehen, sondern an der vorderen, knöchernen Begrenzung stärker divergiren als an der hinteren, knorpeligen Begrenzung.

Die Interposition von Fascien-Sehnen-Periodost-Fetzen zwischen den Bruchstücken wurde bei der Vornahme der offenen Naht in mehr oder minder starker Weise fast immer beobachtet. Besonders über das obere Fragment herüber hängend und in die Bruchspalte sich einklemmend, fanden sich beträchtliche Gewebsetzen, die in einer Reihe von Fällen eine knöcherne Vereinigung der Fragmente mit Sicherheit verhindert hätten, wenn sie nicht bei der Eröffnung des Gelenkes excidirt wären.

In dem Folgenden sind sämmtliche Fälle nach der Art der Behandlung und chronologisch geordnet: 24 unblutig behandelte, 11 mit subcutaner Naht, 35 mit offener Naht behandelte Fälle, 4 complicirte Fracturen und 5 Refracturen sowie eine alte Patellafractur. Die Krankengeschichten sind im Anhang in kurzen Auszügen wiedergegeben, welche die wichtigsten Momente zur Beurtheilung enthalten. Für die vergleichende Beurtheilung der erzielten Function wurde das Treppensteigen gewählt und zwar aus folgenden Gründen: Ich halte es für misslich, die Güte der Function des Kniegelenkes allein nach der Grösse des Beugewinkels zu berechnen. Denn hiernach wäre — cum grano salis! — die beste Function beim schlechtesten Fall zu finden. Denn ein Fall von schlechtgeheiltem Patellabruch mit einer Diastase von mehreren Querfingern kann wohl einen Moment den Unterschenkel kraftlos in Streckstellung bringen, um dann zu beugen und unter weitem Auseinandergehen der Bruchstücke den Unterschenkel an den Oberschenkel soweit heranzureissen, wie es nicht einmal auf der gesunden Seite ausgeführt werden kann. Auch in anderen Fällen wird der Beugewinkel grösser nur auf Kosten der Dehnung einer wenig straffen ligamentösen Verbindung. Die Feststellung der Kniescheibe und des Unterschenkels ist viel wichtiger. Eine Beschränkung der Beugung des Unterschenkels um 20—30° macht unter gewöhnlichen Verhältnissen absolut keine Einschränkung der Functionsfähigkeit des Knies. Deshalb ist zum Vergleich der Functionstüchtigkeit das Treppensteigen gewählt. Aus den Befunden von Vor-

stellungen, nach der Wiederaufnahme der Arbeit, aus den Angaben der Kranken — die zum grössten Theile keine Unfallrente zu beanspruchen hatten! — ist der Versuch gemacht worden, möglichst genau festzustellen, wann der Verletzte wieder Treppensteigen konnte. Unter freiem Treppensteigen soll die Möglichkeit verstanden sein, die Treppe sicher abwärts und aufwärts zu gehen, ohne sich anzufassen, ohne einen Fuss nachzuschleppen.

Steht unter „Resultat“: sehr gut, so heisst es, das betreffende Kniegelenk hat wieder normale Functionen, der Verletzte kann wieder gewandt auf den Stuhl steigen, ein Bauarbeiter geht wieder seinem Berufe nach u. s. w. Bei einem „guten“ Resultat besteht noch eine geringe Beschränkung der Beugung oder ganz geringe Quadriceps-Atrophie u. s. w. „Mässig“ entspricht etwa einer Einschränkung der Erwerbsfähigkeit um 25 pCt. „Schlecht“ sind die nicht verheilten Brüche, die Refracturen u. s. w.

Die Behandlung der Patellafracturen hat im Laufe der Jahre in unserem Krankenhause mannigfache Wandlungen erfahren. Die alte Behandlung mit starren, fixirenden Verbänden hatte nur zu oft ein ungenügendes Ergebniss gehabt, weil die Muskulatur atrophirte, das Gelenk mangelhaft beweglich blieb. Ganz den entgegengesetzten Weg schlug die Massagebehandlung ein, die durch Beschleunigung der Resorption des Blutergusses und durch Stärkung der Contractionsfähigkeit des Quadriceps eine möglichst gute Herstellung der Function zu erreichen sucht, während die Fractur selbst entweder garnicht oder nur mittelst zusammenziehender Heftpflasterstreifen behandelt wird.

Die mit Massage, Heftpflasterverbänden, Gypsverbänden u. s. w., kurz die unblutig behandelten Fälle — eine feinere Trennung dieser Fälle würde zu weit führen — zeigen im Durchschnitt eine Behandlungszeit von 48 Tagen. Von den im Anhang aufgeführten 24 Fällen liegen bei 22 die Endresultate vor: Bei 13 Behandelten war in einer Durchschnittszeit von 9 Monaten wieder freies, sicheres Treppensteigen erreicht. Bei diesen 13 guten Resultaten finden sich 3 mit nicht sehr breiter, straffer ligamentöser Verbindung der Bruchstücke und 10 mit fest vereinigter Knie-scheibe, letztere 10 waren mit geringer Diastase (8) oder mit Infraction (2) zur Aufnahme gekommen und waren mit festen Knie-scheiben entlassen worden.

9 Kranke erlernten freies, unbehindertes Treppensteigen nicht wieder. 5 dieser Fälle erlebten, nachdem sie mit mässig breiter und ziemlich fester Bandbrücke der Bruchstücke entlassen waren, eine Refractor und zwar einige Monate nach dem Verlassen des Krankenhauses oder nach Verlauf von 2 und 5 Jahren. Bei 2 Patienten zogen sich die Bruchstücke im Laufe der Zeit allmählich immer weiter auseinander, so dass jetzt eine sehr weite Diastase der Fragmente und eine sehr schlechte Function besteht. Die noch übrig bleibenden 2 Fälle haben eine nicht breite, aber sehr dehnbare ligamentöse Verbindung mit mässiger bis schlechter Gehfähigkeit.

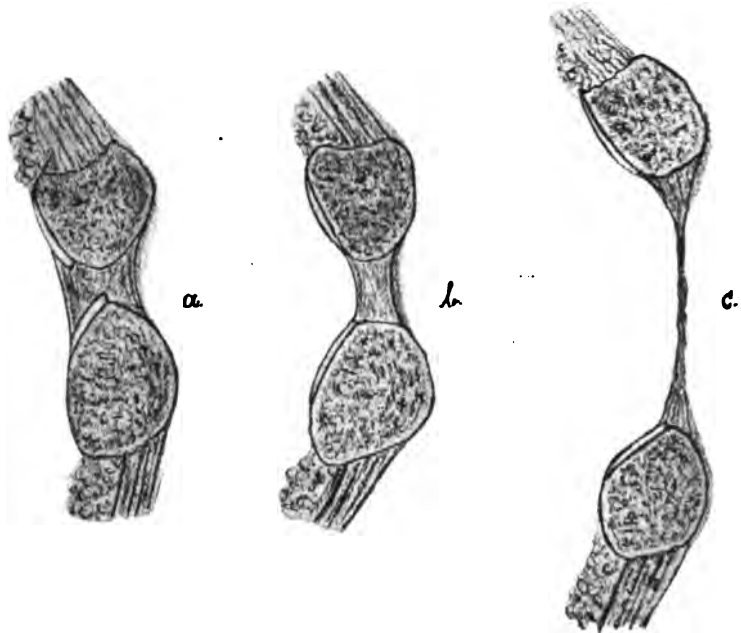
Berechnen wir das Gesammtergebniss, indem wir sehr gut = 1, gut = 2, mässig = 3 und schlecht = 4 setzen, so erhalten wir für den Durchschnitt 2,5, d. h. ein Durchschnittsresultat, das zwischen mässig und gut liegt.

Wenn in den Krankengeschichten über die mit Massage u. s. w. behandelten Fälle „sehr gute“ Resultate häufiger in den letzten Jahren verzeichnet sind, so liegt es daran, dass in der letzten Zeit nur die besonders geeigneten Fälle (Infractionen und Brüche mit minimaler Diastase) unblutig behandelt wurden, während sonst die offene Naht ausgeführt wurde, wenn nicht gerade Weigerung der Patienten oder andere Gründe, wie z. B. hochgradige Störungen des Allgemeinbefindens, die Operation verhinderten.

In der Fig. 1 a ist ein mit guter ligamentöser Verbindung geheilter Kniescheibenbruch in der Sagittalebene wiedergegeben. Der Patient (Fall 3) war mit Massage u. s. w. behandelt worden, er lernte wieder gut gehen. Etwa 2 Jahre nach der Fractur starb der Kranke an Phthisis pulmonum im Krankenhause am Urban. Die Patella hat an der Vorderseite eine reichlich daumenbreite, seichte quere Rinne. Auf dem Sagittalschnitt sieht man, dass sich die Bruchstücke aufgedreht haben, so dass die Gelenkknorpelstelle an der Bruchlinie weiter nach vorne gekommen ist. Die die Form eines X nachahmende Lücke ist mit Bindegewebe ausgefüllt, das bei mikroskopischer Betrachtung sich als älteres fibrilläres Bindegewebe erweist, das sich in breiten Zügen unregelmässig kreuzt. Elastische Fasern finden sich ganz spärlich. Zeichnungen von 2 anderen Fällen aus der chirurgischen Sammlung sind noch hinzugefügt. Fig. 1 b zeigt eine breitere und dünnere ligamentöse Ver-

bindung als 1 a, die sich bei der Betrachtung mit dem Mikroskop als vertical verlaufende Bindegewebszüge ergeben. Das Bindegewebe ist reicher an kleinsten Gefäßen und führt theilweise noch jugendlichere Formen von Bindegewebe. 1 c illustriert einen Fall mit weiter Diastase, er war 2 Jahre vor dem Tode ausserhalb mit Massage behandelt worden.

Die Behandlung der Kniescheibenbrüche mit Massage hat nur in den Fällen einen befriedigenden Verlauf, bei denen keine erheb-



Figur 1.

liche Diastase der Fragmente besteht, wo also der Reserve-Streckapparat erhalten ist. Die nahe aneinander liegenden Bruchstücke verwachsen dann meist mit ligamentöser, sehr selten mit knöcherner Vereinigung. Sie ist deshalb bald auf diese leichteste Form der Kniescheibenbrüche beschränkt worden. Bei den Brüchen mit starkem Auseinanderweichen der Fragmente versagt sie. — Wir haben auch nicht den Eindruck gewinnen können, dass die Massage des Quadriceps-Muskels vor Atrophie schützt. Vielmehr atrophirt dieser trotz Massage und Elektrisieren und nimmt erst wieder zu,

wenn der Kranke ihn kraftvoll gebraucht, d. h. wenn die Bruchstücke durch straffe Bandvereinigung oder knöcherne Verbindung fixirt sind. Darum erscheint es uns jetzt als der bessere Weg der Behandlung, möglichst schnell und sicher diese Vereinigung zu erzielen und dann den Gebrauch des Beines beginnen zu lassen. Denn dieser erzielt unvergleichlich bessere Resultate als die Massage.

Die nächste Etappe auf dem Wege war die Anwendung der subcutanen Naht der Patella, mittelst der man die Fragmente zwar gut aneinander pressen kann, bei der aber die Interposition von Gewebe und zuweilen auch die Kantung der Fragmente bleibt.

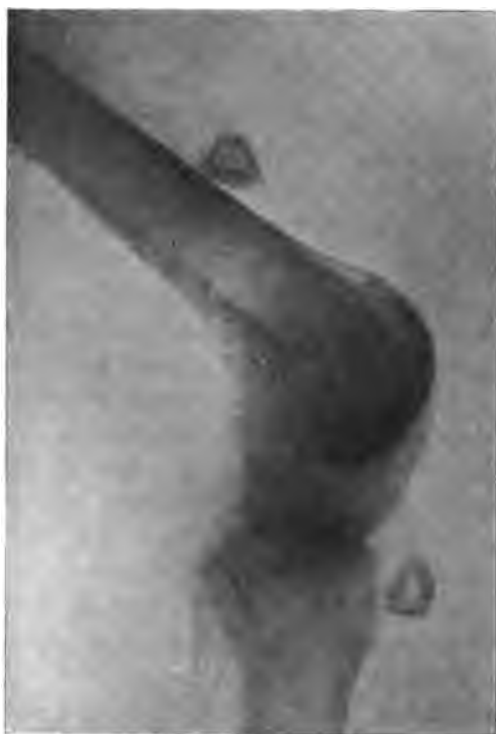Die mit subcutaner Naht mit Silberdraht in den Jahren 1891—1899 behandelten 11 Fälle waren im Durchschnitt 58 Tage im Krankenhause. Der Erfolg ist — nach dem oben angegebenen Modus berechnet — im Durchschnitt gleich 3, d. h. mässig. Vor der percutanen Naht wurde die Punction des Hämarthros ausgeführt. Bei 4 Kranken wurde die paraarticuläre Naht durch die Sehne des Quadriceps und durch das Ligamentum patellae nach Volkman gemacht. Bei einem Patienten wurde diese Operation gleichzeitig auf beiden Seiten vorgenommen (Fall 28a und b: Refractur der einen und Rissfractur der anderen Seite). Die auf Jodoformgazebäuschen geknüpften Silberdrähte wurden am 15. Tage entfernt. Obwohl die Naht die Fragmente gut aneinander gebracht hatte, und nach der Herausnahme der Nähte einem Auseinanderweichen der Bruchstücke durch Heftpflasterverbände u. s. w. möglichst entgegengearbeitet wurde, so sind die Erfolge der Operation doch nicht befriedigend. Eine feste knöcherne Vereinigung und eine gute Function wurde nicht erzielt.

Nicht viel besser sind die Ergebnisse der subcutanen Naht nach Barker (tonnenreifartig um die Kniescheibe in der Sagittalebene). Sie wurde in 5 Fällen angewandt. Einmal erfolgte eine Refractur nach Verlauf eines Jahres. In 2 Fällen machte der durch die Gelenkhöhle ziehende Draht erhebliche Beschwerden. Er musste bei einem Patienten entfernt werden, eine Röntgenaufnahme hatte hierbei noch gezeigt, dass der Draht, wie auch in einem anderen Falle, zerrissen war.

Die percutane Naht nach Heusner (circulär wie ein Radreifen um die Kniescheibe gelegt) wurde in 2 Fällen mit sehr

gutem Erfolg ausgeführt. Die betreffenden Kniescheiben sind fest vereinigt. Auf den einen Fall (Fall 32) mit doppeltem Kniescheibenbruch sei kurz hingewiesen. Der damals 21jährige Gürtler kam mit einem fast 3 Jahre alten, nicht geheilten Bruch der rechten Patella, der ausserhalb mit Massage behandelt worden war, und mit einer frischen Fractur der linken Kniescheibe zur

Figur 2a.

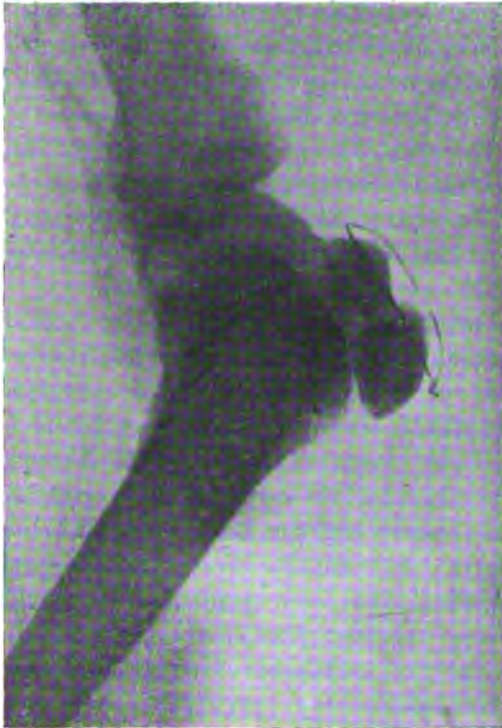

Rechtes Knie: Fractur der rechten Patella vor 11½ Jahren, die ausserhalb mit Massage behandelt wurde (Fall 32).

Aufnahme. Nach der Punction des HämARTHROS wurde die percutane Naht der linken Patella nach Heusner vorgenommen. Bei der Entlassung waren die Fragmente kaum mehr verschieblich. Jetzt, nach etwa 3 Jahren, zeigt das kraftstrotzende linke Bein eine feste, etwas plumpe Patella. Das ganz schwache rechte Bein trägt zwei voneinander stehende Bruchstücke. Trotzdem der rechte

Unterschenkel nicht gestreckt werden kann und der Patient im rechten Beine keinerlei Sicherheit hat, weiss er den Unterschenkel durch Schleuderbewegung doch so geschickt vorzubringen, dass er auffällig gut treppauf und treppab geht. Er muss jedoch sehr aufpassen, damit er nicht umknickt. Die Röntgenaufnahme in der Fig. 2 zeigt die Bruchstücke der nicht genähten rechten Knie-

Figur 2b.



Linkes Knie: Fractur der Patella vor 9 Jahren, die mit der Naht nach Heusner behandelt wurde.

scheibe, die durch eine weite Diastase getrennt sind. Am linken Knie sieht man, dass der Silberdraht zweimal am Aequator gebrochen ist, und dass die Fragmente nicht exact knöchern verheilt sind, sondern dass nur ein knöcherner Stiel die Fragmente verbindet. Die Lücken werden durch Schwartenmassen ausgefüllt sein, denn beim Palpieren sind keine wesentlichen Lücken zu fühlen.

Wenn in der Mehrzahl der Fälle mit percutaner Naht kein günstiges Resultat erzielt wurde, so liegt es wohl meistens daran, dass ein genaues und exactes Aneinanderbringen der Fragmente bei dieser Methode nicht zu erreichen und eine Interposition von Periost-Sehnenfetzen nicht zu beseitigen ist. Am unvollkommensten wirkt die indirecte Naht durch die Sehnenansätze, besser ist die Methode von Barker und Heusner.

Vor einiger Zeit ist Riedel (Archiv für klinische Chirurgie, Band 74) wieder warm für die subcutane Naht mit sehr starkem Catgut bei frischen Patella-Fracturen eingetreten. Riedel hat mit dieser Art der Operation gute Erfolge gehabt, obwohl erst nach 4 Wochen die Bewegungen des Gelenkes beginnen.

Dass in unseren Fällen der Fremdkörper, der Silberdraht, Schuld an schlechten Erfolgen gewesen sein mag, ist wohl kaum anzunehmen, da eine schädliche Wirkung des Drahtes bei der offenen Naht frischer Fälle und bei anderer Gelegenheit nicht beobachtet wurde.

Da die subcutanen Nahtmethoden kein voll befriedigendes Resultat gegeben hatten, so ging man folgerichtig einen Schritt weiter — zur directen Vereinigung der Fragmente, zumal durch die aseptische Methode hierfür eine sichere Grundlage gewonnen war. Das dabei eingeschlagene Verfahren der offenen Naht ist kurz folgendes: In der Regel wird erst einige Tage nach der Verletzung operirt und das Bein in der Zwischenzeit auf eine Schiene gelagert. Je nach der Grösse des Hämarthros wird am 2.—5. Tag operirt, wenn nicht Schrunden oder Wunden der Haut erst zur Heilung gebracht werden müssen oder anderes zu beseitigen ist, das den aseptischen Verlauf der Operation irgendwie in Frage stellen würde.

Bei der Operation wird seit 1895 streng darauf gehalten, dass nichts mit den Händen berührt wird, vielmehr kommen nur die ausgekochten Instrumente mit der Wunde in Berührung. Auch die Gazetupfer werden nur mittelst Instrumentes gereicht und verwendet. Muss beim Bohren der Knochen mit den Fingern fixirt werden, so wird er mit einer sterilen Gazecompressen angefasst. In den letzten Jahren tragen Operateur wie Assistenten sterile Gummihandschuhe.

In allgemeiner Narkose und Blutleere wird der hufeisenförmige

Bogenschnitt um die Patella herum angelegt, in der ersten Zeit mit oberer Basis, später mit unterer Basis, weil die Narbe dabei eine bessere Lage erhält. Der Hautlappen wird zurückpräpariert und die Bruchstelle wird freigelegt. Austupfen der Blutgerinnsel mit sterilen Gazetupfern. Excision interponirter Periost-Sehnensetzen. Dann werden von der Vorderfläche der Kniescheibe mit dem elektrischen Bohrer Bohrlöcher schräg nach der Bruchfläche zu derart angelegt, dass sie vor der Knorpelfläche herauskommen, dass der Draht also nicht im Gelenk zu liegen kommt. Gewöhnlich wird, wenn nicht die Bruchlinien der Patella es anders verlangen, in der Mitte ein Silberdraht gelegt, dessen zusammengedrehtes Ende in den Knochen gedrückt wird. Seitlich von der silbernen Naht werden sehr starke Jod-Catgutnähte gelegt, die das Periost und wo möglich noch etwas Knochen mitfassen und deren Knoten durch einen Zwirnsfaden gesichert werden. Es folgt die genaue Naht der Kapsel- und Aponeurosenrisse auf beiden Seiten mit Jodcatgut. Der Hautlappen wird an seinen Platz zurückgelegt. Catgutnaht der Fascie. Sorgfältige Zwirnknopfnah der Haut. Am unteren Wundwinkel, an der Basis des Lappens, wird eine Nahtlücke gelassen, früher wurde manchmal ein kleines Drain unter den Lappen gelegt, das in den nächsten Tagen entfernt wurde. Aseptischer Verband. Schienenlagerung. Am 8.—10. Tage werden die Hautnähte entfernt und die Schiene abgenommen. In den Tagen darauf beginnt die Massage des Oberschenkels und die passive Beugung des Knies, die der Kranke selbst ausführt. Eine mit Watte gepolsterte Tuschlinge wird unter das Knie gelegt. Die Schlinge ist mit einer Schnur verknüpft, die nach der Decke des Saales zu läuft und über eine an einem eisernen Suspensionsgestelle befestigte Rolle geführt ist. Das wieder abwärtslaufende Schnurende trägt einen Handgriff, an welchem der Kranke mit den Händen zieht. So werden zunächst passive Bewegungen ausgeführt. Bald wird der Kranke aufgefordert, den Unterschenkel von der Unterlage zu erheben.

Nach Ablauf der dritten Woche stehen die Kranken auf, machen Gehübungen und Uebungen im orthopädischen Saale. Mit Treppensteigen wird möglichst früh begonnen.

Die Heilung der Wunde ist bei den Fällen von offener Naht der subcutanen Patellafracturen stets glatt erfolgt. Eine Eiterung

kam nicht vor. Die Narben waren schmal und störten in keiner Weise die Beweglichkeit des Gelenkes. — Der Quadriceps nahm erst dann wieder zu, wenn er von dem Verletzten fleissig gebraucht wurde. Es dauert eine geraume Zeit, bis er die frühere Stärke wiedererreicht. Von grosser Wichtigkeit ist es, dass die Verletzten selbst sich Mühe geben, die Funktion zu verbessern, fleissig zu üben und das Bein zu gebrauchen. Fehlt dieser Wille, wie leider jetzt so häufig bei den Patienten, die eine Unfallrente beanspruchen wollen, so hilft keine Massage, Elektrisieren oder medico-mechanische Behandlung. Solche Kranke erreichen nicht das Resultat, das bei consequenter Anstrengung erzielt werden kann.

Von dem Silberdrahte ist eine schädigende Wirkung auf die Heilung oder Ernährung nicht beobachtet worden. Die Silberdrähte sind anstandslos ohne Störung eingeeilt, sie geben manchmal vielmehr einen heilsamen Reiz zum Knochen- oder Bindegewebs-Wachstum. Dafür spricht, dass das zusammengedrehte, oft nicht genügend in die Patella eingedrückte Drahtende bald unter einem flachen Knochen- oder Schwartenhügelchen verschwindet und hier so eingebettet liegt, dass durch die Haut nichts mehr zu fühlen ist und keine Druckempfindlichkeit mehr besteht. Auch der bei der Heusner'schen Naht um die Patella liegende Silberdraht ist bald so innig umwachsen, dass nirgends mehr druckempfindliche Hervorragungen zu constatiren sind.

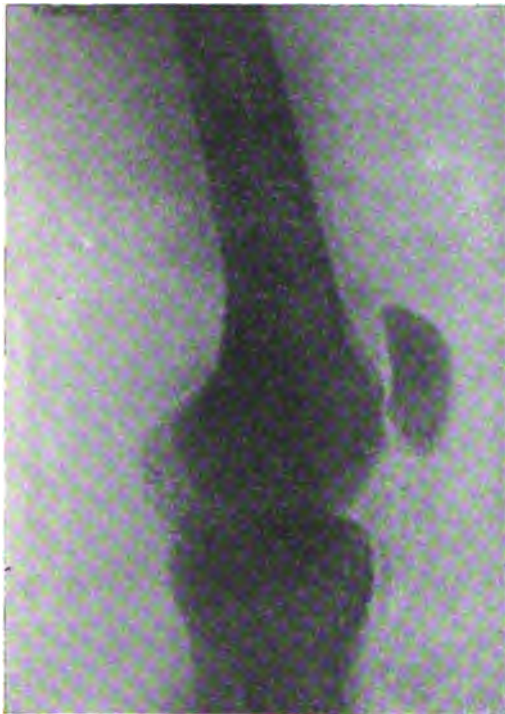Bei einem Falle von offener Naht (Fall 39), der vor 6 Jahren operirt wurde und eine sehr gute, schmale Narbe zeigte, finden sich am Unterschenkel Ernährungsstörungen: Ulcera cruris, Ekzem und Verschlimmerung von Varizen u. s. w., hierfür erhält der Patient 50 pCt. Unfallrente. Gerade dieser Fall ist bei der offenen Naht nicht mit dem unresorbirbaren Silber, sondern mit zwei sehr starken, sich kreuzenden Catgutfäden versehen worden. Nur noch zwei andere Fälle sind mit Catgut allein genäht worden, die übrigen alle mit Silberdraht. Uebrigens ist die Function des Kniegelenkes im obenerwähnten Falle gut: Der Patient steigt sicher auf einen Stuhl und wieder herunter. Wie gut die Kniescheibe verheilt ist, ist aus einer Röntgenaufnahme zu sehen (siehe Fig. 3).

Wenn von Riedel und anderer Seite die offene Naht besonders deshalb verworfen wird, weil der Draht als unresorbirbarer

Fremdkörper unzweifelhaft Schaden stiften müsse, und weil querliegende Hautnarben Bewegungsstörungen im Kniegelenk verursachen, so sind diese Bedenken nach unseren Beobachtungen und Erfolgen nicht stichhaltig.

Von 25 Fällen liegen bei 23 Nachuntersuchungen vor. Die Kranken waren durchschnittlich 46 Tage im Krankenhause in Behandlung.

Figur 2.

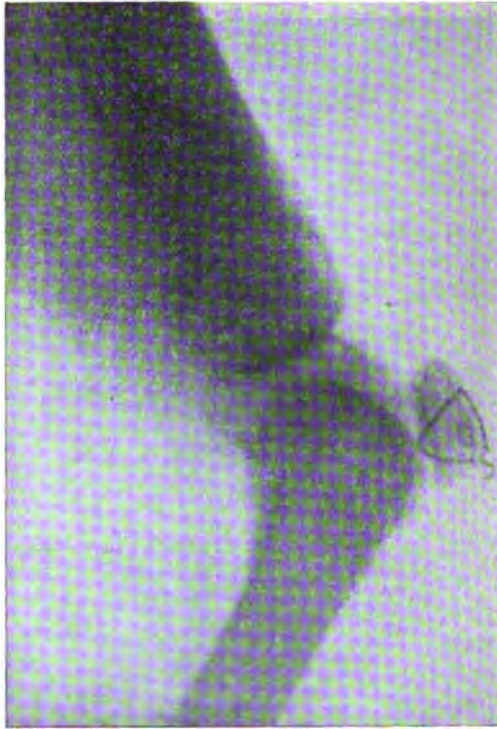

Offene Naht der rechten Patella mit zwei sich kreuzenden, sehr starken Catgutfäden vor 6 Jahren. (Fall 39.)

Alle Kranken wurden mit einer fest verheilten Patella entlassen und zeigten alle bei der Nachuntersuchung im März 1905 völlig festgefügte Kniescheiben. Wir sind wohl berechtigt, anzunehmen, dass in jedem Falle eine feste, knöchernerne Vereinigung erzielt wurde, wie sie z. B. aus Figur 3 und 4 a und b aus Röntgenaufnahmen ersichtlich ist. Siehe auch Figur 5.

Was die Functionsfähigkeit des Kniegelenkes nach der offenen Naht betrifft, so lernten alle Patienten freies, sicheres Treppensteigen wieder und zwar durchschnittlich $4\frac{1}{2}$ Monate nach der Operation; diese Zahl ist nach 20 Fällen berechnet, bei denen sichere Zeitangaben zu ermitteln waren. Die Grenzwerte waren 3 und 9 Monate. — Das Gesamtergebnis der Fälle, die mit offener

Figur 4a.



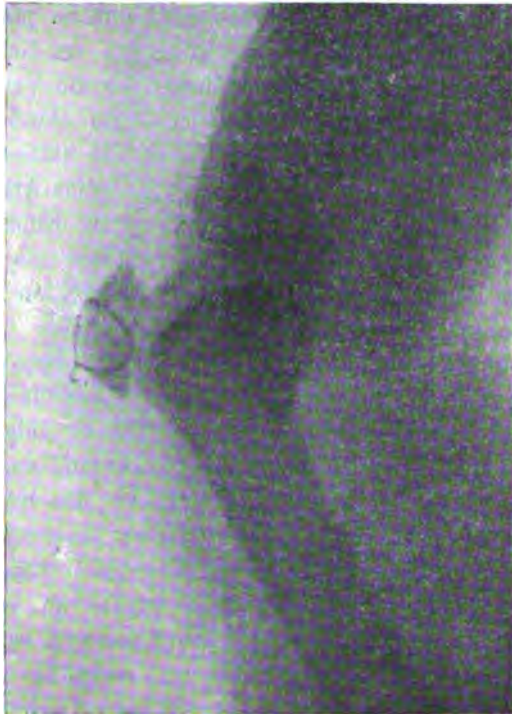Rechtes Knie. Gleichzeitige Rissfractur beider Kniescheiben vor 4 Jahren.
Gleichzeitige offene Naht mit Silberdraht. (Fall 46a und b.)

Naht behandelt wurden, ist zahlenmässig gerechnet (siehe oben) gleich 1,2, d. h. das Resultat liegt dem „sehr gut“ näher als dem „gut“, d. h. es wurden fast immer wieder normale Verhältnisse durch die Operation geschaffen. Da das Prädicat für die unblutig behandelten Fälle zu 2,5 berechnet wurde, so ergibt sich daraus, dass die offene Naht ein doppelt so gutes Resultat als die Be-

Resultate blutiger und unblutiger Behandlung von Patellafracturen. 767

handlung mit Massage u. s. w. erzielt hat. Bedenkt man hierbei noch, dass bei dem Durchschnittsresultat der unblutig behandelten Fälle zwei Infracionen und einige Fälle von minimaler Diastase mit verrechnet sind, die eigentlich beim Vergleich ausscheiden müssten, weil die Naht bei diesen Fällen garnicht in Frage kam und weil die Naht hier mit einer anderen Methode garnicht con-

Figur 4 b.



Linkes Knie.

currirte, so stellt sich die offene Naht bezüglich des Erfolges noch viel besser.

Die beiden jüngsten Fälle von offener Naht der Patella (Fall 59 und 60) geben Veranlassung, einige Worte über die „Unfall“-Frage zu sagen. Die beiden Patienten, zwei kräftige Männer, zeigten wie die früheren Fälle ein durchaus gutes Operationsresultat. Ihr Gehvermögen war ein sehr gutes. Die beiden

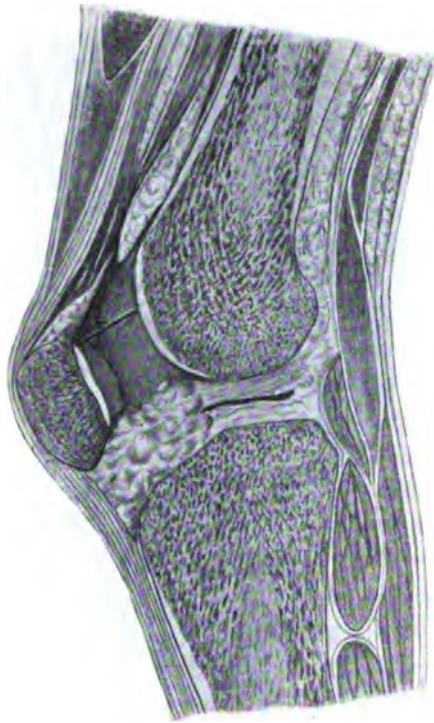
Kranken zeigten täglich mit Stolz und Freude ihrem Arzt die Fortschritte, die sie beim Gehen, Treppensteigen u. s. w. gemacht hatten. Nach der Entlassung aus dem Krankenhause trat an die Patienten die Rentenfrage heran. Als sie sich jetzt gelegentlich wieder im Krankenhause vorstellten, war das Bild wesentlich anders geworden. Der Gang sollte schlechter geworden sein, und die Patienten brachten eine Reihe von Klagen und Beschwerden vor, von denen früher nie etwas laut geworden war! — Bei der Nachuntersuchung anderer Fälle fand sich manche plumpe, breite, höckerige Kniescheibe, Reiben und Knirschen im Gelenk u. s. w. Traf man diesen Befund bei einem Mann, wo die Verletzung kein „Unfall“ war, so machten diese von der Norm abweichenden Erscheinungen kaum Beschwerden, der Betreffende hatte vielleicht nie auf die Sache geachtet und that ohne Klagen seine Arbeit. Anders der „Unfall“-Kranke, der beim Vergleich seiner Kniee und durch Untersuchungen gewitzigt aus jeder geringen äusseren Abweichung des verletzten Beines eine oft erstaunliche Summe von Beschwerden herzuleiten weiss.

Trotzdem soll durchaus zugegeben werden, dass die Kranken in der ersten Zeit Beschwerden haben, bis die volle Gelenkigkeit im Kniegelenk wieder hergestellt ist. Nur diejenigen, die die Willenskraft haben, diese Beschwerden im Anfang zu überwinden, erreichen ein gutes Resultat. Wird dagegen das Knie ängstlich geschont und gewartet, „bis die Schmerzen geschwunden sind“, dann ist das Endergebniss ein weniger gutes. Mancher Kranke erzählte offen, dass sein Bein wohl nie wieder so gut geworden wäre, wenn nicht Hunger, Weib und Kind gewesen wäre. Energie oder das eiserne Muss schaffen erst den endgültig guten Erfolg der Kniescheibenbruchbehandlung. Daher ist es sicher nicht hart, vielmehr zum Wohle des Kranken gehandelt, wenn man bei der Rentenfestsetzung nicht allzusehr auf die Klagen des Kranken eingeht, und wenn man die Rente eher etwas nach unten abrundet, um dem Patienten das beste Heilmittel: fleissige Bewegung zu verschreiben, d. h. man muss sich hierbei sicher sein, dass man eine wieder festgefügte Patella vor sich hat. Bei einer ligamentösen Verbindung der Bruchstücke wird man sich hüten, den Bogen allzu straff zu spannen.

Von den vier complicirten Patellafracturen haben zwei

ein gutes Resultat gegeben, die gleich nach der Verletzung ins Krankenhaus kamen. Den einen Patienten (Fall 61) führte das Schicksal vor kurzer Zeit wieder ins Krankenhaus mit einem Schädelbasisbruch, dem er erlag. Vor 12 Jahren war ihm die rechte Patella mit Silberdraht genäht worden. Die Heilung verlief ohne Eiterung. Bei der Entfernung eines kleinen Knochensequesters

Figur 5a.

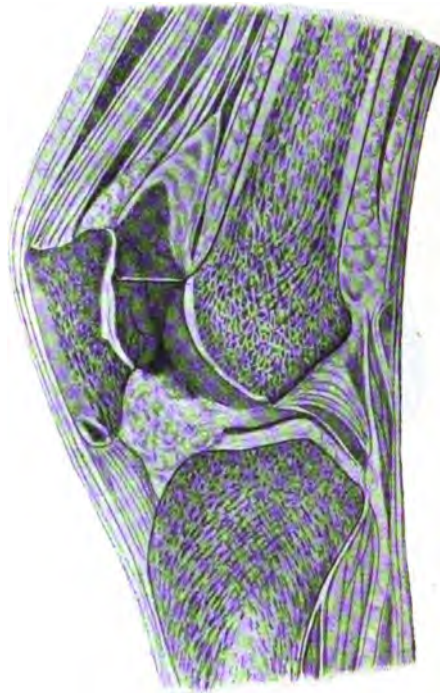


Linkes gesundes Knie, innere Hälfte.

wurde der Silberdraht mit herausgenommen, die Patella war schon völlig fest. Beugung in Narkose und Tenotomie der Fascia lata wurde vorgenommen, um eine grössere Beweglichkeit zu erzielen. Der Operirte hat wieder völlig normale Function des Kniegelenkes bekommen und nie die geringsten Beschwerden gehabt. Derselbe war Droschkenkutscher und führte sein Gespann, leistete überhaupt seine Arbeit ganz wie vor dem Unfall. — In Figur 5 finden sich Zeichnungen von Sagittalschnitten der beiden Kniee. Man sieht am

rechten Knie (5b) die grosse, plumpe, völlig knöcherne Patella. Die Knorpelschicht ist unregelmässig dick. Der Knorpel zeigt auf der Gelenkfläche unregelmässige Furchen, wohl die Ueberbleibsel der früheren Bruchlinien. (Der Bruch war ein Schrägbruch, mit Fissuren und Abbröckelungen). Die Kniescheibe zeigte auf dem Querschnitt eine dicke compacte Knochenschicht an der Vorder-

Figur 5b.



Rechtes Knie, äussere Hälfte. Complicirte Patellafractur von 12 Jahren. Naht mit Silberdraht. (Pat. starb im März 1905 an Fractura baseos cranii.) Fall 61.

seite, sonst ein unregelmässiges Gebälk, während an der Kniescheibe des anderen Beines die an der Vorderseite im Bogen verlaufenden Zugbälkchen und die von der Knorpelfläche mehr senkrecht ausstrahlenden Druckbälkchen zum Theil zu erkennen sind, wie sie Joachimsthal zuerst genauer an Röntgenbildern von Fournirschnitten studirt hat (Archiv f. klinische Chirurgie, Bd. 67). Der obere Recessus des Gelenkes zeigt auf der rechten Seite Verwachsungen und Unregelmässigkeiten.

Die beiden anderen Fälle mit offenem Kniescheibenbruch kamen einen bzw. zwei Tage nach der Verletzung in's Krankenhaus. Der eine Patient (Fall 63) fieberte schon, man konnte sich nur auf die breite Drainage des Kniegelenkes beschränken. Der andere Kranke (Fall 62), der einen Tag nach dem Unfall ins Krankenhaus kam, wurde mit Silberdraht genäht. Es stellte sich leichte Eiterung ein.

Die Patienten wurden beide geheilt, jedoch wurde die Herstellung der Gelenkfunction nicht erreicht. In beiden Fällen besteht nur geringe Beweglichkeit im Kniegelenk und eine erhebliche Abmagerung des Quadriceps.

Fünf Mal wurde wegen Refractur, ein Mal wegen veralteter, ligamentös verheiliter Patellafractur operirt.

Bei 2 Refracturen, die 2 und 4 Monate nach der Fractur erfolgten, wurden durch die offene Naht mit Silberdraht normale Verhältnisse wieder hergestellt. Die übrigen Operationen hatten keinen günstigen Erfolg. Bei 2 Kranken, wo die Operation der letzte Ausweg war, erfolgte Eiterung, die bekanntlich bei diesen schwierigeren und länger dauernden Operationen und auf dem Boden theilweise atrophischen und schlecht ernährten Gewebes leichter als bei den frischen Fällen entsteht. Bei dem einen Patienten (Fall 66) wurden die Nähte entfernt. Die Fragmente heilten durch eine Bandbrücke zusammen. Nach 2 Jahren erfolgte die zweite Refractur, jetzt wurde die offene Naht mit Silberdraht unter Abmeisselung der Tuberositas tibiae mit leidlichem Erfolg ausgeführt. Bei der Nachuntersuchung zeigte sich die Kniescheibe als fest. Der Unterschenkel kann fast bis zum rechten Winkel gebeugt werden. Das Bein wird nicht völlig gerade gestreckt. Der Patient hat keine Abmagerung des Quadriceps, er arbeitet den ganzen Tag als Buchbinder. Bei dem anderen Patienten wurde das Knie ankylotisch. Dieser Patient (Fall 68), ein Klempner, und früher ein leidenschaftlicher Turner, sei als Beispiel von Anpassung erwähnt. Er hat es durch Uebung — wie er mit Stolz erzählt — so weit gebracht, dass er seinem Gewerbe wie früher nachgeht und dass er denselben Lohn wie früher verdient. Das steife, aber kräftige Bein hindert ihn nicht, den ganzen Tag auf den Dächern umherzuklettern und seine Arbeit als Bauklempner wie jeder Andere zu verrichten.

Ich komme zu dem Schlusse, dass die unblutige Behandlung der subcutanen Patellarbrüche nur bei den Fällen anzurathen ist, bei denen nur eine geringe Diastase vorhanden ist und bei denen der Reservestreckapparat, die seitliche Fascie nicht mit zerrissen ist. Bei solchen Fällen kann man auch ohne directe Einwirkung auf die Fracturstücke gute Resultate mittelst Massage, Heftpflasterverbänden und rechtzeitigen passiven wie activen Bewegungen erreichen.

Für die Fälle von stärkerem Auseinanderweichen der Bruchenden und seitlichen Kapsel-Fascienrissen, ist aber die offene Naht dasjenige Verfahren, mit welchem man die besten Resultate erzielt. Dies Verfahren ist dringend anzurathen bei allen Verletzten, die körperliche Arbeit zu verrichten haben und demnach eine feste, widerstandsfähige Kniescheibe dringend brauchen. Wengleich es Fälle giebt, bei denen auch eine mit Diastase und ligamentöser Verbindung geheilte Kniescheibe functionstüchtig wurde, so sind doch diese Fälle sehr in der Minderheit. Das Idealziel der Behandlung wird immer die feste knöcherne Vereinigung sein. Diese erreicht man am sichersten mit der offenen Naht, weniger sicher mit der percutanen Naht.

Die Herstellung einer guten Function des Gelenkes hängt wesentlich vom fleissigen Gebrauche der Extremität ab, womit sehr viel mehr zu erzielen ist als mit Massagen und Geräthübungen u. s. w., die nur als Unterstützung und Einleitung des Gebrauches der Extremität am Platze sind. Wenn der Verletzte nicht mithilft, so sind diese Unterstützungsmittel allein wenig erfolgreich.

Am Schlusse der Arbeit ist es mir eine angenehme Pflicht, meinem hochverehrten Lehrer, Herrn Geheimrath Körte, für die vielfache Unterstützung bei der Arbeit meinen Dank auszusprechen.

Anhang.

Die Nachuntersuchung der Patienten, deren Krankheitsgeschichten im kurzen Auszug folgen, fand im März 1905 statt.

1. 24 mit Massage, Heftpflasterverbänden u. s. w. behandelte Fälle.

1. Aufnahme-No. 631/1890. A. H., 28 Jahre, Bauarbeiter. Rissfractur durch Fall hintenüber. Starker Hämarthros. Querbruch. Diastase $3\frac{1}{2}$ cm. — Behandlung: Massage. Konnte leidlich wieder gehen, als am 40. Tage beim Anziehen der Hose eine Refractur eintrat. Resultat schlecht. (S. No. 65!)

2. Aufnahme-No. 1326/1891. V. H., 45 Jahre, Arbeiter. Fall rückwärts von einer Leiter. — Schräger Abbruch eines kleinen unteren Fragmentes. Geringe Diastase. — Freies sicheres Treppensteigen nach 9 Monaten. 1896 Infractur der anderen, der linken Patella, die $\frac{1}{4}$ Jahr mit Massage behandelt wurde. Befund nach 14 (9) Jahren: Beide Kniescheiben fest. Beugung wenig beschränkt. Treppensteigen gut. Erhält 25 pCt. Rente. Resultat gut.

3. Aufnahme-No. 1831/1891. F. F., 59 Jahre, Kaufmann, sehr fett; Arteriosklerose. Ausgleiten und Fall auf den Rücken. — Mässiger Gelenkerguss. Querbruch in der Mitte. Diastase 2 cm. — Nach 71 Tagen mit 1 cm breiter ligamentöser Verbindung der Bruchstücke entlassen. Fragmente rückten allmählig weiter auseinander. Nach 5 Monaten Refractur und gleichzeitige Rissfractur der anderen Patella. Resultat schlecht. (Siehe No. 26!)

4. Aufnahme-No. 559/1892. G. W., 19 Jahre, Maurer. Fall vom Baugerüst auf einen Schutthaufen. — Armluxation. Sternbruch. Starker Gelenkerguss. — Treppensteigen nach 10 Monaten (?). Jetziger Befund, nach 13 Jahren: Ein grosses, höckeriges, unteres Fragment und ein kleines hochsitzendes Bruchstück. Kleinfingerbreite, schrägliegende, ligamentöse Verbindung, die bei Beugung um 2 cm gedehnt wird. Treppensteigen leidlich gut. Verrichtet leichte Bauarbeit. 25 pCt. Rente. Resultat mässig.

5. Aufnahme-No. 2708/1892. P. G., 42 Jahre, Kaufmann. Fall auf die Bordschwelle. — Mässiger Hämarthros. Querbruch in der Mitte. Diastase etwa 2 cm. — Mit fester Patella, die eine seichte quere Rille zeigte, nach 64 Tagen entlassen. Bald nach der Entlassung sicheres Gehen. Nach 2 Jahren an Phthisis pulmonum gestorben. Resultat gut.

6. Aufnahme-No. 1856/1893. A. Th., 36 Jahre, Brunnenmacher. Fall auf einen Pflasterstein. — Starke Gelenkschwellung. Querbruch. Diastase $1\frac{1}{2}$ cm. — Bei der Entlassung am 44. Tage waren die Bruchstücke fest vereinigt. Unterschenkel konnte um 30° gebeugt werden. Treppensteigen schlecht. (Patient ist 1899 gestorben.)

7. Aufnahme-No. 1983/1893. B. F., 42 Jahre, Secretär. Zusammenknicken und Fall auf das Strassenpflaster. — Starker Hämarthros. Communitivfractur. Abstand eines kleinen unteren Fragmentes 1 cm. — Freies Treppensteigen hat F. nicht wieder gelernt. Nach 5 Jahren Refractur, die

ebenfalls mit Massage behandelt wurde. Jetziger Befund, nach 12 (bez. 7) Jahren: Kleines unteres Fragment gegen das obere stark verschieblich. Diastase 3 cm, bei Beugung 6 cm. Starke Abmagerung des Quadriceps. Kraftlose Streckung des Unterschenkels. Beugung nicht beschränkt. Treppensteigen sehr schlecht. Geht auf der Strasse mit zwei Stöcken. Resultat schlecht.

8. Aufnahme-No. 3500/1893. G. R., 40 Jahre, Kohlenhändler. Rücklings von einer Treppe gestürzt. — Mässiger Bluterguss ins Gelenk. Querbruch in der Mitte. Abstand der Fragmente 2 cm. — R. war besonders eifrig bei Uebungen u. s. w. Nach 12 Monaten freies Treppensteigen. Nach 2 Jahren konnte R. wieder Kohlensäcke ohne Beschwerden tragen. Befund nach 12 Jahren: Aeussere Conturen wie die des anderen Knies. In der Mitte der Kniescheibe eine fingerbreite, sehr straffe Bandbrücke. Fragmente noch etwas gegeneinander verschieblich. Treppensteigen, auf den Stuhl steigen u. s. w. völlig sicher und gewandt. Resultat sehr gut.

9. Aufnahme-No. 1491/1894. E. P., 42 Jahre, Buchbinder. Fall beim Absteigen von der Pferdebahn. P. konnte noch gut bis zum Bürgersteig gehen. Beim Hinauftreten auf die Bordschwelle knickte P. mit dem Beine, auf dessen Knie er eben aufgeschlagen war, zusammen und blieb hülflos liegen. — Starker Erguss. Querbruch. Diastase 5 cm. — Freies Treppensteigen erlernte P. nicht wieder. Nach 2 Jahren Refractur. (Siehe No. 66!) Resultat schlecht.

10. Aufnahme-No. 2775/1895. A. W., 60 Jahre, Drechsler. Ausgleiten und Fall auf dem Fahrdamm. — Querer Abbruch des unteren Drittels. Diastase $1\frac{1}{2}$ cm. — Nach 40 Tagen mit 1 cm breiter, leidlich fester ligamentöser Verbindung entlassen. Knickte später sehr häufig um. Befund nach 10 Jahren: Kleines unteres Fragment mit dem Lig. patellae am Unterschenkel fixirt. Fingerbreit davon entfernt das grosse obere, sehr plumpe Fragment. Diastase bei gebeugtem Knie 3 Querfingerbreit. Oberschenkel etwas abgemagert. Treppensteigen, das W. angeblich 18 Monate nach der Verletzung wieder erlernte, führt er seinem Alter entsprechend gut aus. Resultat gut.

11. Aufnahme-No. 199/1896. A. J., 37 Jahre, Arbeiterin. Myxoedem. Alter Unterschenkelbruch links. Rissfractur rechts. — Querbruch. Diastase 3 cm. — Bei der Entlassung nach 50 Tagen Diastase noch 1 cm breit. Nach 15 Wochen Refractur. Resultat schlecht. (Siehe No. 69!)

12. Aufnahme-No. 2708/1898. H. St., 38 Jahre, Kellner. Fall von der Leiter. — Starker Haemarthros. Abbruch des oberen Drittels der Patella. Diastase gering. — Nach 12 Monaten freies Treppensteigen und Wiederaufnahme der Arbeit. Befund nach 7 Jahren: Kniescheibe fest. Keine Quadriceps-Atrophie. Treppensteigen gut und sicher. Resultat sehr gut.

13. Aufnahme-No. 1985/1899. B. W., 39 Jahre, Schiffer. W. glitt auf einem Kahne aus und fiel rücklings. — Abbruch des unteren Viertels der Patella. Diastase 3 Querfinger breit. — Befund nach 6 Jahren: Diastase besteht noch. Oberschenkel magerer. Kein sicheres Treppensteigen. W. erhält 50 pCt. Rente, thut angeblich leichten Stalldienst. Resultat schlecht.

14. Aufnahme-No. 1398/1899. E. R., 60 Jahre, Tischler. Fall auf

Pflastersteine. — Querbruch etwas unterhalb der Mitte. Diastase querfingerbreit. — Nach 6 Monaten wieder freies Treppensteigen. Jetziger Befund: Fragmente fest vereinigt. 2 cm breite Rinne auf der Vorderseite der Knie-scheibe. Beugung im Knie um 120°. Geringe Atrophie des Quadricepsmuskels. Treppensteigen gut. Resultat gut.

15. Aufnahme-No. 1494/1889. H. N., 58 Jahre, Arbeiter. Ausgleiten auf nassem Asphalt und Fall hintenüber. — Abriss eines kleinen oberen Stückes der Patella. Diastase 2 Querfinger breit. — Nach 40 Tagen Entlassung: Fragmente waren leidlich fest; der Gang gut. N. ist verstorben, Näheres war nicht über ihn zu erfahren.

16. Aufnahme-No. 2428/1899. H. D., 46 Jahre. Fall auf ein Eisenstück. — Starker Bluterguss. Schrägbruch. Diastase gering. — Nach 1 Jahre wieder freies Treppensteigen. Befund nach 6 Jahren: Patella sehr dick und fest. Gute Beweglichkeit. D. arbeitet als Steinsetzer. Seit einiger Zeit erhält D. keine Unfallrente mehr. Resultat sehr gut.

17. Aufnahme-No. 1489/1899. A. Sch., 54 Jahre. Sch. fiel beim Reinmachen mit der Leiter um. — Hautschunden. Mässiger Bluterguss. Patella in zwei Stücke zersprengt. Diastase 3 Querfingerbreit. — Bei der Entlassung nach 36 Tagen waren die Fragmente ziemlich fest, sie zogen sich später allmählig wieder auseinander. Befund nach 6 Jahren: Grosses unteres Fragment. Weite Diastase. Atrophie des Quadriceps. Kraftlose Streckung des Unterschenkels. Hinkender, unsicherer Gang. Die Frau steht den ganzen Tag am Waschfass. Resultat schlecht.

18. Aufnahme-No. 1773/1899. F. B., 63 Jahre, Näherin. Fall auf der Strasse. — Starke Knieschwellung. Sternbruch; Hauptbruchlinie läuft quer, hier ist die Diastase 2 Querfinger breit. — Nach der Entlassung zogen sich die Bruchstücke, die ziemlich nahe gebracht waren, wieder langsam auseinander. Befund nach 6 Jahren: Zwischen die Fragmente kann man einen Finger legen. Wenn die Frau den Unterschenkel erheben will und sich hierbei der Quadriceps contrahirt, so rückt das obere Fragment um mehrere Centimeter nach oben. Bei Beugung beträgt die Diastase 6 $\frac{1}{2}$ cm. Hinkender, unsicherer Gang. Resultat schlecht.

19. Aufnahme-No. 2382/1900. M. B., 21 Jahre, Dienstmädchen. Hinaufstolpern auf der Treppe. — Eine bogenförmige Bruchlinie trennt das untere Drittel der Patella ab. Diastase gering. — Treppensteigen erlernte die Pat. erst nach einem Jahre wieder. Jetziger Befund: Patella fest mit seichter Rille. Normale Function des Kniegelenkes. Resultat sehr gut.

20. Aufnahme-No. 3775/1900. A. M., 39 Jahre, Kutscher. Pat. fiel mit einer Leiter um. — Infractio patellae, durch Röntgenbild festgestellt. — Treppensteigen nach 5 Monaten. Im 2. Jahre noch 10 pCt. Rente. Jetzt, wo am Knie nichts Besonderes mehr nachzuweisen ist, erhält M. keine Rente mehr. Resultat sehr gut.

21. Aufnahme-No. 3527/1900. B. F., 76 Jahre, Eisenbahnbeamter. Stolpern und Fall auf den Fussboden. — Sugillationen. Querbruch etwas unterhalb der Mitte. — Frühere Sicherheit beim Treppensteigen wurde nach

5 Monaten wieder erreicht. Befund nach 5 Jahren: Patella fest. Keinerlei gut Beschwerden. Resultat sehr gut.

22. Aufnahme-No. 403/1902. E. D., 66 Jahre, pensionirter Beamter. D. rutschte auf der Strasse aus. Er fiel nach hinten und fühlte im Knie ein Band zerreißen. — Querter Abbruch eines kleinen unteren Fragmentes. Diastase gering. — Sicheres Treppensteigen nach 4 Monaten. Befund nach drei Jahren: Patella plump, fest. Auf den Stuhl steigen und heruntersteigen wird ausgeführt. Resultat sehr gut.

23. Aufnahme-No. 3641/1903. A. G., 41 Jahre alt, Kutscher. Sturz aufs Strassenpflaster. — Geringer Erguss. Infractio patellae (Röntgenbild). — Freies Treppensteigen nach 4—5 Monaten. Nach 2 Jahren findet sich eine feste Patella. Geringe Atrophie der Wade. G. erhält noch 10 pCt. Rente. Resultat gut.

24. Aufnahme-No. 4052/1903. P. K., 48 Jahre alt. Fall auf dem Fahrdamm. — Querbruch in der Mitte der Kniescheibe. Starker Bluterguss ins Gelenk. — Jetziger Befund: Patella fest. Beugung etwas beschränkt. Treppensteigen schlecht. Resultat mässig.

2. 11 mit peroutaner Naht behandelte Patellafracturen.

25. Aufnahme-No. 1904/1891. R. M., 44 Jahre, Kolporteur. Patient stolperte die Treppe hinauf. — Starker Bluterguss. Beträchtliche Diastase. — Punctio genu. Subcutane Sehnennaht der Quadricepssehne und des Lig. patellae (Volkman). Bei der Entlassung nach 96 Tagen bestand eine 1 cm breite ligamentöse Verbindung. Die Bruchstücke sollen allmählig weiter auseinander gewichen sein. Pat. wurde ausserhalb noch mehrere Male operirt. Freies Treppensteigen wurde nicht wieder erlernt. Befund nach 14 Jahren: Patella stark verunstaltet. Fragmente sitzen schräg übereinander, sind festvereinigt. Beugung um 100°. Atrophie des ganzen Beines. Treppensteigen kann der Hospitalit nur sehr unsicher. Resultat schlecht.

26a und b. Aufnahme-No. 1137/1891. F. F., 59 Jahre, Kaufmann. (Siehe No. 3!) Erhebliche Blutergüsse. Refractur der linken Patella. Diastase 3 Querfinger breit. Quere Rissfractur der rechten Patella. Diastase noch grösser. — Beiderseits subcutane Sehnennaht nach Volkman.

Bei einer Untersuchung nach $1\frac{1}{2}$ Jahren fand sich links eine $1\frac{1}{2}$ cm breite Diastase, rechts eine straffe fibröse Bandbrücke der Fragmente. Beugung beiderseits beschränkt. Pat. geht mit Stock. Er bezeichnet das linke Bein als das bessere. Treppensteigen mühsam. (1893 starb Pat.) Resultat mässig.¹⁾

27. Aufnahme-No. 2979/1892. F. K., 37 Jahre, Secretär. Rutschte auf schlüpfrigem Boden aus, drohte nach hinten überzufallen. — Querbruch etwas unterhalb der Mitte. Diastase daumenbreit. — Punctio genu. Naht nach Volkman. — Freies sicheres Treppensteigen wurde nicht wieder erreicht. Nach 6 Jahren liess sich noch ein $\frac{3}{4}$ cm breiter Spalt der Patella nachweisen. Beugung im Knie nur um 30°. Atrophie des Quadriceps. Resultat schlecht.

¹⁾ Dies ist der von Herrn Thiem S. 743 erwähnte Fall. Die rechte Kniescheibe war nicht „knöchern“, sondern mit straffer Bandverbindung geheilt.

28. Aufnahme-No. 613/1898. F. P., 47 Jahre, Arbeiter. Fall vom Wagen. — Beträchtliche Hautabschürfungen. Schräger Bruch im unteren Drittel. Diastase 4 cm — Punctio genu. Naht nach Volkmann. — Nach 12 Monaten konnte P. wieder frei Treppen steigen. — Befund nach 12 Jahren: Kniescheibe fest. Beugung etwas beschränkt. Treppensteigen gut. Resultat gut.

29. Aufnahme-No. 2295/1894. W. L., 50 Jahre, Tischler. Knickte beim Hinabsteigen der Treppe zusammen, fühlte hierbei ein Knaxen im Knie. — Querbruch. Diastase $3\frac{1}{2}$ cm. — Punction des Hämarthros. Percutane Naht nach Barker (circulär um die Patella in der Sagittalebene) mit Silberdraht. — Befund nach 10 Jahren: Bruchstücke noch verschieblich. Hinkender unsicherer Gang. Erhält noch 50 pCt. Rente. Resultat schlecht.

30. Aufnahme-No. 2830/1894. A. K., Tischler. Vor 16 Jahren Bruch derselben Kniescheibe (?). Erhielt einen Stoss gegen die Brust, wankte nach hinten über, fühlte ein Krachen im Knie und brach zusammen. — Mässige querverlaufende Diastase. — Kniepunction. Naht nach Barker. — Nach 1 Jahre Refractur. Silberdraht mit zerrissen. (Siehe No. 67!) Resultat schlecht.

31. Aufnahme-No. 1790/1897. A. K., 53 Jahre, Handschuhmacher. Ausgleiten, Fall hintenüber. — Querbruch auf der Grenze des unteren Drittels, unteres Fragment etwas aufgekippt. — Percutane Naht nach Heusner (circulär um die Peripherie der Patella) mit Silberdraht. — Nach 9 Monaten wieder freies, sicheres Treppensteigen. — Befund nach $7\frac{1}{2}$ Jahren: Patella fest. An der Peripherie mehrere Höcker. Völlig normale Functionen des Kniegelenkes. Resultat sehr gut.

32. Aufnahme-No. 3537/1896. O. P., 21 Jahre, Hausdiener. Fiel seitlich hin, nicht auf die Kniescheibe. — Rechts: 3 Jahre alter Patellarbruch, der mit Verbänden ausserhalb behandelt wurde. Diastase 10 cm. Links: frischer, querer Rissbruch. — Diastase 2 cm. — Kniepunction. Subcutane Naht nach Heusner. — Freies Treppensteigen nach 5 Monaten. Befund nach 9 Jahren: Rechts kleine atrophische Fragmente. Diastase 10 bis 15 cm. Völlige Atrophie des Quadriceps. Linke Patella fest. Bein sehr kräftig. Völlig normale Function. P. kann den rechten Unterschenkel durch Schleuderbewegung so geschickt nach vorn bringen, dass er Treppensteigen, ohne sich anzufassen, gut ausführt. Resultat sehr gut (bezüglich der genähten Patella.)

33. Aufnahme-No. 4352/1896. A. J., 41 Jahre, Kutscher. Fall vom Wagen. — Geringer Bluterguss. Geringe Diastase. — Naht nach Barker. — Freies Treppensteigen nach 1—2 Jahren. — Befund nach 9 Jahren: Patella Biskuitform. Straffe 2—3 cm breite Bandbrücke. Beugung ergiebig. Quadriceps mager. Treppensteigen leidlich gut. 30 pCt. Rente. Resultat mässig.

34. Aufnahme-No. 4071/1898. H. B., 19 Jahre, Maler. Fall von einem 2 m hohen Gitter. — Starker Erguss im Gelenk. Querbruch. Diastase 2 cm. — Ablassen des Blutergusses. Naht nach Barker. — Nach etwa 2 Jahren bestand keine Functionsstörung mehr. Nur geringe Schmerzen vom Draht,

der nach der Röntgenaufnahme an der Hautseite zerrissen ist. Entfernung des Drahtes. Patella völlig fest. (Pat. ist am 9. 4. 04 gestorben.) Resultat sehr gut(?)

35. Aufnahme-No. 1322/1899. E. O., 23 Jahre, Maurer. Fall auf das Strassenpflaster. — Starke Knieschwellung. Querbruch und Fissuren. — Kniepunction. Naht nach Barker. — Freies Treppensteigen nach etwa 7 Monaten (?). Jetziger Befund: Grosses, halbmondförmiges unteres Fragment, kleines, knolliges oberes Fragment. Kleiner Spalt. Knie kann nicht ganz durchgedrückt werden, Beugung um 90°. Treppensteigen etwas unsicher. Stechen im Knie beim Niederknien (Draht). Arbeitet mit Unterbrechungen auf dem Bau. Resultat mässig.

3. 25 frische, mit offener Naht behandelte Fälle.

36. Aufnahme-No. 3788/1895. F. K., 36 Jahre, Maurer. Fall auf der Strasse. — Starker HämARTHROS. Sternbruch. Hauptbruchlinie geht quer. — Offene Naht mit zwei Silberdrähten. — Hat später keinerlei Beschwerden gehabt. Arbeitete wieder als Maurer. (Starb nach 4 Jahren an Erysipelas). Resultat sehr gut.

37. Aufnahme-No. 1676/1896. J. M., 57 Jahre, Former. Fall auf die Bordschwelle. — Hautschunden. HämARTHROS mässig. Diastase 3 cm bei einem Schrägbruch, dazu Infraktionen. — Offene Naht mit Silberdrähten. — Nach 37 Tagen mit fester Kniescheibe und gutem Gehvermögen entlassen. Gestorben 1900. Näheres nicht zu erfahren.

38. Aufnahme-No. 3344/1897. A. Th., 47 Jahre, Lackirer. Fall aufs Knie. — Starker Erguss im Gelenk. Sternbruch. — Offene Naht mit sehr starkem Catgut. — Nach 5 Monaten sicheres Treppensteigen. Befund nach 7 Jahren: Patella plump, fest. Beugung um Weniges beschränkt. Steigt auf den Stuhl sicher hinauf und wieder herunter. Arbeitet als Baumaler, muss ständig auf Leitern arbeiten. Resultat sehr gut.

39. Aufnahme-No. 2670/1899. M. K., 30 Jahre, Schaffner. Hufschlag gegen die Kniescheibe. — Hautabschürfungen. Geringer Bluterguss. Querbruch und Fissuren. — Offene Naht durch zwei starke, sich kreuzende Catgutfäden. — Befund nach 6 Jahren: Patella fest. Streckung des Unterschenkels kräftig. Beugung um 115°. Treppensteigen und Stuhlsteigen gut. „Unterschenkel mager, mit Varicen und Ulcera (hierfür erhält K. 50 pCt. Rente). Resultat gut.

40. Aufnahme-No. 3908/1899. F. H., 38 Jahre. Fall auf einen Stein. — Querbruch. Diastase 2 cm. — Offene Naht mit 3 Silberdrähten. — Freies Treppensteigen nach 8 Monaten. Befund nach 6 Jahren: Kniescheibe fest. Beugung um 100°. Quadriceps sehr kräftig. Will angeblich noch Beschwerden haben. Klagt mit Versicherungsgesellschaften u. s. w. Resultat gut.

41. Aufnahme-No. 4582/1899. F. N., 35 Jahre, Packer. Fall aufs Steinpflaster. — Sugillationen. Grosses unteres Fragment mit Fissuren und Abbröckelungen. — Nach 4½ Monaten konnte N. wieder sicher Treppen steigen. Befund nach 6 Jahren: Patella plump, höckerig, fest. Beugung im Knie

etwas beschränkt, sonst völlig normale Function des Kniegelenkes. Resultat sehr gut.

42. Aufnahme-No. 10/1900. O. Sch., 28 Jahre, Kutscher. Hufschlag gegen die Kniescheibe. — Hautabschürfungen. Mässiger Gelenkerguss. Abtrennung des oberen Drittels der Patella. — Sch. hat bald nach der Entlassung wieder gearbeitet und konnte nach 3—4 Monaten ohne Beschwerden wieder schwere Säcke die Treppen hinauftragen. Befund nach 5 Jahren: Patella fest. Völlig normaler Befund des Knies. (Lungenphthise:) Resultat sehr gut.

43. Aufnahme-No. 727/1900. F. L., 37 Jahre, Portier. Rissfractur durch Fall rückwärts. — Starker Hämarthros. Querbruch unterhalb der Mitte. Oberes Fragment trägt noch Längsbruch. — Nach $4\frac{1}{2}$ Jahren: Patella fest, sehr breit und plump. Oberschenkel scheinbar etwas schwächer. Treppensteigen, das L. $4\frac{1}{2}$ Monate nach dem Unfall wieder gut konnte, wird sicher ausgeführt. Resultat sehr gut.

44. Aufnahme-No. 1908/1900. Fr. K., 38 Jahre, Kutschersfrau. Fall vom Heuboden. — Querbruch. Diastase 2 cm. Befund nach $4\frac{1}{2}$ Jahren: Patella fest. Völlig normale Gelenkfunction. Resultat sehr gut.

45. Aufnahme-No. 4371/1900. A. W., 41 Jahre, Schlosser. Fall von der Leiter aufs Steinpflaster. — Quetschwunden der Haut. Starker Hämarthros. Querbruch. Kleines unteres Fragment. Diastase 3 cm. — Nach 4 Monaten wieder sicheres Treppensteigen. Nach $4\frac{1}{2}$ Jahren findet sich eine völlig feste Kniescheibe. W. arbeitet als Schlosser ohne Beschwerden. Resultat sehr gut.

46 a und b. Aufnahme-No. 2550/1900. Frau F. Sch., 29 Jahre. Rutschte Nachts auf einer überschnittenen Eisfläche plötzlich aus, wankte nach hinten, suchte sich zu halten, verspürte ein Knacken in beiden Knien und fiel hin. — Mässige Ergüsse. Diastase der beiden Querbrüche 2 cm. — Nach 4 Monaten freies Treppensteigen. Befund nach 4 Jahren: Beide Kniescheiben fest, die linke ist etwas höckerig. Auf den Stuhl Steigen und Herabsteigen wird sicher und gewandt ausgeführt. Resultate sehr gut.

47. Aufnahme-No. 5063/1900. D. H., 53 Jahre, Portier. Ein schwerer Heuballen schlug auf das rechte Knie und Pat. fiel hin. — Beträchtlicher Hämarthros. Querbruch, kleines unteres Fragment. Starke Diastase. — Bei der Entlassung nach 41 Tagen war die Patella fest. Das Knie konnte um 90° bewegt werden. Der Gang war gut. Aufenthalt des Pat. war nicht zu ermitteln.

48. Aufnahme-No. 882/1901. W. S., 56 Jahre, Tischler. Beim Absteigen vom Omnibus Fall auf das Knie. — Ziemlich starker Gelenkerguss. Querbruch etwas unterhalb der Mitte. Diastase 2 cm. — Nach 5 Monaten freies Treppensteigen, nach 1 Jahre machte S. wieder die grössten Fusstouren. Befund nach $3\frac{1}{2}$ Jahren: Patella fest, 10 cm hoch, 8 cm breit. Ganz geringe Beugungsbeschränkung. Sonst normale Function. Resultat sehr gut.

49. Aufnahme-No. 3163/1901. A. G., 39 Jahre, Maler. Fall rückwärts auf einer Kellertreppe. — Querbruch zwischen oberem und mittlerem Drittel.

Diastase 1 cm. — Treppensteigen nach $4\frac{1}{2}$ Monaten wieder erlernt. Befund nach $3\frac{1}{2}$ Jahren: Patella fest, wenig vergrössert. Beugung kaum beschränkt. Arbeitet als Handlanger in einem Malergeschäft und erhält 10 pCt. Rente. Resultat gut.

50. Aufnahme-No. 44/1902. P. S., 27 Jahre, Kutscher. Fall auf der Strasse. — Starker Bluterguss im Gelenk. Querbruch etwas unterhalb der Mitte. Diastase querfingerbreit. Alter Oberschenkelbruch der anderen Seite mit Beinverkürzung. — Befund nach 3 Jahren: Unregelmässige Patella völlig fest. Function des Knies völlig normal. Resultat sehr gut.

51. Aufnahme-No. 264/1902. P. Sch., 49 Jahre. Fall auf der Strasse in Folge Ohnmacht. — Starker Bluterguss. Kleines unteres Fragment. Diastase 2—3 Querfinger breit. — Treppensteigen nach 4 Monaten. Befund nach $2\frac{1}{2}$ Jahren: Patella fest, eckig. Oberschenkel um Weniges magerer. Normale Gelenkfunction. Resultat sehr gut.

52. Aufnahme-No. 462/1902. P. F., 47 Jahre, Klempner. Fall hintenüber beim Hinabsteigen der Treppe. — Querbruch in der Mitte. Fissuren. Breiter Spalt. — Sicheres Treppensteigen nach 3 Monaten. Befund nach $2\frac{1}{2}$ Jahren: Patella fest, wenig höher als wie vordem. Pat. arbeitet seit dem 4. Monat nach der Verletzung ohné Beschwerden als Bauklempner auf den Dächern. Resultat sehr gut.

53. Aufnahme-No. 5535/1902, W. Sch., 22 Jahre, Schuster. Sch. wurde beim Ringkampf hingeworfen. — Starker Hämarthros. Querbruch. Diastase 2 cm. — Freies Treppensteigen nach 8 Monaten. Befund nach reichlich 2 Jahren: Kniescheibe fest. Geringe Beschwerden beim Beklopfen der Stiefel. Oberschenkel etwas magerer als auf der anderen Seite. Normale Kniegelenkfunction. Resultat gut.

54. Aufnahme-No. 1340/1903. H. G., 29 Jahre, Gürtler. Bruch beim Turnen, als er eine kräftige Ausfallbewegung machte, zusammen. — Querbruch. Kleines unteres Fragment. — Freies Treppensteigen nach 4 Monaten. G. hat nach 5 Monaten wieder in seinem Verein geturnt. Befund nach 2 Jahren: Patella fest. Beugung des Knies ganz gering behindert. Quadriceps sehr kräftig. Resultat sehr gut.

55. Aufnahme-No. 3176/1903. Frau J. W., 34 Jahre. Fall von einer Leiter. — Mässiger Erguss. Querbruch. Unteres Fragment klein. — Freies Treppensteigen nach 4 Monaten. Nach 4 Jahren fand sich eine feste Patella und eine normale Kniegelenkfunction. Resultat sehr gut.

56. Aufnahme-No. 1445/1905. F. H., 57 Jahre, Geschäftsführer. Fall beim Aufsteigen auf die Strassenbahn. — Hautabschürfungen. Querbruch der Mitte. Diastase 2 cm. — Nach 6 Monaten freies Treppensteigen. Befund nach 1 Jahr: Patella fest. Beugung im Knie um 120° . Auf den Stuhl Steigen etwas unsicher. Geringe Quadriceps-Atrophie. Resultat gut.

57. Aufnahme-No. 362/1904. M. B., 37 Jahre, Schneiderin. Fiel mit einer Leiter um. — Querbruch der Mitte. Diastase 2 cm. — Nach 6 Mon. freies Treppensteigen. Befund nach 1 Jahr: Patella fest. Beugung im Kniegelenk um 110° . Geringe Quadriceps-Atrophie. Treppensteigen sicher. Resultat gut.

Resultate blutiger und unblutiger Behandlung von Patellafracturen. 781

58. Aufnahme-No. 1015/1904. A. B., 31 Jahre, Schneiderin. Verspürte beim Laufen plötzlich einen heftigen Schmerz im linken Knie, fiel hin und konnte sich nicht wieder erheben. — Luxation der Patella nach aussen und Fractur in frontaler Ebene. — Siehe Deutsche medicinische Wochenschrift 1905, No. 25! — Resultat sehr gut.

59. Aufnahme-No. 3497/1904. A. P., 40 Jahre, Tischler. Ein Meter hoher Absprung. — Querbruch der Mitte. Diastase 1 cm. — Nach 34 Tagen mit fester Patella und gutem Gehvermögen entlassen. Jetzt, zur Zeit der Rentenfestsetzung, sollen plötzlich Beschwerden aufgetreten sein. Resultat sehr gut.

60. Aufnahme-No. 4671/1905. H. G., 25 Jahre, Arbeiter. Bei der Arbeit Fall auf das Knie. — Starker Hämarthros. Querbruch etwas unterhalb der Mitte. Diastase 3 cm. — Nach 32 Tagen mit fester Kniescheibe, guter Gelenkfunction entlassen. Jetzt schwebt die Frage der Rentenfestsetzung. Resultat sehr gut.

4. 4 complicirte Patellarfracturen.

61. Aufnahme-No. 2276/1893. K. Sch., 33 Jahre, Kutscher. Fall auf das Strassenpflaster. — Wunde an der Vorderseite des Knies. Schrägbruch, mehrere Fissuren, Abbröckelungen. Diastase 3 cm. — Naht mit Silberdraht. Gelenk an der Aussenseite drainirt. Fieberloser Verlauf. Nach Verheilung der Patella Entfernung eines Sequesters und des Silberdrahtes. — Nach 6 Monaten freies sicheres Treppensteigen. Sch. hat sein Bein brauchen können wie vor dem Unfall. (Er starb 1905 an Fractura baseos cranii. Siehe auch Zeichnung 5.) Resultat sehr gut.

62. Aufnahme-No. 2531/1893. H. L., 28 Jahre, Kutscher. Hufschlag. — Tag nach der Verletzung eingeliefert. Starke Weichtheilsquetschung und Wunde. Querbruch und mehrere Längsbrüche. Diastase 3 cm. — Naht mit 2 Silberdrähten. Drainage. — Geringe Eiterung in der Folgezeit. Bei der Entlassung nach 76 Tagen war die Patella consolidirt. Beugung um 45°. Jetzt soll das Bein nach Angabe des Verwundeten noch etwas steif sein. Er soll 20 pCt. Rente erhalten. Resultat mässig (?).

63. Aufnahme-No. 2415/1894. F. F., 24 Jahre, Kutscher. Hufschlag. — 2 Tage nach der Verletzung eingeliefert. — Fieber. Tiefe Quetschwunde. Sternbruch. — Weite Eröffnung. Drainage des Gelenkes. — Entlassung nach 217 Tagen. — F. erhält jetzt noch 75 pCt. Rente. Knie fast ankylotisch. Starke Atrophie des Beines. Resultat schlecht.

64. Aufnahme-No. 3299/1900. M. Sch., 37 Jahre, Arbeiter. Hufschlag. — Quere Quetschwunde. Querbruch im unteren Drittel. Längsfissur. — Naht mit Silberdraht. — Fieberloser Verlauf. Nach 20 Tagen mit fester Patella entlassen. Nach 4½ Jahren: Patella fest. Quadriceps sehr kräftig. Beugung um 90°. Pat. giebt zu, dass er aus Furcht vor Schmerzen und weil er es als Kutscher nicht nöthig habe, mit dem Bein wenig geübt hat. Resultat gut.

5. 5 Refracturen und eine alte Patellarfractur.

65. Aufnahme-No. 631/1890. F. H., 28 Jahre, Arbeiter. — Der erste Bruch der Patella vor 40 Tagen. Siehe No. 1! — Mässiger Erguss. Diastase

jetzt 4 cm. — Excision von schwartigem Zwischengewebe. Offene Naht mit 3 Silberdrähten. — Freies Treppensteigen nach 14 Monaten. Befund nach 15 Jahren: Patella plump, fest. Beugung etwas beschränkt. Quadriceps sehr kräftig. H. ist Bauarbeiter, der auf Leitern schwere Lasten tragen muss. Resultat sehr gut.

66. Aufnahme-No. 2526/1894, 2788/1896. E. P., 42 Jahre, Buchbinder. Erster Bruch vor 4 Monaten. (Siehe No. 9.) Refractur erfolgte jetzt durch Fall hintenüber. — Querbruch. Diastase 3 cm. — Offene Naht mit 3 Silberdrähten, die wegen Eiterung und Fieber wieder entfernt wurden. Entlassung nach 138 Tagen mit einer $1\frac{1}{2}$ cm breiten, ligamentösen Verbindung der Bruchstücke. 2 Jahre später 2. Refractur. — Offene Naht mit 2 Silberdrähten und subperiostale Mobilisierung der Spina tibiae. Befund nach 9 Jahren: Patella fest, 10 cm hoch. Bein kann nicht völlig gestreckt und nicht ganz bis zum rechten Winkel gebeugt werden. Quadriceps wenig dünner. Treppensteigen unbeholfen. Resultat mässig.

67. Aufnahme-No. 3689/1896. M. K., 52 Jahre, Tischler. Erste Fractur vor einem Jahre, damals Naht nach Barker. (Siehe No. 30). — Starke Schwellung. Diastase $1\frac{1}{2}$ cm. — Offene Naht mit Silberdraht nach Anfrischung der Fragmente. K. ist nach 39 Tagen mit fester Patella und geringer Beugefähigkeit im Kniegelenk entlassen worden. K. starb bald an Herzleiden. Das Bein soll nach Angabe der Frau immer etwas steif geblieben sein. Resultat mässig.

68. Aufnahme-No. 1565/1896. L. F., 54 Jahre, Klempner. Refractur. Erster Bruch vor 5 Monaten, der ausserhalb mit Massage behandelt wurde. — Mässiger Hämarthros. Patella quer durchgebrochen. Diastase 5—6 cm. — Offene Naht. Anfrischung der Bruchstücke. Tenotomie des Quadriceps. — Fieber. Eiterung. F. wurde nach 246 Tagen mit ankylotischem Knie entlassen. Befund nach 9 Jahren: Unterschenkel in Streckstellung ankylotisch. Bein kräftig. Patella atrophisch, noch etwas verschieblich. Durch Uebung hat F. es dahin gebracht, dass er täglich die schwierigsten Klempnerarbeiten auf den Dächern wie früher verrichtet. Resultat schlecht.

69. Aufnahme-No. 1201/1896. A. J., 35 Jahre, Arbeiterin. Refractur. Erste Fractur vor 4 Monaten (siehe No. 11!). — Geringer Erguss. Diastase daumenbreit. — Exstirpation des Zwischengewebes. Offene Naht mit Silberdraht. Nach 6 Monaten freies Treppensteigen. Befund nach 9 Jahren: Patella fest, klein. Völlig normale Function. Resultat sehr gut.

70. Aufnahme-No. 3940/1896. E. G., 47 Jahre, Wagenlackierer. Alter, mit ligamentöser Verbindung geheilter Patellarbruch. Bruch vor 4 Monaten, der ausserhalb mit Massage behandelt wurde. Diastase der Bruchstücke 5 cm. Gang sehr schlecht und unsicher. — Excision von Zwischengeweben. Tenotomie des Quadriceps. Abmeisselung der Spina tibiae. Naht mit 3 Silberdrähten. — Peroneusparese. Befund nach 9 Jahren: Patella fest, plump. Bein kann nicht völlig gestreckt und nicht ganz bis zum rechten Winkel gebeugt werden. Atrophie des Quadriceps. Geht hinkend. Keine Peroneuslähmung. Erhält 75 pCt. Rente. Resultat schlecht.

XXXVII.

Ueber Pharynxplastik ¹⁾.

Von

Professor Dr. Helferich,

Director der chirurgischen Klinik in Kiel.

M. H.! Wenn ich mir erlaube, Ihnen heute einen durch Operation geheilten Fall von Larynx- und Pharynxcarcinom vorzustellen, so darf ich mich wohl darauf beschränken, neben einer kurzen Mittheilung der betreffenden Krankengeschichte einige principiell wichtige Punkte hervorzuheben.

Ich darf daran erinnern, dass ich vor einer Reihe von Jahren die Gastrostomie als eine Hilfsoperation vor den Operationen am Pharynx und Oesophagus empfohlen habe (Deutsche Zeitschrift für Chirurgie, Bd. 55, S. 410). Obgleich dieser Vorschlag ziemlich zu gleicher Zeit und selbständig auch von dem Schweizer Collegen Dr. de Quervain gemacht wurde, scheint er mir doch nicht die gebührende Beachtung bei den Fachgenossen gefunden zu haben. Seitdem wir nach dem Vorgang von Witzel gelernt haben, die Gastrostomie mit Herstellung eines beliebig langen, in die eingefaltete oder partiell aufgeschnittene Magenwand eingebetteten Canales auszuführen, sind die technischen Schwierigkeiten bei und nach dieser Operation als gelöst zu betrachten. Neben dem eingelegten Gummirohr giebt es keinen Ausfluss von Magensaft etc., und man braucht schliesslich, wenn die Fistel überflüssig geworden ist, lediglich das Gummirohr zu entfernen, um einen spontanen Verschluss der Fistel zu erzielen. So haben wir in der vorläufigen Gastrostomie event. ein Mittel, heruntergekommene Kranke vor der Operation ihres Pharynxcarcinoms besser zu ernähren und zu kräf-

¹⁾ Vorgetragen mit Krankenvorstellung am 2. Sitzungstage des XXXIV. Congresses der Deutschen Gesellschaft für Chirurgie, 27. April 1905.

tigen, den Heilungsvorgang nach der Operation ungestört verlaufen und schliesslich nach definitiver Heilung durch Entfernung des Gummirohres die durch die Hilfsoperation geschaffene Veränderung von selbst wieder schwinden zu sehen.

Bei meinem Kranken, einem 47jährigen, im Ganzen ziemlich kräftigen Manne, welcher einen Theil des Transvaalkrieges mitgemacht hatte, dann aber entlassen war und nach Verlust seines Eigenthums in seine Heimath zurückgekehrt war, handelte es sich um einen grossen, die hintere und die rechte Seite des Kehlkopfes einnehmenden, die Stimmbänder verdeckenden Tumor, welcher auch nach der Pharynxseite zu hinübergewuchert war. Erst seit fünf Monaten hatte Pat., der früher stets gesund war, die ersten Krankheitsercheinungen: Druckgefühl im Halse, etwas näselnde Sprache; in letzter Zeit waren auch Schmerz und übelriechender Auswurf hinzugekommen, obgleich ärztlicherseits Pinselung mit Jodtinctur und Höllensteinlösung vorgenommen war. In der That warf Pat. sehr viel eitrig-blutigen Schleim von fötidem Charakter aus. An seiner rechten Halsseite fand sich vor dem Musc. sternocleidomastoideus eine etwa pflaumengrosse, etwas druckempfindliche Drüsen- geschwulst in der Höhe des Kehlkopfes; in der Umgebung derselben waren noch mehrere harte Drüsen fühlbar. Innere Organe ohne pathologischen Befund.

Als Voroperation in dem oben erwähnten Sinne wurde am 3. Oct. 1903 die Gastrostomie ausgeführt. Hierzu ist nichts Besonderes zu bemerken. Die Heilung der kleinen Wunde geschah ohne jeden Zwischenfall und die Ernährung konnte vom ersten Tage nach der Operation an reichlicher als vorher gestattet werden, so dass die Gewichtsabnahme und Entkräftung des Pat. aufhörte.

Ein zweiter principieller Punkt muss bei der Operation derartiger Fälle darin gefunden werden, dass die Operation unter allen Umständen ausgiebig und in gesunden Gewebsgrenzen vorgenommen werde. Sollte sich dies bei einem ernstlichen operativen Versuch als unausführbar herausstellen, so würde die Gastrostomie als eine definitiv nützliche Palliativoperation wirken müssen. In unserem Fall lagen die Verhältnisse glücklicher Weise nicht so ungünstig.

Am 23. October 1903 vollzog ich in combinirter Morphiumchloroformnarkose die Operation. Medianer Schnitt, fast in der ganzen Länge des Halses; an seinem unteren und oberen Ende Querschnitte nach beiden Seiten, so dass also thürflügelartig die Haut zurückpräparirt und das Operationsgebiet zugänglich gemacht wurde. Der Sternocleidomastoideus wird beiderseits frei präparirt, rechterseits kommt sogar noch eine Portion desselben mit zur Entfernung, während das bis hierher reichende, schon vorher erwähnte Drüsen- packet sorgfältig extirpirt wird. Von beiden Seiten her werden Kehlkopf und Oesophagus resp. unterer Pharynxtheil von der Wirbelsäule abgelöst; die Trachea wird dicht unterhalb des Kehlkopfes quer durchtrennt und im unteren Theil der Wunde median eingenäht. Ebenso wird sodann der Oesophagus

unterhalb der Tumorgegend durchtrennt und sein Stumpf nach der linken Seite zu provisorisch fixirt, während sein oberes Ende mitsammt dem Kehlkopf nach oben umgeschlagen und unter kräftigem, nach aufwärts gerichtetem Zug unter Mitnahme eines Stückes Pharynx dicht unterhalb des Zungenbeines durchschnitten wird. Um die Wunde vor ausfliessendem Mundsecret zu schützen, wird der stehen gebliebene Wundrand des Pharynx von vorn nach hinten fest vernäht. Sorgfältige Blutstillung. Oesophagus an der linken Seite definitiv durch Nähte befestigt und zwar so hoch wie möglich, jedoch ohne Spannung. Die übrige Wundhöhle wird lose tamponirt.

Der Wundverlauf war nach diesen Cautelen ein völlig ungestörter. Die beiden Oeffnungen von Trachea und Oesophagus verwachsen fest lippenförmig mit der Halshaut, die granulirende Wunde selbst kam zu vollem Verschluss, während die gesammte Ernährung durch die Magenfistel in bester Weise vor sich ging.

Wenn es bei der Operation maligner Tumoren heutzutage immer und überall unser Bestreben sein muss, in gesunden Grenzen zu operiren, weil ohne dieses an eine radicale Heilung mittelschwerer oder gar schwerer Fälle garnicht zu denken ist, so kann das, wie ich glaube, nicht besser und schärfer formulirt werden, als durch einen Satz, welchen ich seit vielen Jahren vertrete: Die Exstirpation des malignen Tumors muss ohne Rücksicht auf eine etwa nachfolgende Plastik vorgenommen werden. Es ist leicht gesagt, dass man diesem Satze getreu entsprechend verfare; aber ich habe doch schon öfter gefunden, dass Collegen diesen Satz als etwas Selbstverständliches anerkannten, jedoch bei einzelnen Aufgaben nicht ganz einwandfrei verfahren. Wer ein Carcinoma mammae operirt, kann vorher nicht bestimmen, wie er die Deckung des Defectes zu Stande bringen wird; wer an die Operation eines Lippencarcinoms mit Ausräumung der beiden Submaxillar- und Submentalregionen herangeht, darf keine vorgefasste Meinung hinsichtlich des Lippenersatzes haben. Wer ein Carcinom des Pylorus gründlich zu extirpiren beabsichtigt, darf nicht von vornherein die Kocher'sche oder irgend eine andere Methode hinsichtlich der Vereinigung von Magen und Duodeum auszuführen beabsichtigen. Die Hauptsache ist eben bei der gründlichen Exstirpation, dass der Operateur ohne jede Rücksicht, d. h. ohne einen bestimmten Plan an die Exstirpation des Kranken herangeht. Die Beseitigung des malignen Tumors ist eine Lebensfrage; die Plastik kommt meistens erst in zweiter Linie, sie kann in manchen Fällen sogar zu einem späteren Zeitpunkt vorgenommen werden. Diese letztere Thatsache habe

ich auch bei meinem hier vorgestellten Kranken zur Ausführung gebracht. Ich habe zunächst auf irgend eine Wiederherstellung der verlorenen Theile verzichtet. Kam es doch darauf an, zunächst in ausreichender Zeit zu beobachten, ob nicht im Bereich der Narbe, namentlich rechterseits, wo die Drüseninfection schon in erheblichem Grade vorhanden war, trotz ausgiebiger Operation ein Recidiv auftreten würde. Ein volles Jahr habe ich gewartet, und erst als nach dieser Zeit die Narbe einen guten, definitiven Charakter zeigte, als von Carcinombildung im Bereich der Narbe oder an einem anderen Theil des Halses (Drüsen) auch nicht eine Spur wahrzunehmen war, ging ich in verschiedenen kleineren Operationen an eine Wiedervereinigung des Oesophagus mit dem Pharynx.

In einer ersten Sitzung (am 8. October 1904) öffnete ich die quere Narbe oben am Halse in genügender Breite und vereinigte vorn an der Vorderseite die Pharynxschleimhaut mit der Haut der vorderen Halsgegend, an der hinteren Seite die Pharynxschleimhaut mit der die Wirbelsäule bedeckenden Narbe. Aeusserst lästig war hiernach das Herabfliessen des Speichels aus der Mund- und Rachenhöhle auf die Vorderfläche des Halses und es kam auch darauf an, eine Aspiration von Mundflüssigkeit in die nahe liegende, breit offene Trachealfistel zu verhindern. Von Herrn Dr. Baum wurde die Einführung eines Gummित्रichters in den Rachen versucht. Es musste jedoch wegen unüberwindlichen Brechreizes hiervon Abstand genommen werden. Nützlicher erwies sich ein Gummibehälter, welcher dem Pharynxloch von Aussen anlag. In der ersten Zeit nach dieser kleinen Operation war ausserdem flache Lagerung des Pat. mit tiefem Kopf- und erhöhtem Fussende des Bettes durchgeführt und genügend wirksam gewesen.

Um von der bekannten Dehnbarkeit und Verschiebbarkeit des Oesophagus Nutzen zu haben, machte ich am 16. December den Versuch, den Oesophagus mit etwas anliegender Halshaut frei zu präpariren und durch Dehnung so weit in die Höhe zu ziehen, dass wenigstens an der Hinterseite Oesophagus und Pharynxöffnung mit einander in Berührung gebracht wurden. Dies gelang jedoch nur theilweise. Obgleich die Speiseröhre so weit frei präparirt war, dass eine narbige Fixation nicht mehr bestand, erwies sich doch der wenn auch nur ganz geringe Zug als zu stark, um eine erwünschte Zusammenheilung zu ermöglichen. Die Theile trennten sich wieder voneinander und es blieb ein bald granulirender, später durch Ueberhäutung vernarbter, an der Hinterseite mindestens zweifingerbreiter Rand zwischen Pharynx und Oesophagus. So vollzog ich denn am 25. Januar 1905 eine Plastik in dem Sinne, durch einen zungenartigen, gestielten Hautlappen mit unterer Basis die seitliche und vordere Wand des fehlenden Oesophagusstückes zu bilden, während der hintere Theil durch die der Wirbelsäule aufliegende Narbe hergestellt war. Unter angemessener Anfrischung im Bereich der Narbe gelang es ohne grosse Mühe, den wohlgenährten Hautlappen so zu lagern, dass eine Art Röhre zu Stande kam,

welche durch die Hautseite des Lappens genügend mit Epithel versorgt war, während die wunde Fläche des Lappens durch Hinüberziehen seitlicher Theile der Halshaut die nöthige Bedeckung erhielt. Nur am Stiel des Lappens in nächster Nähe der Trachealöffnung blieb noch eine kleine Oeffnung, deren Verschluss nach Anheilung des Lappens für später in Aussicht genommen wurde. Die Wunde wurde durch feuchte Borcompressen bedeckt; durch angemessene Lagerung wurde für Entspannung der Halshaut von allen Seiten her gesorgt und wir hatten die Freude, eine ungestörte Wundheilung zu erleben. Auch in dieser Zeit wurde, wie schon bei den anderen Eingriffen vorher, die gesammte Ernährung durch die Magenfistel zu Stande gebracht. Einige Wochen später wurde an dem Stiel des Lappens der Hautrest noch wund gemacht und mit der gleichfalls frei präparirten Narbenseite des Halses vernäht. Hiernach haben wir lediglich von Zeit zu Zeit noch eine Bougirung des Oesophagus vorgenommen, um den neugebildeten Pharynx- resp. Oesophagustheil an die Passage von Speisen zu gewöhnen und vor narbiger Schrumpfung zu bewahren.

Heute sehen Sie nun den Pat. in voller Gesundheit. Er ist schon nach Hause entlassen und fungirt wieder als Wirth in seinem kleinen Gasthause „Transvaal“ in Schwartau bei Lübeck. Ausser einigen Narbenzügen am Halse sehen Sie die breite Oeffnung der Trachea, welche im Jugulum liegt, dem Pat. aber keine Beschwerden macht. Eine weitere Oeffnung oder Fistel besteht nicht. Pharynx und Oesophagus sind in voller, freier Verbindung und Pat. ist im Stande, eben so gut trockenes Brot zu essen und zu schlucken, als ein Wasserglas in raschem Zuge zu leeren (Demonstration).

Ich glaube, dass das Zuwarten in diesem Falle in verschiedener Hinsicht nützlich war. Auch bei anderen Gelegenheiten beeile ich mich zuweilen nicht mit der Plastik, sondern warte zunächst ruhig die Heilung der Exstirpationswunde ab. Von den hieraus resultirenden Vortheilen scheinen mir zwei besonders erwähnenswerth. Der eine ist schon erwähnt: wir führen das Princip gründlicher und wohl auch erfolgreicher durch, dass die Exstirpation maligner Gewächse mit etwa nachfolgender Plastik nicht direct verbunden werden müsse und ohne jede Rücksicht auf die Plastik vollzogen werden muss. Das zweite aber ist, dass man auf diese Art noch sehr schwere Fälle zu operiren und durch die Operation zu heilen vermag.

XXXVIII.

(Aus der Innsbrucker chirurgischen Klinik.)

Ueber Perubalsam als Mittel zur Wundbehandlung¹⁾.

Von

Professor Dr. H. Schloffer.

Wenn wir heute von den Erfolgen unserer Wundbehandlung und den Fortschritten sprechen, die wir auf diesem Gebiete verzeichnen, so sind es in erster Linie die von uns selbst gesetzten Operationswunden, die wir dabei im Auge haben. Bei diesen sind wir ja auch in der That im Allgemeinen zu ziemlich befriedigenden Heilerfolgen gelangt. Es sind aber diese Erfolge nicht so sehr oder nicht nur allein abhängig von der Wundbehandlung, sondern auch und sogar in erster Linie von jenen Maassnahmen, die wir bei der Schaffung solcher Wunden zur Verhinderung einer Infection derselben treffen. Wir haben erfahren, dass, wenn es gelingt, eine Infection der Wunde während der Vornahme der Operation zu vermeiden, damit die Hauptsache gethan ist; die Fernhaltung einer späteren Infection gelingt dann — einfache Fälle vorausgesetzt — in der Regel leicht.

In innigem Zusammenhange mit dieser Thatsache steht, dass wir bei den sogenannten accidentellen Wunden fast niemals in der Lage sind, das zu erwartende Heilungsergebnis von vorn herein mit Bestimmtheit vorausszusehen. Denn bei diesen Wunden wissen wir nicht, ob und in welchem Grade schon anlässlich der Verletzung oder nachher eine Infection gesetzt wurde, bezw. ob der

¹⁾ Vorgetragen am 1. Sitzungstage des XXXIV. Congresses der Deutschen Gesellschaft für Chirurgie, 26. April 1905.

Organismus mit der Menge eingebrachter, in solchen Fällen unvermeidlicher Infectionserreger fertig werden wird. Freilich haben wir auf der einen Seite die Erfahrung gewonnen, dass bei vielen accidentellen Wunden der Eintritt einer Wunderkrankung verhütet werden kann, wenn nur alle Manipulationen an derselben, welche eine nachträgliche Infection bedingen können, vermieden werden. Andererseits aber wissen wir, dass es eine Reihe von Verletzungen giebt, bei denen wir von vornherein mit grosser Wahrscheinlichkeit den Eintritt einer Wundinfection zu erwarten haben. Vor allem kommen dabei jene Wunden in Betracht, die nicht den Charakter scharfer Stich- oder Schnittwunden tragen, sondern bei denen durch stumpfe Gewalten Gewebsläsionen geschaffen wurden, die von mehr oder minder ausgedehnter Gewebsnekrose gefolgt sind. Die abgestorbenen Gewebspartien, denen die, normaler Weise dem Gewebe innewohnenden Resorptions- oder Abwehrvorrichtungen fehlen, stellen die Breschen dar, durch welche die Infectionserreger von der Wunde Besitz ergreifen.

Dass wir die in eine accidentelle Wunde eingedrungenen Entzündungserreger durch antiseptische Maassnahmen im Allgemeinen nicht abzutöden im Stande sind, unterliegt wohl keinem Zweifel; vielleicht lässt sich ganz kurze Zeit, wenige Stunden nach der Verletzung in dieser Hinsicht noch einiges erreichen, in einem, practischen Bedürfnissen entsprechenden Ausmaasse aber nicht. Wir sind höchstens in der Lage, durch offene Wundbehandlung eine bereits eingetretene Infection unschädlich zu machen oder durch ausgiebige Excision der Oberfläche der Wunde (Friedrich) die inficirten Theile zu entfernen und Aussicht auf eine Prima intentio zu schaffen. Im Grossen und Ganzen aber haben, wie bemerkt, alle unsere Bestrebungen, welche auf eine Desinfection der Wunde hinaus gehen, Schiffbruch gelitten; auch die Einbringung sogenannter Dauerantiseptica in die Wunde, welche die Idee verfolgte, die in der Wunde vorhandenen und sich dort etwa vermehrenden Mikroorganismen nach und nach abzutöden, hat keine nachhaltigen Erfolge gebracht. Wir müssen uns im Gegentheil gestehen, dass — von einer Reihe von Ausnahmen abgesehen — das Einbringen von Desinfectionsmitteln in die Wunde im Allgemeinen nicht nur nicht nützt, sondern manchmal dadurch direct schadet, dass die eingebrachten Mittel, ohne das zu leisten, was man von

ihrer Desinfectionskraft erwartet, die natürlichen Abwehrvorrichtungen der Wunde oder des gesammten Organismus schädigen, letzteres, weil sie ihre desinficirende Wirkung nicht entfalten können, ohne gleichzeitig eine Aetzung der Wundoberfläche herbeizuführen. Wie wichtig es aber wäre, ein Mittel zu finden, welches geeignet ist, Wunden gegen den Eintritt einer Infection zu schützen, ohne derartige nachtheilige Nebenwirkungen zu entfalten, geht am besten daraus hervor, dass man bis in die jüngste Zeit immer wieder neue „Dauerantiseptica“ auftauchen sieht, die zur Wundbehandlung Verwendung finden sollen. Keines derselben hat gehalten, was man sich von ihm versprochen hat.

Es schien mir aus dem allen wohl hervorzugehen, dass auch weitere Bestrebungen nach Auffindung brauchbarer Wundantiseptica zur Desinfection bereits entzündeter Wunden wenig Erfolg verheissen. Es konnte aber in Frage kommen, Substanzen zu finden, die nach stattgehabter Infection, jedoch vor dem Eintritte von Entzündungserscheinungen eingebracht, einen gewissen Schutz vor der letzteren gewährten, ohne aber dabei jene Abwehrvorrichtungen zu schädigen, die dem lebenden Gewebe der Wunde selbst, innewohnen.

Wir haben an der Innsbrucker Klinik im Laufe der letzten Monate mit der Verwendung des Perubalsam bei accidentellen Wunden eine Reihe von Erfahrungen gewonnen, die beweisen, dass diese Substanz einen solchen, ganz ausgesprochen günstigen, nicht zu unterschätzenden Einfluss auf die Heilung derartiger Wunden nimmt.

Ich möchte mir erlauben, im Folgenden einen kurzen Bericht über diese Erfahrungen, sowie über eine Anzahl von Experimenten zu geben, die über die Wirkung des Perubalsam angestellt wurden. Vorher sei noch kurz an ein paar historische Daten erinnert. Bekanntlich standen verschiedene Balsamarten schon seit den ältesten Zeiten als Wundbehandlungsmittel in Verwendung. Die enthusiastischen Berichte eines Theophrastus, Plinius d. Aelt., Dioskorides u. A. müssen wohl auch einen gewissen practischen Hintergrund gehabt haben.

Was für Balsamarten es waren, die man damals benutzt hat, wissen wir nicht; der Perubalsam war es gewiss nicht; denn diesen kennen wir erst seit der Entdeckung Amerikas, wo er an seinem Fundorte, der centralamerikanischen Republik San Salvador allerdings gleichfalls seit langer Zeit als Wundheilmittel in Verwendung steht.

Auch bei uns hat bis in die neueste Zeit der Glaube an die Heilkraft der Balsame, speciell des Perubalsams, immer wieder seinen Ausdruck gefunden.

Zwar beschäftigen sich die meisten der hier in Betracht kommenden Publikationen entweder mit der Behandlung nicht rein chirurgischer Erkrankungen, oder aber mit der Wundbehandlung bei tuberculösen Processen (Thiersch-Gräfe, Sayre, Landerer, Vamosy-Schopf). Daneben haben aber doch einzelne Aerzte, Wiss, Stockum, Burger u. A. den Balsam zur Behandlung verschiedener nicht tuberculöser Wunden, auch frischer Verletzungen herangezogen. Unsere Untersuchungen wurden vorwiegend durch die Mittheilung Stockum's in Rotterdam angeregt, der bei complicirten Fracturen mit dem Perubalsam ausserordentlich günstige Resultate erzielt haben will. Auch Stockum hatte diese Behandlungsmethode, die einfach darin bestand, dass eine grössere Menge von Perubalsam in die Wunde gegossen wurde, nicht selbst eingeführt, sondern sie von seinem Vorgänger übernommen.

Experimentelle Untersuchungen über diesen Gegenstand liegen nicht vor. Es schien mir aber wünschenswerth, mit der klinischen Erprobung des Balsams nicht früher zu beginnen, als bis eine entsprechende experimentelle Grundlage geschaffen war. Ich habe deshalb einen meiner Assistenten, Herrn Dr. Suter, beauftragt, eine Reihe von Untersuchungen auszuführen, die noch nicht zum Abschlusse gelangt sind und über welche er selbst später eingehend berichten wird.

Nur einige wesentlichen Ergebnisse derselben seien hier herausgegriffen.

Uns lag zunächst die Frage nach der Giftigkeit des Perubalsams vor. Es zeigte sich, dass der unvermischte Perubalsam — nur solcher kam bei unseren Versuchen in Verwendung — bei Meerschweinchen von ca. 500 g in Dosen von 1 ccm und mehr intraperitoneal injicirt unter Collaps und unter Sinken der Temperatur um mehrere Grade den Tod herbeiführte, wogegen $\frac{1}{2}$ ccm vertragen wurde, ohne dass merkliche Störungen eintraten; höchstens fand sich ausnahmsweise eine vorübergehende leichte Albuminurie, jedoch stets mit geringerem Eiweissgehalt als 1 p. M.

Weit grössere Dosen, bis 3 und 4 g Balsam wurden von den Versuchsthiere bei subcutaner Einverleibung vertragen. Dieser

Unterschied erklärt sich wohl aus der viel grösseren Resorptionsfläche, die das Peritonealcavum bietet; aus diesem wird der Balsam rasch resorbirt, während derselbe in abgeschlossenen Weichtheiltaschen noch nach längerer Zeit, selbst nach Wochen in beträchtlichen Bruchtheilen der eingebrachten Quantitäten aufzufinden ist. Würden wir die beim Meerschweinchen gefundenen Zahlen auf den Menschen übertragen, so würde sich ergeben, dass wir intraperitoneal 50—70 g injiciren dürfen, subcutan oder in Gewebstaschen 200 bis 300 ccm; die practisch in Betracht kommenden Dosen erreichen jedoch diese Höhe niemals und betragen meist nicht einmal ein Zehntel davon.

Eine hervorstechende Wirkung des Balsams ist die prompte und andauernde Verhinderung der Fäulniss. Fleischstücke mit Balsam bestrichen, erhalten sich lange Zeit, ohne zu faulen, während mit Sublimat, Formalin und anderen antiseptischen Substanzen bestreute oder bestrichene Stücke bald verwesen. Bekanntlich hat man sich diese Eigenschaft der Balsame schon in den ältesten Zeiten bei der Leichenconservirung zu Nutze gemacht.

Auch am lebenden Organismus kommen die fäulnisswidrigen Eigenschaften des Balsams insofern zum Ausdruck, als die sonst bei gewissen Verletzungen so häufig zu beobachtende Jauchung durch die Einwirkung des Balsams vermieden zu werden pflegt. Wir haben diese Frage zunächst in der Weise studirt, dass wir Meerschweinchen und weissen Ratten wechselnde Mengen einer Erdaufschwemmung unter die Haut einbrachten, welche dieselben mit Sicherheit innerhalb 15—36 Stunden an einer jauchigen Gasphegmone tödtete. Bei einem Theile der Thiere liessen wir der Injection der Erdaufschwemmung sogleich eine solche von Perubalsam folgen.

In allen Fällen sind die mit Perubalsam behandelten Thiere weniger schwer und in ganz anderer Weise erkrankt. Denn während die Controlthiere regelmässig innerhalb der angegebenen Zeit an einer Art Gasphegmone zu Grunde gingen, wurden bei einem Theile der mit Perubalsam behandelten Thiere der Exitus überhaupt vermieden oder aber zeitlich weit hinausgeschoben. Der Tod erfolgte dann am Tetanus, der mehrere Tage nach der Infection zum Ausbruche kam und natürlich ebenfalls der Einimpfung der Gartenerde seine Entstehung verdankte. Bei den

nicht mit Balsam behandelten Controlthieren war zum Ausbruche des Tetanus offenbar nicht mehr die genügende Zeit vorhanden.

Die Sectionen resp. die anatomischen Befunde an den mit Erde allein und den mit Erde und Balsam behandelten Thieren ergaben vor allem den einen beträchtlichen, und immer wiederkehrenden Unterschied, dass bei den ersteren an der Injectionsstelle eine mächtige Schwellung bestand, die Haut dort grün verfärbt war und die Thiere einen penetranten Gestank verbreiteten; es lag ein von der Injectionsstelle ausgehendes, oft über eine Körperhälfte ausgebreitetes, jauchiges Oedem vor. Bei den mit Erde und Balsam behandelten Thieren kam es nur zur Ausbildung eines localen Abscesses an der Injectionsstelle ohne die Symptome acuter Entzündung, der sich bei jenen Thieren, welche nicht an Tetanus erkrankten, nach 8—12 Tagen spontan entleerte, worauf Heilung eintrat.

Es galt nun auch zu prüfen, ob die Einbringung des Balsams einige Zeit nach der Impfung mit Erde ebenfalls im Stande sei, die Thiere vor dem Eintritt der septischen Erkrankung zu behüten. Es wurden zu diesem Zwecke die Versuche so angestellt, dass mehrere Stunden nach der Injection der Erdaufschwemmung an derselben Stelle eine Injection von Balsam nachgeschickt wurde. Hier konnte noch nach 6 Stunden das Leben des Versuchsthières gerettet werden, falls es gelang, den Balsam wirklich genau an die Stelle zu bringen, an der die Erdinjection erfolgt war. In einer zweiten Versuchsreihe wurde Gartenerde in Hauttaschen eingebracht, nach bestimmten Zeiten die Taschen breit eröffnet, die Erde nach Möglichkeit mechanisch ausgeräumt. Dann wurden die Hauttaschen wieder zugenäht, nachdem bei einem Theile der Thiere vorher Balsam in dieselben eingebracht war. Auch hier konnte die Intensität des Entzündungsprocesses durch den Balsam wesentlich herabgesetzt worden. Ausnahmsweise blieben sogar die Balsamthiere, die bis 4 Stunden nach der Injection in Behandlung genommen wurden, am Leben. Es ist dies immerhin bemerkenswerth, wenn man bedenkt, dass die lediglich mit Erde behandelten Thiere oft schon 24 Stunden später verendet waren.

Konnte sonach die entzündungswidrige Wirkung des Perubalsams durch unsere Experimente als erwiesen betrachtet werden, so war damit auch die weitere Frage beantwortet, ob der Balsam

eine örtliche oder eine allgemeine Wirkung entfalte, ob also die Application des Balsams unbedingt an der Stelle der Verletzung erfolgen müsse, denn wie schon oben bemerkt, blieb die Injection von Balsam an anderen Stellen als die der Infection stets bedeutungslos.

Diese Ergebnisse unserer experimentellen Untersuchungen veranlassten mich nun, vor mehreren Monaten mit der Erprobung des Perubalsams auch beim Menschen zu beginnen und dabei vorwiegend auf jene accidentellen Wunden zu achten, bei denen eine Infection mit Erde erfolgt, oder in Frage zu ziehen war. Später wurde der Perubalsam auch bei einigen anderen Affectionen in Verwendung gezogen.

Ich verfüge über 50¹⁾ mit Perubalsam behandelte Fälle, unter denen sich 40 frische Verletzungen, zum grossen Theile durch mehr oder minder stumpfe Gewalt herbeigeführt, befanden. Ein so kleines Material gestattet natürlich keine weitgehenden Schlüsse, aber ich glaube doch eine Reihe von Anhaltspunkten gefunden zu haben, die eine Bestimmung des Werthes des Balsams bei der Wundbehandlung möglich macht.

Vor allem waren es frische verunreinigte Rissquetschwunden am Kopfe und an den Extremitäten, complicirte Fracturen etc., bei denen Perubalsam in Verwendung kam. Es wurde dabei in der Weise vorgegangen, dass die Wunden entweder mit Balsam ausgegossen oder mit von Balsam triefenden Gazestückchen in allen Nischen und Taschen sorgfältig ausgetupft wurden. Der Ueberschuss von Balsam wurde abfliessen gelassen, dabei aber doch darauf geachtet, dass kleine Mengen von Balsam in der Wunde zurückblieben. Bei Höhlenwunden mit enger Eingangspforte war es manchmal am bequemsten, den Balsam mittelst einer Pravazspritze mit sehr dicker stumpfer Nadel einzubringen. Es konnte dabei auch constatirt werden, dass Mengen von 4—5 ccm, von denen überdies ein Theil gleich wieder abfloss, auch bei grösseren Wunden meist genühten.

Was die erzielten Resultate betrifft, so muss ich wohl bemerken, dass die enthusiastischen Erwartungen, die man vielleicht auf Grund einzelner bisher vorliegender einschlägiger Mittheilungen an die klinischen Versuche mit dem Perubalsam hätten knüpfen

¹⁾ Inzwischen hat sich die Zahl der Fälle auf über 100 vermehrt. Die Ergebnisse sind andauernd günstige.

können, sich nicht oder nur zum Theile erfüllt haben; aber dennoch steht ausser Zweifel, dass der Balsam nach gewissen Richtungen hin ganz verblüffend günstige Ergebnisse gezeitigt hat und dass er namentlich auf gequetschte und verunreinigte Wunden eine Wirkung äussert, die keinem der übrigen Mittel zur Behandlung solcher Wunden zukommt.

In keinem einzigen der vor Ablauf der ersten 24 Stunden nach der Verletzung mit Balsam behandelten Fälle sind schwere Entzündungserscheinungen aufgetreten. Die Entzündung und Eiterung beschränkte sich im Gegentheile in der Regel auf jenes Maass, welches schon durch die vorhandenen Gewebnekrosen, die zur Abstossung kamen, erklärt war. Stinkende Eiterungen, die ich vordem, an dem Innsbrucker Materiale, bei den Verletzungen von Holzfällern, Steinbrucharbeitern u. dgl. besonders oft gesehen habe und die mit Rücksicht auf die vorgelegenen vielfachen Gewebezetrümmerungen und Taschenbildungen auch leicht erklärlich waren, blieben vollkommen aus.

Ich erwähne nur einzelne besonders charakteristische Beispiele dieser Art:

Scalpirung der Kopfhaut durch Sturz über eine Steinböschung; die Kopfschwarte war als Lappen von der Scheitelhöhe bis zu den Augenbrauen abgerissen, die Wunde mit Erde verunreinigt. Nach Entfernung der sichtbaren Verunreinigungen und Einbringen von Balsam wurde der grosse Lappen zur Hauptsache angenäht. Es erfolgte Heilung ohne nennenswerthe Störung innerhalb 20 Tagen.

Mehrmals wurden beim Holzfällen acquirirte Sehnenverletzungen, welche mit Knochen- resp. Gelenkverletzungen combinirt waren und die nur zum Theil die Charakteristica von Schnittwunden, daneben auch die von Rissquetschwunden darboten, nach gründlicher Vorbehandlung mit Balsam primär genäht; darunter befindet sich z. B. ein Fall, bei dem alle Strecksehnen, das ganze Handgelenk und ein Theil der Beugesehnen durchhauen waren, so dass die Hand nur an dem schmalen Stiele hing, der die Arteria radialis enthielt. Alle diese Fälle sind ziemlich gut ausgeheilt, der letztere sogar mit beweglichem Handgelenk.

Ausdrücklich erwähnen möchte ich auch 2 Fälle von complicirter Fractur des Oberschenkels, die einzigen complicirten

Fracturen, die wir bisher mit Balsam behandelt haben¹). Die eine derselben erfolgte durch das Platzen eines Gewehrlaufes, die andere durch Ueberfahrenwerden von einem schwer beladenen Wagen.

In dem ersten Falle hatte ein grosses Stück des Gewehrlaufes den Oberschenkel von vorne nach hinten durchschlagen, den Knochen gebrochen und die Weichtheile in ausgedehnter Weise zerletzt; im zweiten Falle lag eine so schwere Zerquetschung der Weichtheile vor, dass wir nur unter Zagen von der sofortigen Ausführung der primären Amputation absahen. Beidemale wurde die Wunde sogleich mit Balsam ausgegossen und dieser nach Möglichkeit in alle Buchten und Taschen eingebracht. Jede primäre Drainage wurde vermieden. — Beidemale blieb die sonst sicher zu erwartende Jauchung aus. Aber dennoch kam es zur Eiterung; nur hatte diese Eiterung einen ausgesprochen gutartigen Charakter und war durch Einlegen einiger Drainröhren leicht zu beherrschen.

Bei operativen Wunden kommt die Verwendung des Perubalsams natürlich im Allgemeinen nicht in Frage. Aber erwähnen möchte ich dennoch, dass Thierversuche mit Infection von Schnittwunden mittelst hoch virulenter Anthraxbacillen (primäre Naht) gezeigt haben, dass auch hier der Balsam die Infection des Versuchstieres verhüten kann.

Immerhin wird man an die Verwendung des Balsams nach jenen Operationen denken können, wo eine Wundfläche oder Wundhöhle mit septischen Substanzen in Berührung zu kommen hat, oder bei Wunden, deren Verjauchung in besonderem Maasse zu befürchten steht.

Ich habe u. A. 2 mal bei abdominalen Rectumexstirpationen die grosse Wundhöhle in der Kreuzbeinhöhle mit Perubalsam ausgetupft (Verbrauch etwa 2—3 g, also gewiss unschädlich) und beidemale den unleugbaren Eindruck gewonnen, dass der Balsam eine günstige Wirkung entfaltet habe. Der eine Fall ging 8 Tage nach der Operation an einer Lungenembolie zu Grunde und zeigte bei der Section nicht die Spur einer Eiterung im kleinen Becken. Die ganze Wundhöhle war vollkommen trocken.

Auch nach Operationen in der Mundhöhle habe ich die

¹ Später haben wir noch 2 besonders schwere complicirte Fracturen mit ähnlich günstigem Erfolge unter Anwendung des Balsams behandelt.

Wunden mehrmals mit Balsam bestrichen, ohne jedoch den Eindruck zu gewinnen, dass der Balsam bei solchen Wunden irgend welche Bedeutung habe. Man pflegt auch — dieser Umstand dient offenbar zur Erklärung — bei solchen Wunden, im Gegensatze zu anderen, schon 1—2 Tage nach der Application des Balsams den charakteristischen Geruch desselben, der sonst von seiner Anwesenheit Zeugnis giebt, nicht mehr wahrzunehmen.

Nachtheilige Nebenwirkungen wurden niemals beobachtet, was mit Rücksicht auf die oben geschilderten Ergebnisse der Thierversuche wohl verständlich ist. Es wurde speciell darauf geachtet, ob irgend welche Störungen des Allgemeinbefindens, der Herz- oder Nierenthätigkeit eintreten. Nichts von dem Allen wurde wahrgenommen. Was speciell die Nierenfunction betrifft, haben wir principiell bei allen Fällen, welche mit Balsam behandelt wurden, regelmässig (täglich oder jeden 2. Tag) den Harn untersucht und niemals Eiweiss in demselben gefunden. Es verdient dies deshalb besonders hervorgehoben zu werden, weil frühere Beobachter nach ausgiebiger Balsamapplication gelegentlich Albuminurien gesehen haben wollen (Litten) und weil auch wir beim Thierversuche, wenn ganz grosse Mengen in Verwendung kamen, geringe Eiweissmengen im Urin der Thiere nachweisen konnten. Es scheint also wohl, dass die für die Wundbehandlung beim Menschen in Betracht kommenden Dosen als vollkommen ungefährlich bezeichnet werden können.

Nun noch zur Frage, wie wirkt der Perubalsam in der Wundbehandlung?

Auch in dieser Richtung sind unsere Versuche noch nicht abgeschlossen, aber sie erlauben uns doch einzelne Schlüsse und Vermuthungen: Histologische Untersuchungen haben ergeben, dass der Balsam in der nächsten Umgebung stets eine breite Zone stärkerer Leukocytenansammlung, niemals aber auch nur die Spur einer Verätzung hervorruft. Diese Leukocytose als hervorragende Ursache der Balsamwirkung zu betrachten, wird mancher versucht sein.

Es will mir aber doch scheinen, als ob andere Ursachen zum mindesten in nicht unbeträchtlichem Maasse mit im Spiele wären. Es kommt in dieser Hinsicht z. B. in Betracht, dass in mit Balsam behandelten Wunden auch eine Art von Einbalsamirung abgestorbener Gewebstheile statthat, welche auf diese Weise

der Verfaulung entrückt werden und die Eignung verlieren, eingedrunghenen Bakterien zum Nährboden zu dienen.

Dass die Beständigkeit des Balsams, der Umstand, dass er noch längere Zeit nach seiner Einbringung, selbst 8—10 Tage nachher, in nennenswerthen Bruchtheilen der eingeführten Mengen in der Wunde anzutreffen ist, einen nicht zu unterschätzenden Theil seiner Wirkung ausmacht, scheint mir sicher zu stehen.

Vielleicht muss daneben auch berücksichtigt werden, dass im Perubalsam suspendirte Infectionskeime aus rein mechanischen Gründen weniger günstige Gelegenheit finden, auf die Wunde selbst einzuwirken. Es haben uns Controlversuche, die wir mit verschiedenen Fetten, mit Vaseline, mit Oel, mit Gemischen beider angestellt haben, auf diese Vermuthung gebracht.

Welche Substanzen im Perubalsam es sind, die seine Wirkung auf Wunden bedingen, kann gegenwärtig nicht entschieden werden. Vorerst scheint es mir jedenfalls verfrüht, die noch nicht abgeschlossenen Versuche mit dem Balsam als solchem durch Versuche mit einem oder dem anderen seiner Bestandtheile zu ersetzen. Ich möchte im Gegentheile davor warnen, bei Nachprüfungen der Balsamwirkung eines der zahlreichen Ersatzmittel des natürlichen Perubalsams zu verwenden, die vielfach im Handel sind. Auch in Deutschland wird der Perubalsam nicht selten verfälscht, resp. künstlich hergestellt. Es soll sogar in einer Seestadt Norddeutschlands eine Fabrik geben, die Perubalsam in grossen Mengen herstellt, welcher dann in London zur Auction kommt (Lewin). Ob solcher künstlicher Balsam für unsere Zwecke die gleichen Eigenschaften besitzt, wie der natürliche, ist mehr als fraglich. Es dürfte deshalb wohl von Wichtigkeit sein, sich bei der Beschaffung von Perubalsam zur chirurgischen Verwendung eines Rathschlages von Binz zu erinnern, der empfiehlt, denselben nur von ersten Firmen zu beziehen, die vermöge ihrer Beziehungen in der Lage sind, die Provenienz ihres Balsams zu kennen und für dieselbe einzustehen. Denn im echten Perubalsam besitzen wir bei gequetschten Wunden zweifellos ein Heilmittel, das in mancher Richtung, besonders im Sinne einer Verhütung septischer Entzündung und Verjauchung oftmals ungleich mehr leistet, als alle unsere sonstigen Mittel und Methoden, die uns zur Behandlung solcher Wunden zur Verfügung stehen.

XXXIX.

(Aus der chirurgischen Klinik und Poliklinik zu Greifswald
— Director: Herr Professor Dr. P. L. Friedrich.)

Die Ursache der Nekrose im Krebsgewebe.

[Nach Untersuchungen am Mammacarcinom¹⁾.]

Von

Dr. Carl Ritter,

Privatdocent und Oberarzt.

(Hierzu Tafel IV a und b.)

Es ist sicher kein Zufall, wenn die Pathologen in den letzten Jahren so oft in der Krebsfrage das Wort ergriffen haben. Denn alle diese Arbeiten tragen einen gemeinsamen Stempel. Aus allen liest man das Bestreben heraus, den immer mehr Eingang findenden Anschauungen der Anhänger der Infectionstheorie entgegenzutreten und die durch so zahlreiche pathologische Untersuchungen von Jahrzehnten aufgebaute bisherige Lehre vom Wesen und Werden des Carcinoms zu vertheidigen. Die meisten Pathologen unserer Tage halten eben die Infectionstheorie für einen Irrweg, der nur in eine Sackgasse führen kann und suchen noch einmal eindringlich davor zu warnen. Und darin haben sie m. E. zweifellos Recht, wenn sie immer von Neuem auf das gewaltige Thatfachenmaterial hinweisen, das uns die pathologische Forschung gebracht hat und auf die Schwierigkeiten, die vom Standpunkt des Pathologen der Annahme einer Infection beim Carcinom entgegenstehen.

Und man umgeht diese Schwierigkeiten ganz sicher nicht dadurch, dass man sich einfach um dies gewaltige Thatfachenmaterial nicht bekümmert. So lange man nicht jene Schwierigkeiten überwunden hat, wird niemals ein Krebserreger anerkannt werden.

¹⁾ Auszugsweise vorgetragen am 1. Sitzungstage des XXXIV. Congresses der Deutschen Gesellschaft für Chirurgie, 26. April 1905.

Man umgeht die Schwierigkeiten aber auch nicht dadurch, dass man eine besondere neue Art von Infection beim Carcinom ad hoc annimmt. Wir kennen bisher bei Infectionskrankheiten nur eine Verschleppungsart der Krankheiten, nämlich durch Verschleppung der Erreger. Mögen einzelne Zellen vom ersten Herde mit übertragen werden, so ist das ziemlich gleichgültig. Sie gehen eben zu Grunde. Die Infections-Erreger erregen die Infection am secundären Ort. Wenn daher beim Carcinom eine Verbreitung im Körper angenommen wird in der Weise, dass die Zellen beladen mit Infectionserregern verschleppt werden und nun am Ort der Metastase durch die Erreger gereizt, selbstständig geschwulstartig in Wucherung gerathen, so fehlt uns dafür das Analogon in der gesammten Pathologie. Die Pathogenese des Carcinoms wird aber sicher dadurch nicht klarer, dass wir eine neue, völlig unbewiesene und unerklärte Hypothese zur Erklärung heranziehen.

Es ist ja trotzdem nicht ganz von der Hand zu weisen, dass die Geschwülste selbst, wenn sie Infectionen sind, eine andere Pathogenese haben als diejenigen ansteckenden Krankheiten, die wir kennen. Das müsste aber erst bewiesen werden. Zur Zeit ist jedenfalls nur eine Pathogenese des Carcinoms als Infectionskrankheit discutirbar, die auf den bisher bekannten und sicheren Gesetzen der ansteckenden Krankheiten fusst.

Man hat nun früher immer und auch jetzt behauptet, die eben besprochenen Schwierigkeiten seien so gross, dass, so viel auch nach der klinischen Seite hin für die Infectiosität des Carcinoms sprechen mag, ein solcher Analogieschluss mit den That-sachen pathologischer Forschung absolut unvereinbar sei.

In neuerer Zeit begegnet man hie und da einer anderen Anschauung. Man sagt nicht, die Infectionstheorie ist unmöglich, sondern sie ist unnöthig, da die bisherigen Theorien vollkommen ausreichen, um alle That-sachen, die wir in der Pathogenese des Krebses kennen, zu erklären. Beides ist aber, wie ich glaube, nicht richtig.

Dass man auch auf Grund pathologischer Forschung die Möglichkeit einer Infectiosität des Carcinoms nicht einfach verneinen kann, habe ich schon vor 5 Jahren nachzuweisen gesucht¹⁾

¹⁾ Ritter, Die Aetiologie des Carcinoms u. Sarkoms auf Grund der pathologischen Forschung. Gr.-med. Verein. 1900. Deutsche Zeitschr. f. Chir. Bd. 60. 1901.

und betont, dass es nicht ausgeschlossen ist, dass sich die Schwierigkeiten doch noch durch Arbeiten in bestimmter Richtung überwinden lassen. Ich verweise hier auch noch auf frühere und spätere Arbeiten von mir¹⁾.

Aber auch die zweite Anschauung, dass die bisherigen Theorien zur Erklärung aller Thatsachen beim Carcinom ausreichen, trifft nicht zu. Denn es giebt einen Punkt in der Pathogenese der Krebse, bei dem uns alle bisherigen Erklärungen völlig im Stich lassen.

Das ist die Lehre von den Nekrosen oder Degenerationen in den Krebsen.

Man hat sich, wie es scheint, nur sehr wenig darum bekümmert. Dass Nekrosen im Carcinom vorkommen, erwähnen wohl sämtliche Autoren. Aber die meisten widmen ihnen nur kurze Betrachtungen.

Und man muss schon grössere und specielle Geschwulstwerke nachsehen, um etwas Ausführlicheres darüber zu finden.

Im Allgemeinen aber scheint man in dem Vorkommen von Degenerationen nichts besonders Auffallendes zu sehen. Sie treten auch bei anderen Krankheiten auf, also ist es selbstverständlich, dass sie ebenso beim Carcinom nicht fehlen. Und doch giebt es m. E. wohl kaum etwas, was mehr geeignet ist, unser Staunen zu erregen als die Thatsache, dass eine Geschwulst in unserem Körper weiter und weiter wuchert, jedes Gewebe, das sich ihr entgegenstellt, rücksichtslos zerstört, an die entferntesten Gegenden neue gleich verderbenbringende Keime entsendet und schliesslich allgemeine Entkräftung des Organismus und Tod herbeizuführen im Stande ist, während sie selbst im Innern zerfällt, abfault und abstirbt. Und dabei handelt es sich, wie bekannt und wie ich weiter nachweisen werde, nicht etwa um mikroskopische, kleine Zerfallsherde, sondern um Nekrosen, die oft im Vergleich zur Geschwulst selbst ganz gewaltigen Umfang haben.

Man hat oft und mit Vorliebe das Carcinom in toto mit einem Parasiten verglichen, der auf Kosten unseres Körpers sich ver-

¹⁾ Ritter, Die Epulis u. ihre Riesenzellen. Habil.-Schrift. Deutsche Zeitschr. f. Chir. 1899. Bd. 54. — Eine scheinbare Strumametastase. Gr. med. Verein. 1901. Ref. Deutsche med. Wochenschr. 1901. — Die verschleppten Zellen in den Drüsengängen beim Mammacarcinom. Ziegl, Beiträge. 1902.

grösserte. Aber noch nie hat, um im Vergleich zu bleiben, ein Parasit, der selbst nicht lebenskräftig war, den Wirth, auf dem er lebte, zu Grunde gerichtet. Dass also die Thatsache der Nekrose in den Geschwülsten so einfach ohne Weiteres zu erklären ist, muss ich von vornherein ablehnen.

In der That haben sich auch eine ganze Reihe von Autoren mit einer solchen oberflächlichen Begründung nicht begnügt, sondern nach anderen Gründen gesucht. Aber ich halte auch nicht einen von diesen Gründen für ausreichend zur Erklärung. Denn wäre wirklich eine Erklärung der Nekrosen einwandfrei, so würden wohl nicht über 20—30 Möglichkeiten noch in einem der neuesten Geschwulstwerke¹⁾ angeführt sein, um uns die Nekrosen einigermaassen verständlich und mundgerecht zu machen.

Und auch das spricht nicht gerade dafür, dass nicht nur der eine Autor diesen, der andere jenen Grund anführt, sondern dass oft derselbe Autor die allerverschiedensten Gründe anführt, ja Gründe, die sich direct widersprechen.

Unter solchen Umständen lag es nahe, einmal an die Untersuchung der Nekrosen heranzugehen. Ich habe zunächst geschlossene Carcinome untersucht und möchte hier kurz über die Befunde berichten, die ich in den letzten 2 Jahren am Mammacarcinom gemacht habe. Ich thue das nicht, weil ich glaube, damit etwas durchaus Neues zu bringen. Ich kann mir eigentlich unmöglich denken, dass das, was ich so oft gesehen habe, nicht auch die meisten anderen, die dem Carcinom ihr Studium widmen, gesehen haben sollten; wenn ich auch immer wieder vergeblich nach einer mit meinen Befunden völlig übereinstimmenden Schilderung gesucht habe. Ich thue es mehr deshalb, um einen festen Anhaltspunkt für die daraus gezogenen Schlüsse zu haben und damit auch ein diesen Fragen ferner Stehender genau weiss, was ich meine, und damit ich in den mikroskopischen Befunden nicht missverstanden werden kann.

Eigene Untersuchungen.

Um nicht weitschweifig zu werden, schildere ich nicht jede einzelne Untersuchung. Die Befunde sind im Allgemeinen so gleich und einheitlich, dass sie eben so gut gemeinsam besprochen werden können. Ich schicke auch

¹⁾ Borst, Die Lehre von den Geschwülsten. 1902. Wiesbaden. Verlag von Bergmann.

keine langathmige Definition dessen, was ich unter Nekrose verstanden wissen will, voraus. Denn ich lasse mich nicht auf Spitzfindigkeiten ein, sondern verstehe unter Nekrose ganz allgemein nichts weiter als den Zerfall und Tod von Kernen und Zellen. Während die nekrotischen Partien bei Carcinom sich makroskopisch bekanntlich durch ihre auffallend weissliche Farbe und ihre, weichem Mörtel am nächsten kommende Consistenz von dem derberen Krebsgewebe unterscheiden, ist ihr mikroskopisches Characteristicum das, dass die Kerne und Zellen allmählig sich nicht mehr in normaler Weise färben und dass Kern und Zellstructuren verschwinden, um schliesslich ganz zu zerbröckeln. Es handelt sich also bei den Nekrosen mikroskopisch um solche mit Kernfarben nicht mehr färbbare Herde im Krebsgewebe.

Diese Nekrosen waren nun in jedem Carcinom, das ich untersucht habe.

Sie fanden sich eben so gut wie im primären Mammatumor, der also zuerst entstanden war, auch in den Lymphdrüsen-Metastasen, die also zeitlich später aufgetreten waren, nicht selten sogar in den letzteren häufiger.

Sie waren nicht nur bei alten Frauen, sondern auch bei jungen. Der jüngste Fall betrifft eine Frau von 26 Jahren.

Sie waren ferner nicht nur bei Krebsen, die schon längere Zeit nachweislich bestanden hatten, auch nicht nur bei sehr fortgeschrittenen Fällen, sondern eben so gut bei kleinen und offenbar erst kurze Zeit bestehenden Tumoren. Ich habe hier folgenden Fall beobachtet:

Einer Frau wurde am 11. April 1904 die rechte Mamma wegen Carcinom amputirt und die Lymphdrüsen der Achselhöhle ausgeräumt. Das Carcinom war schon sehr ausgedehnt, es recidivirte. Im Juni 1904 wurde das Recidiv entfernt.

Am 2. December 1904 fühlte man eine kleine Drüse ober- und ausserhalb der linken Mamma, in der Brustdrüse selbst nichts Verdächtiges. Bei der Exstirpation erwies sich die Drüse als einfach geschwollene Lymphdrüse ohne eine Spur von Carcinom, wie in Serienschnitten nachgewiesen wurde. Es war eine jener sich im Fettgewebe bildenden Lymphdrüsen im Beginn der Entwicklung, wie ich sie vor Kurzem beschrieben habe. Die Wunde heilte glatt.

Nach 4—6 Wochen war ein deutlicher Knoten im oberen äusseren Quadranten der linken Mamma nachzuweisen, in der Achselhöhle keine fühlbaren Drüsen. Bei der Radicaloperation am 3. April 1905 waren nicht nur der Mammatumor, sondern auch die zahlreichen carcinomatösen Lymphdrüsen in der Achselhöhle von massenhaften Nekrosen durchsetzt.

Ich habe überhaupt den Eindruck, als ob wir die Formen des alten skirrhösen Carcinoms jetzt seltener zur Operation bekommen, als wie sie die alte Literatur aufweist. Offenbar kommen die Frauen heut zu Tage doch weit früher mit dem Carcinom in Behandlung. In diesen jugendlicheren Formen des Carcinoms sind die Geschwülste meist massenhaft mit nekrotischen Herden durchsetzt.

Aber selbst dann ist das Verhältniss nicht so, dass nur die grössten oder älteren Partien Nekrose aufwiesen. Allerdings ist die Regel, dass die grössten Nekrosen meist nahe dem Centrum der Geschwülste anzutreffen sind. Aber

Nekrosen an sich sind selbst in den allerfrischesten und kleinsten Carcinom-Herden und -Zapfen enthalten.

Diese Nekrosen sind als einzelne Zerfallsherde nun durch die ganze Geschwulst hindurch verstreut. Allerdings nicht in gleicher Grösse:

Wenn man ein Mammacarcinom auf dem Durchschnitt betrachtet und einen leichten Druck auf die Schnittfläche ausübt, so treten die seit altersher bekannten Krebswürmer (Comedonen) hervor, nichts anderes in der Hauptsache, als nekrotische Massen.

Das sind ungefähr die mittleren Formen. Sie lassen sich oft im selben Tumor hinauf verfolgen bis zu den grössten, die eine solche Ausdehnung erreichen, dass z. B. Lymphdrüsen von Erbsen- bis Haselnussgrösse fast vollkommen nekrotisch sind. Mikroskopisch findet man dann, dass nur eine vier- bis achtfache Lage von Carcinomzellen, an manchen Stellen nur eine einschichtige Zellenlage die nekrotische Partie als Mantel umgiebt.

Und umgekehrt kann man diese nekrotischen Herde herunter verfolgen bis zu mikroskopisch kleinen und kleinsten Zerfallspartien, die, wenn man nicht darauf achtet, leicht übersehen werden können.

Wohl das kleinste und erste Stadium zeigt die Abbildung Fig. 2 Taf. 4a.

Die Grösse der Zerfallsherde wechselt auch insofern, als sie sich nicht nach der Grösse der Krebsherde richtet. Bald sind die nekrotischen Massen in einem mikroskopischen grösseren Krebszellenherde nur gering, bald sind sie ganz gewaltig und die Krebschicht nur ausserordentlich schmal und dünn. Und so verschieden die Grösse, so verschieden ist auch die Form der Herde. Ich gehe darauf weiter unten noch etwas näher darauf ein.

Aber darin stimmen die nekrotischen Herde sämmtlich überein, dass sie central im Innern eines Krebsherdes und -Stranges oder grösserer Krebsmassen gelegen sind.

Damit soll zunächst gesagt sein, dass nicht an der Peripherie der Krebsstränge die Nekrose beginnt und von dort weiter fortschreitet. Nie habe ich einwandfreie Bilder gesehen, in denen die Peripherie nekrotisch, das Centrum normal war. Nur scheinbar ist das manchmal der Fall: Man sieht nämlich zuweilen bei grösseren nekrotischen Herden einige Krebscomplexe, die anders als gewöhnlich sind. In der Mitte sind Gefässe und Bindegewebe. Aussen sind sie umgeben von mehreren Lagen Krebszellen. Und peripher von ihnen ist alles nekrotisch. Die weitere Orientirung im Schnitt ergibt sofort, dass die Verhältnisse hier doch umgekehrt liegen. Denn ringsum ist auch das nekrotische Gewebe von einem Carcinommantel eingefasst und das scheinbare Centrum ist nichts anderes, als eine Spitze des Krebszapfens, in dessen Mitte man die das Krebsgewebe ernährende Binde- und Gefässpartie hat.

Damit soll aber weiterhin nicht gesagt sein, als ob überhaupt in der Peripherie keine Nekrosen vorkämen:

Zwar liegen die Nekrosen fast stets besonders bei kleineren Herden im Centrum oder nahe dem Centrum. Aber von einer Genauigkeit ist dabei keine Rede. Bald mehr nach der einen, bald nach der anderen Seite, kommen sie oft, wenn

sie grösser sind, an einigen Stellen recht nahe an die Peripherie heran, während an den anderen Seiten ein breiter Krebsrand sie einschneidet und gar nicht selten kommen sie so nahe heran, dass sie das Bindegewebe scheinbar berühren.

Aber auch hier ergibt die genaue Untersuchung, dass eine Krebszellenschicht, wenn auch nur in einzelliger Lage die nekrotische Masse begrenzt.

Ausserdem sind an der Peripherie zuweilen kleine Nekrosen, wenn mehrere nekrotische Herde in einem Krebsherde sich befinden. Dann ist in der Mitte ein grösserer und an der Peripherie ganz kleine, die eben im Beginn der Entwicklung stehen. Alle sind aber von Krebszellen umgeben, so dass man jedenfalls zunächst für die kleinen und kleineren Krebsherde sagen kann, dass die Nekrosen in ihnen central liegen, insofern sie stets von Krebsgewebe umgeben werden.

Die weitere Entscheidung über die Frage, ob wirklich stets im Innern der Krebsmassen die Nekrosen liegen, ist zumal bei grösseren und grossen nekrotischen Massen nicht immer ganz leicht. Denn nicht selten hat man bei manchen grossen Herden den Eindruck, als ob sie in dem Bindegewebe zwischen den Krebssträngen endeten, so dass leicht Zweifel auftauchen können.

In solchen Fällen kommt man am Besten zum Ziel, wenn man von den kleineren und kleinsten nekrotischen Herden ausgeht. Dass sie im Centrum der Krebsherde liegen, ist leicht zu sehen. Man kann aber auch in Serienschnitten nachweisen, dass sie zum Theil vollkommen abgeschlossen, also etwa als kugelige Gebilde allseitig von Krebsgewebe umgeben sind. Zum Theil aber kann man sie weiter verfolgen. Durch kleine nekrotische Strassen stehen sie mit grösseren in Verbindung, so dass wohl der Schluss gerechtfertigt ist, dass die grossen aus Confluenz der kleineren entstanden sind.

Auch die grösseren Nekrosen eines Krebsherdes sind zum Theil in sich abgeschlossen, zum Theil stehen sie aber in Verbindung mit noch grösseren. Bei diesen sieht man nun die nekrotischen Massen ganz sicher an manchen Stellen nicht von Krebszellen umgeben. Dann sind aber in diesen Stellen zwei Krebsherde confluiert, indem die nekrotischen Massen sich durch Krebszellenschicht und durch Bindegewebe, das beide trennt, hindurch vereinigt haben. Das Bindegewebe ist dann als Brücke noch stehen geblieben.

Und wie hier bei zwei Herden kann man ähnliche Bilder bei noch grösseren nekrotischen Massen finden.

Wenn es also auf den ersten Blick auch nicht so scheint, so sind auch hier die nekrotischen Massen von Krebsgewebe umschlossen.

Stets geht das Krebsgewebe unmittelbar in den nekrotischen Herd über. Zur Begründung dieses Satzes muss ich aber bemerken, dass ich der Fixirung und Härtung besondere Fürsorge gewidmet habe. Ich habe schon früher betont und weise erneut darauf hin, dass man nur dann gute Präparate bekommt, wenn man sofort nach der Entfernung des Tumors kleinere Stücke in die fixirende Flüssigkeit legt. Welche Flüssigkeit man speciell benutzt, ist wohl weniger wichtig.

Ich habe meist Formalin, aber auch andere Flüssigkeiten gebraucht.

Nur rathe ich, auch dann die Präparate bei weiterer Behandlung nicht zu lange in Alkohol zu lassen. Mit Alkohol allein habe ich keine guten Resultate erlebt. Ich halte weiter Celloidineinbettung zur Untersuchung der Nekrosen für die beste Methode. Oft habe ich auch die Gefriermethode angewandt nach Formalinhärtung.

Manchem mögen diese Bemerkungen recht überflüssig scheinen. Und doch glaube ich, dass nirgends wohl so viel auf eine sorgfältige Fixirung und Härtung ankommt, nirgends aber wohl auch so grosse Unterschiede zwischen den frisch fixirten und gut gehärteten Präparaten und den durch längeres vorheriges Liegen oder länger dauernde Alcoholwirkung geschrumpften bestehen. Ich habe oft beide mit einander verglichen.

Man hat offenbar auf diese Unterschiede wenig geachtet, denn nur so kann ich mir die vielfach verschiedene Deutung erklären.

In den schlecht gehärteten Präparaten hat sich nämlich meist der nekrotische Inhalt von dem umgebenden Krebsgewebe abgehoben und zwischen beiden findet sich ein schmalerer oder breiterer freier Raum. Die Zellen des Krebsgewebes sind geschrumpft, haben scheinbar deutliche Conturen, nicht selten bildet das Krebsgewebe nach dem Centrum zu einen scharfen Rand. Wer solche Bilder sieht, ist leicht geneigt, sie anders zu deuten. Er sieht in dem Krebsgewebe das gewucherte krebsig entartete Drüsenzellgewebe und im Innern die Secretmassen, die sich von der Wand, wie so oft in Drüenschläuchen, etwas abgehoben haben.

Diese Deutung ist in der That wiederholt ausgesprochen. Sie hat auch Veranlassung gegeben, dass man so viel von der Secretion der Krebse gesprochen hat.

Und dafür spricht anscheinend noch besonders folgender Umstand:

Man findet die Nekrosen nicht nur im Centrum des carcinomatösen drüsigen Gewebes, sondern auch in den carcinomatösen grossen Drüsengängen. Auch die grösseren Gänge sind, besonders in der Nähe der Mammilla, nicht selten von Carcinom durchwachsen. Die einzelnen Etappen dieses Vorgangs habe ich in einer früheren Arbeit eingehend geschildert¹⁾. Unter Anderem sieht man auch, dass das Carcinom im Lumen der Drüsengänge selbst wächst und zwar so, dass das frühere Drüsenepithel zu Grunde gegangen und nur Carcinomgewebe nachweisbar ist. Dass es sich hier um Drüsengänge handelt, geht nach Goldmann²⁾ aus dem sehr breiten Mantel von elastischem Gewebe hervor, der aussen um den Carcinomherd herum sich befindet. Diese elastische Faserschicht besitzen sonst nur noch die Gefässe. Aus der Topographie ist aber mit grösster Wahrscheinlichkeit anzunehmen, dass es Drüsengänge, nicht Gefässe sind. Sieht man nun hier die besprochenen Massen, so ist man geneigt, das für die Vermuthung sprechen zu lassen, es handele sich bei den ungefärbten Massen um Secretionsproducte, die sich allmählig anhäuften.

Man weiss ja, dass in den Drüsengängen sich sehr oft Secret anstaut,

1) Ritter, Ziegler's Beitr. Bd. 31. 1902.

2) Goldmann, Bruns Beitr. Bd. 18. 1897.

warum sollte das bei dem carcinomatös veränderten Drüsengang nicht auch der Fall sein. Ich habe diese Frage immer wieder an meinen Präparaten geprüft, muss sie aber von Grund aus verneinen. Denn diese ungefärbten Massen sehen ganz anders als wie die Secretanstauungen z. B. bei chron. Mastitis (Cystadenom) aus, die ich früher beschrieben habe. Vor Allem fehlen wenigstens regelmässig in ihnen die Colostrumkörperchen, deren Merkmale im Vergleich zu Krebszellen ich s. Zt. einer anderen Deutung gegenüber besprochen habe, vollkommen¹⁾.

Sodann sind um diese Krebsherde, die durch ihren elastischen Mantel so ausserordentlich bei Orceinfärbung hervortreten, andere, die eben so gross und gleich gestaltet sind, aber den elastischen Faserring vollkommen entbehren, und die doch genau die gleichen ungefärbten Massen enthalten. Hier handelt es sich also nicht um Drüsengänge, sondern um einfache grössere Carcinomherde.

Ein Unterschied besteht also zwischen den ungefärbten Massen im Carcinomgewebe der grossen Drüsengänge und des gewöhnlichen Mammagewebes nicht.

Nun glaube ich aber, dass man bei beiden selbst an unzureichend fixirten und gehärteten Präparaten, wenn man nur aufmerksam untersucht, doch Stellen findet, wo die Massen im Centrum sich noch nicht ganz abgehoben haben und die Deutung einer Secretion sehr zweifelhaft erscheinen lassen.

Bei gut gehärteten Präparaten ist aber solche Deutung meist vollkommen unmöglich:

Man sieht dann, wie Centrum und Peripherie des Krebsherdes vollkommen mit einander ohne irgend einen Zwischenraum zusammenhängen und beides ganz allmählig in einander übergeht. Allerdings ist es auch bei bester Härtung nicht immer, ohne Ausnahme, auszuschliessen, dass sich Peripherie und Centrum bei grösseren und grössten Herden etwas von einander abheben.

Aber hier sieht man einmal stets, dass selbst dann die meisten Randpartieen sich nicht abgehoben haben. Sodann kann man in Serienschnitten, wie schon gesagt, den Zusammenhang dieser grossen Herde mit kleineren verfolgen, in denen ein Zweifel an der Deutung unmöglich ist. Denn in den kleineren und kleinsten ist der unmittelbare Zusammenhang beider Gewebe, des Centrums und der Peripherie, tadellos erhalten und ein scharfer Saum als Grenze zwischen beiden fehlt vollkommen. Hier mehr vorspringend dort mehr zurücktretend, bald kleine Buchten, bald kleine Halbinseln bildend, geht gefärbtes Gewebe in unregelmässiger Linie, fast nie geradlinig und nie plötzlich in das weniger und gar nicht färbbare Gewebe über.

Oft ist diese Grenze gar nicht markirt und man kann in solchen Fällen schlecht sagen, wo eigentlich genau die Nekrose beginnt. Meist ist sie aber sehr deutlich markirt. Denn man sieht dann eine Grenzschicht, die gewöhnlich

¹⁾ Etwas Anderes ist natürlich, wenn das Carcinom nicht den ganzen Drüsengangzylinder erfüllt und nur an einer Seite hingewuchert ist. Dann sieht man oft reichliche Sekretmassen im Lumen auch der erkrankten Gänge.

so stark hervortritt, dass man schon an ihr bei schwachen Vergrößerungen selbst die kleinsten Nekrosenherde leicht erkennt.

Diese Grenzschicht ist nämlich erheblich stärker gefärbt als die periphere Schicht des Krebsgewebes. Während die Krebszellen meist grosse Zellen mit grossem, blasser gefärbtem bläschenförmigen Kern sind, weisen die Zellen der Grenzschicht meist kleinere Zellen mit kleinerem diffus und viel intensiver gefärbten Kern auf.

Auf den ersten Blick könnte man an Leukocyten bezw. eine kleinzellige Infiltration denken. Aber bei stärkeren Vergrößerungen merkt man sofort, dass davon keine Rede sein kann. Diesen Zellen fehlt vollkommen irgend ein Characteristicum, sei es in der Form, Grösse, Gestalt der Kerne oder Zellen, Körnelungen, sei es in einer specifischen Affinität zu besonderen Farblösungen. Vielmehr sind die Zellen in Grösse, Gestalt, Form u. s. w. untereinander ganz ungleich. Dabei handelt es sich zum grossen Theil garnicht mehr um richtige wohlgeformte Zellen und Kerne, sondern schon um die allerverschiedensten Formen des Kern- und Zellzerfalls. Und man kann nun sehr gut verfolgen, wie schichtweise auf die anscheinend noch normalen Krebszellen immer mehr und mehr nekrotische Zellen folgen. Dass diese Schicht so intensive Kernfärbung zeigt, hat seinen Grund einmal darin, dass offenbar das erste Stadium der Nekrose eine Schrumpfung des Kerns ist, analog den Befunden bei Einwirkung stärkerer Hitze und Kälte. Die Zellen und Kerne werden immer kleiner und kleiner als die des normalen Carcinomgewebes. Dadurch liegen dann die Kerne näher aneinander. Andererseits rückt aber dadurch die Chromatinsubstanz im Kern selbst näher zusammen und die Kerne erscheinen mehr diffus gefärbt. Schliesslich liegt aber noch eine Menge färbbarer Kernsubstanz in Bröckeln zwischen den Zellen.

Diese Zwischenzone bildet also in Wirklichkeit keine Grenze zwischen Carcinom und nekrotischem Gewebe, sondern bezeichnet vielmehr den ganz allmöglichen Uebergang der normalen Carcinomzellen in die zerfallenen.

Trotzdem halte ich an der Eintheilung der Krebsherde mit Nekrose in diese 3 Schichten vorläufig zur besseren Uebersicht fest, da ich auf einige Einzelheiten derselben noch eingehen will. Man kann also an den Krebsherden und -Zapfen folgende Schichten unterscheiden:

1. Das nekrotische Centrum, peripher davon
2. die Grenzschicht oder Uebergangszone, die manchmal auf ein Minimum reducirt ist, mit den verschiedensten Stadien des Kern- und Zellzerfalls. Davon weiter nach Aussen folgt
3. das eigentliche Krebs-Zellengewebe. Dies ist umgeben
4. vom Binde- und Gefässgewebe. Und daran schliesst sich zuweilen, aber nicht immer
5. die kleinzellige Infiltration.

Ich fange zunächst beim letzten Punkt an.

1. Es ist eine von Karl Thiersch wohl zuerst betonte, jetzt allgemein anerkannte Thatsache, dass der Beginn der Carcinomwucherung regelmässig mit einer kleinzelligen Infiltration einhergeht. Ich brauche nicht zu betonen, dass

ich besonders im Lymphdrüsen Carcinom, aber ebenso auch im Primärcarcinom diese kleinzellige Infiltration in der directen Umgebung des Carcinoms ebenfalls gesehen habe. Betonen aber muss ich, dass ich es nicht immer gesehen habe. Ich habe nicht nur einzelne Krebsstränge und Krebsherde vollkommen frei von kleinzelliger Infiltration gesehen, sondern mich sehr häufig davon überzeugt, dass beim Hineinwuchern des Carcinoms ins Bindegewebe, Muskel und vor Allem Fettgewebe auch nicht die Spur von kleinzelliger Infiltration vorhanden war. Das ist nicht nur im Primärtumor, allerdings sehr viel häufiger, sondern auch im Fettgewebe der Axillardrüsen, also im Secundärtumor.

2. Das Binde-, Gefässgewebe um die Krebsherde bedarf, so weit es normal ist, keiner näheren Besprechung. Nur möchte ich erwähnen, dass ich die gleichen Befunde, wie Goldmann¹⁾ und M. B. Schmidt²⁾, gemacht habe. Es handelt sich um endarterische und endophlebitische Prozesse in den Gefässen, die mit allmäliger Verengerung des Lumens und Obliteration enden. Ebenso habe ich das allmälige Durchwachsen des Carcinoms durch die Wandung der Gefässe oft beobachtet. Alle diese Verhältnisse kann man an Präparaten, die mit Orcein gefärbt sind, am Besten studiren.

3. Ich habe oben oft von einem normalen Carcinomgewebe gesprochen, im Gegensatz zum nekrotischen Centrum und der Uebergangszone.

Das ist insofern richtig, als dies Krebsgewebe den normalen Zellenbau aufweist, der uns als sein Characteristicum gilt.

Aber normal im gewöhnlichen histologischen Sinne ist es ganz und gar nicht. Es zeigt vielmehr schon zahlreiche Degenerationserscheinungen.

Hier sind in erster Linie die Kerntheilungsfiguren zu nennen, auf die ich aber nicht näher einzugehen brauche.

Es ist das Verdienst v. Hansemann's, gezeigt zu haben, wie ausserordentlich Zahl, Form und Grösse, Gruppierung beim Carcinom von denen normaler Kerntheilungsfiguren abweichen und welche Unregelmässigkeiten und Verkrüppelungen dabei vorkommen³⁾. Man hat jedenfalls Grund genug, um darin schon eine Degenerationserscheinung zu sehen. Sie sind im Krebsgewebe bald hier und da, ohne dass man einen bestimmten Platz angeben könnte. Dagegen sind sie nicht oder nur ganz ausnahmsweise in der Uebergangszone.

Ein zweites sind die Riesenkerne, die ebenso wie die Kerntheilungsfiguren recht häufig in meinen Präparaten waren. Sie sind stets sehr intensiv gefärbt, meist diffus. Ihre Form ist sehr wechselnd, bald spindel- oder keulenförmig, bald breit rundlich oder eckig, zackig. Sie sind oft von ganz colossaler Grösse und fallen schon bei schwächster Vergrößerung auf. Sie stehen meist nachweislich mit dem den Carcinomherd durchsetzenden Bindegewebe in Verbindung. Man hat oft von ihnen als von Riesenzellen gesprochen, doch habe ich Riesenzellen mit zahlreichen Kernen analog denen bei der Tuberculose, Lues und Sarkom nicht gesehen, und ich halte daher die Bezeichnung riesenkerne-

¹⁾ Goldmann, Bruns Beitr. Bd. 18. 1897.

²⁾ M. B. Schmidt, Naturforscher-Versammlung Braunschweig. 1897.

³⁾ Ein Theil ist neuerdings allerdings ganz anders gedeutet worden. Vergl. Schüller.

haltige Zellen für richtiger. Sie liegen meist dicht neben oder nahe der Uebergangszone, nicht selten in ihr. Die Form und Grösse dieser Zellen, die übrigens sehr wechselt, wird erklärlich, wenn man sie mit starker Blende bei sehr hellem Licht untersucht. Denn dann sieht man, dass einmal die Kerne oft zahlreiche Einschlüsse in sich enthalten, andererseits neben ihnen solche Gebilde liegen. Beide wirken offenbar bestimmend auf die Kernformen ein. Denn die Kerne umfassen sie entweder von einer oder von mehreren Seiten, oder die Kernsubstanz liegt zwischen mehreren solcher Gebilde von ihnen umgeben und begrenzt. Diese Gebilde bedürfen einer kurzen Besprechung.

Es handelt sich um sehr verschieden grosse (ganz kleine von der Grösse eines Blutplättchens, kleine und grosse, bis zur Grösse von 5—10 Geschwulstzellen und mehr) tropfenartige homogene Gebilde, von eigenthümlichem Glanz mit scharfem Rand. Sie sind rund oder oval, selten mehr länglich oder wurstförmig, zuweilen mit rundlichen Fortsätzen.

Sie haben bei sehr hellem Licht und scharfer Abblendung einen etwas grünlich glänzenden Rand und ein meist excentrisch gelegenes ebenfalls grünlich glänzendes, helles, rundliches Körperchen. Beide, Membran wie Körperchen, lassen sich mit Kernfarben nicht, dagegen mit Gegenfarben färben. An den ganz kleinen Gebilden ist oft ein Kern nicht nachweisbar.

In den grossen Gebilden ist ausser dem Kern noch eine Anzahl von feinen Körnern oder kleineren Stäbchen, ebenfalls nicht färbbar, zu sehen.

Oder das Ganze ist granulirt. In solchen Fällen ist der Saum von dem eigentlichen Gebilde etwas zurückgezogen und es macht den Eindruck, als ob sich dies in einem Hohlraum befindet, von dessen Wand es sich etwas (verschieden weit) zurückgezogen hat. Der Raum zwischen beiden ist nicht homogen glänzend, sondern erscheint leer. An den grösseren und grössten Formen sind zuweilen mehrere concentrische zarte Ringe bemerkbar. Sonst ist die Membran entweder ganz glatt oder zart geriffelt.

Nicht ganz selten sind mehrfache schwarze, kleine rundliche, ziemlich weit auseinander liegende Pigmentkörnchen in den inneren Gebilden vorhanden.

Alle diese Gebilde habe ich vor 4 Jahren im medicinischen Verein zu Greifswald demonstrirt¹⁾, als ich sie in einem Carcinom der Beckenschäufel in ungeheurer Menge gefunden hatte. Zum Vergleich konnte ich damals nur die Sjöbring'schen Parasiten heranziehen, mit denen sie vollkommen übereinstimmten, ohne dass ich den Nachweis, dass es Parasiten wären, zu führen im Stande war. Ich habe seitdem naturgemäss systematisch darauf geachtet und sie bisher in keinem Carcinom, das ich untersucht habe, vermisst. Es sind meines Erachtens dieselben Gebilde, die zahlreiche andere Forscher seit 1890 schon gesehen und beschrieben haben, besonders in neuerer Zeit v. Leyden, Schüller, Feinberg, und die Schüller cultiviren konnte. Ich habe Schüller's Versuche nachgeprüft und in mehreren Fällen sind sie mir ebenfalls gelungen.

Diese Gebilde sind nun nicht nur in und an den Riesenkernzellen, son-

¹⁾ Ref. in der Deutsch. med. Wochenschr. 1901.

dern durch das ganze Carcinomgewebe hindurch zerstreut vorhanden und sind meist ungemein zahlreich. Sie sind entweder intra- oder extracellulär. Sind sie intracellulär, so können sie innerhalb der Zellen und Kerne vorkommen. Im letzteren Fall sieht man sehr oft eine Art von Becherzellen, die so geartet sind, dass eins dieser Gebilde von einer ganz dünnen Chromatinhülle umgeben ist, die nur an einer Seite dicker und voluminöser ist. Oder man sieht die Kernsubstanz sternartig zwischen mehreren solcher Gebilde liegen.

Sind die Gebilde im Protoplasma, so liegen sie den Kernen oft so an, dass diese halbmondförmig sie umgeben, jedenfalls scheint ihre Gestalt von den Gebilden deutlich beeinflusst zu werden. Die Bilder sind zu verschieden, um eine genaue Beschreibung zu ermöglichen.

Liegen die Gebilde extracellulär, so liegt die Vermuthung jedesmal sehr nahe, dass man es nicht mit Gebilden, sondern mit Luminis zu thun hat. Nicht umsonst nimmt man noch immer an, dass Krebse secernirten. Ich habe ebenso wenig wie andere Autoren richtige Secretionsvorgänge nachweisen können. Dass es sich nicht um Secretion bei den Gebilden handelt, geht schon daraus meines Erachtens hervor, dass die Gebilde ebenso gut in verhornenden Krebsen in grosser Anzahl vorkommen. Dass es kein Fett, hyaline Substanzen oder ähnliches ist, kann man durch spezifische Färbungen sicherstellen. Ausserdem sind die Gebilde nicht homogen, sondern enthalten die beschriebenen Besonderheiten.

Man hat aber diese Gebilde auch für Degenerationsproducte angesehen. Wer diese Ansicht vertritt, hat noch viel mehr Degenerationen in den Krebsen zu erklären, wie die Anhänger anderer Anschauungen und wird erst recht nicht der Beantwortung einer Frage nach der Herkunft solcher Degenerationen ausweichen können.

Ich halte sie an sich nicht für Degenerationen. Das beweist meines Erachtens schon der „Cultur“-Versuch, in dem die Krebszellen längst zerfallen sind, die Gebilde aber massenhaft vorhanden sind und zerfallen, sobald sie erhitzt werden oder erkalten.

Neben diesen Gebilden treten nun eine ganze Reihe von kleineren oder grösseren zellenartigen Gebilden bald hier bald da auf, die meist rundlich, ziemlich scharf begrenzt, entweder einen oder mehrere runde Kerne besitzen. Oft sind es ein grösseres und zahlreiche kleine Kerne, oft auch eine sehr grosse Anzahl verschieden oder annähernd gleich grosser Kerne. Diese Kerne sind mit Hämatoxylin auffallend violett, im Gegensatz zum hellblau des normalen Kerns gefärbt. Die Färbung ist ganz diffus homogen und die Kerne machen einen tropfenartigen Eindruck, im Gegensatz zu dem zarten Chromatingerüst der normalen Kerne. Bei Eosinnachfärbung sind sie mehr violett-röthlich-tiefroth gefärbt.

Die Lage der Kerne ist sehr verschieden, oft 2 oder 3 grosse hart am Rande der Zelle, oder ganz diffus vertheilt, oder aber mehr in Reihen.

Das Protoplasma ist oft sehr intensiv gelblichroth (bei Eosinfärbung) gefärbt, oder röthlich, andererseits aber auch ganz blass. In solchen Fällen sieht man nur bei starker Ablendung die Conturen. In manchen Fällen erscheint es aber fraglich, ob es sich hier überhaupt noch um Zellen oder nur um runde

Körnchen, die sich mit Kernfarben färben, handelt. Ich glaube, man kann oft noch Zellconturen erkennen, wo es auf den ersten Blick nicht so scheint. Aber in manchen Fällen kann man auch bei stärksten Vergrößerungen von Zellconturen oder Protoplasma nicht das Mindeste erkennen. Man sieht nur eine grosse Menge von Körnern, die stets verschieden gross, jetzt oft sehr klein zwischen und in den Zellen liegen.

Doch liegen sie nie diffus verbreitet, sondern immer zu Haufen stets etwas von einander getrennt.

Ich habe früher bei diesen Bildungen an Elementarkörperchen gedacht, die man als kleinste normale Bestandtheile des Blutes kennt. Doch sind sie von diesen schon durch die hintereinander so wechselnde Grösse unterschieden.

Solche intensiv gefärbte Körnchen liegen auch in den Kernen der Carcinomzellen selbst, oft nur ganz klein, ein oder zwei in einem Kern, oft schon recht ansehnlich. Im letzten Fall ist der Kern der Carcinomzellen gross und meist sehr schwach, event. diffus gefärbt.

Garnicht selten aber geht der ganze Kern vollkommen in solche (dann stets schon grössere) rundliche Granula über, während die Zelle noch erhalten ist. Ein solches Bild stellt Fig. 2, Taf. 4a dar.

Ueber die Zwischenzone (Grenzschicht) kann ich mich kurz fassen, da ich die Hauptsache schon oben besprochen habe.

Die Uebergangszone weist nun all' das, was eben im eigentlichen Krebsgewebe beschrieben ist, bald hier, bald da ebenfalls auf. Auch hier sind nicht selten Riesenkerne. Das Charakteristische dieser Zone ist aber, wie schon oben erwähnt, die stark gefärbte Kernschicht. Denn wenn auch ein zu Grunde gehen der Zellen in der Form beobachtet wird, dass die Kerne schwächer färbbar sind und verschwommen erscheinen, und wenn auch eine Auflösung in kleinste Bröckel oft zu sehen ist, so steht die Verklumpung des Kerns doch hier ganz im Vordergrund. Die allerverschiedensten Formen und Gestalten, Färbungsnuancen, Grössenverhältnisse sind dabei zu beobachten. Eine Beschreibung all' dieser Verschiedenheiten erscheint aber kaum möglich. Ich verweise daher auf die beigegebenen Abbildungen, Figg. 1 und 3, Taf. 4a. Man sieht an ihnen auch sehr schön den directen allmäligen Uebergang vom Carcinom ins Nekrotische.

4. Auf die nekrotischen Herde selbst gehe ich etwas ausführlicher noch ein. Sie sind nicht ohne jede Structur, man kann vielmehr noch mancherlei deutlich in ihnen nachweisen.

1. Gefässe, Bindegewebe, elastisches Gewebe. An kleinen Nekrosen, die sich auf das Innere eines mikroskopischen Carcinomknotens beschränken, sucht man meist vollkommen vergebens nach Gefäss- und Bindegewebe. Sobald es sich aber um grössere aus dem Zusammenfluss von einem oder mehrerer zerfallender Herde handelt, sieht man schon bei einfachen Färbungen, noch besser und leichter bei Orcein- und van Gieson-Färbung, zahlreiche kleinere Gefässe und zarte Capillaren, die, wenn auch mit oft blass gefärbten Kernen, selbst in völlig nekrotischem Gebiet gut erhalten sind. Sie stehen in unmittelbarem Zusammenhang mit den Gefässen im Carcinom und lassen sich sehr leicht in diesem noch eine Strecke weit verfolgen. Wiederholt

habe ich auch sie oder die elastischen Fasern über das Carcinomgewebe hinaus ins normale Stützgewebe hinein verfolgen können.

Interessant ist, wie die Gefässe oft kleine Brücken zwischen 2, 3 kleinen Carcinominseln oder -Halbinseln darstellen, die rings von nekrotischem Material umspült werden. Die Carcinomherde sind, wie überall, so auch hier wie angefressen von der Nekrose, und man hat den Eindruck, als ob im allgemeinen Zerfall die Gefässe am längsten bestehen blieben. Bald hier, bald dort ist noch Carcinomzellenmaterial an der Wand der Gefässe vorhanden, bis schliesslich eine längere Strecke kommt, an der die Gefässe und Capillaren allein ohne jeden Carcinommantel im nekrotischen Material verlaufen. Nicht selten ist allerdings auch das Gefäss, das nach vorübergehender Begleitung von Carcinomzellen schliesslich allein als lang ausgestreckter Ausläufer vorgeschoben ist, nicht mehr zu verfolgen und verschwindet im Nekrotischen spurlos.

Andererseits sieht man ja, wie schon bemerkt, bei grossen nekrotischen Herden, wie das Carcinomgewebe ganz unregelmässig angefressen ist und nur an einzelnen Stellen die Umwandlung einen schärferen Rand hat. Dieser scheinbar scharfe Rand ist dann jedes Mal ein Gefäss. In Wirklichkeit lässt sich aber nachweisen, dass jenseits des Gefässes das Carcinomgewebe von der Nekrose angenagt ist. Schon aus diesen Befunden geht offenbar hervor, dass das Gefässgewebe mit am längsten dem nekrotisirenden Einfluss Stand hält.

Von den grösseren Gefässen gehen nach verschiedener Richtung hin zarte Capillaren, die sich ebenfalls oft noch recht weit in nekrotische Herde verfolgen lassen und zuweilen ein vielfaches zartes, mit ganz blass gefärbten Kernen versehenes feines Netzwerk bilden. Oft findet man an Stelle der Capillaren nur feinste Bindegewebsfasern, die bei van Gieson-Färbung leuchtend roth hervortreten, oder elastische Fasern.

Letztere zeigen im nekrotischen Gewebe eigenthümliche Degenerationserscheinungen. Es sind keine eigentlichen glatten Fasern mehr, sondern hintereinander gereihte kleinste Bröckel, die wie lange Streptokokkenreihen aussehen, nur dass sie viel dicker, ungleichmässiger und nicht rund sind. Wo diese Veränderungen im Nekrotischen vorliegen, da sind sie auch meist im benachbarten Krebsgewebe vorhanden.

Die Capillaren enthalten zuweilen Blut, und zwar anscheinend gut erhaltenes; wenigstens sieht man scharfe Conturen, den zarten Zwischenraum zwischen den einzelnen rothen Zellen und die bei guter Härtung so charakteristische scheinbare Polymorphie im Schnitt, die durch gegenseitige Anpassung im Gefässlumen bedingt ist. Blutpigment habe ich nicht darin gefunden. Ich habe nach den zahlreichen Bildern, die ich gesehen habe, den Eindruck, dass, wo Gefässe oder Capillaren oder Bindegewebe stehen geblieben sind, es sich meist um die den Carcinomherd umspannenden Septen, nur sehr selten um die in den Carcinomherd hineinziehenden Capillaren handelt. Daraus folgt, dass der nekrotisirende Einfluss sich nicht nur auf das Carcinomzellenmaterial, sondern auf das Gewebe überhaupt bezieht, dass aber das derbere Gewebe der Septen der zerfressenden Wirkung längere Zeit Stand halten kann.

2. Blut. In den nekrotischen Partien ist zuweilen auch ausserhalb der Blutgefässe Blut vorhanden. Manche nekrotischen Herde sind recht reichlich, nie aber strotzend mit rothen Blutzellen erfüllt, häufiger ist es schon, dass noch erkennbare farblose Zerfallsmasse, aber degenerirte Carcinomzellenkerntrümmer mit rothen Blutkörperchen gemischt erscheinen, die Regel ist aber, dass die nekrotischen Carcinomherde nur ganz vereinzelte Blutzellen aufweisen. Sie liegen dann entweder in kleinen Haufen oder ganz vereinzelt. Hie und da sind auch Stechapfelformen und andere Zerfallsformen zu beobachten, aber im Allgemeinen ist auch das selten. Zwei Punkte sind vor Allem hervorzuheben:

Nie sind die meisten nekrotischen Herde überwiegend mit rothen Blutkörperchen erfüllt, so dass sie den Anschein von Blutungen haben könnten. In den meisten nekrotischen Herden sind die rothen Blutkörperchen verschwindend gering.

Nie liegen die Verhältnisse so wie in alten Blutherden, in denen alle Uebergänge von normalen Blutzellen in vollen Zerfall des Blutes in Pigmentbildung oder mit Resorptionsvorgängen zu beobachten wären.

3. Zellen, Kerne, Kerntrümmer. Der Gehalt an zelligem Material in den nekrotischen Massen ist sehr wechselnd. Im Allgemeinen aber, kann man sagen, sind die Herde fast frei von normalen Zellen, sei es Carcinomzellen oder anderen. (Nur Bindegewebs- und Capillarkerne, auf die ich eben näher eingegangen bin, finden sich öfter.) Allerdings sieht man in den verschiedenen Schnitten oft Bilder, die das Gegentheil zeigen. Aber dann handelt es sich entweder um kleine Herde, in denen Grenzschicht und nekrotisches Centrum noch nicht genügend differenzirt sind, oder um Stellen, in denen durch theilweisen Tangentialschnitt scheinbar normale Carcinomzellen als Inseln oder Halbinseln in den nekrotischen Herd weit vorragen. Zuweilen sind die Tangentialschnitte vollständig und rufen dann den Eindruck eines vollkommenen Zellenmaterials im Nekrosenherde hervor. Wenn man sehr aufmerksam jeden einzelnen nekrotischen Herd durchmustert, so trifft man wohl hie und da auch sonst anscheinend normale Krebszellen. Aber es ist immerhin selten. Durchweg ist überhaupt sehr wenig mit Kernfarben Färbbares in diesen Herden. Was man aber an Kernen sieht, ist fast sammt und sonders in Degeneration begriffen. Die Kerne sind von sehr wechselnder Gestalt, oft rundlich, sie färben sich sehr intensiv und diffus; sie sind stets kleiner als die normalen Krebskerne und man kann sie in allen möglichen Formen und Grössen bis hinunter zu kleinsten kaum sichtbaren Kerntrümmern verfolgen. Wenn man mit Oelimmersion und weiter Blende untersucht, so sieht man zahlreiche eben noch wahrnehmbare gefärbte Pünktchen, die durch die nekrotische ungefärbte Partie verstreut sind, wohl der letzte Rest zerstörter Kernsubstanz.

Riesenkerne, Kerntheilungsfiguren und ihre von der Norm abweichenden Formen habe ich nie inmitten der nekrotischen Herde gefunden. Ebenso wenig habe ich normale oder pathologisch veränderte Leukocyten nachweisen können.

4. In der eigentlich nekrotischen Masse sind Einzelheiten schwer zu erkennen. Mit Sicherheit kann man nur sagen, dass es hier sich nicht um

eine homogene Masse, sondern um eine körnige handelt, die aber nicht regelmässig sich darstellt. Das nekrotische Material hat bekanntlich eine gelbliche weisse Eigenfarbe, färbt sich nach van Gieson gelblich mit leichtem Anflug von gelblich-bräunlich, so dass die rothen Blutzellen durch die rein gelbe Farbe sich sehr scharf abheben, mit Eosin nimmt die Masse leicht gelblich-rothen Ton an, im Gegensatz zur sanft rothen Färbung des übrigen Gewebes. Auch hier heben sich die Erythrocyten durch ihren orangefarbenen Ton bei gleichzeitiger Färbung mit Orcein durch braunrothen Ton stark ab. Ich hebe das ausdrücklich hervor, um zu betonen, dass bei guter Färbung Verwechselungen zwischen nekrotischen Zellen und rothen Blutkörperchen kaum möglich sind. Mit Pikrinsäure färbt sich das nekrotische Gewebe gelb. Hier und da erscheinen einige nekrotische Herde schon bei schwacher Vergrösserung etwas bläulich gefärbt, bei Hämatoxylinkernfärbung oder bei Gegenfärbungen mit bläulichem Ton und nur das Centrum ist ganz farblos. Diese Befunde sind da zu machen, wo man mit Serienschnitten nahe auf das normale Carcinomgewebe herankommt, also bei Tangentialschnitten durch das nekrotische Gewebe. Durch die dünne nekrotische Schicht schimmert dann die Carcinomgewebsschicht in der Tiefe durch.

Auch in den farblosen Nekrosewüsten findet man noch hier und da frühere, natürlich ungefärbte, Carcinomzellenanhäufungen, die dann klarer zum Vorschein kommen, wenn das die ehemaligen Krebshaufen und Zapfen umgebende Bindegewebe noch einigermaassen erhalten ist.

Immerhin sind das Ausnahmen und auch bei solchen Befunden fehlt die Klarheit des Bildes, so dass man kaum im Stande wäre, daraus Carcinomgewebe zu erkennen, wenn alles gefärbte Carcinomgewebe der Umgebung fehlte. Man hat allerdings in den kleinen Nekroseherden durchweg den Eindruck, als ob man noch deutlich ungefärbte Zellen erkennen könnte. Aber ich halte die Gebilde, die man da sieht, nicht für einfache nekrotische, aber sonst noch gut erhaltene Zellen, sondern schon für Umwandlungsproducte. Man hat Protoplasmamassen vor sich, die sämmtlich einen besonderen Farbenton annehmen. Sie sind viel kleiner als Carcinomzellen, vielmehr nur etwa so gross wie ihre Kerne, und sie erscheinen nicht so zart wie das Carcinomzellprotoplasma, sondern derber und massiger. Dazu kommt, dass sie auch in den kleinsten Nekroseherden nie ganz scharf umschriebene, geradlinige Zellgrenzen, sondern vielfach unregelmässig zackige, verwaschene haben; oft sind neben einigermaassen scharf abgegrenzten nur noch Bröckel von Protoplasma vorhanden. Untersucht man die nekrotischen Herde mit Oelimmersion, so erkennt man ausser dem bisher Beschriebenen zahllose kleinste Körnchen, die eben erkennbar sind, sie besitzen ohne Färbung einen intensiven Glanz, haben aber, so weit ich nachweisen konnte, keine besondere Affinität zu irgend einer Farblösung. Es liegt ja die Annahme nahe, dass diese kleinsten Körnchen das letzte sichtbare Ergebniss der nekrotisirenden Wirkung auf die Krebszellen wären. Doch scheint mir das nicht sicher. Ich glaube vielmehr, dass die Körnchen neben den zerfallenden Krebszellen vorkommen. Denn die Körnchen sind eigentlich überall in gleicher Menge vorhanden. Zu-

weilen sind die nekrotischen Herde vollkommen erweicht und verflüssigt. Statt des nekrotischen eben beschriebenen Materials findet sich in der Hauptsache nur ödematöse Flüssigkeit, die beim Durchschneiden meist schon abfließt. Mikroskopisch sind hier noch zarte Bindegewebsfasern vorhanden, aber keine elastischen. Unmittelbar in diese verflüssigten Herde münden peripher zahlreiche grössere oder kleinere nekrotische Carcinomherde. Ich gehe auf diese erweichten und verflüssigten Herde nicht näher ein, da sie selten sind und offenbar ein secundäres Stadium darstellen, für unseren Zweck daher geringere Bedeutung haben.

Fett.

Im Grossen und Ganzen kann man sagen, dass das Fett im normalen Carcinomgewebe vielfach ganz fehlt. Man kann jedenfalls grosse Strecken des Carcinoms durchmustern, ohne auf Fett in normalen Carcinomherden zu stossen, oder es ist so verschwindend wenig vorhanden, dass man es leicht übersieht. Die Fettkörnchen liegen meist in Haufen in einer Zelle zusammen. Vor Allem gilt dies für die Lymphdrüsenmetastasen und die Carcinomknoten, die wenig Milchdrüsengewebe enthalten. Das normale Epithel der Drüsen und Milchgänge enthält stets, reichlich oder weniger reichlich, Fettkörnchen. Auch in den Carcinomherden, die das Drüsengewebe durchwachsen, ist Fett oft noch reichlich vorhanden, wie ich denn seernirendes Parenchym in Brustdrüsenkrebsen nie ganz vermisst habe.

Aber auch in den Lymphdrüsen carcinomen trifft man zuweilen kleine und hie und da auch grössere Carcinomzapfen, die reichlich mit Fetttropfen, meist von ganz gleicher Grösse, versehen sind. Es macht den Eindruck, als ob das Fett in der Hauptsache nicht so sehr in den eigentlichen Krebszellen, als in dem umgebenden Bindegewebslager und seinen capillären Ausläufern in die Krebszapfen hinein sich befände. Besonders bei etwas dickeren Schnitten sieht man oft ein förmliches Netzwerk von Fett enthaltenden spindelförmigen Zellen, zwischen denen die einzelnen Krebszellen fettfrei gelegen sind. Andererseits trifft man aber auch mit Sicherheit in den Krebszellen selbst Fett in reichlicher gleichmässiger Vertheilung. Meine Vermuthung, dass in diesen fetthaltigen Carcinomherden sich schon reichlichere Degenerationserscheinungen zeigen würden, hat sich meist bestätigt.

Reichlich findet sich das Fett im Carcinomgewebe fast durchweg in den nekrotischen Partien. Allerdings trifft auch das nicht ganz allgemein zu. Denn manche nekrotischen Herde sind scheinbar auch völlig fettfrei. Sie enthalten dann selbst bei starker Vergrösserung nur Spuren. Jedenfalls brauchen nekrotische Herde nicht unbedingt mit Fettablagerung verbunden zu sein.

Wo Fett reichlich vorhanden ist, da ist es in kleinen Herden durch die ganzen nekrotischen Massen zerstreut. In den grösseren Herden ist es meist nur an der Grenze zwischen nekrotischem und normalem Carcinomgewebe, in den normalen Krebszellen sind dann nur Spuren von Fett, selten mehr, vorhanden. Das Centrum des nekrotischen Herdes ist oft vollkommen fettfrei. Das Fett liegt hier ebenfalls sehr oft in Zellen als Anhäufungen von reichlichen gleich grossen Fettkügelchen. Gleichfalls befindet sich Fett in spindel-

förmiger Anordnung in den Septen der ganzen Krebszapfen, oft reichlich, oft gering. Und man kann oft eine ganze Strasse von Fettanhäufungen vom nekrotischen nach dem Bindegewebsseptum hin verfolgen.

Dort, wo Erweichung der nekrotischen Massen eingetreten ist (Beginn von Cystenbildung), da findet sich an der Grenzschicht zwischen dem erweichten Theil und Carcinomzellen geradezu massenhaft Fett. Im zarten Gewebe der ödematös cystischen Partie ist auch Fett, aber viel weniger, vorhanden. Die Anordnung des Fettes ist auch hier die, dass die kleinen, meist gleich grossen Fetttropfen seltener vereinzelt, häufiger in feinen Spindelzellen, meist in Rundzellen liegen.

In dem Theil der ödematösen Partie, in dem die nekrotischen Massen völlig fehlen, ist in den zarten auseinandergewichenen Fasern Fett, zum Theil in ganz verschwindenden, zum Theil in ganz gewaltigen Massen vorhanden. Im letzteren Fall sind es so dicke Tropfen, dass sie oft grösser als die normalen Fettzellen sind. Offenbar sind sie durch Zusammenfliessen von zahlreichen kleinen Tropfen und Kügelchen entstanden. Nach Spindeln, Strichformen oder rundlichen Fettkörnchenzellen sucht man vergebens.

Die eben geschilderten Befunde decken sich nicht vollkommen mit den Untersuchungen Sata's¹⁾, der wohl zuletzt den Fettgehalt pathologischer Gewebe an Sudanpräparaten studirt hat. Und ich kann ihm besonders darin nicht ganz Recht geben, wenn er als Typus des Fettgehaltes in Carcinom der Mamma Krebsstränge abbildet, die dicht mit Fettkügelchen gefüllt sind. Solche kommen, wie gesagt, vor, der Typus ist aber der, dass wenig oder gar kein Fett in den Krebssträngen vorhanden ist, was er übrigens auch beobachtet hat.

Sie stimmen aber in den Hauptpunkten und besonders in Bezug auf die nekrotischen Herde mit den Sata'schen Untersuchungen überein.

In derselben Weise sah nun Sata auch bei Sarkomen und Endotheliomen in den nekrotischen Herden selbst garnicht oder nur sehr spärlich Fett auftreten, während die am Rand des nekrotischen Herdes sich befindenden Zellen dasselbe, oft in grossen Tropfen, sehr reichlich enthalten. Andererseits beschreibt er in kleinen nekrotischen Herden reichlich Fett.

Sata hat seine Studien aber nicht nur an einigen Carcinomen, Endotheliomen und Sarkomen gemacht. Sein Hauptuntersuchungsfeld war vielmehr die Tuberculose. Und da ist es nun interessant, dass beim Vergleich der Geschwülste mit der Tuberculose bei allen diesen Erkrankungen der Befund von Fett in der Umgebung nekrotischer Herde gleicherweise festzustellen war. Ich kann Sata²⁾ auch darin vollkommen Recht geben, nachdem ich zahlreiche

¹⁾ Sata, Ziegler's Beiträge. 1900. Bd. 28. S. 461 ff.

²⁾ Ich führe zum besseren Vergleich noch kurz seine Befunde bei der Tuberculose wörtlich an: Bei der Tuberkelbildung findet man im frühen Stadium der Verkäsung fast kein Fett. Nur selten findet man in der Verkäsung Fettkörnchengruppen, welche verfettete Zellen darstellen. Falls reichliches Fett gefunden wird, ist es nicht solches, welches bei der Verkäsung aufgetreten ist, sondern es ist schon vor der Verkäsung entstandenes Fett.

Dagegen treten Fettkörnchen mit der Zeit vom Rande der Verkäsung, d. h. zwischen der Verkäsung und der Bindegewebswucherung auf.

Diese Fettkörnchen sind gewöhnlich in den spindeligen Bindegewebszellen

tuberculöse verkäste Lymphdrüsen und auch andere Geschwülste mit nekrotischen Herden auf ihren Fettgehalt mit Sudan untersucht habe.

Daraus, dass die Herde bei der Tuberculose im jungen Stadium gewöhnlich kein Fett enthalten und dass mit dem Alter der Tuberkel die Fettkörnchen an der Grenze der Verkäsung sich vermehren, schliesst Sata wohl mit Recht, dass das Fett nicht das Product einer der Necrobiose vorangehenden Degeneration ist, sondern dass es erst secundär um die Nekrose auftritt. Man könnte, da beim Carcinom, wie ich oben beschrieben habe, zur Nekrose nicht unbedingt Fettgehalt gehört, den Vergleich noch weiter führen. Ich gehe aber hier auf die Frage nach der Ursache des Fettgehalts absichtlich nicht näher ein, da sie für unseren Zweck nicht so wichtig ist und andererseits auch Sata bei seinen Untersuchungen nicht zu einem abschliessenden Resultat gekommen ist.

Kalk.

In manchen nekrotischen Herden sind Kalkmassen enthalten. Sie liegen stets im nekrotischen Centrum, sind blau bis blauröthlich mit Hämatoxylin gefärbt und sind entweder in feinsten Körnchen oder in grösseren Massen vorhanden. Meist sind es die grössten nekrotischen Herde, in denen sie vorkommen.

Ich fasse das Gesagte noch einmal kurz zusammen:

Bei alten wie jungen Personen, bei ältesten wie frischesten Carcinomwucherungen, kurz überall, wo immer Krebs in der Mamma oder in den Lymphdrüsen auftritt, sind auch Nekrosen vorhanden.

Sie sind in mikroskopisch kleinster Form mit allen Uebergängen bis zu ganz gewaltigen makroskopischen Herden ausgebildet, die nicht selten so gross sind, dass sie den grössten Theil der Krebsherde einnehmen.

Die Nekrosen liegen stets im Centrum der Krebsherde, sind stets von Krebsgewebe umgeben.

Die kleineren Nekrosen sind in sich abgeschlossen, die grösseren durch Confluenz aus mehreren kleineren, mit denen sie durch feine Strassen nekrotischen Gewebes in Verbindung stehen, entstanden.

Das Krebsgewebe geht stets ganz allmählich, ohne jede scharfe Grenze, in unregelmässiger Weise direct in das nekrotische Centrum über. Jedes Mal sieht man an der Grenze zwischen Krebs- und nekrotischem Gewebe die allerverschiedensten Stadien

der Tuberkel enthalten. Wenn sie sich in den vollkommen verkästen Stellen an der Peripherie der Verkäsung befinden, so kann man dieselben in zelliger Anordnung verfolgen, sodass sie die früher in den Zellen enthaltenen Fettkörnchen darstellen. Mit dem Alter der Tuberkel vermehren sich die Fettkörnchen an der Grenze der Verkäsung und bilden eine dicke Fettkapsel. Die Riesenzellen der Tuberkel enthalten gewöhnlich kein Fett, doch kommen auch fetthaltige vor.

des Zell- und Kernzerfalls. Aber niemals ist zwischen beiden Geweben eine Spur von kleinzelliger Infiltration (Leukocyten). Sie ist, wenn überhaupt vorhanden, nur an der Peripherie des Krebsherdes.

Die bisherigen Gründe für die Nekrose.

Wenn ich nun nach diesen Befunden auf die Gründe näher eingehe, die man für die Entstehung der Nekrosen angeführt hat, so muss ich allerdings bekennen, dass sie in schroffem Widerspruch mit den von mir gemachten Befunden stehen.

Um das zu beweisen, muss ich aber diese Gründe selbst etwas näher besprechen.¹⁾

Man kann die Gründe, die bisher für das Zustandekommen der Nekrosen in den Krebsen angenommen worden sind, in verschiedene Gruppen eintheilen. Es sind:

1. äussere Ursachen, die mit dem Carcinom an sich nichts zu thun haben;
2. Ursachen, die durch das Wachsthum des Carcinoms selbst bedingt sind;
3. Ursachen, die durch Veränderungen des Organismus, unabhängig vom Carcinom, hervorgerufen sind.

Auf eine vierte Ursache, dass die Degeneration analog der normalen Function des betreffenden Organs auftritt, brauche ich nicht einzugehen. Denn einmal handelt es sich bei der normalen Function der Mamma garnicht um eine fettige Degeneration, und zweitens ist die Nekrose im Carcinom in keiner Weise identisch mit der sogen. fettigen Degeneration dabei. Vorhandensein von Fett und Zellzerfall decken sich, wie die Untersuchungen zeigen, keineswegs.

Als die bakteriologische Forschung so machtvoll eingesetzt hatte, da lag es sehr nahe, nun auch bei den Carcinomen nach bakteriellen Erregern zu suchen. Das Ergebniss war aber entweder von vorneherein negativ, oder die anfänglich positiven Befunde erwiesen sich nachträglich als irrig. Man gab dann bis in die 90er Jahre hinein den Gedanken der Infectiosität des Carcinoms unter Einfluss der pathologischen Forschung fast ganz auf.

¹⁾ Ich muss darauf verzichten, bei den einzelnen Gründen auch sämtliche Autoren, die sich für diese Gründe ausgesprochen haben, jedesmal anzuführen. Einerseits würde es den Rahmen dieser Arbeit überschreiten, da eine solche Zusammenstellung ungefähr den gleichen Umfang wie diese Arbeit haben würde. Andererseits sind es nicht Gründe, die nur einen Autor zum Urheber haben, sondern die von einem Lehrbuch ins andere übergehen.

Nur in ulcerirten Krebsen fand man meist reichliche Bakterien, und da die Nekrose und Erweichung in den Carcinomen oft zu Geschwüren führt, so ist es nicht wunderbar, wenn der Gedanke, dass wenigstens die Nekrosen im Innern der Carcinome auf Bakterien zurückzuführen wären, selbst unter Gegnern der Infectionstheorie hie und da aufgetaucht ist. Aber die Befunde haben auch solchen Vermuthungen nicht Recht gegeben. Alle Untersuchungen stimmen darin überein¹⁾, dass selbst die Carcinome mit Nekrosen, wenn sie nur abgeschlossen sind, meist ganz frei von Bakterien sind, sogar in solchen Fällen, in denen die Primärgeschwulst exulcerirt war und massenhafte Bakterien enthielt. Und auch die neueren Untersuchungen auf Hefe in malignen Tumoren von Petersen und Exner²⁾ ergaben, dass in abgeschlossenen Tumoren so selten eine Reinzüchtung von Hefen gelungen ist, dass es sich bei den positiven Ergebnissen wohl um zufällige Verunreinigungen oder um rein saprophytische Formen gehandelt hat. In 22 von nicht ulcerirten Fällen von Carcinom und Sarkom ist es ihnen trotz verschiedenster Methoden und Nährböden nie gelungen, Hefecultur zu erzielen.

Es ist an sich auch eigentlich recht wenig wahrscheinlich, dass die Nekrosen durch Bakterien hervorgerufen werden. Denn sind Bakterien in einem Carcinom, so ist stets Eiterung, wenigstens mikroskopisch, darin nachweisbar. Wären also die Nekrosen durch Bakterien bedingt, so müssten auch an den nekrotischen Stellen stets Eiterzellen vorhanden sein, was nicht der Fall ist. Einfache Nekrose machen aber in der Hauptsachè nur Tuberculose und Lues, und dass in den nekrotischen Herden des Carcinoms jemals Tuberkelbacillen gefunden sind, ist mir nicht bekannt. Andererseits entstehen die Metastasen bekanntlich erst dadurch, dass ein Carcinomherd erweicht und ein Gefäss durchbricht.

Wenn also die Metastasen frei von Eiterung und Bakterien sind, so müssen es auch die Bröckel, die verschleppt wurden, sein, und damit ebenfalls die nekrotischen Herde, von denen die Bröckel stammen.

Unter diesen Umständen ist es begreiflich, wenn bakterielle

¹⁾ v. Hansemann, Die mikroskopische Diagnose der bösartigen Geschwülste. Berlin 1902. 2. Aufl.

²⁾ Petersen und Exner, Bruns' Beitr. z. klin. Chir. 1899.

Einflüsse als Ursache für die Carcinom-Nekrosen auch in den meisten Lehrbüchern nicht angeführt werden.

Die geläufigste Deutung ist die: Im Carcinom selbst liegt die Ursache der Nekrosen.

Eine scheinbar sehr einfache Erklärung ist die, dass man sagt, wie im normalen Epithel, so sterben auch im Carcinom nach einer bestimmten Zeit die ältesten Zellen ab. Damit stimmt, wie es scheint, auch die Thatsache sehr gut überein, auf die ich besonders aufmerksam gemacht habe, dass die Degenerationen durchweg central auftreten. Denn hier war der Sitz der ersten Carcinomzellen. Gehen sie als älteste Generation zu Grunde, so wuchern die jungen in der Peripherie fort, bis auch sie sterben und dadurch neue Nekrose entsteht.

Dieser Deutung muss man aber entgegenhalten, dass man oft auch in scheinbar recht frischen Carcinomherden schon ausgedehnte Degenerationen sieht. Und oft herrscht die Nekrose so vor, dass überhaupt kaum etwas von jungen Carcinom-Generationen nachzuweisen ist.

Diese Schwierigkeit haben andere Autoren dadurch zu beseitigen gesucht, dass sie annehmen, die Carcinomzellen gingen schneller wie die normalen Epithelzellen zu Grunde. Viel ist damit allerdings noch nicht geholfen. Denn nun entsteht die neue Frage, worauf denn dies frühe Absterben sich gründet.

Die meisten haben denn auch weitere Erklärungen gegeben:

Die Einen sehen den Grund in dem raschen Wachstum der Geschwülste: Je schneller die Proliferation des Geschwulstgewebes vor sich geht, um so fraglicher wird das Mitkommen der sich neu bildenden Gefäße. Oder, wie man sich ausdrückt, die Gefäßversorgung hält mit dem schnellen Wachstum nicht Schritt. Wird aber die Ernährung des Carcinoms mangelhaft, so muss auch ein frühzeitiges Absterben des Carcinoms erfolgen. Ein näheres Eingehen auf diese Verhältnisse allerdings wird in der Literatur geflissentlich vermieden. Und so erfährt man nichts darüber, warum gerade das Centrum und nicht die Peripherie abstirbt.

Diese Thatsache ist aber deshalb so schwer erklärlich, weil nach der allgemeinen Anschauung das Carcinom aus sich heraus gegen das normale Körpergewebe wächst. Gerade im Centrum

musste also noch am längsten der Zusammenhang mit dem Gefäßsystem sich erhalten haben. Und am Rande des Geschwulstknotens, wo das stärkste Wachstum sich geltend macht, musste sich am ehesten zeigen, dass die Gefäßbildung nicht mitkommen kann. Nach obiger Erklärung müssten die Degenerationen also gerade an der Peripherie zu suchen sein, was aber nicht der Fall ist.

Andere Autoren nehmen an, dass die Blutzufuhr deshalb ungenügend wird, weil das Epithel bei der krebsigen Entartung überhaupt die normalen Beziehungen zum Blutgefäß-Bindegewebsapparat aufgibt. Und wenn der Krebs in das normale Gewebe übergreift, so kommt es sehr darauf an, wie dies beschaffen ist. Jedenfalls richtet sich die Ernährung danach, ob sich dem Wachstum erhebliche Hindernisse entgegenstellen; einmal, ob genügend Platz für die weitere Ausbreitung vorhanden ist, ferner, ob das Gewebe von vornherein eine reichliche Blutgefäßeinrichtung besitzt oder nicht, und drittens, ob das vom Carcinom besetzte Gebiet mit einer reichlichen Neubildung von Gefäßen auf die Krebsinvasion zu antworten im Stande ist, oder sich nur verhältnissmässig passiv dem anwachsenden Epithel gegenüber verhält, ob also das Gewebe oder der Körper genügende Reaktionskraft in dem Carcinom besitzt oder nicht.

In Wirklichkeit ist diese Anschauung nicht sehr überzeugend; denn schaltet man die letzten drei Gründe aus, die später besprochen werden sollen, so ist zu bemerken, dass das Aufgeben der normalen Beziehungen an sich auch vom Autor selbst nicht ohne Weiteres als Grund für eine Nekrose angesehen wird. Nur falls dem Wachstum besondere Hindernisse im normalen Gewebe sich entgegenstellen, denkt er sich Degeneration eintreten. Ist genügender Platz, genügender Blureichthum und genügende Reaction vorhanden, so braucht offenbar nach des Autors Anschauung keine Nekrose einzutreten.

Es ist mir fraglich, ob zu den Anhängern der letztgenannten Erklärung auch v. Hansemann gehört, wenn er sich so ausdrückt, dass die Carcinomzellen durch die pathologische Wachstumsrichtung, die sie angenommen haben, zur Aufnahme des gebotenen Nährstoffs ungeeignet werden. Möglicher Weise ist aber etwas Aehnliches gemeint, wie es v. Rindfleisch ausgesprochen hat, der den Grund

der Nekrose in der einseitigen Vergrößerung der Parenchyminseln sieht, denn dadurch häuft sich eine von den normalen Proportionen abweichende Masse von Gewebe (Geschwulstmasse) zwischen den Blutgefässen an. So kommt es, dass durch den Nachwuchs immer neuer Geschwulstzellen zwischen den vorhandenen die Gefässe schliesslich comprimirt und zur Verödung gebracht werden.

Lücke-Zahn u. A. führen noch als begünstigendes Moment den primitiven Bau der neugebildeten Gefässe an, die dadurch unfähig werden, dem eindringenden Geschwulstgewebe zu widerstehen. Bei beiden Anschauungen wird also als Grund der Nekrose eine Druckwirkung angenommen, die deshalb bemerkenswerth ist, weil sie von den Geschwulstzellen selbst hervorgerufen und ihnen selbst wiederum schädlich wird.

Aber während die Rindfleisch'sche Hypothese auf den ersten Blick zu passen scheint, so ist das bei der Lücke-Zahn'schen keineswegs der Fall. Denn wenn schon die normalen festgebauten Gefässe durch die Carcinomzellen erdrückt werden, so versteht man es nicht recht, wie es möglich ist, dass bei der geringen Blutversorgung überhaupt noch neue Capillaren aufschliessen können.

Aber auch sonst scheint es mir gewagt, solche Drucksteigerung anzunehmen, ganz abgesehen davon, dass die Zellen sich so gegenseitig selbst zu Grunde richten sollen. Denn der Druck wird einerseits für die Nekrose im Innern der Geschwülste und andererseits zugleich für die Atrophie des Gewebes in der Umgebung in Anspruch genommen. Wenn aber im Innern die Geschwulst in Folge des ihr innewohnenden Druckes zerfällt, die Drucksteigerung also damit sich wieder ausgleicht, so bleibt es unverständlich, wie nun der Druck noch gegebenen Falls im Stande sein soll, die festesten Gewebe unseres Körpers, wie Knochen, zum Schwunde zu bringen.

Die Druckwirkung wird auch dadurch nicht wahrscheinlicher, dass man die Häufigkeit der Nekrosen bei weichen Tumoren heranzieht.

Zwar ist die Beobachtung, dass gerade die weichen Tumoren viel häufiger Degenerationen aufweisen als die derben, zumal scirrösen Formen, unbedingt richtig. Ob aber diese makroskopische Weichheit des Tumors nicht gerade durch die Nekrose (und

die weitere Erweichung und Verflüssigung der nekrotischen Massen) bedingt ist, ist zum mindesten fraglich (Ziegler). Wenn die Krebszellen wirklich so abnorm lädir- und zerstörbar sind, so versteht man es wirklich nicht, wie sie andererseits als Ursache für die Zerstörung der festesten normalen Gewebe angesprochen werden können. Und gerade bei den weichen Tumoren kommen die grossartigsten Zerstörungen vor.

Der Druck spielt, wie wir durch die Untersuchungen neuerer Zeit besonders über die örtliche Anästhesie wissen, in der Pathologie überhaupt keine so grosse Rolle, wie man früher geglaubt hat. Vor allen Dingen wissen wir jetzt, dass die Ursachen der Nekrose bei vielen Krankheiten, die man früher ebenfalls in einfachen Drucksteigerungen sah, in Wirklichkeit ganz andere sind. Ich nenne hier vor Allem die Fettgewebsnekrose, bei der sich die Vorstellung noch recht lange gehalten hat, sie entstände dadurch, dass einzelne Zellen auf Kosten anderer stärker wucherten und diese schwächer gewordenen nun durch die ersten einfach erdrückt würden. Bei den Krankheiten, deren ursächlichen Zusammenhang mit Parasiten man jetzt erkannt hat, der Tuberculose und Lues, braucht man wohl heutigentags nicht mehr ausdrücklich zu betonen, dass die frühere Vorstellung, die Nekrose (der Brand) der inficirten Theile entstehe durch gegenseitigen Druck der Zellen, unrichtig ist. Das weiss man. Aber unter solchen Umständen erscheint es auch wenig wahrscheinlich, dass dieselbe Vorstellung, die hier eben als unhaltbar sich erwiesen hat, nun beim Carcinom richtig sein soll.

Ganz besonders sprechen aber zwei Umstände gegen solche Auffassung.

Einmal sehen wir unter normalen Verhältnissen nie umschriebene herdförmige Nekrosen, wie bei den Geschwülsten und Infectiouskrankheiten auftreten, obwohl wir wissen, dass gegenseitiger Druck hier vorhanden ist und wir annehmen, dass er auf die Zellenform und Gestalt sehr bestimmend einwirkt und obwohl auch die Zellen der menschlichen Gewebe, zumal die epithelialen Gebilde, bekanntlich vielfach sich erneuern, obwohl also die Bedingungen, die man bei den Carcinomnekrosen beschuldigt, hier gegeben sind.

Andererseits giebt es eine Reihe von Geschwülsten, die sicher

nicht durch Infection entstanden sind, die sogenannten Teratome z. B. des Ovariums, die, wie Wilms¹⁾ zuerst in grundlegenden Arbeiten nachweisen konnte, aus Abkömmlingen der 3 Keimblätter bestehen und daher als rudimentäre Embryome aufzufassen sind.

Es ist nun bezeichnend, dass Wilms weder aus der gesammten Literatur, noch unter seinen eigenen zahlreichen Beobachtungen solche centrale Nekrosen wie beim Carcinom beschreibt. Wohl kommen in seinen und anderer Autoren Beschreibungen wiederholt die Worte, wie Detritus aussehende Massen, nekrotische Zellmassen vor. Aber bei genauerem Zusehen sind es keine nekrotischen Herde, wie die von mir beschriebenen Herde beim Carcinom. Es handelt sich einmal um Cysten, die zum Theil von Gebilden der Haut herkommen und die in sich Haare und die physiologischen Producte der Secretion von Schweiss- und Talgdrüsen in reichlicher Menge enthalten. Diese Stoffe häufen sich an, da die Cyste einen allseitig abgeschlossenen Raum darstellt und die freie Entleerung nach aussen wie normal unmöglich ist. Nicht selten kommen dabei auch verhornte abgehobene Epithelien vor, auch das ist nichts Verwunderliches, da es sich ebenfalls um einen dem normalen analogen physiologischen Vorgang handelt.

Andere Cysten stammen von drüsigen Organen her und enthalten schleimige Massen und ebenfalls abgestossene Epithelien. Aber auch hier ist ein Vergleich mit den nekrotischen Herden beim Carcinom nicht zutreffend, da die Schleim- u. s. w.-Secretion ebenfalls normal ist und wir andererseits auch bei der normalen Secretion, z. B. in der Mamma, regelmässig abgestossene Zellen im Lumen der Drüsen und Gänge liegen sehen, obwohl die Cylinderzellenschicht lückenlos ist.

Es handelt sich also eigentlich in diesen Fällen mehr um Secretions- als um Degenerationsproducte.

Bei den cystischen Embryomen ist die übrige Cystenwand entweder glatt oder mit einer Granulationsschicht bedeckt. Im letzteren Fall kommt es ebenfalls zu Degenerationen. So ist zuweilen „die Wand der Geschwülste innen ausgekleidet mit einer dicken Schicht von grösstentheils nekrotischen Zellmassen. Diese

¹⁾ Wilms, Deutsch. Arch. f. klin. Med. Bd. 55. 1895. Festschrift f. v. Zenker. — Ziegler's Beitr. 1896. 19. Bd. Ss. 336 u. 470. — Deutsche Ztschr. f. Chir. 1898. — Krankheiten der Eierstücke. Von A. Martin. 1899.

Membran besteht aus einem wirren Durcheinander von Haaren, Granulationsgewebe, Riesenzellen, Gefäßen und zahlreichen Blutungen“. Nicht selten zeigt diese Wand das Bestreben, zu verkalken. Aber auch diese Nekrose ist nicht analog den Carcinomnekrosen. Denn man wird Wilms Recht geben, wenn er diese Membran als eine „entzündliche Reactionsschicht auffasst, die sich um die ins Bindegewebe hineinwachsenden Haare (also secundär) gebildet hat.“

Andererseits giebt aber Wilms¹⁾, wo er Nekrosen beschreibt, in der Regel besondere Erklärungen für ihr Zustandekommen:

Z. B.: „Ist die Cyste nicht gut gehärtet und durch die Behandlung stärker lädirt“.

Und in einem Fall, wo Degenerationen gefunden wurden, handelte es sich um nabelschnurartige Stieldrehung, die schon intrauterin bestanden hatte. Und ebenso wird in einem anderen Fall über Nekrose und Verkalkung berichtet, in dem die Geschwulst an sich im Absterben begriffen war. Das ist aber an sich wohl verständlich, dass Nekrose sich geltend macht, wenn die ganze Geschwulst abstirbt. Aber auch hier ist es charakteristisch, dass keine circumscribten Herde, sondern langsam fortschreitende totale Nekrose sich einstellt.

Andererseits handelt es sich um die Wiederherstellung zu Grunde gegangenen Gewebes, wie denn in einem Fall von Wilms (Krankheiten der Eierstöcke) fast alles Parenchymatöse zu Grunde gegangen und durch Bindegewebe ersetzt war. Die Folge ist aber stets, und das ist das Wichtige in diesen Fällen, nicht Wachsthum, sondern Wachsthumstillstand.

Im übrigen sucht man bei Wilms oder in der von ihm ausführlich herangezogenen Literatur vergeblich nach Degenerationsherden, die den Carcinomherden gleich sind.

Immerhin konnte es sich ja doch noch um einen Zufall handeln, dass die nekrotischen Herde als selbstverständlich nur nicht erwähnt sind und dass sie doch ganz allgemein vorkommen. Hier ist es mir nun sehr willkommen gewesen, dass ich selbst nicht nur mehrere der cystischen, sondern auch zwei Fälle von solidem Ovarialembryom aus der hiesigen Frauenklinik Dank dem

¹⁾ Wilms, Deutsch. Arch. f. klin. Med. Bd. 55.

liebenswürdigen Entgegenkommen des Herrn Professor Martin untersuchen konnte. Beide Fälle sind von Jung¹⁾ operirt und ihm verdanke ich zahlreiche Schnitte, die ich auf das Vorkommen von nekrotischen Herden ganz besonders durchgemustert habe. Ich konnte aber ebenso wenig ein positives Resultat erhalten. Von solchen centralen nekrotischen Herden, in die das normale Geschwulstgewebe allmählig übergeht, war nirgends etwas zu sehen.

In den Cysten, die von Hautabkömmlingen umgeben sind, ist die normale Epithelschicht an sich anscheinend nicht gewuchert oder verdickt, nur die Hornschicht ist dicker. Hier sind aber die verhornten Zellen fast sämmtlich mit gut färbbarem Kern versehen. Zahlreiche abgestossene oder abgehobene²⁾ verhornte Epithelien liegen im Lumen. Aber auch sie besitzen fast durchweg noch einen deutlichen färbbaren Kern. Ich habe denselben Befund bei Atheromen, z. B. des Kopfes, gemacht. Auch hier waren die centralen Hornzellen nicht, wie man erwarten sollte, sammt und sonders nekrotisch ohne erkennbaren Kern, sondern meist noch tadellos erhalten und färbbar.

Diese Cysten haben meines Erachtens gar keine Aehnlichkeit mit den nekrotischen Partien des Carcinoms. Mehr Aehnlichkeit zeigen grosse und kleine Hohlräume mit schleimig-fädigem oder körnigem Inhalt, in dem sich auch zerfallene oder zerfallende Zellen dem centralen Inhalt beigemischt haben.

Aber der Unterschied ist sofort sehr deutlich. Das Epithel von hohen Cylinderzellen scheidet sich von dem Centrum haarscharf ab, so dass kein Zweifel besteht, es kann sich nur um Drüsenlumina mit Inhalt, nicht um centrale Erweichung oder Nekrose handeln.

Sonst habe ich nicht die Spur von Nekrose oder Degeneration von Zellen oder Kernen in meinen Präparaten gesehen. Ich will nicht zu weit gehen in meinen Schlüssen aus diesen Beobachtungen. Aber das geht sicher zunächst daraus hervor, dass diese Tumoren offenbar ohne jede Spur von Nekrosen sein können, was beim Carcinom überhaupt nicht vorkommt.

¹⁾ Jung, Naturforscher-Versammlung Hamburg 1898 und Monatsschr. f. Geb. u. Gyn. Bd. 14. Heft 5.

²⁾ Dass diese Zellen alle schon in vivo abgehoben u. abgestossen sind, wie man allgemein annimmt, ist mir nicht ganz sicher; denn unser operatives Handeln ist ganz gewiss nicht immer im präparatorischen Sinne günstig für die gute Erhaltung der Zellen.

Ich will auch nicht bestreiten, dass im Allgemeinen Nekrosen in ihnen vorkommen, doch ist das dann offenbar ein Zeichen, dass hier die Geschwulst nicht weiter wuchert, sondern abstirbt, während beim Carcinom gerade solche Herde weiter und weiter wuchern und ein Stillstand durch Nekrose nicht erzielt wird. Ohne auf Widerspruch zu stossen, kann ich also wohl behaupten, dass in den Tumoren, die sicher nicht infectiös sind, wie den Embryomen¹⁾ keine nekrotischen Herde analog denen beim Carcinom vorkommen.

Das scheint mir nun aber für die Entstehung solcher Degenerationsherde sehr bemerkenswerth. Denn wenn man die Degenerationsherde durch die wachsende Geschwulst selbst erklären will, so sind offenbar dieselben Bedingungen für die Nekrose in den Embryomen wie in den Carcinomen vorhanden.

Ueberall, wo die Geschwulst an irgend einem Theile ins gesunde Gewebe hineinwuchert, da entfernt sie sich von den sie ursprünglich ernährenden Gefässen; auch hier giebt es ältere, jüngere und ganz junge Zellen und die Gefässe, die sich ebenso wie die Zellen neu bilden, zeigen ebenfalls primitiven Bau. Man kann auch hier sagen, dass das Gewebe des normalen Organismus, in dem die Geschwülste sich ansiedeln, weiche und harte, für die Ansiedelung günstige und ungünstige Stellen darbieten wird.

Auch die Embryome wachsen, wie Wilms schliesst, wenn einmal der Anstoss gegeben ist, oft rapide, so dass auch der Grund, dass die Gefässbildung nicht so schnell mitkommen könnte, auch hier anwendbar wäre. Dass von vornherein in einem in sich abgeschlossenen Organ genug Platz sein sollte, um die Wucherung eines Teratoms ohne Aenderung der Druckverhältnisse zu gestatten, wird Niemand behaupten wollen. Ueberall müsste sich auch hier durch die wachsenden Geschwulsttheile der Druck vermehren, sei es nun, dass er sich an den Gefässen oder den Geschwulsttheilen selbst, ältesten oder jüngsten, geltend macht. Mithin Gründe genug für nekrotische Herde und doch keine Nekrose.

Wilms spricht einmal die Vermuthung aus, dass das Herz als zwecklos später untergeht, offenbar aber auch hier, ohne dass sichtbarer Zerfall zurückgeblieben wäre. Denn er berichtet nichts

¹⁾ Dass die Embryome Nekrose zeigen, wenn sie carcinomatös oder sarkomatös werden, wird dadurch natürlich nicht bestritten.

von Degenerationsherden. Andererseits nimmt er an, dass, wenn die Anlage nur halbseitig ist und wenn die Entodermentwicklung gegenüber dem Ectoderm oft mangelhaft entwickelt ist oder ganz fehlt, die dabei in Betracht kommenden Zellen frühzeitig erdrückt worden sind. In Folge der durch mechanischen Druck hervorgerufenen Wachsthumshemmung kommen die zuerst sich differenzirenden Gewebe und Körpertheile zur volleren Entwicklung und ersticken die anderen.

Trotzdem sind aber auch dann keine nekrotischen Herde geblieben. Die Zellen gehen vielmehr wie in unserem normalen Körper ganz allmähig unter, ohne eine Spur zu hinterlassen und an ihre Stelle treten sofort die Zellen, die die Unterdrücker und Ersticker der früheren waren.

Ich glaube aber, wir brauchten nicht einmal so weit zu gehen. Denn nicht nur bei den Embryomen, sondern auch bei den gewöhnlichen normalen Föten, unserer normalen physiologischen Geschwulst müssten wir, wenn die bisherigen Gründe richtig wären, nekrotische Herde finden. Auch hier träfen diese Gründe zu. Und doch hat noch nie ein Mensch in gesunden Föten Nekrosen gesehen. Höchst interessant sind in dieser Beziehung die Untersuchungen von Engel¹⁾.

Aus dem Mitgetheilten ziehe ich den Schluss, dass die bisher angeführten Gründe für die Nekrosen bei den Carcinomen nicht beweiskräftig sind. Wären sie es, so müssten die Nekrosen auch bei den Teratomen, bei den normalen Föten, beim gesunden Erwachsenen unter physiologischen Verhältnissen vorhanden sein, denn die Bedingungen fürs Zustandekommen der Nekrosen sind hier wie dort gegeben. In Wirklichkeit fehlen aber hier die den Carcinomen charakteristischen Nekrosen.

Alle letztgenannten Gründe hatten das Gemeinsame, dass die Nekrose auf einer schlechten Circulation des Carcinoms beruhen sollte. Auch die Drucksteigerungen müssten zunächst Anämie und damit Circulationshemmung hervorrufen. Aber nicht nur die quantitative Störung der Ernährung, sondern auch das Ernährungsmaterial selbst hat man beschuldigt. v. Hansemann

¹⁾ Engel, Die Rückbildungsvorgänge in abortiven Embryonen. Ziegler's Beitr. Bd. 28. 1900. S. 322.

ist der Meinung, dass das Ernährungsmaterial unter dem Einfluss der Organe, in denen sich die Carcinome entwickeln, sehr verschiedenartig und oft so zubereitet ist, dass sie den für die Organe fremdartigen Geschwulstzellen nicht zusagt. In Wirklichkeit handelt es sich aber beim Ernährungsmaterial unserer Zellen nicht um verschiedenartige Säfte, sondern um den einen gemeinsamen aber vielseitigen Saft Blut, aus dem unsere Zellen die Stoffe nehmen, die sie brauchen. Ich kann diese Auffassung nicht für richtig halten, besonders aus Gründen, die ich später noch eingehend bespreche. Wäre sie richtig, so wären wir nicht mehr weit von der alten Auffassung entfernt, die die Verkäsung auf primär schlechte oder schlecht verdaute Nahrung zurückführte, eine Anschauung, die noch Virchow erwähnt, die aber doch falsch war.

Man sieht nach dem Allen, dass die Autoren sich redliche Mühe gegeben haben, Ernährungsstörungen zu finden, die als Gründe für das frühzeitige Absterben der Carcinomzellen gelten können. Man sollte denken, dass sie sie selbst als genügende Erklärung ansehen würden, das ist aber nicht so!

Borst¹⁾ sagt selbst: Das ist aber nicht die einzige Erklärung. Denn wir finden nicht selten trotz reichlich vorhandener wegsamer Gefäße weitgehenden Zerfall. Und darin hat Borst sicher vollkommen Recht. Er fügt aber hinzu: „In solchen Fällen liegt es in der Natur des Geschwulstparenchyms begründet, dass nach kurzer Zeit des Bestandes Zerfall eintritt. Wir können in dieser Beziehung von der Kurzlebigkeit der Geschwulstzellen sprechen und constatieren, dass letztere vor Allem rasch proliferirenden Geschwülsten zukommt. Die Schnelligkeit der Proliferation nimmt aber in der Regel mit dem Grad der Unreife der Geschwulstelemente zu — die durch überstürzte Proliferation gelieferten Zellelemente sind stets wenig differencirt und im Ganzen unvollkommen ausgebildet, und in dieser Thatsache liegt auch das Verständniss für die Hinfälligkeit begründet —, es ist eine Brut von Schwächlingen, die nur durch ihre Massenhaftigkeit verderblich wirkt.“

Wo also alle bisher angeführten Gründe im Stich lassen, soll hier eine Zelleigenschaft als Grund ausreichen, die selbst völlig unerklärt ist, ganz abgesehen davon, dass es wohl kaum weniger

¹⁾ Borst, l. c.

differentirte Zellen giebt als die embryonalen, die deshalb aber doch nicht einfacher Nekrose anheimfallen müssen. Sehr energisch hat sich schon v. Hansemann¹⁾ früher gegen eine solche Auffassung gewandt:

„Aus dem regelmässigen Befunde regressiver Metamorphosen in den malignen Tumoren hat man geschlossen, dass die Geschwulstzellen besonders hinfällig, jedenfalls hinfälliger sind als normale Körperzellen. Das ist aber keineswegs der Fall. Denn wäre es richtig, so müssten die Geschwulstzellen in den Metastasen noch schneller zu Grunde gehen, als normale Zellen es thun, die man in andere Organe transplantiert hat. Das geschieht nicht. Denn trotz der ungünstigen Lebensbedingungen, in denen sich die Geschwulstzellen befinden, besonders in den Metastasen, trotz der vielen Gefahren, die ihnen durch Vereiterung, Verjauchung, Verdauung u. s. w. drohen, wachsen die Massen der Geschwülste immer weiter, und noch niemals ist es passirt, dass ein maligner Tumor durch regressiv Metamorphose ohne Rest zerstört und dadurch zur Heilung gebracht worden wäre. Die Zellen haben also nicht eine geringere, sondern eine grössere Widerstandsfähigkeit als normale Gewebszellen.“

Aber auch noch aus einem anderen schon früher betonten Grunde halte ich die Auffassung Borst's u. A. für nicht richtig. Denn sind wirklich die Carcinomzellen weniger widerstandsfähig wie normale Zellen, wie sollte es dann denkbar sein, dass das stärkere normale Gewebe im Kampf mit dem schwächeren Gegner unterliegt und zu Grunde geht?

Uebrigens hat man die Zellelemente der Tuberculose u. s. w. in früherer Zeit genau ebenso als hinfällige, weniger widerstandsfähige Gebilde hingestellt und darin den Grund gesehen, warum die Tuberkel, die sich aus jenen Zellen zusammensetzen, so ausnahmslos verkäsen. Ich führe hier Virchow²⁾ als besten Vertreter an, der die Degenerationserscheinungen bei der Tuberculose und den Krebsen auf eine Stufe gestellt hat:

„Die Elemente der verschiedenen Geschwülste sind von verschiedener Lebensdauer. In manchen bestehen die Elemente nur ganz kurze Zeit und gehen dann wieder zu Grunde, in anderen können sie sich länger erhalten und

¹⁾ v. Hansemann, Die mikrosk. Diagnose der bösartigen Geschwülste.

²⁾ Virchow, Die krankhaften Geschwülste. Berlin 1863—1867.

machen gewisse Zeit den Eindruck der Dauerhaftigkeit. So sterben die Elemente eines Tuberkels frühzeitig ab. Ein Krebs zeigt schon eine längere Dauer der Elemente. Ein Cancroid noch länger. Aber in allen Drei gehen sie endlich zu Grunde. Die Geschwulst, ursprünglich aus einer productiven Thätigkeit des Organismus hervorgegangen, enthält sie doch, weil ihre Bestandtheile hinfällig sind, von vorneherein die Tendenz der Destruction. Denn das, was neu erzeugt wird, geht immer wieder zu Grunde. Es muss also im Innern einer solchen Geschwulst ein fortdauernder Zerfall, eine rückgängige Metamorphose stattfinden. (Passive Rückbildung, Fettmetamorphose, Erweichung, Eindickung, Verkalkung.)

Und an anderer Stelle, wo von den 2 Stadien der scrophulösen Drüsen die Rede ist (der Hyperplasie und der Verkäsung), sagt er:

„Aber diese Zellen, die durch Theilung aus den vorherbestehenden normalen Zellen hervorgehen, sind von Anfang an schlecht gebaut, es sind hinfallige Gebilde von geringer Dauerhaftigkeit, und wenn einerseits die zunehmende Anschwellung der Drüsen auf der progressiven Wucherung ihrer Zellen beruht, so erklärt sich andererseits auch die spätere Geschichte der scrophulösen Drüsen gerade aus der starken Neigung der Zellen zur Nekrobiose.“

Und doch wissen wir heute, dass die Verkäsung bei der Scrophulose und Tuberculose nicht durch solche Bedingungen, sondern durch die Tuberkelbacillen hervorgerufen ist, und zweifeln keinen Augenblick daran, dass die Hinfalligkeit der Tuberkelzellen Folge, aber nicht Ursache des fortschreitenden Zerfalls in den Tuberkeln ist.

Während bisher stets die Auffassung vorherrschte, dass es in den Eigenthümlichkeiten des Carcinoms liege, wenn Zerfall und Degeneration eintrete, so hat man andererseits auch Veränderungen im Organismus selbst, meist circulatorische Störungen, beschuldigt.

Nicht ohne Unrecht hat man scheinbar auf thrombotische und embolische Vorgänge hingewiesen, die wie bei anderen Erkrankungen der Organe, so auch hier eintreten können. Die Folgen wären Infarcte, sei es anämische oder hyperämische. Infarcté sind zwar, soweit ich die Literatur kenne, in Carcinomen nicht oft besonders beschrieben. Doch würde das nicht viel ausmachen. Denn vielleicht kommen sie nur selten zur Beobachtung, verwischen sich bald, so dass sie später nicht mehr so scharf umschrieben sind. Und auch dass man die Emboli selbst vermisst, würde noch nicht so sehr dagegen sprechen, denn wenn es schon oft bei

grösseren Infarcten schwer ist, sie aufzufinden, so wäre es kein Wunder, wenn sie bei der Grösse der Carcinomnekrosen leicht übersehen würden.

Aber gegen die Auffassung, dass die Nekrosen durch Infarcte bedingt sind, sprechen sehr gewichtige Gründe.

Zunächst ist die Zahl der Nekrosen in manchen Carcinomen viel zu gross, als dass sie durch Embolie bedingt sein könnten.

Dann aber fehlt den Infarcten nie eine reactive entzündliche, periphere Zone, während eine solche den Carcinomnekrosen vollkommen abgeht.

Das Carcinomgewebe geht direct ohne jede entzündliche Bindegewebs- oder Leukocytenzwichenschicht in das nekrotische Centrum über.

Ich hoffe hier nicht missverstanden zu werden. Es handelt sich hier nicht um Carcinomembolien in Organen, sondern um blande Embolien im Carcinomgewebe. Dass die Carcinommetastasen durch Embolie (mit ev. Infarktbildung) entstehen, soll hier so wenig geleugnet werden, wie man die Verschleppung der Tuberculose durch Embolie verneinen wird.

Die Nekrose der Carcinome aber durch eine Embolie erklären, hiesse nach Analogie für die Tuberculose die Verkäsung in den Tuberkeln durch Embolie entstehen lassen, eine Erklärung, die heute kein Mensch für richtig halten wird.

Man hat auch Blutungen für die Nekrosen verantwortlich gemacht, wohl ohne sich klar darüber gewesen zu sein, dass man ganz allgemein doch die Blutungen selbst durch die Erweichung erklärt, die nach der carcinomatösen Infiltration der Gefässwand eintritt. Ich habe in meinen Präparaten keinen Anhalt dafür gefunden, dass Blutungen eine ursächliche Rolle für die Nekrosen gespielt haben.

Wenn dagegen von anderen Seiten auf productive und regressive Prozesse in der Gefässwand, auf Endarteriitis und Endophlebitis, auf Verengung und Obliteration und Untergang grösserer und kleinerer Gefässe hingewiesen wird, so kann ich dem als möglichem Grund für die Nekrosen nur vollkommen zustimmen.

Denn derartige Befunde sind schon von Goldmann und M. B. Schmidt¹⁾ beschrieben und auch ich habe wiederholt solche

¹⁾ l. c.

Veränderungen der Gefäßwand gesehen. Damit ist aber die Frage nach der Ursache der Nekrosen doch nicht beantwortet. Denn es wirft sich sofort ohne Weiteres die neue Frage auf, worauf diese Veränderungen der Gefäßwand denn beruhen. Dass der Tuberkel gefässlos ist, ist ja möglicherweise auch eine Folge der Veränderungen an der Wand der Gefäße, die man selten vermisst. Aber sie selbst ist nicht die primäre Ursache, sondern ist erst bedingt durch die Ursache der Tuberculose.

Man hat auch entzündliche Vorgänge im Stützgewebe für eine Compression der Gefäße verantwortlich gemacht. Aber diese Annahme kann sich nicht auf anatomische Befunde stützen. Man sieht sehr oft das Stützgewebe ohne jede Spur von entzündlicher Infiltration und doch im Centrum des Krebsherdes ausgedehnte Nekrose. Andererseits ist die Auffassung, dass entzündliche Vorgänge einen Druck und durch ihn Anämie hervorriefen, nicht richtig. Die Pleura costalis und pulmonalis ist bei einem selbst grossen pleuritischen Erguss nicht anämisch, sondern hyperämisch. Sie sind entzündet. Und das Gleiche gilt für das Pericard und Bauchfell, Bruchsack u. s. w. Und ebensowenig zeigt die Umgebung eines Blutergusses, eines Abscesses z. B. im Gehirn eine Blässe der Umgebung. Der stärkere Blutreichtum ist vielmehr so erheblich, dass er meist auch nach dem Tode nicht verschwindet.

Wenn aber so grosse Ergüsse und Exsudate keine anämisierende Wirkung hervorrufen, so ist es bei einer einfachen Infiltration sicher nicht der Fall.

Aehnliche Einwände muss ich gegen die Vorstellung Anderer erheben, die als Grund für Circulationsstörungen Anämie, Wallung und Stauung anführen. Denn es ist nichts weiter als ein Irrthum, wenn man glaubt, dass Anämie und Hyperämie im Körper bald hier, bald da primär auftreten und nun weiter zu secundären Veränderungen der Gewebe und der Circulation führen könnten. Alle 3 Aenderungen der normalen Blutfülle sind secundärer Natur. Für die Anämie wird man das leichter zugeben, für die Hyperämie, deren Entstehung man noch immer sehr verschieden auffasst, vielleicht weniger. Aber für beide Formen der Hyperämie habe ich vor Kurzem¹⁾ nachgewiesen, dass nie eine Blutfülle vorkommt,

¹⁾ Ritter. Die Entstehung der entzündlichen Hyperämie. Mittheilungen aus dem Grenzgebiet. 1903 u. 1905.

ohne dass nicht eine Schädigung des Gewebes vorangegangen wäre. Wallung und Stauung sind also im Allgemeinen ein Symptom einer stattgehabten Schädigung, sie selbst sind aber an sich im Allgemeinen ohne schädigenden Einfluss. Im Gegentheil müssen wir sie als nützliche Reaction des Organismus auffassen, das wenig ernährte und geschädigte Gewebe zu speisen und zu erhalten.

Und damit komme ich zu einem allgemeinen Einwurf, den ich allen bisher gemachten und hier aufgeführten Erklärungen gemeinsam entgegenhalten muss.

Diese Erklärungen gehen sämmtlich von der Anschauung aus, dass Leben, Wachsthum und Vergehen der Zellen nur davon abhängen, ob genügend viel oder wenig Ernährungsmaterial ihnen zugeführt wird. Das ist aber ganz und garnicht der Fall. Schon Virchow hat den Satz aufgestellt, die Zelle wird nicht ernährt, sondern ernährt sich selbst. Und überall in der Pathologie begegnen wir Thatsachen, die die Richtigkeit dieses Satzes bezeugen. Alle thätigen Organe brauchen mehr Ernährungsmaterial wie normal. Und in der That ist der Magen und Darm bei der Verdauung, der Muskel bei der Arbeit stets von Blutfülle begleitet.

Ganz besonders schön ist dies Gesetz bei der vorübergehenden Anämie zu sehen, mag man sie nach künstlicher Blutleere, oder beim Collateralkreislauf nach Absperrung der bisherigen Hauptblutbahn beobachten. Die reactive Hyperämie danach ist bekannt.

Und diese Hyperämie tritt ein trotz der spärlichsten Collateralen und trotz der grössten Hindernisse, die sich dem Blutstrom entgegenstellen. Sie tritt selbst bei kranken Gefässen, bei schwerster Form der Arteriosklerose regelmässig ohne Ausnahme ein.

Und sie lässt sich, wie ja jeder Chirurg aus den vielen Versuchen zur Esmarch'schen Zeit, um die Nachblutungen nach einer Blutleere zu verhüten, zur Genüge weiss, als ein physiologischer Vorgang überhaupt nicht verhindern, wenn nicht die Herzkraft des Organismus versagt.

Diese Hyperämie beruht nicht, wie man früher vielfach annahm, auf Blutdrucksteigerung, Nerveneinfluss, Lähmung und Aehnlichem, sondern liegt, wie Bier¹⁾ überzeugend nachweisen konnte, in dem anämischen Gewebe selbst. Wie das im Einzelnen ge-

¹⁾ Bier, Die Entstehung des Collateralkreislaufs. Virchow's Archiv Bd. 147. 1897. Bd. 158. 1898. Deutsche med. Wochenschr. 1899. No. 31

schieht, darauf soll hier nicht näher eingegangen werden. Jedenfalls kann man aber sagen, dass anämisch gewesenes Gewebe selbst seinen Kreislauf regelt, insofern in das geschädigte blutarme Gewebe nun viel reichlicher Blut hineinströmt.

Und wenn allgemein wohl mit Recht in der Durchfluthung mit Blut eine günstige Ernährung gesehen wird, so bringt also die vorübergehende Schädigung durch Blutleere selbst als unumgängliche Folge zugleich auch eine Besserung der Circulation, um die Schädigung zu beseitigen.

Ganz dasselbe beobachtet man auch bei der Entzündung, worauf ich vor Kurzem wieder hingewiesen habe. Es giebt, wie ich schon oben betonte, keine entzündliche Hyperämie, ohne dass eine Schädigung des Gewebes vorangegangen wäre. Aber auch umgekehrt tritt stets an der Stelle der Schädigung eine Hyperämie, seröse Durchtränkung, Eiterung, demarkirende Entzündung u. s. w. ein, mag die Ursache nun in chemischer, physikalischer, thermischer oder mechanischer Reizung bestehen, so lange nicht die Reactionsfähigkeit des Körpers überhaupt ganz erloschen ist, so lange also das Leben noch besteht. Damit ist aber nichts Anderes gesagt, als dass auch für jeden entzündlichen Reiz eine Blutfülle u. s. w. und damit eine die Schädigung wiederherstellende Besserung der Circulation folgt. Der Unterschied zwischen reactiven Hyperämie nach Blutleere und entzündlicher Hyperämie u. s. w. ist nur der Grad. Bei der Entzündung handelt es sich um stärkere Schädigung, Nekrobiose und Nekrose, aber auch stärkere Durchfluthung mit Blut und Serum bzw. Eiter.

Die Anschauung, dass eine Circulationsstörung nur einfache Degeneration und Zellentod brächte, entspricht also nicht den Thatsachen. Wir kennen keine einfache Schädigung des Gewebes, ohne dass wir nicht entzündliche Erscheinungen auftreten sehen, Erscheinungen, die dazu bestimmt sind, entweder, dass dieser Schaden vollständig reparirt, oder dass der Ausfall durch Narbengewebe ersetzt wird. Wenn wir also bei den Carcinomnekrosen sehen müssen, dass sie entstehen, ohne irgendwelche entzündliche Erscheinungen hervorzurufen, dass später fast durchweg keine Reparation, sondern vielmehr eine stete Vergrößerung der nekrotischen Herde eintritt, und wenn wir dann doch noch daran festhalten wollen, dass die Nekrosen nur durch Circulationsverhält-

nisse bedingt sind, so entfernen wir uns m. E. von jeder pathologisch-physiologischen Grundlage.

Man kann demnach vorübergehende ungünstige Verhältnisse der Circulation u. s. w. ganz unmöglich als Gründe für die Nekrosen der Carcinome anerkennen. Es muss sich um einen anderen Grund dabei handeln.

Es kann sich nur um ein schädigendes Agens handeln, das dauernd an Ort und Stelle wirkt, was auch durch die natürliche Reaction des Gewebes (Hyperämie, seröse Durchtränkung, Resorptionserscheinungen u. s. w.) nicht unwirksam wird, sondern im Gegentheil mit der Zeit noch wirksamer sich gestaltet.

Als solchen schädigenden Reiz kennen wir aber im Innern unseres Körpers meines Erachtens nur einen einzigen. Das ist der parasitäre.

Es fragt sich also, ob wir in Analogie mit dem, was wir für andere parasitäre Krankheiten unseres Körpers wissen, berechtigt sind, die Nekrosen auch beim Carcinom als durch die Parasiten bedingt anzunehmen.

Das Carcinom ist eine chronische Krankheit und kann daher auch nur mit chronischen Infectionen verglichen werden.

Aber gerade bei ihnen sehen wir bekanntlich sehr häufig nekrotische Herde auftreten. Am bekanntesten sind sie bei der Tuberculose und Lues. Alle diese nekrotischen Herde haben gemeinsame Eigenthümlichkeiten.

1. Zunächst treten bei allen die nekrotischen Herde central, in der Mitte der krankhaften Neubildung auf.

2. Umgeben sind sie von entzündetem Gewebe, bald in dünnem Saum, manchmal ist es nur eine einzellige Schicht, die als Kapsel die vollkommen in nekrotische (käsige) Massen umgewandelten entzündeten Gewebstheile, z. B. Drüsen, umgiebt, bald in dichter und derber werdendem Zell- und Bindegewebe.

3. Immer geht das entzündete Gewebe unmittelbar ohne Saum oder Zwischengewebe, meist in unregelmässiger Weise, also nicht z. B. in einer geraden Linie in das nekrotische Centrum über.

4. Die allerverschiedensten Stadien des Kern- und Zellerfalls finden sich beim Uebergang vom lebenden zum toten Gewebe.

5. An dieser Stelle findet sich stets ein zarter schmaler oder

breiterer concentrischer Hof von reichlichen kleinen Fetttropfchen um den nekrotischen Herd herum. Im Centrum des nekrotischen Herdes ist bei einiger Grösse nie Fett enthalten. Dagegen ist dort vielfach Kalk in wechselnder Menge vorhanden.

6. Die äusserste Schicht des entzündeten Gewebes, die Grenze nach dem gesunden hin bildet nicht immer, aber meist eine kleinzellige Infiltration.

Und nun vergleiche man einmal diese bekannten Befunde mit den Befunden, die ich beim Carcinom Eingangs beschrieben habe. In allen Hauptsachen stimmen beide vollkommen miteinander überein. Ein Analogieschluss ist also wohl gestattet.

Wie wir wissen, dass die nekrotisirende Wirkung bei der Tuberculose durch die Tuberkelbacillen hervorgerufen wird, wie wir als fest annehmen, dass die fraglichen Erreger der Lues auch die Nekrosen in den Gummaknoten verursachen, so dürfen wir auch voraussetzen, dass für die Nekrosen in den Carcinomen Parasiten verantwortlich zu machen sind.

Wer mir bis hierher gefolgt ist und mir Recht giebt in dem, was ich für erwiesen halte, braucht keinen grossen Sprung mehr zu machen, um zu einer völlig anderen Auffassung über das Wesen des Carcinoms zu kommen, als wie sie z. Z. zu Recht besteht.

Wer die Analogie zwischen Carcinom und Tuberculose anerkennt, kann unmöglich an der Vorstellung festhalten, dass Krebsgewebe und Nekrose ein Gewebe darstellen, das als eine gewisse Einheit anzusehen ist. Wie bei der Tuberculose, muss man dann auch beim Carcinom Beides scheiden: einen centralen Herd, in dem das normale Gewebe durch die Ursache der Krankheit zu Grunde gerichtet ist, entsprechend dem Verkäsungsherd bei der Tuberculose, und eine periphere Zellschicht des Körpers, die analog den peripher gelegenen (epitheloide und Riesenzellenbildung) ist.

Diese zweite Zellschicht fassen wir als Reaction des normalen Gewebes auf die reizende Ursache der Tuberculose auf.

Wollen wir also die Analogie anerkennen, so müssen wir auch beim Carcinom in dem Geschwulstring, der um das nekrotische Centrum herumgelagert ist, die Reaction des Gewebes auf die reizende Ursache des Krebses sehen, die zum Zerfall des Centrums geführt hat.

Daraus folgt dann aber weiter mit zwingender Consequenz, dass das Geschwulstgewebe an sich nicht bösartig sein kann. Denn kein Mensch kann im Ernste davon sprechen wollen, dass in der Reaction eines Organismus gegen einen Parasiten etwas für diesen Organismus Bösartiges liegt.

Wir wissen vielmehr, dass in den Fällen, in denen solche Reaction mit allen ihren Begleiterscheinungen auftritt, sie nicht selten damit endet, dass der Parasit abgetödtet oder abgekapselt wird. Die Erscheinungen sind also eher für den Wirth des Parasiten im Kampf gegen ihn nützlich.

Das Bösartige, für den Wirth Schädliche ist die nekrotisirende und vergiftende Eigenschaft der Parasiten, die sich in der Nekrose der Zellen, in den Zerfallsherden schon grobsinnlich darstellt. Das fehlt auch beim Carcinom nicht. Den Begriff des Bösartigen müssen wir also auch beim Carcinom in die Zerfallsherde verlegen, wo die nekrotisirende Ursache ist oder gewesen sein und von dort nach der Peripherie sich weiterhin verbreitet haben muss.

Gegen diese Auffassung von der Ursache der Nekrosen lässt sich, wie ich glaube, nicht allzuviel einwenden. Sie ist aber andererseits im Stande, die übrigen Verhältnisse beim Carcinom ausserordentlich einfach und ungezwungen, ohne Zuhülfenahme irgend welcher anderer Theorien zu erklären.

Zunächst im Grossen! Wenn wir uns im weiten Reich der Pathologie nach Gründen für Hypertrophie umsehen, so giebt es ein ganz allgemein gültiges Gesetz. Die Hypertrophie entsteht stets nur dann, wenn ein schädigender Reiz gewirkt hat. Das ist nicht nur bei den sämmtlichen bakteriellen entzündlichen Wucherungen, bei früher den Tumoren zugerechneten Granulationsgeschwülsten (Lues, Tuberculose, Aktinomykose) bis herunter zu den Granulationen bei der Eiterung, sondern auch bei den mechanischen Reizen der Fall. Es sind gerade in neuerer Zeit manche Versuche bekanntgegeben, in denen durch lange fortgesetzte mechanische Schädigung der Haut (Werner) erhebliche Wucherungen erzielt wurden.

Die vorangegangene Schädigung des Gewebes ist also die Vorbedingung für die abnorme Wucherung. Die Wucherung hört nach einiger Zeit auf, sobald der schädigende Reiz nachlässt und aufhört (einmaliger Reiz); sie bleibt auf einer gewissen Höhe

stehen, wenn der Reiz mehr constant bleibt (mechanischer Reiz in regelmässigen Wiederholungen, Leibesübungen), wird aber immer grösser, wenn auch die Schädigung mehr und mehr an Intensität zunimmt (Lues, Tuberculose etc.).

Wenn wir also beim Carcinom bald hier, bald da im Carcinom grössere und kleinere Zerfallsherde nachweisen konnten, wenn dieser Zerfall im Carcinomgewebe in kleinster Form oft ausserordentlich reichlich vorhanden ist, so ist damit vor Allem die unbegrenzte, schrankenlose Wucherung der Geschwülste sehr leicht verständlich, indem wir in diesen Schädigungen zugleich die Ursache für das Wachstum der Carcinome vor uns haben. Allerdings gilt auch hier das Arndt'sche Grundgesetz, dass analog der Erregbarkeit der Nerven nur geringe Reize die Vitalität der Gewebe erhöhen, starke sie herabsetzen, so dass es nicht Wunder nehmen kann, wenn beim Carcinom Zerfall und Wucherung Hand in Hand geht.

Man hat früher viel von embryonaler Wucherungsfähigkeit und durch solch embryologische Eigenschaften der Geschwulstzellen das bösartige Geschwulstwachstum erklären wollen. Das schrankenlose bösartige Wachstum ist damit aber doch nicht erklärt. Denn dann müssten auch die Embryome bösartige Tumoren sein. Das ist aber nicht der Fall. Diese Geschwülste werden erst bösartig und haben unbegrenztes Wachstum, wenn aus dem Embryom ein Sarkom oder Carcinom wird. Schon Wilms¹⁾ war der Ansicht, dass auch die soliden Embryome nicht maligne sind, da nach ihrer Exstirpation keine Metastasen und Recidive entstehen. Neuerdings hat aber Jung²⁾ diesen Standpunkt auf Grund seiner Erfahrungen ganz besonders betont: die cystischen Embryome sind sicher gutartig, aber auch die soliden müssen gutartig sein, denn solide wie cystische Embryonen sind von fötalen Inclusionen nicht principiell zu unterscheiden, sie sind nur quantitativ verschieden und öfter kommen Uebergänge zwischen beiden vor. Nach ihm sind die Embryome überhaupt nicht als Neubildungen im Sinne der Geschwulstlehre aufzufassen, sondern als einfache fötale Parasiten.

¹⁾ Wilms. Krankheiten der Eierstöcke. Von A. Martin.

²⁾ Jung, Zur Frage der Malignität der soliden Embryome. Monatschr. f. Geb. u. Gyn. Bd. 14. Heft 5. und Naturf.-Vers. Hamburg. Mühlentkamp, Inaug.-Diss. Greifswald 1905. Zur Casuistik der Embryome.

Des Weiteren erklärt sich sehr einfach die Gefässrichtung der Carcinome. Durch Injectionsversuche ist seit langer Zeit festgestellt, wie ich schon wiederholt betont habe, dass die ernährenden Gefässe von peripher nach dem Centrum des Krebsknotens verlaufen. Diese Gefässrichtung ist schwer verständlich, wenn man das Wachsthum der Geschwülste aus sich heraus annimmt, mit einer Front nach dem feindlichen normalen Gewebe hin. Man müsste vielmehr erwarten, dass eine Hauptarterie in das Centrum des Tumors eindringe und nun nach peripher kleinere ausstrahlen liesse, was nicht der Fall ist. An die Vorstellung, dass die Geschwulstzellen in ihrem Vordringen sich in der Weise ernährten, dass sie ihre Nahrung aus den ihnen entgegenwachsenden Blutgefässen nehmen, haben wir uns zwar so gewöhnt, dass wir darin nichts Wunderliches mehr sehen. Und doch ist es meines Erachtens im Grunde höchst auffällig, dass die Geschwülste allein als etwas Böses aus sich selbst herauswachsen und doch zu ihrer Ernährung die normalen Gefässe herbeieilen und sich in kleinste Aeste theilen sollen, um die Geschwulstkeime zu umziehen und von allen Seiten mit Nährstoff zu versehen. Denn die Gefässe entstammen demselben normalen Gewebe, das langsam aber sicher dem andrängenden Geschwulstkeim zum Opfer fällt.

Für unmöglich halte ich allerdings mit Ribbert die neuerdings ausgesprochene Theorie von Marchand¹⁾, dass die Geschwulstzellen eine Art Secret an der Peripherie ausscheiden, das giftig auf die normalen Gewebe wirke und sie zum Schwinden bringe. Wäre das richtig, so wüsste man in der That nicht, woher der Tumor sich schliesslich noch ernährte. An der Peripherie wird durch giftige Substanzen Schwund des Gewebes hervorgerufen, im Centrum des Geschwulstherdes findet weitgehender Zerfall statt: dann könnte der Tumor weder an der Peripherie noch im Centrum seine Ernährung finden.

Allen diesen Schwierigkeiten gegenüber ist bei meiner Auffassung die Erklärung leicht. Denn nehmen wir an, dass die Geschwulst die Reaction des Gewebes auf das schädigende parasitäre Agens ist, so ist es nicht auffallend, sondern selbstverständlich, wenn die Gefässe von peripher in den Tumor hineinziehen. Die

¹⁾ Marchand, Deutsche med. Wochenschr. 1902.

Reaction geht ja von normalem Gewebe (Epithel) aus. Im nekrotischen Centrum sind (durch das schädigende Agens) die Gefässe zu Grunde gegangen, und ähnlich wird es später ebenfalls an der Peripherie mit den vorhandenen oder neugebildeten Gefässen gehen. Denn die vom normalen Gewebe ausgehende Wucherung mit ihrer Front gegen das nekrotische Centrum weicht allmählich zurück. Während die centrale Schicht der Wucherung nekrotisirt, schießt ein neuer Wall an der Peripherie auf. Auch dabei hat es nichts irgendwie Wunderbares, wenn die Gefässe von peripher nach central gerichtet sind.

Ausser diesen zwei Thatsachen lassen sich noch manche andere leichter und einfacher nach Analogie der Tuberkel, Luesknoten u. s. w. erklären, als nach irgend einer der bisher vorgebrachten Theorien. Ich übergehe sie aber hier, da ich sie z. Th. schon bei Besprechung der Gründe für die Nekrose erwähnt habe.

Nur einen Punkt hebe ich noch besonders hervor, der mir besonders wichtig zu sein scheint.

Ich habe schon wiederholt von dem Gesetz gesprochen, das unserem Körper wie dem jedes Thieres und jeder Pflanze eigen ist, nämlich der Reaction auf Schädigungen irgend welcher Art. Nach der jetzt herrschenden Anschauung sind die Geschwulstzellen in ihrer Wucherung für den Körper schädlich. Wir müssten also überall an der Grenze zwischen Geschwulst und normalem Gewebe eine entzündliche Reaction finden. Denn so lange der Körper überhaupt noch im Stande ist zu reagiren, muss er sich gegen diese nichts Gesundes schonende Macht zu wehren suchen. Aber die Suche ist vergeblich.

Wir finden zwar oft kleinzellige Infiltration in unmittelbarer Umgebung der Geschwulstzellen, worauf schon Thiersch vor langen Jahren mit Recht die Aufmerksamkeit gelenkt hat. Aber sie ist auch oft garnicht vorhanden. Ich habe wiederholt Bilder gesehen, in denen das Carcinom ohne jede Spur einer sichtbaren Reaction, z. B. in Bindegewebe, Fettgewebe, Muskulatur hineingewachsen war. Sie ist jedenfalls nicht immer da, selbst bei jungen Menschen, die noch Reactionskraft genug besitzen. Aber selbst, wenn sie vorhanden wäre, würde man sie schwerlich als Reaction ansprechen können. Das Carcinom ist eine chronische Krankheit. Das, was als Reaction gelten könnte, müsste analog dem sein, was wir bei den chro-

nischen Entzündungen auftreten sehen (also Granulationsgewebe mit beginnender Narbenbildung, wie bei der Aktinomykose oder wie bei der Lues oder Bildung von epithelioiden oder Riesenzellen, wie bei der Tuberculose). Und das fehlt allgemein völlig beim Carcinom.

Dieser Punkt ist bisher in der Carcinomliteratur, soweit ich sehe, überhaupt noch nicht berücksichtigt. Aber er scheint mir einer der wichtigsten Angriffspunkte gegen alle bisherigen Carcinomtheorien zu sein. Worauf keine Reaction erfolgt, das kann auch nichts Schädliches sein. Die Carcinomwucherung ist aber für den Körper schädlich, und kein Arzt wird sich dem Gedanken verschliessen können, dass eigentlich der Körper auf diese Schädlichkeit reagiren müsste.

Wie ausserordentlich einfach erklärt sich das Fehlen einer Reaction um die Wucherung herum, wenn man in dem Carcinom selbst die Reaction sieht. Dann ist sie überall da, wo immer Carcinom im Körper nachweisbar ist. Auch der Leukocytenwall erscheint dann in einem anderen Licht. Wir sind gewohnt, ihn als das Zeichen einer acuten Entzündung anzusehen. Wo er sich zu chronischer Entzündung gesellt, wie bei der Tuberculose so häufig, da ist uns das ein Zeichen, dass hier der Process stark im Fortschreiten begriffen ist. Aehnlich hat schon Thiersch das Vorkommen des Leukocytenwalls beim Carcinom gedeutet. Ich halte die kleinzellige Infiltration für die acute, das Carcinomgewebe für die mehr chronische Reaction unseres Körpers.

Ich bin mir sehr wohl bewusst, dass ich mit diesen Ausführungen nicht jeden meiner Leser von der Richtigkeit der Infectionstheorie überzeugen werde. Das ist auch garnicht meine Absicht. So lange wir so wenig Sicheres über das Carcinom wissen, ist es schliesslich Glaubenssache eines Jeden, sich für die eine oder andere Theorie zu entscheiden. Einwandfrei wird der Beweis der Infectiosität des Carcinoms, allerdings ebenso das Gegentheil, durch pathologische Untersuchungen wohl überhaupt nicht geführt werden können. Das ist nur auf experimentellem Wege möglich. Diese Frage ist aber z. Z. nicht spruchreif. Zur Zeit ist das pathologisch-anatomische Gebiet das einzige, auf dem eine Discussion möglich ist und versucht wurde. Und auch hier glaube ich nicht, durch das bisher Gesagte alle Schwierigkeiten,

die noch von Seiten der Pathologie der Infectionstheorie entgegenstehen, aus dem Wege geräumt zu haben. Denn ich bin mir ihrer besonders auf dem Gebiet der Metastasenlehre, wohl bewusst, wenn ich auch glaube auf manches Irrige, das ihnen zu Grunde liegt, schon in früheren Arbeiten hingewiesen zu haben.

Aber das geht doch wohl aus meinen Untersuchungen hervor, dass die Nekrosen eine nicht unbedeutende Rolle im Haushalte der Carcinome spielen und dass man nicht einfach, wie das bei der Erklärung der Pathogenese des Carcinoms oft geschehen ist, an ihnen vorübergehen darf. Sie lassen sich in ungezwungener Weise durch keine der früheren Carcinomtheorien erklären, sehr leicht und natürlich allein durch die Infectionstheorie. Damit ist auch auf pathologischem Forschungsgebiet ein sehr gewichtiger Grund vorhanden, der für die Annahme der Infectionstheorie spricht, was ja von pathologischer Seite gerade oft geleugnet wurde. Er ist sogar, wie ich meine, einer der besten Gründe dafür.

XL.

(Aus der II. chirurgischen Abtheilung des Deutschen Hospitals in New York. Dr. O. Kiliani, Attending Surgeon.)

Ein Fall von Fibrolipom des Magens, complicirt mit Tetanie.

Von

Dr. Hermann Fischer,

Adjunct Attending Surgeon (Secundar-Arzt),
New York City.

Unter den Geschwülsten des Magen-Darmtractus haben von jeher die malignen, besonders die Carcinome, das Interesse des Chirurgen in erster Linie auf sich gezogen. Die benignen Tumoren haben im Grossen und Ganzen eine nur geringe chirurgische Wichtigkeit. Dieselben sind zwar dem pathologischen Anatomen schon lange bekannt, klinisch jedoch machen sie selten Erscheinungen und werden daher auch intra vitam nicht erkannt. Die gutartigen Geschwülste, die am Magen angetroffen werden, sind die Fibrome, Fibrolipome, Lymphadenome und die Myome. Diese letzte Form ist die häufigste. Steiner¹⁾, der 51 Fälle von Myomen des Magen-Darmcanals zusammengestellt hat, fand 21 derselben vom Magen ausgehend. Dieselben nehmen ihren Ursprung von der Muscularis und wachsen entweder in das Magenlumen oder in die Bauchhöhle hinein. Gewöhnlich haben sie ihren Sitz an der grossen oder kleinen Curvatur, seltener am Pylorus. Sind sie klein und sitzen sie an einer der Curvaturen, so verlaufen sie symptomlos. Verlegen dieselben den Pylorus oder erreichen sie eine bestimmte Grösse, so können sie Beschwerden machen. Blutungen und Entzündungen in ihrer Substanz können durch Bethheiligung des benachbarten Bauchfells zu localisirter Peritonitis führen. Die Diagnose ist immer eine schwierige. Findet man in der Magen-

¹⁾ v. Bergmann, v. Bruns, v. Mikulicz, Handb. d. prakt. Chirurgie.
Archiv für klin. Chirurgie. Bd. 77. Heft 3.

gend eine palpable Geschwulst, die sich langsam vergrössert hat, ohne die Function des Magens und das Allgemeinbefinden des Patienten schwer zu beeinflussen, so kann die Diagnose möglich sein. Fibrome und Fibrolipome sind gewöhnlich klein und verursachen keine Erscheinungen, treten jedoch Entzündungen und Blutungen in ihnen auf, so können sie die Ursache von heftigen Beschwerden werden. Dieses scheint allerdings sehr selten zu sein, denn ich kann in der Literatur keinen Fall beschrieben finden. Ich möchte deshalb den folgenden einschlägigen Fall berichten, der im Deutschen Hospital in der Stadt New York zur Beobachtung kam. Derselbe ist auch deshalb noch von Interesse, weil sich am 17. Tage nach der Operation Tetanie einstellte.

Anamnese: Mary S., 37 Jahre alt, wurde am 23. Februar 1904 ins Hospital aufgenommen. Ihr Vater und eine Schwester starben an Lungentuberculose. Die Todesursache der Mutter ist nicht bekannt. Pat. leidet an leichter Dysmenorrhoe, war sonst aber immer gesund, bis sie vor 7 Jahren einen Anfall von Trigeminus-Neuralgie bekam. Dann fühlte sie sich wieder wohl, bis zum Auftreten ihres jetzigen Leidens. Am 17. Januar 1904 bekam Patientin Schmerzanfälle im Abdomen, die sich besonders am Tage einstellten. Der Schmerz hatte einen dumpfen, bohrenden Charakter und war nicht genau localisirbar. Zwei Wochen vor ihrem Eintritt ins Hospital consultirte sie einen Arzt, der eine kleine Hernia epigastrica fand. Es wurde ihr eine passende Leibbinde verordnet, die indessen keine Erleichterung verschaffte. Vor 3 Tagen trat ein acuter Schmerzanfall in der linken Nabelgegend auf, der an Intensität stetig zunahm und schliesslich so heftig wurde, dass sie Nachts nicht schlafen konnte. Pat. leidet nicht an Uebelkeit, erbrochen hat sie ebenfalls nie. Chronischer Husten ist nicht vorhanden.

Status praesens: Ziemlich gut ernährtes, etwas anämisches Mädchen von ausgesprochenem neurotischen Habitus. Endphalangen der Finger etwas keulenförmig verdickt. Ueber der rechten Lungenspitze etwas Dämpfung und verschärftes Athmen. Die Herzdämpfungsgrenzen sind normal. Etwa daumenbreit oberhalb des Nabels entsteht beim Husten eine Vorwölbung in der Linea alba, dieselbe hat ungefähr die Grösse einer Kirsche und ist leicht reducirbar. Die Bruchpforte lässt gerade die Fingerspitze eintreten. Im linken Hypochondrium unterhalb des Rippenbogens befindet sich eine Stelle von grosser Empfindlichkeit. Der linke Muscul. rect. abd. ist stark gespannt. Eine deutliche Geschwulst ist nicht fühlbar. Die rechte Niere ist palpirt und beweglich. Die linke Niere kann nicht abgetastet werden. Im Magen ist deutlich ein Plätschergeräusch zu erzielen. Eine chemische Magenuntersuchung nach Ewald'schem Probefrühstück ergibt normalen Magenchemismus. Beim Ausspülen des Magens fällt es jedoch auf, dass bei zunehmender Füllung die Schmerzen unerträglich werden. Wird der Magen von der Spülflüssigkeit befreit, so lassen die Schmerzen nach.

Wir haben es hier mit einem neurotischen Mädchen zu thun, das über unbestimmte heftige Magenbeschwerden klagt und bei dem eine kleine epigastrische Hernie gefunden wurde. Die Anwesenheit der Hernie konnte schon an und für sich zur Erklärung der Beschwerden genügen. Es ist ja hinreichend bekannt, dass diese Brüche, die gewöhnlich einen kleinen Netzzipfel enthalten, trotz ihrer Kleinheit heftige abdominale Schmerzen machen können. Differentialdiagnostisch kamen ausser dieser Hernie hauptsächlich zwei Zustände in Betracht: Ein chronisches Magengeschwür und eine Neurose des Magens. Zu Gunsten des Geschwürs sprach der deutliche Druckschmerz im linken Hypochondrium unterhalb der neunten Rippe und die Rigidität des linken Musc. rect. abd. Besonders die letztere Erscheinung liess uns eine ernstere Magenaffection als einen blossen neurotischen Zustand vermuthen. Denn die Rigidität der Bauchmuskeln lassen meist auf einen entzündlichen Process eines darunter liegenden Organes in der Bauchhöhle schliessen. Dagegen hatte Patientin keine Hyperacidität und keinen Pylorospasmus. Sie hat nie erbrochen, weder Nahrung noch Blut. Das Fehlen des letzteren Symptoms würde jedoch ein Ulcus mit Sicherheit nicht ausschliessen, da wir wissen, dass Haematemesis in ungefähr 33 pCt. der Fälle von sicher diagnosticirtem Ulcus fehlt.

Da die Beschwerden durch interne Medication und sorgfältige Diät nicht zum Schwinden zu bringen waren, so wurde angenommen, dass die Schmerzen von der epigastrischen Hernie abhingen, und daher beschlossen, dieselbe operativ zu entfernen. Zur selben Zeit sollte der Magen sorgfältig explorirt werden.

Durch die Freundlichkeit von Herrn Dr. O. Kiliani wurde mir der Fall zur Operation überwiesen.

Die Operation wurde von mir in Aether-Chloroformnarkose am 29. Februar 1904 ausgeführt. Eine 5 cm lange Incision wurde entsprechend dem Sitz der Hernie in der Linea alba angelegt. Der Bruchsack enthielt einen kleinen adhärennten Netzzipfel, derselbe wurde losgetrennt und versenkt. Dann wurde das Abdomen eröffnet und der Magen, der frei beweglich war, vorgezogen und genau abgesehen. Die grosse Curvatur, der Fundus und Pylorus waren normal. An der kleinen Curvatur des Magens und sich etwas auf die Vorderwand desselben erstreckend, fand sich eine harte röthliche Geschwulst von der Grösse einer Wallnuss, die sich etwas vom Niveau der Magenwand erhob. Die Serosa des Magens in der Nachbarschaft hatte ihren normalen Glanz verloren und zeigte eine Anzahl stark injicirter Gefässe, die radial zur Geschwulst zogen. Dicht am Rande der Geschwulst befand sich fibrinöser

Belag. Das kleine Netz zeigte entzündliche Verdickungen und war mit der Geschwulst verklebt. Beim Palpiren schien der entzündliche Tumor die ganze Dicke der Magenwand einzunehmen, und das ganze Bild machte den Eindruck eines an der kleinen Curvatur sitzenden Geschwüres, das im Begriff stand zu perforiren. Ich entschloss mich daher dazu, die erkrankte Partie zu excidiren und resecirte zu diesem Zweck ein \surd förmiges Stück der kleinen Curvatur. Die grosse Curvatur blieb jedoch intact. Die durchtrennten Magenwände wurden dann in der üblichen Weise durch zweireihige Seidennaht vernäht. Die histologische Untersuchung stellte fest, dass es sich um ein Fibrolipom handelte, das von der Muscularis ausgegangen war, die Schleimhaut jedoch ganz intact gelassen hatte. Die Geschwulst war durchsetzt von acut entzündlichen und hämorrhagischen Herden.

Die Reconvalescenz unmittelbar nach der Operation war ungestört. Zehn Tage wurde Patientin per rectum ernährt, nur kleine Mengen Flüssigkeit vom dritten Tage an zur Stillung des Durstes erlaubt. Nach dem 14. Tage bekam die Patientin leicht verdauliche feste Nahrung.

Am 17. Tage p. op. wurde das Mädchen in der Nacht plötzlich von einem Schmerzparoxysmus befallen, der im Epigastrium und linken Hypochondrium localisirt war. 3 Uhr 30 Minuten bekam es einen typischen Anfall von Tetanie. Die Spasmen beschränkten sich auf die oberen Extremitäten. Die Handgelenke wurden allmählig bis über 90° flectirt, besonders ausgesprochen war dies am rechten Arm. Die Metacarpo-phalangeal-Gelenke waren mässig flectirt. Die Daumen waren adducirt und in die Hohlhand geschlagen. Die Ellbogen waren bis auf 45° gebeugt. Es bestanden sichtbare intermittirende Zuckungen aller Muskeln des Unterarmes, Oberarmes und der Pectoralmuskeln. Nach 15 Minuten Dauer wurde eine allmählige Erschlaffung der Muskeln des linken Armes bemerkt, die fibrillären Muskelzuckungen blieben jedoch bestehen. Beklopfen der Wange unterhalb des Os malae und vor dem Ohr läppchen über dem Nervus facialis rief Contraction des Orbicularis oris und Emporziehen der Mundwinkel derselben Seite hervor (Chvostek's Symptom). Nach 19 Minuten Dauer setzte auch eine geringe Erschlaffung des rechten Ellbogengelenkes ein, die tetanischen Erscheinungen an der rechten Hand persistirten jedoch. Nach 22 Minuten war complete Erschlaffung der Musculatur beider oberen Extremitäten eingetreten. Die fibrillären Muskelzuckungen blieben aber noch eine kurze Zeit lang bestehen. Nach vollständigem Abklingen des Anfalles konnten wir leicht durch Compression der Nerven und Gefässe des Oberarmes einen Krampf der Armmusculatur auslösen (Trousseau'sches Symptom). Compression von einer Minute Dauer verursachte erst Beugung im Handgelenk, dann in den Metacarpo-phalangeal-Gelenken und nach zwei Minuten einen ausgesprochenen Flexionskrampf im Ellbogengelenk, der ziemlich schmerzhaft war. Dieser künstlich durch Compression hervorgerufene Anfall war sogar noch ausgesprochener als der spontane. Es bestand eine Adduction der Phalangen des Ring- und kleinen Fingers, so dass sie dorsal vom Mittel- und Zeigefinger bedeckt waren (Geburtshelferhand). Die elektrische Erregbarkeit aller Nerven des Armes war erhöht, schwache Ströme

riefen schon tetanische Contraction der Muskeln hervor. Im linken Hypochondrium, gerade unterhalb des Rippenbogens, wurde eine geringe Vorwölbung bemerkt. Diese Gegend war etwas druckempfindlich und deutliches Plätschergeräusch und leichtes Reiben konnte darüber gehört werden.

Im Verlaufe desselben Tages hatte Patientin vier ähnliche Anfälle. Dieselben traten auf um 8 Uhr 14 Minuten und 10 Uhr 15 Minuten Morgens, um 2 Uhr Minuten Nachmittags und 10 Uhr 45 Minuten Abends. Sie dauerten alle ungefähr 20 Minuten.

18. 3. Chvostek'sches und Trousseau'sches Phänomen ist noch auslösbar.

19. 3. Patientin hat keine Anfälle mehr gehabt, Chvostek's Symptom noch anwesend. Das Trousseau'sche Symptom tritt nach 4 Minuten langer Compression des Armes nicht mehr auf. Die Patientin klagt über etwas Empfindlichkeit in der Narbe und im linken Epigastrium.

23. 3. Patientin fühlt sich wohl, klagt jedoch über ein dumpfes und schweres Gefühl im linken Arm. Trousseau'sches und Chvostek'sches Phänomen sind verschwunden.

Während der Anfälle hatte Patientin leichtes Fieber, $37\frac{1}{2}^{\circ}$ — $38\frac{1}{2}^{\circ}$. Die Urinmenge war etwas herabgesetzt, der Urin sonst frei von pathologischen Beimengungen. Der Gehalt an Chloriden fluctuirte zwischen 0,73 pCt. und 1,5 pCt.

Das Allgemeinbefinden war immer gut. Der Puls regelmässig und von guter Qualität; der Appetit war ungestört. Erbrechen trat während der Anfälle niemals auf.

Tetanie¹⁾ als Complication bei Erkrankungen des Magens ist keine häufige Erscheinung. Nach Riegel sind ungefähr 40 Fälle in der Literatur bekannt. Kussmaul war der erste, der die Aufmerksamkeit auf diesen Zustand lenkte in Fällen von motorischer Insufficienz und Erweiterung des Magens, die durch Pylorusstenose bedingt waren und mit Hypersecretion einhergingen. Bouveret und Devic²⁾ nahmen an, dass die Hypersecretion die Hauptursache sei, und Magentetanie ausschliesslich unter diesen Verhältnissen entstände. Aber Fleiner hat Fälle gesehen, in denen keine Hypersecretion vorhanden war. Man hat versucht, die Tetanie auf verschiedene Weise zu erklären. Kussmaul glaubte die Anfälle hervorgerufen durch Wasserverlust der Körpergewebe, analog dem Zustandekommen von ähnlichen Krämpfen bei der Cholera asiatica und Cholera nostras. Müller³⁾ konnte Anfälle auf reflectorischem Wege durch leichtes Beklopfen der Magen-
gend hervorrufen. Auch nach dem Gebrauch des Magen-

¹⁾ Die Bezeichnung wurde von Lucien Corvisart im Jahre 1852 eingeführt.

²⁾ Citirt nach Riegel.

³⁾ Citirt nach Riegel.

schlauches sah man Tetanie auftreten (Reflextheorie). Albu hielt sie für eine Intoxication. Nach ihm sind Toxine, die im erkrankten Gastrointestinal-Tractus entstehen und absorbiert werden, für die Krampfstände verantwortlich zu machen. Korszynski und Jaworski maassen dem Verlust der Gewebe an Chloriden die grösste Wichtigkeit bei. Diese Theorie, die schon von den beiden Autoren im Jahre 1891 aufgestellt wurde, scheint wenig bekannt geworden zu sein. Ich finde sie nur von J. Kaufmann¹⁾ in seinem Aufsatz über Gastrosuccorrhoe eingehender gewürdigt. Sieht man die berichteten Fälle von Tetanie in Folge von chronischen Magenerkrankungen durch, so findet man die meisten mit einer bedeutenden Ueberproduction eines an HCl sehr reichen Magensaftes vergesellschaftet. Zur selben Zeit sind die Chloride im Urin bedeutend herabgesetzt oder fehlen sogar ganz. Da die Patienten in Folge ihres Leidens nur geringe Nahrung zuführen und assimiliren können, so kann man leicht einsehen, dass unter diesen Umständen die Unterbilanz an Chloriden die Körpergewebe stark schädigen muss und derartig auf das Nervensystem einwirken kann, dass Krampfstände ausgelöst werden.

Betrachtet man die Tetaniefälle näher, so findet man, dass man diesen Fall mit der einen, jenen Fall mit der anderen Theorie zu erklären vermag; eine Theorie passt jedoch nicht auf alle Fälle. Viele Untersuchungen messen heute der Intoxication die Hauptrolle beim Auftreten der Tetanie zu. Die fast stete Anwesenheit von leichtem Fieber und das epidemische Auftreten der Tetanie in manchen Gegenden, wie z. B. in Wien²⁾ in den Monaten März und April würden dafür sprechen. Auch die Möglichkeit, dem Patienten das Leben durch Gastroenterostomie zu retten, indem man dadurch den angesammelten toxischen Massen verbesserten Abfluss und Ausscheidungsbedingungen schafft, lässt eine Intoxication wahrscheinlich erscheinen.

Was auch immer die wahre Ursache der Magentetanie im gegebenen Falle sein mag, so fällt doch die grosse Seltenheit der Affection auf. Wenn wir die grosse Anzahl Fälle von motorischer Insufficienz des Magens, die aus den verschiedensten Ursachen mit

¹⁾ J. Kaufmann, Remarks on Gastro-succorrhoea and Tetanic attacks occurring with chronic ulcer of the Stomach. Americ. Journ. of the Med. Scienc. April 1904.

²⁾ Oppenheim, Lehrbuch der Nervenkrankheiten.

Hypersecretion einhergehen und jährlich in Hospital- und Privatpraxis behandelt werden, so ist das seltene Auftreten der Tetanie überraschend. Die Möglichkeit der Gewebsaustrocknung, der Reflex-erregung, der Intoxication und der Chlorverarmung ist fast in jedem Falle gegeben. Alle diese Schädlichkeiten scheinen mir daher im einzelnen Falle nicht zu genügen, man muss noch eine ganz specielle Erregbarkeit des Nervensystems zur Erklärung heranziehen.

Analysiren wir unseren Fall, so finden wir die folgenden interessanten Punkte:

1. Die Anfälle traten nach einer Magenoperation auf;
2. die Patientin litt an keinem Zustand, der bekannter Weise zu Tetanie führen könnte;
3. die Attacken waren leicht, sie gingen nie mit Bewusstseinsstörungen einher, und die Patientin erholte sich vollständig.

Die Tetanie in Folge schwerer chronischer Magenerkrankungen verläuft fast immer letal. Bisher sind nur ein paar Fälle durch Gastroenterostomie gerettet. Riegel giebt die Mortalität auf 70 pCt. an.

Die Ursache in unserem Falle war wahrscheinlich auch eine Intoxication. Kurz vor Beginn der Anfälle hatte Patientin eine Vorwölbung im Epigastrium, verursacht zweifelsohne durch den angefüllten und geblähten Magen. Ein Plätschergeräusch konnte festgestellt werden. Die Ursache der Retention war wahrscheinlich eine motorische Insufficienz der Magenmuskulatur, hervorge-rufen durch das schwere Trauma der Operation. Die Muskulatur hatte sich wohl schon genügend erholt, um flüssige Nahrung fortzubewegen, wurde aber insufficient, sobald Patientin solide Nahrung zu sich nahm. Die Insufficienz war sicherlich nur von kurzer Dauer, da die Patientin niemals erbrach. In Folge der irritirenden Wirkung des gestauten Mageninhaltes auf den Muskel- und Nervenapparat des Magens kam es zu einer kräftigen peristaltischen Welle mit Entleerung der toxischen Substanzen in den Darm. Sobald die Eliminirung derselben aus dem Körper vollständig war, genas die Kranke. Die Menge der Toxine kann natürlich nur eine geringe gewesen sein; da unsere Patientin jedoch eine starke nervöse Disposition besass, so waren dieselben doch genügend, um einen Anfall von Tetanie auszulösen.

Ueber die operative Beeinflussbarkeit des Epileptikergehirns¹⁾.

Von

P. L. Friedrich,

Greifswald.

Wenn ich es wage, zu einem so heiklen Thema, wie das der chirurgischen Epilepsiefrage, das Wort zu ergreifen, so geschieht es nur, weil ich mich dabei zugleich auf die Schultern eines auf diesem Gebiete viel Erfahreneren stützen kann, das ist mein verehrter Freund und Gönner, Herr Geheimrat Flechsig, Director der psychiatrischen Klinik in Leipzig, dem ich auf hirnanatomischen und -pathologischen Gebiete viel zu verdanken habe. Nicht allen von Ihnen wird es bekannt sein, dass er sich auch in der Epilepsie-Therapie durch seine Brom-Opium Behandlung einen besonderen Namen gemacht hat und dass gerade das Epilepsie-Contingent der Leipziger psychiatrischen Klinik dementsprechend ein recht beträchtliches ist. Es entfallen durchschnittlich auf das Jahr 60 klinisch behandelte Epilepsiefälle, ungerechnet der viel grösseren Zahl ambulant erledigter Kranker²⁾.

Wenn es einen Kliniker geben kann, der für neue Ideen zugänglich und empfänglich ist, so ist es Flechsig; und so gelang es mir seiner Zeit auch, ihn dafür zu gewinnen, die uns von Kocher geschenkte Theorie und Therapie der Epilepsie [Ihnen allen sind Kocher's entsprechende Mittheilungen aus den Jahren 1893³⁾ und zum Chirurgen-Congress 99⁴⁾], seine grosse Arbeit „über Hirnerschütterung und Hirndruck“⁵⁾ und die Arbeiten seiner Schüler

¹⁾ Vorgetragen am 2. Sitzungstage des XXXIV. Congresses der Deutschen Gesellschaft für Chirurgie, 27. April 1905.

²⁾ Laut Mittheilung des ersten Assistenten der Klinik, Herrn Dr. Quensel, welchem ich auch für Nachcontrollen einzelner Kranker zu Danke verpflichtet bin.

³⁾ Chirurg. Beitr. zur Physiologie des Gehirns. Deutsche Zeitschr. f. Chir. Bd. 36.

⁴⁾ Verh. des Chirurgen-Congresses 1899.

⁵⁾ Nothnagel's spec. Pathologie und Therapie. Bd. IX. 3.

Berezowsky¹⁾ und Ito²⁾ bekannt] auf ihren praktischen Werth zu prüfen. Nur so, unter der entgegenkommenden Mithülfe des Psychiaters, Neurologen oder inneren Klinikers, kann es dem Chirurgen möglich werden, in nicht zu einseitiger, casuistischer Weise zu so grossen therapeutischen Problemen an den Grenzgebieten der inneren Medicin und Chirurgie Stellung zu nehmen, wie die Epilepsie eines darstellt.

Vorweg darf ich bemerken, dass Flechsig's Geneigtheit mir vielleicht nicht dauernd für eine relativ grosse Zahl von Epileptiker-Operationen erhalten geblieben wäre, wenn ich nicht das Glück gehabt hätte — und bis zu einem gewissen Grade ist das eben doch, wie Sie alle zugeben werden, Glück — diese Fälle zu reactionsloser Wundheilung zu führen, dem entsprechend auch nie einen Hirnprolaps zu Stande kommen zu sehen. Ich füge gleich hier hinzu, dass vielleicht auch manches discussionswerth in der Epilepsiefrage über „neue Narbenbildung nach Entfernung von Narben“ sich richtig stellen würde, wenn eine strenge Scheidung zwischen Narbenbildung, welche unter Entzündungserscheinungen, event. sogar Eiterung und solcher, welche sich ohne jegliche entzündliche Wundreaction vollzogen, von Fall zu Fall von vornherein gemacht würde.

Was wir seinerzeit, nämlich in den Jahren 1899—1903, hinsichtlich chirurgischer Epilepsitherapie erlebten, war dazu angethan, uns zu einem kürzeren Bericht zu veranlassen. Doch hielt ich damit zurück, um erst eine noch längere Beobachtungszeit über die Fälle hingehen zu lassen, und ziehe ich auch heute in den Rahmen unserer Betrachtung nur Fälle aus den Jahren 1899—1901 ein, deren Operation also 4—6 Jahre zurückliegt.

Es ist nun weder meine Absicht, noch würde ich mich als Chirurg dazu berufen fühlen, Ihnen ein abgerundetes Bild der epileptischen Erkrankung und der daraus herzuleitenden therapeutischen Postulate zu entwerfen. Doch kann ich mir es nicht versagen, wenigstens einzelne derjenigen Punkte herauszugreifen, welche bei dem jetzigen Stande unserer Kenntniss der Epilepsie auch dem Chirurgen einige Berechtigung geben, über die Epilepsie-Therapie nachzudenken und an ihr mitzuarbeiten.

Es sind Ihnen allen die interessanten Versuche von Kussmaul

¹⁾ Berezowsky, Untersuchungen über die Bedingungen und Methodik operativer Druckentlastung des Gehirns. Deutsche Zeitschr. f. Chir. Bd. 53.

²⁾ Ito, Experimentelle Beiträge zur Aetiologie und Therapie der Epilepsie. Deutsche Zeitschr. f. Chir. Bd. 52. S. 225, 417 ff.

und Tenner¹⁾ und die geistvolle Deduction Nothnagel's²⁾ bekannt, welche den Ausgangspunkt, bezw. den Sitz für das Zustandekommen des epileptischen Krampfes in Pons und Medulla oblongata verlegten, eine Theorie, welche heute kaum mehr Anhänger haben dürfte. Es kamen die schönen Versuche von Bubnoff und Heidenhain³⁾, von Ziehen⁴⁾ u. a., welche gewissermassen eine Theilung in cortical-clonische und subcortical-tonische Krampfattacken wahrscheinlich machten, eine Auffassung, zu der sich auch Binswanger⁵⁾, Jolly⁶⁾ u. A. bekennen. Die grösste Zahl neuerer Forscher — ich nenne nur Hughlings Jackson⁷⁾, Luciani⁸⁾, Unverricht⁹⁾ —, stehen jedoch im allgemeinen auf dem Standpunkt, dass ganz ausschliesslich in der Hirnrinde die Stelle zu suchen sei, von wo jeder epileptische Anfall ausgelöst werde, mag man den sich in der Rinde abspielenden Vorgang als Entladung einer Summe von Erregungen vorstellen oder als die Verbreitung und Fortpflanzung eines isolirten, localisirten, corticalen Reizes. Vielleicht wird als Stütze dieser Theorie noch zu wenig die Thatsache gewürdigt, dass jeder echte epileptische Anfall mit Bewusstseinstörung beginnt und dass durch den Willen des Kranken (Oppenheim, Binswanger, eigne Beobachtungen) sowie bei langsam ablaufender Aura, durch Abschnüren der primär gereizten Extremitätenpartie die Fortleitung der Erregung an der Hirnrinde in manchen Fällen unterbrochen und der Anfall coupirt werden kann. Die genetische Sphäre für Bewusstsein und Wille ist aber allem Anschein nach doch die Hirnrinde. Schon hiernach ist die Vorstellung zulässig, dass es auch bei nicht makroskopisch groben Veränderungen am Gehirn unter Umständen misslingen können, durch irgendwelche mechanische Beeinflussung der den ersten Reiz zum epileptischen Insult ab-

¹⁾ Moleschott's Untersuchungen. 1857. III.

²⁾ Virchow's Archiv. Bd. 45.

³⁾ Pflüger's Archiv. 1881. Bd. 26.

⁴⁾ Ziehen, Ueber Erregungs- und Reizungsort der genuinen Epilepsie. Monatschrift f. Psychiatrie und Neurologie. 1897. Bd. II. S. 77 und Archiv f. Psych. Bd. 17 u. Bd. 21.

⁵⁾ Binswanger, Eulenburg's Realencyklopädie. Bd. VII und in Nothnagel's Handbuch d. spec. Path. u. Ther., Bd. XII I. Theil 1. Abth., die Epilepsie; endlich „Zur Pathogenese des epileptischen Anfalles“, Verh. des VII. Congr. f. innere Medizin.

⁶⁾ Verh. des VII. Congr. für innere Medicin. S. 199 ff.

⁷⁾ Hughlings Jackson, A contribution to the comparative study of convulsions. Brain XXIII. Brit. med. journal. März, April 1890.

⁸⁾ Luciani, Sulla patogenesi della epilessia. Riv. speriment. 1878. IV.

⁹⁾ Unverricht, Ueber die Epilepsie. Deutsches Archiv f. klin. Med. 1889 u. 1890 und Volkmann's Sammlung klin. Vorträge. Neue Folge. Nr. 196.

gebenden Stelle das ganze epileptische Krankheitsbild zu beeinflussen. Die besonders von Unverricht verfochtene und allgemein anerkannte Beobachtungsthatsache, dass jeder neue Krampfanfall die corticale Erregbarkeit steigere, ist für die Beurtheilung des Krankheitsverlaufes, für prophylaktische Massnahmen bedeutungsvoll; doch rechtfertigt er nicht die Schlussfolgerung, die beginnende epileptische Erkrankung mit dem radicalsten Mittel, der Schädeleröffnung, anzugreifen. Im Gegentheil dürfen wir nicht vergessen, dass viele Epilepsien unter psychischer, diätetischer und medicamentöser Therapie zu bessern, gelegentlich zu heilen sind; dass endlich jeder erfahrene Neurolog von Fällen zu berichten weiss, wo „echte“ Epilepsie spontan zur Heilung gelangt, d. h. die Epilepsie nie mehr in die Erscheinung getreten ist. Der schwerwiegendste Factor in der ganzen Frage ist, dass wir zum Zustandekommen der Epilepsio mit einem Begriff zu rechnen haben, welcher zwar die Lücken unseres Wissens überbrückt, aber nicht ausfüllt, dem der „epileptischen Diathese,“ der „spasmophilen Disposition“ des Gehirns, oder wie man diesen Zustand von besonderer Reizempfindlichkeit des Gehirns nennen mag. Die neuropathische Belastung, Potatorium der Vorfahren, vielleicht auch hereditäre Lues, spielen eine grosse Rolle für sein Zustandekommen. Das ist aber leider auch fast alles Positive, was wir sagen können; die eigentliche substantielle Differenz dieser Hirnanlage gegenüber dem gesunden Gehirn ist uns noch nicht bekannt. Um diese Differenz in einem Beispiel drastisch zu kennzeichnen: Der Epilepsiedisponirte wird bei dem oder jenem, oft schon anscheinend geringem Schädel-, Hirn- oder psychischen Trauma epileptisch; der andere bei Einwirkung eines gleichen Insultes nicht.

Der epileptische Empfänglichkeitsgrad eines Gehirns giebt sich sonach durch Ausbruch des epileptischen Krankheitszustandes zu erkennen.

Es sind das Ihnen allen bekannte Dinge, ebenso wie die Erfahrungen, welche die verschiedenen früher geübten chirurgischen Technicismen gegenüber den verschiedenen Formen der Epilepsie gezeigt haben. Die mannigfachen kritischen Bearbeitungen dieses Gegenstandes von E. v. Bergmann¹⁾, sowie diejenigen von

¹⁾ von Bergmann, Die chirurg. Behandlung der Hirnkrankheiten. 3. Auflage. Berlin. 1899. — Ders., die Lehre von den Kopfverletzungen. Deutsche Chirurgie. Lieferung 30. Stuttgart, Enke. — Ders., Handbuch der praktischen Chirurgie. Bd. 1.

H. Braun [Göttingen]¹⁾, Matthiolius²⁾ und v. Graf³⁾ geben hierfür die beste Unterlage. Neu war der Schritt, den Kocher inaugurierte, als er erklärte, „in der sicheren Feststellung der vermehrten intracranialen Spannung eine Erklärung des unbekanntes Etwas gefunden zu haben, welches man epileptische Veränderung oder auch Status epilepticus nennt,“ und als er hierauf eine Druckentlastungstherapie des Gehirns gründete, welche in Anlegung einer oder mehrerer grösserer Trepanationslücken, unter gleichzeitiger Excision der Dura mater ev. unter Hinzufügen einer längere Zeit durchgeführten Drainage des Seitenventrikels bestand. Die von Kocher gegebene Begründung seiner Theorie darf ich wohl als bekannt voraussetzen. Kocher wählte zur Anlegung der Oeffnungen im Schädel fast ausschliesslich die rechte Stirn-Schläfengegend, den Durabereich über dem hinteren Umfang der rechtsseitigen Stirnwindungen. Er glaubte durch seinen Eingriff die intracerebralen Druckverhältnisse umgestalten zu können, denen er eine, wie angeführt, ursächliche Bedeutung für die Genese des epileptischen Status zuerkannt wissen will. In der Discussion zu Kocher's Vortrag kennzeichnete E. v. Bergmann⁴⁾ seinen Standpunkt zu diesem neuen Heilvorschlage, indem er ausführte: „Unsere Methoden, operativ die Epilepsie zu heilen, dürften in zwei grosse Kategorien zu bringen sein, einmal die, welche die supponirte, allerdings recht unbekannte epileptische Veränderung im Gehirn angreifen, dahin rechne ich das Kocher'sche Verfahren: Herabsetzung des notorisch im epileptischen Anfall immer stark erhöhten intracranialen Druckes im Liquor cerebrospinalis. Ist der erhöhte intracraniale Druck die Ursache der epileptischen Hirnveränderung, so erfüllt seine Herabsetzung eine *Indicatio morbi*, sie wird der Krankheit und ihrem Wesen gerecht. . . . In diesem Sinne greift Kocher's Ventrikelpunction . . . die Krankheit selbst, die unbekannte „spasmophile Veränderung“ des Gehirns an. Alle anderen chirurgischen Eingriffe an Epileptischen genügen nicht der *Indicatio morbi*, sondern bloss der *Indicatio causalis*. . . . Oft zeigte eine deut-

¹⁾ H. Braun, Ueber die Erfolge der operativen Behandlung der traumatischen Jackson'schen Epilepsie. Deutsche Zeitschr. f. Chir. Bd. 48. S. 223 ff.

²⁾ Matthiolius, Ueber Schädeloperationen bei Epilepsie. Deutsche Zeitschrift für Chirurgie. Bd. 52. S. 1 ff.

³⁾ Graf, Die Trepanation bei der traumatischen Jackson'schen Epilepsie. Langenbeck's Archiv. Bd. 56. S. 591 ff.

⁴⁾ Verh. des Chirurgen-Congresses 1899.

liche Aura oder eine nur in einzelnen Muskelgruppen spielende Zuckung ganz unverkennbar den Ausgang von der Narbe an. . . . Ich nehme an, dass diese (durch Narbenexcision erzielten) gar nicht seltenen Heilungen und zwar dauernden Heilungen, in der Zeit erzielt worden sind, in welcher die Anfälle die vorausgesetzten grundlegenden epileptischen Veränderungen des gesammten Gehirnes noch nicht besorgt und zu Stande gebracht hatten. . . . Wird die Rindenexcision gemacht, nachdem schon der allgemeine epileptische Zustand eingeleitet, fest und stabil geworden ist, dann ist sie ebenso ohne Nutzen, wie die Amputation des Fingers, an dessen Spitze eine adhärente Narbe, von der die Aura vor dem Anfall ausging, sass. War diese Veränderung noch nicht erreicht, so befreite die Operation den Patienten von seinen, von der excidirten Stelle ausgehenden Krämpfen. Ueber den Zeitpunkt, an welchem die unheilvolle, unbekante Veränderung sich vollzogen hat und stabil geworden ist, sind wir ganz im Dunkeln und werden wohl noch lange im Dunkeln bleiben. Bis dahin spielt die *Indicatio causalis* für uns Chirurgen die Hauptrolle“.

In der gleichen Sitzung berichtete von Beck über eine Reihe wichtiger hierhergehöriger Beobachtungen aus v. Czerny's reicher hirnchirurgischer Erfahrung, welche in der Mittheilung gipfelten, dass von 8 schon 4 bis 6 Jahre beobachteten Fällen drei vollständig geheilt waren, und zwar waren es die Fälle, bei denen „kein Ersatz des Knochendefectes gemacht wurde und wobei die Dura immer lappenförmig zurückgelegt worden war.“

Seither sind grössere Beobachtungsreihen zu diesem Gegenstand, wenigstens in der deutschen Literatur nicht bekannt gegeben worden; ebensowenig, soweit ich Umschau zu halten vermochte, in der ausländischen Literatur, wenn man von casuistischen Notizen, namentlich über Fälle traumatischer Epilepsie abzieht, deren jedes Jahr einzelne, verschiedenwerthige, theils frühreife, theils ausgereifere Früchte zu bringen pflegt.

Ich beschränke mich auf diese kurzen Hinweise, auf die Stellungnahme der erfahrensten chirurgischen Autoren dieses Gebietes, glaubte aber, dieses wenige nicht unerwähnt lassen zu dürfen, bevor ich auf die eigenen Beobachtungen eingehe. Wir haben, um das gleich vorweg zu bemerken, uns während unserer Studien nicht überzeugen können, dass Kocher's Theorie generell für die Erklä-

rung des Status epilepticus oder die Auslösung der Anfälle zulässig ist; vielleicht ist sie es für einen Bruchtheil der Fälle. Und doch glauben wir, unseren Erfahrungen entnehmen zu dürfen, dass auch E. v. Bergmann vielleicht etwas zu weit geht, wenn er fordert, dass vor dem einmal stabil gewordenen epileptischen Zustand des Gehirns der Chirurg unbedingt Halt zu machen habe. Nicht dass wir, auf Grund unserer Erfahrungen verkünden möchten: Es sind viel mehr Epileptiker, als bisher geschehen, mit Aussicht auf Erfolg zu operiren! Ganz und gar nicht! aber es findet sich unter den sogenannten genuinen Epileptikern, bei sorgfältigstem Studium des Einzelfalles, ein gewisser kleiner Procentsatz, dem durch eine die Hirnrinde beeinflussende Operation doch noch genützt werden kann.

Das Hauptgewicht unserer Ausführungen möchten wir eigentlich zunächst auf die theoretische Seite derselben gelegt sehen, nämlich nach der Richtung, dass überhaupt auch das „genuin“-epileptische Gehirn durch mechanische (operative) Massnahmen an der Hirnrinde günstig beeinflusst werden kann — sowohl was Häufigkeit, Art und Charakter der „Anfälle“ anlangt, als auch hinsichtlich der Psyche und des Intellektes — ebenso darauf, dass nach unseren Ermittlungen mechanische (traumatische) Insulte für die erste Auslösung des epileptischen Krankseins von noch grösserer, als bisher bewertheter Bedeutung zu sein scheinen. Und mit dem letzteren ist zugleich die praktische Seite unserer

Laufende No.	N a m e	Alter	Dauer der Erkrankung	Belastung	Muthmassliches Trauma, von Bedeutung für die erste Auslösung der Epilepsie			Verhalten der Psyche	Ope-	
					Art somatisch oder physisch	Intervall bis ersten Anfall	traumatische Residuen am Schädel		Tag	Am Ort der Narbe oder nach Weyl
1	B., Hermann Psychiatr. Klinik	27	23	† stark bel. (Vater)	Schreck vor anspringend. Hunde	„unmittelbar“ im Anschluss an diesen Schreckaffect	nein	Idiotisch	25. 4. 99	K.
2	S., Johann Privat-Klinik	30	25	0	Fall mit Kopf auf Parquetfussboden	3 Jahre	ja	Aufgeregt, unstet höchst intelligent, Absencen.	12. 11. 99	Depressionsnarbe über l. Parietale

Mittheilungen hervorgehoben: Traumatische Angriffspunkte und operative Beeinflussbarkeit des „genuinen“ epileptischen Gehirnes sind noch in manchem Falle vorhanden, der sonst bei der Schranke „genuin“ der operativen Therapie unzugänglich bleibt.

Lassen sie mich den Versuch einer Begründung des Gesagten an der Hand unserer Beobachtungen machen!

Ich nehme in meinen heutigen Ausführungen nur, wie schon erwähnt, auf Kranke Bezug, deren Operation 4—6 Jahre zurückliegt, die also in den Jahren 1899—1901 von mir operirt worden sind. Aus Beobachtungen, welche neueren Datums sind, wage ich nicht die Berechtigung zu einer Berichterstattung herzu- leiten, indem ich mich hierin ganz der diesbezüglichen Warnung E. v. Bergmann's, H. Braun's u. A. mit vollster Ueberzeugung unterordne. Wir haben unsere Behandlungsversuche mit recht aussichtslosen Fällen genuiner Epilepsie begonnen, bei denen der Erkrankungsbeginn 7—25 Jahre zurückreichte und wo jede andere Therapie nur vorübergehenden oder keinen Erfolg gegenüber der Häufigkeit und Schwere der Anfälle mehr aufzuweisen hatte. Die Fälle konnten nicht gerade dazu angethan sein, unsre Erwartungen hochzustellen, wohl aber dazu, uns mit dem Verhalten des genuin-epileptischen Gehirnes zur Kocher'schen „Ventiltheorie“ vertraut zu machen. Ich füge zunächst eine tabellarische Ueber- sicht unserer Beobachtungen ein:

i o n			Späteres Verhalten dieser Leiden nach		Ausgang.
Operations- methode 1)	Grösse d. weitest. Trepanations- Knochen- lücken	Grösse d. gesetzt. Trepanations- Duralücken	Ver- knöchert	Druck- symptomem	Heilung? Besserung? Unverändert? Tod?
Weichtheilperi- ostlappenplastik, Knochenanbohr- usknüpfung oder Aussägen, Dura- Exeision, Ver- schluss durch Plastik.	6 × 4,5 = 27 qcm	2,8 × 3,3 = 9,24 qcm	Nicht ver- knöchert.	Sicheres nicht beobachtet.	Starke Veränderung der Anfälle 6 Wochen lang nach der Ope- ration; also Anfallsmodus temporär beeinflusst; darnach unveränd., auch Psyche unverändert; stirbt 1 ³ / ₄ nach Trepan. (2. 7. 00) an beiderseitiger Pneumonie.
do.	5 × 6 = 30 qcm	3 × 4 = 12 qcm	Verknöchert.	—	Dergestalt gebessert, dass Umgebung nichts mehr von des Pat. Erkrank. weiss. Doch Nachts noch in ihrer Form meist leicht. Anfälle; in Summa ausserordentl. gebessert.

Laufende No.	Name	Alter	Dauer der Erkrankung	Belastung	Muthmaassliches Trauma, von Bedeutung für die cyste Auslösung der Epilepsie			Verhalten der Psyche	Op	
					Art somatisch oder physisch	Intervall bis ersten Anfall	traumatische Residuen am Schädel		Tag	Art der Erkrankung
3	L., Richard Psychiatr. Klinik	26	7	?	—	—	nein	Dement.	8. 12. 99	E
4	N., Paul Psychiatr. Klinik	26	14	† (Mutter)	„Unmittelbar nach der 2. Impfung“	unmittelbar im Anschluss an die m.heftig einsetzendem Fieber einhergeh. 2. Impfg.	nein	Dement.	7. 2. 00	E
5	M., Robert Privat-Klinik	28	18	† (Mutter)	Fall aus 2½ m Höhe mit Kopfaufschlagend	3 Jahre	ja	Unstet, maximal ehrgeizig, höchst intelligent. Absencen.	10. 5. 00	Depress über Paris
6	W., Hans Privat-Klinik	25	14	† stark bel. (Mutter)	Heftiger Stoss m. gegen rechte Kopfseite	1 Jahr	ja	Idiotisch.	1. 12. 00	Hypersensibilität über die Sinne
7	V., Emil Psychiatr. Klinik	16	11	† (Mutter)	Heftiger Stoss des Schädels gegen Spitze d. Hängelampe	3 (1) Jahre	ja	Sittlich defect, Erlöschene Willensstärke, Absencen.	17. 4. 00	Uebermässige Central
8	M., Georg Psychiatr. Klinik	26	4	† stark bel. (beide Eltern)	Heftig.Schreck bei Explosion im Arbeitsraume M.'s	unmittelbar im Anschl. an heftig.Schreck nachExplosion	nein	Stark aggressiv Monate lang anhaltende Absencen.	5. 7. 01	E
9	W., Hilma Psychiatr. Klinik	17	4½	?	Aufschlagen d. Kurbel eines Schlagbaumes gegen r. Stirn	2 Jahre	ja	Absencen.	3. 7. 01	Ohne Exosia Narbend. veränd. Stirnreth
10	S., Hermann Privat-Klinik	36	„seit Jahren“ (1 J.)	?	Schussverletzung	6 Wochen nach Schuss	ja	Verdacht auf Paralyse, der sich weiterhin bestätigt.	98	Fälle verj. Narbend. veränd. Stirn- und Gehirnhirne
11	V., Sophie Psychiatr. Klinik	28	2	?	—	—	—	Chronische Paralyse.	9. 10. 01	Uebermässige Benommenheit der E

tion		Späteres Verhalten dieser Leiden nach		A u s g a n g.	
Operationsmethode ¹⁾	Grösse d. weitest. Trepanations-Knochenlücken	Grösse d. gesetzt. Trepanations-Duralücken	Verhalten dieser Leiden nach		Heilung? Besserung? Unverändert? Tod?
			Verknöcherung	Drucksymptomen	
do.	8 × 6 = 48 qcm	4 × 5 = 20 qcm	Nicht verknöchert.	s. Krankengeschichte	In den ersten 2 Monaten ohne Aenderung; dann über 14 Monate anfallsfrei; mit veränderter Psyche (s. Krankengeschichte). Erstickt während eines nächtlichen Anfalles am 27. 7. 05, d. i. 1½ Jahre nach der Operation. (Obductionsprotocoll s. Krankengeschichte.)
do.	6 × 5½ = 33 qcm	3,2 × 4,2 = 13,4 qcm	Nicht verknöchert; tiefe Einziehung.	?	Anfälle nach Art und Zahl verändert, gebessert. Geistig wesentlich regsamer. Erstickt im Anfall Herbst 1903, 3½ Jahre nach Operation.
do.	4 × 5 = 20 qcm	3½ × 4 = 14 qcm	Nicht verknöch., stark eingezogen.	Hat während u. nach d. Anfällen durch mehrere Jahre Vorwölb. gez.	Vorübergehend gebessert (s. Krankengeschichte). Stirbt nach 3 Jahren an Lungen- und Darm-Tuberculose.
do.	4 × 5 = 20 qcm	3 × 4 = 12 qcm	Verknöchert.	—	Dauernd anfallsfrei seit der Operation und Psyche so gebessert, dass Pat. als geheilt zu bezeichnen ist.
do.	6 × 7 = 42 qcm	5¼ × 6¼ = 32,8 qcm	Vollständig verknöchert.	—	Vorübergehend gebessert, darnach Verschlechterung, sowohl nach Anfällen als nach Psyche, zunehmende Demenz. Stirbt an Lungentuberculose am 1. 6. 05.
do.	6 × 7 = 42 qcm	5 × 6 = 30 qcm	Pulsation heute noch erhalten.	—	Sehr beträchtliche, der Heilung nahe kommende Besserung, sowohl was Anfälle als Psyche anbelangt.
a mater operirt:					
do.	3 × 3 = 9 qcm	Dura nicht entfernt	Verknöchert.	—	Vorübergehend stark gebessert. Spätere Nachrichten fehlen.
siver Paralyse:					
do.	3 × 4 = 12 qcm	Dura 1 qcm entfernt	—	—	s. Krankengeschichte.
do.	8 × 8¼ = 66 qcm	6 × 6¾ = 40,5 qcm	—	—	s. Krankengeschichte.

Aus dieser Uebersicht, welche ihre nothwendige Ergänzung in den am Schluss angefügten Krankengeschichten findet, erfahren wir, dass in dieser Zeit, 1899—1901, von uns elf Kranke in operative Behandlung genommen worden sind. Für unsere Beurtheilung zur Frage der Beeinflussbarkeit „echter“ Epilepsie kommen die letzten Fälle, 10 und 11, gleichwohl nicht in Betracht, da es sich bei ihnen um Kranke handelte mit Paralyse, bezüglich mit auf Paralyse verdächtiger Symptomatik im Fall 10, bei dem das paralytische Krankheitsbild nach der Operation sich unzweideutig manifestirte. Fall 9 kommt ebenfalls kaum in Betracht, weil wir hier nur Narben-Excisionen an Weichtheilen und Knochen ausführten, ohne die Dura irgendwie anzugreifen, besonders aber deswegen nicht, weil uns spätere Nachrichten über den Fall nicht erhältlich gewesen sind. Diese 3 Fälle werden nur mit angereibt, um alle Fälle zu erwähnen, an denen wir uns ein Urtheil über den Werth der entsprechenden operativen Massnahmen in der ausgeführten Form bilden konnten¹⁾. Es sind sonach die Fälle 1—8, wo wir bei der Diagnose „genuiner Epilepsie“ nach einheitlichem operativen Prinzip voringen. Die Fälle 1, 3, 4, 6 waren bereits mit Idiotie gepaarte Fälle sogenannter schwerster Epilepsie. Ebenso müssen zu den schweren Formen genuiner Epilepsie die Fälle 5 und 7 gerechnet werden. Der Fall 8 ist besonders durch schwere psychische Veränderungen ausgezeichnet, während in den Fällen 2, 5, 8 der Intellekt noch ein normaler war. Bei allen diesen Kranken handelte es sich um Kranke männlichen Geschlechtes im Alter von 16—30 Jahren, deren Krankheitsbeginn in dem einen Fall 4, in den übrigen 7—25 Jahre zurücklag. Die erbliche Belastung war in 6 der Fälle zum Theil stark vorhanden und erwiesen, in einem Falle unsicher, in einem war sie nicht nachweisbar.

Die Kranken gingen fast sämmtlich ohne Beziehung auf eine traumatische Anamnese zu: was von mir in die entsprechenden Columnen über erlittene Schädel- oder psychische Traumen eingetragen

¹⁾ Sagt doch von den epileptiformen Anfällen bei Paralyse Binswanger wörtlich (S. 139): „Wie schön lassen sich dort (bei d. Paralyse) alle verschiedenen Entwicklungsphasen dieser Anfälle vom völlig localen clonischen Krampf in einer Muskelgruppe bis zum halbseitigen clonisch-tonischen Anfall oder zum ausgeprägten generalisirten epileptiformen Insulte verfolgen! Reinerer Bilder der sogenannten „Jackson'schen Epilepsie“ lassen sich wohl kaum auf finden.“ Binswanger möchte hierfür nur die nichts präjudicirende Bezeichnung „konvulsivische Zustände corticalen Ursprungs“ gewählt wissen.

ist, ist zumeist das Product späterer Nachforschungen. Ich lasse die Bedeutung mancher dieser Angaben dahingestellt. Meine ganze Aufstellung würde aber eine unvollständige sein, wenn ich diese Dinge nicht eintrüge, da ich sie auch bei den sogenannten „genuinen“ Epileptikern für eventuell wichtige Angriffspunkte zu weiterer Untersuchung und therapeutischer Betrachtung halte. Niemand wird sich natürlich verhehlen, dass dabei Fehlgriffe gethan und manche Angaben irrtümlich bewerthet werden können.

Ebenso steht es mit der Veranschlagung traumatischer Residuen am Schädel selbst. Sie gewinnen nur dann an Bedeutung für uns, in chirurgischer Richtung in die Fälle einzudringen, wenn andere Untersuchungssymptome (Aura, Anfallsverlauf u. a.) damit irgendwie sich zu präciserer Indicationsstellung zusammenfügen. Hier erlauben sie mir, folgendes einzufügen: Rasirt man principiell jedem Epileptiker den Schädel, so findet sich fast keiner, auf dem nicht irgend ein traumatisches Residuum ausfindig zu machen wäre. Allerdings ist manche Narbe nur die Folge eines epileptischen Anfalles. Und doch werden wir an dieser oder jener Narbe, über deren Entstehung Zuverlässiges nicht zu ermitteln ist, bei oft wiederholter Untersuchung weitere Veränderungen finden, welche im Zusammenhang¹⁾ mit der übrigen subjectiven und objectiven Symptomatik des Falles, uns bestimmte Handhaben für eine Beziehung dieser Narbe zur Auslösung des Anfalles an der Hirnrinde bietet: Druckempfindlichkeit, Oberflächlichkeit oder tiefere Fixation, Veränderungen des Periostes unter derselben, Klopfempfindlichkeit des ganzen betreffenden Schädelabschnittes, Auslösung von anderen als schmerzhaften Sensationen bei Druck auf die Narbe, vasomotorische und psychische Symptome.

Unser operatives Vorgehen gestaltete sich daher so, dass nach Rasur des ganzen Schädels und aseptischer Vorbereitung der Kopfhaut ein grosser Hautlappen mit theilweiser Erhaltung oder nach Entfernung des Periostes mit unterer Basis gebildet wurde, und zwar überall da, wo eine Narbe nicht zur Anlegung der Trepanation an anderer Stelle einen Hinweis gab, an der von Kocher befürworteten Stelle, nämlich im rechten Fronto-temporal-

¹⁾ Dies kann gar nicht genug hervorgehoben werden, um Missdeutungen oder Verdrehungen des mit unserer Darstellung Beabsichtigten vorzubeugen.

Bereich, etwa entsprechend dem hinteren Umfange der Stirnwindungen. 4 mal sind wir von diesem „Ort der Wahl“ abgegangen und haben uns an Stellen gehalten, wo sich narbige Veränderungen finden liessen, selbst dann, wenn die Aurasymptome nicht mehr mit dieser Stelle als Ausgangspunkt ganz harmonisirt. Wie sich der Typus der Anfälle im Laufe der Zeit vollständig ändern kann, indem aus einer ursprünglich immer an gleicher Stelle beginnenden und in gleicher Reihenfolge ablaufenden Krampfform ganz irreguläre, allgemeine Krampfbilder sich entwickeln, so kann auch die Aura, selbst wenn sie uns ursprünglich Rindenbeziehungen andeutet, hinsichtlich der Rinden-Localisation im Laufe der Zeit variiren. Wesentlich will uns scheinen, dass überhaupt die Aurasymptomatik eine gewisse Constanz zeigt, selbst wenn diese über eine längere Zeit hin beobachtete Constanz nicht während der weiteren Entwicklung des Leidens immer dieselbe Form behalten hat. Besonders lehrreich ist nach dieser Richtung unser, eigentlich glänzendster, Fall, der Fall 6 (s. Krankengeschichts-Anhang). Bei diesem, damals 25 jährigen schwerbelasteten, seit 14 Jahren genuin-epileptischen Kranken, deutete die Aurasymptomatik auf das linke Armcentrum als Ausgangspunkt der Rindenreizung hin. Hier aber fand sich äusserlich nichts, während rechterseits genau über dem motorischen Armcentrum eine flache hyperostotische Knochenprominenz gefunden wurde, an der Stelle, wogegen ein nachträglich erst genauer ermitteltes Trauma im 10. Lebensjahre eingewirkt hatte. Mit Rücksicht darauf trepanirten wir rechts (Befund s. in der Krankengeschichte) legten über dem Fuss der zweiten Stirnwindung und dem motorischen Armcentrum die Duralücke von 12 qcm Umfang an und der Kranke ist bis heute, 5 Jahre nach der Operation anfallsfrei und psychisch (es bestand vor der Operation bereits fortschreitender Intelligenzdefekt) in hervorragender Weise (s. Krankengeschichte) gekräftigt.

Wir haben mit Rücksicht auf die Narbenbefunde auch dreimal linkerseits über oder in der Nähe der motorischen Region trepanirt. Die Herausnahme des Knochens wurde in verschiedener Weise bewerkstelligt; entweder nach Anbohren des Schädels mit Collin-Doyen'schem Kugelbohrer und Auskneifen mit der auf die Fläche gehöhlten Hohlmeisselzange oder mit

Sudeck'scher Fräse oder auch mit elektrisch betriebener Radsäge. Da es sich bei diesen Trepanationen um für immer zu setzende Defekte handelt, lässt sich das Anbohren des Schädels und Auskneifen mit der von Czerny benutzten Zange sehr rasch, schonend und zuverlässig ausführen.

Die Grösse des von mir gesetzten Knochendefektes schwankte zwischen 20 und 48 qcm., des Duradefektes zwischen 9 und 33 qcm. Die Lücken sind in 3 Fällen wieder vollständig verknöchert, Fälle, von denen gerade 2 zu den besten Heilerfolgen gehören. Eine Veränderung an den Trepanationslücken, im Sinne einer „Ventil“-wirkung, vor, während und nach den Anfällen, hat sich eigentlich nur vereinzelt (s. Krankengeschichten) feststellen lassen. Zwar boten die Kranken, Fall 3 und Fall 5, gelegentlich die Erscheinung, dass während, beziehentlich nach dem Anfall, die Stelle sich vorgebuchtet zeigte, doch war dies in ungleichmässiger Weise selbst bei demselben Kranken der Fall; insbesondere steht die Beobachtung einer Verwölbung vor dem Anfall ganz vereinzelt da und diejenige während des Anfalles gehört ebenfalls fast nur den ersten Wochen und Monaten an.

Es ist ja begreiflich und manometrisch bewiesen (Stadelmann, Nawratzki und Arndt u. A.), dass während des epileptischen Anfalles eine Druckerhöhung im Gehirn besteht, bedingt durch die Erschwerung der Hirncirculation, wie sie der Krampf der Athmungsmuskeln, der Sternocleidomastoidei etc., also eine Störung des venösen Rückflusses bei Erhaltung des arteriellen Zuflusses mit sich bringt. Die Spannungserhöhung braucht aber mit der Auslösung des Anfalles nichts zu thun zu haben und nur das aussen erkennliche Zeichen der während des Anfalles bestehenden Druckerhöhung im Gehirn zu sein.

Die von uns während der Operation durch Einführung einer mit dem Manometer in Verbindung stehenden Canüle gemessene Druckhöhe betrug beiläufig 11 mm. Hg.; doch stellen solche Messungen eindeutige Werthe nicht dar; zudem kommen dabei, allerdings oberflächliche, Narkose und Hochlagern des Kopfes während der Operation in Betracht. Nur einmal drängte sich das Gehirn in der Excisionslücke der Dura mater während der Operation unmittelbar stark vor; in allen anderen Fällen ward dieses Phänomen vermisst.

Wir möchten auf Grund dieser Beobachtungen der Ventilwirkung zur Druckentlastung des ganzen Hirnes wenig Gewicht beimessen. Wenn wir heute eine Deutung der mit den Dura-Excisionen erzielten Erfolge bereits zu geben wagen, so glauben wir zu nichts weiter Berechtigung zu haben als zu der Annahme, dass die an richtiger Stelle gesetzte, mechanische Beeinflussung der Hirnrinde für die Auslösung der Krankheitserscheinungen, bez. für die Hintanhaltung derselben von Bedeutung werden kann und in unseren Fällen z. Th. geworden ist. Das Wesentliche des Vorganges der operativen Beeinflussbarkeit, das dürfen wir uns kaum verhehlen, ist dunkel, und vielleicht befinden wir uns auch mit dem von uns gemachten Deutungsversuche auf einem Irrweg. Da wir aber Veränderungen im Verhalten des Epileptikergehirns nach diesem Eingriff, welchem wir meist noch Wochen oder Monate lang weitere Bromdarreichung folgen liessen, zu verzeichnen haben, wie sie bei der Schwere der Fälle zum mindesten als überraschend anzusehen sind, so liegt es nahe, nach einer Erklärung zu suchen.

Noch möchte ich hervorheben, dass ich bei der Excision stets mit der allergrössten Vorsicht die Schonung der weichen Häute angestrebt habe, ebenso wie wir jede, auch geringe Blutung, welche wiederholtes Betupfen der Hirnrinde nothwendig machte, als eine unliebsame Complication ansahen, über die bei einzelnen Fällen in den Krankengeschichten berichtet ist. So erscheint es uns sehr hervorhebenswerth, dass bei Innehaltung der gleichen Technik und bei gleichem ganz aseptischen Heilverlauf der Obductionsbefund an den Gehirnen von Fall 3 und Fall 7 ein sehr verschiedener war. Im ersteren fand sich an der Trepanationsstelle Rindenatrophie und secundäre Markscheidendegeneration, wie uns zahlreiche mikroskopische Schnitte erkennen lassen; im Fall 7 zeigte sich die Hirnrinde absolut intakt, frei von jedweder Veränderung und glatt, wie normale Dura über normale weiche Häute, zog sich die Narbe des plastischen Lappens über die normal erhaltenen Gyri und Sulci hin.

Alles, was wir hinsichtlich der Ventilwirkung erlebt haben, hat uns sonach nicht, auch nicht späterhin, zu ermuthigen vermocht, Ventrikel-Drainagen anzulegen. In den von uns mitgetheilten Fällen ist daher von Drainage des Seitenventrikels, wie sie Kocher

empfohlen hatte, niemals Gebrauch gemacht worden. Die Fälle sind sämtlich nur mit Duraexcision operiert.

Was die in unserer Uebersicht aufgeführten Mittheilungen über die erzielten Erfolge besagen wollen, ist zuverlässiger aus den Details der beigegebenen Krankengeschichten für den Einzelfall zu entnehmen. Ganz besonders eindrucksvoll war es uns, zu beobachten, welche wesentliche Veränderung in 3 der Fälle sogenannter genuiner Epilepsie (Fall 3, 4 und 6) die Psyche zeigte; ebenso wie nach dieser Richtung der Fall 8 als eine glänzende Heilung zu bezeichnen ist; nicht zum mindesten eindrucksvoll war es, dass der Fall 6 seit der Operation überhaupt ganz anfallsfrei geblieben ist; dass auch im verzweifelten Falle 3 ein über 14 Monate langes, anfallsfreies Stadium folgte, dass auch im Fall 4 nach der Zahl und Art sich noch der Anfallstypus besserte, während die Fälle 2 und 8 weitestgehende Veränderung im günstigen Sinn hinsichtlich der Anfälle zu verzeichnen haben. Fall 7 mit schwerer erblicher Belastung ist nach vorübergehender, kurz dauernder Besserung fortlaufend verschlechtert und zeigte bis zu dem im Juni 1905 an Tuberculose erfolgten Tode zunehmenden Intelligenzrückgang. Bei der Einschätzung des Erreichten muss aber immer wieder die ausserordentliche Schwere der in Behandlung genommenen Krankheitsfälle betont werden.

Man wird sich bei meinen vielfachen Hinweisen auf traumatische Antecedentien wundern, dass ich mich nicht a priori mit den Begriffen: „genuin“, „traumatisch“ etc. für die Gliederung unseres Stoffes schärfer auseinandergesetzt habe und dadurch etwaigen Missverständnissen begegnet bin. Ich habe es aber deshalb nicht gethan, weil eine reinliche Scheidung dieser Begriffe gar nicht immer durchführbar ist, eine Festlegung auf diese Begriffe mir aber eher ein Hinderniss für die operative Auslese der Fälle zu sein scheint, vielleicht überhaupt ein Hemmniss für die Fortentwicklung der Therapie. Ich werde hiermit den Unwillen manches Neurologen mir zuziehen, da ihm die Fusion der „Begriffe“ mit der diagnostischen Unklarheit des betreffenden Autors identisch sein wird. Immerhin kommt die gleiche, wie von mir vertretene Auffassung, auch in anderen neueren Bearbeitungen der Epilepsie zum Ausdruck, so besonders in derjenigen Féré's¹⁾. Und

¹⁾ Féré, Les Épilepsies et les Epileptiques, deutsch von P. Ebers. Leipzig, Engelmann. 1896.

so begründet auch im allgemeinen die Scheidung der traumatisch-epileptiformen Zustände von der echten genuinen Epilepsie ist. (Flechsig, Binswanger und viele andere), sowohl die sehr verschiedene Stellungnahme der einzelnen Autoren zum Kapitel „Reflexepilepsie“, als die unumstößliche Thatsache, dass aus einer Jackson'schen Epilepsie allmählig die „genuine“ sich entwickeln kann, thun zur Genüge dar, dass, so gut sich auch sowohl das Bild der Hysterie, als das epileptiformer Convulsionen von der „echten, genuinen“ Epilepsie trennen lässt, mit den Begriffen „Jackson'sche“, sowie „traumatische“ Epilepsie als solchen ausschlaggebende Kriterien gegenüber der „genuinen“ Form nicht gewonnen sind. Vielmehr müssen wir heute, halten wir überhaupt die chirurgisch-therapeutische Betrachtungsweise für zulässig — und damit spreche ich, was ich hervorzuheben nicht unterlassen darf, nur meine, von mir auf Grund meiner Erfahrung vertretene Anschauung aus — mit traumatisch-epileptiformen Zuständen und traumatogener genuiner Epilepsie rechnen; und es will mir nach allem, was ich vom epileptischen Kranksein kennen gelernt habe, zweckmässig scheinen, Fälle mit eindeutig traumatischer Genese, solche mit unsicher traumatischer Genese, und endlich solche mit unwahrscheinlich traumatischer Genese auseinanderzuhalten; man wird dann vielleicht doch manchen alten Fall „genuiner“, „idiopathischer“ Epilepsie unter dem Gesichtswinkel traumatischer Vorgeschichte therapeutisch anders beurtheilen.

Unter die erste Kategorie würden dann alle diejenigen Fälle zu rubriziren sein, wo ohne weiteres sicht- und fühlbare traumatische Veränderungen der Schädeldecke vorliegen, welche der Zeit ihrer Entstehung nach für die Auslösung der Krankheit in Betracht kommen können. Unter die zweite Gruppe fallen diejenigen Fälle, wo erst sorgfältig aufgenommene Anamnese und weitere aus der Untersuchung des Kranken gewonnene Anhaltspunkte, die Möglichkeit des traumatischen Zusammenhanges nahelegen; unter die dritte endlich solche, wo gedachte Untersuchungsergebnisse absolut nicht zu erzielen sind.

Und hierin gipfelt, wie schon angedeutet, einer der praktischen Zwecke meiner Darlegungen: Unter Annahme der Bedeutung des umschriebenen corticalen Reizes, der corticalen Erregung für die Auslösung des epileptischen Anfalles

ist mit minutiöser Sorgfalt zunächst einmal zu ermitteln, ob solche Reizpunkte doch in äusseren, in nachweisbar organischen Veränderungen irgend welcher Art an der Hirnrinde gegeben sein könnten.

Wenn wir hiernach die Frage noch einmal kurz aufwerfen, welches weitere Untersuchungsmerkmale seien, deren Werth vielleicht mehr als bisher zu beherzigen sein dürfte, so haben wir einen Theil der Antworten auf diese Frage schon oben bei Schilderung unseres chirurgischen Vorgehens erledigt. Von den subjectiven Symptomen des Kranken würde noch der Charakter der allerdings durchaus nicht allen Anfällen vorausgehenden Aura noch stärker zu betonen sein.

Wenn nämlich auch die Aura weder mit Sicherheit einen Anfall einleitet, noch in Charakter, Inhalt und Dauer selbst bei demselben Kranken gleich zu sein braucht, so gesteht ihr doch auch Binswanger für die Pathogenese der Epilepsie zu, dass wir den „Sitz für die Mehrzahl der Aura-Erscheinungen in die Hirnrinde verlegen und die primäre, noch mehr localisirte Auslösung der Erregungsvorgänge für die verschiedenartigen Aura-Erscheinungen verantwortlich machen dürfen. Dieselben sind dann die excentrische Projektion dieser centralen Innervationsanomalien.“

Ich brauche nur nochmals an die schönen aus der Literatur bekannt gewordenen Beispiele zu erinnern, wo beim Beginn dieses Projectionsvorganges durch Massnahmen an der Peripherie das Centrum anfallhemmend oder -verhindernd beeinflusst werden konnte.

Die Thatfachen sind zu gut verbürgt, als dass an ihrer Richtigkeit und demnach ihrem Werthe gezweifelt werden könnte.

Es erscheint uns nach unseren Beobachtungen erwiesen, dass auch bei sogenannten „genuinen“ Epileptikern sich der operative Eingriff nützlich erweisen kann, wenn Aura-Symptome und objective Voruntersuchung mit einiger Wahrscheinlichkeit traumatische Beziehungen bieten, mag der Beginn des Anfalles auch nicht auf die Stelle eines einstigen Traumas nach dem Schema unserer Rindenprojection hinweisen, also die Stelle des Traumas nicht mehr der Stelle des ersten örtlichen Reizes an der Hirnrinde entsprechen, (Flechsig), und der Anfallsverlauf ein ganz atypischer sein — ferner wenn die Aura immer einen sehr

gleichmässigen Typus einhält, welcher bestimmte Anhaltspunkte für die motorischen Centren an die Hand giebt.

Endlich zeigen nicht sogar selten die Kranken in der Zeit des anfallsfreien Intervalles gewisse Symptome, welche unsere Aufmerksamkeit auf einen möglicherweise rein organisch-palpabeln Befund hinlenken müssen: Kopfschmerzen an bestimmter Stelle, immer wiederkehrend, sei es bei Körperruhe, im Schlaf oder nach körperlichen, psychisch-geistigen Anstrengungen, nach gewissen Genüssen, bei gewissen Affecten. Nehmen wir endlich die Beobachtung, wenn möglich mehrerer Anfälle selbst hinzu, das Studium des Anfallsbeginnes, die Prüfung, ob der Anfall sich immer in gleicher Muskelregion einleitet, ob Verschiedenheiten im Ablauf vorliegen, ob das Abklingen des convulsivischen Sturmes territoriale Gesetzmässigkeit erkennen lässt, so wird sich in diesem oder jenem Falle immermehr das Gesamtbild der Beobachtungen dahin zusammenfügen, dass die eine oder andere vielleicht „traumatische“ Stelle des Schädels uns zur operativen Inangriffnahme ermutigt. Wir werden es gewiss in einer ganzen Anzahl von Fällen nicht bereuen, operativ vorgegangen zu sein. Ist auch nicht allen Versuchen zur Heilung Erfolg beschieden, so wird doch gewiss mancher beglückende Erfolg dazwischen erzielt, und das ist die Grenze des, wie es scheint, zur Zeit auf operativem Wege Erreichbaren.

Krankengeschichten.

Fall 1. B. Hermann, 27 Jahre (im Jahr der Trepanation) aus O.; erstmalig aufgenommen in die psychiatrische Klinik 1886, dann 15. 4. 97, beobachtet bis 2. 7. 97, zum 3. Male aufgenommen 15. 11. 97, entlassen 28. 1. 98; zum 4. Male 16. 6. 98, entlassen 31. 7. 1900, operirt 25. 4. 99; 31. 7. 1900 überführt nach der Landesheilanstalt Hochweitschen, dort gestorben an beiderseitiger Pneumonie am 2. Dezember 1900. Vater potator strenuus, war wegen Delir. alcohol. 1886 in der psychiatrischen Klinik, ist jetzt verschollen; Mutter gesund, zwei Geschwister tot, zwei Geschwister gesund. Erste Krampfanfälle im 4. Lebensjahre, angeblich in Anschluss an einen lebhaften Schreck über einen ihn anspringenden Hund. Während der ganzen Schulzeit alle 3—8 Tage einen Anfall. Ohnmachtsanfälle und Amnesiezustände häufiger seit dem 14. Jahre; fast täglich 3—12 Anfälle, von der Dauer von 6—7 Minuten, von grosser Heftigkeit mit starken Zuckungen. Seit dem 24. Lebensjahre (1896) täglich 7—8 Krampfanfälle.

Blasses Gesicht, apathischer Ausdruck; auf dem linken Scheitelbein

mehrere alte bewegliche Hautnarben, (Puls 96) von geringer Füllung und Spannung. Vasomotorisches Nachröthen prompt, ausgiebig und langeanhaltend. Extremitäten kühl, Pupillen o. B., Facialis: Stirnrunzeln mangelhaft; Mund-facialis r. functionirt besser als linker. Zungenmuskulatur fibrillär zuckend. Die gesamte Skelettmuskulatur trägt am ganzen Körper etwas torpiden Charakter. Die mechanische Erregbarkeit der Muskeln ist nicht gesteigert. Active Extremitätenbewegungen langsam und unsicher. Rohe Kraft gering. Nach passiv erzeugter Beugung des Armes bleiben bei nachfolgender Streckung die Beugemuskeln noch in tonischer Contractur und leisten der Streckung energischen Widerstand. Petallarreflexe gesteigert, rechts von kurz dauernden clonischen Zuckungen gefolgt. Starker Fussclonus. Anconäusreflex besonders rechts stark gesteigert. Bauchreflex nicht deutlich. Schlund- und Würgregreflex herabgesetzt. Sensibilität wegen nicht zu erreichender Concentration der Aufmerksamkeit nur unsicher prüfbar. Schmerzreaction gering. Sprache sehr langsam. Articulation, namentlich der Gaumen- und Nasallaute sehr undeutlich. Nach der Aufnahme am 15. 4. 97 schwer benommen; nachts mehrere heftige Anfälle; nächsten Tag ganz benommen, liegt völlig apathisch da; Athmung sehr oberflächlich, röchelnd, 8 Athemzüge in der Minute; hin und wieder kraftloses Hüsteln. Haut blass und kühl. Puls 92, klein. Schlucken kaum möglich. Grosse Hinfalligkeit. Täglich 3—4 Anfälle in tiefster Bewusstlosigkeit, ohne jegliche Reaction. Benommenheitszustand dauert durch 5 Tage an. Nach Rückkehr der Besinnlichkeit blöder Gesichtsausdruck; bleibt noch örtlich und zeitlich desorientirt. Nach hohen Bromdosen kurze Unterbrechung durch 4 anfallsfreie Tage. Dann wieder Status epilepticus, tiefste Bewusstseinsstrübung, Cyanose, kleiner Puls; häufige heftige allgemeine klonische Anfälle, dann wieder 4 anfallsfreie Tage. Vorübergehende Rückkehr des Orientierungsvermögens. Keine wesentlich Aenderung dieses schwerst epileptischen Zustandes, unter dauernder Zunahme der Idiotie.

Operation am 25. 4. 99. Totale Schädelrasur. Chlorof.-Narkose. Hautperiostlappen mit unterer Basis auf der rechten Stirn-Scheitelregion, vor der motorischen Region. Anbohrung des Schädels mit Doyens Kugelbohrer No. 2; Dicke des Schädels 7 mm. Diploe blutet wenig. Auskneifen des Knochens mit Luer'scher Zange in Ausdehnung von $6 \times 4,5$ cm = 27 qcm. Duradefect wird in Grösse von $2,8 \times 3,3$ qcm angelegt = 9,24 qcm. Dura enorm dick, z. Th. über 1 mm dick. Pia nicht verletzt. Keine Tendenz des Gehirns, sich in den Duradefect zu drängen; in der Arachnoidea des freigelegten Abschnittes ein grosses breites Venenconvolut; sonst Hirnrinde anämisch. Nur drei Unterbindungen arachnoidealer Venen. Hirnrinde und Häute peinlichst geschont. Hautperiostlappen wird wieder sorgfältig eingenäht; nur am hinteren unteren Schnittende Offenlassen auf 1 cm zur Sicherung des Blutabflusses oder Austritts von Cerebrospinalflüssigkeit. Trockener aseptischer Verband.

Heilung absolut reactionslos; voller Schluss der kleinen offengelassenen Stelle beim 1. Verbandwechsel, am 4. Tage post op., spontan eingetreten, Lappenfläche im gleichen Niveau als übrige Kopfhaut, trägt deutlich Hirnpuls. 1 Stunde nach der Operation folgte ein Krampfanfall, durch 3 Tage hielt etwas

Benommenheit an, wobei jedoch deutlich Reaction auf Anrufen jederzeit vorhanden. 6 Wochen nach der Operation starke Verminderung der Anfälle; dann ebensoviel als früher. Psychisch unverändert. Stirbt $1\frac{3}{4}$ Jahre nach der Operation (2. 12. 00) in der Landesirrenanstalt Hochweitschen an beiderseitiger Pneumonie.

Fall 2. Johann, 30 J. aus L., aufgenommen 2. 10. 99, op. 12. 10. 99, entl. 20. 11. 99. Vater lebt, gesund, ist in hohem Alter; Mutter im hohen Alter gestorben. Geschwister gesund. Patient fiel im 3. Lebensjahre auf's Parquet, weiss nicht mehr anzugeben, ob er gegen einen besonderen Gegenstand aufschlug, nur dass er auf den Kopf fiel. Er soll eine Zeitlang „stumpfsinnig“ gewesen sein; ob er unmittelbar nach dem Falle bewusstlos war, ist ihm nie bekannt geworden. Jedenfalls blieb danach eine auffällige Scheu (mit Ekelempfindung vor glatten Flächen, Parquet und ähnlichem) zurück. Nie bestanden damals Kopfschmerz oder Uebelkeit. Vom 5. Jahre an stellten sich in mehrtägigen Intervallen Anfalls„serien“ ein: Durch mehrere Tage stellte sich aller halben Stunden ein Anfall ein, wobei die Sprache zunächst versagte, dann Zuckungen in der rechten Gesichtshälfte folgten; Dauer des Anfalles $\frac{1}{2}$ —1 Minute. Vom 15. Jahre ab begann der Anfall mit Uebelkeit, Erbrechen, Umfallen; dabei war starker Speichelfluss vorhanden; während des $\frac{1}{2}$ stündigen Zustandes von Bewusstlosigkeit waren die Augen nach oben verdreht. Allgemeine Krämpfe wurden nicht beobachtet. Am nächsten Tage Wiederholung des Anfalls mit ihn anmeldenden Vorboten; Pat. konnte noch ein Sopha erreichen. Die Intelligenz des Kranken war eine vorzügliche. Seit dem 24. Jahre Anfälle mit Prodromen, Schwächegefühl, Unsicherheit der Haltung, Neigung nach vorn zu fallen, bis er bewusstlos zusammenbrach. Nach überstandenem Typhus Häufung der Anfälle; in letzter Zeit alle 2—3 Wochen, meist Nachts; sie beginnen mit „starrkrampfartigem“ Zustand in der ganzen rechten Seite, welcher jeden Bewegungsversuch ausschliesst. Dann während des Anfalls Krämpfe des r. Arms und Beins. Dem Anfall folgt regelmässig ein etwa $\frac{1}{2}$ St. dauerndes Stadium von Gedächtnisschwäche, mit Trieb, etwas zu suchen, weiss nicht was; stürzt das halbe Zimmer um, stellt Gegenstände in unsinnigster Weise durcheinander, ist räumlich vollständig desorientirt. Eigenthümlich ist die von dem intelligenten Kranken selbst angegebene Beobachtung, dass schnelles leises Lesen von Versrythmen einen gewissen Dämmerzustand herbeiführe. Diese Störung lässt sich meist durch den Willen, wiederholtes kräftiges, tiefes Aufathmen überwinden; gelingt dies nicht, so folgt ein Anfall. Bei lautem langsamen Scandiren tritt dieses Phänomen nie hervor. Wenn der Anfall ansetzt, hat Pat. überhaupt oft das Gefühl, als ob keine Luft in die Lunge käme, Beklemmungsgefühl. Pat. kann auf der l. Seite gut liegen und schlafen, auf der rechten nicht. Zwingt er sich zur Rechtslage, so tritt bald Müdigkeits- und Schlawheitsempfindung in der rechten Gesichtshälfte ein. Schwere- und Schwellungsgefühle gehen auch in der rechten Zungenseite den Anfällen voraus, ebenso Hänge- und Spannungsgefühl im Bereich des r. Mundwinkels. Diese Empfindung geht zurück, wenn über der Verletzungsstelle des Schädels Kälteapplication erfolgt.

Status: Der übermittelgrosse, gracile Mann von etwas blasser Gesichtsfarbe, ohne sonstige Narben am Körper, bis auf die weiter unten zu beschreibende Kopfnarbe, ohne Zeichen von Lues, zeigt hohe Intelligenz. Schädel zeigt genau vor der Verbindungslinie der äusseren Gehörgangsöffnung senkrecht zur Sagittalnaht, 4 cm von letzterer entfernt, eine Depressio cranii $2,8 \times 1,7$ cm. Im hinteren oberen Umfang dieser Depressionsstelle lebhafter Druckschmerz. Pat. zuckt bei Prüfung zusammen. Drückt man auf die Depressionsstelle, so lässt das Schwächegefühl im r. Mundwinkel nach. Sonst nirgends Schädel druck- oder klopfempfindlich. Es besteht leichte Facialisparese im r. Oberlippengebiet; die Motilität der Nerven ist normal. Augen, Pupillen, Augenhintergrund, Papillen, Gesichtsfeld, Accommodation nach Herrn Docent Dr. Krückmanns genauer Untersuchung (Univ. Augenklinik) absolut normal. Gehör rechterseits deutlich abgeschwächt. Geruch und Geschmack ohne nachweisbare Störungen, Beweglichkeit der Kiefer, der Zunge, und des Gaumens normal, Gaumenreflex, Sprache ohne alle Beeinträchtigung.

Puls mittelvoll, o. B., Harn o. B. Motilität in allen Gelenken normal; Keinerlei Coordinationsstörungen, ebenso Gang. Patellarreflexe und Hautreflexe sehr lebhaft. Sensibilität zeigt nirgends Störungen, der Tastsinn ist allenthalben normal, Wärme- und Kälteempfindung bieten keine Besonderheiten.

Die Anfälle, welche nach 8tägigen Pausen 2—3 mal innerhalb 24 St. sich wiederholen, verlaufen wie oben geschildert: Kurze Prodrome, z. Th. auf l. motor. Centrum als Ausgangspunkt hinweisend, mit voller Bewusstlosigkeit, rasch die Zuckungen generalisierend, von $\frac{1}{2}$ —1 Min. langer Dauer, $\frac{1}{2}$ bis 1 stündigem postepileptischen Dämmerzustand.

Trotz des langen Bestehens des Leidens, seit 25 Jahren, und der den Anfällen eigenen „genuinen, idiopathischen“ Charakters, wird bei den vielen auf die Verletzungsstelle hinweisenden Projectionsymptomen, welche die Aura charakterisieren, zur Operation am 12. 11. 99 geschritten:

Ueber der Depression wird ein Haut-Periost-Lappen abpräpariert, nach unten zurückgeschlagen, das ganze deprimierte Knochenstück beseitigt und die knöcherne Schädellücke insgesamt in einer Ausdehnung von 5×6 cm. angelegt, die Dura mater, welche sich mehrfach mit dem deprimierten Knochen narbig verbunden zeigt, in einer Ausdehnung von 3×4 cm abgetragen. An Arachnoidea, Pia und Hirnrinde sind weitere pathologische Veränderungen nicht auffindbar; die Blutung ist eine minimale; der Weichtheillappen wird zurückgeschlagen und gleichmässig wieder eingenäht. Die Heilung vollzieht sich reactionslos. Während der Nachbehandlung bis zum 20. 11. wird noch einmal ein leichter Anfall beobachtet. Der weitere Verlauf in den folgenden Jahren bis zur Gegenwart, also nunmehr über 6 Jahre sich erstreckend, zeigt den Patienten in so hervorragendem Masse gebessert, dass überhaupt sein Kranksein der Umgebung und allen Verwandten nicht mehr bekannt ist. Der Kranke berichtet jedoch, dass ab und zu, meist leichte, Anfälle vorhanden sind, dass die Zwischenräume zwischen denselben viel grösser sind als vor der Operation, dass das Bewusstsein dabei des öfteren überhaupt nicht schwindet, und die Störung, welche

namentlich das Sprachvermögen und die willkürliche Bewegung des rechten Armes betrifft, nicht länger als eine Minute anhält. Räumliche Desorientierung pflegt den Anfällen zu folgen, und nur mit Mühe kann sich Pat. erst allmählich wieder zurecht finden. Auch folgt den Anfällen immer eine mehr oder weniger lange Zeit gedrückter Gemüthsstimmung. Im übrigen geht es dem Patienten recht gut. Er nimmt Bromnatrium, — im ganzen aber sehr wenig, — ab und zu, und fühlt sich wesentlich besser, wenn er es meidet. Die Schädellücke der operirten Stelle ist gegenwärtig wieder ganz fest und ist von irgend einer Pulsation daselbst, von irgend welchen Druckveränderungen während des Anfalles natürlich nicht die Rede.

Fall 3. L., Richard, 26 J., aus G., aufgenommen 15. 8. 99. — 25. Sept. 99; zum 2. Male 18. 10. 99 — 27. 7. 01, an welchem Tage Exitus durch Erstickung erfolgt. Operirt am 8. 12. 99.

Vater lebt. Mutter gestorben an Tuberculose. Familie ohne Nervenleiden. Pat. ist in der Schule gut mitgekommen. Seit der Militärzeit Krämpfe, meist Nachts; in letzter Zeit fast allnächtlich. Musste alle Stellen wegen seiner Krankheit aufgeben.

Status: Grösse 160 cm, Gewicht 122 Pf. Mittelkräftiger Mann, geröthetes Gesicht mit stumpfsinnigem Ausdruck. Grosse frische Bisswunde auf r. Zungenseite neben alten Narben. Puls 88, etwas irregulär, ohne charakteristischen Herzbefund. Pupillenreaction etwas träge; Augen folgen langsam Bewegungsintentionen. R. Facialis besser functionirend als linker. Rohe Kraft gering. Gang humpelnd. Patellarreflex beiderseits schwach. Achillessehnenreflex nicht deutlich. Plantar-, Cremaster-, Bauchdecken-, Gaumen-, Würg- und Bindehautreflexe o. B. Sensibilitäts- und Schmerzprüfung wegen der Demenz des Kranken sehr erschwert. Sprache etwas häsitirend, undeutlich. Pat. macht oft nicht nur dementen, sondern etwas benommenen Eindruck; ist meist orientirt; auch in freien Zeiten äusserst unaufmerksam. Nachts meist schlaflos, sitzt mit stierem Blicke im Bett; verlässt ohne alle Worte den Krankensaal. Tagsüber meist in tiefem Schlaf, nur durch lautes Anrufen vorübergehend zu wecken. Erinnerungsvermögen danach äusserst mangelhaft. Intelligenzschwäche hochgradig. Zuweilen Nachts bis 10 Anfälle, denen dann stunden- bis tagelang anhaltende Benommenheit folgt. Die Anfälle sind heftig, allgemeine Zuckungen, irregulär im Ablauf, tiefste Bewusstlosigkeit, von langanhaltender Benommenheit gefolgt. Operation am 8. 12. 1899. Der Schädel ist vollständig rasirt, mit Dr. Schenk'schem (Kocher) Rindencentrenbestimmungsapparat wird die Centralregion bestimmt, durch leichte Messerritzte an der Kopfhaut markirt. Aseptische Säuberung. Vor der Centralwindung Haut-Periostlappenbildung mit Basis nach unten durch M. temporalisfasern hindurch. Verhältnissmässig starke Blutung aus kleinsten Gefässen. Anbohren des Schädels mit Collin-Doyen bohrer; Dicke 5—8 mm. Auskneifen mit Czerny's vortrefflich schneidender Knochenzange. Anlegung des Knochendefectes $8 \times 6 \text{ cm} = 48 \text{ qcm}$, des Duradefectes $4 \times 5 \text{ cm} = 20 \text{ qcm}$. Blutung aus einem starken Meningeaaste und anderen kleinen Duralgefässen, sodass drei die Dura durchgreifende Umstechungen notwendig werden, wobei

stets die Blutung sofort steht. Vor der Eröffnung zeigt die Dura, welche prall gespannt und gleichmässig grau ist, keinerlei Hirnpulsation; Dicke der Dura über 1 mm; im oberen hinteren Umfang des Knochendefectes zeigt die Dura ausgedehnte Verwachsung mit dem Knochen, sodass der ursprünglich nur 7×5 cm ausgebrochene Knochendefect auf 8×6 cm = 48 qcm erweitert wird. Unter der Dura starkes sulziges Oedem der Arachnoidea, welches die Hirnwindungen kaum mehr durchschimmern lässt. Trotz vorsichtigster Schonung der Arachnoidea fliesst aus diesem sulzigen Bereich etwa 150 ccm Cerebrospinalflüssigkeit aus. Hier-nach fällt die Arachnoidea zusammen, die Hirnwindungen werden deutlicher und ihre Gefässe injicieren sich.

Bis zum vollen Freilegen des Gehirns vergehen wegen der Nothwendigkeit, viele Gefässe fassen zu müssen, fast 50 Minuten; darnach sorgfältige Unterbindung; Naht; doppelte Drainage im unteren Wundumfang. Heilverlauf absolut reactionslos. Doch entleert sich bis 2 Tage nach der Operation reichlich Cerebrospinalflüssigkeit, schätzungsweise $\frac{1}{4}$ — $\frac{1}{2}$ Liter. Entfernung der beiden kleinen Drains am 3. Tage nach der Operation. Pat. klagt keine Schmerzen, ist nur am 1. Tage dauernd schläfrig und giebt zwischendurch an, dass er das Gefühl habe, „als wenn ihm ein Stück im Kopfe fehle“. Die ganze nächste Zeit bis zum 19. Januar, d. h. 6 Wochen, ist Pat. ganz anfallsfrei, aber dauernd sehr unzufriedener Stimmung; Klagen des Kranken, dass er sich schlechter fühle als vor der Operation; Gefühl von Kopfdruck, doch keine Schmerzen; sehr reizbar, üble Geschmacksempfindungen, dabei sehr anämisches Aussehen. Am 19. Januar 7 schwere Anfälle, am 20. 19 Anfälle, andauernd comatöser Zustand; am 21. Januar 3 Anfälle, am 26. Januar 1 Anfall. Während dieser Anfälle ist von einer Druckerhöhung im Trepanationsbereich, einer Vorwölbung und dergleichen keine Spur nachweisbar. Am 27. Januar beginnt Pat. sich wieder zu erholen; es vollzieht sich ein Stimmungswechsel, indem der Kranke angiebt, sich jetzt wesentlich frischer als vorher zu fühlen. Intelligenz bisher unbeeinflusst, danach greift eine ungünstige psychische Veränderung Platz. Er wird ein sehr anspruchsvoller, unangenehmer Mensch, äusserst rücksichtslos gegen seine Umgebung, sehr streitsüchtig; dringt auf Entlassung; bindet sogar Schlägereien an, bei deren einer er einen Schlag mit der Faust gegen die Trepanationsstelle erhält. Da dieselbe sich aber jetzt dauernd tiefer eingesunken zeigt, ist eine äussere Veränderung an derselben nicht nachweisbar. Nur ist Pat. in unmittelbarem Anschluss an diesen Schlag benommen, schläft den ganzen Tag, klagt über heftigen Kopfschmerz und macht die Angabe, dass der Kopfschmerz immer an der abschüssigsten Stelle des Kopfes sei, je nach Voränderung der Lagehaltung des Kopfes; verweigert für einige Tage die Nahrung. Er wird gegen das ärztliche Personal immer ausfälliger, bis nach einigen Monaten dieser Zustand wieder freundlicher Stimmung Platz macht. Fast ein ganzes Jahr lang ist er jetzt vollkommen anfallsfrei, hilft bei den öconomischen Arbeiten mit, hat nur ab und zu vorübergehende Absencen. Dieser Zustand hielt an vom

Februar 1900 bis zum März 1901, wo neben dem Eintritt sehr weinerlicher Stimmung Appetitlosigkeit, körperlicher Kräfteverfall, Mattigkeit einsetzen, Patient Stuhl und Urin unter sich lässt und wechselnd benommen ist. Bei einem wiedereintretenden Anfall am 30. März 1901 ergibt die Druckmessung 120 mm; die Trepanationsstelle zeigt sich dabei wie immer tief eingesunken. Nach einem schweren Anfall am 3. April buchtet sich die Trepanationsstelle etwas vor; nach einem eben solchen, am 13. April, Vorbuchtung kaum angedeutet; während Beobachtungen über Vorbuchtung der Stelle vor dem Beginn des Anfalles oder während desselben nicht gemacht worden sind. Danach kommt eine Phase psychisch sehr ruhigen Verhaltens; L. hilft wieder in der Wirthschaft, macht mit seinen Angehörigen Ausgänge und ist heiterer und zufriedener Stimmung. In der Nacht zum 27. Juli, früh gegen 5 Uhr, plötzlich Exitus, nachdem Pat. Abends vorher noch völlig frisch gewesen und wieder um Erlaubniss zum Ausgehen gebeten hatte. Hier sind wir in den Besitz des Obductionsprotokolls gelangt, für welches ich, sowie für die Ausführung der Section Herrn Geheimrath Marchand zu danken habe. Das Protokoll lautet:

Kräftig gebaute Leiche in gutem Ernährungszustand, starke Todtenstarre, verbreitete bläulich-rothe Todtenflecke. Die Zunge liegt zwischen den Zähnen; an der rechten Schläfengegend findet sich eine von oben nach unten verlaufende Wunde an der Grenze der behaarten Kopfhaut von 6 cm Länge, welche sich nach aufwärts und hinten im Bogen fortsetzt, so dass hierdurch ein rundlicher Lappen begrenzt ist, der etwa 5—6 cm im Durchmesser besitzt. Quer über die Narbe verlaufen einige kleinere weissliche Narben, augenscheinlich Nähte. Man fühlt unter der Haut, entsprechend dem oberen bogenförmigen Theil, einen Knochenrand durch, der sich nach links und dann weiter unten verfolgen lässt, eine 4—5 cm im Längsdurchmesser, 4 cm im Querdurchmesser haltende länglich-runde Stelle begrenzend, die sich weich anfühlt und etwas eingesunken ist. Der grösste Theil dieser Stelle ist noch von behaarter Kopfhaut bedeckt.

Bei Durchtrennung der Weichtheile des Kopfes fliesst sehr reichlich dünnflüssiges Blut ab. Unterhautfett ziemlich reichlich.

Bei Ablösung der äusseren Kopfhaut zeigt sich dieselbe in der Gegend des erwähnten Defectes besonders an den Rändern fest verwachsen, so dass die Ablösung nur theilweise möglich ist. Der Knochendefect selbst ist durch eine ziemlich stark eingesunkene feste fibröse Membran ausgefüllt.

Das Gehirn wird zusammen mit dem Schädeldach herausgenommen. Es zeigt sich, dass die rechte Hemisphäre im Bereich des erwähnten Knochendefectes fest mit der Membran derselben verwachsen ist, jedoch nur im mittleren und hinteren Theil, während der vordere Umfang in Breite von 1 cm noch frei ist. Man sieht an den Rändern dieser Adhärenz die Pia etwas verdickt in die fibröse Schicht übergehen, die sich andererseits am Rande des Defectes unmittelbar in die Dura mater fortsetzt.

Weiteres des Protokolls ohne Belang:

An der Herzoberfläche überall zahlreiche kleine punktförmige Blutaustritte; an der Pleurafläche des hinteren Umfangs des l. Lungenlappens verbreitete punktförmige Hämorrhagien, stellenweise auch auf der Pleuraoberfläche. Auch auf der rechten Lunge stellenweise Hämorrhagien, sehr viel weniger zahlreich.

Fall 4. N., Paul, 26 Jahre, erste Aufnahme 6. 11. 95—14. 4. 96, zweite Aufnahme 4. 10. 97—16. 7. 00, oper. 7. 2. 00. Vater gesund, Mutter nervös, viel an Kopfschmerzen leidend, ein 12jähriger Bruder nervenschwach, eine Schwester blutarm. Pat. hat als Kind Scharlach und Nephritis durchgemacht, sowie Masern. Nach dem zweiten Impftermin bekam Pat. „Zustände plötzlicher Bewusstlosigkeit“, die mit einem Aufschrei begannen und dann in tiefen Schlaf übergingen; er liess dann Urin unter sich. Pat. hatte anfänglich in der Schule gut gelernt, wurde dann aber durch die Anfälle immer stumpfer. Anfälle alle 8 Tage; 2—3 Tage lang mehrere Krampfanfälle täglich.

Status: Gross, kräftig gebaut, Muskulatur und Fettpolster mässig entwickelt, starke Bromakne; Puls 72, regelmässig, keinerlei Kopfnarben, Pupille eng, gleich gross, prompte Reaction. Mundfacialis rechts stärker functionirend als links. Augenbewegungen intact, Gesichtsbewegungen normal, Patellarreflexe beiderseits gesteigert, Achillessehnen-, Anconäusreflex vorhanden, rechterseits Fussclonus, mechanische Muskeleerregbarkeit normal, Sensibilität wegen mangelnder Aufmerksamkeit gar nicht prüfbar; Schmerzempfindlichkeit an den Beinen anscheinend herabgesetzt, Gang etwas taumelnd. Während der Beobachtung macht Patient stets einen verschlafenen Eindruck, reagirt immer erst nach mehrmaligem Fragen. Der Vorstellungsablauf ist offenbar sehr verlangsamt, die Perception anscheinend gestört, das Gedächtnis sehr schwach; es besteht beträchtliche Demenz; Orts- und Zeitorientierung meist vorhanden, Stimmung stumpfsinnig-zufrieden. Anfälle beginnen mit lautem Schrei, kräftigen Cloni der Beine, Ballen der Fäuste, Drehung des Kopfes nach rechts, Urinabgang. Dabei volle Bewusstlosigkeit, Cyanose und schnarrender Schlaf. Dauer der Anfälle durchschnittlich etwa 2 Minuten. Es besteht mässige Polyurie; Patient tagsüber zuweilen benommen, verwirrt, springt plötzlich schreiend auf, irrt im Zimmer umher, ist gelegentlich stark motorisch erregt, will zum Fenster hinaus, leistet heftigen Widerstand. Isolierzelle. Dämmerzustand von wechselnder Dauer, viel Schlaf; zum Theil sehr schwere Anfälle, zum Theil leichtere. Benommenheit nach den Anfällen wechselnd. Nach vorübergehender Besserung im April 96 entlassen, verrichtet zeitweise Dienste als Laufbursche; dann wegen erneuter Anfallszunahme wieder Aufnahme, Operation 7. 2. 1900. Sterilisation der Kopfhaut wegen zahlreicher Aknepusteln erschwert. Letztere werden mit Galvanocauter verschorft, in Chloroformnarkose Haut-Periostlappen mit unterer Basis vor dem rechten motorischen Centrum; Dicke des Knochens 7mm; Abtragen des Knochens mit Doyen-Bohrer und Czerny's Zange. Operativ gesetzter Knochendefect $6 \times 5\frac{1}{2} = 33$ qcm; Duradefect wird $3,2 \times 4,2$ angelegt, = 13,44 qcm; Gehirnoberfläche wölbt sich dabei sofort in den Defect vor. Die Windungen des Gehirns sind ohne Besonderheiten, während des Vorwölbens leichtes Zucken im Facialisgebiet beiderseits,

besonders rechts. 3 Duragefäße werden mit dünner Seide unterbunden, Blutstillung glatt. Drain in dem unteren Wundwinkel längs des Durarandes nach oben, versenkte Periostfasciennähte, sorgfältige Hautnaht, trockner Verband; manometrische Druckmessungen des subduralen Raumes während der Operation 11 mm Quecksilber; Wundverlauf reactionslos. Am 2. Tage wird das Drain entfernt; es zeigt sich nur minimale Spur von Cerebrospinalflüssigkeit im Verband. Am Abend nach der Operation ein kurzer epileptischer Anfall. Schon nach 7 Tagen zeigt sich die Stelle des Trepanationsdefectes tief eingesunken. Die Anfälle zeigen sich in der Folge wenig verändert, doch verlaufen sie nach der Operation z. Th. mit Bewusstseinerhaltung bis Ende Mai 00; dann Abnahme der Anfallszahl und Entlassung. Pat. wurde nach der Operation geistig „wesentlich regsamer“, zeigt sich zu Hause als im Ganzen gebessert. Erstickt Herbst 1903 zu Hause im epileptischen Anfall während des Mittagessens.

Fall 5. M., Robert, 28 Jahre, aus H., aufgenommen 13. 6. 01, entlassen 16. 7. 01. Mutter leidet seit dem 11. Jahre in Verbindung mit den Menses an heftiger Migräne, begleitet von Erbrechen, Halbsehen, akustischer Wahrnehmungsstörung; Vater gesund. Patient ist das 5. Kind der Ehe. Die Reihenfolge der Geburten ist: 1. Abort, 2. schwächliches, nach wenigen Monaten sterbendes Kind, 3. gesundes Kind, 4. todt geborenes Kind, 5. Patient, 6. und 7. Kind gesund. Patient soll einmal in den ersten Lebenstagen einen „Starrkrampf“-ähnlichen Zustand gezeigt haben; entwickelte sich dann gut. Mit 8 Jahren Masern; seit dem 15. Jahre starke Masturbation, keine weiteren körperlichen Krankheiten; geistig sehr begabt; seit seinem 15. Lebensjahre „Migräne“ von halbtägiger Dauer, begleitet von Erbrechen. Diese „Anfälle“ alle halben Jahre, nicht regelmässig. Im 7. Lebensjahre (1880) stürzte Patient, als er im vollen Laufe eine Brücke passiren wollte, 2—3 m hoch herab, fiel mit dem Kopf voran auf einen Granitstein und trug eine blutende Wunde an der linken Kopfseite davon, war nicht bewusstlos, lief nach Hause, wo Holz- und Steinstückchen aus der Wunde entfernt wurden. Patient erfuhr durch die Verletzung in seiner Bewegungsfreiheit kaum eine Störung, doch klagt er seit jener Zeit öfters, es sei ihm, als ob ihm ein Taschentuch in der Magengrube steckte. Im 14. Lebensjahre musste er seiner körperlichen Schwäche wegen ein halbes Jahr aus der Schule zurückbehalten werden, nachdem ein halbes Jahr vorher epileptische Anfälle sich gezeigt hatten. Genaues Nachforschen ergibt, dass er schon mit dem 10. Lebensjahre, 3 Jahre nach jener erlittenen Verletzung, alle 3—4 Wochen einmal vorübergehende Absenzen hatte, wobei er einige Sekunden regungslos dasaß, zwecklose Handlungen ausführte und danach eine Erinnerung an diese Vorgänge nicht hatte. Solche Dämmerzustände häuften sich vom 13. Jahre an. August 86 wurde in der Schule der erste schwere Anfall beobachtet. M. stand plötzlich auf, fiel hintenüber, wurde blau im Gesicht, hatte Schaum vor dem Mund, wurde sofort nach Hause transportirt, brach unterwegs und fühlte sich dann bald wieder ganz gesund. Der 2. Anfall folgte einem Stoss gegen den Kopf auf der Eisbahn im Februar 87 innerhalb weniger Stunden.

Seit jener Zeit häufen sich die Anfälle. Patient wird homöopathisch mit diätetischen Maassnahmen behandelt. Patient giebt selbst an, dass die Masturbation gelegentlich anfallsauslösend wirkte. Seit seinem 16. Lebensjahre sind die Anfälle regelmässig, treffen fast auf den Tag genau ein, meist in den frühen Morgenstunden, manchmal mit einem Schrei beginnend, mit Zuckungen und Vorziehungen des Gesichtes, Benommenheit. Meist folgen sich innerhalb weniger Stunden 3 derartige Anfälle hintereinander; dabei werden häufig Zungenbisse, besonders linksseitig, beobachtet. Eine genaue ärztliche Untersuchung 1893 stellt fest, dass die Narbe der linken Kopfseite eingezogen und fest mit dem Knochen verwachsen ist, ohne zu schmerzen; doch hatte Patient beim Reiben an der Narbe einmal das Gefühl eines herannahenden Anfalles. Die damals von chirurgischer Seite ausgeführte Lösung der Narbe mit partieller Excoision ohne Knochenoperation ist ohne jeden Einfluss auf die Krankheit geblieben. Eine danach folgende Anstaltsbehandlung wurde unterbrochen wegen vielfacher Differenzen mit den Aerzten. Der Typus seiner Anfälle wird mehr und mehr unregelmässig; zwischen die sonst genau eingehaltenen Intervalle schieben sich vermehrte Anfälle ein. Die Anfälle bieten jetzt das Bild des Grand Mal, nach Aufschrei Umfallen auf die Seite, starke Zuckungen in Armen und Beinen, Schaum vor dem Mund, Zungenbiss und Wiederholung gelegentlich 6—7 Mal innerhalb weniger Stunden; auch in der Zwischenzeit der Anfälle partielle Bewusstlosigkeit, nachfolgende tiefe Gemüthsdepression und sehr angegriffenes Aussehen. Die Häufung der Anfälle nimmt mehr und mehr zu; sekundenlang vorher merkt Patient ihr Herannahen. Er hat ein peinliches Gefühl von schreckhaftem Zusammenfahren an einer bestimmten Stelle im Leibe, handbreit links vom Nabel, spürt ein „telephonartiges“ Klingeln, das von dort zum Hals aufsteigt und das er vergeblich niederzuschlucken versucht. Wie eine heisse Fluthwelle strömt es von hintenher über das Gehirn, dabei hat er stets dieselbe zwangmässige wiederkehrende Traumvorstellung einer Erinnerung an das erste selbst gelesene Märchen. Er erlebt nämlich ein Gespräch mit Brentano's Gockel, Ginkel und Gackeleia. In normalem Zustande kann er es nicht erzählen, vor dem Anfall kommt es Wort für Wort, dann folgen alle möglichen disparaten Vorstellungen, dann tritt Bewusstlosigkeit ein. Zwischen den Anfällen hat er oft lange Zeit einen Zustand von „innerem Reden“. Neben seinem normalen Zustande hat er ein Reden und Träumen, das er nicht ganz überwinden kann. Auch vermag er nach dem Anfall nicht glatt und scharf zu sprechen, sondern stottert. Das Gedächtnis für die Eindrücke der letzten Tage ist erloschen; willkürlich kann er es sich nicht zurückgeben, doch lebt es auf, wenn er von anderer Seite an Einzelheiten erinnert wird. In den Tagen nach den Anfällen ist ihm meist geistige Concentration unmöglich. Er ist in depressiver Stimmung und beschäftigt sich in ungestümer Phantasie mit der Zukunft seiner Mitmenschen, an die er rigorose moralische Anforderungen stellt.

Status praesens: Kräftig gebauter junger Mann von kräftigem Knochenbau, mässig entwickelter Muskulatur, geringem Fettpolster; Haut blass, grau-gelb, etwas trocken, Schädel oval, symmetrisch, hoch. Mitten zwischen

Sagittalnaht und äusserem Gehörgang eine steil nach hinten ablaufende, 4 cm lange, verschiebliche, nicht empfindliche Hautnarbe, unter deren oberem Theile eine mässig tiefe, bis 3 cm lange Knochendepression fühlbar ist, welche im vorderen, oberen Theile etwas breiter, als hinten unten ist. Die Schleimhäute sind blass, die Zunge zittert. Ihre seitlichen Ränder zeigen, besonders links, Bissnarben. Puls 80 o. B., fühlbare Arterien geschlängelt; Abdomen ohne Besonderheiten. Patient bezeichnet links, handbreit neben und dicht oberhalb des Nabels die Stelle, von der seine Aura ausgeht. Das Nervensystem: Pupillen ohne Besonderheiten, die rechte Nasolabialfalte scheint ein wenig schwächer, auch bleibt die rechte Seite bei Mundbewegungen vielleicht etwas zurück; ab und zu leichtes Zittern der mimischen Muskulatur, sonst keinerlei Motilitätsstörungen. Die linke Hand soll vor dem Anfall kälter und blasser als die rechte sein. Sehnenreflexe lebhaft, nicht gesteigert; Hautreflexe normal, mechanische Muskelregbarkeit etwas gesteigert; Sensibilität für alle Qualitäten ungestört, insbesondere bestehen keinerlei Tastsinnstörungen in der rechten Hand. Entgegen dem Sitz der Narbe linkerseits zeigt ein von uns genau beobachteter Anfall neben Contractur des linken Facialisgebietes gleichzeitige Beugecontractur des linken Armes, während der rechte Arm ruhig gehalten wird. Ein nächster Anfall zeigt Rechtsdrehung des Kopfes, Zuckungen im rechten oberen und unteren Facialis mit Kieferklemme, den rechten Arm in Beugecontractur, das rechte Bein ebenso. Die Krämpfe greifen während des Anfalles nicht auf die rechte Seite über. In einem anderen Falle zeigen sich beide Arme krampfhaft gebeugt, beide Beine tonisch gestreckt, nach Lösung der Kieferklemme die Zunge deutlich nach rechts abgewichen. Trotz vieler Bedenken hinsichtlich der Bewerthung des traumatischen Herdes, welche dem Kranken gegenüber geltend gemacht werden — die Aura ist uncharakteristisch, die Anfallsform ebenso; nicht selten unverkennbares Prävaliren der linken Seite bei Sitz der Knochendepression links — bittet er dringend um die Operation. Operation am 6. 7. 01.

Trepanation über der linken Schädeldecke: Hautperiostlappen mit unterer Basis; Abtragung der Depressionsstelle; gesetzte Knochenlücke 4×5 cm, Duralücke $3\frac{1}{2} \times 4$ cm. Es wird peinlichst vermieden, das motorische Centrum, welches z. Th. in den Bereich des Duradefects fällt, irgendwie zu schädigen. Zurückschlagen des Hautperiostlappens, allseitige Einnäherung desselben. Die Heilung erfolgt reactionslos und ohne irgend welche Zwischenfälle, so dass Patient am 10. Tage post op. die Klinik verlassen kann. Patient ist im Mai 1903 einer seit Juni 1902 manifest gewordenen Lungen- und Darmtuberculose erlegen. Eine Section konnte nicht gemacht werden. Ueber den Trepanationseffect sind mir folgende ärztliche Mittheilungen zugegangen. Nach der Operation haben die Anfälle 9 Wochen lang ausgesetzt, um dann in viel längeren Pausen (6 wöchentlich) als früher wiederzukehren. „Die Anfälle waren wesentlich leichter und zumal die Allgemeinerscheinungen nach denselben weniger vorhanden“. Anfang 1902 kehrten sie jedoch schon in fast dem alten gleichen Zeittypus wieder, nur waren die Pausen ungleichmässiger, die Anfälle meist leicht. Unter dem Einfluss der rasch fortschreitenden Phthise nahmen die

Anfälle zu. Während jeder Anfallsserie ging das sonst continuirlich-hektische Fieber zur Norm zurück. Von Nachwirkungen der Anfälle auf die Psyche (Eingenommensein des Kopfes, „innere Reden“) war er nur selten ganz frei. Die Trepanationsstelle war stark eingesunken, wölbte sich aber bei Hustenstößen und während jedes Anfalles stark vor. Auf Druck war sie empfindlich.

Fall 6. W., Hans, 25 Jahre. Vater gesund, Mutter leidet seit Jahren an schwerer Psychose, 2 Geschwister sind gesund. Pat. leidet seit dem 11. Lebensjahr an Epilepsie. Gleich der erste Anfall setzte schwer ein, und war von mehrstündiger Bewusstlosigkeit gefolgt. Der Zustand verschlimmerte sich unter äusserst aggressivem Verhalten des Kranken mit allmählich sich einstellender Idiotie so, dass er bei mehrjähriger Anstaltsbehandlung 1—2 Wärter benötigte. In letzter Zeit waren die Anfälle von 14 tägigem Intervalltypus. Bei Herannahen des Anfalles werden die Beine warm; die rechte Hand wird unter äusserst heftigen Schmerzen verdreht, die Schmerzen ziehen den rechten Arm hinauf und steigern sich im Schultergelenk dermaassen, dass Patient laut aufschreit; dann folgt Bewusstlosigkeit, das Gesicht wird cyanotisch und zuckt stark, besonders links, der linke Arm wird steif gestreckt, der rechte Arm im Ellbogengelenk gebeugt halten, das linke Knie wird stark gebeugt, der ganze Körper geräth in heftiges Schütteln, beide Arme werden hin und her gekrampt; Schaum tritt vor den Mund, das Gesicht wird blass, die Augen öffnen sich starr; die Besinnlichkeit kehrt 18 Minuten nach Einsetzen der Prodrome, 15 Minuten nach Beginn des Anfalls zurück. Der schon während des Prodromalstadiums rasch ansteigende und bis 134 Schläge auf der Anfallshöhe zeigende Puls kehrt rasch zur Norm zurück. Die Aurasymptome sind in fast allen Anfällen die gleichen und deuten auf den Beginn im Armcentrum hin, wenn man zunächst die Thermoempfindung beider Beine ignorirt; aber sie deuten auf das Centrum des rechten Arms, also auf die linke motorische Hirnregion als Ausgangspunkt der Erregungen. Sorgfältige Schädeluntersuchung ergiebt linkerseits keine Anhaltspunkte; wohl aber rechts, dem Armcentrum entsprechend, $5\frac{1}{2}$ cm von der Sagittalnaht entfernt, eine ganz flache, kaum 10 Pf. Umfang erreichende Prominenz. Die nachträgliche, genaue, dies berücksichtigende Anamnese berichtet von einem erhaltenen Steinwurf im 10. Lebensjahr gegen die rechte Schädelseite. Es wird deshalb rechts trepanirt und das entsprechende Knochenstück ($4 \times 5 = 20$ qcm) entfernt. Das Cranium zeigt sich insgesamt bei der Trepanation verdickt, sklerotisch. Die Dura zeigt zwei gelbgeflammete Herde und ist von sehr wechselnder Spannung. Während der Ausschneidung der Dura mater auf $3 \times 4 = 12$ qcm tritt ein Beugespasmus im linken Handgelenk und den linken Fingern ein; an einer Stelle besteht eine fadenförmige Verbindung mit der Arachnoidea, deren Durchtrennung ein ganz feines zartes Hochheben eines keilförmigen Abschnittes der Hirnsubstanz erkennen lässt. Dabei keinerlei Blutung. Offenlassen der Dura. Auflegen und gleichmässiges Annähen des Hautperiostlappens. Reactionslose Wundheilung. Dieser genuin Epileptische schwerster Art ist seitdem in dem Maasse gebessert, dass er post operationem nur noch ein-

mal im Anschluss an eine starke körperliche und psychische Erregung einen Dämmerzustand bekam, sonst seit 5 Jahren dauernd anfallsfrei geblieben ist. Er ist geistig wieder freier, beschäftigt sich anhaltend selbstständig, benöthigt nicht mehr eines Wärters, reist allein und dergleichen mehr. Ueber seinen epileptischen Zustand hatte mir Herr Geheimrath Binswanger, in dessen Privatbehandlung sich Pat. mehrere Jahre befunden hatte, in sehr lebenswürdiger Weise folgende Auskunft gegeben: „Als ich den Pat. in Behandlung bekam, bot er schon einen sehr starken epileptischen Intelligenzdefect dar; ausserdem waren die Anfälle von den genuinen, sogenannten idiopathischen Insulten kaum unterscheidbar. Ich konnte mir deshalb bei reichlicher Ueberlegung nicht verhehlen, dass ein operativer Eingriff eine dauernde Heilung kaum mehr herbeiführen würde.“ B. schloss seinen Brief mit den Worten: „Sie wissen aber selbst, wie wenig man in der Lage ist, gerade bei der operativen Behandlung der Epilepsie eine bestimmte Voraussage hinsichtlich des Erfolges zu machen.“

Fall 7. V., Emil Fritz, 16 Jahre, Aufnahme 17. 4. 01, operirt 17. 4. 01. Tag des Austritts 19. 10. 01. Vater lungenleidend, Mutter „nervös“, 5 Geschwister gesund, in der Familie sonst keine Geisteskrankheit, keine Nervenkrankheit, kein Potatorium. Patient litt an Zahnkrämpfen, machte Masern durch, hat in der Schule nur mässig gelernt, erlitt im 2. Lebensjahre eine Verletzung dadurch, dass er mit dem Kopf gegen eine Hängelampe angestossen wurde; eine Spitze derselben sprang in das Fleisch ein; es erfolgte eine starke Blutung. Schon im 3. Jahre viele schreckhafte Träume, aus denen er aufwachte; aus dem Bette genommen, erkannte er niemand. Dieser Zustand dauerte eine Viertelstunde an. Vom 5. Jahre ab wurden oft Zuckungen im Gesicht, Verdrehen des Kopfes nach links beobachtet, dabei auf einige Secunden Aufhören zu sprechen, antwortet nicht. Seit dem 11. Jahre allgemeine Krämpfe mit Beginn durch Drehen des Kopfes nach hinten, Umfallen, Zuckungen in Armen und Beinen. Dauer des Anfalles mehrere Minuten; nachfolgender Kopfschmerz, lang anhaltender Schlaf; Anfallsserien alle 8 Tage in letzter Zeit täglich, bis zu 6 Anfällen am Tage. Der 146 cm grosse Bursche zeigt nur ein Körpergewicht von 70 Pfund; rachitische Extremitäten, sonst graciler Knochenaufbau. Ueber dem linken Stirnbein, oberhalb der Glabella eine 3 cm lange, glatte, verschiebliche, bei starkem Druck empfindliche Narbe; im Knochen kein Defect nachweisbar; Schädel symmetrisch; Zähne deuten auf Rachitis; Brust- und Bauchorgane ohne Besonderheiten, ebenso Pupillen, Augenbewegungen, Gesichtsmusculatur, Gaumen, Rumpfhaltung und -Bewegungen, Reflexe beiderseits gleichmässig stark; ebenso Schluck- und Würgreflexe; mechanische Muskeleerregbarkeit gering, vasomotorische Reflexerregbarkeit nicht erhöht, Sensibilität für alle Qualitäten intact; Sprache ohne Störung. Die in der Klinik beobachteten Anfälle beginnen mit leichtem Schrei, zuerst Zuckungen in der linken Seite, bald auf die rechte überspringend, Kopf bald nach links gedreht; Gesichtsmuskulatur zuckt nur wenig; nach dem Anfall $\frac{3}{4}$ Stunde anhaltender tiefer Schlaf, darnach wechselnd Kopfschmerz und Mattigkeit. Auch ausserhalb der Anfälle zeigt Patient

im Gesicht oft leichtere Zuckungen, dreht den Kopf nach rechts und etwas nach hinten. Die Gesichtszuckungen sind im rechten Facialisgebiet etwas mehr als im linken und gehen meist innerhalb dreier Secunden vorüber. Nach diesen Zuckungen hat er in diesen Partien ein eigenthümliches Gefühl, welches er nicht genauer beschreiben kann. Diese Zuckungen sind an manchem Tage sehr zahlreich, selten ist ein Tag davon ganz frei. Nach grossen Anfällen ist die Druckempfindlichkeit der Stirnnahe und die des Nervus supraorbitalis links gesteigert. Es wechseln grosse und kleine Anfälle, zunächst wird in oberflächlicher Narkose am 17. 5. die Narbe an der Haargrenze der Stirn excidirt; in der Folge zeigen sich die Anfälle absolut nicht beeinflusst, treten eher häufiger auf, an manchem Tage bis 6. Es besteht darnach vollständige Erinnerungsschwäche für die Zeit des Anfalles. Die grossen Anfälle haben meist 10 Minuten Dauer und beginnen mit Zuckungen rechts. Der nachweisbare Blutdruck beträgt dabei 125 mm; ab und zu 14tägige anfallsfreie Pausen. Mit Rücksicht auf die traumatische Anamnese und den traumatischen Hinweis am Schädel selbst, die rechtsseitigen Facialiszuckungen, das Ueberwiegen der rechten Seite im Anfall, wird am 5. 7. 01 zur Trepanation auf der linken Schädelseite geschritten: Bildung eines Haut-Periostlappens mit breiter Basis über dem linken Stirnhirn-Scheitelbeingebiet. Dicke des Schädels 5 mm, Knochendefect wird angelegt in Ausdehnung von 6mal 7 cm, Duradefect $5\frac{1}{4}$ mal $6\frac{1}{4}$ cm. Beim Abtragen der Dura kommt es zu einer ziemlich beträchtlichen Blutung aus einer arachnoidealen Vene, deren Unterbindung erst nach 7 Minuten gelingt, wobei der Blutverlust ein ziemlich bedeutender ist. Zurückschlagen des Haut-Periostlappens; wegen der Blutung Tamponade zwischen Schädel und Hirn, gegen den Fuss der 2. Stirnwindung hin. Nach der Operation Blutdruckmessung 151 mm. Eine Stunde nach der Operation epileptischer Anfall, nach weiterer $1\frac{1}{4}$ Stunde 2. Anfall, so dass im Laufe des Operationstages und der ihm folgenden Nacht im Ganzen 7 Anfälle von allmählig sich verringernder Dauer beobachtet werden. Den ganzen Tag über besteht Priapismus. Am nächsten Morgen zeigt die Sprache bulbären Anklang, das Sprechen fällt ihm schwer, die Worte kommen ihm nicht gut. Paradigmen bessern sich bei Wiederholung. Die „F“-Laute fallen besonders schwer. Am Abend des Tages schon Besserung der Sprache, wenn auch noch deutliche Störung vorhanden ist. Entfernung des Tampons ers am 3. Tage nach der Operation; Wundgebiet heilt per primam. Patient steht am 5. Tage auf, was ihm sehr gut bekommt. Er äussert vollständiges Wohlbefinden. Die Operationsstelle dellt sich in der 3. Woche mehr und mehr gegen das Gehirn ein; das gute Befinden dauert fort. 35 Tage nach der Operation wird notirt, dass im Anschluss an 3 Anfälle des Nachts die Trepanationsstelle am Morgen sich vorgewölbt zeigt, deutlichen Hirnpuls mit sichtbarer Rückstosselevation trägt. Dieses Phänomen geht innerhalb 24 Stunden allmählig zurück. Auch beim nächsten Anfall wird das Vorwölben der Trepanationsstelle beobachtet. Der Anfall erfolgt früh 9 Uhr, und

Abends 8 Uhr ist die Trepanationsstelle noch nicht wieder eingedellt. Am 9. 10., das ist 3 Monate nach der Operation, zeigt sich die Trepanationslücke gleichmässig eingedellt. Der Kranke wird am 19. 10. entlassen, nachdem die Besserung soweit angehalten, dass er jetzt 7 Wochen lang keinen Anfall mehr gehabt hat. Am 13. 11. gelangt er erneut zur Aufnahme wegen Wiederkehr von Anfällen. Am 16. 12. 01 wird über die jetzt wieder beobachteten Fälle notirt: Die Anfälle treten meist früh beim Aufstehen oder in den letzten Nachtstunden auf, sind mittelschwer, hinterher ist V. sehr schnell wieder klar und frei von Beschwerden. Die Haut über der Trepanationsöffnung ist meist eingesunken; nach den Anfällen besteht stets eine Hervorwölbung, starker Hirnpuls mit bedeutend grösseren Elevationen als sonst, zeitweise scheint auch vorden Anfällen die Haut etwas weniger tief eingesunken zu sein. Die Anfälle zeigen jetzt meistens 7tägige bis 3wöchentliche Pause. Der Kranke wird entlassen und am 23. 4. 03 wieder aufgenommen. Er ist jetzt sehr munter und klar; die Intelligenz zeigt keine Abnahme gegen früher. Auch jetzt lässt sich feststellen, dass während der Anfälle die trepanirte Stelle sich deutlich vorwölbt und deutliche Pulsation erkennen lässt, und zwar wird dieses bei mehreren Anfällen ganz gleichmässig constatirt. Im Januar 1904 lässt sich mehr und mehr Intelligenzrückgang feststellen. Pat. wird stumpfer, zerstreut, auch bei einfachen Handreichungen unzuverlässig; sein lebhaftes Temperament ist geschwunden. Auch wird jetzt zum Theil grössere Häufung schwerer Anfälle beobachtet. Am 19. 4. 04 ohne Anfall, liegt Patient seit früh benommen im Bett, schwatzt auffallend stark, richtet auf Anrufen den Blick auf den Arzt, starrt ins Leere, versinkt dann erneut in einen schweren comatösen Zustand, weloher 2 Tage anhält, wobei die Mundwinkel krampfhaft nach unten gezogen sind. Während dieses ganzen Zustandes besteht Temperaturerhöhung bis 38,2, Pulsfrequenz bis 110, und ist die Trepanationsstelle prall vorgewölbt. Derartige comatöse Zustände wiederholen sich im Laufe des Jahres 1904 mehrfach und sind von Wahnvorstellungen gefolgt, denen der Kranke ununterbrochen lebhaft Ausdruck giebt. Daneben geht eine mehr und mehr zunehmende Verblödung der Psyche einher. Unter allmäliger Zunahme der während 1904 sich entwickelnden Lungentuberculose geht Patient 1. 6. 05 an dieser zu Grunde.

Fall 8. M., Georg, 25 Jahre, aufgenommen 2. 12. 00, operirt 5. 7. 01, entlassen 20. 8. 01; Beobachtung bis zur Gegenwart dauernd fortgesetzt. Diagnose: Genuine Epilepsie. Vater gesund, Mutter hat früher an Krämpfen gelitten, drei Brüder sind gesund; Bruder des Vaters geisteskrank, Mutter des Vaters litt an Ohnmachtsanfällen; weder Potatorium noch Epilepsie in der Familie. Pat. als Kind schwächlich, ist ein guter Schüler gewesen; Masern und Scharlach durchgemacht. 1896 heftiger Schreck im Anschluss an eine Explosion, darnach ganz leichte epileptische Anfälle, die Patient zu Hause verschweigt; seit 1898 grosse Krampfanfälle, seit Frühjahr 1900 diese sich häufig bis zu 13 an einem Tage und oft eine grosse Reihe von Tagen hintereinander. Anfälle begannen mit Stöhnen, gingen mit starken Zuckungen und

Bewusstlosigkeit einher und dauerten mehrere Minuten. Patient ist bei der Aufnahme sehr unruhig und erregt, gewalthätig, schlaflos, schreit viel, schlägt um sich und schwatzt wirres Zeug durcheinander. Kräftiger Knochenbau, ebenso Muskulatur. mässiges Fettpolster, Gewicht 118 Pfund. an dem Kopfe mehrere Narben über dem rechten Tuber frontale und über dem linken Hinterkopf; Herz und Lungen ohne Besonderheiten, Puls 80, Pupillen ohne Besonderheiten, ebenso Augenbewegungen, ebenso Gesichtsmuskulatur, ebenso Gaumen, Zunge, Haltung, Gang, Extremitäten. Patellarreflexe gesteigert, Anconäussehnenreflex schwach, Plantarreflex schwach, Bauchdeckenreflex, Cremasterreflex, Würgregreflex schwach, Bindehautreflex vorhanden, mechanische Muskelerregbarkeit nicht gesteigert, vasomotorische Reflexerregbarkeit schwach, lange andauernd, Berührungsempfindlichkeit normal, Hyperalgesie am ganzen Körper: Temperatur, stereoskopischer, Gesichts-, Gehörs-, Geruchs- und Geschmackssinn ohne Besonderheiten.

Psychisch äusserst unruhig, schlägt nach Arzt und Personal, sträubt sich energisch gegen das Bad, muss in eine Isolierzelle gebracht werden, schimpft mit den gemeinsten Redensarten, wünscht Vernehmung durch Gerichtsbehörden, ist schlaflos, vollkommen zeitlich und örtlich desorientirt, jammert zuweilen viel, weint und schüttelt den Kopf, hat Gesichtshallucinationen, ist sehr schwer besinnlich, zeigt stieren Blick; hat keine Ahnung davon, dass er innerhalb der letzten drei Tage 14 schwere Anfälle gehabt hat; religiöse Wahnideen, fürchtet vergiftet zu werden; glaubt, dass ihm die Aufgabe zugefallen sei, Christus zu vertreten und gekreuzigt werden zu müssen; bewegt sich viel in Gedanken religiösen Martyriums und gottähnlicher Erhabenheit; berichtet von vielen körperlichen Züchtigungen, die er als Märtyrer erfahren haben will; beschäftigt sich viel mit der geistigen Bedeutung früherer Persönlichkeiten; hält seine Umgebung für ihn aushorchende Rechtsanwälte; glaubt sich beim Damenspielen stark geistig überanstrengt zu haben; hat in den Füßen vor jedem Anfall das Gefühl, als ob er elektrisirt würde, was zum Theil bis zur Stärke eines Blitzschlages sich steigere und mit Sehen hellen Lichtes einhergehe. Seine Angehörigen behandelt er sehr unfreundlich in der Befürchtung, dass sie ihn fortschleppen wollten, nachdem er anfangs die Klinik immer als Gefängniss bezeichnet hat. Dieser Reizbarkeitszustand mit psychischer vollkommener Desorienttheit hält wochen- bis monatelang an, ist weder durch Opiate noch durch Bromate zu bannen. Die Anfälle charakterisiren sich durch Beginn mit lautem Aufschreien, Verdrehen der Augen, kräftigen Zuckungen in Armen und Beinen, festem Zusammenballen der Hände, vollständigem Bewusstseinsverlust, erschwerter schnarchender Athmung, sehr starkem Speichelfluss. Erwachen aus dem Anfall erst nach 20 Minuten und dem folgend etwas Benommenheit mehrere Stunden lang. Patellarreflex aufgehoben, Pupillen eng, reactionslos; Blutdruckmessungen mit Riva-Rocci 167, Puls 120. Die Benommenheit hält nach dem Anfalle wiederholt mehrere Tage an, während welcher hin und wieder leichtere Zuckungen, unregelmässige Zwangsbewegungen folgen. Nach über 7 Monate langer Beobachtungszeit, in welcher die psychische Verwirrtheit in wechselnder Intensität immer angehalten

hat und die Anfälle den oben geschilderten Charakter gezeigt haben, wurde am 5. 7. 01 zur Operation geschritten. In sehr ruhig verlaufender Chloroformnarkose Bildung eines Hautperiostlappens in gewöhnlicher Weise über der rechten Stirnscheitelbeingegend; auffallende Dicke des Schädels, auch an den normaler Weise dünneren Schädelpartien bis 1 cm; Diploe sehr reichlich entwickelt, sehr weich und gefässreich; der Knochen ist sehr leicht zu durchschneiden; Knochenlücke 6×7 cm, Duralücke 5×6 cm; die Dura zeigt sich dabei von ungleichmässiger Dicke; Arachnoidea, Pia und Hirnrinde bieten keine Besonderheiten. Der Hautperiostlappen wird zurückgeschlagen, vollständig bis auf eine kleine Stelle eingenäht, in der ein Drainrohr 2 cm tief gegen die Hirnrinde eingeführt wird, welches am 2. Tage wieder entfernt wird. Puls im Anschluss an die Operation 80, Blutdruck steigt abends bis 160 an, schwankt in den nächsten Tagen zwischen 140 und 170. Schon am Tage nach der Operation auffallendes Wohlbefinden, welches in den folgenden Tagen sich bis zu geradezu vorzüglichem Wohlbefinden steigert. Wundheilung absolut reactionslos; Pat. kann, ohne Wiedereintritt eines Anfalles in der 8. Woche nach der Operation entlassen werden. Die bis zum heutigen Tage fortgesetzte Beobachtung des Kranken ergibt: Dass er sich verhältnissmässig ausserordentlich wohl fühlt, nie wieder psychische Depressionen oder Absenzen gehabt hat, dass er einen geistig und körperlich anstrengenden Beruf ausfüllt, dass er nur hin und wieder leichte Anfälle von kurzer Dauer hat, deren Prodrome und deren Nachwehen gleich Null sind. Die Beobachtung erstreckt sich sonach auf vier Jahre und muss dieser Fall als ein im weitesten Maasse gebesserter, in psychischer Beziehung geheilter für diese Beobachtungszeit bezeichnet werden. Es sei nochmals bemerkt, dass hier die Knochen- und Duralücke sehr gross angelegt worden sind und heute noch das „Ventil“ sehr ausgedehnte Hirnpulsation zeigt.

Fall 9. W. Hillma Lina, Bahnwärterstochter, 17 J., aus S. Aufnahme 22. 4. 01.

Eltern gesund. 6 Geschwister leben, gesund; 6 †, eines an Krämpfen. Mutter 5 mal Abort; mehrere Aborte gingen der Geburt der Pat. voraus. Kein Potus der Eltern oder Voreltern nachgewiesen. Pat. als Kind sehr schwächlich, erst im 4. Jahre laufen gelernt, hatte krumme Beine. Masern vor der Schulzeit, Diphtherie ganz leicht gehabt. Mit ca. 7—8 Jahren leichte Lungenentzündung, war immer kränklich. Das letzte Schuljahr nicht beendet ihrer Krämpfe wegen. Während der Schulzeit immer etwas schwach im Lernen. Nach der Schulzeit einmal $1\frac{1}{2}$ Jahre im Dienst. Menses seit dem $14\frac{1}{2}$ Jahre, ganz regelmässig. Eine Ursache der epileptischen Erkrankung weiss die Mutter nicht anzugeben. Im Anschluss an einen längeren Weg zur Stadt (Mai 97) fiel Pat. plötzlich nach der Heimkehr zu Hause vom Stuhle unter den Tisch; war steif, ohne stärkere Zuckungen; kam erst nach $\frac{1}{4}$ Stunde allmählig wieder zu sich. Nach 14 Tagen in der Schule Wiederholung eines solchen Anfalls. Dann an einem Tage bis zu 3 mal hintereinander. Wechselnd alle 8—14 Tage bis 3 oder 4 Wochen. Kamen immer wieder gerade wenn sie

in die Schule ging, sonst waren sie seltener. Zuerst in ärztlicher Behandlung, bekam Pulver etc., Abreibungen. Dadurch zunächst nicht geändert. Das Leiden verlor sich ca. 1897—98 ohne äusseres Zuthun auf längere Zeit. Nach einem Jahre etwa kam es wieder. In der nächsten Stellung kamen die Krämpfe schon nach 7 Wochen und von da an wöchentlich wieder. Seither zu Hause.

Status: Gewicht 115 Pfund, Knochenbau kräftig, Muskulatur stark entwickelt; Fettpolster reichlich; Haut elastisch, gut durchfeuchtet, keine Oedeme oder Exantheme.

Schädel mesocephal, etwas eckig, Umfang 52,5. Direct unter dem Tuberculum frontale dextr. eine Hautnarbe von 2,5 cm Länge, über dem Knochen nicht frei verschieblich; darunter eine gleichlaufende wenig verschiebliche Narbe. Druck ist nur, wenn sehr stark, empfindlich. Die Schleimhäute sind von normaler Färbung. Zunge feucht, nicht belegt, zeigt namentlich am Rande eine Anzahl alter Bissnarben. Gaumen sehr schmal und hoch. Zähne gut gestellt und gebildet, Backzähne etwas defect. Ohren: Muschel flach, Andeutung von Spitzohr. Haare blond. Iris dunkelgrüngrau. Hals schlank. Brust gut gewölbt, Mammae wohl entwickelt. Herz: Dämpfung normal, Töne rein, 1. Ton über der Spitze gespalten. Lunge o. B. Puls 60 p. Min., von mittlerer Füllung und Spannung, regelmässig. Arterien weich, nicht geschlängelt. Bauch nicht aufgetrieben. Druck besonders in der Inguinalgegend leicht empfindlich. Leber o. B., ebenso Genitalien. Stuhlgang regelmässig. Urin o. B. Inguinaldrüsen l. leicht geschwollen, Cubitaldrüsen l. desgleichen. Pupillen mittel, gleich weit, Reaction auf Licht und bei Accommodation prompt und ausgiebig. Druck auf die Stirnnarbe ergiebt keine Pupillenveränderung. Augenbewegungen frei. Stirnrunzeln vermag sie nicht auszuführen. R. Mundwinkel steht etwas tiefer. Keine erhebliche Innervationsdifferenz. Weicher Gaumen symmetrisch gehoben. Zunge wird etwas zitternd vorgestreckt. Extremitätenmotilität frei und kräftig, kein Tremor, keine Ataxie. Keine merkliche Differenz zu Gunsten einer Seite. Patellar- und Achillessehnenreflex beiderseits lebhaft, kein Fussklonus. Anconäussehnenreflex lebhaft, Plantarreflex schwach. Bauchdeckenreflex normal. Schluck-, Würgregreflex lebhaft. Bindehautreflex normal. Mechanische Muskeleirregbarkeit nicht gesteigert, vasomotorische Reflexerregbarkeit schwach. Sensibilität für Berührung, Localisation intact; für Schmerz ebenso. Druckpunkte nicht nachweisbar. Lage-, Bewegungs-, Temperatur-, stereognostischer Sinn o. B. Gesichtsfelder frei. Gehör, Geruch, Geschmack o. B. Beim Sprechen werden schwierige Worte nur mangelhaft und verstümmelt herausgebracht. Schrift o. B.

Specialanamnese: Die Narbe am Schädel stammt von einer Verletzung durch Aufschlagen der Kurbel eines Schlagbaums auf die rechte Stirn im 11. Lebensjahre, im 13. brachen die Krämpfe aus, mit Drehen des Kopfes nach rechts. Ein Arzt ward damals nicht zugezogen. In letzter Zeit hat sie innerhalb 8 Tagen bis 4 Wochen einen oder zwei Anfälle. Wenn Pat. erbrach, war es gut, konnte sie nicht brechen, so kamen die Anfälle wieder. Pat. merkt nichts vorher. Beginnt zunächst sich nach rechts zu drehen, schreit;

fällt um, ist blass, cyanotisch. Sie hat allgemeine Zuckungen, keine ausgesprochen halbseitigen Erscheinungen. Angebliche Dauer 10—15 Minuten, dann $\frac{1}{2}$ Stunde dämmerig; kommt erst sehr allmählig zu sich. Die Anfälle treten meist Vormittags oder Mittags auf; oft hat sie dabei Verletzungen erlitten, Zungenbisse, meist rechterseits. Ausser der postepileptischen Benommenheit keine psychischen Störungen. Pat. ist zur Zeit klar und orientirt, vermag über ihre Anfälle selbst keinerlei Auskunft zu geben. Oft besteht nach den Anfällen längere Zeit Kopfschmerz, über den sie auch momentan klagt. Pat. ist Nachts (bei der hiesigen Beobachtung) absolut schlaflos, unruhig, klagt über Magenschmerz und Uebelkeit. Drücken und Beklopfen der Narbe löst häufig Schmerz aus: zeitweise wird Pupillendifferenz beobachtet, $l > r$. Pat. dauernd sehr reizbar und verstimmt. Ab und zu sollen Zuckungen im linken Arm (Beobachtungen des Untersonnens) zu beobachten sein. Oft Benommenheitszustände ohne „Anfall“. Spricht häufig vor sich hin. Beim ersten zu beobachtenden Anfall leichte klonische Zuckungen von geringer Excursion am linken Arm. Anfälle zuweilen täglich: Fällt unter Aufschreien vom Stuhl, bewusstlos, heftige Zuckungen in beiden Armen, Drehen des Kopfes, schlägt immer den Kopf gegen den Boden; Anfall klingt im rechten Arm aus. Dauer des Anfalls $\frac{1}{2}$ Minute, danach Benommenheit und Schlaf; regelmässig Zungenbisse. Amnesie nach dem Anfall von wechselnder Dauer. Am 4. 6. wurde notirt: Im Schlafe werden bisweilen blitzartige Zuckungen in arhythmischer Folge von nicht grosser Excursion im linken Arm beobachtet. Am 3. 7. Ex-cision der Weichtheil-Knochennarbe ohne Ex-cision der Dura mater: Entfernung des deprimirten Knochens in Ausdehnung von 3 cm Durchmesser. Dura nicht angewachsen, makroskopisch nicht verändert. Keine Druckdifferenz unter derselben nachweisbar. Verlauf reactionslos. Pat. wird am 24. 8., also 42 Tage post op., ohne dass ein Anfall wiedergekehrt ist, entlassen. Im September sollen Anfälle wiedergekehrt sein; im weiteren Verlaufe ab und zu, aber viel seltener Anfälle. Weitere Beobachtungsdetails haben sich nicht ermitteln lassen.

Fall 10. S. Hermann, 36 Jahre alt, aus L., aufgenommen (Privatklinik) 1. 10. 98, entlassen 15. 11. 98, operirt 21. 10. 98.

Patient stammt von gesunden Eltern, Mutter etwas „nervös“. Patient selbst früher gesund, leidet seit Jahren an Angstzuständen, die von der Brust gegen den Kopf aufsteigen, mit Schwindel einhergehen und ihn zum Versuch eines Suicidiums treiben: Schuss gegen die rechte Schläfe. 6 Wochen darnach erster ausgesprochener epileptischer Anfall von halbstündiger Dauer mit Vorgefühl von Zerren des Kopfes nackenwärts, hinterher Amnesie; tiefste Bewusstseinsstörung während des Anfalles und seitdem Wiederkehr der Anfälle in 14tägigen Pausen. Dieser Zustand besteht zur Zeit der Aufnahme bereits ein Jahr lang; Sprach-, Gedächtnis- oder Potenzstörung nicht vorhanden. Nachträglich wird noch ermittelt, dass Patient vor 10 Jahren ein Ulcus durum an der Zunge gehabt und eine Schmierkur durchgemacht habe.

Status: Der kleine, gut genährte Mann mit etwas blödem Gesichtsausdruck und etwas blöder, obgleich der Satzbildung und dem Gedächtnis nach

korrekter Ausdrucksweise, zeigt keinerlei Sprachstörung, rechts vollständige Amaurose, beiderseitig vollständigen Verlust des Geruches; linkes Auge von normaler Beweglichkeit, normaler Pupillenreaktion. An der rechten Schläfen-
 seite eine eingezogene Narbe, welche druckempfindlich ist; Nachweis des Sitzes
 des Projektils im Röntgenbild deutlich auf der linken Schädelseite an der
 Aussenseite der linken Orbitalhöhle, genau in Höhe des Zusammenstosses von
 Margo supra- und infraorbitalis, 2 cm hinter dem Rand der Orbita, noch im
 Knochen sitzend und gegen die Fossa zygomatica gerichtet. (Die in der
 Universitäts-Augenklinik vorgenommene Augenuntersuchung (Docent Dr. Krück-
 mann) ergibt rechts das typische Bild der Opticusdurchschüssung; links ab-
 solut normale Verhältnisse, keine Spur von Papillitis.) Schwäche des linken
 Armes; Patellarreflexe gesteigert, keine Ataxie, kein Romberg'sches Phä-
 nomen. (Bei der Aufnahme des ganzen Nerven- und psychischen Status habe
 ich mich der Mitwirkung des Neurologen, Herrn Privatdocent Dr. Köster, zu
 erfreuen gehabt.) Inhalt der Vorstellungen nichts für Paralyse Charakte-
 ristisches; alle seine Mittheilungen trägt Pat. mit viel Eilfertigkeit und grossem
 Ernste vor. Von seinem psychischen Verhalten fallen während der Beob-
 achtungszeit folgende Dinge auf: Er verräth nicht das Maass nothwendiger
 Scheu und nothwendigen Schamgefühls gegenüber dem weiblichen Geschlecht,
 wie es nach seinem Alter und intellectuellem Zustande erwartet werden könnte.
 So bleibt er gelegentlich früh länger im Bett liegen und bittet dann die Wärterin,
 ihm zu einer Verrichtung das Nachtgefäss zu reichen. Ferner springt er in
 Gegenwart der Wärterin aus dem Bett, um sich anzuziehen. Er ist sehr neu-
 gierig, sehr lesesüchtig, bittet einmal den Assistenzarzt, ihm Kant's Kritik der
 reinen Vernunft verschaffen zu wollen, wozu sein sonstiger intellectuel-
 ler Zustand sich nicht reif erweist. Von dem Arzt bedeutet, dass er dies nicht ver-
 stehen würde, hört er die Antwort mit dem Ausdruck eines komisch wirkenden
 Stupors an. Besonders ausexaminirt nach abnormen Vorstellungen oder Träumen,
 berichtet er zwar Verschiedenerlei, doch ohne pathologischen Inhalt.

Die übrige objective Untersuchung des Körpers giebt keinen Anhaltspunkt
 für Paralyse. Ein am 14. October in allen Einzelheiten beobachteter Anfall be-
 ginnt mit Klagen über Uebelkeit, danach Blässe des Gesichtes, plötzliches Um-
 fallen, allgemeines Zittern der Körpermuskulatur, tiefste Bewusstlosigkeit, stark
 röchelnde Athmung, Ausfliessen stark blutig gefärbten Speichels aus der Mund-
 höhle, Augen nur halb geschlossen, linke Pupille reactionslos, Wangen bei
 jedem Athemzug sich einziehend und aufblasend, Gesicht cyanotisch. Dauer
 des Anfalles fast 10 Minuten; nach weiteren 6 Minuten ist Patient im Stande,
 sich wieder aufzurichten. Nach Rückkehr des Bewusstseins weiss Patient sich
 noch des Anfallsbeginns zu erinnern, wie sich alles um ihn gedreht habe, der
 Kopf in den Nacken gezogen worden sei und er dann umgefallen sei. Noch
 2 Stunden nach dem Anfall klagt Pat. über besondere Schmerzen im Narben-
 gebiet; Druck auf die Narbe wird jetzt besonders intensiv empfunden. Die
 während des Anfalles 126 betragende Pulsfrequenz geht allmählich auf 80
 zurück; ein wiederholtes Durchschauern des Körpers und Zittern der Körper-
 muskulatur wiederholt sich noch mehrere Stunden lang.

Diagnose und Begründung des Eingriffes: Aus den Statusangaben Dr. Köster's und den eigenen Beobachtungen geschlossen, dass die Anfälle ausgelöst werden durch Furchenverletzung, und zwar mit Rücksicht auf die psychischen Veränderungen des Gehirns. Die jetzige Epilepsie wird also als symptomatische und bedingte aufgefasst. Gegen progressive Paralyse spricht das Fehlen tabischer Erscheinungen, des Fehlens von Störungen des Intellekts und der Sprache. Für Epilepsie sprechen die anfänglich seltenen Anfälle, die von Auraerscheinungen, Bewusstlosigkeit bis zu einer Stunde, nachheriger Amnesie begleitet sind, ferner das Fehlen von Störungen. Nach dem Gang des Schusscanals muss angenommen werden, dass das Stirnhirn verletzt sein, sei es direct getroffen oder durch Spaltung des Knochens geschädigt, dass ein Hämatom intra- oder extradural vorliegt. Es wird daher am 21. 10., dem Wunsche des Kranken und seiner Angehörigen entsprechend, zur Operation geschritten. Nach Art der Laparotomie zur Aufsuchung des Ganglion Gasseri nach Hartley-Krause, wird etwas mehr nach vorn, wird in der Richtung des Schusscanals das Stirnhirn freigelegt. Die anliegende Dura des vorderen Stirnhirnpoles, nach der Dura zu, trägt keinen Hirnpuls, bis heran an das Temporalhirn. Die Dura wird bis nahe an die Mittellinie herangedrängt, ein Granulationsgebiet im Bereich der Dura mater entfernt, welcher dem streifenden Schusscanal zugeht, ohne dass eine grössere Parthie zertrümmerten Gehirnes nachweisbar ist. Dann nach Wegnahme des Knochens in diesem ganzen Bereich der Dura-Verletzung mit Weichtheillappen bedeckt. Die Heilung vollzieht sich absolut reactionslos, und schon vom Tage nach der Operation an ist ein sehr gutes subjectives Befinden zu verzeichnen, so dass Patient bereits am 7. Tage nach der Operation das Bett verlässt. In der Folge fühlt sich Patient zunächst sehr wohl, ist anfallsfrei; aber schon nach einigen Wochen wird das Bild der progressiven Paralyse so ausgesprochen, dass die Ueberführung des Kranken in eine Irrenanstalt nothwendig wird, wo er unter rascher Zunahme der paralytischen Erscheinungen nach Ablauf von $\frac{3}{4}$ Jahren den Excitus letalis nimmt.

Fall 11. V., Selma, 28 Jahre, aus G. (Psychiatrische Klinik). Aufgen. 20. 10. 99 — 22. 3. 00 und 13. 2. 01 — 21. 10. 01. Operation 10. 10. 01.

Eltern todt. 1 Bruder lebt, gesund. Verheirathet seit 4 Jahren, kinderlos. Wird aufgenommen wegen plötzlich aufgetretener Anfälle: fiel unter Zuckungen im Gesicht vom Stuhl, wurde schwarzblau im Gesicht, Zuckungen in Händen und Füssen. Nach dem Anfall Irresein, stammelnde Sprache, örtliche Desorientirtheit. Zartgebaute Frau, mit schwacher Muskulatur, geringem Fettpolster. Haut sehr blass, in grossen Falten abhebbar; keine Oedeme oder Exantheme; in der linken Supraclaviculargrube strahlige Hautnarbe unbekannter Entstehung. (Nichtpathologisches möge nicht besonders erwähnt werden.) Vasomotorisches Nachröthen lebhaft. Leichte Schwellung der Cubital-, Cervical-, stärkere der Inguinallymphdrüsen. Rechte Pupille Spur weiter als die linke; Lichtreaction fehlt. Accommodationsreaction erhalten, aber träge. Bindehautreflex prompt. Lidreflex schwach. Augenbewegungen, Ge-

iochtsfeld, Gehör, Facialis, Zunge ohne Besonderheiten. Ebenso Armbewegungen. Vorderarmperiostreflex erhalten. Beinbewegungen sämtlich ausführbar, hochgradig ausfahrend, Bewegungen beim Kniehackenversuch zunehmend schlechter. Rohe Kraft gering. Kein Tremor. Fehlen der Patellar- und Arohillessehnen- und Plantarreflexe. Anconausreflexe rechts prompt, links nicht auslösbar. Epigastrischer Reflex schwach erhalten. Mechanische Muskeleerregbarkeit normal. Algesie überall erhalten; an den Unterschenkeln scheint die Leitung verlangsamt. Berührungsempfindung für feinste Qualitäten erhalten, ebenso stereoskopische Empfindung. Es besteht articulatorische Sprachstörung. Der Gang ist exquisit tabisch; Romberg positiv. Psyche: heiter dement; zeitweilig ängstlich scheu, hypochondrische Ideen wechseln mit Zuständen hallucinatorischer Erregtheit. Logorrhoe. 2. 2. 00 Nachts paralytischer Anfall. Danach vollständig aphasisch. Schlucken erschwert. Nach 10 Tagen diese Symptome geschwunden, es sind keine nachweisbaren somatischen oder psychischen Veränderungen zurückgeblieben. Wird am 22. 3. gebessert nach Hause entlassen. Bei Aufnahme am 13. 2. 01 articulatorische Sprachstörung und Demenz sehr fortgeschritten. Gang ausgesprochen atactisch. Mehrfach paralytische Anfälle, welche mit Aufschrei beginnen; die Augen bleiben weit offen, Cyanose der Lippen und im Gesicht, starke Zuckungen der Arme, Spasmen, Erbrechen, grosse Mattigkeit und Verweigerung der Nahrungsaufnahme nach dem Anfall. Am 8. 10. nach lautem Aufschrei Anfall mit klinischen rhythmischen Zuckungen von grosser Excursion, ausschliesslich in rechtem Arm und Bein. Der Anfall hält über mehrere Stunden an; danach Beugecontractur im rechten Kniegelenk. Am 10. 10. 01 Trepanation über dem linken motorischen Rindengebiet, und nach vorn von demselben. Gesamtnarkosenverbrauch 8 g Chloroform. Hautperiostlappenbildung wie gewöhnlich. Gesetzte Knochenlücke $8\frac{1}{4} \times 8 = 66$ □ cm, gesetzte Duralücke $6\frac{3}{4} \times 6 = 40,5$ □ cm. Kein Hydrocephalus externus. Dura verdickt. Starke Injection der Pia venen. Windungen atrophisch; sehr geringe Pulsation des Gehirns. Nach der Trepanation ab und zu leichte Zuckungen rechts von geringer Dauer; diese sind am 2. Tage post op. ganz geschwunden; Patientin bewegt spontan die Arme frei, klagt hin und wieder über Schmerzen. Zeigt sich sehr gierig nach Speise und Trank. Wundheilung erfolgt völlig reactionslos. Schon beim ersten Verbandwechsel zeigt sich die Trepanationslücke 3 cm tief unter das Schädelniveau gegen das Gehirn eingesunken, trägt kaum eine Spur von Hirnpuls. Nahrungsaufnahme erschwert. Schluckpneumonie. Exitus letalis.

XLII.

(Aus der chirurg. Universitätsklinik Sr. Excellenz des Herrn
Wirkl. Geh. Rath von Bergmann.)

Cholesteatom der hinteren Schädelgrube¹⁾.

Von

Privatdocent Dr. M. Borchardt.

(Mit 1 Figur im Text.)

M. H.! Ich muss zunächst um Entschuldigung bitten, dass ich Ihnen nicht, wie irrtümlich auf dem Programm steht, einen Fall von geheiltem Kleinhirntumor vorstelle, sondern einen anderen, der aber seiner Seltenheit wegen wohl auch Ihr Interesse beanspruchen dürfte: Es handelt sich um ein in Bezug auf Ort, Grösse und Symptomatologie eigenartiges Cholesteatom der hinteren Schädelgrube.

Obwohl bereits Joh. Müller, Cruveilhier, Pappenheim und Toynbee²⁾ die eigenthümliche, nach Joh. Müller's Vorschlag allgemein als Cholesteatom bezeichnete, Geschwulstart kannten, so verdanken wir doch die ersten eindeutigen, exacteren Beobachtungen und Beschreibungen erst Rud. Virchow³⁾ aus dem Jahre 1855.

Virchow beschrieb Fälle, in welchen sich das Cholesteatom an Ohreiterungen anschloss; der Zusammenhang zwischen Geschwulstbildung und Ohreiterung ist heute kaum noch umstritten; es ist vielmehr allseitig anerkannt, dass bei der Otitis media desquamativa

¹⁾ Abgekürzt vorgetragen am 2. Sitzungstage des XXXIV. Congresses der Deutschen Gesellschaft für Chirurgie, 27. April 1905.

²⁾ Schwartz, *Histor. Notiz über das Cholesteatom des Schläfenbeins.* Archiv f. Ohrenheilkunde. Bd. 53, 54.

³⁾ Virchow's Archiv. Bd. VIII. S. 371.

unter besonderen Umständen die Epidermis des Gehörganges oder des Trommelfells in eiternde Mittelohrräume eindringen, daselbst wuchern und geschichtete Cholesteatommassen produciren kann; offen ist nur noch die Frage, ob solche Cholesteatome auch durch Metaplasie der Paukenhöhlenschleimhaut hervorgehen können.

Diese auf Basis einer Otitis entstehenden Cholesteatommassen werden als pseudocholesteatom bezeichnet und sind von dem Cholesteatoma verum, der echten Perlgeschwulst des Schläfenbeines, scharf zu trennen.

Körner¹⁾ hat für das Cholesteatoma verum folgende Postulate aufgestellt:

1. Findet sich neben dem epithelialen Tumor keine Perforation und auch keine Narbe im Trommelfell (Fälle von Lucae und Urbantschitsch), so handelt es sich um Cholesteatom.

2. Um ein Cholesteatom handelt es sich, wenn der Tumor, wie im Falle von Schwartz, ohne vorhergegangene Otitis und Eiterung durch Schädigung des Labyrinthes Nerventaubheit herbeigeführt hat, lange Jahre bevor er sich durch Entleerung nach aussen verräth!

3. Um ein Cholesteatom handelt es sich, wenn die den Tumor umhüllende feine Membran denselben auch nach der Paukenhöhle hin ununterbrochen umgiebt (Körner's Fall).

4. Um ein Cholesteatom handelt es sich, wenn eine Perforation im Trommelfell vorhanden ist, deren Beschaffenheit keine Epidermiseinwanderung möglich macht (2 Beobachtungen Körner's, 1 Fall von Blau).

5. Wenn der Tumor an einer Stelle sitzt, bis zu der nach unserer jetzigen Kenntniss die Epidermis niemals einwandert, so kann es sich nur um ein wahres Cholesteatom handeln.

6. Wenn die Ohreiterung erst seit kurzer Zeit besteht und dabei ein so grosser Tumor im Schläfenbein vorhanden ist, dass die Entstehung desselben nicht erst von dem Beginn der Ohrerkrankung an datiren kann, so handelt es sich um wahres Cholesteatom (Kuhn, Steinbrügge und Körner).

7. Ein wahres Cholesteatom liegt nach Kümmell vor, wenn man bei der Eröffnung des Warzenfortsatzes die ganze Apophyse

¹⁾ Körner, Die eitrigen Erkrankungen des Schläfenbeins. Wiesbaden 1899. S. 121. Verlag von Bergmann.

von einer trockenen, wachsartigen Perlgeschwulst erfüllt findet, die sich in der wie polirt aussehenden, nur hie und da etwas buchtigen Wand der Knochenhöhle glatt ablösen lässt.

8. Für ein wahres Cholesteatom spricht es, wenn der Tumor mit gold- oder silberglänzenden Cholesteatinkristallen bedeckt oder durchsetzt ist, oder wenn solche in grosser Menge beigemischt sind (Fälle von Lucae und Blau).

Wie selten immerhin das wahre Cholesteatom des Schläfenbeines ist, das geht u. A. aus einer Mittheilung Grossmann's¹⁾ hervor, nach der unter 578 Cholesteatomfällen der Berliner Königlichen Ohrenklinik höchstens 1—2 echte, wahre Cholesteatome beobachtet wurden.

Für diese wahren Cholesteatome des Ohres bedürfen wir zur Deutung der Genese der zuerst von Buhl²⁾ gemachten Annahme einer congenitalen Anlage, der sog. Aberrationstheorie.

Auf sie sind alle Cholesteatome des Schädels und Gehirnes zurückzuführen.

Die Auffassung Bennecke's, dass die Zellen des Cholesteatoms endothelialer Natur seien, ist durch Boström³⁾, Benda⁴⁾ und Ribbert⁵⁾ als widerlegt zu betrachten, denn es gelang diesen Forschern, in den Zellen der Cholesteatommatrix das Stratum cylindricum, granulosum, pellucidum, das Vorkommen von Chitinkörnern, Stachel- und Riffzellen, kurz sämtliche Bestandtheile normaler Epidermis nachzuweisen. Alle neueren Autoren — ich nenne noch Pick⁶⁾ und Gräffner⁷⁾ — treten heute für die Entstehung des Cholesteatoms aus verlagerten Epidermiskeimen ein — mit Ausnahme von Borst⁸⁾, der noch an der endothelialen Natur festhält.

Boström verlegt diese Abspregung in eine frühe Periode des Fötallebens, frühestens in die Zeit des Verschlusses des Medullar-

¹⁾ Grossmann, Ein ungewöhnlicher Befund bei Cholesteatom und Sinusthrombose. Deutsche med. Wochenschr. 1903. No. 24.

²⁾ Bayer. ärztl. Intelligenzblatt. 1869. No. 33.

³⁾ Boström, Centralbl. f. allg. Pathol. Bd. VIII.

⁴⁾ Benda, Verhandl. d. Berl. med. Ges. 1896 und Berl. klin. Wochenschr. 1904. S. 1308.

⁵⁾ Ribbert, Lehrbuch über die Geschwülste.

⁶⁾ Pick, Berliner klin. Wochenschr. 1904. S. 1308.

⁷⁾ Gräffner, Berliner klin. Wochenschr. 1904. S. 1318.

⁸⁾ Borst, Lehrbuch.

Rohres, spätestens in die Zeit der Bildung der secundären Gehirnblassen aus den 3 primären.

Mit der Annahme dieser Aberrationstheorie kommt eine alte Behauptung Küster's und Mikulicz' wieder zu ihrem Recht.

Begreiflicher Weise kann das Epithel auf seiner Wanderung überall liegen bleiben, so dass sich die Tumoren das eine Mal, nahe an der Oberfläche, extraossal, ein anderes Mal intraossal, oder schliesslich epi- oder intradural entwickeln können.

Die Perlgeschwülste sitzen am häufigsten an der Basis des Gehirnes, innerhalb der Pia, deren Maschen der wachsende Tumor auseinander drängt (piale Chloesteatome); sie sind ferner an der Unterfläche des Gross- wie des Kleinhirns, median oder etwas seitlich von der Mittellinie, beobachtet worden; bisweilen finden sie sich in den Ventrikeln, sehr selten in der Hirnmasse selbst.

Der ungünstige Sitz und die unklare Symptomatologie bringt es mit sich, dass die Cholesteatome bisher mehr pathologisch-anatomisches, als klinisch-chirurgisches Interesse gehabt haben.

Und doch findet man bei genauer Durchmusterung der Casuistik einige Fälle, in denen deutliche Tumorsymptome vorhanden waren und einige, die vielleicht mit Erfolg hätten entfernt werden können (s. Oppenheim, Hirngeschwülste. S. 20, ferner Pfannenmüller, I.-D. Giessen 1896).

In Pfannenmüller's Fall (cit. nach v. Bergmann, Hirngeschwülste. S. 380) fand sich ein Cholesteatom der mittleren Schädelgrube am medialen Pol des linken Schläfenlappens, dessen Exstirpation nach dem Krause'schen Ganglionverfahren wohl gelungen wäre, und das Gleiche gilt für einen Fall Benda's, bei dem die linke Kleinhirnhemisphäre durch Cholesteatommassen zerstört war (Berl. med. Ges. 1897).

Dass sich eine bestimmte Art Diagnose bei den Hirngeschwülsten kaum je mit Sicherheit stellen lässt, ist für die verhältnissmässig gutartigen Cholesteatome gewiss bedauerlich.

Nur die ungemein langsame Entwicklung der Erscheinungen, die sich stets über Jahrzehnte hinziehen, lässt einen Verdacht auf Cholesteatom berechtigt erscheinen.

Die noch selteneren Cholesteatome der Schädelknochen hat Blecher¹⁾ vor Kurzem bearbeitet. 5 Fälle konnte er sammeln,

¹⁾ Blecher; Deutsche Zeitschr. f. Chir. Bd. 70.

von denen 1 das Scheitelbein, 3 das Stirnbein und 1 das Hinterhauptbein betrafen.

Sie verliefen unter den Erscheinungen ungemein langsam wachsender centraler Knochentumoren, die schliesslich nach aussen perforirten und zu eiternden Fisteln führten; mikroskopisch liess sich in dem Eiter Cholesteatommassen nachweisen.

Da die Tabula interna durch diese intraossalen Cholesteatome verhältnissmässig wenig usurirt und ihr Wachsthum ins Cavum cranii hinein nur unbedeutend war, so waren die klinischen Symptome nur allgemeiner Art, sie beschränkten sich auf Kopfschmerzen und Gedächtnisschwäche, während schwerere Cerebralsymptome nur einmal beobachtet wurden, und zwar in einem Falle Weinlechner's.

Bei Weinlechner's Patienten bestanden seit 12 Jahren cerebrale Symptome in Form von Parästhesien, epileptoiden Anfällen und Zwangsbewegungen. Die Tabula interna war in diesem Falle in grösserer Ausdehnung zerstört.

Noch seltener als die enostalen Cholesteatome sind die epiduralen. Ihre Symptomatologie deckt sich mit der der intracraniellen Neubildungen. Eine ungewöhnlich grosse Cholesteatomgeschwulst der hinteren Schädelgrube habe ich vor Kurzem operirt.

Der 46jährige Arbeiter, dessen Familienanamnese sonst ohne Belang ist, erlitt im Januar oder Februar 1904 einen Sturz aus 4—5 m Höhe, von dem er eine kleine Wunde am Hinterkopfe davontrug, die in 3 Tagen verheilt war; ausserdem hat 3 Tage lang Nasenbluten bestanden. Da alle anderen Symptome fehlten, der nie bewusstlose Mann schon nach 3 Tagen wieder arbeitete, so ist wohl eine schwere Verletzung kaum vorhanden gewesen. Seit dem Unfall aber ist der Mann nie mehr so recht gesund geworden; er klagte über Kopfschmerzen, die im letzten Vierteljahre so stark wurden, dass er Tag und Nacht keine Ruhe fand, und dass er auf der linken Seite nicht liegen konnte. Seit 14 Tagen klagt er über Sehschwäche, Schwindel und Erbrechen.

Bei der obj. Untersuchung fand sich 3 Finger breit über der Protuberantia occipitalis eine 1 $\frac{1}{2}$ lange Narbe und 4 Finger unter dieser eine zweite, beide nicht mit dem Knochen verwachsen.

1 Finger breit unter der zweiten findet sich eine stark druckempfindliche Stelle am linken Occipitale.

Pulsation, Geräusche, Knittern etc. fehlen.

Die Untersuchung des Nervensystems (Prof. Oppenheim) ergab bei sonst intacter Sensibilität, Motilität und Reflexerregbarkeit folgende Störungen:

Doppelseitige Stauungspapille {Prominenz rechts ziemlich gering, Pap.-Grenzen verwaschen, atrophische Färbung kaum angedeutet. Links Prominenz

nasal etwas stärker wie rechts, temporale pap. Hälfte blass (Dr. Helbron)]. Cornealreflex wohl links etwas abgeschwächt, doch bei stärkerer Reizung auszulösen; beim Augenschluss wenig Schwanken, das sich mit der Zeit aber beruhigt. Wenn man dem Kranken in die rechte Seite einen Stoss versetzt, fällt er regelmässig nach links um; beim Stoss in die linke Seite steht er ruhig.

In den Endstellungen der Augen nystagmusartige Zuckungen, die einige Wochen später beim Blick nach rechts lebhafter wurden, als beim Blick nach links. Während der Unterschied in den Cornealreflexen später nicht mehr zu constatiren war, wurde die Neigung nach links zu fallen stärker; es nahm die Sehschärfe mehr und mehr ab, der localisirte Hinterhauptsschmerz wurde unerträglich. Die Combination der beschriebenen Symptome, doppelseitige Stauungspapille, nystagmusartige Bewegungen an den Endstellungen, Neigung nach links zu fallen, localisirter Druckschmerz machen eine intracranielle Neubildung in der linken hinteren Schädelgrube, vielleicht in der linken Kleinhirnhemisphäre, wahrscheinlich (Oppenheim).

Auf Rath des Herrn Prof. Oppenheim habe ich am 4. 4. 05 die Eröffnung der hinteren Schädelgrube vorgenommen.

Durch 3 Schnitte, von denen der obere, horizontale 1 cm oberhalb der Linea semicircularis sup. verlief, während die 2 seitlichen senkrechten nahe am Proc. mastoideus resp. 1 cm jenseits der Mittellinie zum horizontalen aufwärts stiegen, wurde ein viereckiger Weichtheillappen umschnitten, dessen untere Basis in Höhe des Foramen occipitale magnum lag. Der Lappen wird nach unten geklappt, und so die linke Hinterhauptsschuppe in grosser Ausdehnung frei gelegt.

Nach Abmeisselung des sehr dünnen Occipitale kommt man sofort auf schmutzig braune Tumormassen, aus denen etwas trübe bräunliche Flüssigkeit heraus sickert. Es bleibt Anfangs zweifelhaft, ob es sich um Cholesteatom oder erweichtes Sarkom handelt. Der Tumor ist so gross, dass der Knochen weithin bis über die Mittellinie sowohl, wie über Linea semicircularis sup. nach oben, und bis an den Processus mastoideus nach aussen hin, weggekniffen werden muss.

Da aber auch jetzt die Grenzen des Tumors noch nicht erreicht sind, so wird die Geschwulst in Stücken mit stumpfen Löffeln und dem Finger herausgeholt.

Je mehr Geschwulstmasse entfernt war, um so mehr erweisen die nun zu Tage geförderten meist glänzenden Lamellen, dass ein echtes Cholesteatom vorliegt. Nachdem die ganze Geschwulst entfernt ist, sieht man, dass sie sich zwischen Tabula interna und Dura entwickelt hat, dass das Felsenbein und der Processus mastoideus vollkommen intact sind.

Die Matrix, welche locker der Dura adhärirt, wird besonders mit stumpfem Löffel entfernt.

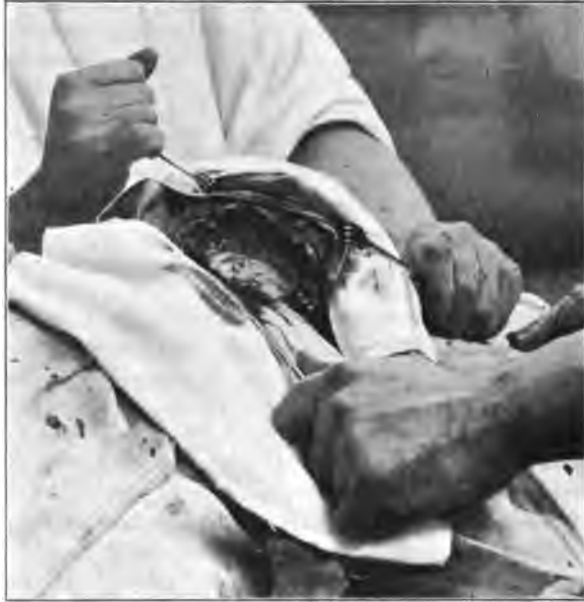Dann zeigt sich ein höchst eigenthümliches Bild, das sofort in situ stereoskopisch photographirt wird (s. Fig.).

In der grossen Schädelücke liegt weit nach vorn gedrängt das Kleinhirn, und darüber der Occipitallappen des Grosshirns, beide von Dura bedeckt. Beide

sind so enorm comprimirt, dass die linke Hirnhälfte ohne Uebertreibung auf $\frac{4}{5}$ der Norm zusammengedrückt ist.

Die Geschwulst wog 90—95 g.

Wegen geringer Blutung aus dem Sinus sigmoid. wird ein kleiner Tampon auf denselben gelegt, die Wunde vernäht bis auf 2 Drainageöffnungen.



Tumor extirpirt. Comprim. Kleinhirn und Grosshirn, von Dura bedeckt, liegt zu Tage.

Der Verlauf war ungemein günstig. Die Kopfschmerzen schwanden schnell, die Stauungspapille ging zurück, das Sehvermögen besserte sich von Woche zu Woche.

Nach 3 Wochen hatte das Hirn noch nicht seine normale Grösse erreicht.

Es gleicht der Fall einem von Körner beschriebenen, nur mit dem Unterschiede, dass im Körner'schen Fall, abgesehen von beginnender Stauungspapille, keine eigentlichen Hirnsymptome vorhanden waren, während zwischen linkem Ohr und Protuberantia occipitalis eine thalergrosse, weiche, fluctuirende Schwellung äusserlich wahrnehmbar war.

¹⁾ Körner, Cholesteatoma venum an der hinteren Schädelgrube. Zeitschr. f. Ohrenheilkunde. Kapp und Moos. Bd. 37. S. 352.

Der Befund bei der Operation war ungefähr der gleiche, wie der bei der meinigen.

Der 2 hühnereigrosse Tumor hatte offenbar schon seit Jahren bestanden; denn schon lange Zeit wurde Körner's Patient durch Kopfschmerzen gequält. Eine intercurrirende Influenza mit acuter Mittelohreiterung hatte zur Infection und Vereiterung des Cholesteatoms geführt, und hierdurch den anfänglich „nur durch seine Druckwirkung schädlichen Tumor in einen das Hirn und damit das Leben gefährdenden Eiterherd verwandelt“.

Dass in meinem Fall der Tumor wohl auch schon Jahrzehnte bestanden hat, das scheint mir bei der Grösse der Geschwulst doch sicher zu sein. Fast unglaublich ist es, wie das Gehirn eine so enorme Compression erfahren konnte, ohne dass die geringsten Beschwerden auftraten; nur die sehr langsam zunehmende Druckwirkung vermag diese auffällige Erscheinung zu erklären.

Mehrfach wird die Entstehung des Cholesteatoms auf ein vorausgegangenes Trauma zurückgeführt.

Man denkt dabei an die experimentellen Ergebnisse Ribbert's, dem es gelang, durch Epidermisverlagerung Epithelcysten zu erzeugen. Dass solche Keimversprengungen durch Traumen auch thatsächlich beim Menschen vorkommen, das ist ja bekannt; ich erinnere nur an die Epithelcysten der Finger. Für die bisher beobachteten wahren Cholesteatome ist jedoch eine solche traumatische Entstehung bisher nicht erwiesen. Dagegen ist es leicht zu verstehen, dass die ersten Exemplare einer bereits längere Zeit bestehenden Neubildung sich unmittelbar an eine Verletzung anschliessen.

Wenn es richtig ist, dass bei meinem Kranken nach dem Sturz die ersten Beschwerden, also erst vor Jahresfrist, aufgetreten sind, so ist das wohl nur so zu verstehen, dass in den Tumor hinein oder in seine Umgebung in Folge des Traumas eine Blutung erfolgte; durch die Blutung entstand eine plötzliche Vergrösserung der Geschwulst; und während sich das Hirn bisher dem Drucke der ungemein langsam wachsenden Geschwulst fast symptomlos angepasst hatte, folgten nun der plötzlichen Volumszunahme schwere Erscheinungen einer intracraniellen Neubildung.

So dürfte sich in meinem und in anderen ähnlichen Fällen der Zusammenhang zwischen Trauma und Geschwulst ungezwungen erklären.



Druck von L. Schumacher in Berlin N. 24.



XLIII.

(Chirurgische Klinik der Kgl. Universität zu Neapel.)

Beitrag zur pathologischen Histologie des Gasser'schen Ganglions.

Von

Dr. med. Rocco Caminiti.

(Hierzu Tafel V.)

In einer früheren in den „Travaux de neurologie chirurgicale, 1904, No. 4“ veröffentlichten Arbeit („Récherches sur l'anatomie chirurgicale du Ganglion de Gasser“) habe ich detaillirt die mikro- und makroskopische Anatomie des Ganglions beschrieben, befasste mich jedoch hauptsächlich mit der topographischen Anatomie, da diese den Gegenstand meiner Untersuchung bildete.

Ich betonte damals, wie wenig sichergestellt und wie lückenhaft die Pathologie des Ganglion Gasseri sei, und führte dies in erster Linie auf die mangelhafte histologische Untersuchung zurück.

Auch nach Erscheinen meiner Arbeit erfuhr diese Frage, wenn man von einer Arbeit Coenen's absehen will, keine weitere Klärung, vielmehr beschränkten sich die späteren Mittheilungen immer auf den Bericht von ausgeführten Operationen und nur vereinzelt richtete sich die Aufmerksamkeit auf die histologischen Veränderungen des Ganglions, und zwar dermaassen, dass wir von histologischen Untersuchungen höchstens zwanzig besitzen, während von Exstirpationen des Ganglions gegenwärtig weit über zweihundert Fälle vorliegen.

Thatsächlich hat zuerst Prof. D'Antona, vor Krause, Sänger (1895), Coelbo (1899), Barker (1900), Spiller (1900), Schwab (1901) und Coenen (1902) die Erkrankung des Gasser'schen Ganglions beschrieben, und bereits 1894 bezeichnete er sie

in seinem im „Policlinico“ des genannten Jahres veröffentlichten Aufsatz: „Zwei Fälle von Resection des Trigemini“ als eine „wirkliche Sklerose des Ganglions“.

Veränderungen im Ganglion, theils vorherrschend im Bindegewebe, theils in den Zellen, wurden nach D'Antona von Krause, Sanger, Coelho - Pestana, Barker, Spiller, Schwab, Keen und Coenen gefunden, und diese Veranderungen konnen sehr wohl, analog wie bei anderen Storungen des Nervensystems, manchmal eine Erklarung fur die Neuralgie abgeben, aber man darf sie durchaus nicht als charakteristische Merkmale derselben und daher als constante Symptome bei jedem Fall von schmerzhaftem Tic betrachten.

Gewichtige und wissenschaftlich begrundete Zweifel wurden allseits erhoben, indem man sich geradezu fragte,

I. ob die beschriebenen Veranderungen constant auftraten bei Exstirpation des Gasser'schen Ganglions in Folge von Neuralgia facialis;

II. ob die beschriebenen Veranderungen in jedem wegen Neuralgia facialis exstirpirten und einer histologischen Prufung unterworfenen Ganglion identisch waren;

III. ob die gefundenen Veranderungen nur in Fallen von Trigemini-Neuralgie vorlagen;

IV. ob die Veranderungen die gleichen waren, sei es, dass die Operation von vornherein am Ganglion vorgenommen wurde, sei es, dass vorher periphere Resectionen an den Trigeminiasten ausgefuhrt worden waren.

Was die erste Frage betrifft, so weiss man, wie oben angegeben, dass die grosste Zahl der exstirpirten Ganglien von den betreffenden Chirurgen nicht histologisch untersucht wurde, und dass unter den wenigen vorgenommenen histologischen Prufungen des Ganglions einige Falle vorliegen, bei denen keine Spur von Veranderung vorgefunden wurde: so bei Monari, Schwab, Richard, Poirier und in zwei Fallen bei Coenen.

Bezuglich der zweiten Frage ist zu bemerken, dass viele eine Veranderung nur in den Zellen constatirten, und zwar Veranderungen, die verschieden an Grad und Natur, immer jedoch Ruckbildungerscheinungen waren, — wahrend andere sie nur im Bindegewebe nachweisen konnten, wieder andere schliesslich in beiden

Elementen des Ganglions, und zwar in sehr verschiedenem Grade. Auch betreffs der Natur dieser Veränderungen existirte keine vollständige Uebereinstimmung, indem D'Antona sie als Sklerose des Ganglions bezeichnete, während Coelho von gelber Degeneration spricht, Sänger von Hypertrophie und Hyperplasie des Bindegewebes mit amyloider Degeneration, Keen von entzündlicher Infiltration, Spiller von Endotheliom.

Betreffs der dritten Frage ist zu bemerken, dass die gleichen Veränderungen sich in Fällen zeigten, wo keine Neuralgie vorlag (Verfasser) und dann, dass in Fällen von Gesichtsneuralgie Erkrankungen anderer Theile gefunden wurden, die nicht zum Ganglion gehörten; Caponotto z. B. fand einen Tumor der Brücke; Romberg ein Aneurysma der Carotis interna, Marchet, Waton Geschwülste, Krause einen Tumor des Gehirns, der auf das Ganglion drückte, und ich selber fand bei einer Autopsie zufällig einen Tumor des Lobus temporalis, ohne dass zu Lebzeiten Neuralgie vorgelegen hätte, wie ich in meiner vorausgegangenen Arbeit berichtet habe¹⁾.

Und betreffs der vierten Frage ist zu bemerken, dass Coenen bei der histologischen Untersuchung der fünfzehn Fälle, wo das Ganglion wegen Trigemini-Neuralgie von Lexer in der Bergmann'schen Klinik extirpirt wurde, Veränderungen in den dreizehn Fällen vorfand, wo vor dem jetzigen Eingriff, in mehr oder minder zurückliegenden Zeiten an den peripheren Aesten Eingriffe vorgenommen worden waren, während er — was höchst bemerkenswerth ist — in jenen beiden Fällen, wo keine Operation vorhergegangen war, die Ganglien normal befand, genau wie bei den Fällen von Monari, Schwab, Coenen und Poirier. Zu den gleichen Schlüssen gelangte, ebenso wie Cushing und Barker in ihren Experimenten am Nervus maxillaris bei Hunden, auch Lener, der neuerdings an Hunden experimentirte. Nach Durchschneidung

¹⁾ Hier ist noch ein sehr wichtiger Fall anzuführen, der dieses Jahr in unserer Klinik beobachtet wurde. Bei einem Patienten, der von hochgradiger Neuralgie des dritten und zweiten Astes befallen war, die jeder Therapie spottete, beschloss Prof. D'Antona, das Gasser'sche Gangliom zu extirpiren. Bei der Operation, die nach der Rose'schen Methode vorgenommen wurde, um das Gangliom nach Zertrümmerung der zygomaticischen Brücke von der Fossa speno-maxillaris aus anzugreifen, fand er diese und die dem grossen Keilbeinflügel entsprechende Knochenwölbung dicht angefüllt von einem Tumor, der alles, die beiden Trigemini-Äste einbegriffen, bedeckte und in diesem Fall zweifellos die hartnäckige Neuralgie bedingte.

des Nervus lingualis fand er in verschiedenen Zeitperioden (von 3, 6, 9 Tagen) Veränderungen in den Nervenzellen des Ganglions.

Die Gesichtsneuralgie beruht demnach in einigen Fällen direct auf einer Erkrankung des Ganglions, in anderen Fällen entsteht sie indirect als Folge von Druck, der durch Tumoren, Meningitis, Auftreibungen des Schädels etc. hervorgerufen wird. Schliesslich kann sie sich im Anschluss an periphere Störungen entwickeln oder Folge allgemeiner Infection sein. In dem letzteren Falle würde die Exstirpation des Ganglions und seine histologische Untersuchung ein negatives Resultat ergeben.

Die beschriebenen pathologischen Befunde haben, von der Verschiedenheit der Ergebnisse abgesehen, durchaus nichts Beweisendes, weil viele Merkmale, die man für pathologische gehalten hat, sich auch in Gewebestücken finden, die von gesunden und normalen Individuen herkommen; dies gilt ganz besonders von den senilen Veränderungen.

Dies ist der Hauptpunkt, den ich zum Gegenstand dieser Arbeit gemacht habe.

Bei meinen anatomischen Untersuchungen des Ganglions, die ich zuerst aus ganz anderen Gründen vorgenommen, die ich aber dann fortsetzte, und die von in dieser Hinsicht gesunden Individuen herstammten, habe ich Resultate gefunden, welche die Basis meiner Anschauungsweise bilden.

Ich will jetzt diese Resultate beschreiben.

Ausgehend von den Ganglionzellen muss ich bemerken, dass dort Stellen existiren, worin diese Zellen zahlreicher, andere, wo sie spärlicher vertreten sind; letzteres ist bei den gabelförmigen Verästelungen der Ausläufer der Fall. Ausserdem muss man auch bedenken, dass Dogiel in dem ersten Abschnitt der Ganglionverästelungen, in der Nähe der Ganglionmasse, vereinzelt kleine Zellen beschrieb, die birnenförmig sind, sich gleichmässig mit Methylenblau färben, und denen das Ausgangsknäuel mangelt.

Es muss hier ausserdem noch bemerkt werden, dass nach dem Austritt der drei Aeste des Ganglions, da, wo schon die Bildung der drei Endzweige des Trigemini vollendet ist, sich zwischen den Fasern jedes dieser Zweige — in geringer Entfernung vom Ganglion — isolirte Gruppen von zwei, drei, vier, fünf Ganglionzellen vorfinden, eine Beobachtung, die ich bereits 1900 beschrieb.

Eine andere Eigenthümlichkeit, die sofort auffällt, ist durch die constante Divergenz in der sehr verschiedenen Grösse der Zellen bedingt. Auf diesen Befund braucht man sich nicht allzu sehr zu versteifen: Finden sich doch neben grossen sphärischen, ungleichmässigen, gut gefärbten Zellen auch andere weniger grosse, und ebenso äusserst kleine: eine Thatsache, die schon den Anatomen bekannt war.

Eine weitere Eigenthümlichkeit, die sofort auffällt, ist die nicht weniger verschiedene Form der Zellen. Thatsächlich zeigen viele, an Stelle der gewöhnlich vorwiegenden sphärischen, ziemlich abgerundeten Formen der Ganglienzellen, eine ganz unregelmässige Gestalt, bald mehr oval, bald mehr verlängert, einmal mit klaren Umrissen, dann wieder mit kaum angedeuteten Contouren.

Neben Zellen, deren Protoplasma eine klare netzförmige Structur zeigt und mit deutlich wahrnehmbaren und gut gefärbten Nissl'schen Körperchen versehen ist, existiren andere, bei denen die netzförmige Structur der achromatischen Substanz nicht sichtbar ist, und wo die Nissl'schen Körperchen kleiner, einförmiger und gleichsam einander angelagert sind. Und schliesslich andere, bei denen diese Merkmale in äusserst hohem Grade vorhanden sind und zugleich eine augenscheinliche Verkleinerung der Zelle zu constatiren ist. Das Protoplasma dieser letzteren ist intensiv gefärbt und dunkel. Diese Zellformen, deren extremste Grade ich soeben beschrieben, haben eine grosse Zahl von Zwischenstufen: so folgen auf Zellen mit anscheinend normalem Verhalten, aber mangelhafter Färbung, andere, bei denen ein Theil des Protoplasma stärker, der andere schwächer gefärbt ist; Zellen ferner, in denen die Entfärbung concentrisch und zwar auf Kosten der Grenzzone des Kernes erfolgt ist; und schliesslich Zellen, wo man nur eine schwach intensivere Färbung der perinuclearen Zone constatirt.

An manchen Stellen, wenn auch selten, findet man die Kapsel leer, oder die Kapsel verkleinert, und in derselben — aber dieser Fall ist sehr selten — an Stelle der Zelle eine Anhäufung von Kernen, und in einigen Kapseln schliesslich findet man Ueberreste von Protoplasmasubstanz, die eine leichte und einförmige bläuliche Färbung aufweist und absolut keine Kerne enthält.

Ausser den zahlreichen, bereits oben angedeuteten und in der Figur gut sichtbaren Verschiedenheiten an Grösse und Form sind in den Zellen noch weitere Eigenthümlichkeiten anzuführen.

Die Contouren sind häufig nicht klar, ja kaum bogenförmig; ausserdem muss man hierbei bedenken, dass, wenn der Schnitt in den Anfangstheil des Zellknäuels fällt, die Zelle bei starker Vergrösserung an dieser Stelle ebensoviele kleine Vorsprünge zeigen kann, wie Züge des Netzwerkes vorhanden sind, woraus sich das in allen Richtungen durchschnittene Knäuel zusammensetzt. — Ausserdem zeigt das Protoplasma häufig deutlich ovale oder runde leicht bläulich oder geradezu weiss gefärbte Zonen. Und diese Flecken liegen bald peripher, bald mitten in dem Protoplasma. Häufig ist der Kern weniger gefärbt wie andere, und häufig ist er an die Peripherie der Zelle gedrängt.

Als wichtig ist ferner hervorzuheben die Quantität und Anordnung des Pigmentes. Dasselbe ist um so ausgedehnter, je älter die Individuen waren, von denen die untersuchten Ganglien herkommen. Dieses Pigment, dessen Farbe vom intensiven Gelb zum Braun übergeht, und welches in den nach Nissl's Methode gefärbten Zellen eine grünliche Färbung aufweist, besitzt die Gestalt von kleinen oder grossen Körnchen, meist vereinigt zu Blöcken, die selten vereinzelt, häufiger in grösserer Anzahl im Protoplasma auf mannigfaltige Weise zusammengelagert sind. Die Art und Weise der Anordnung des Pigmentes ist in der That sehr verschieden: bald gegen die Peripherie gerichtet, bald angehäuft im Centrum der Zelle und an den Kern angelagert; bald formt es einen den Kern rings umgebenden leuchtenden Ring oder ordnet sich in Halbmondform an.

Manchmal nimmt es einen kleinen Theil der Zelle ein, ein anderesmal, aber seltener, den grössten Theil der Zelle; oder noch seltener die ganze Zelle mit Ausnahme des Kernes. Dieses Pigment fehlte nie in meinen Untersuchungen, nur ist zu bemerken, dass es bald mehr, bald weniger reichlich auftritt, und dass die es enthaltenden Zellen sehr langsam an Volumen abnehmen.

Der Kern bietet keine wesentlichen Verschiedenheiten dar: wie ich schon bemerkt habe, geht er aus seiner centralen Lagerung häufig in die excentrische über, nur zuweilen fehlt er in der Zelle. Andere bedeutende Differenzirungen in der feinen Structur sind nicht vorhanden.

Wenn ich jetzt meine Beobachtungen im histologischen Studium des Gasser'schen Ganglions bei gesunden, 35jährigen und älteren

Individuen zusammenfasse, so ergibt sich: eine Verschiedenheit der Zellen in Bezug auf Grösse und Form; wesentliche Verschiedenheiten in der Intensität der Färbung, theilweise Ausstrahlungen des Zellkörpers, der chromatischen Substanz, d. h. Anordnung derselben bei einigen Zellen in feinen, bei anderen in gröberen Körnchen, leichte Verdichtung der chromatischen Substanz, bald rings um den Kern, bald an der Peripherie der Zelle; ausserdem zuweilen ein Platzwechsel des Kernes vom Centrum gegen die Peripherie hin; in den meisten Zellen constantes Vorhandensein gelben Pigments in verschiedenem Maasse und verschiedener Anordnung; Zellen mit spärlichen Ueberresten von Protoplasma ohne Kern, und schliesslich Kapseln, entweder ohne Protoplasma, oder zuweilen mit einer Anhäufung von Kernen an Stelle des Protoplasmas.

Diese meine Beobachtungen nun stimmen häufig vollkommen mit allem überein, was von anderen als pathologisch im Ganglion beschrieben wurde, und meine Präparate und die nach ihnen gefertigten Zeichnungen sind sozusagen identisch mit den von anderen als pathologisch erhobenen Befunden.

Wie soll man nun all dies erklären?

Die Antwort glaube ich im Beginn angedeutet zu haben, aber es ist gut, die Sache jetzt Punkt für Punkt zu prüfen und zu klären, um die Besprechung zu beleuchten und daraus eine nutzbare Schlussfolgerung ziehen zu können.

Betreffs der Grösse aller Ganglienzellen herrscht bei den Histologen übereinstimmend die Ansicht, dass sie sehr verschieden sei (Koelliker, Frey); eine Ansicht, die vollkommen von den Neurologen (Cajal, Dogiel, Lenhossék) getheilt wird. Ewing gab verschiedene Typen von Zellen in den Spinalganglien zu, die von physiologischen Modificationen abhängen (Gombault und Philippe). Und dass es so sein muss, kann man a priori aus der Verschiedenheit des Functionsmaasses der einzelnen Zellen schliessen; aus dem verschiedenen Verhalten der Function, aus dem verschiedenen Ernährungszustand, abgesehen von dem identischen Befund in allen anderen Theilen des Nervensystems, so z. B. bei den Spinalganglien (Ewing), bei den Zellen der vorderen Hörner des Rückenmarkes und bei der Hirnrinde. Für die Hirnrinde wurde diese Thatsache von einigen als Wirkung einer senilen

Rückbildung erklärt, welche wie alle Organe, so auch die nervösen trifft. Man weiss, dass dieser langsame, beständig fortschreitende Involutionsprocess von vielen Autoren als durchaus physiologischer Vorgang angesehen wird, und zu kräftigerem Beweise ziehen sie die Thatsache heran, dass auch in den jugendlichen durchaus gesunden Gehirnen viele Elemente gefunden werden, die in Rückbildung begriffen und grossentheils schon dem Schwunde verfallen sind (Hodge). Und diese Involutionsprocesse sind in letzter Linie eine langsam fortschreitende Atrophie der Zelle, welche zu ihrem Untergange führt.

Es ist klar, dass in diesen Fällen in erster Linie die Grösse und Form der Nervenzelle sich geltend machen würden. Betreffs der Zellform kann man, ausser dem vorstehend Gesagten, noch bemerken, dass bei einer ovalen Zelle eine wechselnde Schnitt-richtung genügt, um differente Zellformen — bezw. Vergrösserung der in den mikroskopischen Schnitten sichtbaren Zellen und ihrer ovalen Form — hervorzurufen.

Lassen wir also die groben morphologischen Merkmale (Grösse, Form, Umriss) bei Seite als nicht verwendbar für die Entscheidung der Frage, ob pathologisch oder noch physiologisch, und wenden wir uns mehr der feineren Zellstructur zu.

Ueber die verschiedene Färbung der Zellen wäre vieles zu sagen. Es versteht sich von selbst, dass diese ein wirkliches Fundamentalmerkmal des Protoplasma ist, wenn man sie innerhalb gewisser Grenzen, z. B. von basischen und sauren Farben auffasst; wenn man darunter ferner die Wahl der einen vor der anderen, z. B. basischen Farbe versteht, die Bevorzugung des Hämatoxylin statt des Karmins. Es leuchtet ferner ein, dass das Protoplasma der einen Zelle mehr oder weniger farbengierig sein kann wie das einer anderen von verschiedener Natur und verschiedenem Alter; aber bei zwei normalen Zellen, die vollkommen gleiche Natur, Constitution, Function und Alter besitzen, können die Differenzierungen in derselben und gleichzeitigen Färbung von dem Ernährungszustand oder der Function des einzelnen Protoplasmas herkommen. Dies versteht sich für die kleinen und mittleren Verschiedenheiten in der Färbung; für die grossen Differenzen liegt die Sache ganz anders. Aber, hiervon abgesehen, muss man sich vergegenwärtigt halten, dass Flemming, Flesch, Koneff und Gitiss die normalen Nervenzellen unterschieden in chromophile,

d. h. solche, die sich intensiv färbten und reichlich chromatische Substanz enthielten, und in chromophobe, d. h. solche mit spärlichem und wenig färbendem chromatischen Gehalt, wobei man diese Thatsache aus einem chemisch verschiedenen Verhalten des Protoplasmas erklärte. Man weiss ausserdem, dass die chromatische Substanz oder Nissl'sche Körperchen in Bezug auf Anordnung und Quantität — je nach den verschiedenen Zellarten — verschieden ist. Und Nissl selbst, der die Absicht hatte, diese chromatische Substanz in stäbchenförmige, netzförmige, oder fein granulirte einzutheilen, unterschied die Zellen in stichochrome, arkyochrome und gryochrome; nach dem Functionszustand der normalen Zellen nannte er sie pyknomorphe, wenn die chromatische Substanz sehr reichlich und in compacter Masse vorhanden ist, so dass die Zelle stark gefärbt erscheint; apyknomorphe, wenn die chromatische Substanz spärlich auftritt und im Zellkörper zerstreut ist; schliesslich parapyknomorphe, wenn eine Zwischenstufe vorliegt.

Gombault und Philippe erinnern bezüglich der strahlenförmigen Nervenzellen daran, „dass diese im normalen Zustand eine ziemlich grosse Variabilität betrifft ihrer chromatischen Substanz zeigen, und dass es schwierig ist, zwei vollständig identische Elemente zu finden; überdies ist eine und dieselbe Zelle durchaus nicht in allen ihren Theilen gleichmässig gefärbt. In Folge dessen muss man beim normalen Menschen einen Polymorphismus der Chromatophilen zugeben, und ihm nicht einen, auch nur geringen, pathologischen Werth zuschreiben, zumal wenn er eine kleine Anzahl von Zellen trifft.“

Ich will an dieser Stelle nicht hindeuten auf all' die mit Recht gemachten Einwürfe gegen die Nissl'sche Methode; auf die zahlreichen als pathologisch erhobenen Befunde, für die von vielen Autoren die Nissl'sche Methode verantwortlich gemacht wird (Mot, Renault, Ruzicka), oder die als cadaveröse Veränderungen ausgelegt werden (Kronthal, Held, Fischer). Noch weniger wollen wir darauf eingehen, wie dieselben verschiedenen Veränderungen, die unter dem Namen Chromatolyse zusammengefasst werden, von Déjerine und Thomas für einen physiologischen Process gehalten werden, obwohl dieser heutzutage von Allen als pathologischer und Degenerationsprocess angesehen wird,

der tiefgehende Veränderungen in den Neuronen im Gefolge hat. Durch viele Studien jedoch ist erwiesen, dass er heilbar ist, wenn er, wie viele andere Degenerationsprocesse, nicht seinen äussersten Grad erreicht hat, und dass er selbst viele Monate in dem Neuron sich abspielen kann, um dann noch in Heilung überzugehen (Marinesco, Scaffidi).

Aus dieser Darstellung der Structur der Nervenzelle erhellet offenbar, welche Irrthümer quantitativ und qualitativ in der Beurtheilung der Färbungsmöglichkeit unterlaufen können, wenn es sich nicht um erhebliche Grade handelt; ferner, dass die Verminderung oder Vermehrung der chromatischen Substanz und damit der Tinctionsfähigkeit der Zelle, in Beziehung steht zur Art und Grösse der Function und daher weitläufigen Schwankungen in physiologischen Grenzen unterworfen ist.

Eine andere Eigenthümlichkeit, auf welche ich die Aufmerksamkeit richten wollte, ist die der leeren Kapseln und der kernlosen Zellen, welche in einigen Befunden angegeben wurden, und die auch in meinen Präparaten nicht selten sind. Die leeren Kapseln sind meiner Ansicht nach bei der Präparation künstlich entstanden. Wenn man einen klaren Begriff vom Neuron hat, so erscheint dies auf den ersten Blick verständlich. Betreffs des Mangels der Kerne besteht noch mehr Unsicherheit. Man weiss, dass der Kern derjenige Bestandtheil ist, welcher höchst resistent ist, und auch in den schnell verlaufenden Atrophien erhält sich der Kern so lange wie möglich. Welcher Art müsste nun eine Schädigung sein, in Folge deren der Kern verschwände, während der Zellkörper mehr oder weniger verändert übrig bliebe, sicher jedoch nicht hochgradig, so lange die Nissl'schen Granulationen noch sichtbar sind, und das Protoplasma sich gut färben lässt?

Auch muss man meines Erachtens die Möglichkeit nicht ausser Acht lassen, dass durch die Schnittrichtung nur das Protoplasma getroffen und der Kern nicht in den Schnitt gefallen ist. Dies wäre bei der Dicke der Ganglienzellen und centralen Kernstellung nicht ausgeschlossen.

Und die Hypothese ist auch durch die Thatsache bekräftigt, dass diese Zellen ein fast homogenes Protoplasma darbieten, und man trotz aller Beobachtungen nicht den Platz angeben kann, wo der verschwunden geglaubte Kern sich hätte finden müssen.

Wir kommen jetzt zur verwickelten Frage des gelben Pigmentes oder Lipochrom, wie es zuerst von Rosin und später von Olmer genannt wurde. Coelho zählt bei der histologischen Untersuchung seines Operationsfalles die Anwesenheit des gelben Pigmentes zu den Veränderungen, die im Gasser'schen Ganglion bei Neuralgie gefunden werden. Es ist daher geboten, etwas genauer diese Frage zu prüfen und die gelbe Degeneration näher zu betrachten.

Zunächst indess muss man sofort einen Unterschied machen bei dem schwarzen oder schwärzlichen Pigment, welches normaler Weise an einigen Stellen des Gehirns vorkommt und dem Melanin ähnlich ist, dem normalen Pigment der Retina und der Haut. Das schwarze oder schwärzliche Pigment der Nervenzellen sowie jenes, welches sich im Locus caeruleus oder im Locus niger von Sommering befindet, ist verschieden (Olmer, Pilcz) von dem gelben oder gelbbraunen Pigment, welches in den Nerven-elementen vorkommt, mit denen wir uns jetzt beschäftigen. Dieses gelbe Pigment existirt ausser bei den Wirbelthieren auch bei den Wirbellosen. Bei den Vertebraten überhaupt wurde es im Allgemeinen nur bei alten Individuen vorgefunden, während es bei jugendlichen selten ist oder fehlt; dagegen wurde es bei Thieren jedwedem Alters gefunden, wo es sich um Vergiftungen oder experimentelle Infectionen handelte (Kolessinikoff, Popoff, Lugaro, Courmont, Körster).

Beim Menschen hingegen existirt es in jedem Alter und kann in jedwedem Nervelement gefunden werden, ausser den Purkinje'schen Zellen der Hirnrinde, wo es noch nicht gefunden wurde. Es scheint, dass es vom sechsten Lebensjahre an (Pilcz) oder etwas später (Marinesco) beobachtet worden sei. Mannigfaltig sind die Meinungen über seinen Ursprung: So betrachteten Bataillon und Bohn es als Abkömmling des Kerns, andere als vom Blut herstammend; aber Marinesco, Nissl, Lord halten es — und dies scheint eine sehr annehmbare Ansicht — für ein Umwandlungsproduct der chromatischen Substanz oder besser der Nissl'schen Körperchen; Colucci sieht es als Product des Metabolismus der Zellen an, Cajal hingegen als Abkömmling der Umbildung des eigentlichen Protoplasmas oder des Tropheplasmas, welches ganz allmählig sich rückbildend, schliesslich von der Fettdegeneration betroffen und zuletzt in Fett verwandelt wird. Dass

es sich so verhalten müsse, beweist die Thatsache, dass dieses Pigment wohl die Färbung, aber nicht die Reactionen des Fettes von vornherein besitzt, indem es sich mit Osmiumsäure nur ganz allmählig, mit der Zeit hingegen immer mehr färbt; ebenso verhält es sich gegenüber dem Sudan III. Das gleiche Verhalten wie gegen die vorgenannten Farbstoffe zeigt es gegen die fettlösenden Substanzen, wie Aether und Benzol.

Viele Autoren sind jedoch der Ansicht, dass in der Molecularzusammensetzung des Pigmentes von Anfang an eine kleine Quantität Fett vorhanden sei.

Die noch ungelöste wichtigste Frage, und zwar die Grundfrage, ist diejenige nach der Aufgabe, welche diesem Pigment in Anbetracht seiner so grossen Verbreitung im Thierreich und seines reichlichen Vorkommens in allen Lebensaltern des gesunden Menschen zukommt. Obreja und Tatusèchu und Olmer vertraten die Ansicht, dass es ein Sparelement sei, um in den Momenten höchster Arbeitsleistung angewandt zu werden; andere wieder, dass es ein normales Pigment sei; Bevan-Leevis hielt es für das Resultat einer vorausgegangenen Ueberanstrengung der Zelle. Aber dagegen kann man nicht wenige Einwürfe machen. Wäre es ein physiologisches Element, so ist sein Mangel in vielen Zellen unverständlich. Ferner sind die Zunahme dieses Pigmentes mit den Jahren und bei vielen Krankheiten, welche das Nervensystem schädigen, vor Allem aber die gradweise langsame Atrophie, welcher das Neuron unterworfen ist, während das Pigment wächst, unleugbare Beweise für die pathologische Natur desselben. Dieses Pigment, welches sich uns in verschiedener Weise darbietet, als Granulationen von rundlicher Form und von ziemlich verschiedener Grösse, entweder isolirt oder zu kleinen Blöcken vereinigt, ist für uns ein Element, welches vom Zellenmetabolismus sich herleitet und erst secundär durch sein Ueberhandnehmen den Tod der Zelle verursachen kann. Meiner Ansicht nach kann man daher nicht von einer eigentlichen Zellendegeneration sprechen, gerade weil der Tod der Zelle passiv durch das Zunehmen des genannten Pigmentes erfolgt, und man muss es vielmehr als eine secundäre Pigmentatrophie, gelbe oder Pigmentinfiltration bezeichnen. Wenn nun dieses gelbe oder lipochrome Pigment in einer unbegrenzten Anzahl von Krankheitsfällen existirt, die nicht

neuralgischer Art sind; wenn man es im ganzen Nervensystem so allgemein verbreitet findet, — während es bei jugendlichen Individuen spärlich vorkommt, mit langsamer und fortschreitender Zunahme schliesslich ein constantes Attribut der normalen Senilität bildet, verliert es durchaus jede charakteristische Bedeutung für die Fälle von Trigemimusneuralgie, wo es gefunden wurde; dies um so mehr, da man es gewiss gleichmässig und reichlicher in allen anderen Nervenzellen desselben erkrankten Individuums gefunden hätte, wenn sie gleichzeitig mit dem Ganglion entfernt und untersucht worden wären.

So bleibt noch ein letzter Punkt zu betrachten, nämlich die Anwesenheit der Hohlräume, die man im Zellkörper gefunden hat. Ich habe absichtlich diesen Punkt bis zuletzt aufbewahrt, damit nach dem vorher Gesagten nur noch wenig zu seiner Erklärung nöthig sei. Das Vorhandensein der Vacuolen im Zellkörper ist wirklich ein Zeichen von begonnener Degeneration der Zelle selbst. Aber es muss für unseren vorliegenden Fall bemerkt werden, dass man sich wohl hüten soll, etwas für einen wahren Hohlraum zu halten, was nur dem Anschein nach ein solcher ist; wie z. B. eine häufig zu beobachtende schwächer gefärbte Protoplasmastelle oder eine leere Zone, aus der ein Block von gelbem Pigment ausgefallen oder herausgelöst worden ist, was am häufigsten der Fall ist. Hierbei muss man sich erinnern, dass viele Autoren dies erwähnen, ja einige geben sogar an, dass die Vacuolen immer dem Ausfall oder der Ablösung der gelben Granulationen im Verlaufe der Präparation zuzuschreiben seien. Schliesslich ist auch zu bemerken, dass die Nervenzellen, welche bei einer gewissen Vergrösserung augenscheinliche Vacuolen aufweisen, solche nicht mehr zeigen, sobald man sie bei stärkerer Vergrösserung betrachtet.

Es sind daher die zahlreichen Veränderungen der im Gasser'schen Ganglion beschriebenen Nervenzellen durchaus keine Characteristica für die Neuralgie des Trigemini und sie liegen nur im Bereich der Möglichkeit. Viele derselben sind normale Begleiterscheinungen, und zwar normale im allgemeinsten Sinne, des vorgerückten Alters und des Greisenalters, viele andere wurden in den verschiedensten Krankheiten constatirt, die das Nervensystem direct angreifen (Delirium acutum, Delirium tremens, Apoplexie, Delirium alcoholicum, Verletzungen der peripherischen Nerven,

secundäre chromatische Degeneration), oder indirect (in allen Infectionskrankheiten). Und dabei ist noch als letztes Argument zu erwähnen, dass die geschädigten Zellen eine Zeitlang geschädigt bleiben können und nach einer zuweilen auch langen Zeitperiode sich wieder erholen und in den normalen Zustand zurückkehren können; daher ist die Chromatolyse selber nicht ein Process, der nothwendigerweise unheilbar wäre.

Wie wollte man nun den hartnäckigen Fortbestand des schmerzhaften Tics erklären, wenn er einmal vorhanden ist? — Aber ausser dem bisher Gesagten muss man bedenken, dass der schmerzhafteste Tic andere und zwar vielfache Ursachen haben kann, die nicht im Ganglion liegen, wie ich im Anfang angedeutet habe. Wenn wir jedoch unsere Beobachtung schliessen wollen und nur auf diejenigen Fälle beschränken wollen, in denen der schmerzhafteste Tic auf Veränderungen im Gasser'schen Ganglion zurückzuführen ist und zurückgreifend auf das oben Gesagte sind nach meiner Ansicht überzeugend und beweisend einzig diejenigen beschriebenen Veränderungen, welche sich auf die Fasern und auf das Bindegewebe des Ganglions beziehen; Veränderungen, welche unglücklicherweise mit der Rückbildung und mit der Skierose endigen und welche meiner Ansicht nach eine genügende Versicherung geben können, wann sie existiren, darüber, dass die Neuralgie ihren Sitz in dem Gasser'schen Ganglion gehabt habe. In analoger Weise, wie in vielen Krankheitszuständen der Organe insgesamt des thierischen Haushaltes, können sie gut die Neuralgie und die beschriebenen Schädigungen der Zellen erklären, die also eine Folgeerscheinung davon wären; ausserdem erklären sie den Fortbestand des schmerzhaften Tics in einigen Fällen und stimmen schliesslich mit Allem überein, was diesbezüglich beschrieben und beobachtet worden ist von einigen Autoren, unter Allen zuerst jedoch von meinem Lehrer Prof. D'Antona.

L i t e r a t u r .

- Ausser der Literatur, die ich in meinen vorhergehenden Arbeiten aufzählte.
 Apathy, L'élément conducteur du syst. nerv., et ses relations topogr. avec les cellules Mittheil. aus der zoologischen Station zu Neapel. Bd. XII. 1897.
 Baricer, Protocols of microscopic examination of several Gasserian Ganglia. Journ. of the americ. Ass. Mai 1900.

- Bethe, L'élément anatom. du syst. nerv. et sa physiol. Biologisches Centralbl. Bd. XVIII. 1898.
- Bohn, L'évolution du pigment. Colletion scientia. Biologie N. XI. 1901.
- Coehlo, Ablation du Ganglion de Gasser avec arrachement protuberantiel du triumeau. Revue de Chir. Mai 1899.
- Coenen, Mikroskopische Befunde am Ganglion Gasseri in den 15 Fällen Lexer's. Archiv f. klin. Chirurgie. Bd. 67. Heft 2.
- Colucci, Hist. path. della cellula nerv. in qualche malattia ment. Annali di Neurologia. 1897. F. 1, 2.
- Dall' Isola, Variazioni di struttura della cellula nerv. nel suo sviluppo. Riv. di patol. nerv. e ment. 1898. p. 407.
- D'Antona, Due casi di resezione del trigemino. Policlinico 1894.
- Déjerine, La chromatolyse de la cellule nerv. au cours des infections avec hyperthermie. Soc. Biologie 17 juillet 1897.
- Donaggio, Osserv. sulla strutt. della cellula nerv. Riv. sperim. di freniatria 1898.
- Ewing, Sur les cellules ganglionnaires. Arch. of Neurol. and Psychopathol. 1898. No. 3.
- Faure, La cellule nerv. et le neurone. Gaz. des Hôpitaux des Paris. 1899. No. 85.
- Fragnito, Le developpemenet de la cellule nerv. Bibliographie anat. T. IX. F. 2. 1001.
- Friedrich, Zur chirurgischen Behandlung der Gesichtsneuralgie etc. Grenzgebiete der Med. und Chir. Bd. II. S. 1837.
- Goldscheider et Flatau, Ueber die Pathol. der Nervenzellen. Neurolog. Centralbl. 1897.
- Gombault et Philippe, In Manuel d'Anat. path. de Cornil et Ranvier. T. II. 1902
- Garrè, Ueber Nervenregeneration nach Exstirpation des Ganglion Gasseri etc. Langenbeck's Archiv. Bd. 59.
- Held, Arch. f. Anat. u. Physiol. 1895. S. 396; idem 1897.
- Hermann, Cellule nerv. normale et son anat. path. Th. Paris 1900.
- Heimann, Beiträge zur Kenntniss der feineren Structur der Spinalganglien. Virchow's Arch. CIII.
- Hodge, Journal of Physiology. 1894.
- Levi, Modificazioni morfologiche delle cellule nervose degli animali a sangue freddo durante l'ibernazione. Riv. di patol. nerv. ment. 1898.
- Krause, Die Trigemimusneuralgie. Leipzig 1896.
- Lugaro, Valore rispettivo della parte cromatica ed acromatica della cellula nervosa. Riv. di Patol. nerv. e ment. 1896.
- Lugaro et Chiozzi, Alterazioni degli elementi nerv. nell' inanizioni. Riv. di Patol. nerv. e ment. 1898.
- Lener, F., Contributo allo studio del ganglio di Gasser dopo recisione del nervo linguale. Annuali di Neurologia 1901.
- Marinesco, Considérations génér. sur l'hist. et la biol. de la cellule nerv. Sem. Méd. 1896. p. 400.

- Marinesco, Path. génér. de la cellule nerv. Presse méd. 1897.
Marinesco, Evolution et involution de la cellule nerv. Rev. scientifique. 1900.
Marinesco, Path. de la cellule nerv. Rap. présenté au Congrès de Moscou. 1897.
Marinesco, Mecanisme de la senilité et de la mort des cellules nerv. Acad. des sciences 23. Avril 1900.
Monari, Ein Fall von Resection des Gasser'schen Ganglions. Bruns' Beiträge. Bd. XVII.
Muhlmann, Modifications des cellules nerv. aux différents âges. Arch. f. mikr. Anat. u. Entwickl. 11. juillet 1901.
Nissl, Kritische Fragen über Nervenzellen-Anat. Neurol. Centralbl. 1896.
Obreja et Tatusescu, Le pigment des cellules nerv. Rev. neurol. 1899.
Olmer, Rech. sur les granulations de la cellule nerv. Th. Lyon. 1901.
Olmer, Sur le pigment des cellules nerv. C. R. Soc. biologie 1901.
Pilez, Beitr. zur Lehre der Pigmententwicklung in den Nervenzellen. Obersteiner's Arbeiten. 1895.
Prenant, Le protoplasma supér. Etude critique. Journ. de l'Anat. et de la Physiol. 1898.
Pugnat, Modifications hist. des cellules nerv. dans la fatigue. Journ. de Path. et de Physiol. général. 1901.
Robertson, Critical digest. norm. and path. Histology of the Nerv. cell. Brain 1899.
Rosin, Beitrag zur Lehre vom Bau der Ganglienzellen. Deutsch. med. Wochenschrift. No. 36. 1896.
Rosin, Granulation des cellules nerv. Arch. f. Psych. 1897.
Rothmann, Le liprocrome des cellules ganglionnaires. Deut. med. W. 1901.
Rusika, Untersuchungen über die feinere Structur der Nervenzellen etc. Arch. f. mikr. Anat. Bd. 53. 1898.
Singer, Zur pathologisch. Anatomie des Trigemini. Neurol. Centralbl. 1895.
Scaffidi, Contributo alla conoscenza della degenerazione cromatolitica indiretta. Atti della R. Accademia medica di Roma. Anno XXIX. Fasc. IV.
Schwab, The pathology of trigeminal neuralgia, illustrated by the microscopic examination of two Gasserian Ganglia. Ann. of surg. June 1901.
Spiller, Pathologic report on two of the Gasserian Ganglia. Coll. of Phys. at Philadelphia. April 1900.
Spiller, Endothelioma of the Gasserian Ganglia. The Journ. of americ. med. assoc. April 1900.
van Sehuhten, Anat. fine de la cellule nerv. La cellule. T. XIII.
van Sehuhten, Le phénomène de la chromatolyse. Bull. Acad. royale de med. Belgique 1897—98.
van Sehuhten, Chromatolyse centrale et périphérique. Bibliographie anat. No. 5. 1897.

Erklärung der Tafel V.

Gasser'sches Ganglion von normalem 5jährigen Menschen.

XLIV.

Ueber Dauererfolge nach operativer Behandlung des Morbus Basedowii¹⁾.

Von

Dr. Friedheim,

Oberarzt im Eisenbahn-Regiment No. III, commandirt zur chir. Abtheilung des Krankenhauses
Hamburg-Eppendorf (Oberarzt Dr. Kümmell).

Im Jahre 1901 hat J. Schulz in einer ausführlichen Arbeit: „Zur Frage der operativen Behandlung der Basedow'schen Krankheit“ 20 Fälle von Basedow'scher Krankheit beschrieben, die von Kümmell durch Enucleation oder Resection eines Theils der Struma operativ behandelt worden sind. Schulz konnte schon damals über Erfolge berichten, die sich in den meisten Fällen über eine grössere Reihe von Jahren erstreckten.

Da eine wirkliche Heilung der Krankheit durch Operation noch sehr lebhaft, hauptsächlich allerdings von inneren Klinikern bezweifelt wird und noch vielfach die Aussicht herrscht, die guten Erfolge der chirurgischen Behandlung ständen in keinem Verhältniss zu den Gefahren, die die Operation an sich für die Kranken mit sich brächte, hielten wir es für angezeigt, unsere Fälle jetzt noch einmal nachzuuntersuchen und die neuere Literatur heranzuziehen, um den Satz vertheidigen zu können, dass bis jetzt das einzige, bekannte Mittel, die Basedow'sche Krankheit dauernd zu heilen, die Operation ist und dass bei richtiger Technik der genannte chirurgische Eingriff auf jeden Fall nicht häufiger zu einem unglücklichen Ausgang führen wird, als die Kranken ohne Operation bei einer nur inneren Behandlung ihrem Leiden erliegen.

Von unseren Kranken, welche übrigens alle weiblichen Geschlechtes sind, haben sich jetzt nur 3 nicht zur Nachunter-

¹⁾ Vorgetragen am 3. Sitzungstage des XXXIV. Congresses der Deutschen Gesellschaft für Chirurgie, 28. April 1905.

suchung vorgestellt, resp. keinen Bericht an mich eingesandt. Bei diesen muss ich mich also auf den von Schulz zuletzt aufgenommenen Befund berufen. Eine Kranke ist 4 Jahre nach der Operation in einem anderen Krankenhaus an Tuberculose der Lungen und des Bauchfells gestorben.

Ich gebe zunächst möglichst kurz gefasste Auszüge aus den Krankengeschichten unserer Fälle mit den Nachuntersuchungsbefunden und habe die Reihenfolge nach den Resultaten geordnet.

I. Heilungen.

1. I. O. Das 24 jährige Dienstmädchen zeigte bei der Aufnahme am 20. 8. 89 hochgradigen Exophthalmus, eine Struma mittlerer Grösse, gesteigerte Herzaction, Puls von 140—180 Schlägen in der Minute, lebhaften Tremor, grosse Schwäche, Angstgefühl, anhaltende Schlaflosigkeit, Schmerzen in den Beinen. — Ihr wurde am 5. Sept. 1889 der linke Drüsenlappen theilweise entfernt. Schon nach 6 Wochen waren alle Erscheinungen zurückgegangen.

Pat. stellte sich im März 1905 — 15 $\frac{1}{2}$ Tage nach der Operation — vor. Von allen Krankheitserscheinungen besteht allein vielleicht noch ein ganz geringer Grad von Exophthalmus.

Von Struma ist nichts mehr nachzuweisen. Herzbefund normal. Puls zählt 68 Schläge in der Minute, regelmässig. Pat. ist seit 12 Jahren verheiratet; 1 normaler Partus, 1 Abort. Die in gutem Ernährungszustand befindliche Frau ist dauernd absolut beschwerdefrei gewesen und arbeitet in einer eigenen Wäscherei, ohne sich jemals schonen zu müssen.

2. R. P. Bei der 20 jährigen Näherin begann schon 4 Jahre vor ihrer Krankenhausaufnahme ein Kräfteverfall, der sie arbeitslos machte. Aufnahme am 8. März 94. Stark hervortretende unheimliche Glotzaugen (Gräfe und Möbius +). Beiderseitige Struma. Sausendes Geräusch über Carotiden und Pulmonalis. Puls 180, klein und unregelmässig. Dabei dürrtiger Ernährungszustand, Kopfschmerzen, Herzklopfen, Nachtschweisse, Dysmenorrhoe. — Am 20. 3. 94 wurde der rechtsseitige, apfelgrosse Drüsenlappen entfernt. Schon nach 4 Wochen waren fast alle subjectiven Beschwerden verschwunden. Pat. stellt sich im März 1905 — 11 Jahre nach der Operation — vor. Von allen Basedowsymptomen ist keine Spur mehr nachzuweisen. Kein Exophthalmus. Auch auf der linken, nicht operirten Seite, ist keine Vergrösserung der Glandula thyreoidea mehr nachweisbar. Spitzenstoss in der Mammillarlinie ziemlich stark fühlbar. Systolisches Geräusch am lautesten an der Herzspitze. 2ter Pulmonalton accentuirt. Herzdämpfung nach rechts bis zur Mitte des Sternums verbreitert. Es handelt sich um eine allerdings vollkommen compensirte Mitralinsufficienz. Puls 92, regelmässig. Die in gutem Ernährungszustand befindliche Pat. ist seit 7 Jahren verheiratet, hat drei normale Partus durchgemacht und ihre Kinder selbst genährt, versieht ohne Beschwerden ihren Hausstand.

3. M. P. Die 45jährige Frau hatte schon vor 3 Jahren im Anschluss an eine Gravidität Basedowerscheinungen, die aber nach dem Partus zurückgingen. Ihre jetzige Erkrankung soll im Anschluss an eine Influenza im Frühjahr 94 aufgetreten sein. Bei der Aufnahme am 26. 8. 94: Die abgemagerte, anämische Pat. hat erheblichen Exophthalmus. Struma rechts stärker als links. Spitzenstoss 2 Querfingerbreit ausserhalb der Mammillarlinie. In allen Ostiensystolisches Geräusch, Puls 130 Schläge in der Minute, Herzklopfen, Angstgefühl, Beklemmungen, aufsteigende Hitze. —

Am 28. 9. 94 wurde die partielle Exstirpation des rechten Drüsenlappens ausgeführt. Schon nach 14 Tagen war ein eolatanter Rückgang der Erscheinungen zu constatiren.

Jetzt, im März 1905 — 11 Jahre nach der Operation — stellt sich die Pat. vor und bietet ausser einer leichten Arythmie des Pulses bei dauerndem vollkommenen Wohlbefinden und gutem Ernährungszustand, kein einziges Symptom der Basedow'schen Krankheit mehr: Kein Exophthalmus, keine Struma. Herz in normalen Grenzen, kein Herzgeräusch, Puls 92 Schläge in der Minute. Sie verrichtet mühelos alle Arbeiten ihres Haushaltes.

4. I. W. Die 31jährige Gärtnerfrau hat 4mal geboren, 4mal abortirt und war im Anschluss an den letzten Abort im Januar 93 an Basedow erkrankt. Bei der Aufnahme am 26. 9. 94 zeigte die abgemagerte, blasse, menschenscheue Frau starken Exophthalmus (Gräfe ausgesprochen vorhanden). Beiderseits grosse, harte, druckempfindliche Struma vorhanden. Leichter Stridor. Puls 100 bis 130 Schläge in der Minute. Kopfschmerzen, Schlaflosigkeit, Appetitlosigkeit, Diarrhoen. —

Am 28. 9. 94 wurde der ganze rechte und ein Theil des linken Drüsenlappens exstirpirt und eine Säbelscheidentrachea constatirt.

Bei der jetzigen Nachuntersuchung — 10 $\frac{1}{2}$ Jahre nach der Operation — stellt sich eine frische, blühend aussehende Frau vor, welche sich nach der Operation stets ganz gesund gefühlt hat und ihrem Manne in seiner Berufsthätigkeit kräftig hilft. Nach der Operation keine Gravidität mehr. Es ist nichts von Basedowsymptomen mehr vorhanden. Kein Exophthalmus. Von der Glandula thyreoides ist auf der linken Seite das zurückgelassene Stück unverändert, eher verkleinert, nachweisbar. Laryngoskopisch wird normale Configuration der Trachea constatirt. Athmung frei. Herz in normalen Grenzen. Kein Geräusch. Puls 68 Schläge in der Minute, kräftig und regelmässig.

5. U. v. S. Die 40jährige Putzmacherin, welche eine Schwester an Basedowscher Krankheit (nicht operirt!) verloren hat, ist wegen dieses Leidens schon mehrere Jahre erfolglos innerlich behandelt. Bei der Aufnahme am 22. 1. 95 bestand bei der abgemagerten, muskelschwachen Person starker Exophthalmus (Gräfe, Möbius, Stellwag +). Faustgrosse, hauptsächlich rechtslocalisirte, deutlich pulsirende Struma. Herzdämpfung nach rechts verbreitert, starke Herzpalpitation. Puls, 130—140 Schläge in der Minute, ist bei Aufregung kaum zu fühlen. Starker Tremor, Aufregtheit, Angstgefühl. —

Am 23. 1. 95 wurde die sich als Gefässkropf repräsentirende rechte Hälfte der Struma exstirpirt. —

Eine Nachuntersuchung von Schulz im Februar 96, also 1 Jahr nach der Operation, ergab eine vollständige Heilung. Die arbeitsfreudige, in befriedigendem Ernährungszustand befindliche Pat. hatte keine Spur von Exophthalmus mehr, kein Herzklopfen, keine nervösen Symptome. Puls betrug 70—75 Schläge in der Minute.

Diese Patientin wurde dann im April 99 in ein anderes hiesiges Krankenhaus wegen Tuberculose der Lungen und des Bauchfelles aufgenommen und ist an dieser Krankheit am 6. 5. 99 gestorben. Im dortigen Krankenjournal ist von Basedowsymptomen nur ein geringer Exophthalmus notirt. Von vergrösserter Schilddrüse war nichts zu fühlen und ist auch im Sectionsprotokoll nichts notiert. Die Pulszahl bei der Aufnahme betrug, trotzdem in Folge des tuberculösen Processes Fieber bestand, nur 100.

6. A. Br. Die 38jährige Lehrersfrau erkrankte im Anschluss an eine schwere Geburt, welche künstlich beendet werden musste, vor 1½ Jahren mit allerlei nervösen Störungen, aus welchen sich schliesslich das complete Bild der Basedow'schen Krankheit entwickelte. Bei der Aufnahme am 16. 5. 95 wurde folgender Befund erhoben: Deutlicher Exophthalmus (Gräfe +), Struma beiderseits. Blasendes systolisches Geräusch an den Halsgefässen. Puls 130 Schläge in der Minute. Herzklopfen, Kopfschmerzen, Verdauungsstörungen. —

Am 18. 5. 95 wurde nach Unterbindung der zuführenden Gefässe der rechte und linke Strumaknoten unter Zurücklassung eines Drüsenrestes vor der Trachea enucleirt.

Bei der jetzigen Nachuntersuchung im März 05 — 10 Jahre nach der Operation — konnte ich eine vollkommene Heilung constatiren. Die Pat., welche sich in gutem Ernährungszustand befindet, hat sich nach ihrer Angabe stets des besten Wohlbefindens erfreut. Kein Exophthalmus, keine Struma, kein krankhafter Herzbefund. Puls, 72 Schläge in der Minute, kräftig regelmässig.

7. A. Be. Das 17jährige Dienstmädchen, welches hereditär nicht belastet ist, erkrankte ohne bestimmte Ursache allmählich mit Hitze und Frostgefühl vor 1 Jahre. Bei der Aufnahme am 3. 8. 95 bestand beiderseits starke Prominenz der Bulbi (Gräfe und Stellwag +). Schilddrüse mässig geschwollen, besonders im Mittellappen. Herzspitzenstoss weit links von der Mammillarlinie zu fühlen. Herzklopfen, Pulsation der grossen Gefässe. Puls leicht comprimierbar, 140 Schläge in der Minute. Zunge trocken, belegt, zittert beim Hervorstrecken. —

Am 4. 8. 95 wurde die partielle Strumectomy ausgeführt. Schon nach 14 Tagen waren Herzklopfen und abnorme Pulsation der grossen Gefässe verschwunden, Exophthalmus geringer, Puls 80—90 Schläge in der Minute.

Im Mai 1900 — 5 Jahre nach der Operation — sah Schulz die Patientin wieder. Sie war als Dienstmädchen in Stellung, in voller Thätigkeit, erfreut über den Operationserfolg. Kein Exophthalmus. Keine Struma. Keine Herzpalpitationen. Puls 70 Schläge in der Minute.

8. D. E. Das Leiden der 44jährigen Lehrersfrau begann vor ca 6 Jahren, als unerquickliche Familienverhältnisse ihr das Leben verbitterten. Ihre Hinfälligkeit wurde durch einen Typhus noch ärger. Bei der Aufnahme am 8. 8. 95

wurde bei der äusserst schlecht genährten Frau ein hochgradiges Exophthalmus festgelegt. (Graefe und Stellwag +). Grosse Struma, links faustgross, rechts halb so gross wie links. Lauter Stridor. Flüsterstimme. Starker Tremor der Hände und Füsse. Puls 130 Schläge in der Minute. Angstgefühl, Schlaflosigkeit

Bei der jetzigen Nachuntersuchung — 9 $\frac{1}{2}$ Jahre nach der Operation — giebt mir die gutgenährte, kräftige Frau an, dass sie dauernd absolut beschwerdefrei gewesen sei und, ohne sich schonen zu müssen, ihren Haushalt besorgen könne. Sie spricht mit kräftiger, tönender Stimme. Kein Exophthalmus. Struma ist nicht wieder gewachsen. Athmung frei. Puls 88 Schläge in der Minute.

9. E. Sp. Der Vater der 15jährigen Patientin war Potator; Mutter und 2 Schwestern, ebenfalls ein Kind der ältesten gesunden Schwester sollen an Basedow'scher Krankheit leiden. Aufnahmebefund am 9. 10. 95: Schlecht genährtes Kind von blasser, wachsartiger Hautfarbe, noch nicht menstruiert. Starker Exophthalmus. Bedeutende Struma. Puls 130—135 Schläge in der Minute. Tremor der Hände, Schmerzen in den Beinen, Schlaflosigkeit, Diarrhoen. — Am 12. 10. 95 Enucleation des rechten Drüsenlappens, von dem ein Fortsatz bis unter das Sternum herabreichte.

Jetzt, im März 1905 — 9 $\frac{1}{2}$ Jahre nach der Operation —, ist die Pat. zu einem kräftigen Mädchen herangewachsen, die seit Jahren als Dienstmädchen in Stellung ist. Haut und Schleimhäute gut gefärbt. Kein Exophthalmus; auch der linke Lappen der Thyreoidea erscheint nicht mehr vergrössert. Kein Tremor. Puls 80 Schläge in der Minute. Pat. hat sich dauernd vollkommen wohl befunden.

10. E. M. Die 40jährige Arbeiterin, von deren 3 Geschwistern ein Bruder an Epilepsie, eine Schwester an Schwachsinn leidet, hat vor 3 Jahren einen Typhus und vor 1 Jahr eine schwere Lungenentzündung durchgemacht. Bei der Aufnahme am 22. 11. 95 zeigte die leicht erregbare, anämische Pat. eine auffallende Prominenz der Bulbi (Graefe +), eine mittelgrosse, derbe Struma. Puls 120 Schläge in der Minute. Patientin klagt über Schlaflosigkeit, starke Kopfschmerzen, häufiges Erbrechen. — Am 23. 11. 95 wurde ein kleinapfelgrosser, rechtsseitiger Kropfknoten enucleirt. Schon nach 4 Wochen war eine eminente Besserung zu constatiren.

Bei einer Nachuntersuchung durch Schulz im Mai 1900 — 4 $\frac{1}{2}$ Jahre nach der Operation — war die Pat. frisch und von gesunder Farbe. Sie hat ihre schwere Arbeit auf dem Felde angeblich stets in vollem Umfange thun können. — Kein Exophthalmus. Linker Thyreoidealappen nicht vergrössert. Puls 65—75 Schläge in der Minute. Absolutes Wohlbefinden. — Jetzt habe ich die auswärts wohnende Patientin nicht zur Vorstellung veranlassen können.

11. B. L. Die 42jährige Lehrerin litt bei ihrer Aufnahme am 11. 2. 96 schon seit 4 Jahren an Struma, Exophthalmus und Herzpalpitationen. Dazu kamen dann Erregungszustände, tiefe Depressionen, Schweisseruptionen, Juckreiz, Hitzegefühl. Durch innerliche Behandlung mit Hammelschilddrüse trat Verschlimmerung des Zustandes ein: Abmagerung, Tremor, Schlaflosigkeit. Dauernde Zunahme der Struma und des Exophthalmus (Graefe, Stellwag +).

Puls 130—140 Schläge in der Minute. Spitzenstoss 3 Querfingerbreit ausserhalb der Mammillarlinie, starke Erschütterung der linken Thoraxhälfte. Carotidenklopfen und Venenundulation. Stimme rau und heiser. — Am 12. 2. 96 Enucleation des ganzen, stark vergrösserten rechten Drüsenlappens. — Nach vorübergehender Besserung traten dieselben Beschwerden wieder auf und bei der zweiten Aufnahme am 22. 2. 97 bot die Kranke im Grossen und Ganzen dasselbe Bild, wie bei der ersten Aufnahme. Der linke Drüsenlappen war mächtig gewachsen. — Am 23. 2. 97 Exstirpation des linken Drüsenlappens nach Abtrennung vom Isthmus, so dass nur ein kleiner Rest der Drüse zurückbleibt.

Bei der jetzigen Vorstellung im März 1905 — 8 Jahre nach der zweiten Operation — ist die Heilung, welche schon bei einer früheren Vorstellung constatirt werden konnte, in jeder Beziehung bestehen geblieben. Die jetzt wohlgenährte Patientin, von frischer Hautfarbe, übt dauernd ihren Beruf als Lehrerin mit Arbeitsfreudigkeit in vollem Umfange aus. Sie hat nicht die geringsten Klagen, spricht mit klarer, lauter Stimme. Das Herz ist in normalen Grenzen, Puls kräftig, regelmässig, beträgt 88 Schläge in der Minute. Es ist keine Struma nachgewachsen. Das Einzige, was noch an das überstandene Leiden erinnert, ist ein ganz geringer, unauffälliger Grad von Exophthalmus (Moebius +).

12. L. P. Das 18jährige Hausfräulein leidet an Basedow seit dem Frühjahr 1896 und ist in einer Nervenheilstation am Rhein und in einer medicinischen Universitätsklinik ohne Erfolg innerlich behandelt. Bei der Aufnahme am 10. 5. 97 war die Patientin ein kachektisches, elendes Mädchen. Ausgesprochener Exophthalmus (Graefe, Moebius +). Gänseeigrosse rechtsseitige Struma. Stimme rau und etwas heiser. Herzdämpfung wesentlich nach links verbreitert. Starke Thoraxerschütterung. Puls 130—140 Schläge in der Minute. Lebhaftes Herzklopfen. Tremor an Händen und Füssen. Kopfschmerz, Schwindel und Angstgefühl. Stetiger Schweissausbruch, profuse Diarrhoen. — Am 12. 5. 97 wurde die ganze rechtsseitige Struma nach Abtrennung hart am Isthmus entfernt.

Bei der jetzigen Nachuntersuchung — 8 Jahre nach der Operation — ist die seit 4 Jahren verheirathete, blühende, frische, junge Frau noch frei von jeglichen Beschwerden, auch bei jeder Arbeit in ihrem Hausstande. Kein Exophthalmus. Keine Struma. Herzbefund normal. Puls 90 Schläge in der Minute. Nie mehr Herzklopfen, Zittern oder andere nervöse Symptome. Verdauung geregelt. Kein Partus. Menses regelmässig.

13. A. L. Beide Eltern der 17jährigen Arbeiterin sind an Phthise gestorben. Ihr Leiden begann im November 97 mit einer rasch zunehmenden Schwellung der rechten Halsseite. Bei der Aufnahme am 31. 5. 98 besteht bei der äusserst reizbaren, erregten Patientin (Selbstmordversuch), die schon während 5 Monaten mit Thyreoidintabletten vergeblich behandelt war, ein starker Exophthalmus (Graefe und Moebius +). Rechtsseitige, pulsirende Struma von etwa Gänseeigrösse. Starke Herzpalpitation und Carotidenpulsation. Puls 130—160 Schläge in der Minute. Tremor der Hände, Kopfschmerzen,

Schwindel, Beklemmungsgefühl, Schweisse. — Am 5. 6. 98 Herausschälen des rechten vergrösserten Lappens nach Unterbindung der Thyreoidea sup. und inf. Schon bei der Entlassung am 1. 7. 98 waren die meisten Erscheinungen geschwunden.

Bei der jetzigen Nachuntersuchung — fast 7 Jahre nach der Operation — giebt die Pat., welche seit mehreren Jahren verheirathet ist, an, dass sie sich nach der Operation ständig des besten Wohlbefindens erfreue und alle Arbeit ohne Anstrengung verrichten könne. Kein Exophthalmus. Keine Schilddrüsenvergrösserung. Ruhige, regelmässige Herzthätigkeit. Puls 70—80 Schläge in der Minute. Kein Tremor, nie mehr Schweisse, Kopfschmerzen u. s. w.

14. E. P. Die bei der Aufnahme 26jährige Köchin leidet seit 94 an Basedow. Frühjahr 95, nach dreimonatigem Aufenthalt im Süden, wesentliche Besserung. Sommer 98 schweres Recidiv. Bei der Aufnahme am 13. 3. 99 besteht starker Exophthalmus (Graefe, Stellwag +). Rechtsseitige Struma von Hühnereigrösse, linksseitige von Wallnussgrösse. Schluckbeschwerden. Heiserkeit. Puls 110—120 Schläge in der Minute. Herzklopfen, Tremor der Hände, Angstgefühl, profuse Schweisse. — Am 14. 3. 99 Herausschälung des rechten Strumalappens.

Bei der jetzigen Nachuntersuchung — 6 Jahre nach der Operation — fühlt sich Pat. noch ganz gesund und hat ihren Dienst als Köchin stets in vollem Maasse thun können. Nur nach grösseren Anstrengungen hat sie noch manchmal Herzklopfen. Kein Exophthalmus. Linker Drüsenlappen nicht vergrössert. Herzaction etwas lebhaft. Puls 90 Schläge in der Minute. Kein Tremor. Stimme klar. Keine Athemnoth. Keine Schluckbeschwerden. Keine Schweisse.

II. Bedeutende Besserungen.

15. E. K., 15jährige Näherin, welche am 10. 4. 95 zur Aufnahme kam. Das sonst kräftige Mädchen war anämisch und machte einen etwas beschränkten Eindruck. Hochgradiger Exophthalmus. Glandula thyreoidea beiderseits vergrössert. Stimme heiser. Es besteht linksseitige Stimmbandparese. Herzdämpfung nicht verbreitert; an der Herzspitze lautes systolisches Blasen. Puls klein, ca. 100—140 Schläge in der Minute. Starker Tremor, Appetitlosigkeit, Diarrhoen. — Am 11. 4. 95 wurde ein ca. hühnereigrosser linksseitiger Kropfknoten enucleirt und ein Theil des rechten Drüsenlappens exstirpirt.

Bei der Nachuntersuchung durch Schulz im Jahre 1900 — 5 Jahre nach der Operation — zeigte sich bei der vollkommen arbeitsfähigen Patientin der Exophthalmus nur in geringem Grade zurückgegangen und an der rechten Seite die Thyreoidea vergrössert palpabel. Die Pulsfrequenz betrug 100 Schläge in der Minute. Der Appetit war gut. Kein Tremor. Diarrhoen waren nie mehr aufgetreten. Schulz konnte die Pat. als wesentlich gebessert bezeichnen. Jetzt habe ich die Patientin nicht wieder auffinden können, weil sie nach auswärts verzogen ist.

16. L. L. Die 40jährige Bäckerfrau ist schon ein halbes Jahr vor der Aufnahme desselben Leidens wegen in einem andern Krankenhaus intern er-

folglos behandelt und führt ihr Leiden auf Erkältungen und einen schweren Magendarmkatarrh in Folge zu reichlichen Genusses ganz frischen Brodes zurück. Aufnahmebefund am 14. 11. 95: Es besteht bei der sehr aufgeregten Frau von blassfahler Gesichtsfarbe ein hochgradiger Exophthalmus (Stellwag, Moebius +). Pulsirende Struma, welche Schluckbeschwerden macht. Puls 130—140 Schläge in der Minute. Tremor, Unruhe, Appetitlosigkeit, Schlaflosigkeit. — Am 15. 10. 95 wurde eine etwa gänseeigrosse, rechtsseitige Kropfgeschwulst enucleirt. — Bei einer Nachuntersuchung im November 1896 durch Schulz wurde eine bedeutende Abnahme der Prominenz der Bulbi constatirt. 85 kräftige, volle Pulsschläge in der Minute. Vollständiges Fehlen der nervösen Symptome.

Bei der jetzigen Nachuntersuchung — 9 $\frac{1}{2}$ Jahre nach der Operation — ist die Patientin, welche den ganzen Tag in ihrem Geschäft thätig ist, noch ganz zufrieden mit dem Erfolg der Operation. Ihr Schlaf ist gut; es bestehen weder Schluckbeschwerden, noch Zittern, noch sind je wieder Verdauungsbeschwerden aufgetreten, doch hat Pat. bei Aufregungen immer noch über Herzklopfen und Kopfschmerzen zu klagen. Es ist kein Exophthalmus zu constatiren, dagegen ein linksseitiger, ziemlich bedeutender Strumalappen, der Pulsation zeigt. Sehr lebhafter Herzspitzenstoss in der Mammillarlinie. Nach rechts keine Herzverbreiterung. Puls 120, leicht unregelmässig.

III. Mässige Besserungen.

17. E. B. Das 21jähr. Bauernmädchen führt ihre Erkrankung auf einen schweren Gelenkrheumatismus zurück. Bei der Aufnahme im Juni 1894: Exophthalmus (Graefe, Stellwag +). Linksseitige Struma vom Zungenbein bis Sternum herabreichend. Lautes systolisches blasendes Geräusch über allen Herzostien. Herzaction durch die Kleider sichtbar; Puls bis zu 170 Schlägen in der Minute. Starker Tremor in allen Gliedern; Kopf- und Muskelschmerzen; Schweisse. — Am 10. 5. 94: Enucleation eines linksseitigen kleinapfelgrossen Strumaknotens. — Noch 2 Jahre nach der Operation konnte bei einer Nachuntersuchung von Schulz eine vollkommene Heilung in subjectiver und objectiver Beziehung constatirt werden.

Bei der jetzigen Nachuntersuchung — 11 Jahre nach der Operation — bestehen doch wieder in gewissem Grade Basedowsymptome: Mässiger Exophthalmus (Moebius +). Links Struma noch deutlich zu fühlen. Systolisches Herzgeräusch. Puls 140 Schläge in der Minute. Kleinschlägiger Tremor der geschlossenen Augenlider und vorgestreckten Hände. Patientin hat noch über zeitweise Kopfschmerzen und Schweissausbruch zu klagen; sie fühlt sich dabei aber noch vollkommen erwerbsfähig und verrichtet ständig ihre schwere Arbeit in ländlichem Betriebe.

18. A. L. Die 26jähr. Näherin erkrankte ein halbes Jahr vor der Aufnahme im Anschluss an eine Influenza an Basedow. Aufnahmebefund am 2. 8. 95. Ausgesprochener Exophthalmus (Graefe +). Kleinapfelgrosse Struma rechts. Puls auf 130 Schläge beschleunigt. Tremor in Händen und Füssen. Herzklopfen, Athemnoth, Kopfschmerzen, ziehende Schmerzen in Armen und

Beinen. — Am 5. 8. 95 Enucleation des rechtsseitigen, parenchymatösen, kleinapfelgrossen Kropfknotens. — Nach vorübergehender Besserung der Symptome kehrten alle Erscheinungen und Beschwerden der Krankheit in alter Stärke wieder. Der linke und mittlere Lappen der Schilddrüse hatten sich inzwischen stark vergrössert. Patientin wurde längere Zeit vergeblich innerlich behandelt. Sie kam im Novbr. 1897 wiederum zur Aufnahme. Am 22. 11. 97 Extirpation des grössten Theils der linken Strumahälfte. Guter Erfolg: Puls dauernd unter 90, subjectives Wohlbefinden. — Bei der Nachuntersuchung durch Schulz im April 1900 war der linke Drüsenlappen wieder gut apfelgross geworden und damit waren auch die früheren Basedowsymptome, wenn auch nicht so hochgradig wie damals, zurückgekehrt. Zu einer nochmaligen ihr damals vorgeschlagenen Operation konnte sich die Patientin noch nicht entschliessen.

Jetzt, im April 1905 — $7\frac{1}{2}$ Jahre nach der 2. Operation — theilt mir die Patientin, die sich inzwischen nach Danzig an einen Ingenieur verheirathet hat, schriftlich mit, sie habe keine Glotzaugen mehr, die linksseitige Kropfgeschwulst habe sich wieder etwas verkleinert, Athemnoth und Zittern seien wesentlich besser, wie in früheren Jahren, jedoch habe sie noch bei kleinsten Aufregungen über Kopfschmerzen und Herzklopfen zu klagen.

19. M. B. Die Mutter des 20jähr. Dienstmädchens soll im Wochenbett an den Folgen der Basedow'schen Krankheit gestorben sein. Bei der Patientin hat sich eine Struma nach dem Absetzen ihres vor 2 Jahren geborenen Kindes entwickelt. Allmählig stellten sich die Symptome der Basedow'schen Krankheit ein. Bei der Aufnahme am 7. 7. 97 wurde bei der blassen, mässig genährten Pat. festgestellt: Hochgradiger Exophthalmus (Graefe angedeutet, Moebius, Stellwag +). Beiderseits Stauungspapille mittleren Grades. Erhebliche Struma beiderseits, rechts mehr wie links. Puls fast constant 134 Schläge in der Minute. Empfindung von Pulsation im Augeninnern. Herzklopfen, Athembeschwerden, Nachtschweisse. — Am 11. 12. 97 Extirpation der rechtsseitigen Struma. Bei einer Nachuntersuchung durch Schulz $2\frac{1}{4}$ Jahr nach der Operation wurde subjectiv und objectiv vollkommenes Genesensein der Patientin constatirt. Der linksseitige, zurückgelassene Strumalappen hatte sich verkleinert.

Bei der jetzigen Nachuntersuchung — acht Jahre nach der Operation — musste ich doch wieder einen Rückfall, allerdings nicht annähernd so schwer wie die primäre Erkrankung, constatiren. Kein Exophthalmus (Moebius gering). Keine Stauungspapille. Links besteht wieder eine ziemlich erhebliche Struma. Herzstoss stark. Pulsation der grossen Halsgefässe. Puls circa 90 Schläge in der Minute. Pat. hat nach körperlichen Anstrengungen über Herzklopfen zu klagen. Doch ist Athemnoth und Nachtschweiss nicht wieder aufgetreten. Pat. fühlt sich jedenfalls noch weit besser, als vor der Operation.

IV. Todesfall.

20. J. G. Die 23jährige Verkäuferin kam nach 4monatiger, erfolgloser innerer Behandlung am 26. 3. 00 zur Aufnahme. Kräftiges Mädchen in gutem

Ernährungszustand. Exophthalmus beträchtlich (Graefe, Stellwag †). Gänseigrosser rechter Strumalappen. Herzverbreiterung. Systolisches Geräusch über allen Ostien. Puls 120—130 Schläge in der Minute. Tremor. Herzklopfen, Angstzustände. — Am 30. 3. Exstirpation des rechten Strumalappens. — Nach vorübergehender Besserung stellen sich die alten Beschwerden wieder ein. Der linke Drüsenlappen wächst sichtlich. — Am 15. 5. 00 Entfernung der hühnereigrossen linken Strumahälfte. Nur der Isthmus, gut wallnussgross, bleibt zurück. — In den nächsten Tagen traten schwere tetanische Zustände auf, die nach Gabe von Thyreoidintabletten am 9. Tage verschwanden. Am 10. Tage plötzlich Herzcollaps und Exitus.

Von unseren 20 Fällen sind also 14 vollkommen geheilt und zwar beträgt der Zeitraum der zwischen Operation und letzter Nachuntersuchung liegt, um es noch einmal übersichtlich zusammen zu fassen:

In 1 Fall (1)	15½ Jahre
„ 2 Fällen (2, 3) . . .	11 „
„ 1 Fall (4)	10½ „
„ 1 Fall (6)	10 „
„ 2 Fällen (8, 9) . . .	9½ „
„ 2 Fällen (11, 12) . .	8 „
„ 1 Fall (13)	fast 7 „
„ 1 Fall (14)	6 „
„ 1 Fall (7)	5 „
„ 1 Fall (10)	4½ „
„ 1 Fall (5)	4 „

Gebessert sind durch die Operation 5 Fälle und zwar 2 davon (15, 16), bei denen von der Operation bis zur letzten Nachuntersuchung 5 bzw. 9½ Jahre verflossen sind, soweit, dass sie nie mehr ärztliche Hilfe gebraucht haben und ihren Beruf, die eine als Näherin, die andere als Leiterin und Verkäuferin in ihrer Bäckerei stets in vollem Umfange haben ausüben können.

In 3 Fällen (17, 18, 19) ist zwar auch eine Besserung vorhanden, die die Patientinnen selbst voll anerkennen, indem die schwersten vor der Operation unerträglichen Erscheinungen nicht wieder gekehrt sind, jedoch bestehen bei ihnen noch so ausgeprägte Basedowsymptome, dass wir diesen Patientinnen geraten haben, sich noch einer Operation zu unterziehen.

Ein Todesfall in Folge der Operation war zu beklagen (20). Ob dieser Tod dadurch zu erklären ist, — die Section hat über die

Todesursache keine Auskunft gegeben — dass zu wenig secernirende Drüsensubstanz zurückgeblieben ist oder aber, dass der Organismus zu viel Hämatoeme des giftigen Blutes der Basedowkranken aufgesaugt hat, kann nicht entschieden werden. Die Thatsache, dass die schweren tetanischen Zustände durch Gabe von Thyreoidintabletten zurückgingen, berechtigt jedenfalls, mehr der erstgenannten Erklärung zuzuneigen.

In Deutschland war Rehn der erste, welcher sich an die Operation des Kropfes bei Basedow'scher Krankheit wagte und im Jahre 1884 über Heilerfolge berichtete. Da man damals noch allgemein glaubte, die Struma sei nur ein Symptom der Basedow'schen Krankheit, wurden seine Mittheilungen mit grösstem Zweifel aufgenommen. Die Moebius'sche Auffassung, die dieser im Jahre 1886 ausgesprochen hat, dass die Basedow'sche Krankheit auf einer krankhaften Hyperactivität der Schilddrüse resp. auf Hypersecretion derselben beruhe, dass also die Thätigkeit der Schilddrüse das Krankheitsbild hervorrufe, gewann erst allmählich Anhänger. Jetzt sind von Chirurgen schon ganze Reihen von Basedowoperationen ausgeführt und zwar mit derartigen Erfolgen, dass diese eine der wesentlichsten Stützen der Moebius'schen Theorie bilden.

Es wird dem Operateur in den meisten Fällen gelingen, schon vor Beginn der Operation, jedenfalls während des Eingriffs, sich darüber klar zu werden, welches der kranke oder kränkste Theil der Drüse ist, und er wird nicht fehlgehen, wenn er zunächst von dem am meisten vergrösserten Drüsenlappen Theile extirpirt, unter Umständen diesen in toto entfernt. Sind die beiderseitigen Drüsenhälften in gleicher Weise vergrössert, können natürlich für die Wahl, welche Seite zunächst in Angriff genommen werden soll, keine Vorschriften gemacht werden.

Dem Einwurf, dass durch die Operation ja nur ein Theil der kranken Drüse entfernt werden dürfe und daher die Production der giftigen Schilddrüsenstoffe doch andauere, ist schon Moebius durch die Erklärung begegnet, dass es sich dabei eben um eine Frage der Quantität handle. Diese Quantität richtig zu bestimmen, dass einerseits so viel kranke Schilddrüse fortkommt oder ausgeschaltet wird, dass der Organismus mit dem Rest des Giftes fertig werden kann, dass andererseits nicht zu viel weggenommen

wird, um den unglücklichen Ausgang in Folge Ausfallserscheinungen zu vermeiden, ist der schwierigste und wichtigste Punkt bei der operativen Behandlung der Basedow'schen Krankheit. Daher ist der Rath Kocher's durchaus beherzigenswerth, man möge die Operation lieber unter Wegnahme kleinerer Theile mehrmals ausführen, als durch zu ausgedehnte einmalige Operation den Kranken der Gefahr der Ausfallserscheinungen aussetzen.

Man nimmt eine Giftwirkung des Blutes der Basedowkranken an und denkt sich, dass die öfter auftretenden bedrohlichen Erscheinungen im unmittelbaren Anschluss an die Operation, die als Steigerung von Basedowsymptomen zusammen gefasst werden können, durch Resorption der Hämatome hervorgerufen werden. Daher ist es bezüglich der Technik der Operation von grosser Bedeutung, dass eine möglichst kleine Wundfläche gesetzt wird und dass die Blutstillung die exacteste ist. Sehr empfehlenswerth ist in diesem Sinne die von Kocher häufig geübte und auch von Kümmell mehrmals ausgeführte, der Exstirpation vorhergehende Unterbindung der zuführenden Gefässe, der Arteria thyroidea sup. und inf.

Auch unsere 5 Fälle, in denen bei der Nachuntersuchung nur eine Besserung zu constatiren war, bestätigen die Richtigkeit der Annahme, dass die Menge der restirenden Struma das ausschlaggebende für den Erfolg der Operation ist, denn während bei allen unseren geheilten Fällen von einer auch nur theilweise vergrösserten Thyroidea nichts mehr zu constatiren war, fiel bei den erwähnten 5 Fällen eine nicht unbedeutende Struma auf, die nach der Operation sich nicht zurückgebildet hatte oder nach einiger Zeit wieder nachgewachsen war.

Einen unserer schönsten Heilerfolge (11), der jetzt 8 Jahre nach der letzten Operation constatirt werden konnte, möchte ich noch besonders hervorheben. Bei der ersten Operation wurde der rechte Drüsenlappen enucleirt. Ein Jahr nach der Operation waren die Krankheitserscheinungen in derselben Schwere vorhanden, wie vor der Operation. Der linke Drüsenlappen war mächtig gewachsen. Nun wurde der linke Drüsenlappen exstirpirt und absolute Dauerheilung erzielt. Dieser Fall bildet einen schlagenden Beweis für die Berechtigung der Behauptung, dass erst nach Entfernung einer bestimmten Menge Schilddrüse Dauerheilung erreicht werden kann.

So können wir hoffen, dass, wenn die drei Patientinnen, bei

denen durch die Operation noch nicht ein befriedigendes Resultat erzielt wurde, sich einer neuen Operation unterziehen würden, wir auch bei ihnen Heilung erreichen würden. Bei einem von diesen (18) scheint es sich allerdings um einen ganz besonders hartnäckigen Fall zu handeln, denn hier trat auch nach der 2. Operation wieder ein Recidiv auf. Wir würden uns aber nicht scheuen in einer dritten Operation vollkommene Heilung anzustreben.

Im Jahre 1900 hatte Rehn bei schweren, operativ behandelten Basedowfällen eine Heilung von 50 pCt., eine Mortalität von 22,1 pCt. festgestellt. Wir dagegen haben bei unseren schweren Fällen das Resultat: 70 pCt. Heilungen, 5 pCt. Mortalität.

Betrachten wir zum Vergleich die Statistiken grösserer deutscher Kliniken aus den letzten Jahren:

	Fälle	Heilungen	Besserungen	Todesfälle
v. Mikulicz	18	10	7	1
Krönlein	24	16	6	2
Kocher	59	45	10	4
König	8	4	—	1

Wir finden also bei Allen im Grossen und Ganzen ein annähernd gleich gutes Resultat. Bedenken wir dagegen, dass nach Statistiken bei nur innerlicher Behandlung von Dauerheilungen fast nie die Rede ist, die Mortalität des Leidens aber auf etwa 12 pCt. berechnet wird, so dürfte doch wohl die Berechtigung, wenn nicht die Verpflichtung zum operativen Eingriff zum mindesten in solchen Fällen, die der innerlichen Behandlung trotzen, keinem Zweifel unterliegen.

XLV.

Die operative Behandlung der eitrigen Meningitis ¹⁾.

Von

Dr. Hermann Kümmell,

I. chir. Oberarzt des Allgemeinen Krankenhauses Hamburg-Eppendorf.

M. H.! Die Fortschritte, welche wir bei der operativen Behandlung der eitrigen Bauchfellentzündung, die günstigen Heilerfolge, welche wir bei der tuberculösen Peritonitis erzielt haben, liessen es naheliegend erscheinen, auch bei den erkrankten Hirnhäuten durch ein activeres operatives Vorgehen als bisher da Besserung oder Heilung zu erzielen, wo sonst nichts zu hoffen ist.

Durch breite Eröffnung der Bauchhöhle suchen wir bei der septischen Peritonitis nach Möglichkeit dem Eiter Abfluss zu verschaffen und dadurch die Natur in ihrer Heilkraft zu unterstützen. Dass wir nicht alle toxischen Massen beseitigen können und noch zahllose ähnliche Theile zurücklassen, wissen wir und doch erzielen wir bei der sonst sicher tödtlich verlaufenden Erkrankung in einem immer günstiger werdenden Procentsatz Heilung. Was thun wir bei der tuberculösen Peritonitis? Wir greifen das eigentliche Grundleiden überhaupt nicht an, wir eröffnen die Bauchhöhle, entfernen den Ascites oder, wenn solcher nicht vorhanden ist, machen wir nichts weiter und erreichen doch, sei es durch die veränderten Circulationsverhältnisse, sei es durch die durch den Eingriff erfolgte Hyperämie oder durch andere uns unbekanntere Momente, Heilungen. Der Organismus bewältigt, wie wir wissen, eben eine verhältnissmässig grosse Menge Infectionsstoff, wenn die dazu er-

¹⁾ Vorgetragen am 2. Sitzungstage des XXXIV. Congresses der Deutschen Gesellschaft für Chirurgie, 27. April 1905.

forderlichen Bedingungen, welche durch die fortschreitende Erkrankung mehr und mehr ausgeschaltet wurden, durch unser chirurgisches Eingreifen wieder hergestellt oder verbessert werden. Warum sollten wir nicht den Versuch machen, diese in ihrer Ursache uns noch nicht vollständig bekannten, aber factisch bestehenden Erfolge auch bei den entzündlichen Erkrankungen des Schädelinnern, bei dem allerdings noch viel empfindlicheren Gehirn und seinen Häuten in ausgedehnterem Maasse zu erzielen als bisher, indem wir auch hier durch breite Eröffnung der starren knöchernen Wände möglichst günstige Heilbedingungen schaffen. Die wenigen derartigen Eingriffe, welche wir bei der tuberculösen Meningitis zu machen Gelegenheit hatten, waren bei dem elenden Zustand des Patienten ohne Erfolg. Ob wir bei diesem Leiden überhaupt durch Eröffnung der Schädelcapsel nach Analogie der Behandlung der Bauchfelltuberculose jemals Erfolge erzielen können, lasse ich dahingestellt. Jedenfalls sehen wir nach der Trepanation durch die Herabsetzung des Hirndrucks einen vorübergehenden Erfolg, welcher sich durch Nachlassen der Benommenheit, durch Freiwerden des Sensoriums und Abnahme der Schmerzen documentirt; Wirkungen, welche weitere in dieser Richtung anzustellende Heilbestrebungen bei einem sonst absolut tödtlichen Leiden immerhin des Versuchs werth erscheinen lassen. Auch die in letzter Zeit aus unserm Krankenhause von Lenhartz mitgetheilten Heilungen von Cerebrospinalmeningitis, welche durch Lumbalpunktion erreicht wurden, reden einer activen Therapie bei den entzündlichen Erkrankungen der Gehirn- und Rückenmarkshäute das Wort. Ich würde bei der epidemischen Cerebrospinalmeningitis, wenn die Lumbalpunktion nicht zum Ziele führt, eine breite Eröffnung der Schädeldecke resp. der Wirbelsäule für erfolgversprechend halten und versuchen.

Bei der circumscribten eitrigen Meningitis hat man mehrfach versucht, durch Freilegen der erkrankten Hirnhäute Heilung zu erzielen, und in der Literatur der letzten Jahre finden wir neben manchen Misserfolgen auch günstig verlaufende Fälle. Allerdings handelt es sich fast ausschliesslich um otitische Meningitiden oder um eitrige Gehirnhautentzündungen im Anschluss an complicirte Schädelfracturen, bei denen das vorhandene Leiden die Art des Eingriffes vorschrieb. Von der fortgeleiteten circumscribten otogenen

Meningitis, welche oft unter den Erscheinungen einer allgemeinen Hirnhautentzündung einhergeht, sind eine Anzahl von Fällen bekannt, welche durch ein mehr oder weniger ausgiebiges chirurgisches Eingreifen geheilt wurden. So sahen Hinsberg und Brieger nach blosser Eröffnung des Ohres ohne Trepanation die meningitischen Erscheinungen zurückgehen; letzterer, sowie Cohn, sahen nach der Lumbalpunktion die im Anschluss an Ohrenleiden entstandenen eitrigen Meningitiden sich bessern. Lucae und Jansen sahen eine eitrige Leptomeningitis des Schläfenlappens nach Spaltung der Dura und Drainage zur Ausheilung kommen. Witzel führte in zwei Fällen von umschriebenen Phlegmonen der Convexität, welche sich im Anschluss an Mastoidoperationen und Freilegung der Mittelohrräume entwickelt hatte, ausgedehnte Trepanationen aus. Im ersten Falle wurde ein fünfmarkstückgrosser Abscess, welcher sich nach den Gehirnwindungen hin ausdehnte, nach handtellergrosser Craniotomie eröffnet und mit einem Gazetampon drainirt. Bei dem Patienten trat nach 12 Tagen, durch eine wahrscheinlich in Folge von Lösung des Tampons hervorgerufene Meningitis der Tod ein. Der zweite Patient, bei dem die rechte Schläfenschuppe fast vollständig entfernt und die Dura gespalten war, genas nach etwa sechswöchentlichem Krankenlager und ging zwei Monate später an einem neuen Abscess des Schläfenlappens trotz Eröffnung desselben, zu Grunde.

Bertelsmann erzielte bei einer otogenen Meningitis, bei welcher durch die Lumbalpunktion trübe Flüssigkeit entleert wurde, durch Trepanation Heilung. Bei der Operation wurde ein subduraler Abscess gefunden, aus dem ein Esslöffel Eiter entleert wurde. Derselbe lag dem Tegmen tympani auf. Dieser, sowie ein Theil der Pyramide und der Warzenfortsatz waren mit Eiter gefüllt. Aus der Literatur lässt sich noch eine grosse Zahl von Fällen geheilter otogener Meningitiden sammeln. Ich erwähne nur die günstigen Erfolge, über welche Macewen in seiner ausführlichen Bearbeitung der eitrigen Erkrankung des Gehirns und Rückenmarks berichtet. Von zwölf Fällen infectiös eitriger circumscripter Leptomeningitis wurden sechs operirt und geheilt; von diesen war in fünf Fällen die mittlere, in einem die hintere Schädelpartie befallen. Auch wir haben in den früheren Jahren in drei Fällen otogener Eiterungen nach Aufmeisslung des Warzenfortsatzes und der Mittel-

ohrräume, sowie breiter Trepanation des Schläfenbeines und Spaltung der missfarbig verfärbten Dura Heilungen bei Patienten, welche das Bild schwerer Meningitis boten, erzielt.

Im allgemeinen wird jetzt darin Uebereinstimmung herrschen, dass bei der otogenen circumscribten Meningitis, um eine solche handelt es sich wohl in fast allen mitgetheilten Fällen, nach Ausschaltung des primären Eiterherdes durch eine ausgedehnte Trepanation, Incision der Dura und Drainage dem Eiter nach aussen Abfluss verschafft werden muss und dass dadurch dem Patienten die günstigsten Aussichten zur Heilung gegeben werden, jedenfalls weit bessere als durch eine expectative Therapie. Dieselbe Ansicht vertrat Hinsberg auf der letzten Naturforscherversammlung in Breslau, gestützt auf zwölf aus der Literatur zusammengestellte Fälle, bei denen durch das erwähnte chirurgische Eingreifen achtmal Heilung, viermal wesentliche Besserung erzielt wurde.

Auch bei der durch complicirte Schädelfracturen entstandenen echten Meningitis wird man durch breite Freilegung der inficirten Dura und Spaltung derselben eventuell mit Entfernung zerstörter missfarbiger Gehirnpartien den einzig gangbaren chirurgischen Weg einschlagen, um dadurch Erfolg zu erzielen, wenn ein solcher überhaupt noch möglich ist. Ueber einen derartigen günstig verlaufenen Fall berichtet Witzel. Der durch ein Sprengstück geschaffene fünfmarkstückgrosse Defect des linken Schädelbeines war durch einen Jodoformgazetampon geschlossen. Es hatte sich eine langsam fortgeschrittene meningeale Phlegmone, ein intermeningealer Abscess entwickelt, welcher durch Erweiterung der ursprünglichen Oeffnung und Gegenöffnung sowie Drainage zur Heilung gebracht wurde.

Bei der diffusen eitrigen Meningitis liegen die Verhältnisse wesentlich anders. Einmal ist die Frage, ob die diffuse, eitrige Leptomeningitis überhaupt chirurgisch behandelt werden soll, noch nicht geklärt, und die in der Literatur uns mitgetheilten Fälle sind immerhin noch sehr spärliche. Poirier erzielte bei einer Schädelfractur mit consecutiver Meningitis durch doppelte Trepanation Heilung. Witzel sah im Anschluss an eine Schädelbasisfractur mit rechtsseitiger Ohrblutung eine Meningitis mit Fieber, Erbrechen, Nackenstarre und heftigem rechtsseitigen Kopfschmerz

ohne Herdsymptome entstehen. Durch ausgedehnte Schädelresection wurde der rechte Schläfenlappen in Handtellergrösse freigelegt, die Dura gespalten und ein auf den beiden unteren Schläfenwindungen liegendes zersetztes Coagulum entfernt. Die Arachnoidea war schmutzig-grau infiltrirt. Nach Einlegen eines Saugtampons schwanden allmählig die meningitischen Erscheinungen und der Patient wurde geheilt. Ob es sich hier um eine ausgedehnte diffuse Meningitis gehandelt hat, erscheint mir nicht ganz sicher, da eine Spinalpunction hier nicht vorgenommen wurde. Der Bertelsmann'sche Fall von subduralem Abscess, bei welchem die Lumbalpunction trübe Spinalflüssigkeit mit Diplokokken zu Tage förderte, könnte vielleicht in diese Gruppe der diffusen Meningitis gerechnet werden. Bei einem von Haberer aus der Eiselsberg'schen Klinik mitgetheilten Fall von diffuser, phlegmonöser Gehirnhautentzündung, welche von einer jauchigen Phlegmone im Bereiche des linken Schläfenbeines und einer Periostitis und Ostitis desselben ausgegangen war, wurde durch ausgedehnte Resection des Os temporale eine wesentliche Besserung erzielt, indem das getrübt Sensorium freier wurde und die vorhandene Parese der Extremitäten sich besserte. Nach später eingetretener Verschlimmerung des Processes trat trotz weiteren chirurgischen Eingriffs der Tod ein. Die Section stellte eine ausgedehnte jauchige Meningitis fest.

Macewen berichtet in seinem angeführten Werk über sechs Fälle von Cerebrospinal-Leptomeningitis, von denen fünf operirt und einer geheilt wurde. Durch Lumbalpunction wurde in den erwähnten Fällen die Cerebrospinal-Leptomeningitis zwar nicht als sicher feststehend erwiesen, jedoch scheinen die klinischen Symptome und die Befunde bei der Operation für eine diffuse Erkrankung zu sprechen. Macewen spricht die Hoffnung aus, dass bei einer frühzeitigen Diagnose und dementsprechenden Operation noch bessere Resultate erzielt werden können. Wenn über die Ausdehnung der Erkrankung von der Hirnbasis bis zur Cauda equina die klinischen Symptome Aufschluss geben könnten, rath er von einer Operation als aussichtslos ab. Durch die jetzt allgemein eingeführte Lumbalpunction ist die Diagnose die Verbreitung der Erkrankung auf die Rückenmarkshäute durch Entleerung von eitriger Spinalflüssigkeit zu stellen. Dies war auch bei unserm

Patienten der Fall. Wir führten nach der diffusen Ausbreitung die Operation mit Erfolg aus.

Es handelte sich um einen im Anschluss an eine Schädelbasisfractur entstandenen schweren meningitischen Process, bei welchem durch Lumbalpunktion Eiter entleert wurde. Durch doppelseitige Trepanation wurde Heilung erzielt.

Ein sonst gesunder, 33 Jahre alter Mann fiel am 24. December vorigen Jahres von der elektrischen Strassenbahn auf den Hinterkopf und war eine Zeit lang bewusstlos. Nachdem er sich in den ersten beiden Tagen leidlich wohl gefühlt hatte, stellte sich mehr und mehr zunehmendes Schwindelgefühl sowie starke Kopfschmerzen, besonders im Hinterkopf und in der Stirn ein. Auch bestand Ohrensausen und Schwerhörigkeit auf dem rechten Ohr, Lähmungserscheinungen, Veränderungen an den Augen waren nicht vorhanden. Als auffallendstes Symptom bezeichnet der Patient, dass er in den ersten Tagen nach dem Unfall reichlich wässrige Flüssigkeit aus der Nase verloren habe. Am 6. Tage nach dem Unfall, am 30. 12. 04, wurde der Kranke wegen Zunahme der Beschwerden in das Eppendorfer Krankenhaus aufgenommen. Ich erwähne, dass er noch zum Aufnahmepavillon gehen konnte. Die wesentlichsten Klagen bezogen sich auf lebhaftes Kopfschmerzen im Hinterkopf und in der Stirn. Lähmungserscheinungen irgend welcher Art waren nicht vorhanden. Veränderungen an den Augen fehlten, Schwerhörigkeit im rechten Ohr, Verletzung des Trommelfells nicht nachzuweisen. Die Diagnose wurde auf Schädelbasisfractur mit Durchtrennung der Lamina cribrosa und der Siebbeinzellen gestellt. Die dadurch hervorgerufene Communication des Duralraums mit der Nase, die mehrere Tage aus derselben entleerten grossen Mengen Cerebrospinalflüssigkeit sprechen dafür. Bei Behandlung mit Eis und Bettruhe nahmen die Kopfschmerzen nicht ab, steigerten sich vielmehr in den beiden folgenden Tagen immer mehr. Dazu gesellte sich vom 3. Tage ab eine ausgesprochene Benommenheit des Sensoriums; die Temperatur stieg an demselben Tage, am 1. 1. 05, auf 40°, Puls nicht wesentlich verlangsamt. Am folgenden Tage, am 2. 1., bestand vollkommene Benommenheit, ausgeprägte Nackensteifigkeit und Strabismus. Die ausgeführte Lumbalpunktion entleerte bei einem Druck von 235 mm 20 ccm dickertriger Flüssigkeit. Am 3. 1. reagierte Patient nicht mehr auf Anrufen, lag mit starrem Nacken absolut bewusstlos da, liess Urin unter sich gehen oder musste katheterisirt werden. Puls fadenförmig, klein, ca. 60. Die Lumbalpunktion, die hauptsächlich zu diagnostischen Zwecken ausgeführt war, hatte auf den Zustand des Pat. nicht den geringsten Affect gehabt. Am andern Morgen, am 4. 1., also am 5. Tage nach der Aufnahme, machte der Kranke den Eindruck eines Moribunden. Stertoröses Athmen, tiefste Benommenheit, intensive Nackenstarre, Temperatur von 39. Puls klein, fadenförmig, verlangsamt. Schlaf herabhängende Extremitäten, keine ausgesprochenen Herdsymptome.

Als letztes Mittel, das sicher verlorene Menschenleben zu retten, suchten

wir durch ausgiebige Eröffnung der Schädelhöhle eine Druckentlastung herbeizuführen und dem durch die Lumbalpunktion festgestellten Eiter Abfluss zu verschaffen. Da es sich um eine vor allen basale Meningitis handeln musste, machten wir an 2 tieferen Punkten, an beiden Seiten des Hinterhauptbeins übergreifend in die Ossa parietalia je eine ca. 5 Markstückgrosse Trepanationsöffnung, um event. auch noch eine Eröffnung des Wirbelcanals folgen zu lassen. Narkose war bei dem schwer benommenen Patienten kaum nöthig. Nach Freilegung der Dura, welche unter starkem Druck stand, spalteten und excidirten wir dieselbe in ganzer Ausdehnung der Knochenöffnung.

Die stark injicirte und trüb belegte Arachnoidea trat zu Tage, nur geringe Mengen eitrig-trüber Flüssigkeit entleerten sich. In beiden Schädelöffnungen wurden möglichst weit in die hintere Schädelgrube reichende Gazestreifen eingelegt, die Hautknochenlappen zurückgebracht und die Haut mit Nähten geschlossen, nachdem eine genügend grosse Oeffnung zum Herausführen der Drainage und der Knochen herausgefräst war.

Am andern Tage war das Befinden des Patienten auffallend besser, der Puls war kräftiger, das Sensorium weniger benommen, Schlucken noch unmöglich, Temperatur 38,8. Am 2. Tage nach der Operation ergab die Lumbalpunktion noch trübe Flüssigkeit, am 6. Tage war sie vollkommen wasserklar, Druck 150 mm.

In den folgenden Tagen machte die Besserung rasche Fortschritte, am 5. Tage war Patient fieberfrei und die bis dahin nothwendige Sondenfütterung konnte ausgesetzt werden, da die Benommenheit soweit geschwunden war, dass er auf Anrufen hörte und die dargebotene Nahrung schluckte; eine deutlich ausgesprochene linksseitige Fascialis Lähmung war vorhanden. 10 Tage nach der Operation schon war Patient vollkommen klar, er verstand die an ihn gerichteten Fragen, war schmerzfrei, zeigte guten Appetit und schlief ruhig; jedoch zeigte sich eine ausgesprochene Schreib- und Sprachstörung. Pat. konnte nur einzelne, sich immer wiederholende Worte zur Antwort geben, verstand aber entschieden alle an ihn gerichteten Worte. Langsam besserte sich auch dieser Zustand; die ersten Schreibversuche am 25. 11., also 3 Wochen nach der Operation, zeigten, dass Patient einige Worte deutlich niederschreiben konnte, dass jedoch der Inhalt des versuchten Briefes vollkommen verworren mit sich immer wiederholenden Worten war. Diese Schreib- und Sprachstörungen schwanden allmählig innerhalb der nächsten 14 Tage, waren also fünf bis sechs Wochen nach der Operation beseitigt. Die Schädelnarbe war geheilt, die Drainage allmählig am 10. Tage entfernt. Mitte Februar wurde Patient vollkommen gesund und arbeitsfähig entlassen.

M. H.! Ich würde nicht wagen, Ihnen über einen einzelnen Fall hier zu berichten, wenn derselbe nicht von principieller Bedeutung wäre und einen Beitrag zur erfolgreichen operativen Behandlung einer diffusen, bis zur Cauda equina reichenden eitrigen Leptomeningitis lieferte. Ich gebe zu, dass es sich bei diesem geheilten Patienten, bei welchem im Anschluss an eine

ausgesprochene Schädelbasisfractur die Infection durch die Nase erfolgte, um einen anfangs mehr subacuten, nicht stürmischen Verlauf handelte, zumal da, allerdings nur auf einem Ausstrichpräparat, keine Culturen gewachsen waren und das entnommene Blut sich ebenfalls als steril erwies. Andererseits war das klinische Bild ein so schweres, alle Symptome einer diffusen Meningitis in sich schliessendes und der durch die Lumbalpunktion entleerte Eiter ein die weite Verbreitung des Processes einwandfrei so beweisender, dass an der Diagnose nicht mehr gezweifelt werden konnte und die Prognose eine absolut schlechte sein musste. Der Erfolg des chirurgischen Eingriffes war ein momentan und dauernd günstiger. Er spricht entschieden für die Ansicht derer, welche auch bei diffuser eitriger Leptomeningitis activ einzugreifen rathen und den bisherigen noch mehrfach vertretenen Standpunkt, nach welchem von einer chirurgischen Therapie in derartigen Fällen nicht viel zu hoffen ist, aufzugeben wünschen. So sprach sich Gussenbaur beispielsweise in einer Sitzung der Wiener Aerzte im Januar 1902 dahin aus, dass die Behandlung der Meningitiden in Zukunft der chirurgischen Therapie gehöre. v. Bergmann dagegen ist der Ansicht, dass es sich bei den durch Operation geheilten Fällen von infectiöser Meningitis um Entleerung von durch Eiterkörperchen getrübbten Liquor cerebrospinalis handelte, dass die Infection durch den *Staphylococcus pyogenus albus*, nicht den aureus bedingt sei. Bei dieser ersten Art der Infection hält es v. Bergmann nicht für ausgeschlossen, dass durch wiederholte Ventrikelpunktion der Gang der Krankheit gehemmt werden könnte. Ich bezweifle nicht, dass wie bei der ausgesprochenen diffusen, eitrigen Peritonitis nur einzelne Fälle gerettet werden, so auch bei der diffusen eitrigen Meningitis je nach der Art der Infection und dem mehr oder weniger stürmischen Verlauf zunächst die Heilungen noch zu den Ausnahmen gehören werden. Dass aber überhaupt die Möglichkeit vorhanden ist, durch breite Eröffnung der Schädeldecke auch in schweren Fällen Heilung zu erzielen, wo sonst nichts zu hoffen ist, wird uns veranlassen müssen, in möglichst frühen Stadien der entzündlichen Erkrankungen der Hirnhäute einzugreifen und zu versuchen, die Natur in ihren Heilbestrebungen dadurch erfolgreich zu unterstützen.

Ich habe es unterlassen, alle in der Literatur mitgetheilten

Fälle von diffuser Meningitis, in denen ein operativer Eingriff ausgeführt wurde, zu sammeln und mitzuthemen und habe mich nur auf die wenigen mir wichtig erscheinenden Angaben beschränkt.

Auch in zu weit vorgeschrittenen Fällen, bei denen eine definitive Heilung nicht mehr möglich ist, kann durch Eröffnung der knöchernen Hülle und Spaltung der Dura eine wesentliche subjective Erleichterung und Besserung der objectiven Symptome erzielt werden. Dies zeigte sich in überraschender Weise bei einem dem Krankenhause überwiesenen Mädchen von 27 Jahren, bei welcher ein Tumor des Kreuzbeins anderweitig operirt war. Die nach der Operation zurückgebliebene Fistel verursachte Anfangs keine Beschwerden, dann heftige Schmerzen. Aus der über dem Kreuzbein sitzenden Fistel entleerte sich reichlich Eiter, die eingeführte Sonde gelangt in den Wirbelkanal und stösst in grosser Ausdehnung auf rauhen Knochen. Durch Drainage und Tampnade nach Erweiterung der Fistel wurde zunächst versucht, die vorhandene Eiterretention und das Fieber zu beseitigen, jedoch ohne wesentlichen Erfolg. Die Temperatur stieg in den nächsten Tagen auf 40,5 in Folge der in das Beckenbindegewebe verbreiteten ausgedehnten Phlegmone. In der folgenden Nacht tritt lebhaft Unruhe und Benommenheit ein, dann tiefer Sopor, Genickstarre, Puls 160, Temperatur fast 41. Es hatte sich eine deutliche cerebrospinale Meningitis ausgebildet. Lumbalpunktion entleerte bei einem Druck von 200 mm trübe eitrig Flüssigkeit. Bei dem traurigen Zustand der Patientin schien in einer ausgedehnten Eröffnung des Wirbelkanals und Freilegung der inficirten Rückenmarkshäute die einzige Möglichkeit einer Besserung des Zustandes zu liegen. Dem Fistelgange folgend, wurde der Wirbelkanal bis zum 2. Lendenwirbel breit eröffnet; es entleerte sich übelriechender Eiter, die Dura missfarbig belegt, wieder in ganzer Ausdehnung gespalten; auch Arachnoidea inficirt und eitrig belegt. Wie zu erwarten, war es nicht möglich, die Wirbelsäule bis zu einer nicht inficirten Stelle der Meningea freizulegen, da der Process auf die Gehirnhäute übergegangen war. Nach reichlichen Infusionen erholte sich Patientin, schon am Abend war das Sensorium frei, sie reagierte auf Anrufen. Puls 130. Am anderen Morgen hatte Patientin ein vollkommen freies Sensorium, die Kopfschmerzen hatten vollkommen nachgelassen, Erbrechen

war nicht mehr vorhanden, Nackenstarre fast vollkommen beseitigt. Am Abend nahm die Schwäche der Patientin zu, ohne dass meningitische Symptome wieder aufgetreten wären; am folgenden Tag trat der Exitus ein. Die Section bestätigte unsere Annahme, ausgedehnte eitrige Cerebrospinalmeningitis, Beckenphlegmone, Pelveoperitonitis und Pericarditis. Auch in diesem Falle war der momentane Effect der Operation ein ganz auffallender, die meningitischen Erscheinungen, die Benommenheit, Kopfschmerz, Nackenstarre schwanden sofort, Puls wurde besser und das Fieber war auf 38,0 heruntergegangen. Wenn Patientin trotzdem zu Grunde ging, so war bei der Schwere der Allgemeininfektion und der langen Dauer der Erkrankung die Widerstandsfähigkeit und die Heilkraft der Natur erschöpft. Immerhin liefert auch dieser Fall einen Beweis für die auffallend günstige Wirkung der breiten Eröffnung des Wirbelkanals auf die meningitischen Erscheinungen und bestätigt das oben Gesagte, möglichst frühzeitige Eröffnung der Schädelhöhle oder des Wirbelkanals, event. beider, sobald meningitische Symptome hervortreten. Auch bei weiter vorgeschrittenen Fällen sollte man noch einen operativen Eingriff vornehmen und den Versuch zur Rettung des sonst doch verlorenen Patienten wagen.

XLVI.

(Aus der Kgl. chirurg. Univ.-Klinik Bonn.)

Technik, Wirkung und specielle Indication der Rückenmarks-Anästhesie¹⁾.

Von

Dr. Alfred Dönitz,

Bonn.

Die Rückenmarks-Anästhesie in ihrer jetzigen Form kann als eine praktisch durchaus brauchbare Methode der Anästhesirung empfohlen werden. Die beiden Fortschritte, der sie dies verdankt, sind die Erfindung des Stovains und die Einführung der Nebennierenpräparate. Unser Urtheil stützt sich auf eine eigene Beobachtung von 407 Fällen, von denen 102 mit Stovain, 7 mit Eucainum lacticum, die übrigen mit Cocain ausgeführt wurden. Nach unseren Erfahrungen kann es keinem Zweifel unterliegen, dass die Lumbalanästhesie mit Stovain unter Zusatz von Nebennieren-Präparat die bei weitem beste Form der Lumbalanästhesie darstellt. Ein so anästhesirter Kranker bietet in der Mehrzahl der Fälle folgendes überraschende Bild dar: er liegt da mit einer grossartigen Schmerzlähmung der ganzen unteren Körperhälfte, die die grössten Operationen auszuführen gestattet. Er macht im übrigen einen durchaus normalen Eindruck; weder Blässe des Gesichts noch Uebelbefinden, Erbrechen und dergl. deuten darauf hin, dass eine Vergiftung stattgefunden hat. Dieses ideale Bild der Anästhesie, das auch später meist nicht durch Kopfschmerzen, Erbrechen und sonstige Unannehmlichkeiten getrübt wird, zeigen ca. 80 pCt. unserer Fälle. Bei dem übrig bleibenden Rest wurden Blässe des Gesichts und Erbrechen als Begleiterscheinungen, Uebelbefinden, das sich öfters bis zum Erbrechen steigerte, und Kopfschmerzen als Nacherscheinungen beobachtet. Im Vergleich mit den Erscheinungen, die wir bei Verwendung von Cocain zu sehen gewohnt sind, sind

¹⁾ Vorgetragen am 4. Sitzungstage des XXXIV. Congresses der Deutschen Gesellschaft für Chirurgie, 29. April 1905.

die üblen Wirkungen des Stovains jedoch ganz ausserordentlich verringert, der Art, dass sie viel seltener und in viel erträglicherer Form auftreten. Auch ein Vergleich mit der Inhalationsnarkose fällt, was die genannten Erscheinungen betrifft, wesentlich zu Gunsten der Lumbalanästhesie mit Stovain aus.

Bier's Methode gilt vielfach als eine launenhafte Methode; bald erhält man mit wenig Cocain hochgehende Anästhesien, bald mit einer grösseren Menge des Mittels unvollkommene, niedrige Schmerzlähmungen, oder diese bleiben oft auch ganz aus. Will man dieser Unsicherheit abhelfen, so muss man zunächst ihre Ursache kennen; diese sollen deshalb in den folgenden Zeilen dargestellt werden; und im Anschluss sollen zum Theil erprobte Mittel, zum Theil Vorschläge angegeben werden, wie man sich von der Laune der Methode freimachen, und wie man im Gegentheil die Ausbreitung der Anästhesie willkürlich beeinflussen kann. Um es gleich vorweg zu nehmen: Diese Untersuchungen haben gezeigt, dass die Ausbreitung der Anästhesie nicht von individuellen Dispositionen oder von refractärem Verhalten gegenüber dem verwandten Anästheticum, sondern von der Ausbreitung der anästhesirenden Lösung abhängt, und dass diese wiederum durch ganz bestimmte anatomische und mechanische Verhältnisse bedingt wird.

Die Vortheile, die sich uns bei consequenter Berücksichtigung dieser Verhältnisse bei der Ausführung der Lumbalanästhesie bieten, bestehen darin:

1. Dass die Misserfolge auf ein Minimum beschränkt werden, ja dass wir hoffen können sie ganz zu vermeiden;

2. dass wir mit viel geringeren Mengen des Anästheticums auszukommen vermögen. Hierdurch wird einmal die Intoxicationsgefahr, auf der andern Seite die Häufigkeit und die Stärke der Nacherscheinungen verringert.

3. Dass wir, wenn es nöthig ist, mit grösserer Sicherheit höher gehende Anästhesien erzielen können; dies bedeutet eine wesentliche Vergrösserung des Anwendungsgebietes der Lumbalanästhesie.

Den besten Weg der Untersuchung weist uns eine genaue Analyse jedes einzelnen Falles eines Misserfolges. Leider sind die Angaben in der Literatur fast ausnahmslos für diesen Zweck nicht zu verwerthen, da sie sich meist auf die Zahl der Misserfolge und der beabsichtigten Operationen beschränken, aber auf die mass-

gebenden Factoren (Art des Liquorabflusses, Lage der Canülenspitze im Arachnoidealsack, Lagerung u. s. w.) garnicht eingehen.

Unsere Misserfolge sollen in 2 Gruppen betrachtet werden:

1. Halbseitige Anästhesien;
2. Ausbleibende oder unvollkommene Anästhesien.

ad 1. Halbseitige Anästhesien sind schon früher häufiger beobachtet worden und wurden meist mit der Lage in Beziehung gebracht, die die Kranken bei oder gleich nach der Injection eingenommen hatten. Braun schreibt in seiner Monographie über locale Anästhesie, die während der Drucklegung dieses Vortrages erschien, S. 200 „Denn auf diese, die abhängige Seite, wirkt das injicirte Anästheticum manchmal stärker als auf die andere.“ Auch Bier und ich wiesen in unserer Veröffentlichung über Rückenmarks-Anästhesie auf den gleichen Zusammenhang hin. Die weitere Untersuchung dieser Frage zeigte, dass allerdings ein gewisser Zusammenhang mit der Lagerung besteht, dass aber die Ursache der Erscheinung nicht der Wirkung der Schwere zuzuschreiben ist, wie wir und wohl auch andere Beobachter annahmen; denn ohne Annahme der Schwerewirkung wäre zunächst eine Bevorzugung der unteren Körperhälfte durch das Anästheticum nicht verständlich. Den Typus der Erscheinung bot ein Kranker, der der Lumbalanästhesie drei mal unterworfen wurde. Er lag dabei stets auf der gesunden Seite. Das eine Mal wurde nur das gesunde Bein anästhetisch; das kranke, an dem operirt werden sollte, fühlte den Schmerz genau so wie vorher. Beim zweiten Mal war das gesunde Bein wieder völlig gefühllos, während auf dem kranken wenigstens eine schlechte Anästhesie auftrat, gerade hirnreichend, um die Operation unter erträglichen Schmerzen auszuführen. Beim dritten Mal war die Schmerzlähmung symmetrisch. Derartige ausgesprochene halbseitige Anästhesien, bei denen die eine Seite völlige, die andere keine oder schlechte Anästhesie aufwies, wurden zehn mal notirt. Sie sind aber in Wirklichkeit wohl öfter aufgetreten, da nicht besonders daraufhin untersucht wurde, besonders nicht, wenn die Gefühllosigkeit der kranken Seite prompt einsetzte. Ueberraschend ist, dass die Erscheinung nur bei Punction seitlich von der Mittellinie auftrat, während sie beim Eingehen in der Medianebene selbst nicht ein einziges Mal beobachtet wurde. Viel weniger scharf spricht sich der Zusammenhang mit der Lagerung aus: drei

mal war im Sitzen punktirt worden, wo doch ein Einfluss der Schwere nicht construirt werden kann; auch in diesen Fällen war aber neben der Mittellinie eingestochen worden. Wenn überhaupt die Lage des Kranken eine Rolle zu spielen scheint, so thut sie es nur deswegen, weil die Lagerung auch mit der Einstichstelle in Beziehung steht: am liegenden Kranken gingen wir nämlich fast stets neben der Mittellinie, beim sitzenden fast stets in der Mittellinie ein.

Die drei halbseitigen Anästhesien bei sitzender Stellung des Kranken sprechen mit aller Entschiedenheit für eine andere Ursache als die Schwere; und die ganze Erscheinung wird auf das allereinfachste durch Injectionsversuche an der Leiche erklärt. Man entferne einer Leiche die Bogen der Lumbal- und unteren Dorsal-Wirbel, ohne die Dura zu verletzen, stelle den normalen Liquordruck her, um möglichst lebenswahre Verhältnisse zu haben, indem man an einer beliebigen Stelle eine Canüle in den Arachnoidealsack einführt und sie mit einem Wasserbehälter verbindet, dessen Spiegel ca. 15 cm über der Einstichstelle liegt. Spritzt man nun mitten in die eine Hälfte der Cauda equina langsam 2 ccm chinesische Tusche, so sieht man, undeutlich durch die erhaltene Dura, dagegen sehr klar, wenn sie ohne Verletzung der Arachnoidea der Länge nach gespalten wird, wie sich die Farbe anfangs fast ausschliesslich nach oben und unten zwischen den Nervenfasern ausbreitet. Erst später geht die Tusche mehr in die Breite. Die Ursache dieser Art der Ausbreitung ist leicht zu verstehen. Die Nervenfaserbündel der Cauda liegen mehr oder weniger dicht aneinander und schliessen zwischen sich längs verlaufende röhrenförmige Hohlräume ein, wie man sich an einem Bündel runder Bleistifte vergegenwärtigen kann. Die Canäle leiten in erster Linie die Tusche, erst in zweiter Linie erfolgt die Ausbreitung in querer Richtung durch die Spalten zwischen den Nerven hindurch. Besonders scharf prägt sich dieser Mechanismus der Ausbreitung dicht unterhalb des Conus terminalis aus, da hier die Nerven, die den untersten Rückenmarksabschnitt zum Ursprung haben, ein besonders dichtes Bündel bilden; d. h., sie liegen hier viel enger aneinander, als weiter unten. Wenn man hier injicirt, so läuft die Tusche zwischen den Nerven nach oben und färbt ausschliesslich diese eine Seite des Rückenmarkes; die andere bleibt gänzlich ungefärbt.

Denkt man sich nun statt der Tusche eine anästhesirende Lösung eingespritzt, so ist die Entstehung der halbseitigen Schmerzlähmung auf das Einfachste erklärt. Nun wird es auch klar, warum die beschriebene Erscheinung ausschliesslich beobachtet wurde, wenn die Punctionsstelle neben der Mittellinie lag. Man geräth in diesem Falle eben viel leichter seitlich in die rechte oder linke Hälfte der Cauda. Als Probe auf das Exempel ist der eine der drei Fälle zu betrachten, wo die halbseitige Anästhesie nach Punction im Sitzen aufgetreten war. Es war hier zunächst die Haut in der Mittellinie durchstoßen. Die Nadel darauf aber absichtlich ziemlich stark nach rechts geführt worden: es stellte sich rechts eine prompte und völlige Anästhesie, links dagegen zögernd eine nur mässige Anästhesie ein (Hernia ing. dupl.)

Nun scheint aber doch auf den ersten Blick insofern eine Wirkung der Schwere zu bestehen, als bei den in Seitenlage punctirten Fällen stets die abhängige Seite die Analgesie aufwies. (Das heisst, von 7 Fällen 5 Mal. 2 Mal ist leider nicht angegeben, ob die obere oder untere Seite gefühllos wurde.) Ich besinne mich jedoch bestimmt auf Anästhesien, die die obere Körperhälfte betrafen, die also der Schweretheorie geradezu widersprechen¹⁾. Leider habe ich jedoch darüber keine Aufzeichnungen gemacht. Wenn auch immerhin die untere Körperseite häufiger die anästhetische sein mag, so hat das einen einfachen Grund. Wir stechen unterhalb der Mittellinie ein, da hier die Wirbelbögen weiter klaffen, und gerathen daher viel leichter in die untere Caudahälfte hinein.

ad 2. Es ist öfters die Beobachtung gemacht worden, und auch wir fanden es bestätigt, dass bei schnellem Liquorabfluss im Allgemeinen gute Anästhesien, bei stockendem, langsamem Abtropfen dagegen auffällig häufig schlechte Anästhesien beobachtet werden. Jeder, der einige Lumbalpunctionen ausgeführt hat, weiss ja, wie verschieden sich der Liquorabfluss gestaltet. Einmal spritzt er im Strom heraus, ein ander Mal entleert er sich langsam und zögernd, ein Tropfen nach dem andern, oder es erscheint überhaupt kein Liquor, obwohl die Nadel mit Sicherheit im Arachnoidealsack sich befindet. Man spricht dann vielfach von dem

¹⁾ Anmerk. bei der Correctur: Kurzweilly beschreibt einen derartigen Fall, wo die abhängige Seite nur bis zum Knie, die obere dagegen bis zur Mitte des Rumpfes anästhetisch war. D. Zeitschr. f. Chir. Juni 1905.

verschiedenen Druck, unter dem der Liquor stehen soll. So schreibt z. B. Gerhardt (Grenzgebiete 1904): „Einen ungefähren Maasstab dafür (für den Druck) giebt die Schnelligkeit, mit welcher die Flüssigkeit sich durch die Hohnadel entleert; dass sich das mit der wirklichen Drucksteigerung nicht absolut deckt, dass insbesondere langsames Abfliessen sehr wohl bei messbarer Drucksteigerung vorkommen kann, sei gern zugegeben; indess wird der Schluss, dass auffallend rascher Abfluss auf vermehrten Druck hinweist, in der Regel zutreffen.“

Den letzten Satz kann man unbedingt zugeben, aber umgekehrt darf man aus einem langsamen Abfliessen der Punctionsflüssigkeit zunächst noch keineswegs auf einen geringen Druck schliessen. Es ist für die Frage der Lumbalanästhesie von grosser Wichtigkeit, zu wissen, dass bei stockendem Abfluss fast stets ein mechanisches Hinderniss vorliegt, denn meist genügt die einfache Drehung der Hohnadel um sich selbst, ein Vor- und Zurückschieben oder endlich ein erneuter Einstich mehr nach der Mittellinie zu, um das langsame Abtropfen in ein Abfliessen im Strom oder sogar im Strahl zu verwandeln. Da wir, wie eben bereits mitgetheilt, die Erfahrung gemacht haben, dass bei schlechten Anästhesien der Liquorabfluss sich häufig äusserst langsam vollzogen hatte, so haben wir principiell erst das Maximum der Abflussschnelligkeit erstrebt, bevor wir das Anæstheticum eingespritzt haben. Die Fälle sind selten, wo die beschriebenen Handgriffe nicht zum Ziel, d. h. zu einem raschen Abfluss geführt hätten. Diesem Vorgehen glauben wir es in erster Linie zuschreiben zu sollen, dass die Zahl unserer Misserfolge seither wesentlich abgenommen hat. Wir betonen diesen Punkt deswegen ganz besonders, weil in den meisten Vorschriften zur Ausführung der Lumbalpunction angegeben ist, man solle das Anæstheticum injiciren, sobald der Abfluss von Liquor zeigt, dass man in der Arachnoidea sei. Am weitesten entfernt sich von unserer Vorschrift die Angabe Corning's, der vor einigen Jahren das Abwarten des Liquorabflusses für ganz unnöthig und das Einstechen der Hohnadel bis zu einer berechneten Tiefe für durchaus genügend erklärte.

Um diesen Zusammenhang zwischen Art des Liquorabflusses und Grad der Anästhesie zu zeigen, sind nur unsere letzten zehn Misserfolge zu verwerthen, da nur bei diesen hinreichend genaue

Aufzeichnungen in dieser Richtung gemacht wurden. Von ihnen fallen 4 für die Beurtheilung aus, da grobe Fehler anderer Art vorlagen. (Einmal wurde versehentlich ein Gläschen zur Zahn-extraction mit nur der Hälfte der nöthigen Cocaindosis verwendet. Ein anderes Mal versagten zwei Anästhesien an einem Tage hintereinander: für beide war das Cocain 3 Minuten lang gekocht worden, gegen die ausdrückliche und allgemein bekannte Vorschrift. Der vierte Fall betraf ein Kind. Dieser Misserfolg bestätigt wohl lediglich die alte Tuffier'sche Regel, dass Kinder (und erregte Frauen) von der Methode auszuschliessen sind. Diese vier Fälle können nicht der Methode zur Last gelegt werden.) Bei den übrig bleibenden 6 Misserfolgen ist notirt:

1. Liquor spärlich: Anästhesie ungenügend.
2. Wenig Liquor: " "
3. " " " " nur stellenweise genügend.
4. " " " " " " "
5. Liq. schnelltropfend: " " " " "
6. " reichlich: " schlecht.

Bei Fall 5, einer Castration, war der Liquor nicht im Strom, sondern nur schnelltropfend abgeflossen; die Scrotalhaut war gut, Hoden und Samenstrang jedoch schlecht anästhesirt, eine oft beobachtete Erscheinung, die sich aus der Verschiedenheit der Innervation erklärt: Die Scrotalhaut wird vom 3. Sacralsegment (durch den N. pudendus), der Testikel vom 1. Lumbalsegment (durch den N. spermat. ext.) versorgt; die Innervationsgebiete liegen also um nicht weniger als sieben Rückenmarkssegmente auseinander; d. h. zwischen den zuerst anästhetisch werdenden Theilen (hufeisenförmige oder Reithosenanästhesie), und dem höchsten Gebiet, bis zu dem wir die Anästhesie bisher allgemein ausgedehnt haben (Inguinalhernien, Sectio alta). Ebenso erklären sich gewisse klinische Beobachtungen: „So kommt es, dass bei Lähmungen im Gebiet des Sacralmarkes Druck auf den Testikel zwar keine Empfindung von Seiten des Scrotums, wohl aber lebhaften Hodenschmerz auslöst.“ (Müller.) — Uebrigens scheinen hier besondere Verhältnisse vorzuliegen, da wir mehrmals trotz sonstiger guter Anästhesie ähnlich den Ohnmachten in tiefer Chloroformnarkose beim Zerren am Testikel und Samenstrang (Lösen des Bruchsackes) Blässe des Gesichtes und Kleinerwerden des Pulses beobachtet haben.

Bei Fall 6 war zwar der Liquor, wie er sollte, im Strom hervorgequollen; nach unseren jetzigen Erfahrungen war jedoch die Cocaindosis zu niedrig (0,015 statt 0,02), insbesondere aber war keine Beckenhochlagerung angeschlossen, die wir jetzt principiell ausführen, wie später erörtert werden soll. Ohne diese beiden Abweichungen von unseren jetzigen Vorschriften wäre die Anästhesie wahrscheinlich eingetreten.

Selbst aus dieser kleinen Zahl von Beobachtungen ist so viel ersichtlich, dass der mangelhafte Liquorabfluss beim Zustandekommen der Misserfolge eine Rolle spielen muss. Der Grund für diese Erscheinung liegt nun nicht, wie schon eben erörtert, in den wechselnden Druckverhältnissen, sondern wieder in anatomisch mechanischen Bedingungen. Die beiden Caudahälften liegen nämlich nicht dicht an einander, sondern sie fassen einen schmalen, langgestreckten, mit Liquor gefüllten Raum zwischen sich, dessen Breite 2—5 mm beträgt und in dessen Tiefe (von hinten gesehen) die Spitze des Conus terminalis und des Filum terminale liegt. Der Spalt ist nach oben zu breiter als unten. Diese Verhältnisse sind auf Abbildungen der Quincke'schen Arbeit „Ueber Lumbal-punction“ (Deutsche Klinik, Lfg. 55, S. 369) sehr anschaulich dargestellt. Es wäre nicht unangebracht, diesen liquorgefüllten Raum, nicht wegen seiner Grösse, sondern wegen seiner klinischen Bedeutung etwa als Cysterna terminalis besonders zu bezeichnen, nach Analogie ähnlicher Bildungen an Medulla, Klein- und Grosshirn.

Gelangt man bei der Punction in diese Cyste, so wird der Abfluss im Strom erfolgen. Umgekehrt, injicirt man eine anästhesirende Lösung in den eben beschriebenen Spaltraum, so kann sie sich nach allen Richtungen hin frei verbreiten, besonders nach oben hin. Es werden sämtliche Nerven umspült werden, und wir erhalten eine gleichmässige, vollständige, hochgehende Anästhesie. Sind wir dagegen mit der Spitze der Hohlnadel zwischen die Nerven der Cauda gerathen, so wird sich das oft durch zögernden Abfluss der Cerebrospinalflüssigkeit zu erkennen geben, da hier besonders leicht die Nadelöffnung durch einen Nerven mechanisch verlegt wird und der Zufluss zweifellos in diesem Röhrensystem (siehe vorigen Abschnitt) aus rein mechanischen Gründen nur langsam erfolgen kann. Das hier injicirte Anästheticum ist, wie bei den halbseitigen Anästhesien beschrieben, zwischen den Nerven

der Cauda gefangen, und kann sich jedenfalls nur schwer ausbreiten. Dies ist der ursächliche Zusammenhang der schlechten Anästhesie mit dem langsamen Abtropfen der Cerebrospinalflüssigkeit. Die erste Aufgabe unserer Technik wird es also sein müssen, den beschriebenen Spaltraum mit unserer Hohlnadel zu treffen, und dies erreichen wir dadurch, dass wir uns bei der Punction möglichst genau in der Medianebene halten. Als Controle, dass wir dies Ziel erreicht haben, dient der maximale Liquorabfluss. Falls der Liquor nur langsam sich entleert, haben wir keine Gewähr, dass wir uns an der für die Lumbalanästhesie günstigsten Stelle befinden.

Ein fernerer Grund, warum gerade an dieser Stelle das Anästheticum deponirt werden muss, ist der, dass nur hier die Kader'sche Beckenhochlagerung, von der wir sehr ausgedehnten Gebrauch machen, die Wirkung entfalten kann, die wir von ihr verlangen, dass nämlich der durch den Lagewechsel bewirkte aufsteigende Liquorstrom das Anästheticum mit sich nach oben nimmt.

Denn die unbedingt nothwendige Vorbedingung für die Wirksamkeit der Beckenhochlagerung ist die, dass das Anästheticum in einen Theil der Liquorsäule gepritzt wird, der auch wirklich frei verschieblich in dem Arachnoidealsack liegt; wenn wir es jedoch zwischen die Fasern der Cauda bringen, so ist es, wie bei den halbseitigen Anästhesien erörtert ist, zwischen den Nerven eingeschlossen und kann deshalb dem Hinaufsteigen des Liquor bei Beckenhochlagerung nicht folgen. In der That liess uns unsere Beobachtung erkennen, dass die Beckenhochlagerung schlecht oder ganz unwirksam ist, wo wir Grund hatten anzunehmen, mit der Hohlnadel mitten in die Cauda hineingerathen zu sein (tröpfelnder Liquorabfluss, halbseitige Anästhesie u. s. w.), wo wir jedoch nach dem schnellen Abfluss des Liquor vermuthen konnten in den Spaltraum, die Cyste, gekommen zu sein; in diesem Falle machte sich die Wirksamkeit der Beckenhochlagerung in der Regel auch durch bedeutend weiteres Hinaufgehen der Anästhesie bemerkbar. Dieses Verhalten ist so eklatant, dass an einem ursächlichen Zusammenhang nicht gezweifelt werden kann

Hier ist noch einer anderen anatomischen Besonderheit Erwähnung zu thun: die Nerven der Cauda sind keine peripherischen, gemischten Nerven, sondern die sensiblen und motorischen Elemente

laufen noch völlig getrennt. Dabei ist die topische Anordnung derart, dass die motorischen Bündel ein kleines Gebiet an der Vorderseite, die sensiblen dagegen das grössere Feld im hinteren Abschnitte der Cauda einnehmen. (Diese scharfe Trennung macht sich oft bei der Tabes dorsalis bemerkbar, bei der häufig die sensiblen Wurzelemente bis zu den Ganglien degeneriren; dann findet sich ausschliesslich nur dieses hintere Feld erkrankt, während das kleine motorische Feld an der Vorderseite unverändert bleibt.) Da wir nun gerade die sensiblen Elemente mit unserem Anästheticum treffen wollen, so können wir als zweite Aufgabe einer zielbewussten Technik die aufstellen, die Hohlnadel in die hintere sensible Abtheilung zu dirigiren, und ein vortreffliches Mittel dazu bietet uns die Punction ohne Mandrin. Sowie man die Arachnoidea durchstochen hat, fliesst dann gewöhnlich sofort die Cerebrospinalflüssigkeit im Strom ab, sofern man genau in der Mittellinie geblieben ist. Dieses Vorgehen bietet uns nebenbei den nicht zu unterschätzenden Vortheil der Vermeidung des so schmerzhaften Anstechens von Nerven, ferner der Verletzung von Blutgefässen, welch' letztere zu den allerdings seltenen, aber recht unangenehmen Spinal-Hämatomen führen kann.

Noch eine zweite anatomische Thatsache scheint mir an dieser Stelle erwähnenswerth: Die Ligg. denticulata scheiden nämlich im Rückenmarkscanal ziemlich scharf eine motorische vordere Hälfte von einer sensiblen hinteren ab; da, wo sich die Lücken in dem genannten Bande befinden, treten die Wurzelfasern als Scheidewand ergänzend ein. Wie streng diese Trennung ist, lässt sich sehr schön durch Injectionsversuche am Cadaver zeigen. Man lege den Duralsack in ganzer Ausdehnung frei und spritze in die Mitte seiner Länge 2 ccm chinesischer Tusche, die man durch Lageveränderungen der Leiche (und durch Verstreichen) weit nach oben und unten vertheilt. Nach Herausnahme des Duralsackes spalte man diesen vorn und hinten der Länge nach: man ist erstaunt, nur an der Hinterseite des Rückenmarkes Schwarzfärbung zu sehen, während die Vorderseite ganz frei von Tusche ist. Würden wir daher das Anästheticum an den vorderen Umfang des Arachnoidealsackes bringen, so würde es hauptsächlich nur in dem vorderen motorischen Raume entlang dem Rückenmark aufsteigen, wo es natürlich nur motorische, aber keine sensiblen Lähmungen bewirken

kann. Besonders ist dies Verhalten bei Verwendung von Stovain zu berücksichtigen, da dies in viel höherem Grade als Cocain auf die motorische Sphäre wirkt, und bei zu hohem Aufsteigen an der Vorderseite eine gefährliche Störung der Athmungs- und Herzthätigkeit bewirken könnte. An der beschriebenen Stelle am hintersten Umfang der Arachnoidea dagegen injicirt, wird es bei Beckenhochlagerung nur über die hinteren sensiblen Wurzeln hinweglaufen, und eine ausschliessliche Lähmung des Schmerzgefühls bewirken. In der That kommen totale Anästhesien vor, ohne motorische Störungen in der oberen Körperhälfte.

Kopfstauung.

Um eine Verschiebung des Stovaindepots und damit der Anästhesie willkürlich, nach eigenem Ermessen, zu bewirken, können wir neben der Beckenhochlagerung auch die Kopfstauung verwenden. Dies Mittel war von Bier ursprünglich angegeben worden, um einen absteigenden Liquorstrom hervorzurufen, und dadurch das Cocain von Gehirn und verlängertem Mark fernzuhalten. Das Mittel findet aber zu diesem Zweck keine Verwendung; dafür lässt es sich jedoch in anderer, zum Theil entgegengesetzter Weise ausbeuten. Bier hat nämlich gezeigt, dass die Kopfstauung den Liquordruck bedeutend erhöht. Die Haut über einer alten Trepanationsöffnung buchtete sich stark vor; der bei der Lumbalpunktion gemessene Druck stieg bei Anlegung der Binde von 20 auf 30 cm, um nach Abnahme derselben plötzlich auf 15—16 zu sinken, und darauf allmählich wieder auf 19—20 cm anzusteigen. — Venöse Stauung erhöht, viel mehr als erhöhter arterieller Zufluss, den Liquordruck. Das Gehirn schwillt an und verdrängt den Liquor in den Rückgratscanal; dabei muss die Arachnoidea soweit ausgedehnt werden, als es die unnachgiebige Dura gestattet, wobei gleichzeitig das Polster der reichen Venenplexus comprimirt wird. Sicherlich hat die Ansammlung einer grösseren Liquormenge Vortheile für unsere Zwecke: zunächst muss die Punction an sich erleichtert werden, da die Spalträume, besonders die Cysterne, ja erweitert sind; ferner wird die Ausbreitung der eingebrachten Lösungen unbehinderter von Statten gehen. Schliesslich haben wir in dem einfachen Abnehmen der Binde ein Mittel, das Anästheticum höher hinauf zu bringen; denn der plötzliche Abfall des Druckes beim Aufhören

der Stauung zeigt, dass der Liquor in umgekehrter Richtung wieder zum Schädel aufsteigt; er muss das Anästheticum mit sich nehmen.

Demgemäss kann man die Stauungsbinde zu folgenden verschiedenen Zwecken verwenden:

1. Anlegung der Binde; darauf Injection. Liegenlassen der Binde. Das Anästheticum bleibt an Ort und Stelle liegen; der absteigende Liquorstrom soll lediglich die langsame Ausbreitung nach oben beschränken. Dies ist die ursprüngliche Verwendungsweise nach Bier.

2. Anlegen der Binde. Injection; danach Abnahme der Binde. Das Stovaindepot verschiebt sich sofort in toto nach oben; die Wirkung ist also ähnlich der der Beckenhochlagerung, aber anscheinend geringer.

3. Injection; danach Anlegung der Binde: das Stovain wird sofort abwärts gedrückt.

Ein Beispiel möge die Verwendungsarten illustriren: Sectio alta: Kopfstauung, Injection von 0,04 Stovain; Abnahme der Binde. (Starke Beckenhochlagerung.) Steinschnittlage. Die Anästhesie reicht sehr bald vom Leistenbände bis zur ersten Rippe, während die Beine und besonders der Damm völlig schmerzempfindlich bleiben; das Stovain ist also durch die Maassnahmen sehr energisch nach oben verschoben worden. Da eine noch höhere Anästhesie ganz unnöthig ist, wird die Stauungsbinde um den Hals gelegt, in der Absicht, das Stovain sogleich abwärts zu drängen (dasselbe hätte durch Verminderung der Beckenhochlagerung erreicht werden können, vielleicht sogar noch energischer, war aber unmöglich, da die Steinschnittlage beibehalten werden musste).

Die Binde blieb noch lange Zeit liegen, um die langsame Ausbreitung durch Diffusion, und das Auf- und Abpendeln des Liquor beim Athmen u. s. w. zu verhindern. Die Anästhesie blieb auf der angegebenen Höhe, weder Erbrechen, noch Collaps oder auch nur Blässe des Gesichtes war aufgetreten.

Wir haben jedoch über die Halsstauung noch zu geringe Erfahrungen, um ein abschliessendes Urtheil fällen zu können.

In diesem Zusammenhang wird auch eine auffallende Erscheinung verständlich, dass nämlich beim Eintreten von Erbrechen die Cocainanästhesie entweder intensiver wird, wenn sie vorher schlecht war, oder aber höher hinaufgeht: beim Brechact und Pressen

treten dieselben Druckschwankungen und mit ihnen dieselben Massenverschiebungen im Liquor auf, die wir durch die Stauung und Beckenhochlagerung willkürlich hervorrufen.

Druck.

Die Wirkung der Beckenhochlagerung hängt vermuthlich auch von dem Liquordruck ab. — Wenn man von einem ganz schlaff mit Wasser gefüllten Darmstück das eine Ende in die Höhe hebt, so läuft aller Inhalt in die abhängigen Theile; ist der Darm ganz prall gefüllt, so findet eine derartige Flüssigkeitsverschiebung nicht statt. Vielleicht liegen ähnliche Verhältnisse im Wirbelkanal vor (doch können die Rückenmarkshäute nicht völlig collabiren; immerhin kann die Dura sich stark zusammenfallen). Wenn dies der Fall ist, so kann man daran denken, zur Erzielung höher gehender Anästhesien den intraspinalen Druck durch Ablassen von Liquor zu erniedrigen und Beckenhochlagerung anzuschliessen. Einen vereinzelt Versuch haben wir, allerdings unfreiwillig, schon gemacht. Bei der Punction lief der Liquor im Strom ab. Als die Injection gemacht werden sollte, passte die Spritze nicht auf die Canüle; bis das passende Schaltstück herbeigeschafft war, war eine grosse Menge Liquor abgeflossen. Es wurde Beckenhochlagerung angeschlossen und die Anästhesie betraf die Gegend zwischen Leistenband und 6. Rippe, liess also die Beine frei, so dass eine beabsichtigte Kniegelenksresection erst nach einer erneuten Injection schmerzlos ausgeführt werden konnte.

Nacherscheinungen.

Wir wissen jetzt, dass die Nacherscheinungen der Lumbalanästhesie die Symptome einer aseptischen Meningitis sind, die ihrerseits bedingt ist durch einen Reiz der eingespritzten Flüssigkeit. Auf 3 Wegen können wir diese Meningitis und damit diese Nacherscheinungen vermeiden, nämlich durch die Wahl

1. eines möglichst reizlosen Anästheticums,
2. einer möglichst reizlosen Form der Auflösung,
3. einer möglichst geringen Menge.

ad 1. Das Cocain macht an und für sich starke Nacherscheinungen. Tropicocain wirkt in dieser Hinsicht nach den übereinstimmenden Angaben in der Literatur viel milder, steht ersterem aber in der anästhesirenden Potenz nach. Auf Lang-

gaard's Empfehlung versuchten wir das Eucainum lacticum in 7 Fällen. Der Unterschied vom Cocain war nicht besonders in die Augen springend; es machte ungefähr ebenso starke Vergiftungs- und Nacherscheinungen. Das Stovain jedoch bewirkt in der doppelten bis vierfachen Dosis der entsprechenden Cocainmenge ganz wesentlich viel weniger meningitische Erscheinungen und das ist einer seiner Hauptvorzüge vor dem Cocain. Da seine anästhesirende Wirkung in der angegebenen Menge gleich oder vielleicht auch stärker ist, als die des Cocains, so halten wir es für das geeignetste Mittel zur Einleitung der Rückenmarksanästhesie.

ad 2. Auch ein an sich reizloses Präparat kann dadurch reizend auf die Meningen wirken, dass es in nicht isotonischer Lösung verwandt wird. Wenn Bier und ich in unserer Veröffentlichung über diesen Gegenstand angaben, dass wir keinen Unterschied gesehen hatten, ob wir das Cocain in destillirtem Wasser oder in Kochsalzlösung injicirten, die dem Blut oder dem Liquor cerebrospinalis isotonisch waren, so lag dies daran, dass das Cocain an sich so häufige und starke Nacherscheinungen hervorruft, dass das durch die mangelnde Isotonie bedingte Plus sich nicht besonders bemerkbar machte. Wir haben schon seit Langem nur isotonische Lösungen verwandt, auch ohne den Nutzen zahlenmässig nachweisen zu können. Heute aber, wo wir in dem Stovain ein Mittel haben, das bedeutend viel weniger Nacherscheinungen macht als Cocain, würde sich ein Verzicht auf die Isotonie in häufigeren und stärkeren Nacherscheinungen vielleicht deutlich äussern.

Das Stovain wird in Frankreich verwandt in 10proc. Lösung mit Zusatz der gleichen Menge Kochsalz. Diese Injectionsflüssigkeit entspricht somit den Anforderungen an die Isotonie ausserordentlich schlecht. Der Gefrierpunkt lässt sich direct gar nicht bestimmen, da das Salz dabei ausfällt. Der berechnete Gefrierpunkt beträgt — 3,841° C., ist aber in Wirklichkeit noch tiefer, da bei der Berechnung die elektrolytische Dissociation vernachlässigt ist. Es entspricht wahrlich nicht unseren Anforderungen, eine etwa 7fach überisotonische Lösung zu verwenden. Wir gebrauchen eine 4 procentige Stovainlösung, deren Gefrierpunkt bei 0,488° C. liegt, unter Zusatz von 0,11 pCt. Kochsalz, um die Lösung isotonisch zu machen, und unter Zusatz von 0,01 pCt. Nebennierenpräparat. Diese Lösung wird in Glastuben von 2 ccm In-

halt, fertig sterilisirt, in den Handel gebracht. Rationell ist auch eine 5 proc. Stovainlösung, deren Gefrierpunkt bei $-0,585^{\circ}$ C. liegt (Mittel aus 4 Bestimmungen) die also an sich isotonisch ist und daher keines Kochsalzzusatzes bedarf; aus bekannten Gründen empfiehlt sich ein Zusatz von 0,01 pCt. Nebennierenpräparat.

Braun berichtet in seiner Monographie über Localanästhesie über recht gute Resultate, die er bei Auflösung seiner Tabletten in Liquor erhielt. Das Princip, möglichst wenig körperfremde Substanz einzuführen, ist zweifellos richtig, und die günstigen Resultate bestätigen dies. Wir haben deshalb in ähnlicher Weise mit Stovain-Suprarenintabletten Versuche begonnen und werden über unsere Erfahrungen berichten.

Eine Abänderung aber hielten wir für nothwendig: Braun's Tabletten enthalten Kochsalz, dessen Menge so gewählt ist, dass bei der Auflösung einer Tablette in 1 ccm destillirtem Wasser eine isotonische Lösung entsteht; aber der Liquor, den wir für unsere Zwecke als Lösungsmittel gebrauchen, ist an sich schon isotonisch. Der Kochsalzzusatz erscheint daher für unsere Methode nicht nur überflüssig, sondern sogar schädlich. Ich habe demnach Tabletten von folgender Zusammensetzung herstellen lassen:

Stovain 0,02

Supraren. boric. 0,00013

Gummi arab. q. s.

Gummi arab. empfiehlt sich mehr als Bindemittel wie Zucker, da es reizloser ist. Von diesen Tabletten würde man also 2—3 für eine Anästhesie in der von Braun angegebenen Weise im Liquor lösen.

ad 3. Es ist durchaus einleuchtend und durch unsere Erfahrungen bestätigt, dass bei geringen Cocainmengen die Vergiftungs- und Nacherscheinungen verringert werden. Besonders scharf tritt dies bei den Fällen Braun's in die Erscheinung. Die Kranken, die nur eine Tablette erhalten hatten, blieben sämtlich frei von Nacherscheinungen, wo aber letztere beobachtet wurden, waren jedesmal zwei Tabletten gegeben worden. Um also in dieser Richtung weiter zu kommen, hat die durchaus rationelle und hervorragend wichtige Fragestellung zu lauten, welche Mittel und Wege giebt es, um für eine bestimmte Operation mit einem Minimum von Stovain auszukommen. Verfolgt man diesen Gedanken, so kommt man zu folgender Ueberlegung: Um eine

Anästhesie hervorzurufen, kann man die Leitungsunterbrechung der betreffenden Nerven entweder dahin verlegen, wo sie die Cauda bilden, oder aber dahin, wo sie als hintere Wurzeln zu feinen Fädchen aufgefasert in das Rückenmark eintreten. Theoretisch lässt sich an der letztgenannten Stelle am leichtesten unser Ziel erreichen, denn zum Anästhesiren dicker Nerven, z. B. des Ischiadicus (Crile), gebraucht man stärkere, concentrirtere Lösungen, als für dünne Nerven. Es wäre also das Ideal, wenn man das Stovain direct in der Höhe der zum Operationsgebiet gehörigen Segmente auf die Wurzelfasern spritzen könnte. Die Gefahr der Verletzung des Rückenmarkes jedoch lässt dieses Verfahren als ungeeignet erscheinen, wenigstens für die allgemeine Praxis. Wir kommen diesem Ideal am nächsten, wenn wir möglichst hoch (zwischen 2. und 3. oder sogar 1. und 2. Lendenwirbel) einspritzen, und durch Kader'sche Beckenhochlagerung (eventuell Kopfstauung) das Anästheticum indirect an die beschriebene Stelle bringen, wo wir es direct nicht deponiren konnten.

Für den Mechanismus des Vorganges sind besonders zwei Arten der Anästhesievertheilung von Interesse. Das sind einmal die totalen Anästhesien. Ferner aber die Fälle, in denen auch die untere Grenze der Schmerzlähmung weit nach oben verschoben ist (wofür unter Abschnitt Kopfstauung und Druck je ein Beispiel angeführt ist). Die untere Grenze der Anästhesie lag etwa am 1. Lumbalsegment, entsprechend dem 11. Brustwirbeldorn; mithin war die gesammte anästhesirende Lösung aus dem Bereich der Cauda, wo sie primär eingespritzt war, hinaufgerückt, und lag nunmehr der hinteren Seite des Rückenmarkes selbst und zwar des Dorsalmarkes an. Es handelt sich also nicht mehr um Lumbalanästhesien, sondern um „Dorsal“anästhesien. Der Name Rückenmarksanästhesien ist auch hier zu verwerfen, da wir annehmen, dass die Wurzelfasern anästhesirt sind. Uebrigens breiten sich derartige Anästhesien umgekehrt aus, wie wir es gewöhnt sind. Sie beginnen am Thorax oder Abdomen, gehen in absteigender Richtung auf Leistengegend und untere Extremität über, und ergreifen erst zum Schluss den Damm; oder aber dieser bleibt ganz frei, während er sonst zuerst und am intensivsten anästhesirt wird.

Das Gesagte beweist zur Genüge, dass wir mit Sicherheit richtige Wurzelanästhesien erzeugen können, und bei diesen kommen

wir stets mit 0,04 Stovain aus, wo das Operationsgebiet auch liegen mag. Das Verfahren, hochgehende Anästhesien mit grösseren Giftmengen zu erreichen, dadurch, dass die wirksame Diffusionszone höher hinaufgeht, ist erstens irrationell, da mit der grösseren Stovainmenge die Gefahren und üblen Nacherscheinungen wachsen, und zweitens auch unsicher, wie die Erfahrung zeigt. Unser Prinzip dagegen, die zum Operationsfeld ziehenden Nervenwurzeln zu anästhesiren, gewährt den höchsten Grad der Sicherheit der Anästhesie und gestattet, mit einem Minimum des Giftes auszukommen. Die Dosis von 0,04 Stovain macht höchstens geringe Intoxicationserscheinungen; schwere Vergiftungen sind erst einmal bei 0,07, also beinahe der doppelten Dosis beobachtet worden; gewöhnlich wird auch diese Dosis anstandslos vertragen.

Wie weit in Zukunft die Nacherscheinungen zu vermeiden sein werden, können wir natürlich nicht sagen; eine Grenze jedoch ist uns hier gesetzt: und diese ist durch die Thatsache gegeben, dass nach der einfachen Lumbalpunktion ohne darauf folgende Einspritzung, wie sie zu diagnostischen Zwecken geübt wird, dieselben Nacherscheinungen beobachtet werden, wie bei der Lumbalanästhesie, also hauptsächlich Kopfschmerzen und Erbrechen. Leider aber kann man sich aus der Literatur über ihre Häufigkeit gar kein richtiges Bild machen. Nach Gerhardt sah Nissl diese in 25 pCt. seiner Punctionen, merkwürdiger Weise sogar bei 6 von 7 Gesunden. Gerhardt selbst beobachtete auf der Erlanger medizinischen Klinik bei 22 Fällen 4mal Nacherscheinungen (= 18 pCt.). Bei allen 4 Fällen lag jedoch ein krankhafter Process vor (3mal Hirntumor, 1mal multiple Sklerose), neben Nissl's hohen Procentzahlen setze ich die Angaben von Chauffard et Boidin (*Gazette des hôpitaux* 1904), die bei 223 Punctionen (an 140 Kranken) nur 3mal Erbrechen (= 1,3 pCt.) und sehr selten Kopfschmerzen beobachteten. Die Zahlen differiren zu stark, als das wir uns ein Bild vom wahren Sachverhalt bilden könnten. Wie diese Nacherscheinungen nach einfacher Lumbalpunktion zu Stande kommen, wissen wir nicht. Vielleicht kann man eine Ansicht Bier's, die jedoch einen ganz anderen Zusammenhang hat, zur Erklärung herbeiziehen:

„Lässt man den Liquor cerebrosplanialis, besonders wenn derselbe unter hohem Druck stand, reichlich entströmen, so wird mit derselben Sicherheit und denselben Gründen eine Hyperämie des

Centralnervensystems entstehen, wie die Entleerung eines pleuritischen Ergusses Hyperämie der Lunge, eines Ascites Hyperämie der Baueingeweide macht.“

Jedenfalls ist die Grenze unserer Leistungsfähigkeit durch die Nacherscheinungen, bei einfacher Punction, gegeben; sind sie aber einmal aufgetreten, so können wir sie immerhin noch beseitigen, oder wenigstens in ihrem weiteren Verlaufe durch medicamentöse Mittel mildern. Antipyrin, Pyramidon, besonders Trigemin, Eisblase und dergl. thaten uns oft gute Dienste. Insbesondere sei auf die häufig prompte Wirkung eines Löffels Ricinusöl hingewiesen. Auffallend war es mir, dass die Nacherscheinungen im Durchschnitt auf einer Station am geringsten waren, deren Stationschwester die bei weitem grösste Menge Ricinusöl verbrauchte. Genaueres können wir nicht mittheilen, da wir die Frage bisher nicht methodisch verfolgt haben.

Dauer der Anästhesie.

Ein Nachtheil des Stovains ist der, dass es im Vergleich zum Cocain eine nur kurzdauernde Anästhesie bewirkt; es erscheint mir deshalb angebracht, auch auf diesen Punkt wegen seiner practischen Wichtigkeit einzugehen.

Nachdem Quaddelversuche gezeigt hatten, dass die Nebennierenpräparate auch die Wirkung des Stovains verlängerten, machten wir diesen Zusatz auch bei der Rückenmarksanästhesie. In der That war die durchschnittliche Dauer der Anästhesie in 53 Fällen mit Nebennierenpräparat länger als bei 49 Fällen ohne diesen Zusatz.

Das zweite sehr wirksame Mittel, das wir zur Verlängerung der Anästhesien anwenden, besteht in unserem ausführlich erörterten Princip, das Stovain möglichst auf die Nervenwurzeln zu bringen, die zum Operationsgebiet gehören. Es ist eine unbestrittene Thatsache, dass die Anästhesien da zuletzt verschwinden, wo sie zuerst auftreten; und sie treten da zuerst auf, wo die Stovain- oder Cocainlösung am concentrirtesten ist, d. h. da, wo das ursprüngliche Depot sich befindet; durch Diffusion breitet es sich dann aus, indem es dabei verdünnt wird. Durch Resorption verschwindet das Anästheticum zuerst aus der dünnen Diffusionszone, um am längsten an der Stelle des Depots den Grad der

Concentration zu behalten, der zur Erzeugung einer Analgesie nöthig ist; deshalb dauert an der Stelle des Depots die Anästhesie am längsten. Diese theoretische Erwägung wird durch die Praxis in vollem Maasse bestätigt; seit wir principiell die Beckenhochlagerung gebrauchen und dadurch das Depot auf die zum Operationsfeld ziehenden Nervenwurzeln schieben, ist die Dauer der Anästhesien wesentlich verlängert.

Menge des Lösungsmittels.

Hochgehende Anästhesien kann man auch durch Verwendung grösserer Mengen des Lösungsmittels erreichen. Von dieser Methode machen wir jedoch keinen Gebrauch, da die Nacherscheinungen dadurch stärker werden. Wir verwenden im Gegentheil möglichst geringe Mengen des Lösungsmittels, da wir damit die Schmerzlähmung möglichst auf das Operationsfeld beschränken. 10 ccm Stovainlösung machen natürlich einen längeren anästhesirenden Streifen im Rückenmarkscanal, und damit eine ausgedehntere Anästhesie, als 1 ccm. Aber wozu soll man z. B. bei einer Nabelhernie oder Sectio alta ausser dem Abdomen auch die Beine und den Damm anästhetisch machen? Es ist doch viel rationeller, das Gift, das diese Theile ganz nutzlos unempfindlich macht, dem Körper zu ersparen; dieses Ziel, die Schmerzlähmung nach Möglichkeit auf das Operationsfeld zu beschränken (unter Ausschluss von Bein und Damm bei Operationen am Abdomen), haben wir öfters bei Verwendung geringer Quantitäten (1 ccm) mit anschliessender Beckenhochlagerung erreicht; dies gelingt jedoch keineswegs regelmässig.

Nur in einem Falle würde ich vorschlagen, mehr Lösungsmittel zu nehmen, wenn nämlich trotz aller Bemühungen der Liquor nicht mit hinreichender Schnelligkeit abfliessen will; es liegt dann die Gefahr vor, dass das Anästheticum zwischen den Nervenfasern eingeschlossen bleibt, und man muss versuchen, diese durch eine grössere Menge Flüssigkeit auseinander zu drängen, damit es sich doch noch weiter ausbreiten kann. Man erreicht dies dadurch, dass man die Lösung nicht einfach einspritzt, sondern erst durch Aufsaugen von Liquor verdünnt; nach der Injection kann man dann noch mehreremals Liquor aufziehen und wieder zurückspritzen. — Bei hohen Anästhesien (Nabel und darüber) empfiehlt

es sich allerdings bei mangelhaftem Abfluss, auf die Lumbalanästhesie zu verzichten, wenn man sich nicht der Gefahr eines Misserfolges aussetzen will.

Infectionsgefahr.

Wie gross die Gefahr der Meningitis bei der Lumbalanästhesie ist, können wir nach eigenen Beobachtungen nicht sagen, da wir bei 400 Fällen bisher keine Infection erlebt haben. Kürzlich verlor Sonnenburg einen Kranken mit multiplen Eiterungen an Meningitis, und ist geneigt, eine pyämische Infection der durch Punction gesetzten Wunden anzunehmen. Diese Erklärung gewinnt dadurch an Wahrscheinlichkeit, dass ein ganz ähnliches Vorkommniss vor Kurzem von Chauffard und Boidin veröffentlicht wurde, das im Referat (Centralbl. f. Neurologie, 1904, S. 861) folgendermaassen beschrieben ist: „Einmal in einem Falle, der gleichzeitig eine schwere Pneumonie hatte, kam es zu einer Infection des hämorrhagischen Infiltrates um den Einstichcanal. Die Lumbal-punction war in diesem Falle recht schwierig gewesen. Es gingen dieselben Kokken auf, wie sie auch in der Lunge nachgewiesen worden waren.“ Diese Vorkommnisse mahnen jedenfalls zur Vorsicht bei pyämischen Processen.

Technisches.

Die Lumbalanästhesie ist eine so sehr von technischen Einzelheiten abhängige Methode, dass wir auf möglichste Vereinfachung derselben bedacht sein müssen.

1. Wir verwandten früher das Nebennieren-Präparat derart, dass wir es für sich einspritzten und erst später das Cocain nachschickten. Diese Methode hat neben der Umständlichkeit und dem Zeitverlust den Nachtheil, dass sie die sitzende Stellung des Kranken unmöglich macht. Da wir bei gleichzeitiger Injection von Nebennieren-Präparat und Cocain dieselben günstigen Erfahrungen gemacht haben, sind wir in letzter Zeit nur in dieser Weise vorgegangen.

2. Eine zweite empfehlenswerthe Vereinfachung besteht in der Verwendung sterilisirter Lösung in zugeschmolzenen Glaskölbchen. Die Herstellung einer frischen Lösung zum jedesmaligen Gebrauch ist unbequem, zeitraubend und die Sterilisation ist unsicher. Dies gilt in erster Linie vom Cocain.

3. Die Canülen sollen kurz abgeschrägte Spitzen haben, aus

Gründen, die bei früherer Gelegenheit bereits erörtert sind. Die Schlifffläche soll nicht plan sein — mit solchen Canülen kann man kaum die Haut durchstechen — sondern stark ausgehöhlt.

4. Sehr wesentlich ist ein gutes Spritzen-Material. Wir haben in der Record-Spritze, die sich auch sonst bereits sehr schnellen Eingang verschafft hat, eine für unsere Zwecke ideale Spritze gefunden. Dass der Stempel schon durch die Schwere verschoben wird, ist ein Nachtheil, da wir bei unserem Princip mit dem Minimum des Anästheticums auszukommen, von diesen natürlich keinen weiteren Tropfen verlieren dürfen. Ich habe deshalb von Eschbaum-Bonn eine Feder anbringen lassen, die durch Reibung am Stempel diesem Uebelstande auf das einfachste abhilft.

5. Zur Ausführung der Anästhesie wird der Kranke quer auf den Operationstisch gesetzt mit vornüber gebeugtem Kopf und kyphotischer Beugung der Lendenwirbelsäule. Nach mehrfachem gründlichen (!) Abäthern der Haut über der Lumbal- und unteren Dorsal-Wirbelsäule, wird ein aseptisches Handtuch über die Lendengegend beiderseits gelegt — sie erspart uns die Desinfection dieser Theile — mit beiden Händen die Darmbeinschaufeln abgetastet, und mit den Daumen der Dornfortsatz markirt, der in der Verbindungslinie der Darmbeinkämme liegt. Von diesen — es ist dies der 4. — zählt man nach oben weiter, um den Zwischenraum zwischen 1. und 2. oder zwischen 2. und 3. Lendenwirbels aufzusuchen. Aethylchloridspray oder Schleich'sche Quaddel sind besonders bei ängstlichen Kranken und schwierigen Punctionen (adipositas, stumpfe Nadel) zu empfehlen. Zunächst wird nur die Haut in der Mittellinie zwischen den 2 Dornfortsätzen durchstochen. Empfindlich Kranke richten sich hierbei oft auf; man warte jetzt — und wenn es noch so eilig sein mag — ruhig ab, bis der Kranke sich völlig zufrieden gegeben hat; nun controlirt man, ob die Wirbelsäule keine seitlichen Verbiegungen aufweist, und erst, wenn diese völlig ausgeglichen sind, darf man fortfahren; man überzeugt sich, ob die Canüle in der Mittelebene liegt, was man am besten durch einen Blick von oben her beurtheilen kann, und wenn man schief eingegangen ist, so zieht man die Nadel etwas zurück und stösst sie in besserer Richtung wieder vor; hat man sich jetzt nochmals überzeugt, dass die Nadel ganz genau in der Medianebene liegt, so ziehe man den Mandrin heraus.

Nach Entfernung des Mandrins wird die Canüle möglichst genau in der Mittellinie etwas schräg aufwärts langsam vorgeschoben. Meist fliesst nach der Durchstechung der Arachnoidea der Liquor im Strom ab. Ist dies nicht der Fall, so suche man stets erst durch Drehen, Verschieben und Zurückziehen der Nadel, oder endlich durch ein weiteres Zurückziehen und ein erneutes Durchstechen der Arachnoidea näher der Mittellinie das Maximum des Liquor-Abflusses zu erreichen. Ohne die Canüle zu verschieben (!) oder auch nur um sich selbst zu drehen setzt man nun die Spritze auf und injicire das Stovain; um den in der Hohnadel zurückbleibenden Rest nicht zu verlieren, saugt man 1 bis 2 ccm Liquor an und spritzt ihn gleich wieder zurück. Der Kranke wird nun für Operationen am Damm horizontal gelagert; für alle anderen Zwecke wird der Kopf tief gelegt, und zwar für Operationen am Bein wenig, in der Leistengegend stark, darüber noch mehr. Nie soll man es darauf unterlassen, durch Kneifen mit einer Klemme zu prüfen, wo die Anästhesie anfängt; beginnt sie z. B. bei einer Herniotomie am Unterschenkel, so muss die Beckenhochlagerung vermehrt werden; anderenfalls wird diese verringert, wenn z. B. bei Resectionen die Anästhesie sich zuerst über dem Leistenbände einstellt. Die Hochlagerung bleibt möglichst lange bestehen. Die Dosis beträgt 0,04 bis höchstens 0,06 Stovain. (Bei Castration Dosis reichlich bemessen! Bei Kreuzbeinresectionen muss die Anästhesie hoch hinaufgetrieben werden, da sonst Ziehen am Darm schmerzhaft ist.)

Schlusswort.

Die Rückenmarks-Anästhesie gilt vielfach als unsichere Methode. Die Ursache ist sicherlich nicht in refractärem Verhalten der Kranken gegenüber dem Anästheticum zu suchen. Wir haben jedenfalls Fälle gesehen, wo bei einer Injection keine oder schlechte Anästhesien, bei einer späteren Gelegenheit vorzügliche Anästhesie eintrat. Die Ursache liegt vielmehr in anatomischen Verhältnissen, und die vorliegende Arbeit soll einen Versuch darstellen, die maassgebenden Bedingungen zu erforschen und zu weiteren planmässigen Untersuchungen in dieser Richtung anzuregen. Dass der beschrittene Weg der richtige ist, ergibt sich daraus, dass die Methode bei unserem Vorgehen einen grossen Theil ihrer Launenhaftigkeit bereits eingebüsst hat.

XLVII.

Experimentelle und klinische Beiträge zur Lebernaht und Leberresection (Magnesiumplattennaht)¹⁾.

Von

Professor Dr. Erwin Payr und Dr. Aldo Martina,
Graz.

(Hierzu Tafel VI, VII und VIII und 22 Figuren im Text.)

M. H.! Ich möchte mir erlauben, in Kurzem über ein Verfahren zur Naht von Leberwunden und Leberdefecten zu berichten, das ich im Jahre 1900 und 1901 in Mittheilungen über die Verwendung des Magnesiummetalles erwähnt hatte (1) und das von mir und Martina in der letzten Zeit einer eingehenderen experimentellen Prüfung unterzogen worden ist.

Ich erwähne gleich eingangs, dass es sich um eine Nahttechnik handelt, die sich nicht nur für Leber, sondern gerade so für die Milz eignet, also überhaupt das Anrecht hat, als Nahtmethode blutreicher parenchymatöser Organe bezeichnet zu werden.

Anschütz (2) hat in seiner sorgfältigen Zusammenstellung der Methoden der Lebernaht und Resection das zusammengetragen, was Andere auf diesem Gebiete geleistet haben; ich glaube nicht, dass er eine ernsthaft zu nehmende Methode verschwiegen hat. Er selbst hat experimentelle Untersuchungen angestellt und bezeichnet das Verfahren von Kusnetzoff (3) und Pensky der intrahepatischen Ligatur, das zuerst in der Breslauer Klinik von v. Mikulicz (4) beim Menschen in Verwendung gekommen ist,

¹⁾ Auszugsweise vorgetragen am 4. Sitzungstage des XXXIV. Congresses der Deutschen Gesellschaft für Chirurgie, 29. April 1905.

als derzeit sicherste Blutstillungsart bei Resection von Leber-
substanz. Das Verfahren besteht bekanntlich darin, dass partien-
weise Massenligaturen angelegt werden, die mit ihrer festen Schnü-
rung das Leberparenchym zwar zerdrücken, während die einzelnen
Gefässe und Gefässbündel Widerstand leisten und wie Garben in
ein Generalbündel zusammengereift und umschnürt werden (An-
schütz). Das Verfahren wurde von dem Franzosen Auvray (5)
in Punkten, welche die Fadenführung betreffen, modificirt. Sowohl
nach dem ursprünglichen Kusnetzoff'schen, als nach dem modi-
ficirten Auvray'schen Verfahren wurde eine Reihe von Leber-
resectionen ausgeführt, Masnata (6) u. A.

Dazu ist in neuerer Zeit noch die Verwendung von Neben-
nierenextract gekommen, und ist die von Benno Müller (7)
ausgebildete Technik mit präventiver Suprarenin-Infiltation sicher-
lich als ein weiterer Fortschritt zu bezeichnen.

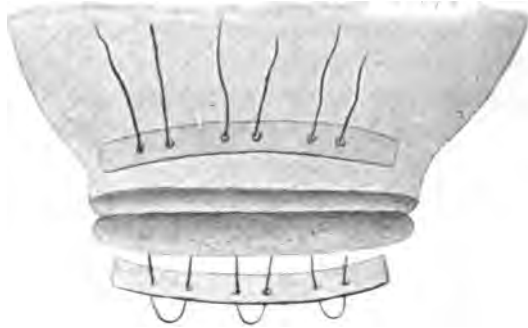
Es ist auffallend, dass trotzdem das Verfahren von Kusnetzoff
und Pensky (l. c.), auf vollständig richtiger anatomischer Grund-
lage fussend, sich noch immer nicht allgemeine Anerkennung zu
verschaffen vermochte. Es wird dabei so sein, wie bei vielen
anderen Dingen. Es gehört ein gewisser Muth dazu, rücksichtslos
mit fest zusammenschnürenden Fäden grosse Partien Lebergewebes
zu durchtrennen, und derjenige, der den trefflich blutstillenden
Effect dieses Verfahrens nicht aus eigener Anschauung kennen ge-
lernt hat, kann sich eben nur schwer zu dessen Ausübung ent-
schliessen.

Die folgenden Zeilen sind einem Verfahren gewidmet, das
einer von uns (Payr), wie gesagt, schon vor 4 Jahren an zwei
Hunden und zwei Kaninchen erprobt hatte.

Es besteht darin, dass man geeignete Platten aus reinem
Magnesiummetall von verschiedener Länge, mit ziemlich grossen
Löchern versehen, vor der beabsichtigten Leberdurchtrennung in
der Weise anlegt, dass man durch Andrücken der Platten sowohl
an der Ober- als an der Unterfläche der Leber eine ganz seichte
Schnürrinne oder -furchen bildet und nun mittelst gerader, stumpfer
Nadeln, die jenen Kusnetzoff's sehr ähnlich sind, mässig dicke
Catgutfäden durch Platte, Leberparenchym und abermals Platte
durchführt.

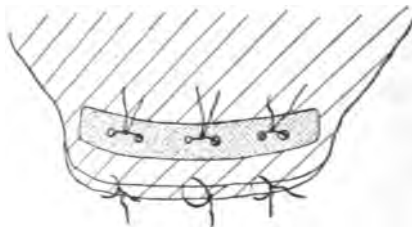
Dies geschieht in der Weise, dass man je zwei benachbarte

Löcher der Platte jederseits benützt, dass also eine Catgutfadenschlinge vier Löcher, zwei an jeder Platte, passirt; für zwei sechslöcherige Platten bedarf man also dreier Catgutfäden. Wenn die Platten und Fäden gut liegen, werden die Platten mit den Fingern nochmals gegeneinander gedrückt und nun mit dem Messer in



Figur 1.

langen Zügen die zu entfernende Leberpartie abgetragen, entweder flach oder in Keilform, so dass die unter einem spitzen Winkel stehenden Schnittflächen eventuell noch für sich vereinigt werden könnten (s. Fig. 1 u. 2). Während dieses Actes der Abtragung werden die Catgutfäden in gespanntem Zustande an der Kreuzungs-

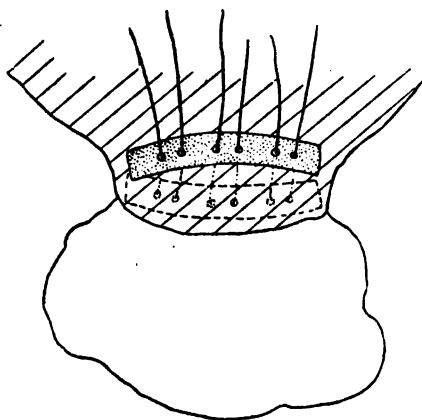


Figur 2.

stelle zwischen je zwei Löchern der Platte mit einer Arterienklemme festgehalten. Nach Abtragung des Leberstückes blutet es gar nicht, oder einzelne arterielle Gefässe bluten leicht. Niemals haben wir eine venöse Blutung gesehen. Da jetzt von der Schnittfläche das in den Gefässen enthaltene Blut abströmt und Gewebsflüssigkeit ziemlich reichlich ausgepresst wird, so müssen jetzt die Catgutfäden etwas nachgezogen werden und erst, wenn dies

nach weiterem Gegeneinanderdrücken der Platten geschehen ist, werden die Fäden mit soliden Doppelknoten versehen. Bei allen Fällen der von mir und Martina operirten Versuchsthiere gelang es, in dieser Weise präventiv eine absolut sichere Blutstillung zu erzielen und haben wir **keines** unserer Versuchsthiere an einer inter oder post operationem auftretenden **Blutung** verloren.

Diese Art der Technik findet vor Allem ihre Verwendung, wenn es sich um Abtragung grosser lappenartiger oder gar gestielter Theile der Leber handelt, natürlich auch für jene Fälle, wo man sich eine Art künstlichen Stieles bilden muss (s. Fig. 3).



Figur 3.

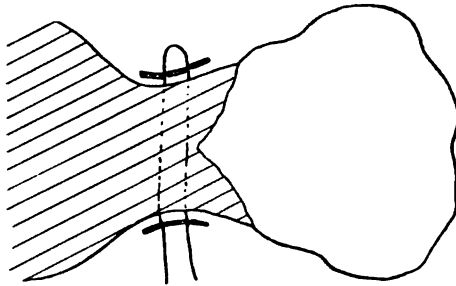
Wir betonen hier jedoch ausdrücklich, dass der Vortheil dieser Naht- und Blutstillungsmethode nicht darin liegt, dass ein Stück weit vor der Durchtrennungsebene des Lebergewebes dieses möglichst fest zusammengedrückt wird, sondern dass die Naht, wenn irgend thunlich, so angelegt wird, dass nach keilförmiger Resection des zu entfernenden Leberstückes die Wundflächen sich lippenförmig zusammenlegen lassen und in dieser Stellung durch Platten, deren Ebenen sich dann unter einem spitzen Winkel kreuzen, aneinandergedrückt gehalten werden (s. Fig. 4 und 5).

In jenen Fällen, in denen man geneigt ist, die Platten etwas weiter von der Resectionsebene entfernt anzulegen, muss der Zug der Fäden und damit auch der Druck der Platten ein viel inten-


siverer sein, wodurch, wie wir noch darzuthun haben, Schädigung des Lebergewebes und Gefahren für den Organismus hervorgerufen werden können.

Wenn zwei aufeinander passende Schnittflächen der Leber durch die Plattennähte auch nur ganz leicht aufeinandergedrückt werden, so genügt dies vollkommen zur Blutstillung. Wir werden also trachten, wenn möglich, bei Abtragung grosser Leberantumoren oder grosser Stücke eines Lappens die Schnittflächen keilförmig und möglichst congruent zu gestalten [Tricomi (8), Langenbuch (9), König (10) u. A.].

Ist dies nicht möglich und ist man gezwungen, die Abtragung einfach quer vorzunehmen, so ist dabei folgendes zu beobachten: Es gelingt zweifellos durch festes Anziehen der Fadenpaare die



Figur 4.

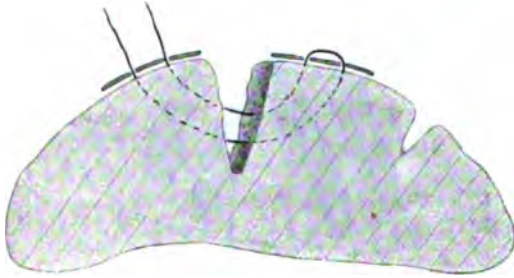

Figur 5.

Platten so fest gegen das Leberparenchym anzudrücken, dass alle zur Resectionsfläche ziehenden Gefässe comprimirt sind. Es ist jedoch nicht nöthig, die Fäden so straff anzuziehen. Schon ein viel geringerer Druck genügt, um alle venösen Gefässe zu verschliessen, und konnten wir bei unseren Versuchen beobachten, dass gerade bei sehr grossen Hunden, wo doch die Verhältnisse den menschlichen Leberresectionen ähneln, nach dem mässigen Anziehen der Catgutfäden und Magnesiumplatten auf einer sehr grossen Schnittfläche nur vereinzelte arterielle Gefässe bluteten; diese liessen sich ohne jede Schwierigkeit isolirt fassen und unterbinden.

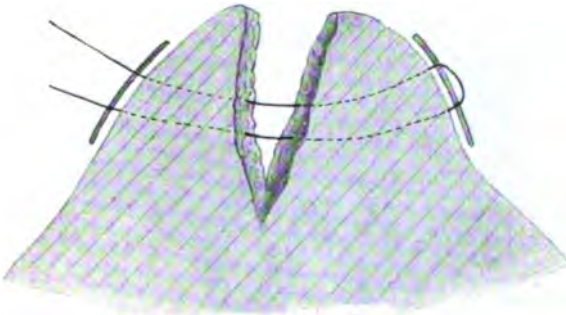
In jenen Fällen, in denen man gezwungen ist, grössere Stücke in Keilform aus der Leber zu reseciren, bei Carcinomen der Gallenblase, anderweitigen Lebertumoren, Echinokokken, bedarf man selbstverständlich einer etwas anderen Technik.

Man muss zunächst unterscheiden zwischen keilförmigen Defecten, die, an der Concavität oder Convexität der Leber gelegen, ein Stück weit in das Organ eindringen, ohne die ganze Dicke des Organes in sich zu begreifen, und solchen, die durch die ganze Dicke der Leber gehen.



Figur 6.

Solche erstere keilförmige Defecte kann man mit der Plattenmethode in einfachster Weise nähen, indem man rechts und links vom Defect je eine mehrfach durchlöchernte Platte anlegt und mittelst leicht gekrümmter, stumpfer Nadeln Catgutfäden, die ungefähr in der Mitte der Wundflächen ein- und austreten, durch-

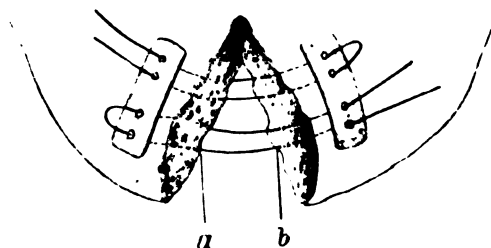


Figur 7.

führt; diese Fäden werden nun unter leichtem Andrücken der Platten an das Lebergewebe geknüpft und dadurch exacte Aneinanderlagerung der Wundflächen sowie völlig sichere Blutstillung bewirkt (Fig. 6).

Es ist dabei zweckmässig, die Platten ziemlich weit vom Defectrand anzulegen, da man dann mit fast geraden oder

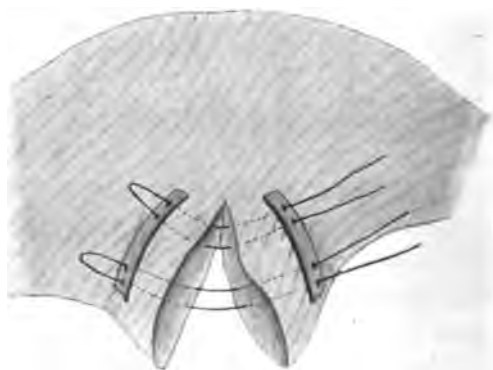
geraden Nadeln nähen kann und die Fäden fester zusammenschnüren kann, als wenn Lebersubstanz in geringerer Dicke zwischen den Platten liegt. Wie wir noch später hervorheben werden, ist überhaupt, wenn thunlich, das Nähen mit geraden oder fast geraden Nadeln aus gewissen Gründen dem mit stärker gekrümmten vorzuziehen (s. Fig. 7).



Figur 8.

Bei keilförmigen, durch die ganze Dicke der Leber gehenden Defecten kann man in mehrfacher Weise vorgehen:

a) Die Platten werden ziemlich weit vom Defect entfernt an die abgestumpften Kanten des Organes gelegt und dadurch die Schnittflächen beim Anziehen der Fäden in directen Contact ge-

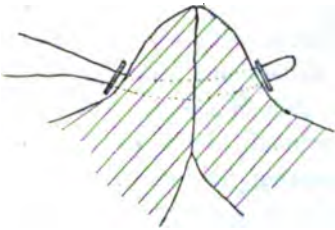


Figur 9.

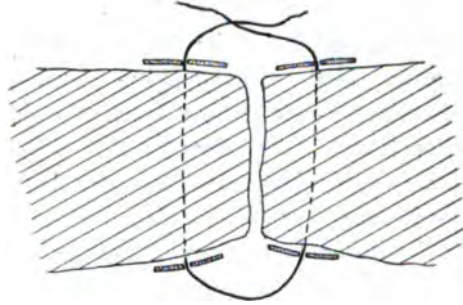
bracht. Dabei ist der Druck auf alle Theile der Wundfläche ein annähernd gleicher (Fig. 7).

b) Man legt zu beiden Seiten des Defectes an den Rändern desselben parallel die Platten an; nehmen wir an, dies sei auf der Seite der Leberconvexität geschehen. Die Fäden müssen nun so

geführt werden, dass sie an der Wundfläche ganz nahe der Concavität ein- und austreten (Fig. 8a und b), um die ganze Wundfläche gleichmässig in Berührung zu bringen (Fig. 8), oder aber, man macht eine Art Faltenbildung durch Emporheben beider Leberwundlappen und hat damit den Vortheil, die Fäden fast



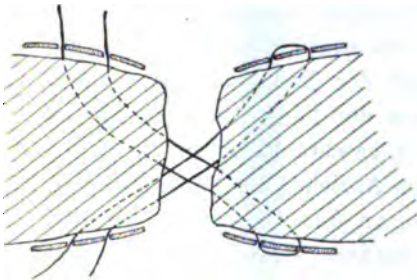
Figur 10.



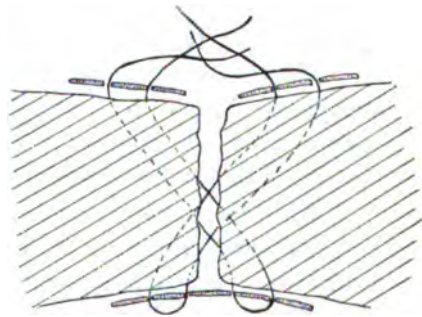
Figur 11.

geradlinig durch das Leberparenchym laufen lassen zu können, während im vorigen Falle sie einen Bogen oder doch einen Winkel machen müssten (Fig. 9 und 10).

c) Endlich kann man an der Concavität und Convexität rechts und links vom Defect je eine Platte anlegen und diese vier Platten



Figur 12.



Figur 13.

durch einen einzigen Faden verknüpfen und dadurch die Wundränder in Berührung bringen (Fig. 11), oder aber, man legt die Fäden so durch die vier doppelt gelochten Platten, dass je eine an der Convexität rechts vom Defect gelegene mit einer an der Concavität links gelegenen verknüpft wird. Die Figuren 12 u. 13,

wo einmal für die Concavität nur eine vierlöcherige Platte, statt zweier verwendet wird, veranschaulichen dies am schnellsten.

d), Endlich kann die unter a) angegebene Nahttechnik sowohl an der Convexität, als auch an der Concavität zugleich angewendet werden, wodurch die Sicherheit der Vereinigung nur gewinnt.

Jene Art der Nahtführung, bei der der Faden das Lebergewebe in möglichst gerader Richtung durchzieht, ist die beste, da man beim Zusammenknüpfen der Fäden stets nur einen genau axial wirkenden Zug ausübt. Bei winkelig oder bogenförmiger Fadenführung trachtet beim Zusammenziehen des Fadens der Bogen sich seiner idealen Sehne zu nähern und wird dadurch ein Zerschneiden des Lebergewebes und zum Mindesten eine Erweiterung der Stichcanäle bedingt. Manchmal blutet es gerade bei solcher Fadenführung aus denselben stärker, als sonst.

Wir benützen aus diesem Grunde fast immer gerade Nadeln, und ist es bei Verwendung derselben bei Durchlegung präventiver Nähte auch viel leichter, die Ausstichstelle zu treffen, als mit gebogenen Instrumenten.

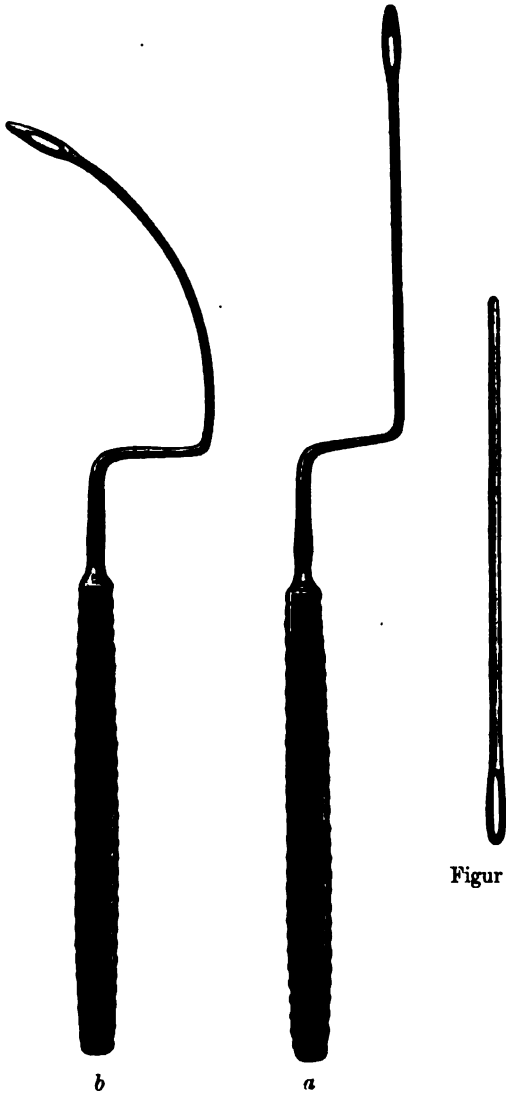
Eine bajonettförmige, an einen Handgriff angesetzte (Fig. 14a und b) stumpfe, mit Ohr versehene Nadel leistet hierbei gute Dienste; selbstverständlich kann man sich auch der Kusnetzowschen ähnlicher, ganz gerader, stumpfer Nadeln bedienen (s. Fig. 15).

Als Nahtmaterial wurde stets das von Claudius angegebene und von Martina nachgeprüfte Jodcatgut verwendet.

Die Dicke der Catgutfäden soll so gewählt werden, dass der gedoppelte Faden dem Durchmesser der Nadel annähernd entspricht, wodurch während des Legens der Fäden die Blutung aus den Stichcanälen der Leber möglichst beschränkt wird.

Wir haben oben vor allzu festem Anziehen der Fäden gewarnt. Die Platten dürfen nicht tief gegen das Lebergewebe einschneiden, eine Furche erzeugen, sondern sollen gerade so wie comprimierende Fingerspitzen die Wundflächen gegeneinandergedrückt erhalten.

Ziehen wir die Fäden so fest an, dass die Platten in das Lebergewebe einzuschneiden drohen, so können bei dünnen, zwischen den Plattenpaaren liegenden Gewebsstücken diese einer völligen Nekrose verfallen. Oder aber es kann, wie wir uns gleichfalls in mehreren Fällen überzeugen konnten, eine oberflächliche Nekroti-



Figur 14 ($\frac{2}{3}$ natürl. Grösse).

sirung der zunächst von den Platten am stärksten gedrückten Leberpartien sich einstellen.

Dieser Nekrose geht, wie wir uns an mehrfachen Präparaten überzeugen konnten, eine mehr oder minder ausgedehnte Venenthrombose voraus. Man sieht an zahlreichen in die Leber ge-

machten Einschnitten die Querschnitte der oft alle grösseren Venenlumina verlegenden Thromben. Es ist ferner festzustellen, dass auch an entfernter liegenden Stellen in anderen Leberpartien vereinzelte Gefässthrombosen oder circumscribte Nekrosenherde vorkommen.

Diese bei unrichtiger Nahttechnik sehr naheliegende Schädigung ist aber auch sonst nicht belanglos.

Fast alle Versuchsthiere, bei denen die Platten und Fäden zu fest angezogen worden waren, gingen nach wenigen Tagen an sehr ausgedehnten Pneumonien zu Grunde.

Es fanden sich Infarcte, multiple pneumonische Herde und an mehreren Stellen in den Gefässen eigenthümlich blasse Zellconglomerate, die man als Leberzellen ansprechen muss.

Zenker (11), Schmorl (12) und Hess (13) haben bei groben Verletzungen der Leber, ausgedehnten Organzertrümmerungen, Schussverletzungen Leberzellenembolie in der Lunge gesehen: traumatische Leberzellenembolie [Lubarsch (14)]. Aber auch bei Intoxications- und Infectionskrankheiten ist dies Ereigniss beobachtet.

Bei Anwesenheit von Nekrosen, Abscessen oder ausgedehnten Blutungen in der Leber kommen Leberzellembolien vor (Lubarsch).

Die durch den zu starken Plattendruck bewirkte ausgedehnte Venenthrombose und Gewebsnekrose mit nachfolgender Leberzellenembolie stellt einen neuen experimentellen Beweis für die Richtigkeit obiger Beobachtung dar.

Es ist ja leicht verständlich, dass nekrotisirende Leberparenchymstückchen, in die venöse Bahn an der Schnittfläche oder durch Gefässzerreissung aufgenommen, fortgeschwemmt werden, ins rechte Herz gelangen und in den Lungen als Emboli schwere pneumonische Veränderungen erzeugen können¹⁾.

Das häufige Auftreten dieses Ereignisses erklärt sich ungezwungen daraus, dass wir beabsichtigten, möglichst grosse Leberstücke im Verhältnis zur Grösse des gesammten Organes zu resequiren (ein Viertel, ein Drittel bis zur Hälfte), was natürlich angesichts der grossen Wundflächen ein stärkeres Anziehen der Platten und Fäden erheischte.

¹⁾ Weitere experimentelle Verfolgung des Zusammenhanges zwischen Nekrosen der Leber und pneumonischer Herdbildung ist von Martina und mir beabsichtigt.

Ich betone aber ausdrücklich, dass man bei **richtigem** Vorgehen jene Schädigung des Lebergewebes leicht und sicher vermeiden kann, und erwähnten wir diesen von uns Anfangs begangenen technischen Fehler nur, um auf diese mögliche Gefahr hingewiesen zu haben.

In jenen Fällen, in denen sich bei Abtragung grösserer Stücke von Lebersubstanz eine Art Stielbildung vornehmen lässt, könnte man versuchen, eine Combination der provisorischen Schlauchanlegung mit unserer Nahtmethode auszuführen. Von Tricomi (15) und Israel (16) als temporäres Verfahren zur Blutstillung bei der Leberresection angewendet, wurde das Verfahren der elastischen Ligatur von zahlreichen Operateuren bei der Resection grösserer Leberstücke als definitive Blutstillungsmethode ausgeführt und das abgeschnürte Stück Leberparenchym entweder ein- oder zweizeitig abgetragen. Mehrmals allerdings kam es selbst nach längerer Umschnürung noch immer aus den Stielgefässen zu Blutungen.

Wir stellen uns nun diese Combination in der Weise vor, dass man möglichst weit leberwärts den comprimirenden Schlauch anlegt, dann die Resection der zu entfernenden Partie, wenn möglich, keilförmig ausführt und nun die Magnesiumplatten und Catgutfäden so anlegt, dass die Flächen sich möglichst breit und gleichmässig berühren. Nun erst wird der elastische Schlauch abgenommen. Diese Vereinigung eines provisorischen und eines bleibenden Blutstillungsverfahrens hätte den Vortheil, dass man die Plattennähte nach ausgeführter Keilresection so exact anlegen kann, dass sich die Schnittflächen ganz gleichmässig berühren, was gewöhnlich bei präventiver Anlegung der Platten und Durchziehen der Catgutfäden nicht ganz leicht ist.

Doch nun müssen wir zu einer kurzen Kritik des von uns empfohlenen Nahtverfahrens zurückkehren.

Dasselbe gehört zu den verschiedenen Verfahren der „intrahepatischen Compression“, welche beabsichtigen, einer Blutung bei der Leberresection zuvor zu kommen und sie definitiv zu verhindern.

Derartige Verfahren sind bereits mehrfach ersonnen worden und sogar am Lebenden zur Ausführung gelangt. Man hat verschiedene Dinge unter die zusammenzuschnürenden Fäden gelegt,

Jodoformgaze, Fischbein- und Elfenbeinstäbchen, Stücke entkalkter Knochen etc. Auch Unterfütterung mit lebenden Lappen, der Bauchwand entnommen, ist schon versucht worden [Beck (17)]. Wir kommen auf diese Versuche unten nochmals zurück.

Wir möchten hier darauf verweisen, dass der wesentlichste Punkt bei dem von uns empfohlenen Verfahren nicht die in verschiedenster Weise zur Ausführung gelangende Technik der Plattennaht ist, sondern die Verwendung eines ganz eigenthümlichen und, wie man wohl behaupten kann, bis jetzt einzig dastehenden Materiales, des Magnesiummetalles.

Dasselbe hat nicht nur den Vortheil, in einfachster Weise durch Kochen keimfrei gemacht werden zu können; seine vollkommene Resorptionsfähigkeit im thierischen Körper, die ohne schädigende Wirkung auf die Gewebe, in welche es eingepflanzt wird, vor sich geht, nimmt jenes Vorurtheil weg, das man sonst in der Chirurgie mit Recht der Einbringung von Fremdkörpern in den Organismus entgegenbringt.

Aber auch diese Eigenschaft ist es noch nicht, durch welche gerade dieses merkwürdige Metall so geeignet erscheint, bei der Parenchymnaht in der Bauchhöhle eine Rolle zu spielen.

Vor zwei Jahren hatte ich die Ehre, am Chirurgencongress Gascysten am Netz und Mesenterium von Kaninchen zu demonstrieren, die zum Zwecke der Untersuchung der Stieldrehungsgesetze experimentell erzeugt worden waren. Auch an der Leber- und Milzoberfläche bilden sich bei Implantirung von Magnesiummetall sehr rasch gashaltige Bindegewebsneubildungen, die in kürzester Zeit die Wundflächen der Leber, die Stichcanäle, die Magnesiumplatten vollständig bedecken und die Operationsstelle mit diesem Klebemantel verhüllen.

Wenn die Lebernaht angelegt ist und die Magnesiumplatten an Ort und Stelle sitzen und die Bauchhöhle — es ist dies in allen unseren Fällen geschehen — durch Etageennaht fest verschlossen ist, spielen sich an der Nahtstelle folgende Vorgänge ab.

Aus der genähten Leber findet selbstverständlich trotz idealer Blutstillung noch immer eine minimale parenchymatöse Blutung statt. Ausserdem strömt vom Peritoneum und den Wundflächen seröses Fluidum ab, und dieses blutige Fluidum überzieht und bedeckt die Resections- und Nahtstelle. Das Magnesium hat ausser

anderen Eigenschaften die Fähigkeit, sehr intensiv blutstillend zu wirken. Es findet ausserordentlich rasch eine Ausscheidung von Faserstoff aus dem ausströmenden blutigen Serum statt, und dieses mit Fibrin, Erythrocyten und Leukocyten gemengt, schlägt sich als ein feiner, sammetartiger, rothbrauner Belag auf der Leberoberfläche und den Magnesiumplatten nieder.

Das Magnesiummetall wirkt dadurch blutstillend, dass es durch seine chemische Affinität zu dem in den Geweben enthaltenen Wasser befähigt ist, dieses in seine Bestandtheile H und O zu zerlegen. Diese Fähigkeit des Metalles ist seiner Zeit von Rollett (18) festgestellt worden. Das Magnesium verbindet sich mit dem O zu Magnesiumoxyd. Durch die Zerlegung des im Blute enthaltenen Wassers wird natürlich die Gerinnung sehr beschleunigt. Diese Eigenschaft macht ja auch das Magnesium befähigt, in cavernöse Tumoren in Form von Pfeilen eingeführt (19), Gerinnungsprocesse mit nachfolgender Obliteration der Hohlräume zu erzeugen.¹⁾

Während dieser Zersetzung des Gewebswassers wird nun fortwährend Wasserstoffgas producirt; die Menge des sich bildenden Wasserstoffgases ist sehr bedeutend, indem ein Gramm Magnesiummetall bei seiner Auflösung 1000 ccm Wasserstoff producirt [Hübscher (20)]. Die niedergeschlagenen Fibrinschichten, die noch mit Blutelementen untermengt sind, also auch reichlich Leukocyten enthalten, werden durch Wasserstoffgasbläschen aufgebläht. Daher kommt es, dass wir nach 24 Stunden eine röthliche, schwammige, meist schon ziemlich über die Resectionsstelle erhabene Schwellung vorfinden, welche sehr häufig die Magnesiumplatten und die Nahtstelle völlig unsichtbar macht. Ein feines Knistern belehrt uns beim Befühlen über die zahlreich vorhandenen kleinsten Wasserstoffbläschen. Nach 48 Stunden ist diese Masse schon etwas fester geworden, sie hat noch immer die dunkelrothbraune Farbe; diese wird etwa vom vierten Tage an heller, grau-röthlich, jungem Granulationsgewebe ähnlich. Nun wird sie immer heller, um bereits nach etwa 8 Tagen weisslich-gelb oder bläulich-weiss zu sein. Es verwandelt sich dieser plastische, aus Faserstoff und den Elementen des Blutes bestehende Niederschlag in Binde-

¹⁾ In allernächster Zeit erscheint eine Publication über meine Erfahrungen über Angiombehandlung mit Magnesiumstiften.

gewebe, organisirt sich also, erhält Blutgefässe und es entwickelt sich eine kräftige durch zahlreiche grosse und kleine Gascysten unterbrochene bindegewebige Narbenneubildung. Währendem hat sich ein Theil des Magnesiummetalles bei der Berührung mit der Gewebsflüssigkeit aufgelöst, die Gasproduction wird weniger lebhaft, aber immer findet sie noch statt; dies wird durch das, wenn auch nunmehr langsame, Wachsen der gashaltigen Bindegewebsgeschwulst an der Nahtstelle bewiesen. Erst wenn die Resorption der Platten beendet ist, bildet sich auch diese bindegewebige Masse zurück. Das Wasserstoffgas wird dann allmählig wieder resorbirt, die Bindegewebslamellen legen sich aneinander und schliesslich entsteht an der Resectionsstelle eine weissliche, eine Zeit lang allerdings noch ziemlich derbe, aber recht widerstandsfähige Narbe, die schon in etwas früherem Stadium Aehnlichkeit mit dem pathologisch-anatomischen Befunde der Zuckergussleber hat (s. Fig. 1, 2 und 3 auf Tafel VI).

Der Reiz des metallenen Fremdkörpers spielt bei dieser lebhaften Bindegewebsproduction jedenfalls auch eine Rolle.

Es ist nun begreiflich, dass bei dieser lebhaften Bindegewebsproliferation Adhäsionen mit der Nachbarschaft entstehen. Vor allem muss ich erwähnen, dass sehr häufig sich das Omentum maius über die ganze Resectionsstelle als deckender Mantel darüber legt und auch die bindegewebige Gascystenhülle bedeckt. Liegt die Resectionsstelle an der Convexität des Organes, so treten leicht flächenhafte Verwachsungen mit dem Zwerchfell ein; ist sie an der Concavität, so sehen wir öfters solche mit dem Magen, mit dem Colon. Ich betone jedoch hier ausdrücklich, dass jene Adhäsionen an Art und Menge ausserordentlich verschieden sind, bald zart und schleierartig, bald massig und derb. Je älter das Resectionspräparat ist, umsomehr bilden sich diese neugebildeten, wie gesagt zuweilen voluminösen, Bindegewebshüllen wieder zurück und verwandeln sich in derbes fibröses Gewebe; der Zeitpunkt, zu dem dies geschieht, ist sehr verschieden.

Um die manchmal allzu reichliche Adhäsionsbildung zu vermeiden, wurde ein Theil der Versuche in der Weise vorgenommen, dass die Resections- und Nahtstelle der Leber gleich plastisch bedeckt wurde. Es geschah dies entweder durch Auflagerung eines Nachbarlappens, was sich bei der gelappten Kaninchenleber

unschwer ausführen lässt. Oder aber es wurde die Nahtstelle gleich durch Aufnähen des Netzes (Netzplastik) gedeckt.

Eigenthümlicher Weise bleibt bei solchem Vorgehen die gashaltige bindegewebige Neubildung in sehr bescheidenen Grenzen und fehlt dementsprechend eine irgend erheblichere Adhäsionsbildung mit den Nachbarorganen (s. Fig. 9—12, Tafel VIII). — Dies ist bei genauerer Betrachtung so zu erklären, dass bei Bedeckung der Metallplatten sowohl die zu seröser Exsudation führende Reizwirkung auf das Peritoneum ausbleibt, als auch von den Wundflächen der Abfluss von Blut und Gewebsflüssigkeit früher aufhört.

Deshalb bildet sich nur eine ganz geringe Blutserumfibrinschicht auf der Resections- und Nahtstelle und erfolgt dementsprechend eine nur geringe Gasbildung und schwache Bindegewebsneubildung.

Es hat sich somit experimentell ein Weg ergeben, um allzureichlicher Adhäsionsbildung mit Erfolg zu begegnen.

Zum Zwecke **histologischer** Untersuchung wurden aus verschiedenen alten Präparaten, 1 Tag, 2, 4, 8, 14 Tage etc. Stückchen entnommen; die Aufbewahrung der Präparate geschah immer in Kayserling's Fixirflüssigkeit und wurde nach dem gewöhnlichen Härtungsverfahren behandelt, in Paraffin eingeschlossen und mikrotomirt.

Nach 24 Stunden findet man einen durch 4 Tage noch nachweisbaren Niederschlag auf der Nahtstelle, der aus Fibrin, rothen und weissen Blutkörperchen besteht. Durch die Weigert'sche Färbung wurde der Nachweis eines sehr engmaschigen Fibrinnetzes erbracht.

Durch Bildung junger Bindegewebszellen und Vascularisirung entsteht aus jenem Fibrinblutniederschlag nach 4—8 Tagen ein Gewebe von der Charakteristik des Granulationsgewebes. Zahlreiche kleinere und grössere Gascysten zeigen sich in Form stets rundlich begrenzter Hohlräume. Die Vascularisation geht sowohl von der Oberfläche der Leber als auch von den Verklebungsstellen der bindegewebigen Neubildung (Netz, vordere Bauchwand) aus.

Die Glisson'sche Capsel verdickt sich, wird zell- und gefässreicher; manchmal findet man in ihr und oberflächlich im Leberparenchym gelegene Rundzellanhäufungen. Ueberall sieht man in

den neugebildeten Bindegewebslagern zahlreiche junge Blutgefäße. Manchmal erstrecken sich die Gascystenbildungen bis in die Randpartien des Leberparenchyms. Doch sind auch in diesem Falle die am Lebergewebe selbst sich abspielenden Veränderungen gering. Man findet in der Umgebung der Nahtstelle bis in die 3. Woche Mitosen, vermehrte Bindegewebsbildung und häufig den Gefässen folgende Anhäufungen von Rundzellen. Die Heilung der Leberwunde selbst erfolgt durch Bindegewebsbildung, die das zwischen den Wundflächen liegende Blutcoagulum ersetzt; jedoch ist diese Bindegewebsnarbe durchaus nicht massig, von uns auch nicht in allen Fällen gefunden worden, so dass es nicht unwahrscheinlich ist, dass unter Umständen bei sofortigem Wundverschluss durch die die Flächen sanft aneinander drückenden Magnesiumplatten eine directe Verheilung durch Proliferationsvorgänge der Leberzellen ohne nachweisbare Bindegewebsnarbe erfolgt. Wo wir sie fanden, war sie in Form eines weisslichen schmalen Streifens im Lebergewebe erkennbar. Dies gilt selbstverständlich nur für die in Form von Keilresection operirten Lebern.

Bei querer Abtragung findet man zwischen 8 und 20 Tagen eine breite gascystenhaltige, der Leberwunde direct aufsitzende Bindegewebsmasse, gegen das Lebergewebe scharf abgegrenzt.

Bei noch grösserem Intervall zwischen Naht und Untersuchung findet man die massige gashaltige Bindegewebsneubildung in Rückbildung begriffen.

Die Wand der Gascysten besteht nur aus einem kernarmen, wenig gefässreichen Bindegewebe. Das Gas wird resorbirt, die Cystenwände rücken einander näher und bildet sich eine derbe fibröse, wenig vascularisirte Narbe, die, wie schon erwähnt, makroskopisch an den Befund der Perihepatitis fibrosa (Zuckergussleber) erinnert (s. Tafel VII Fig. 6, Tafel VIII Fig. 9 und 10, Fig. 12).

In den meisten Fällen ist nach drei Monaten von der massigen neugebildeten Bindegewebsmasse mit Ausnahme einer festen weisslichen Narbe an der Resectionsstelle nicht viel mehr zu sehen, in manchen bedarf es noch längerer Zeit bis zur Rückbildung. Dieses Verhalten hängt sehr von der Menge des eingebrachten Magnesiums ab. Je weniger wir einpflanzen, um so schneller wird es aufgelöst und um so schneller hört der Gasbildungsprocess und damit auch die Bindegewebsneubildung auf.

Bei so kleinen Thieren, wie den Kaninchen, die aber eine verhältnissmässig recht grosse Leber haben, muss man natürlich im Verhältniss zum Gesamtgewicht des Thieres recht grosse Mengen einbringen, was bei grösseren Versuchsthieren, wie den Hunden, nicht der Fall ist.

Ich brauche nicht mehr zu betonen, dass diese Gasbildung, wie dies auch schon von anderer Seite bestätigt worden ist, etwas vollständig Harmloses und für den Organismus Unschädliches ist.

Wir betonen hier noch einmal, dass in keinem unserer Fälle sich auch nur die leiseste Blutung innerhalb des Bauchraumes zeigte, also das Verfahren seine Pflicht als blutstillendes in idealer Weise erfüllt. Aber auch in keinem Falle kam es zu peritonealen Krankheitserscheinungen, zu Abscessbildung etc.

Die möglicher Weise vorhandenen scharfen Ecken und Kanten der Magnesiumplatten braucht man ebenfalls durchaus nicht zu fürchten, da ja dieselben schon in kürzester Frist von ihrem Gasbindegewebsmantel umhüllt sind. Das Magnesiummetall ist enorm leicht; eine Platte von 3 cm Länge, 1 cm Breite und 0,4 cm Dicke wiegt nur 2 g.

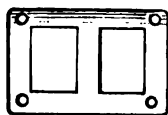
Es lässt sich leicht bearbeiten; man kann es sich mit einer alten Scheere bequem in Form beliebig langer Platten zerschneiden, mit einer Lochzange lochen. Dies hat den Vortheil, dass man für den jeweiligen Fall sich gleich die passenden Platten fertigen kann¹⁾.

Andere schon fertige Platten zeigen die Fig. 16—19. Besonders die in Fig. 17 wiedergegebene Form mit zwei grossen Fenstern und vier Löchern in den Ecken ist zweckmässig, weil sie festen Widerstand giebt und dabei doch aus möglichst wenig Magnesiummetall besteht. Für Resection grosser Leberstücke muss man sich natürlich auch entsprechend grösserer Magnesiumplatten von bedeutender Dicke bedienen; auch solche haben wir uns selbst mit einer gewöhnlichen Blechscheere zurechtgeschnitten²⁾ und mit einer Coupierzange gelocht (s. Fig. 19).

¹⁾ Magnesiumplatten beliebiger Dicke liefert C. W. Rohrbeck's Nachfolger, Wien, Kärnthnerstr. 59, sowie die Aluminium- und Magnesiumfabrik in Hemelingen bei Bremen. Erstere Firma auch fertige Platten nach Grössen- und Formangabe.

²⁾ Durch Einlegen in 10—20 proc. Essigsäure kann man in wenigen Minuten die Dicke der Platte beliebig vermindern.

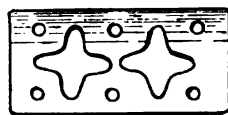Es ist selbstverständlich, dass sich dieses Verfahren nicht nur zur Resection grösserer und grösster Leberstücke, wie sie bei Entfernung gut- und bösartiger Tumoren, Syphilomen und Echinococcusblasen nöthig wird, geeignet erscheint, sondern auch in allen Fällen von Leberverletzung, in denen man den Riss, Stich Schuss der Blutung halber verschliessen muss; für solche Fälle sind natürlich gar keine sonderlichen Schwierigkeiten vorhanden und wird durch die Plattennaht die Leberwunde in einfachster Weise adaptirt.




Figur 17.



Figur 16.



Figur 18.



Figur 19.

Da wir schon früher erwähnten, dass Versuche mit Plattennahten in verschiedener Art gemacht worden sind, so müssen wir anführen, dass Ceccherelli (21) und Bianchi (22) mehrfach perforirte Fischbeinstäbchen verwendeten; mit feinen Nadeln wurden doppelte Seidenfäden durch das Lebergewebe in ganzer Schichte hindurchgeführt und durch Knüpfen derselben die Stäbchen einander genähert, ohne dass man ein Einschneiden derselben befürchten musste.

In neuester Zeit empfahl Ceccherelli (23) decalcinirte Knochenplatten. Ceccherelli glaubt, dass dieselben in der Bauchhöhle sicher nach längerer Zeit resorbirt würden; dies scheint jedoch nicht mit Sicherheit der Fall zu sein. Beck (l. c.) hat derartige Versuche an Thieren nachgeprüft und fand, dass die Abkapselung der Fremdkörper ausblieb, es bildeten sich Abscesse.

Segale (24) setzte an Stelle der Fischbeinstäbchen Schnüre von zugespitzten in einander passenden Elfenbeinröllchen, die auf einem stärkeren Catgutfaden aufgereiht sind. Diese Röllchenkette soll mittelst elastischer Gummifäden das Lebergewebe comprimiren.

Er schlägt vor, die Resectionsflächen keilförmig zu gestalten, ein übrigens von allen warm empfohlenes Princip.

J. C. Beck hat den Vorschlag gemacht, die Ligaturen mit bestem lebendem Gewebe zu unterfüttern. Er benützt dazu länglich gestaltete Lappen aus der vorderen Bauchwand, aus Peritoneum, Fascie und Muskeln bestehend. Eine zweite Methode Beck's, die er einem Verfahren Chapot-Prévost's (25) nachbildete, besteht darin, dass er die Leber unter stärkerem Fadenzug an die Bauchwand in der Gegend des rechten Rippenbogens einnäht.

Dadurch wurde die Schnittfläche zwar fest comprimirt, es heilte die Leber aber mit breiter Fläche an der Bauchwand an.

Anschütz hat in seiner Eingangs erwähnten Abhandlung gegen alle diese letztgenannten Methoden Bedenken; ein Theil derselben besteht, wie ich hier besonders betonen möchte, gewiss zu Recht. Bei den Fischbeinstäbchen fürchtet er ein Nachlassen der Compressionswirkung, bei Segale's elastischen Fäden ein Reißen derselben, bei Beck's lebendem Unterfütterungslappen Nekrose, brückenartige Adhäsionsbildung; Beck's zweites Verfahren hält er für tiefer gelegene Lebergeschwülste nicht für brauchbar.

Fischbeinstäbchen, Elfenbein und Gummi haben vor allem den Nachtheil, nicht resorbirbare (in der Bauchhöhle) Fremdkörper zu sein. Inwieweit decalcinirte Knochenstücke in solchen Verhältnissen resorptionsfähig sind, scheint noch nicht genügend festgestellt zu sein.

Eine hauptsächliche Befürchtung Anschütz's geht dahin, dass gerade so wie bei Verwendung der elastischen Ligatur durch allmähliges Nachgeben des Lebergewebes die Compressionsverhältnisse schlechtere werden und es dann auf einmal aus dem bisher gut comprimirten Stiele zu einer Nachblutung kommt. Für jene Fälle, bei denen Keilresection möglich ist und die Flächen sich völlig deckend aufeinanderliegen und noch durch entsprechend grosse Plattenpaare aufeinander gepresst werden, ist diese Gefahr wohl als vollkommen ausgeschlossen zu bezeichnen.

Wir haben gerade in einer Anzahl von Fällen die quere Abtragung grosser Leberlappenstücke ausgeführt und uns bloss der Compressionsnaht bedient. Entweder kann man peripher von den nur mässig angezogenen Platten die etwas lappenförmig zugeschnittenen Enden der Resectionsfläche theilweise noch mit dicken

Catgutfäden vereinigen oder aber man begnügt sich, wie oben hervorgehoben wurde, durch die Compression mit dem Plattenverfahren mit der Blutstillung in den Venen und unterbindet die auf der Schnittfläche blutenden immer nur sehr spärlichen arteriellen Gefäße.

Der einzige Vorwurf, der das von uns experimentell geprüfte Verfahren treffen kann, ist der der vielleicht allzu reichlichen Adhäsionsbildung. Man braucht sich aber nur beim Menschen bei Sectionen und Relaparotomien zu überzeugen, was für intensive und ausgedehnte Verwachsungen nach allen operativen Eingriffen am Lebergewebe sich bilden, um darüber belehrt zu werden, dass der Endeffect kein wesentlich anderer sein wird. Gibt es ja doch eine Reihe von Methoden, welche systematisch die Leber bei der Naht mit dem Rippenbogen für immer vereinigen lassen; (Hepatopexie). Ueberdies werden die Verwachsungen bei der Magnesiumplattenmethode immer geringer und dürften sich nach Erfahrungen, die ich in anderen Verwendungsgebieten des Magnesiummetalles gemacht habe, in noch längerer Beobachtungszeit, als sie uns zur Verfügung steht, noch weit mehr zurückbilden.

Durch Netzplastik über der Resectionsstelle, wie sie in einem Theile der Thierversuche von uns geübt worden ist, lässt sich aus früher erörterten Gründen die Adhäsionsbildung auf ein sehr geringes und wie wir glauben, ganz unschädliches Maass beschränken. (Kaninchenversuche No. 16—25.)

Wir sind der Ansicht, dass dieses Verfahren in seiner blutstillenden Wirkung mit wenigen noch zu erwähnenden Ausnahmen ebenso sicher ist, wie die intrahepatische Ligatur nach Kusnetzow-Pensky. Die Blutstillung lässt sich präventiv besorgen, wodurch die Gefahren der Luftembolie und Blutung beseitigt werden. Als ein hauptsächlichlicher Vorzug aber erscheinen uns die zu so intensiven plastischen Vorgängen in der nächsten Umgebung der Resectionsstelle führenden Eigenschaften des Magnesiummetalles.

Leider können wir über einen Theil der Frage zur Zeit noch keine experimentell begründete Auskunft geben: wie sich Gascystenbildung und Bindegewebsproliferation bei offener Behandlung der Bauchhöhle mit Tamponade verhalten. Darüber müssten erst neue Versuche entscheiden.

Es kann jedoch nach den zahlreichen Erfahrungen, die spe-

ciell einer von uns (Payr) bei Verwendung des Magnesiummetalles gemacht hat, keinem Zweifel unterliegen, dass auch bei offener Behandlung die Wundheilungsverhältnisse an der Leber, die Resorptionsvorgänge an den Platten ganz dieselben sind, wie beim Schlusse der Bauchhöhle durch Naht.

Eine kurze Bemerkung möchten wir uns noch über den von Holländer (26) und Kocher (27) in Anwendung gezogenen Federdruck, bezw. Presszangen, erlauben.

Ersterer benützt von ihm angegebene federnde Leberzangen, mit denen das Resectionsgebiet abgegrenzt wird; die Zangen sollen durch ihren Druck nur die Blutung aus den grossen Venen verhindern und genügt hierzu leichte Compression.

Dieses temporäre Compressionsverfahren dient Holländer als Voract zu der nach Abtragung des Lebergewebes erfolgenden Heissluftcauterisation. Kocher aber benützt seine für die Magenresection bestimmten Presszangen und quetscht an der Resectionsstelle das Lebergewebe unter starkem Drucke durch (die Serosa leistet oft guten Widerstand) und lässt nun entweder die Zange liegen oder legt hinter der Zange eine gut schliessende Matratzennaht an.

So gute Dienste dieses Verfahren im Sinne der Blutstillung leistet — auch Kocher empfiehlt es nur für bestimmte Fälle — kann man doch ein Bedenken nicht verschweigen; wir meinen die Gefahr der nicht unerheblichen Zertrümmerung von Lebergewebe mit der Möglichkeit nachfolgender Thrombenbildung und Leberzellenembolie.

Selbst bei der Kusnetzow-Pensky'schen intrahepatischen Ligatur scheinen ähnliche Dinge nach dem Zerdrücken des Leberparenchyms durch den zusammenschnürenden dicken Faden vorzukommen. Kader (28) sagt: „Es tritt manchmal ein Zustand ein, der an die acute gelbe Leberatrophie erinnert: erhöhte Temperatur; die Patienten werden cyanotisch, bekommen Erbrechen etc.“

Einen Kranken verlor Kader unter solchen an Nekrosenbildung und Embolien erinnernden Erscheinungen.

Die zahlreichen Versuche hatten uns so von der Zweckmässigkeit dieses Naht- und Blutstillungsverfahrens überzeugt, dass der Eine von uns (Payr) beschloss, im geeigneten Falle dasselbe in der menschlichen Leberchirurgie zu verwenden.

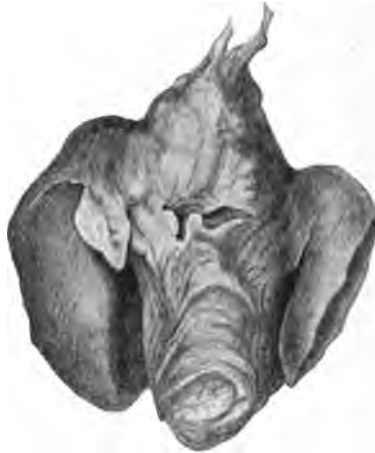Es ergab sich nun vor einiger Zeit die Gelegenheit, die Nahtmethode mittelst Magnesiumplatten bei einer Leberresection am Menschen zu erproben.

Eine 54jährige Frau leidet seit Jahren an schweren Gallensteinkoliken. Die Anfälle werden immer schmerzhafter. In letzter Zeit Fieber und rasche Abmagerung. Alle paar Wochen 8—10tägiger Icterus.

Ausser der Anwesenheit von Steinen im Ductus choledochus liess sich aus dem Vorhandensein eines apfelgrossen, harten höckerigen Tumors in der Gallenblasengegend die Vermuthung der Existenz eines Carcinoma vesicae felleae erschliessen.

Operation 23. 3. 05. Morphin-Aethernarkose. Kehr's Wellenschnitt, Conglomerattumor, bestehend aus Netz, Colon transversum, Gallenblase. Es zeigt sich eine Perforation zwischen Gallenblase und Colon transversum.

Figur 20.



Carcinomatöse Gallenblase mit umgebenden Leberparenchym resecirt.
($\frac{1}{2}$ natürl. Grösse.)

Die Gallenblase ist in einen harten, weisslich gelben Tumor von leicht höckeriger Oberfläche verwandelt (s. Fig. 20) und verursacht dieser auch an der Leberoberfläche einige Prominenzen. Er imponirt seinem ganzen Aussehen nach als zweifellos carcinomatös, jedoch sind die Grenzen der Geschwulst scharf und erscheint eine Entfernung desselben gut thunlich.

Vorerst werden die Gallengänge frei präparirt. Es finden sich im retro-duodenalen Antheil des Ductus choledochus zwei grosse Steine, die von einer im supraduodenalen Theil des Ganges angelegten Oeffnung instrumentell nicht entfernt werden können. Daher wird das Duodenum nach Kocher (29) mobilisirt und gelingt es mittelst des von Payr (30) empfohlenen Handgriffes, mit der Zeigefingerspitze die beiden Steine durch schiebende und drückende Be-

wegungen so weit gegen die supraduodenal angelegte Incision hinauf zu schieben, dass dieselben daselbst leicht entfernt werden können. Es bewies also dies von Kehr (31) in seiner Technik der Gallensteinoperationen so günstig beurtheilte Vorgehen aufs Neue seine Berechtigung und Zweckmässigkeit. Hepaticusdrainage.

Nunmehr wurde zur Resection der carcinösen Gallenblase geschritten. Fingerbreit vom Tumor entfernt wurde das Lebergewebe mit dem Paquelin durchtrennt. Um den Duct. cysticus und das zu seinen beiden Seiten verlaufende Bindegewebe wird eine Gummischnurligatur gelegt. Nunmehr wird mit ein paar grossen Schnitten das ganze, die carcinomatöse Gallenblase enthaltende Leberstück von dreieckiger Gestalt herausgeschnitten. Einige spritzende arterielle Gefässe werden leicht unterbunden.

Vereinigung der grossen Leberwunde nach folgendem Nahttypus.

Zwei 5 cm lange, $1\frac{1}{2}$ cm breite und 0,5 mm dicke Magnesiumplatten, die an jedem Ende ein Loch tragen, werden rechts und links vom Defect auf die Leberconvexität gelegt; nun wird mittelst Kusnetzow'scher Nadeln ein langer dicker Jodcatgutfaden so durch diese vier Löcher und das Lebergewebe bis nahe an die Convexität des Organs geführt, dass beim Zusammenknüpfen der Fäden über den Metallplatten dieselben wie tamponirende Fingerspitzen die Leberschnittflächen genauestens aneinander legen und die Blutung in exacter Weise stillen. Einige oberflächliche Nähte beendigen den Vorgang der Lebernaht. Das mit der elastischen Ligatur abgebundene Stück Ductus cysticus wurde in situ belassen. Naht des Loches am Colon transversum. Tamponade. Theilweise Bauchdeckennaht.

Vom Verlaufe ist zu erwähnen, dass durch 3 Tage hindurch das Befinden der Pat. ein ausgezeichnetes war. Normale Puls- und Temperaturverhältnisse, Abgang von Stuhl- und Winden, reichlicher Harnabgang. Sensorium frei, Zunge feucht, guter Appetit, kein Erbrechen. Am Abend des dritten Tages nach einer mächtigen Stuhlentleerung collabirt die Kranke plötzlich, jedoch nicht unter den Zeichen einer Lungenembolie, sondern einer Kreislaufstörung der Coronararterien des Herzens.

Eine Section war aus äusseren Gründen nicht möglich und so bin ich leider nicht einmal in der Lage, dieses erste Präparat einer mit Magnesiumplatten genähten Leber Ihnen vorzuzeigen.

Wenn wir, zum Ende kommend, kurz über das von uns empfohlene Verfahren resümiren: Wir halten dasselbe für geeignet zur Versorgung aller Gattungen von Leberverletzungen vom einfachen Stich bis zur ausgedehnten Ruptur.

Nach unseren zahlreichen Versuchen halten wir uns für berechtigt, dasselbe für nahezu alle bei Resectionen kleinerer oder grösserer Leberabschnitte sich ergebenden Situationen zu empfehlen.

Nur bei Resectionen von Geschwülsten von hervorragender

Grösse (z. B. Tricomi, Stielumfang 49 cm) halten wir es für möglich, dass eine Compression des so starken Stieles zwischen einem Plattenpaar ungenügend sein könnte und würde es sich in solchem Falle empfehlen, den Stiel nach provisorischer Compression in zwei oder drei Theile zu zerlegen und jeden derselben mit je einem Plattenpaar zu versorgen.

Auch für die Naht der verletzten Milz dürfte sich das Verfahren, wie wir nach einigen gut gelungenen Versuchen schliessen, in geeigneten Fällen empfehlen. Die Blutstillung war selbst bei Resectionen grösserer Milztheile eine absolut sichere.

Im Ganzen wurden von uns ca. 50 Thierversuche über Lebernaht und Resection angestellt.

25 an Kaninchen und 6 an Hunden sind, da sie fortlaufend ausgeführt wurden, nachstehend zu Protokoll gebracht.

Zu nachstehenden Protokollen ist noch folgendes zu bemerken:

Die sämmtlichen Eingriffe wurden unter aseptischen, möglichst genau eingehaltenen Cautelen vorgenommen.

Die Kaninchen wurden meist mit Aether, die Hunde mit Aether nach vorheriger Injection von Scopolamin 0,002—0,005 narkotisirt. Letzteres Mittel leistete uns treffliche Dienste. Die Narkosen sind sehr ruhig und die postoperativen Pneumonien scheinen seltener zu sein.

Die Kaninchenleber-Resectionen sind nur zum Theile in den Protokollen wiedergegeben.

Die quere Resection von grossen Leberabschnitten, wie sie in fast allen der angeführten Fälle gemacht wurde, setzt viel schwierigere Wundverhältnisse in der Bauchhöhle, als die keilförmige mit völligem Verschluss der Leberwunde.

Um aber das mit der Methode zu Erreichende darzuthun, sind gerade jene ausgedehnten Querresectionen zu Protokoll gebracht und vielfache kleinere keilförmige Resectionen von Leberstücken, die sehr geringe Adhäsionsbildung setzten, nicht wiedergegeben.

Bei einer Anzahl von Resectionen, zum Theil mit Netzplastik ausgeführt, sind auf Tafel VI—VIII, die bei der Section der Thiere gewonnenen Präparate wiedergegeben und illustriren die Narbenverhältnisse und die durch die Resection erzeugten Veränderungen, besser als langathmige Beschreibungen.

Versuchsprotokolle.

I. Einfache Naht mit Magnesiumplatten.

1. Kaninchen, operirt 16. 1. 05, getödtet 18. 1. 05. 1. Naht. Vorziehen des linken vorderen Leberlappens. Keilförmige Excision eines 5 cm langen, 2,5 cm breiten und 1 cm dicken Stückes. Provisorische Blutstillung durch Compression. Anlegen von 4 Magnesiumplatten (2 cm lang, 0,5 cm breit, 0,1 cm dick) und zwar 2 an der Ober- und 2 an der Unterfläche des Lappens parallel zur Schnittfläche. Durchlegen von 2 mittelstarken Jodcatgutfäden durch die correspondirenden Löcher und Knüpfen derselben unter mässigem Zug nach Adaption der Schnittflächen. — 2. Naht. Vorziehen des rechten Leberlappens. Quere Abtragung eines 3 cm langen, 4,5 cm breiten und 1 cm dicken Stückes, das einen Theil der Gallenblase enthält. Anlegen von 2 Magnesiumplatten (4,5 : 0,5 : 0,1 cm), davon je eine an der Ober- und Unterfläche des Lappens. Durchlegen eines Jodcatgutfadens und Knüpfen desselben unter starkem Zug.

Sectionsbefund: Im Abdomen kein Blut. Omentum majus an den Nahtstellen der Leber adhärent. Von den Magnesiumplatten ist nur eine theilweise frei, alle übrigen von Niederschlägen (geronnenem Blut, Fibrin) überdeckt. Lebergewebe zwischen den Platten nekrotisch. Theilweise Thrombose der Lebervenen.

2. Kaninchen, operirt 17. 1. 05, getödtet 13. 3. 05. 55 Tage. 1. Naht. Vorziehen des linken vorderen Leberlappens. Keilförmige Excision eines 5 cm langen, 4,5 cm breiten und 2 cm dicken Stückes. Anlegen von 4 Magnesiumplatten (4 : 0,5 : 0,1 cm), davon 2 an der Ober- und 2 an der Unterfläche des Lappens parallel zur Schnittfläche. Durchlegen von zwei Jodcatgutfäden durch die correspondirenden Bohrlöcher und Knüpfen derselben unter mässigem Zug nach Adaptirung der Schnittflächen. — 2. Naht. Vorziehen des rechten Leberlappens. Quere Abtragung eines 4,5 cm langen, 4 cm breiten und 1,5 cm dicken Stückes, das einen Theil der Gallenblase enthält. Anlegen von 2 Magnesiumplatten (4 : 0,5 : 0,1 cm), davon je eine an der Ober- und Unterfläche des Lappens. Durchlegen eines Jodcatgutfadens und Knüpfen desselben unter mässigem Zug.

Sectionsbefund: Obere Fläche der Leber mit der vorderen Bauchwand adhärent. Der Leberrand ist in ein dichtes Narbengewebe eingehüllt, in dem zahlreiche Gascysten sind. Magnesiumplatten theilweise resorbirt. Im rechten Leberlappen und im hinteren je 2 hirsekorn-grosse Nekrosen. (S. Tafel VI, Fig. 1.)

3. Kaninchen, operirt 31. 1. 05, getödtet 21. 4. 05. 90 Tage. 1. Naht. Vorziehen des linken hinteren Leberlappens, quere Abtragung eines 4 cm langen, 5 cm breiten und 1 cm dicken Stückes. Anlegen von 2 Magnesiumplatten (5 : 0,5 : 0,1 cm) mit je vier Bohrlöchern. Durchlegen von zwei Jodcatgutfäden und Knüpfen derselben unter mässigem Zug. — 2. Naht. Vorziehen des linken vorderen Leberlappens. Keilförmige Excision eines 5 cm langen, 5 cm breiten und 2 cm dicken Stückes. Anlegen von 4 Magnesiumplatten und

zwar 2 an der Ober- und 2 an der Unterfläche des Lappens. Durchlegen von zwei Jodcatutfäden und Knüpfen derselben unter mässigem Zug.

Sectionsbefund: An der Convexität der Leber sehr mässiger, noch mit Gascysten durchsetzter bindegewebiger Narbentumor. An der Concavität etwas grössere gashaltige Bindegewebsmassen, die mit der kleinen Curvatur des Magens in einer Ausdehnung von $2\frac{1}{2}$ qcm ziemlich fest verwachsen sind. Einzelne der Gascysten haben einen Durchmesser von 1 cm. Die Lebernarbe ist linear, schneeweiss und fest. Die Gascysten sind nur aufgelagert.

Von den Magnesiumplatten sind nur mehr kleine, ganz zerfressene Fragmente vorhanden.

4. Kaninchen, operirt 12. 3. 05, getödtet 23. 4. 05. 41 Tage. Vorziehen des linken vorderen Leberlappens. Quere Abtragung eines 4 cm langen, 5 cm breiten und 1 cm dicken Stückes. Anlegen von zwei Magnesiumplatten (5 : 0,5 : 0,1 cm). Durchlegen eines Jodcatutfadens und Knüpfen desselben unter mässigem Zug.

Sectionsbefund: Leichte Verwachsungen (schleierförmig) zwischen Leberconvexität und Zwerchfell. An der Concavität an circumscripiter Stelle Verwachsung mit der Pars pylorica des Magens. Gascystenbildung mässig; einige Cysten sitzen oberflächlich im Lebergewebe. Die Magnesiumplatten sind in je 6—8 Stücke zerfallen und stark angefressen. Omentum majus in Form einiger flächenhafter Adhäsionen an der Nahtstelle adhärent.

5. Kaninchen, operirt 20. 3. 05, getödtet 14. 4. 05 (25 Tage). Vorziehen des linken vorderen Leberlappens. Quere Abtragung eines 5 cm langen, 4 cm breiten, $\frac{3}{4}$ cm dicken Stückes. Anlegen von 2 Magnesiumplatten (4 : 0,5 : 0,1 cm). Durchlegen von zwei Jodcatutfäden und Knüpfen derselben unter mässigem Zug.

Sectionsbefund: An der Resectionsstelle der Leber reichliches, neugebildetes Narbengewebe von Wallnussgrösse mit vielen Gascysten. Verwachsungen desselben mit der kleinen Curvatur und vorderen Fläche des Magens, mit dem Dickdarm durch zwei Stränge, desgleichen mit dem Omentum majus und den benachbarten Leberlappen. Magnesiumplatten theilweise resorbirt.

6. Kaninchen, operirt 20. 3. 05, getödtet 20. 4. 05 (31 Tage). Vorziehen des linken hinteren Leberlappens. Quere Abtragung eines 8 cm langen, 10 cm breiten und 2 cm dicken Stückes. Anlegen von zwei Magnesiumplatten (10 : 0,5 : 0,1 cm). Durchlegen eines Jodcatutfadens und Knüpfen desselben unter mässigem Zug.

Sectionsbefund: An der Resectionsstelle der Leber neugebildetes Bindegewebe mit einigen Gascysten. Verwachsungen mit dem Omentum majus, der kleinen Curvatur des Magens, dem Zwerchfell und einer Darmschlinge, die bogenförmig zur Leber emporzieht. Magnesiumplatten theilweise resorbirt. (S. Taf. VI, Fig. 2.)

7. Kaninchen, operirt 21. 3. 05, getödtet 12. 4. 05 (22 Tage). Vorziehen des linken hinteren Leberlappens. Quere Abtragung eines 4 cm langen, 5 cm breiten und $\frac{3}{4}$ cm dicken Stückes. Anlegen von zwei Magnesiumplatten

(5 : 0,5 : 0,1 cm). Durchlegen eines Jodcatutfadens und Knüpfen desselben unter mässigem Zug.

Sectionsbefund: An der Resectionsstelle der Leber festes, neugebildetes Bindegewebe. Leichte Verwachsungen mit der kleinen Curvatur des Magens, dem Omentum majus und dem Dickdarm. Magnesiumplatten im Beginne der Resorption. (S. Taf. VI, Fig. 3.)

8. Kaninchen, operirt 29. 3. 05, getödtet 4. 4. 05 (7 Tage). 1. Naht. Vorziehen des linken vorderen Leberlappens. Anlegen von 2 Magnesiumplatten (3 : 0,5 : 0,1 cm). Durchziehen von zwei Jodcatutfäden und Knüpfen derselben nach Abtragung des peripheren Leberstückes, das 5 cm lang, 3 cm breit und 1 cm dick ist. — 2. Naht. Vorziehen des rechten Leberlappens. Anlegen von zwei Magnesiumplatten (2 cm, 0,5 cm und 0,1 cm). Durchziehen von zwei Jodcatutfäden und Knüpfen derselben nach Abtragung des peripheren Leberstückes, das 2 cm lang, 2 cm breit und 1 cm dick ist.

Sectionsbefund: Netz mit den Resectionsstellen der Leber verklebt. Dasselbst Niederschläge von Blut und Fibrin mit Beginn von Bindegewebsneubildung. Ernährt wird dieselbe von neugebildeten Gefässen, die vom Netze ihren Ursprung nehmen. Magnesiumplatten nicht mehr sichtbar.

9. Kaninchen, operirt 21. 3. 05, gestorben 23. 3. 05 (2 Tage; experimentell mit Bedacht erzeugte Nekrose von Lebergewebe und Venenthrombose). 1. Naht. Vorziehen des linken vorderen Leberlappens. Quere Abtragung eines 5 cm langen, 3 cm breiten und 2 cm dicken Stückes. Anlegen von zwei Magnesiumplatten (3 : 0,5 : 0,1 cm). Durchlegen eines Jodcatutfadens und knüpfen desselben unter kräftigem Zug, sodass die Platten ins Lebergewebe einschneiden. — 2. Naht. Vorziehen des linken hinteren Leberlappens. Quere Abtragung eines 4 cm langen, 3 cm breiten und 1 cm dicken Stückes. Anlegen von zwei Magnesiumplatten (3 : 0,5 : 0,1 cm). Durchlegen eines Jodcatutfadens und Knüpfen desselben unter kräftigem Zug, so dass die Platten ins Lebergewebe einschneiden.

Sectionsbefund: Die Resectionsstellen der Leber mit Blut bedeckt. Magnesiumplatten von Niederschlägen (geronnenem Blut und Fibrin) vollkommen bedeckt. Lebergewebe zwischen den Platten und auf eine Strecke von 2 cm hiluswärts nekrotisch. Desgleichen im rechten Leberlappen, nahe dem Austritt der Lebervenen eine nekrotische Stelle. Lebervenen zum grossen Theil thrombosirt.

10. Kaninchen, operirt 24. 3. 05, gestorben 28. 3. 05 (4 Tage; ebenso wie bei No. 9). Vorziehen des linken hinteren Leberlappens. Anlegen von zwei Magnesiumplatten (5 : 0,5 : 0,1 cm). Durchziehen von drei Jodcatutfäden. Quere Abtragung des peripheren Leberstückes, das 8 cm lang, 5 cm breit, $1\frac{1}{2}$ cm dick ist. Knüpfen der Fäden unter kräftigem Zug, wobei die Magnesiumplatten ins Gewebe einschneiden.

Sectionsbefund: Omentum majus an der Resectionsstelle der Leber angeklebt. Niederschläge von Fibrin und geronnenem Blut bedecken die Magnesiumplatten. Beginn der Neubildung von Bindegewebe, das vom Netz aus durch neugebildete Gefässe ernährt wird. Einzelne Gascysten. Das zwischen

den Platten befindliche Lebergewebe nekrotisch, ebenso eine Strecke hilfswärts. In der übrigen Leber multiple kleine nekrotische Herde. Lebervenen theilweise thrombosirt.

11. Kaninchen, operirt 24. 3. 05, getödtet 26. 3. 05 (2 Tage). Vorziehen des linken oberen und rechten Leberlappens. Anlegen von zwei Magnesiumplatten (10 : 0,5 : 0,1 cm) über beide Lappen. Durchziehen von fünf Jodcatgutfäden, die unter mässigem Zug geknüpft werden nach Abtragung des peripheren Leberstückes. Dasselbe war 4 cm lang, 10 cm breit und 1 cm dick.

Sectionsbefund: Resectionsstelle mit geronnenem Blute bedeckt. Die Magnesiumplatten sind von Blut und Fibrin überzogen. Einzelne Gascysten. Omentum majus zum Theil an der Schnittfläche der Leber angeklebt.

12. Kaninchen, operirt 31. 3. 05, gestorben 2. 4. 05 (3 Tage). Vorziehen des rechten Leberlappens. Es wird eine 4 cm lange Incision gemacht. Anlegen von 4 Magnesiumplatten (4 : 0,5 : 0,1 cm) zu beiden Seiten des Schnittes. Durchziehen von zwei Jodcatgutfäden und Knüpfen derselben nach Adaptirung der Schnittflächen unter mässigem Zug.

Sectionsbefund: Das peripher vom Schnitte gelegene Leberstück wurde nekrotisch, da die ernährende Brücke zu schmal war. Die Magnesiumplatten bereits grösstentheils von Blut und Fibrin bedeckt. In der Leber multiple Nekrosen. Lebervenen grösstentheils thrombosirt.

13. Kaninchen, operirt 31. 3. 05, getödtet 14. 4. 05. Vorziehen des linken vorderen Leberlappens. Senkrechter Schnitt ins Lebergewebe von 3 cm Länge. Anlegen von 4 Magnesiumplatten (3 : 0,5 : 0,1 cm) zu beiden Seiten des Schnittes an der Ober- und Unterfläche des Lappens. Durchlegen von zwei Jodcatgutfäden und Knüpfen derselben unter mässigem Zug.

Sectionsbefund: An der Operationsstelle der Leber neugebildetes Bindegewebe mit mächtigen Gascysten bis zu Taubeneigrösse. Verwachsungen mit der vorderen Bauchwand, dem Omentum majus, der Pars pylorica und der kleinen Curvatur des Magens, dem Zwerchfell und den benachbarten Leberlappen. Magnesiumplatten innerhalb der Adhäsionen zu fühlen.

14. Kaninchen, operirt 14. 4. 05, getödtet 22. 4. 05 (8 Tage). Vorziehen des linken vorderen Leberlappens. Quere Abtragung eines 4 cm langen, 3,5 cm breiten und 1 cm dicken Stückes. Anlegen von zwei Magnesiumplatten (3 : 0,5 : 0,1 cm). Durchlegen eines Jodcatgutfadens und Knüpfen desselben unter mässigem Zug.

Sectionsbefund: An der Resectionsstelle der Leber neugebildetes Bindegewebe mit Gascysten. Sehr geringe Verwachsungen mit Omentum majus, dem Zwerchfell, der vorderen Bauchwand. Die Adhäsionen mit den Nachbarorganen sind deshalb so gering, weil der rechte Leberlappen wie ein Deckel sich auf die Resectionsstelle der Leber legte und anwuchs. Magnesiumplatten in den Verwachsungen zu fühlen. (S. Tafel VII, Fig. 4 und 5.)

15. Kaninchen, operirt 14. 4. 05, getödtet 15. 4. 05 (1 Tag). 1. Naht. Vorziehen des linken vorderen Leberlappens. Quere Abtragung eines 3 cm langen, 4 cm breiten und 0,5 cm dicken Stückes. Anlegen von zwei Magnesiumplatten (4 : 0,5 : 0,1 cm). Durchlegen eines Jodcatgutfadens und

Knüpfen desselben unter mässigem Zug. — 2. Naht. Vorziehen des rechten Leberlappens. Quere Abtragung eines 2,5 cm langen, 3 cm breiten und 0,5 cm dicken Stückes. Anlegen von zwei Magnesiumplatten (3 : 0,5 : 0,1 cm) Durchziehen eines Jodcatgutfadens und Knüpfen desselben unter mässigem Zug:

Sectionsbefund: An den Resectionsstellen der Leber geronnenes Blut. Netz adhärent. Magnesiumplatten zum grössten Theil von Niederschlägen (Fibrin und geronnenem Blut) bedeckt. Gascysten bis zu Erbsengrösse. (S. Taf. VII, Fig. 6.)

II. Naht mit Magnesiumplatten und Bedecken derselben mit Lebergewebe oder Netz.

16. Kaninchen, operirt 2. 5. 05, getödtet 30. 5. 05. Vorziehen des linken vorderen Leberlappens. Anlegen von zwei Magnesiumplatten (3 : 0,5 : 0,1 cm). Durchziehen eines Jodcatgutfadens und Knüpfen desselben unter mässigem Zug nach Abtragung des peripheren Leberstückes, das 5 cm lang, 3 cm breit und 1,5 cm dick ist. Die Resectionsstelle und die Platten werden vom rechten Leberlappen, der durch eine Catgutnaht in seiner neuen Lage befestigt wird, und Netz überdeckt.

Sectionsbefund: An der Resectionsstelle der Leber straffes, neugebildetes Bindegewebe, das sich von der Unterseite des linken vorderen Lappens auf den rechten erstreckt und nur wenige, sehr kleine Gascysten enthält. In der Tiefe des Narbengewebes sind die Magnesiumplatten zu fühlen, die an den Rändern angefressen sind. Der rechte Leberlappen ist in seiner neuen Lage angewachsen. Ausser mit dem Netz bestehen keine Verwachsungen.

17. Kaninchen, operirt 2. 3. 05, getödtet 30. 3. 05. Vorziehen des rechten Leberlappens. Anlegen von zwei Magnesiumplatten (5 : 0,5 : 0,1 cm). Durchziehen von zwei Jodcatgutfäden und Knüpfen derselben unter mässigem Zug nach Abtragung des peripheren Leberstückes, das 4,5 cm lang, 5 cm breit und 1 cm dick ist. Die Resectionsstelle und die Platten werden durch den angenähten linken vorderen Leberlappen und Netz bedeckt.

Sectionsbefund: An der Unterseite der Leber, entsprechend der Operationsstelle, ein straffes Narbengewebe mit einigen kleinen Gascysten. Magnesiumplatten, in der Tiefe der Adhäsionen zu fühlen, zeigen Spuren stattgehabter Resorption. Das Netz ist mit dem neugebildeten Bindegewebe verwachsen. Sonst keine Verwachsungen.

18. Kaninchen, operirt 2. 4. 05, getödtet 3. 4. 05. Vorziehen des linken hinteren Leberlappens. Anlegen von 2 Magnesiumplatten (4 : 0,5 : 0,1 cm). Durchziehen von 2 Jodcatgutfäden und Knüpfen derselben unter mässigem Zug nach Abtragung des peripheren Leberstückes, das 4 cm lang, 4 cm breit und $\frac{3}{4}$ cm dick ist. Die Resectionsstelle und die Platten werden durch den angenähten linken vorderen Leberlappen und durch das Netz gedeckt.

Sectionsbefund: Die Resectionsstelle und die Platten nicht sichtbar. Der linke vordere Leberlappen hat in seiner neuen Lage gehalten, ebenso das Netz. Keine Andeutung von sonstigen Verwachsungen.

19. Kaninchen, operirt 2. 4. 05, getödtet 5. 4. 05. Vorziehen des

rechten Leberlappens. Anlegen von zwei Magnesiumplatten (4 : 3 : 0,1 cm). Durchziehen von zwei Catgutfäden und Knüpfen derselben unter mässigem Zuge nach Abtragung des peripheren Leberstückes, das 4 cm lang, 3 cm breit und 1,5 cm dick ist. Die Resectionsstelle und die Platten werden durch den angenähten vorderen linken Leberlappen und das Netz gedeckt.

Sectionsbefund: Der angenähte linke vordere Leberlappen deckte nur die Resectionsstelle und die untere Magnesiumplatte, die obere blieb frei, da das Netz sich von seiner Fixationsstelle zurückgezogen hatte. Auf der sichtbaren Platte kein Niederschlag von Blut und Fibrin, in der Umgebung beginnende Gascystenbildung.

20. Kaninchen, operirt 3. 4. 05, getödtet 24. 4. 05. Vorziehen des linken hinteren Leberlappens. Anlegen von zwei Magnesiumplatten (3 : 0,5 : 0,1 cm). Durchziehen von zwei Jodcatgutfäden und Knüpfen derselben nach Abtragung des peripheren Stückes, das 1 cm lang, 3 cm breit und $\frac{1}{2}$ cm dick ist. Die Resectionsstelle und die Platten werden durch den angenähten linken vorderen Leberlappen und das Netz gedeckt.

Sectionsbefund: An der Resectionsstelle der Leber ist ein taubeneigrössi-ger Tumor aus neugebildetem Bindegewebe mit Gascysten bis zu Erbsengrösse. In der Tiefe fühlt man die Magnesiumplatten. Verwachsungen bestehen mit der vorderen Bauchwand, dem Zwerchfell, dem Dickdarm und dem Netz, doch sind sie sehr zart und leicht zu lösen.

21. Kaninchen, operirt 3. 3. 05, getödtet 29. 3. 05. Vorziehen des linken hinteren Leberlappens. Anlegen von zwei Magnesiumplatten (3 : 0,5 : 0,1 cm). Durchziehen von zwei Jodcatgutfäden und Knüpfen derselben nach Abtragung des peripheren Leberstückes, das 4 cm lang, 3 cm breit und $\frac{3}{4}$ cm dick ist. Die Resectionsstelle und die Platten werden durch den rechten und linken vorderen Lappen, die dachförmig darüber genäht werden, und durch das Netz gedeckt.

Sectionsbefund: An der Resectionsstelle der Leber derbes Narbengewebe, das nur einige kleine Gascysten enthält und mit dem Netz adhären-ter ist. Die zur Plastik verwendeten Lappen sind unter einander und mit dem linken hinteren Lappen fest verbunden. In der Tiefe des neugebildeten Bindegewebes sind die Magnesiumplatten zu fühlen, die bereits Anzeichen von Resorption erkennen lassen. (S. Taf. VIII, Fig. 7 und 8.)

22. Kaninchen, operirt 3. 3. 05, getödtet 29. 3. 05 (26 Tage). Vorziehen des linken hinteren Leberlappens. Anlegen von zwei Magnesiumplatten (2 : 0,5 : 0,1 cm). Durchziehen eines Jodcatgutfadens und Knüpfen desselben nach Abtragung des peripheren Leberstückes, das 5 cm lang, 2 cm breit, $\frac{3}{4}$ cm dick ist. Die Resectionsstelle und die Platten werden durch den darüber genähten rechten Leberlappen und das Netz gedeckt.

Sectionsbefund: An der Unterseite der Leber, entsprechend der Operationsstelle, ein derbes strahliges Narbengewebe, das nur wenige Gascysten enthält; in der Tiefe sind die Magnesiumplatten zu fühlen. Das Netz ist mit dem neugebildeten Bindegewebe verwachsen; eine Adhäsion in Form eines dünnen Stranges zieht zur kleinen Curvatur des Magens. Der rechte Leber-

lappen ist in seiner neuen Lage fixirt geblieben; sonst keine Verwachsungen. (S. Taf. VIII, Fig. 9 und 10).

23. Kaninchen, operirt 4. 3. 05, getödtet 29. 3. 05. Vorziehen des linken hinteren Leberlappens. Anlegen von zwei Magnesiumplatten (2 cm lang, 0,5 cm breit, 0,1 cm dick). Durchziehen eines Jodcatutfadens und Knüpfen desselben nach Abtragung des peripheren Stückes, das 4 cm lang, 2 cm breit, 0,5 cm dick ist. Die Resectionsstelle und die Platten werden mit Netz überdeckt.

Sectionsbefund: Einige Netzstränge an der vorderen Bauchwand adhärent. An der Resectionsstelle der Leber eine taubeneigrosse Geschwulst, die aus neugebildetem, gut vascularisirtem Bindegewebe und zahlreichen Gascysten bis zu Bohnengrösse besteht und hauptsächlich an der Unterseite der Leber gelegen ist. Das Netz ist mit dem neugebildeten Bindegewebe fest verwachsen. Der linke vordere Leberlappen ist mit seinem medialen Rande etwas adhären. Sonst keine Verwachsungen.

24. Kaninchen, operirt 4. 3. 05, getödtet 31. 3. 05. Vorziehen des linken vorderen Leberlappens. Anlegen von zwei Magnesiumplatten (2,5 : 0,5 : 0,1 cm). Durchziehen eines Jodcatutfadens und Knüpfen desselben nach Abtragung des peripheren Stückes, das 3,5 cm lang, 2,5 cm breit und 0,5 cm dick ist. Die Resectionsstelle und die Platten werden mit Netz überdeckt.

Sectionsbefund: An der Unterseite des linken vorderen Leberlappens derbes Narbengewebe, das sich noch ein Stück auf die benachbarten Leberlappen erstreckt und nur ganz wenige Gascysten enthält. Der rechte und der linke hintere Leberlappen sind mit ihren medialen Rändern mit dem Narbengewebe adhären, zu dem auch das Netz hinzieht. Sonst keine Verwachsungen. (S. Taf. VIII, Fig. 11 und 12).

25. Kaninchen, operirt 4. 3. 05, getödtet 18. 3. 05. Vorziehen des linken hinteren Leberlappens. Anlegen von zwei Magnesiumplatten (5 : 0,5 : 0,1 cm). Durchziehen von zwei Jodcatutfäden und Knüpfen derselben nach Abtragung des peripheren Stückes, das 3,5 cm lang, 5 cm breit und 1 cm dick ist. Die Resectionsstelle und die Platten werden mit Netz überdeckt.

Sectionsbefund: Der Leberrand mit der vorderen Bauchwand adhärent. An der Resectionsstelle eine taubeneigrosse Geschwulst, aus neugebildetem Bindegewebe und grossen Gascysten bestehend, die die Magnesiumplatten in sich birgt. Zu dem Tumor zieht das Netz hin, ebenso eine Dünndarmschlinge, die durch zwei Stränge fixirt ist. Sonst finden sich an der Leber keine Verwachsungen.

1. Hund, operirt 21. 2. 05 und 28. 3. 05, † 30. 3. 05. 1. Operation. Morphin-Aethernarkose. Hautschnitt in der Medianlinie. Bauchdeckenschnitt längs des rechten Rippenbogens. Vorziehen des rechten Leberlappens. Anlegen von mehreren Magnesiumplatten (2 : 0,5 : 0,3 cm) an der Ober- und Unterseite des Lappens. Durchlegen von drei Jodcatutfäden, die nach Ab-

tragung des peripheren Leberstückes geknüpft werden. Das entfernte Stück beträgt 6 cm in der Länge, 5 cm in der Breite, 1,5 cm in der Dicke.

2. Operation. Morphin-Aethernarkose. In Folge Verwechslung wurde der Hund nochmals operiert. Bauchdeckenschnitt in der Medianlinie. An der Resektionsstelle neugebildetes Bindegewebe, das die Magnesiumplatten gänzlich einhüllt. Die eine der oberen Platten wird aus den Verwachsungen gelöst und zeigt sich arrodirt. Die Leber ist mit dem Omentum majus und der vorderen Bauchwand verwachsen.

Vorziehen eines linken Leberlappens. Anlegen von zwei Magnesiumplatten (3 : 0,5 : 0,3 cm). Durchlegen von zwei Jodcatgutfäden, die nach Abtragung des peripheren Leberstückes geknüpft werden. Das entfernte Stück ist 3 cm lang und breit und 2 cm dick.

Vorziehen der Milz. Ligatur einiger Milzgefäße in der Mitte des Hilus, um die Milz auf eine Strecke von 4 cm frei machen zu können. Dasselbst quere Resection eines 2 cm langen Stückes aus der ganzen Milz. Anlegen von vier Magnesiumplatten (2,5 cm lang, 0,5 cm breit und 0,3 cm dick) zu beiden Seiten der Schnittflächen. Durchlegen von zwei Jodcatgutfäden und Knüpfen derselben nach Adaption der Schnittflächen.

Sectionsbefund: In der freien Bauchhöhle kein Blut. An der zweiten Resektionsstelle der Leber Omentum majus angeklebt. Die Magnesiumplatten zum grössten Theil in Niederschläge (Fibrin und geronnenes Blut) eingehüllt. Milznaht intact, die Platten frei sichtbar.

2. Hund, operiert 15. 3. 05, getödtet 17. 3. 05. Morphin-Aethernarkose. Hautschnitt in der Medianlinie. Bauchdeckenschnitt längs des rechten Rippenbogens. Vorziehen des linken unteren Leberlappens. Anlegen von zwei Magnesiumplatten (5 : 0,5 : 0,3 cm). Durchziehen von 3 Jodcatgutfäden und Knüpfen derselben nach keilförmiger Abtragung des peripheren Stückes. Das entfernte Stück ist 10 cm lang, 5 cm breit, 2,5 cm dick.

Sectionsbefund: In der Bauchhöhle kein Blut. An der Resektionsstelle der Leber geronnenes Blut. Magnesiumplatten zum grössten Theil von Niederschlägen (Fibrin und gronnenem Blut) überdeckt. Die Naht hatte ihren Zweck erfüllt trotz diffuser fettiger Degeneration der Leber.

3. Hund, operiert 31. 3. 05, gestorben 2. 4. 05. Scopolamin-Aethernarkose. Bauchdeckenschnitt in der Mittellinie. Vorziehen eines linken Leberlappens. Anlegen von 2 Magnesiumplatten (8 : 1 : 0,3 cm). Durchziehen von 4 Jodcatgutfäden. Keilförmige Abtragung des peripheren Leberstückes, das 9 cm lang, 8 cm breit und 3 cm dick ist. Knüpfen der Fäden.

Sectionsbefund: Im Abdomen $\frac{1}{4}$ Liter leicht blutig tingirter Flüssigkeit. Omentum majus mit der Resektionsstelle der Leber verklebt. Magnesiumplatten zum grössten Theile von Niederschlägen (Fibrin und geronnenem Blut) bedeckt (Pneumonie).

4. Hund, operiert 6. 3. 05, getödtet 30. 3. 05. Scopolamin-Aethernarkose. Hautschnitt in der Medianlinie. Bauchdeckenschnitt längs des rechten Rippenbogens. Vorziehen des rechten Leberlappens. Anlegen von zwei Magnesiumplatten (6 : 1 : 0,3 cm). Durchziehen von 3 Jodcatgutfäden. Das

periphere Leberstück wird in der Art abgetragen, dass die Schnittfläche keilförmig erscheint. Knüpfen der Fäden. Blutung steht bis auf zwei arterielle Gefässe, die gesondert ligirt werden. Das entfernte Stück ist 7 cm lang, 6 cm breit und 2,5 cm dick.

Sectionsbefund: An der Resectionsstelle der Leber neugebildetes Bindegewebe in Form einer wallnussgrossen Geschwulst mit vielen Gascysten. In der Tiefe der Verwachsungen sind die Magnesiumplatten zu fühlen, die bereits theilweise resorbirt sind. Verwachsungen bestehen mit dem Netz und der vorderen Bauchwand.

5. Hund, operirt 7. 3. 05, getödtet 21. 4. 05. Scopolamin-Aethernarkose. Hautschnitt in der Mittellinie. Bauchdeckenschnitt längs des rechten Rippenbogens. Vorziehen des rechten Leberlappens. Anlegen von 2 Magnesiumplatten (5 cm lang, 1 cm breit, 0,2 cm dick). Durchziehen von 3 Jodcatutfäden, Abtragung des peripheren Leberstückes, so dass die Schnittfläche keilförmig gestaltet ist. Knüpfen der Fäden. Das entfernte Leberstück ist 4 cm lang, 5 cm breit, 2 cm dick.

Sectionsbefund: An der Resectionsstelle der Leber neugebildetes Bindegewebe mit Gascysten. Omentum majus mit der Leber verwachsen. Magnesiumplatten in den Adhäsionen zu fühlen.

6. Hund, operirt 11. 4. 05, getödtet 14. 4. 05. Aethernarkose. Schnitt längs des rechten Rippenbogens. Vorziehen des rechten Leberlappens. Anlegen von 2 Magnesiumplatten (5 : 1 : 0,2 cm). Durchziehen von 3 Jodcatutfäden. Abtragen des peripheren Leberstückes, so dass die Schnittfläche keilförmig ist. Knüpfen der Fäden. Das abgetragene Leberstück ist 4 cm lang, 4,5 cm breit und 1,5 cm dick.

Sectionsbefund: An der Resectionsstelle der Leber Omentum majus angelöthet. Die Magnesiumplatten von Niederschlägen (Fibrin und geronnenem Blut) überdeckt. Gascystenbildung.

Die Thierversuche wurden zum Theil im pathologisch-anatomischen Institute des Herrn Hofraths Prof. Dr. Eppinger, zum Theil im hygienischen Institute des Herrn Prof. Dr. W. Prausnitz ausgeführt.

Beiden genannten Herren sei für die hierzu ertheilte Erlaubniss unser wärmster Dank ausgedrückt.

L i t e r a t u r.

1. a) Payr, Beiträge zur Technik der Blutgefässe und Nerven-naht etc. Arch. f. klin. Chirurg. Bd. 62. S. 92; s. auch Anm. — b) Zur Verwendung des Magnesiums für resorbirbare Darmknöpfe und andere chirurgisch-technische Zwecke. Centralbl. f. Chirurgie. 1901. S. 515.

1884. In the Department of Agriculture, Bureau of Entomology and Plant Quarantine, Washington, D. C.
This report was prepared under the direction of the Chief Entomologist, and under the immediate supervision of the Chief of the Bureau of Entomology and Plant Quarantine.
The work was done in the Entomology Laboratory, and was carried out by the following persons: [illegible]
The material was collected by [illegible]
The work was done during the months of [illegible]
The report was prepared by [illegible]
The report was printed by the Government Printing Office, Washington, D. C., in 1914.
The price of this report is [illegible]

n
R
M.
Kl
ent

stel
Nies
Zwe

narko
lappen
4 Jode
9 cm l
S
keit, O
platten
bedeckt
4.
narkose.
Rippenbo
Magnesium

XLVIII.

Die operative Behandlung der Prostatahypertrophie¹⁾.

Von

Dr. Hermann Kümmell,

I. chirurg. Oberarzt des Allgemeinen Krankenhauses Hamburg-Eppendorf.

M. H.! Wenn ich mir erlaube, vor Ihnen über die operative Behandlung einer Erkrankung zu sprechen, welche in früheren Jahren schon öfter Gegenstand der Discussion in unserer Gesellschaft gewesen ist, so geschieht es vor Allem deshalb, weil nach meiner Ansicht die neueste und vielleicht wichtigste Operationsmethode, die totale Entfernung der hypertrophirten Prostata, in Deutschland noch nicht die Beachtung und allgemeinere Anwendung gefunden hat, wie sie es verdient. Abgesehen von den Mittheilungen Riedel's, Rydigier's, von Mikulicz's, Völker's auf dem Chirurgencongress 1903 und weniger Anderer finden wir den Stand in unserer Literatur noch nicht näher besprochen.

Während in Amerika, Frankreich und England die Prostatectomie eine vielfach ausgeführte Operation geworden ist und zu sicheren Mittheilungen über die durch diese oder jene Methode erzielten Erfolge, sowie zu interessanten Discussionen in den verschiedensten medicinischen Gesellschaften geführt hat, ist bei den deutschen Chirurgen bis jetzt nur wenig die Rede von der radicalen Entfernung und Heilung des das spätere Lebensalter des Mannes schwer belästigenden Leidens.

Die bisher zur Beseitigung der durch die Prostatahypertrophie verursachten Urretention angegebenen Operationsmethoden sind sehr

vorgetragen am 4. Sitzungstage des XXXIV. Congresses der Deutschen Chirurgen, 29. April 1905.

2. Anschütz, Ueber die Resection der Leber. Volkmann's klinische Vorträge. Neue Folge. No. 356/57. Leipzig 1903.
3. a) Kusnetzoff u. Pensky, Sur la résection du foie. Rev. de Chir. 1896. — Ueber die Blutstillung bei Leber-Resection. Petersburg 1901.
4. v. Mikulicz, Vorrede zur Arbeit C. Kusnetzoff u. Pensky, s. auch Kader, Discussion z. Vorträge Holländer. Verb. d. deutsch. Gesellsch. f. Chir. 1898. I. Theil. S. 133.
5. Auvray, Description d'un nouveau procédé de résection du foie. Rev. de Chir. 1897.
6. Masnata, Emostasi epatica. Policlinico 1903. No. 3.
7. Benno Müller, Ueber künstliche Blutleere. Eine Experimentalstudie der Wirkung des Suprarenins etc. Münchener medic. Wochenschrift. 1904. No. 5 u. 6.
8. a) Tricomi, Resezione di tutto il lobo sinistro del fegato (Gumma). XI. Internat. Congress. Rom 1894. — b) Policlinico. 1894. — c) La cura rapida del Ecchinoc. La clinica chirurgica 1899. — d) Epatectomia parziale per Sifiloma. Rif. medica 1901.
9. Langenbuch, Chirurgie der Leber und Gallenblase. Deutsche Chirurgie. Lfg. 45c.
10. König, Verhandlungen der deutschen Gesellschaft für Chir. 1893. I. Th. Disc. z. Vortrag v. Bergmann's.
11. Zenker, Ein Fall von Schussverletzung der Leber mit embolischer Verschleppung von Lebergewebe. Deutsches Arch. f. klin. Medic. Bd. 42. S. 499.
12. a) Schmorl, 2 Fälle von Leberruptur mit embolischer Verschleppung von Lebergewebe. Deutsches Arch. f. klin. Med. Bd. 42. 1888. — b) Verhandlungen der Gesellschaft deutscher Naturforscher und Aerzte. 1897. Theil II. 2. Hälfte, und zahlreiche andere Publicationen über Leberzellenembolie.
13. Hess, Beitrag zur Lehre von den traumatischen Leberrupturen. Virchow's Archiv. Bd. 121.
14. a) Lubarsch, Zur Lehre von der Parenchymzellenembolie. Fortschritte der Medicin. Bd. XI. — b) Die allgemeine Pathologie. I. Bd. I. Abth. Wiesbaden 1905.
15. Tricomi s. 8a.
16. Israel, Exstirpation eines primären Lebersarkoms. Deutsche medic. Wochenschr. 1894.
17. Beck, Surgery of the liver. Journ. of the Amer. med. assoc. 1902. April.
18. Rollett, Versuche über thatsächliche und vermeintliche Beziehungen des Blutsauerstoffes. Sitzungsbericht der kais. Academie der Wissenschaften. Bd. 52. 1865.
19. Payr, Ueber Verwendung von Magnesium zur Behandlung von Blutgefässerkrankungen. Deutsche Zeitschr. f. Chir. Bd. 63. p. 503.
20. Hübscher, Blutige Lösung der ankylosirten Kniescheibe. Interposition

- von Magnesiumblech. Correspondenzblatt f. Schweizer Aerzte. 1901. No. 24.
21. Ceccherelli e Bianchi, Nuovo processo di sutura per l'emostasi del fegato. XI. Internat. Congress Rom. 1894.
 22. Bianchi s. Ceccherelli.
 23. Ceccherelli, L'emostasi del fegato. Arch. internat. de chir. 1904. Vol. I. Fasc. 4.
 24. Segale, Rev. de Chirurgie. 1900 und Nouveau procédé d'hémostase dans la résection du foie à tout épaisseur. XIII. Congrès internat. de méd. à Paris. 1900.
 25. Chapot-Prévost, Nouveau procédé rapide d'hémostase du foie. Bull. et mém. de la soc. de chir. 1900. No. 39.
 26. Holländer, Exstirpation der Gallenblase und des Ductus cysticus, nebst querer Leberresektion wegen Carcinom. Verh. der deutschen Gesellsch. f. Chir. 1898. I. Th. S. 131 ff.
 27. Kocher, Chirurgische Operationslehre. Jena 1902. S. 348 u. 349.
 28. Kader, Discussion zu Holländer. Verh. d. deutschen Gesellsch. f. Chir. 1898. I. Th. S. 133.
 29. Kocher, Mobilisierung des Duodenums und Gastroduodenostomie. Centralblatt f. Chir. 1903. No. 2.
 30. Payr, Die Mobilisierung des Duodenums nach Kocher zur Entfernung retroduodenal liegender Choledochussteine. Deutsche Zeitschr. f. Chir. Bd. 75. Heft 1.
 31. Kehr, Technik der Gallensteinoperationen. München, Lehmann. 1905.

Erklärung der Abbildungen auf Tafel VI, VII und VIII.

- Figur 1. 8 Wochen nach der Resection (quer) 2 grosse Lappenstücke. Der Leberrand ist von einem annähernd dreieckigen, noch einzelne Gascysten sehen lassenden Narbentumor bedeckt. Die rechte Hälfte desselben ist in eine derbe fibröse Narbe ohne Gascysten verwandelt (Zuckergussleber).
- Figur 2. 31 Tage. Ueber den Leberrand prominirender, gascystenhaltiger Bindegewebstumor mit verschiedenen Adhäsionen. — Die punktirte Linie deutet die Resectionsebene an.
- Figur 3. 22 Tage. Blauweisses, derbes, dünnes, fibröses Gewebe überzieht die Leberoberfläche an der Resectionsstelle, die etwas prominirt. Fast fehlende Gascystenbildung.
- Figur 4 und 5. 8 Tage. An der Convexität sieht man die Verklebung zweier benachbarter Leberlappen, durch die die Resectionsstelle verdeckt wird. An der Concavität sieht man den deckelartig verschobenen Lappen. Weder an Convexität, noch Concavität Gascystenbildung zu sehen.

- Figur 6. 1 Tag. Plattennähte nicht mehr sichtbar, durch Fibrin, Blut, Wasserstoffgasmantel verdeckt.
- Figur 7 und 8. 26 Tage. Convexität: Leberrand wallartig etwas verdickt. Resectionsstelle in Form eines schmalen Narbenkeiles zu sehen. An der Concavität ist gascystenhaltiges Bindegewebe in Form eines schief verlaufenden Wulstes zu sehen.
- Figur 9 und 10. 26 Tage. An der Convexität sieht man nur fibröse Verdickung der Glisson'schen Kapsel und etwas fibröses Narbengewebe. An der Concavität eine solide, die Resectionsstelle deckende fibröse weisse Narbe.
- Figur 11 und 12. 4 Wochen. An der Convexität ideale Verhältnisse. An der Concavität der Leber eine ca. 3 mm dicke, weisse, solide, die Resectionsstelle verdeckende Narbenmasse.
-

XLVIII.

Die operative Behandlung der Prostatahypertrophie ¹⁾.

Von

Dr. Hermann Kümmell,

I. chirurg. Oberarzt des Allgemeinen Krankenhauses Hamburg-Eppendorf.

M. H.! Wenn ich mir erlaube, vor Ihnen über die operative Behandlung einer Erkrankung zu sprechen, welche in früheren Jahren schon öfter Gegenstand der Discussion in unserer Gesellschaft gewesen ist, so geschieht es vor Allem deshalb, weil nach meiner Ansicht die neueste und vielleicht wichtigste Operationsmethode, die totale Entfernung der hypertrophirten Prostata, in Deutschland noch nicht die Beachtung und allgemeinere Anwendung gefunden hat, wie sie es verdient. Abgesehen von den Mittheilungen Riedel's, Rydigier's, von Mikulicz's, Völker's auf dem Chirurgencongress 1903 und weniger Anderer finden wir den Gegenstand in unserer Literatur noch nicht näher besprochen.

Während in Amerika, Frankreich und England die Prostatectomie eine vielfach ausgeführte Operation geworden ist und zu zahlreichen Mittheilungen über die durch diese oder jene Methode erzielten Erfolge, sowie zu interessanten Discussionen in den verschiedensten medicinischen Gesellschaften geführt hat, ist bei den deutschen Chirurgen bis jetzt nur wenig die Rede von der radicalen Behandlung und Heilung des das spätere Lebensalter des Mannes oft so schwer belästigenden Leidens.

Die bisher zur Beseitigung der durch die Prostatahypertrophie bedingten Urinretention angegebenen Operationsmethoden sind sehr

¹⁾ Auszugsweise vorgetragen am 4. Sitzungstage des XXXIV. Congresses der Deutschen Gesellschaft für Chirurgie, 29. April 1905.

verschiedenartige und durch jede sind mehr oder weniger günstige Resultate erzielt. Dass man immer neue Methoden ersonnen hat, ist ein Beweis, dass durch die bisherigen nicht vollkommen befriedigende Resultate, welche das Leiden dauernd beseitigten, erzielt worden sind.

Ehe wir auf die einzelnen zur Beseitigung der Prostatahypertrophie versuchten Operationsmethoden eingehen, ist es gewiss nicht unwichtig, einen flüchtigen Blick auf die pathologisch-anatomischen Veränderungen, wie wir sie an der Leiche, an Präparaten und am Lebenden zu beobachten Gelegenheit haben, zu werfen. Nach den Resultaten solcher Beobachtungen können wir verschiedene Formen der Prostatahypertrophie unterscheiden.

In der einen Gruppe handelt es sich um eine fast gleichmässige Vergrösserung der Seitenlappen; diese comprimiren nun entweder die Harnröhre, indem sie mehr peripher in der Pars prostatica urethrae zur Vergrösserung gelangt sind, oder sie ragen in die Blase, ohne jedoch direct das Orificium urethrae zu verlegen. In beiden Fällen wird dem Eindringen eines geeigneten Katheters wohl kaum ein Hinderniss bereitet werden und kaum eine unüberwindliche Urinretention zu befürchten sein. Dahin möchte ich auch die asymmetrischen Formen rechnen, bei denen ein Seitenlappen besonders stark hypertrophirt, halbkugelig prominirt und sich zuweilen mit einer entsprechenden Impression an den anderen Lappen andrängt, ebenso die seltenen Fälle, in denen ein einzelner hyperplastischer Seitenlappen in die Blase hervorragt.

Von grösserem Interesse sind für uns die Formen, in denen der Mittellappen an der Hyperplasie Theil genommen hat. Auch hier beobachten wir entweder eine gleichmässige symmetrische Vergrösserung aller Drüsenlappen, oder eine — und das sind die häufigeren Vorkommnisse — besondere Configuration und Hypertrophie des Mittellappens. Eine ausschliessliche Hypertrophie oder Bildung eines sogenannten Mittellappens ohne Mitbetheiligung der Seitenlappen ist wohl, wie bereits erwähnt, kaum beobachtet worden. In den immerhin seltenen Fällen von gleichmässiger Hypertrophie finden wir die drei Lappen vollständig vereinigt in die Blase hervorragend, so dass sie, wie ein runder hoher Wall, die Urethralöffnung in sich einschliessen. Das Ganze hat, von der geöffneten Blase aus gesehen, eine grosse Aehnlichkeit mit einer

XLVIII.

Die operative Behandlung der Prostatahypertrophie ¹⁾.

Von

Dr. Hermann Kümmell,

I. chirurg. Oberarzt des Allgemeinen Krankenhauses Hamburg-Eppendorf.

M. H.! Wenn ich mir erlaube, vor Ihnen über die operative Behandlung einer Erkrankung zu sprechen, welche in früheren Jahren schon öfter Gegenstand der Discussion in unserer Gesellschaft gewesen ist, so geschieht es vor Allem deshalb, weil nach meiner Ansicht die neueste und vielleicht wichtigste Operationsmethode, die totale Entfernung der hypertrophirten Prostata, in Deutschland noch nicht die Beachtung und allgemeinere Anwendung gefunden hat, wie sie es verdient. Abgesehen von den Mittheilungen Riedel's, Rydigier's, von Mikulicz's, Völker's auf dem Chirurgencongress 1903 und weniger Anderer finden wir den Gegenstand in unserer Literatur noch nicht näher besprochen.

Während in Amerika, Frankreich und England die Prostatectomie eine vielfach ausgeführte Operation geworden ist und zu zahlreichen Mittheilungen über die durch diese oder jene Methode erzielten Erfolge, sowie zu interessanten Discussionen in den verschiedensten medicinischen Gesellschaften geführt hat, ist bei den deutschen Chirurgen bis jetzt nur wenig die Rede von der radicalen Behandlung und Heilung des das spätere Lebensalter des Mannes oft so schwer belästigenden Leidens.

Die bisher zur Beseitigung der durch die Prostatahypertrophie bedingten Urinretention angegebenen Operationsmethoden sind sehr

¹⁾ Auszugsweise vorgetragen am 4. Sitzungstage des XXXIV. Congresses der Deutschen Gesellschaft für Chirurgie, 29. April 1905.

verschiedenartige und durch jede sind mehr oder weniger günstige Resultate erzielt. Dass man immer neue Methoden ersonnen hat, ist ein Beweis, dass durch die bisherigen nicht vollkommen befriedigende Resultate, welche das Leiden dauernd beseitigten, erzielt worden sind.

Ehe wir auf die einzelnen zur Beseitigung der Prostatahypertrophie versuchten Operationsmethoden eingehen, ist es gewiss nicht unwichtig, einen flüchtigen Blick auf die pathologisch-anatomischen Veränderungen, wie wir sie an der Leiche, an Präparaten und am Lebenden zu beobachten Gelegenheit haben, zu werfen. Nach den Resultaten solcher Beobachtungen können wir verschiedene Formen der Prostatahypertrophie unterscheiden.

In der einen Gruppe handelt es sich um eine fast gleichmässige Vergrösserung der Seitenlappen; diese comprimiren nun entweder die Harnröhre, indem sie mehr peripher in der Pars prostatica urethrae zur Vergrösserung gelangt sind, oder sie ragen in die Blase, ohne jedoch direct das Orificium urethrae zu verlegen. In beiden Fällen wird dem Eindringen eines geeigneten Katheters wohl kaum ein Hinderniss bereitet werden und kaum eine unüberwindliche Urinretention zu befürchten sein. Dahin möchte ich auch die asymmetrischen Formen rechnen, bei denen ein Seitenlappen besonders stark hypertrophirt, halbkugelig prominirt und sich zuweilen mit einer entsprechenden Impression an den anderen Lappen andrängt, ebenso die seltenen Fälle, in denen ein einzelner hyperplastischer Seitenlappen in die Blase hervorragt.

Von grösserem Interesse sind für uns die Formen, in denen der Mittellappen an der Hyperplasie-Theil genommen hat. Auch hier beobachten wir entweder eine gleichmässige symmetrische Vergrösserung aller Drüsenlappen, oder eine — und das sind die häufigeren Vorkommnisse — besondere Configuration und Hypertrophie des Mittellappens. Eine ausschliessliche Hypertrophie oder Bildung eines sogenannten Mittellappens ohne Mitbetheiligung der Seitenlappen ist wohl, wie bereits erwähnt, kaum beobachtet worden. In den immerhin seltenen Fällen von gleichmässiger Hypertrophie finden wir die drei Lappen vollständig vereinigt in die Blase hervorragen, so dass sie, wie ein runder hoher Wall, die Urethralöffnung in sich einschliessen. Das Ganze hat, von der geöffneten Blase aus gesehen, eine grosse Aehnlichkeit mit einer

hypertrophischen Portio vaginalis, welche wir uns, mit dem Orificium nach dem Fundus gerichtet, in die Blase eingeschoben denken. Hinter diesen Prominenzen liegt dann ein tiefer Blasenrecessus, welcher bei der absoluten Unmöglichkeit der vollständigen Entleerung der Blase die Sammelstätte stagnirenden Urins bildet. Die weitaus häufigeren, uns für ein operatives Handeln besonders interessirenden Formen von Prostatahypertrophie sind diejenigen, bei denen ein Theil der vergrößerten Partien der Vorsteherdrüse in das Innere der Blase hervorragt, bei denen es zur Bildung eines sogenannten Mittellappens gekommen ist, welcher in der einen oder der anderen Weise den Blasenausgang verlegt. In den weniger hochgradigen Stadien ist es nur ein kleines, zapfenförmiges Gebilde, welches in den Blasenhalshervorragt oder in der Richtung nach der Harnröhre hin geneigt liegt, so dass durch die Füllung der Blase durch den von hinten her vordringenden Urin leicht ein klappen- oder ventilartiger Verschluss des Blasenausganges oder beim Katheterismus eine Verletzung des sich vordrängenden Läppchens eintreten kann. In den weiter entwickelten Fällen ragt der Mittellappen wie ein grosser, mit mehr oder weniger breitem Stiel versehener Wulst in die Blase hinein, bei dem einen der von mir operirten Patienten die Grösse und Form des Nagelgliedes eines starken Daumens darbietend; in einem dritten zur Operation gelangten Falle musste ein zur Grösse einer Birne hypertrophirter Mittellappen entfernt werden. Derartige colossal vergrößerte, das Blasenlumen z. Th. ausfüllende Blasenlappen gehören durchaus nicht zu den Seltenheiten, ich habe verschiedene derartige Präparate gesehen und besitze selbst einige hierher gehörige Exemplare. Ueberhaupt sind gerade diese Formen mit stark entwickelten Mittellappen, welche unser operatives Eingreifen in ganz besonderem Maasse verlangen, weit häufigere Vorkommnisse, als gewöhnlich angenommen zu werden pflegt. Wenn man bei den Autopsien diesem Punkte einige Aufmerksamkeit zuwendet, wird man vielfach derartige Fälle zu beobachten Gelegenheit haben. Bei dieser zapfen- und birnenförmigen Hypertrophie des Mittellappens scheint es sich nach der mikroskopischen Untersuchung meist um eine starke Entwicklung der Muskulatur und des Bindegewebes, um ein Fibromyom der Prostata, wenn man so sagen darf, zu handeln, während in der Gruppe der symmetrischen

Hypertrophien mehr die Wucherung des Drüsengewebes, also mehr der Charakter eines Adenoms in den Vordergrund tritt.

Von Wichtigkeit für ein operatives Eingreifen ist jedenfalls die Frage nach der Beziehung der Prostatahypertrophie zu den sie stets begleitenden Veränderungen der Blase. Es ist nicht zu leugnen, dass die Lannois'sche Anschauung, welche Guyon acceptirte und der er durch seine Autorität eine weitere Verbreitung verschaffte, dass die Prostatahypertrophie eine Theilerscheinung einer Gesamterkrankung des Harnapparats sei, vielfach von einer weiteren Entwicklung eines operativen Vorgehens abgehalten hat. Lannois' und Guyon's Anschauung, dass vor allem eine Arteriosklerose die Ursache der Hypertrophie und der mit ihr verbundenen Degeneration des Harnapparats sei, ist durch die gründliche Arbeit Steinthal's wesentlich erschüttert und ferner konnte Bier bei fünf zwecks Beseitigung der Prostatahypertrophie vorgenommenen Unterbindungen der Iliaca interna in keinem Falle Arteriosklerose nachweisen; die Gefäße hatten normale, weiche Wände. Nicht besser gestützt erscheint mir die Theorie Harrison's, welcher die sämtlichen mit der Hypertrophie der Prostata verbundenen Veränderungen des Harnapparats primär in der Blase entstehen lässt. Dadurch, dass die Blase, was ja wohl nicht zu bezweifeln, in den höheren Lebensjahren an Tonus verliert und die hintere Wand tiefer in das Becken herabsinkt, wird die Harnentleerung erschwert, es bleibt an der tiefsten Stelle ein Harnresiduum, welches die Musculatur der Blase durch erhöhte Anstrengung und Contraction zu entleeren strebt, es bildet sich allmählig eine Verdickung der Musculatur zwischen den Harnleitermündungen und der Prostata-musculatur aus. Harrison fasst also die Prostatahypertrophie als eine Arbeitshypertrophie auf. Ich möchte mich zum Theil der Ansicht von White und anderen anschliessen, die ich bereits auch früher ausgesprochen habe, dass durch verschiedene Ursachen, sei es in Folge einer früher stattgehabten gonorrhoeischen Infection mit Mitbetheiligung der Prostata, sei es durch den Einfluss des Alters ein den Fibromyomen des Uterus ähnlicher Process in der Prostata sich entwickelt, dass also die Prostatahypertrophie eine locale Erkrankung der höheren Lebensjahre ist, von deren Beseitigung auch ein positiver Erfolg zu erwarten ist. Ist ein Hinderniss einmal vorhanden, wird der Abfluss des Urins mehr und mehr behindert,

so treten auch als natürliche Folge eine Hypertrophie der überangestregten Blasenmusculatur, die Bildung des hinteren Recessus und andere Erscheinungen mehr ein. Diese Anschauung wird nach meiner Auffassung auch durch die zweifellosen durch dieses oder jenes Operationsverfahren erzielten Erfolge und vollständigen Heilungen nach Wegräumung des durch die Prostata gesetzten Hindernisses gestützt. Ich würde es für absolut aussichtslos oder unlogisch halten, einen operativen, auf eine radicale Heilung gerichteten Eingriff zu unternehmen, wenn man nicht in einer primären localen Erkrankung der Prostata dazu eine Berechtigung findet.

Was nun die zahlreichen Methoden der operativen Behandlung der Prostatahypertrophie betrifft, so haben sich dieselben im Laufe der Zeit nach verschiedenen Richtungen hin entwickelt. Man hat versucht, das die Urinentleerung hauptsächlich behindernde Moment, den Mittellappen durch Dehnung, Abquetschung und Incision zu beseitigen; man hat das durch Instrumente, welche nach Art eines Katheters durch die Urethra in die Blase geführt wurden, erreicht oder man hat den Mittellappen durch die Sectio alta oder mediana nach Möglichkeit ganz zu beseitigen gestrebt.

Durch die Ligatur der zuführenden Gefäße, durch Beseitigung der Hoden oder Unterbindung der Vasa deferentia hat man eine Rückbildung der geschwellten oder vergrößerten Prostata vielfach erreicht. Endlich hat man in letzter Zeit die früher schon versuchte radicale Entfernung der vergrößerten Prostata zu einer typischen Methode ausgebildet und in zahlreichen Fällen auf perinealem Wege oder durch die Sectio alta Heilungen erzielt.

Die Methode der Incision oder Excision des mittleren Prostatalappens von der Urethra aus ist relativ alt und schon von Mercier ausgebildet. Mit katheterförmigen Instrumenten, deren Schnabel zum Schneiden oder Excidiren in besonderer Weise construirt war, dem Inciseur und Exciseur Mercier's, wurde der Mittellappen entweder durchschnitten oder ein Stück aus ihm herausgequetscht. Die Methode war in Folge der Blutung und septischen Infection nicht ohne Gefahr.

Die Uebelstände, welche dem Mercier'schen Instrument anhafteten, hat Bottini in erfolgreicher Weise beseitigt. Nach den schon im Jahre 1877, dann 1885 und endlich auf dem inter-

nationalen Congress in Berlin gemachten Mittheilungen hat er mit eigenartig construirten, mehrfach verbesserten galvanokaustischen Instrumenten, welche im Aeusseren einem starken Katheter ähnlich sind, von der Urethra aus in den die Urinentleerung hindernden Prostatalappen tiefe Rinnen und Einschnitte eingebrannt und dadurch gute Erfolge erzielt.

Das Verfahren hat lange Zeit in Deutschland und auch in anderen Ländern wenig Nachahmung gefunden. Der Grund dafür lag meines Erachtens einmal in der Schwierigkeit der Beschaffung genügender, gut functionirender Instrumente und in dem Fehlen genügend starker elektrischer Batterien. Mir wenigstens hat es früher sehr viel Mühe bereitet, einen allen Anforderungen entsprechenden Bottini'schen Apparat zu erlangen. Diesen Uebelständen ist mit den Fortschritten in der Herstellung galvanokaustischer Instrumente und geeigneter Accumulatoren schon lange abgeholfen. Gut functionirende Bottini'sche Prostata-Cauter wurden mit den verschiedensten Modificationen und Verbesserungen von den bekannten Firmen hergestellt und der erforderliche nicht unbedeutende elektrische Strom wird durch Accumulatoren und Anschlussapparate bester Construction geliefert. Mehr und mehr hat sich die Bottini'sche Operation Eingang verschafft und über zahlreiche Erfolge, welche mit derselben erzielt sind, ist in der Literatur des In- und Auslandes berichtet.

Wir haben die Incision der Prostata mit dem Bottini'schen Instrument zuerst in den Jahren 1893 und 94 in einzelnen Fällen ausgeführt. Von 1894 bis 97 trat bei uns die Castration in den Vordergrund und wurde fast ausschliesslich zur Beseitigung der mit der Prostatahypertrophie verbundenen Beschwerden angewandt. Seit 1897 haben wir wiederum der Bottini'schen Operation den Vorzug gegeben, und sie in einer grossen Reihe von Fällen consequent angewandt, bis sie in den letzten beiden Jahren der Radicaloperation der Prostatectomie vielfach das Feld hat räumen müssen. Auch heute wenden wir die Bottini'sche Operation unter bestimmten Bedingungen, auf die ich unten noch zu sprechen komme, mit Vortheil an. Wir haben 52 Mal Gelegenheit gehabt, die Bottini'sche Operation auszuführen. Davon sind 3 Patienten im Anschluss an die Operation gestorben; der eine an einer Blutung am 4. Tage, indem er sich den eingelegten Dauerkatheter entfernte.

Durch Lösung der Schorfe entstand eine Blutung und Patient ging nach ausgeführter Sectio alta und Cauterisation der Prostata nach einigen Tagen zu Grunde. Es war dies einer der ersten im Jahre 1893 operirten Kranken. Ein anderer Patient starb an Beckenphlegmone im Anschluss an die Operation, ein dritter an croupöser Pneumonie. Die übrigen 8 starben längere Zeit nach der ohne Störung verlaufenen Operation, einer nach 10 Tagen, die übrigen nach 4—12 Wochen, und zwar an Pyonephrose 3 im Alter von 78, 79 und 69 Jahren, an Pneumonie 3 im Alter von 77, 72 und 71 Jahren, einer an Apoplexie 83 Jahre alt, einer an Herzleiden 71 Jahre alt. Von den später verstorbenen 8 Patienten waren 7 mit Erfolg operirt, sie konnten nach der Operation den Urin spontan entleeren. 4 wurden ohne Erfolg operirt, sie waren ausser Stande, spontan den Urin zu entleeren und mussten weiterhin katheterisirt werden. Bei einem Kranken wurde die Bottini'sche Operation 2 Mal ausgeführt. Beide Operationen waren von Erfolg begleitet. Nach der ersten konnte der Mann 2 Jahre lang den Urin spontan entleeren; als dann von Neuem Retention eintrat, wurden wiederum 3 tiefe Incisionen ausgeführt, welche nach 10 Tagen die spontane Entleerung ermöglichten. Fassen wir das durch die Bottini'sche Operation erzielte Gesamtergebnis zusammen, so sind unter 52 Operationen 4 Misserfolge und 3 kurz nach dem Eingriff eingetretene Todesfälle zu verzeichnen. Von den übrigen 45 starben 8 längere Zeit nach der Operation (1 nach 10 Tagen, die übrigen nach 4—12 Wochen). Bei 2 Patienten blieb nach der spontanen Entleerung noch eine grössere Menge Residualharn bei der Entlassung, so dass der Katheter täglich oder jeden zweiten Tag eingeführt werden musste. Die übrigen hatten einen Residualurin von 50—60 g oder überhaupt keinen, der Katheter wurde nicht mehr angewendet. Von einer Anzahl habe ich nach einigen Jahren noch Mittheilung über ihr Wohlbefinden und die Fähigkeit, den Urin spontan und ohne Beschwerden zu entleeren, erhalten. Im Alter von 50 Jahren befanden sich 2, von 56—60 4 Patienten; im 60.—70. Lebensjahre standen 18, die übrigen waren 71—83 Jahre alt.

Bei der Bottini'schen Operation kam der vom Autor angegebene Incisor in Anwendung, welcher nur durch die an den Seiten angebrachten Triebräder zum Vor- und Rückwärtsbewegen des Platin-

brenners vom Original abwich. Für den Erfolg ist die richtige Ausführung der Operation von wesentlicher Bedeutung. Ich habe den Eindruck, dass die von anderer Seite beobachteten negativen Erfolge durch nicht genügend tiefe Incisionen in das Prostatagewebe veranlasst sind.

Nach Einführung des Instruments, welches klinisch zuvor auf seine Functionsfähigkeit geprüft ist, wird die Prostata durch den in das Rectum eingeführten Zeigefinger dem Incisor entgegengedrängt und der Contact hergestellt. Durch langsames Drehen der Schraube schneidet das glühende Platinmesser ca. 3 cm tief, was an der Scala genau zu controliren ist, in das Prostatagewebe ein. Nothwendig für eine genügend tiefe Incision ist das ununterbrochene Glühen des Incisors während des Eindringens in das Gewebe der Vorsteherdrüse. Durch ein über der Symphyse aufgesetztes Stethoskop hört man deutlich das durch den Contact des glühenden Messers mit dem feuchten Gewebe entstehende zischende Geräusch. Ein Aufhören des Zischens erfordert die Zufuhr stärkerer Hitze durch Verstärkung des elektrischen Stromes. Die Operation selbst verursacht nur geringe Schmerzen, kaum mehr als der Katheterismus. In den meisten Fällen haben wir daher kein Narcoticum angewandt, bei sehr empfindlichen Patienten den Blasenhalshals nur mit einer 2 proc. Eucainlösung local anästhesirt. Die Operation haben wir stets bei vollständig entleerter Blase ausgeführt. Nach der Operation haben wir die Patienten den Versuch machen lassen, spontan Urin zu entleeren, was in einigen wenigen Fällen gelang. Meistens waren wir genöthigt, nach etwa 8—12 Stunden einen Dauerkatheter einzuführen und denselben etwa 10 Tage liegen zu lassen. Alsdann wird derselbe nach Abstossen der Schorfe entfernt und die spontane Entleerung versucht. In den erfolgreich verlaufenen Fällen beginnt dieselbe mehr und mehr zuzunehmen, nach Bedürfniss wird der Katheter in immer stärker werdenden Zwischenräumen eingeführt, bis die normale Thätigkeit wiederhergestellt ist. Die Patienten halten sich vom ersten Tage ab, soweit es ihre Kräfte gestatten, ausserhalb des Bettes auf. Bei den später verstorbenen Patienten konnte man an einigen Präparaten die durch die Operation gesetzte tiefe Furche an der Prostata feststellen.

Wir haben die Bottini'sche Operation, wie alle anderen Eingriffe, nur bei vollkommener Urinretention ausgeführt und stets

durch Einlegen eines Dauerkatheters vorher eine spontane Entleerung wiederherzustellen gesucht. Ist der Detrusor so gelähmt, dass der Urin aus dem eingeführten Katheter ohne jeden Druck entleert wird, stehen wir von der Operation vollständig oder bis zur Wiederherstellung besserer Contractionsverhältnisse der Blase ab; denn auch nach Beseitigung des mechanischen Hindernisses der Entleerung durch die Operation würde unter solchen Verhältnissen ein selbstständiges Uriniren kaum möglich sein. Ebenso haben wir bei schweren Nierenleiden, bei Pyelonephritis, Schrumpfnieren u. dergl. von jeder Operation abgesehen. Durch die Kryoskopie des Blutes haben wir uns stets über die Functionsfähigkeit der Nieren genauem Aufschluss verschaffen können und bei einer Gefrierpunktserniedrigung von etwa 0,62 und mehr auf jedes active Vorgehen verzichtet. An und für sich ist die Bottini'sche Operation ein relativ leichter Eingriff, welcher ohne Narkose auszuführen ist und den Kranken nicht an das Bett fesselt. Dass dieselbe, wie jeder Eingriff, mit Gefahren verbunden ist, dass es zu phlegmonösen Infectionen, zu Verletzungen des Rectums, wie solche mitgetheilt, und zu anderen schweren Complicationen kommen kann, ist selbstverständlich. Dass die Operation ohne Hülfe des Auges, gleichsam im Dunkeln ausgeführt werden muss, halte ich für kein gegen sie sprechendes Moment. Bei genügender Uebung werden, ebenso wie bei der Lithotripsie, Verletzungen der Blase und der Nachbarorgane zu den ausnahmsweisen Vorkommnissen gehören.

Was die Eingriffe anbetrifft, durch welche eine Rückbildung der vergrößerten Prostata angestrebt wurde, so erwähne ich zunächst die Unterbindung der die Vorsteherdrüse versorgenden Arterien. Um möglichst wirksam die Blutzufuhr zur Prostata zu beschränken, unterband Bier 1893 die Art. iliaca int. unmittelbar unter ihrer Abzweigung von der Iliaca communis und zwar bei der fast ausschliesslich vorkommenden Hypertrophie beider Prostatalappen doppelseitig. Der der Operation zu Grunde liegende Gedanke war die bekannte Beobachtung, dass sich Myome des Uterus nach theilweiser Aufhebung des arteriellen Blutzufusses zu den Geschlechtsorganen durch Unterbindung des Art. uter. oder Castration zurückbilden oder ganz schwinden, dass einige Formen der Struma nach Unterbindung der vier Schilddrüsenarterien in derselben Weise beeinflusst werden, sowie die von Bier gemachte

Erfahrung, dass sogar Fibrome der Mamma durch circuläre Umschneidung resp. der dadurch veranlassten Unterbindung der Gefässe zum Schwinden gebracht werden. In 3 Fällen mit Hamverhaltung wurde die Operation von Bier mit Erfolg ausgeführt, bei dem einen Patienten wurden nur die linke, bei den beiden andern beide Iliacae internae unterbunden. Die in dem ersten Fall vorgenommene transperitoneale Unterbindung verlief in Folge septischer Peritonitis nach wenigen Tagen tödtlich, jedoch konnte Patient wenige Stunden nach der Operation, was vorher nicht möglich gewesen, den Urin spontan entleeren. In den beiden andern Fällen trat ein vollkommenes Resultat ein, spontane Entleerung in normalen Intervallen, geringer Residualharn, keine Beschwerden. Die Operation, welche nach den günstigen Erfolgen gewiss in geeigneten Fällen sehr der Nachahmung werth ist, hat nach meiner Auffassung wieder den nicht zu unterschätzenden Nachtheil, dass sie einen an und für sich nicht leichten Eingriff bildet, der die im hohen Alter stehenden, meist mehr oder weniger geschwächten Patienten mehrere Tage an das Bett fesselt und im Anschluss an die vorausgegangene Narkose und Operation leicht zu hypostatischer Pneumonie u. dergl. führen kann. Ob alle Fälle von Prostatahypertrophie gleich günstig durch den Eingriff beeinflusst werden, wie ich wohl annehmen möchte, müsste wohl ein grösseres Beobachtungsmaterial lehren.

Einen weiteren neuen Weg, um eine physiologische Rückbildung oder eine künstliche Atrophie der vergrösserten Prostata zu erzielen und damit die mit einer solchen zusammenhängenden Leiden zu beseitigen, hat man schon 1893 eingeschlagen. Das Vorgehen stützt sich einmal auf die Analogie mit den weiblichen Sexualorganen und weiterhin auf Beobachtungen am männlichen Thier und Menschen. In einer umfassenden Arbeit hat Lannois, ein Schüler von Guyon, die Embryologie, Anatomie und Physiologie der Prostata und ihre mit dem Hoden gleichmässig verlaufende Entwicklung einer eingehenden Betrachtung unterzogen. Durch interessante Beobachtungen und Autopsien wird die Wechselwirkung zwischen Hoden und Prostata weiterhin beleuchtet, in einem Falle von Monorchie wurde eine einseitige Atrophie der Prostata beobachtet. Bei rechtsseitigem Kryptorchismus fand sich eine vollständige Hemmung in der Entwicklung der Prostata, bei

einer angeborenen linksseitigen Atrophie des Hodens bildete der linke Prostatalappen, wie eine dem Falle beigefügte Abbildung zeigt, nur kaum ein Drittel der normalen rechten Seite.

Bei einer zufälligen Wachstumsheftung der äusseren Genitalien bei einem Manne von 30 Jahren war kaum eine Andeutung von einer Prostata per rectum zu fühlen.

Bei einem 61jährigen Mann, dem die Hoden fehlten, war eine ganz auffallende Atrophie zu constatiren.

Harrison fand in allen Fällen von Sterilität bei dem Manne stets eine atrophische Prostata. Es ist eine vielfach beobachtete Thatsache, dass nach gonorrhöischer Epididymitis eine starke Atrophie der Prostata eintritt, und dass eine Prostatahypertrophie in den späteren Lebensjahren bei Leuten, welche daran gelitten haben, niemals auftritt. Ich habe diese einzelnen positiven Beobachtungen, die z. Th. bei Autopsien gewonnen waren, als einen positiven Beleg für den nahen Zusammenhang zwischen Hoden und Prostata und dem Eintritt einer Atrophie der Letzteren beim Fehlen oder bei einer tiefgehenden Alteration der Hoden angeführt.

Was die Beobachtungen bei castrirten Thieren anbeht, so ist es eine den Thierärzten längst bekannte Thatsache, dass wesentliche Schrumpfung der Prostata und eine vollständige Hemmung jeder weiteren Entwicklung eintritt. Die Prostata ist bei einem castrirten Thiere klein und hart, ebenso sind die Samenblasen wesentlich geschrumpft. Lannois constatirte, dass in Gewichten ausgedrückt Samenblasen und Prostata der castrirten Thiere etwa nur den vierten Theil von dem gleichalterigen normalen Thier betragen.

Die zum Zwecke wissenschaftlicher Beobachtungen vorgenommenen Castrationen bei Thieren ergaben etwa dieselben Resultate. Lannois hatte schon im Jahre 1882 derartige Versuche an Hunden angestellt und ebenso wie Ramm im Jahre 1893 die Prostata auf die Hälfte reducirt gefunden, wenn man das Thier 2 Monate nachher tödtete.

Eine sehr ausgiebige Versuchsreihe wurde auf Veranlassung von White von Kirby an Hunden angestellt. Aus den ausführlichen Mittheilungen White's geht hervor, dass die Castration der Hunde ausnahmslos gefolgt ist von einer Atrophie der drüsigen, musculären und bindegewebigen Partien der Prostata, und dass

stets eine Rückbildung der Prostata an Volumen und Gewicht eintritt; so wog beispielsweise die Prostata bei einem castrirten, nach 17 Tagen getödteten Thier nur $5\frac{1}{2}$ g, während die eines ebenso alten normalen Thieres 15 g wog. 54 Tage nach einer doppelten Castration wog die Prostata nur $4\frac{1}{2}$ g, während die des Controlthieres 30 g betrug. Mikroskopisch fand man auffallend viel Bindegewebe und sehr wenig glatte Muskelfasern.

Was die Castration am Menschen anbetrifft, so berichtet schon Godard über den Befund der Geschlechtsorgane bei einem Eunuchen. Es handelt sich um eine vollständige Entfernung der äusseren Genitalien. Die Blase war klein, die Prostata und die Samenblasen hatten die Grösse der eines Kindes. Grüber beobachtete bei einem 25jährigen Manne, welcher in seiner Jugend castrirt war, eine sehr deutliche Prostataatrophie. Denselben Befund machte Billharz bei zwei Eunuchen.

Pelikan fand bei den russischen erwachsenen Skopzen, eine Sekte, deren Mitglieder sich aus religiösen Anschauungen castriren lassen, die Prostata so klein wie bei einem 6—7jährigen Kinde.

Ebenso fand Garrat bei mehreren an Skopzen ausgeführten Sectionen stets eine Atrophie der Prostata. Civiale fand ein Fehlen der Prostata bei einem Manne, welchem in seiner Jugend bei einer doppelseitigen Herniotomie beide Hoden entfernt waren.

Lannois hatte zufällig Gelegenheit, im letzten Jahre einen 56jährigen Eunuchen, dem die äusseren Genitalien im 11. Lebensjahre vollständig entfernt waren, zu beobachten. Die Prostata war vollständig geschwunden und nicht einmal eine Andeutung derselben per rectum zu fühlen.

Diese an castrirten Thieren und Menschen gesammelten Beobachtungen bildeten die wissenschaftliche Grundlage, auf denen fussend Ramm in Europa und White in Amerika zuerst zu therapeutischen Zwecken, zur Erzielung einer künstlichen Atrophie der Prostata die Castration beim Menschen vornahmen.

Ramm führte nach Versuchen an Hunden am 3. April 1893 die erste doppelseitige Castration zur Heilung der Prostatahypertrophie und der damit verbundenen Urinretention aus. Ein 73jähr., wegen Harnretention in das Reichshospital in Christiania aufgenommener Mann litt seit 15 Jahren an Harnbeschwerden. Im letzten Jahre musste er fast stündlich uriniren. Die Prostata

wölbte sich apfelsinengross in den Mastdarm vor. 3 Tage nach der Operation war die Prostata kleiner geworden und hat später anhaltend an Grösse abgenommen. Patient urinirt zweimal in der Nacht, 3—4mal am Tage. Nach einer späteren Untersuchung war die Prostata nur eine flache Masse.

Derselbe Autor castrirte am 25. April 1894 einen 67 $\frac{1}{2}$ Jahre alten Mann. Seit 1887 muss Patient sich mehrmals im Monat, später zuweilen 2—3mal die Stunde katheterisiren. Bei der Aufnahme stand die Blase bis zum Nabel. Mit vieler Mühe wurde stinkender, mit Blut und Eiter vermischter Urin entleert. Prostata per rectum mit dem Finger kaum abzugrenzen. Castration. In der Nacht nach der Operation entleerte Patient spontan 80 ccm, nach 12 Tagen deutliche Abnahme der Prostata. Nach einigen Monaten ist die Prostata als flache Masse mit einer Rinne in der Mitte zu fühlen. Katheter ist nie mehr angewandt. Patient entleert 4—5mal am Tage und 1mal des Nachts spontan den Urin.

Im Januar 1895 berichtet Ramm über weitere drei erfolgreich operirte Fälle.

Von den verschiedensten ausländischen, besonders englischen und amerikanischen und einigen deutschen Chirurgen wurde weiterhin über günstige Beeinflussung der Prostatahypertrophie durch Castration berichtet, so dass ich mich ebenfalls zur Prüfung dieser neuen Methode entschloss. In den Jahren 1894—97 habe ich in 26 Fällen die Castration ausgeführt. 2 Patienten sind gestorben, einer an Lebereirrhose und Fettherz, einer an eitriger Pyelonephritis. Bei 2 Patienten trat kein Erfolg ein, einer derselben litt, wie sich später zeigte, an einem grossen Blasenstein. In 22 Fällen trat nach kürzerer oder längerer Zeit Heilung, d. h. Rückbildung der Prostata und vor Allem die Fähigkeit, den Urin spontan zu entleeren, ein. Bei zwei dieser Patienten wurde nur eine einseitige, aber erfolgreiche Castration vorgenommen. Von den Patienten waren nur zwei 64 resp. 66 Jahre alt, die übrigen befanden sich im Alter von 70 bis 83 Jahren. Alle entfernten Hoden enthielten lebende Spermatozoen. Die Resultate müssen wir als günstig bezeichnen.

Die Operation ist eine sehr einfache und wenig eingreifende. Die Hautwunde wurde so klein wie möglich angelegt, nicht grösser, als zum Hervortreten der Hoden nothwendig war. Die Wunde

wurde nach gründlicher Blutstillung stets fest verschlossen, kein Drain eingelegt. In allen Fällen trat eine primäre Heilung ein. Bei den meist sehr elenden und schwachen Patienten ist nur eine kurzdauernde Narkose nothwendig, auch kann die Castration unter Anwendung der localen Anästhesie, subcutanen Cocainjectionen oder dergl. ausgeführt werden. Was mir ein wesentlicher Vorzug dieser Operationsmethode gegenüber den anderen zu sein scheint, ist der Umstand, dass die Patienten kaum an das Bett gefesselt sind, wodurch die bekannten Gefahren wesentlich verringert werden. Unsere Kranken mussten sämmtlich spätestens am Tage nach der Operation das Bett verlassen. Die Operation muss als solche als eine ungefährliche angesehen werden. Die mitgetheilten 2 Todesfälle sind nicht als Folgen der Operation anzusehen.

Auf eine sehr ernste Gefahr, die sich an diese, als solche immerhin leicht zu nennende Operation anschliessen kann, hat vor Jahren Faulds in Glasgow aufmerksam gemacht. Im ersten Falle trat bei einem 66jährigen Manne etwa 4 Wochen nach der Operation Hemiplegie mit tödtlichem Ausgang ein. Einem 2. Falle folgte 6 Tage nach der Castration acute Manie, Tod 4 Tage später, im 3. Falle eine Woche nach der Operation Wahnsinn und Tod am 12. Tage. Nach der 4., von einem andern Glasgower Chirurgen ausgeführten Operation acute Psychose und Tod bald nachher. Bei dem 5. Patienten traten keine psychischen Störungen, aber auch keine Besserung der durch die Prostatahypertrophie bedingten Leiden ein. Weiterhin berichtet Fauld über eine von Clark ausgeführte einseitige Castration, bei der nach wenigen Tagen ebenfalls unter Zeichen psychischer Störungen der Tod eintrat. In einem andern Falle Clark's, in welchem die Sectio mediana und die Entfernung eines Hodens ausgeführt wurde, trat wiederum Geistesstörung und Tod ein.

Dass unter 6 von einem Autor berichteten Fällen der einzige, der mit dem Leben davonkam, unge bessert blieb, ein zweiter an Apoplexie nach 4 Wochen zu Grunde ging, ist sehr wohl zu erklären, indem eine nach 4 Wochen erfolgende Hirnblutung wohl als ein zufälliges, bei einem alten Manne nicht auffallend erscheinendes Ereigniss hinzutreten kann. Auffälliger ist es, dass in 4 Fällen, darunter nach 2 einseitigen Castrationen, geistige Störungen eintraten, welche nach wenigen Tagen mit dem Tode en-

digten. Die Krankengeschichten sind nicht ausführlich genug wiedergegeben, um daraus ersehen zu können, ob nicht zufällige andere Momente, urämische Erscheinungen, fieberhafte Zustände, medicamentöse Einwirkungen, Jodoformintoxicationen u. dgl. mitgewirkt haben könnten. Dass nach doppelseitiger Castration psychische Störungen eintreten können, ist ja nach Erfahrungen an Frauen nicht unbekannt; bei einseitigen Ovariectomien und Orchectomien dürften derartige Beobachtungen zu den Seltenheiten gehören. Dass nun diese 4 acut entstandenen Manien auch in kürzester Zeit tödtlich verlaufen, sind Erscheinungen, die mit den sonstigen Erscheinungen bei psychischen Störungen nicht ganz übereinstimmen und für deren Erklärung wir auch in den Krankengeschichten keinen Anhaltspunkt finden. Auffallend muss es unter allen Umständen bleiben, dass nur ein Autor (zwei Operateure) über derartige traurige Ausgänge zu berichten weiss, während in den übrigen aus den verschiedensten Ländern mitgetheilten 53 Fällen keine Andeutung über eine consecutive Psychose bis jetzt gemacht ist. Unsere Patienten boten nicht die geringsten derartigen Erscheinungen.

Die Zahl der mitgetheilten einseitigen Castrationen ist noch nicht gross genug, um ein endgültiges Urtheil über ihre rückbildende Wirkung auf die Prostata fällen zu können, zumal positive und negative Befunde sich gegenüberstehen. Jedoch scheint mir ein einigermaassen sicherer Erfolg kaum zu erwarten zu sein.

Aus den Resultaten der doppelseitigen Castrationen geht aber zweifellos hervor, dass in den weitaus meisten Fällen von seniler Prostat hypertrophie durch diese Operation eine mehr oder weniger rasch eintretende Schrumpfung des Prostatagewebes eintritt.

In der Mehrzahl der Fälle tritt nach der doppelseitigen Castration eine Befreiung von der Anwendung des Katheters ein, die Patienten lassen ihren Urin spontan wieder; ebenso bessern sich die cystischen Beschwerden sehr rasch und das darniederliegende Allgemeinbefinden hebt sich ganz wesentlich.

Bei der Auswahl der Fälle muss man selbstverständlich wie bei allen weiteren Methoden Rücksicht auf die Beschaffenheit der Blasenmuskulatur nehmen. Eine Blase, deren Detrusor so sehr gelähmt ist, dass er bei eingeführtem Katheter den Urin kaum noch zu entleeren vermag, wird gewiss auch nach Beseitigung des

Hindernisses kaum zur normalen Function zu bringen sein, obwohl zwei unserer mitgetheilten Fälle zeigen, dass auch bei weit vorgeschrittener Detrusorschwäche noch Erfolge zu erzielen sind. Aber auch in den Fällen, welche in Folge weit vorgeschrittener Atonie der Blase wenig Aussicht auf Befreiung vom Katheterismus bieten, wird durch die in Folge der Castration erzielte Anschwellung der Prostata die Schwierigkeit in der Einführung des Katheters und die damit zusammenhängenden Gefahren wesentlich vermindert.

Zweifellos hat die zur Beseitigung der Prostatahypertrophie vorgeschlagene Castration vor allen anderen Eingriffen den grossen Vorzug der technischen Einfachheit und Gefahrlosigkeit. Ein Eingriff, der, wenn nöthig, ohne Narkose unter localer Anästhesie ausgeführt werden kann und nach welchem die Patienten kaum oder nur Anfangs einzelne Stunden des Tages an das Bett gefesselt werden, hat gewiss grade für die elenden und geschwächten Patienten seine sehr hohe Bedeutung.

Man wird die Operation gewiss nur Patienten in sehr hohem Lebensalter vorschlagen, deren Leiden einen hohen Grad erreicht hat und denen durch symptomatische Methoden nicht mehr geholfen werden kann. Ich habe gefunden, dass die Patienten sich nicht schwer zu dem Eingriff entschlossen haben, wenn ihnen derselbe nur eine Befreiung von ihren Qualen oder eine Beendigung ihres Katheterlebens in Aussicht stellte. Der Verlust der Hoden hat ja in dem hohen, meist nicht mehr zeugungsfähigen Alter an sich keine wesentliche Bedeutung. Die operirten Patienten waren sehr glücklich über das Resultat und sehr zufrieden, in normaler Weise ihren Urin entleeren zu können. Die mitgetheilten Erfolge sind immerhin so zahlreiche und gegenüber den Misserfolgen so auffallende, ja zum Theil so überraschende, dass man gewiss berechtigt ist, in geeigneten Fällen unter den angegebenen Voraussetzungen die Operation auszuführen.

Unter allen Umständen bleibt die Operation eine verstümmelnde und war das der hauptsächlichste Grund, dass wir sie seit Ende 1897 wieder aufgegeben und zunächst durch die geschilderte Bottini'sche Operation, deren Technik inzwischen wesentlich verbessert war, ersetzen. Ueberhaupt scheint die Castration fast vollständig verlassen zu sein. Mit der an Stelle der Castration

eingeführten Resection der Vasa deferentia, durch welche man in einfacher und die Geschlechtsfunctionen weniger störender Weise gleich gute Erfolge zu erzielen hoffte, haben wir nur wenig Erfolg erzielt. Unter 7 operirten Patienten blieb 4mal die Wirkung aus, 3 konnten spontan den Urin wieder entleeren. Das Beobachtungsmaterial ist allerdings nur ein sehr kleines, aber auch die von anderer Seite mitgetheilten Beobachtungen wissen über keinen gleichmässigen Erfolg zu berichten. Auch diese Methode scheint wieder verlassen zu sein. An dieser Stelle möchte ich noch die von Goldmann geübte Methode der Cystopexie erwähnen, durch Fixation des Blasenscheitels wieder günstigen Abfluss und Entleerungsbedingungen für den Urin zu schaffen und hat der Autor Erfolge mit der Methode erzielt. Eigene Erfahrungen stehen mir nicht zu Gebote.

Wenden wir uns nun zu den radicalen Operationsmethoden, welche auf eine partielle oder totale Entfernung der hypertrophischen Prostata gerichtet sind. Schon im Jahre 1889 habe ich über die Entfernung der hypertrophischen Prostatalappen durch die Sectio alta berichtet.

Wir pflegten so zu verfahren, dass wir nach Eröffnung der Blase durch den hohen Blasenschnitt in Beckenhochlagerung den hypertrophischen, in die Blase hineinragenden Prostatatheil mit einer Zange fassten, möglichst weit in das Reich des Gesichtsfeldes zogen und davon mit dem Galvanokauter oder Paquelin'schen Messerbrenner so viel wie möglich langsam absengten. In den Fällen, in welchen die gleichmässig vergrösserte Prostata wie ein ringförmiger Wall, in ihren Formen an die Portio vaginalis erinnernd, in die Blase hineinragt, habe ich die Gewebmassen mit dem Kauter trichterförmig ausgeschnitten. Darauf haben wir gewöhnlich eine Erweiterung des Blasenhalses mit Hegar'schen Dilatatoren vorgenommen, die Blase gründlich desinficirt, einen Dauerkatheter eingelegt und die Blasenwunde mit mehreren fortlaufenden Nahtreihen geschlossen. In diesen Fällen halte ich das Einlegen eines Katheters für geboten, während wir sonst nach Eröffnung der Blase zwecks Entfernung von Geschwülsten oder dergl. die Blase fest schliessen, ohne einen Katheter einzulegen. Diese suprapubische Excision der Prostata habe ich zuerst 1886 und dann in den folgenden Jahren in 9 Fällen vorgenommen. 8 Patienten wurden

geheilt und konnten den Urin spontan ohne nennenswerthen Residualharn entleeren, einer starb an Pneumonie. Bei einigen konnte ich den dauernden guten Erfolg mehrere Jahre beobachten.

Durch die Entfernung eines mehr oder weniger grossen Theils der Prostata hat Drittel vor einigen Jahren, gestützt auf Versuche an einer Leiche, mit seiner lateralen Prostatectomie Erfolge erzielt. Von der Beobachtung ausgehend, dass bei lateraler, wie bei totaler Hypertrophie der Prostata auf „die Klemme der Seitenlappen“ mehr Rücksicht zu nehmen sei, wie auf den vergrösserten Mittellappen, suchte er diese durch ein extravasicales Verfahren in Angriff zu nehmen. Die Leichenversuche hatten gezeigt, dass bei einem normalen Harnapparat bei der Suspension eine in die Blase eingegossene Flüssigkeitsmenge vollständig durchfliesst. Bei bilateraler Hypertrophie floss das Wasser bei starker Füllung nur unvollständig durch, so dass nach 24 Stunden noch sehr reichliches Residualwasser zurückblieb. Wurde bei bilateraler Hypertrophie eine Resection der Seitenlappen vorgenommen, so floss der Inhalt vollständig ab, die Entfernung eines keilförmigen Stückes aus dem Mittellappen hatte keinen Erfolg. Die auf dieser Beobachtung basirte Operation wurde in der Weise ausgeführt, dass man durch einen den Anus umgreifenden Schnitt den Mastdarm von der Prostata stumpf ablöste und so die Seitenlappen freilegte; dann wurde aus der Prostata mit dem Messer oder Thermokauter ein möglichst grosses keilförmiges Stück excidirt. Ich habe diese Operation zweimal auszuführen Gelegenheit gehabt und dadurch günstige Erfolge, freie Urinentleerung erzielt; auch von anderer Seite wurde über Patienten, die nach der Operation den Harn wieder im Strahl entleeren konnten, berichtet.

Die Totalexstirpation der Prostata war bereits in 3 Fällen mit ungünstigem Erfolg ausgeführt, bis Drittel sie bei einem 32jährigen Patienten, der mit Hämaturie und Harndrang in seine Behandlung kam, erfolgreich ausführte. Nach Eröffnung der Blase durch Sectio alta wurde eine heftig blutende, in die erstere hineinragende Prominenz entfernt, dann die stark vergrösserte Prostata nach Exstirpation des Steissbeins durch einen die rechte Seite des Mastdarms umfassenden Schnitt freigelegt, die Kapsel gespalten und die Prostata ausgeschält. Der glückliche Erfolg dieses Falles ist den günstigen anatomischen Verhältnissen zu danken; dass nämlich die

Harnröhre nicht durch die Prostata, sondern vor derselben verlief, ein Vorkommiss, welches Drittel ausserdem noch in 3 anderen Fällen beobachtet hat, auch war Patient ein junger Mann von 32 Jahren.

Verläuft die Harnröhre, wie es in der Regel der Fall ist, durch die Prostata, so ist eine totale Entfernung nur in der Weise möglich, dass die Drüse gespalten und von der Urethra abgelöst wird. In der Weise hat J. S. Pyle in einem Falle die totale Entfernung bei einem 70 jährigen schwachen Patienten mit Glück ausgeführt.

Eine weitere Verbreitung hatte trotz der günstigen Erfolge die Totalexstirpation der Prostata in den folgenden Jahren nicht gefunden. Im Allgemeinen wird man die Schwere des Eingriffs, die lange Bettruhe, welche die Reconvalescenz erforderte, sowie die Eröffnung der Urethra u. A. m. gefürchtet haben. Es waren das auch die Gründe, welche uns längere Zeit von der Ausführung der Prostatectomie abhielten. Die seit Anfang unseres Jahrhunderts sich mehrenden günstigen Berichte amerikanischer, englischer und französischer Chirurgen über die relative Leichtigkeit und Gefahrlosigkeit der Ausschälung der ganzen Prostata und ihrer Kapsel — ich erinnere nur an die Namen Young, Murphy, Mayer, Freyer, Mansell, Moullin, Albarran, Proust u. A. — veranlasste auch uns, am 17. Juli 1902 die erste perineale Prostatectomie vorzunehmen. Directe Veranlassung dazu gab uns die persönliche Aufforderung eines uns besuchenden bekannten amerikanischen Chirurgen, welcher die Operation in einer grösseren Reihe von Fällen erfolgreich ausgeführt hatte und den Eingriff bei sachgemässer Ausführung, d. h. vor Allem bei richtiger Spaltung der Kapsel, als technisch leicht und kurz dauernd schilderte. Bei der alsdann von Dr. Ringel, unserm Secundärarzt ausgeführten ersten Entfernung der Prostata wurde das Rectum an einer Stelle verletzt, was zur Bildung einer Fistel führte, aus der sich beim Stuhlgang etwas Koth entleerte. Die Operation zeigte uns jedoch, dass nach Spaltung der Kapsel die Auslösung der Prostata überraschend leicht von Statten ging. Bis jetzt haben wir 19 Prostatectomien durch die Sectio alta und auf perinealem Wege auszuführen Gelegenheit gehabt. Ich lasse zunächst die Krankengeschichten in aller Kürze folgen:

A. Perineale Operationen.

F. St., 71 Jahre alt, Prostatahypertrophie. † nach 3 Monaten an Bronchopneumonie. — 17. 8. 02—19. 12. 02. — Seit 4 Jahren Beschwerden beim Wasserlassen, hat sich selbst seit Jahresfrist täglich katheterisirt.

Status: Kraftloser alter Mann in dürftigem Ernährungszustand. — Diffuse Bronchitis. — Per rectum: Fühlt man die gleichmässig vergrösserte Prostata. — Urin: Kann nicht spontan entleert werden, tropft meist so ab; eiterhaltig, alkalisch. — Blase: Capacität 250 ccm. — Cystitis. — Cystoskopie: Wegen Blutungen nicht ausführbar. Vorher: Erfolgreiche Res. vas. def.

Operation: 27. 8. 02. Bottini.

1. 9. 02. Bis heute konnte Pat. spontan Urin lassen, dann vollständige Retention, durch Dauerkatheter nicht zu heben.

Operation: 19. 9. 02. Wegen Unmöglichkeit, spontan Urin zu lassen, wird 19. 9. 02 zum ersten Male die Prostatectomie ausgeführt. Bogenförmiger Schnitt am Damm, Kapselspaltung. Stumpfe Herauslösung der Prostata. Verletzung des Rectums.

9. 10. 02. Durch die Wunde fliesst noch Urin und auch etwas Koth, spontane Entleerung per urethram möglich.

13. 12. 02. Vernähung der Mastdarm-Blasen fistel. — Rückgang des Allgemeinbefindens. Bronchopneumonie.

19. 12. 02. Exitus letalis. (Bronchitis purulenta. Bronchopneumonia lob. inf. utr.)

Anatomische Diagnose: Gutartige Hypertrophie der Prostata.

F. H., 66 Jahre alt, Carc. prostatae. Geheilt entlassen. 11. 9. 03—5. 4. 04. — Seit 3 Jahren Blasenleiden, trüber Urin, beständiger Harndrang; seit 14 Tagen läuft der Urin tropfenweise ab und kann Pat. spontan nicht urinieren.

Status: Abgemagertes, senil aussehendes Mann. Schrumpfniere. — Herzhypertrophie. — Starke Bronchitis. — Per rectum: Prostata als hühner-eigrosser, harter, knolliger Tumor fühlbar. — Urin: Eiter- und bluthaltig, stinkend, alkalisch. — Blase: Capacität 120 ccm. — Cystitis. — Cystoskopie: Starke Balkenblase. — In der Gegend des Trigonums wölbt sich ein zottiger, etwa wallnussgrosser Tumor vor.

Operation: 3. 11. 03. Umgekehrter Y-Schnitt am Damm. Eröffnung der Kapsel und Herausluxieren zweier knolliger Prostatalappen, was unschwer gelingt. Starke Blutung. — Tamponade. — Dauerkatheter.

Verlauf: Keine Temperatursteigerungen.

7. 11. 03. Steht auf.

25. 12. 03. Wunde granulirt gut, zeitweise tropft noch Urin durch.

5. 1. 04. Dauerkatheter entfernt. — Spontanes Urinlassen.

5. 4. 04. Gutes Allgemeinbefinden. Nachts tropft bisweilen etwas Urin ab (Sphincterschwäche). Urin wird ohne Beschwerden im Strahl gelassen, $\frac{1}{4}$ pM. Album. Residualharn 20—30 ccm. Heilung. Patient ist nach vollkommenem Wohlbefinden während mehrerer Monate nach 1 Jahr an Carcinomatose und Metastase gestorben.

nische Diagnose: Adenocarcinoma prostatae.

H. K., 71 Jahre alt, Prostatahypertrophie. † an Lungenembolie. 15. 9. 03 bis 1. 10. 03. — Seit $\frac{1}{2}$ Jahr Beschwerden beim Urinlassen, seit ca. 3 Wochen Urinverhaltung; täglich katheterisirt; Rückgang des Allgemeinbefindens.

Status: Alter Mann in dürrigem Ernährungszustand. Arteriosclerosis universalis. — Myocarditis. — Per rectum: Prostata als klein-äpfelgrosser weicher Tumor fühlbar. Linker Lappen besonders vergrössert. — Urin: Stark eiterhaltig; übelriechend; alkalisch. — Blase: Capacität 150 ccm. — Cystitis. — Katheterismus gelingt leicht. — Cystoskopie: Mässige Balkenblase. Die Prostata ragt nicht besonders stark in die Blase vor.

Operation: 19. 9. 03. Ueblicher Schnitt am Damm. — Stumpfe Herauslösung der einzelnen Prostatalappen (jeder wallnussgross). Naht der Urethra und Wunde.

Verlauf: 22. 9. 03. Urin fliesst durch Katheter ab. Aus der Wunde entleert sich geringes schmieriges Secret.

28. 9. 03. Herzschwäche. Bronchitis. Aus der Wunde, die erweitert wird, fliesst jauchiges Secret ab. Patient kann das Bett verlassen.

29. 9. 03. Thrombose der Vena cruralis.

1. 10. 03. Exitus letalis. (Verjauchung des Beckenbindegewebes, Lungenembolie. — Myocarditis.)

Anatomische Diagnose: Gutartige Hypertrophie der Prostata.

C. F., 65 Jahre alt, Prostatahypertrophie. Heilung. — 28. 10. 03 bis 27. 1. 04. — Seit Jahren Urinbeschwerden, seit $\frac{1}{2}$ Jahr Harträufeln und zunehmende Unmöglichkeit, spontan Urin zu lassen. Seit 14 Tagen täglich katheterisirt. — Rückgang des Allgemeinbefindens.

Status: Magerer, schwächerer alter Mann. — Emphysem. — Bronchitis. — Arteriosclerosis. — Per rectum: Prostata als harter, knolliger, namentlich nach links vergrösserter Tumor fühlbar. — Mittellappen deutlich abtastbar. — Urin: Trübe; stinkend; alkalisch; geringer Blutgehalt. — Blase: Prall gefüllt, 3 Finger breit unterhalb des Nabels; Katheterismus gelingt nur sehr schwer. — Cystoskopie: Gelingt anfangs nicht wegen abnormer Enge des Orific. extern. urethrae und starker Blutung. Bougiren. — Dauerkatheter.

5. 11. 03. Cystoskopisch: Die Prostata scheint als überwallnussgrosser, höckeriger Tumor, der sich weit in die Blase vordrängt.

Operation: 9. 11. 03. Perinealer Querschnitt mit senkrechtem Schnitt in der Raphe. Herauslösung gelingt leicht.

Verlauf: Höchste Abendtemperatur bis 38,0.

11. 11. 03. Ausser Bett. Urin fliesst gut ab.

14. 11. 03. Herzschwäche; Infusion.

23. 11. 03. Urin völlig frei von Blut.

7. 1. 04. Entfernung des Dauerkatheters.

10. 1. 04. Wunde völlig geschlossen. Urinlassen spontan; ohne Beschwerden.

26. 1. 04. Wohlbefinden. Häufiger Harndrang, Urin frei von Eiweiss, sauer, wird im Strahl entleert. Kein Residualharn.

27. 1. 04. Heilung.

Anatomische Diagnose: Gutartige Hypertrophie der Prostata.

H. G., 70 Jahre alt, Prostatahypertrophie. Heilung. — 15. 12. 03 bis 15. 2. 04. Pat. hat angeblich vor 8 Tagen gelegentlich eines Begräbnisses den Urin längere Zeit anhalten müssen. Seit dieser Zeit Unmöglichkeit, selbst Urin zu lassen, täglich katheterisirt.

Status: Mässig kräftiger Mann in ausreichend kräftigem Ernährungszustand. — Myocarditis. — Per rectum: Gleichmässige weiche Verdickung der Seitenlappen. — Urin: Klar; sauer. — Blase: Cystitis. Durch Nélaton werden ca. 2 Liter entleert. Katheterismus gelingt leicht. — Cystoskopie: Prostata wölbt sich als glatter, hühnereigrosser Tumor in die Blase vor.

Operation: 17. 12. 03. Perinealer Schnitt. — Lösung erst des linken, dann des rechten Lappens, beide über wallnussgross. — Tamponade. — Dauerkatheter.

Verlauf: Niemals Temperaturen über 37,0.

20. 12. 03. Mehrere Stunden ausser Bett.

24. 12. 03. Urin frei von Blut.

17. 1. 04. Wunde granulirt gut, es tritt kein Urin mehr durch.

18. 1. 04. Starke Herzschwäche. — Infusion.

30. 1. 04. Kein Katheter mehr.

14. 2. 04. Urin wird spontan ohne Beschwerden im Strahl entleert. — Urethra für dicken Nélaton bequem durchgängig, 50 ccm Residualharn. — In der Narbe 2 cm tiefe granulirende Fistel, die keinen Urin liefert.

15. 2. 04. Heilung.

Anatomische Diagnose: Gutartige Hypertrophie der Prostata.

F. G., 61 Jahre alt, Prostatahypertrophie. Heilung. — 10. 1. 04 bis 5. 3. 04. Seit 2 Jahren kann Pat. das Wasser nicht mehr selbst lassen, katheterisirt sich seitdem selbst.

Status: Kräftig gebaut, gut genährt. — Per rectum: Vergrösserung der Seitenlappen fühlbar. Mittellappen nicht palpabel. — Urin: Alkalisch. — Blase: Capacität 500 ccm. — Cystitis. — Cystoskopie: Prostata als glatter, über wallnussgrosser Tumor in die Blase hineinragend.

Operation: 16. 1. 04. Perinealschnitt. — Ausschälung zweier wallnussgrosser, ziemlich weicher Prostatalappen. — Tamponade. — Dauerkatheter.

Verlauf: In den ersten Tagen Temperaturen bis 38,0.

21. 1. 04. Tamponwechsel. Urin frei von Blut.

15. 2. 04. Wunde granulirt gut, es tritt kein Urin mehr durch.

29. 2. 04. Kein Katheter mehr.

5. 3. 04. Urin wird ohne alle Beschwerden im Strahl entleert. — Kein Residualharn mehr. — Wunde vernarbt. — Wohlbefinden. — Heilung.

Anatomische Diagnose: Gutartige Hypertrophie der Prostata.

H. R., 66 Jahre alt, Prostatahypertrophie. †. — 3. 3. 05—14. 3. 05. — Früher Lungenkatarrh. — Seit 1 Jahr Beschwerden beim Wasserlassen, Zunahme der Beschwerden in den letzten Wochen. — Seit 10 Tagen musste er täglich katheterisirt werden. Angeblich starke Abmagerung.

Status: Abgemagertes, blasser, alter Mann. Unregelmässige Herzaction. — Lungenemphysem. — Per rectum fühlt man eine Vergrösserung des linken Prostatalappens, die sich sehr hart anfühlt. — Urin: Klar; eiweissfrei; sauer. — Blase: Cystitis. Capacität 150 ccm. — Cystoskopie: Starke Balkenblase. Die vergrösserte Prostata drängt sich deutlich nach der Blase vor.

Operation: 9. 3. 05. — Sectio alta. — Die Lösung der harten, nicht sehr vergrösserten Prostata gelingt nur schwer in zwei Partien. — Tamponade. Dauerkatheter.

Verlauf: Starke Herzschwäche, die auch die nächsten Tage anhält. — Durch Katheter entleeren sich durchschnittlich 800 ccm, das übrige Secret zur Wunde heraus.

14. 3. 05. Exitus letalis. — (Beginnende Phlegmone des Beckenbindegewebes. — Cystitis purulenta. — Thrombosis aortae descend. — Alte Lungentuberculose.)

Anatomische Diagnose: Gutartige Hypertrophie der Prostata.

J. O., 61 Jahre alt, Carcinoma prostatae. † nach 7 Monaten. — 10. 1. 04 bis 5. 8. 04. — Seit zwei Jahren Beschwerden beim Urinlassen; beständiger Harndrang, ohne dass die Blase ganz entleert werden kann. — Seit 8 Tagen Unmöglichkeit, spontan Urin zu lassen, täglich Katheterismus. Blut.

Status: Robuster, gut genährter Mann. — Lungenemphysem. — Arteriosclerosis universalis. — Per rectum: Prostata als wenig vergrössertes, sehr harter Tumor fühlbar. — Urin: Blut- und eiterhaltig; alkalisch; übelriechend. — Blase: Oberhalb der Symphyse palpabel. Capacität 120 ccm. — Cystoskopie: Durch Blutung sehr erschwert. Die Prostata erscheint als knolliger, in die Blase sich stark vorwölbender Tumor.

Operation: 22. 1. 04. Perinealschnitt. — Die Herauslösung der Prostata macht einige Schwierigkeiten. — Starke Blutung. — Ein wallnussgrosser Knollen wird entfernt. Tamponade. — Dauerkatheter. — (Einreissen des Rectums!)

Verlauf: Temperaturen bis 38,5.

30. 1. 04. Beim Tamponwechsel zeigt sich Koth in der Wunde. — Verlegt ins Wasserbett.

30. 3. 04. Zunehmende Kachexie. Blasen-Mastdarm-Fistel.

5. 8. 04. Exitus letalis. — (Myodegeneratio cordis. — Carcinoma prostatae cum metastas. vesic. urinar., ossium et hepatis.)

Anatomische Diagnose: Carcinoma prostatae.

J. v. d. H., 60 Jahre alt, Prostatahypertrophie. Heilung. — 8. 4. 04 bis 9. 8. 04. — Seit 8 Tagen kann Pat. den Urin nicht loswerden und musste täglich katheterisirt werden.

Status: Mittelgrosser, leidlich gut genährter Mann von senilem Habitus. — Diffuse Bronchitis. — Schrumpfnieren. — Per rectum ist die Prostata als hühnereigrosser Tumor zu fühlen, besonders der linke Lappen. — Urin: $\frac{1}{4}$ — $\frac{1}{2}$ pM. Albumen; sauer; geringer Eitergehalt. — Blase: Wölbt sich vor bis zur Nabelhöhe; durch Katheterismus, der leicht gelingt, werden circa 2 l entfernt. — Cystoskopie ergibt einen sich sehr stark in die Blase vorwölbenden Tumor mit glatter Oberfläche; Divertikelbildung in der Blase.

Operation: 23. 4. 04. — Perinealer Schnitt. — Herausluxieren der Prostata (hühnereigross) gelingt relativ leicht. — Verschorfung der blutenden Stelle mittelst Thermokauter. — Tamponade. — Dauerkatheter.

Verlauf: 27. 4. 04. Urin läuft durch Katheter ab. — Steht stundenweise auf.

13. 5. 04. Wunde zeigt gute Heilungstendenz. — Dauerkatheter entfernt.

23. 7. 04. Wunde verheilt. — Geringe Schwäche des Sphincter vesicae: Wenn Pat. viel in Bewegung ist, entsteht geringes Harträufeln. Er ist aber im Stande, Urin spontan in gutem Strahl zu entleeren.

9. 8. 04. Wohlbefinden. — Heilung.

Anatomische Diagnose: Gutartige Hypertrophie der Prostata.

Kl. Br., 60 Jahre alt, Prostatahypertrophie. Heilung. — 28. 4. 04. bis 7. 8. 04. — Seit 4 Jahren Beschwerden beim Wasserlassen, hat sich seit Jahresfrist oft mit Nélaton selbst katheterisirt. — Am 12. 4. ist bei ihm wegen Prostatahypertrophie das Vas deferens fortgenommen worden (Krankenhaus zu Bremervörde). Die Beschwerden wurden dadurch nicht gehoben.

Status: Grosser, hagerer Mann, ausreichend ernährt. — Per rectum fühlt man die gleichmässig vergrösserte Prostata. — Urin: Sauer, frei von Eiweiss. — Blase: Cystitis. Capacität 250—300 ccm. — Cystoskopie: Lässt die sich in Blase weit vorwölbende Prostata erkennen.

Operation: 4. 5. 04. — Typischer Schnitt am Perineum. — Die Ausschälung der hühnereigrossen Prostata gelingt ohne grosse Schwierigkeit. — Ziemlich starke Blutung. — Tamponade. — Dauerkatheter.

Verlauf: Geringe Temperatursteigerung in den ersten Tagen.

15. 5. 04. Urin frei von Blut; läuft gut ab durch den Katheter.

12. 6. 04. Aus der Wunde, die anfänglich gut granulierte, entleert sich seit ein paar Tagen schmieriges, urinhaltiges Secret.

26. 6. 04. Seit ein paar Tagen hohes Fieber; starke schmierige Secretion der Wunde. Erweiterung der Wunde.

1. 7. 04. Fieberfrei; fast keine Secretion mehr; Wunde zeigt Tendenz zur Heilung.

22. 7. 04. Spaltung eines periurethralen Abscesses vom Damm aus.

7. 8. 04. Urin frei von Eiweiss. Wunde verheilt. — Pat. kann spontan ohne Beschwerden Urin lassen. — Heilung.

Anatomische Diagnose: Gutartige Hypertrophie der Prostata.

Ch. Z., 67 Jahre alt, Prostatahypertrophie. 4. 3. 05 — (noch in Behandlung).
— Seit 8 Tagen angeblich im Anschluss an eine Erkältung Beschwerden beim Urinlassen; seit 4 Tagen Unmöglichkeit, spontan zu urinieren, täglich zweimal katherisirt.

Status: Ausreichend ernährter Mann von senilem Habitus. Periphere Arteriosklerose. — Per rectum fühlt man eine stark vergrösserte Prostata mit vollkommen glatter Oberfläche. — Urin: Sauer, stark eiteriges Sediment, bluthaltig. — Blase: Capacität 200—250 ccm. — Cystoskopie gelingt in den ersten Tagen nicht wegen Enge der Harnröhre.

Operation: 4. 4. 05. — Ueblicher Querschnitt über der Mitte des Perineums. — Die Ausschälung der beiden wallnussgrossen Prostatalappen gelingt relativ leicht. — Tamponade. — Dauerkatheter.

Verlauf: 6. 4. 05. Urin nur noch wenig bluthaltig, fliesst gut durch den Katheter ab. — Diffuse Bronchitis.

10. 4. Katheterwechsel. — 2000 ccm Urin durch Katheter; 2000 ccm ins Bett.

13. 4. Wunde liefert noch immer einen grossen Theil Urin. — Wasserbett. — Allgemeinbefinden gut.

Anatomische Diagnose: Gutartige Hypertrophie der Prostata.

B. Operationen durch Sectio alta ausgeführt.

Cl. Mund, 63 Jahre alt, Carcinoma prostatae, † nach 4 Monaten an allgemeiner Carcinose. — 25. 10. 03—29. 2. 04. — Auf der inneren Abtheilung früher wiederholt an „Rheumatismus“ behandelt. — Seit ca. 4 Jahren Urinbeschwerden, ständiger Harndrang, tropfenweises Abfliessen des Urins, der in den letzten 14 Tagen starke Blutbeimengung zeigte.

Status: Senil aussehender Mann mit stark reducirtem Ernährungszustand. — Per rectum: Vergrösserte Prostata, besonders linker Lappen, höckerige Oberfläche. — Urin: Trübe, sauer, bluthaltig. — Blase: Capacität 180 ccm. — Cystoskopie: In der Gegend des Trigonum zwei zottenartige, kaum wallnussgrosse Tumoren, die sich stark in die Blase vordrängen. — Ziemlich starke Blutung. — Schrumpfblase.

Operation: 28. 10. 03. Sectio alta. Die Ausschälung der derben, knolligen Tumoren gelingt nicht leicht. Starke Blutung. — Blasennaht. — Dauerkatheter.

Verlauf: 14. 11. 03. Urin nicht mehr blutig, entleert sich grösstentheils durch den Katheter.

1. 12. 03. Durch eine Blasenfistel läuft nunmehr der Urin ab.

7. 1. 04. Secundäre Blasennaht.

15. 1. 04. Erneute Blasenfistel. — Verlegt ins Wasserbett.

15. 2. 04. Allgemeiner Marasmus. — Herzschwäche.

29. 2. 04. Exitus letalis. — Carcinosis osteoplastica universalis. — Abscessus periurethralis et perivesicalis.)

Anatomische Diagnose: Adenocarcinoma prostatae.

F. Grube, 76 Jahre alt, Prostatahypertrophie, Heilung. — 27. 5. 04 bis 27. 7. 04. — Seit mehreren Wochen kann Patient seinen Urin schlecht los werden, die letzten 14 Tage täglich Katheterismus.

Status: Rüstiger alter Mann in ausreichendem Ernährungszustand. Mässige periphere Arteriosklerose. — Per rectum fühlt man die stark vergrösserte Prostata, besonders den Mittellappen. — Urin: $\frac{1}{4}$ pM. Albumen, sauer, Blasenepithelien. — Blase: Capacität 300 ccm, Katheterismus gelingt leicht. — Cystoskopie gelingt nicht wegen der Enge der Harnröhre.

Operation: 31. 5. 04. Sectio alta. Die Ausschälung der hühner-eigrossen Prostata gelingt ohne grosse Mühe. — Blasennaht. — Dauerkatheter.

Verlauf: In den ersten 10 Tagen diffuse Bronchitis mit unregelmässigem Fieberverlauf.

13. 6. 04. Urin wird klar durch den Katheter entleert. Heilung der Wunde per primam.

27. 7. 04. Patient erfreut sich des besten Wohlseins; lässt spontan im Strahl Urin. — Wunde mit glatter Narbe verheilt. — Kein Residualharn. — Heilung.

Anatomische Diagnose: Gutartige Hypertrophie der Prostata.

F. 72 Jahre, Prostatahypertrophie, Heilung. — 25. 7. 04 bis 28. 9. 04. — Seit 2 Monaten vermehrter Harndrang, Beschwerden beim Urinlassen. Seit Tagen kann Patient das Wasser nicht spontan lassen, wurde täglich katheterisiert, danach starke Blutung, die bis jetzt angehalten.

Status: Kräftig gebaut; ausreichend ernährt. — Per rectum: Prostata deutlich vergrössert, besonders im linken Lappen. Consistenz weich. — Urin stark bluthaltig, neutral 2 pM. Albumen. — Blase ad maximum gefüllt in Nabelhöhe. Katheterismus gelingt leicht. — Cystoskopie wegen starker Blutung ergebnislos.

Operation: 22. 8. 04. Sectio alta. Stumpfes Herausluxiren zweier wallnussgrosser Prostatatumoren. — Blasennaht. — Dauerkatheter.

Verlauf: 24. 8. Grosse Herzschwäche. — Digitalis.

22. 9. Wunde bis auf oberflächlich granulirende Stelle verheilt. — Urin wird ohne Beschwerden im Strahl entleert. Reaction sauer; Residualharn 40 ccm. — Wohlbefinden. — Heilung.

Anatomische Diagnose: Gutartige Hypertrophie der Prostata.

F. Strate, 62 Jahre alt, Prostatahypertrophie, Heilung. — 5. 8. 04 bis 1. 11. 04. — Seit Jahresfrist kann Pat. das Wasser nur schlecht los werden, beständiger Harndrang; Harnträufeln. Blutbeimengungen.

Status: Für sein Alter gut genährter kräftiger Mann. — Per rectum fühlt man die gleichmässig vergrösserte Prostata. — Urin alkalisch, Eiter und Blut enthaltend, stinkend. — Blase: Cystitis. Capacität 300 ccm. Katheterismus gelingt ohne grosse Mühe. — Cystoskopie: Starke Divertikelbildung der Blase. Entzündlich veränderte Schleimhaut. Prostata als hühner-eigrosser Tumor in die Blase sich vordrängend.

Operation: 27. 8. 04. Sectio alta. Ausschälung der Prostata (hühner-eigross). — Blasennaht etc. — Dauerkatheter.

Verlauf: In den ersten 14 Tagen unregelmässiges Fieber. Diffuse Bronchitis. Nachblutung in den ersten 3 Tagen.

15. 9. 04. Aus der Wunde entleert sich kein Urin mehr. Keine Bronchitis mehr. Steht auch.

1. 10. 04. Dauerkatheter entfernt.

1. 11. 04. Es besteht noch vermehrter Harndrang. Urin trübe, sauer, wird aber im Strahl spontan entleert. — Wunde verheilt. — Wohlbefinden. — Heilung.

Anatomische Diagnose: Gutartige Hypertrophie der Prostata.

G. L., 64 Jahre alt, Prostatahypertrophie, Darmcarinom, †. — 14. 12. 04 bis 24. 12. 04. — Hat früher viel an „Rheumatismus“ gelitten. In letzter Zeit hartnäckige Obstipation. Seit 3 Wochen kann Pat. den Urin nicht mehr spontan los werden; hat sich täglich katheterisirt.

Status: Mittelkräftig, dürrig genährt, anämisch. Mässige Bronchitis. — Per rectum: Prostata unregelmässig vergrössert, hart. — Urin schwach sauer; Albumen, Blut. Katheterismus gelingt schwer. — Blase: Capacität 300 ccm. — Cystoskopie erschwert durch starke Blutung. Prostata wölbt sich stark in die Blase vor.

Operation: 22. 12. 04. Sectio alta. Ausschälung der kleinapfelgrossen harten Prostata. — Blasennaht. — Dauerkatheter.

Verlauf: 23. 12. Temp. 39. — Collaps. Infusion. Starke bronchitische Geräusche über beiden Lungen.

24. 12. Exitus letalis. (Bronchitis diffusa. Lungenödem. Carcinoma jejuni c. metastas.).

Anatomische Diagnose: Gutartige Hypertrophie der Prostata. Carcinoma jejuni c. metastas.

Ch. B., 65 Jahre alt, Prostatahypertrophie. Heilung. — Früher Osteomyelitis. — Seit 8 Tagen kann Pat. nicht spontan uriniren, musste täglich katheterisirt werden.

Status: Etwas kümmerlicher alter Herr in reducirtem Ernährungszustand. — Per rectum: Prostata ist als hartes, glattes, gleichmässig vergrössertes Organ zu fühlen. — Urin: Alkalisch, getrübt. — Blase: Cystitis. — Capacität 250—300 ccm. — Katheterismus gelingt erst mit einiger Mühe. — Cystoskopie: Hämorrhagien in der Blase. — Prostata wölbt sich als wallnussgrosser, glatter Tumor in die Blase vor.

Operation: 5. 4. 05. Sectio alta; man kann die sich vorwölbende Prostata deutlich erkennen. Ausschälung gelingt leicht in 2 Partien. — Blasennaht. — Dauerkatheter.

Verlauf: Keine Temperatursteigerung.

8. 4. 05. Herzschwäche. — Digitalis.

10. 4. 05. Urin läuft gut durch den Katheter, ist nicht mehr blutig.

11. 4. 05. Blasenwunde liefert nur wenig Secret. — Täglich mehrere Stunden ausser Bett. Heilung.

Anatomische Diagnose: Gutartige Hypertrophie der Prostata.

C. N., 60 Jahre alt, Carcinoma prostatae. †. — 13. 1. 05 bis 17. 1. 05. — Vor 11 Jahren „Schlaganfall“; rechtsseitige Lähmung, die aber im Laufe der Jahre fast ganz zurückging. — Seit 2 Jahren zunehmende Beschwerden beim Wasserlassen, wurde im Jahre 1904 vorübergehend im Krankenhaus daran behandelt. Kommt jetzt, weil ihm das Wasser tropfenweise abgeht und er es im Strahl nicht loswerden kann.

Status: Aeusserst kräftig gebauter, fatter Mann. — Dyspnoisch. — Bronchitis. — Myocarditis. — Adipositas. — Hemiparesis postapopl. dextr. — Urin: Blutig, sauer trübe; tropft ständig ab. — Blase: Prall gefüllt; nach Katheterismus wurden 2 Liter blutigen Urins entleert. — Beim Katheterismus stösst man deutlich auf ein Hinderniss im hinteren Harnröhrenheil. — Per rectum: Ausserordentlich harte, vergrösserte Prostata fühlbar, besonders Mittel- und rechter Lappen. — Cystoskopie: Wegen Blutung nicht ausführbar.

Operation: 14. 1. 05. Sectio alta. — Wegen der dicken Fettschicht (4 cm dick) schlechter Einblick in die Blase. — Herausschälung zweier harter, wallnussgrosser Knoten. — Starke Blutung. — Naht. — Dauerkatheter.

Verlauf: Guter Urinabfluss. — Unter zunehmender Herzschwäche und Bronchitis 17. 1. 05 Exitus letalis.

Anatomische Diagnose: Adenocarcinoma prostatae.

L. H., 62 Jahre alt, Prostatahypertrophie. Heilung. — 12. 11. 04 bis 30. 12. 04. Patient leidet seit mehreren Jahren an Urinbeschwerden, musste öfter den Katheter anwenden. Während der Reise von Amerika nach Deutschland vollständige Retention, welche nur durch den Katheter zu beseitigen war.

Bei Ankunft in Hamburg starker Harndrang, jauchiger Urin, Einführen des Katheters schwierig, nach 2 Tagen unmöglich. Blasenstich entleert jauchigen Urin. Cystoskopie unmöglich. Sehr stark vergrösserte Prostata. Sectio alta 13. 11. Fast faustgrosse Prostata, welche nur mit Mühe aus der Blasenwunde entfernt werden kann. Tamponade der Wunde während der ersten Tage, dann Dauerkatheter. Allmählicher Schluss der Blasenwunde. Heilung nach 8 Wochen. Normale Blasenentleerung.

Ueberblicken wir die Krankengeschichten, so ergibt sich, dass wir in 15 Fällen wegen gutartiger Hypertrophie der Prostata und einmal wegen Carcinoms die Prostatectomie ausgeführt haben. 10 Mal wurde die perineale, 9 Mal die suprapubische Operationsmethode angewandt. Im Anschluss an die Operation starben 4 Patienten: ein an gutartiger Hypertrophie leidender 66 Jahre alter Mann am 11. Tage post operationem an Herzschwäche und

Thrombose der Aorta und beginnender Phlegmone des Beckenbindegewebes, bei welchem die Sectio alta ausgeführt war, ein 73 jähriger Mann an Lungenembolie am 15. Tage, und zwei wegen Carcinoms operirte 60 und 64 Jahre alte Patienten, welche durch die Sectio alta operirt waren, am 4. Tag an Lungenembolie, der andere am 10. Tag an Bronchitis und Lungenödem. Von den wegen Prostatahypertrophie Operirten ist später Fall 1 nach 2 Monaten an Bronchitis gestorben. Diese schloss sich an die Operation an, welche zur Schliessung der Rectumfistel ausgeführt war. Von den wegen Carcinomen Operirten starb der eine nach 4, der andere nach 7 Monaten; auch diese Patienten entleerten den Urin ohne Beschwerden spontan. Bei den übrigen geheilt Entlassenen trat eine volle Functionsfähigkeit der Blase ein; Katheterismus war nicht mehr erforderlich. Auch der wegen Carcinom Operirte stellte sich öfter wieder vor, die Blase entleerte den Urin im Strahl. Nach etwa einem Jahr ist er an Schrumpfniere und Carcinommetastasen gestorben.

Ist die Zahl der von uns operirten Fälle auch noch keine sehr grosse, so genügt sie doch, um die Leistungsfähigkeit der Operation, ihre Technik und Erfolge beurtheilen zu können. Wenn wir die von anderen Chirurgen, besonders von amerikanischen, englischen und französischen, mitgetheilten Prostatectomien zusammenfassen, so erhalten wir eine so stattliche Zahl von mehreren hundert Beobachtungen, dass wir in eine Kritik der Methode eintreten können.

Ich habe meine im Laufe der Jahre mit andern Methoden gemachten Beobachtungen und erzielten Erfolge mitgetheilt, um auch diese zum Vergleich ihrer Leistungsfähigkeit mit den neuen Methoden heranziehen zu können. Es wird sich nun hauptsächlich um die Beantwortung der Frage handeln, wann sollen wir die Prostatahypertrophie operativ in Angriff nehmen und welches ist die für den einzelnen Fall geeignetste Methode?

Wir haben bis jetzt nur operativ in den Fällen eingegriffen, in denen seit längerer Zeit vollständige Urinretention bestand und der Katheter angewandt werden musste. Wir wissen ja alle, dass einzelne Patienten lange Zeit, zuweilen viele Jahre den Katheter als einziges Mittel der Urinentleerung anwenden und dabei ein er-

trägliches Dasein führen. Wir wissen aber auch, ein welch' trauriger Zustand ein Katheterleben ist, wie oft es zu schweren quälenden Blasenkatarrhen mit ihren Folgen kommt, wie häufig Blutungen eintreten, wie oft der Patient und auch der geübte Arzt nicht mehr in der Lage ist, den Katheter überhaupt einzuführen, wie er dann zum Blasenstich oder zu einem anderen Hülfe schaffenden operativen Eingriff unter den ungünstigsten Bedingungen schreiten muss. Diese letztere Erscheinung habe ich besonders dann eintreten sehen, wenn man dem Patienten, wie das noch oft geschieht, von vornherein dünne Katheter, No. 18—16, in die Hand giebt. Die Prostatahypertrophie ist im Allgemeinen ein weiter fortschreitendes Leiden; durch den fortwährenden Reiz des Blasenhalsses sind Anschwellungen nicht zu vermeiden, auch der dünne Katheter kann nicht mehr eingeführt werden und Hülfe ist in diesen traurigen Zuständen schwer zu bringen. Ich rathe deshalb, wenn irgend möglich, stets zur Anwendung eines möglichst dicken Nélatonkatheters, um die geschilderten Uebelstände nach Möglichkeit zu verhindern und die Passage von vornherein, soweit ausführbar, offen zu halten resp. zu erweitern. Ich brauche nicht besonders zu erwähnen, das ist Ihnen allen zur Genüge bekannt, dass nur ein verhältnissmässig geringer Prozentsatz ein länger dauerndes Katheterleben führt, dass die Meisten jedoch an den Folgen der Infection, an pyelonephritischen und septischen Processen zu Grunde gehen. Diesen häufigen und in ihren Folgen meist so traurigen Leiden der Prostatahypertrophie darf unsere in ihrem Können so weit vorgeschrittene Chirurgie nicht unthätig gegenüberstehen; ihre gerade in den letzten Jahren so wesentlich verbesserte Technik auf dem Gebiet der operativen Behandlung des in Rede stehenden Leidens setzt uns in den Stand, die Prognose zu bessern und das Leiden in einem relativ hohen Procentsatz zu heilen.

Wie erwähnt, pflegen wir bei allen Fällen von Urinretention in Folge von Prostatahypertrophie zunächst einen möglichst dicken Nélatonkatheter einzuführen und denselben einige Tage als Dauerkatheter liegen zu lassen. Tritt nach Entfernung desselben keine spontane Entleerung ein und scheidert noch ein weiterer einige Tage fortgesetzter Versuch mit dem Katheter, so rathen wir zum operativen Eingriff. Natürlich werden wir nicht in allen Fällen

mehr operiren können und nach dem Zustand des Patienten die Operation wählen müssen.

Bei den meisten Patienten hatte die Retention schon lange Zeit bestanden und war ihr Allgemeinbefinden ein wenig günstiges. Bestehen schwere Veränderungen an den Nieren, sind dieselben vor Allem insufficient, so stehen wir von einer radicalen Operation, einer Prostatectomie ab. Vor jeder Operation pflegen wir uns von der Functionsfähigkeit der Nieren durch Kryoskopie zu überzeugen, wir erhalten durch dieselbe den gewünschten Aufschluss. Bei einer Erniedrigung des Blutgefrierpunktes unter 0,6 würden wir wohl die weniger eingreifende Bottini'sche Operation noch ausführen, zu welcher keine Narkose erforderlich ist.

Ist die Insufficienz eine vorübergehende, hat sich dieselbe nach Entlastung der Blase und Beseitigung der auf Ureter und Nieren wirkenden Rückstauung wesentlich gebessert, oder ist sie beseitigt, so kann die Operation vorgenommen werden.

Schwere eitrige Blasenkatarrhe bilden keine Contraindication zur Operation, jedoch suchen wir dieselbe durch Ausspülungen und dergl. zu bessern. Bei schweren Bronchitiden und ungenügender Herzthätigkeit sehen wir von einem operativen Eingriff ab, wenn anzunehmen ist, dass die Patienten der Narkose und dem Eingriff mit ihren reducirten Kräften nicht mehr gewachsen sind. Hohes Alter bildet keine Contraindication, wenn nur der Allgemeinzustand noch ein relativ günstiger ist. Die Contractionsfähigkeit der Blase muss noch eine derartige sein, dass durch den eingeführten Katheter der Urin mit stärkerem Druck entleert wird. Bei vollständiger Lähmung des Detrusors würde auch nach Entfernung der Prostata keine spontane Entleerung möglich sein. Immerhin ist eine stark dilatirte Blase für den Eingriff günstiger, als eine kleine, geschrumpfte, im Zustand des Reizes sich befindende mit unvollständiger Retention.

Im Allgemeinen werden wir Patienten ohne Urinretention nicht operiren und solche mit acuter, kurz bestehender Verhaltung zunächst ohne Operation zur Heilung zu bringen suchen. Bei chronischer Retention, bei welcher der Patient dauernd zum Gebrauch des Katheters gezwungen ist und ohne denselben nicht zu existiren vermag, rathen wir zur Operation, wenn es der Allgemeinzustand gestattet und zwar besonders, wenn Blutungen, erschwerter Katheterismus,

schwere Cystitis u. dergl. den Zustand des Patienten noch mehr gefährden.

Welche Operation wir anwenden, hängt von dem einzelnen Fall ab. Ich erwähnte schon, dass wir von den früher ausgeführten Operationen, Resectionen der Prostata, Unterbindung der zuführenden Gefässe, Castration und Resection des Vas deferens zurückgekommen sind und dass jetzt im Wesentlichen die Prostatectomia perinealis und suprapubica, sowie die Bottini'sche Operation in Betracht kommt. Wenn es der Zustand des Patienten erlaubt, geben wir der Prostatectomie, als der radicalsten und sichersten zum Ziele führenden und aller Voraussicht nach jedes Recidiv ausschliessenden Methode den Vorzug und wenden sowohl den Weg vom Damm aus, als den durch die Sectio alta an. Fühlt man bei der Palpation vom Rectum aus eine kleine wenig vortretende Drüse, so wählen wir im Allgemeinen die Sectio alta. Den Ausschlag für die Wahl der Operation giebt dann das Kystoskop. Mit ihm erkennen wir die mehr oder weniger ausgebildete Balkenblase, die Beschaffenheit der Schleimhaut, etwaige ulceröse, für ein Carcinom sprechenden Processe, event. vorhandene Steine und die in die Blase vorragende Prostata; sei es, dass ein stark entwickelter Mittellappen uns entgegen tritt, sei es, dass das Organ in seiner Gesamtheit als mit zwei deutlichen Seitenlappen vergrössert erscheint. Die Anwendung des Kystoskops halte ich für die Wahl der Operation für sehr wichtig, da in etwa ein Drittel der Fälle die Prostatahypertrophie vom Mastdarm nicht zu fühlen ist, dagegen als stark vergrössertes Organ in die Blase prominirt. Bei diesen letzten Fällen, bei den stark in die Blase prominirenden Prostatae, führen wir die Sectio alta aus, und bei allen Fällen, in denen eine breite Eröffnung der Blase zwecks genauer Absuchung und zur Beseitigung von Complicationen (Divertikel, Steine, schwere Cystitis etc.) erwünscht erscheint.

Bei den stark in das Rectum prominirenden Tumoren ziehen wir den perinealen Weg vor. Wir sehen an diesen beiden fast faustgrossen exstirpirten hypertrophischen Vorsteherdrüsen (Demonstration), von denen die eine perineal, die andere durch die Sectio alta entfernt worden ist, dass es auf beiden Wegen gelingt, grosse Tumoren zu entfernen. Gerade die dicken, weichen, glandulären

Formen mit fast rein adenomatösem Bau sind leichter zu entfernen, als die fibrösen Formen, in denen Bindegewebe und Muskulatur überwiegt.

Die Bottini'sche Operation wenden wir jetzt hauptsächlich da an, wo der Allgemeinzustand des Kranken einen radicalen Eingriff nicht gestattet, oder ein solcher nicht gewünscht wird.

Was die Technik der Prostatectomie anbetrifft, so führen wir die suprapubische in Beckenhochlage aus. Nach gründlicher Ausspülung der Blase wird dieselbe mit 300—400 g Borwasser gefüllt, durch einen Längsschnitt die Bauchdecke bis auf die Blase durchtrennt und diese ebenfalls durch einen nicht zu grossen Schnitt eröffnet. Dieser muss sich im Allgemeinen nach der Grösse der zu entfernenden Prostata richten. Nach Eröffnung der Blase drängt der Zeigefinger der mit Gummihandschuh bekleideten linken Hand oder der eines Assistenten die Prostata in die Blase vor, die Kapsel wird mit dem Messer gespalten und die Drüse stumpf mit dem Finger ausgeschält. Dies gelingt, besonders bei der glandulären Form, meist sehr leicht. Ist die Ausschälung mit grossen Schwierigkeiten verbunden, sind derbe Verwachsungen vorhanden, so handelt es sich nach meinen Erfahrungen meistens um ein Carcinom. Freyer durchtrennt die Schleimhaut resp. die Kapsel mit dem Fingernagel. Bei unseren aus antiseptischen Gründen kurz gehaltenen Nägeln war mir das nicht möglich. Die nach Entfernung der Drüse entstehende Blutung ist meist nur eine geringe und steht meist auf Compression mit einem Gazetupfer oder einem mit Adrenalin durchtränkten Gazebausch. Auch durch einige die Schleimhaut vereinigende, die Höhlen zusammenfassenden Catgutnähten habe ich die Blutung leicht gestillt. Dann bringen wir einen möglichst dicken Dauerkatheter in die Blase und schliessen diese mit dreifacher fortlaufender Naht vollkommen, nur in der Wunde der Bauchdecke bleibt eine kleine Oeffnung zum Herausleiten eines Gazestreifens. In den ersten Stunden öftere Irrigation zur Vermeidung der Verstopfung des Katheters. Die Patienten lassen wir, wenn irgend möglich, schon am folgenden Tage aufstehen, d. h. sich kurze Zeit in einen Stuhl setzen, event. einige Schritte gehen, so lange es die Kräfte gestatten. Der Katheter bleibt bis zur vollständigen Heilung der Blasenwunde liegen. Ist nach 14 Tagen kein Urin durch diese entleert, und

der Katheter entfernt, bleibt noch eine Fistel, muss er bis zum Schluss derselben liegen bleiben. Nach 4—6 Wochen längstens konnte der Katheter definitiv entfernt werden.

Bei der perinealen Operation legen wir durch einen den Anus umgehenden Bogenschnitt die Prostata frei, machen principiell einen kleinen Einschnitt in die Urethra und ziehen mit einem geeigneten Instrument (sehr geeignet ist das von Young angegebene), welches in die Blase eingeführt wird, die Prostata nach vorn. Die Kapsel wird durch zwei parallel der Urethra verlaufende Schnitte gespalten und erst der linke, dann der rechte Lappen entfernt, der sog. Mittellappen folgt meist mit einem der Seitenlappen, sonst wird er gesondert hervorgeholt. Nach Entfernung der Prostata legen wir einen Dauerkatheter ein und tamponiren die Wunde. Nachdem diese zum grössten Theil geschlossen, wird der Katheter entfernt und Patient entleert spontan den Urin. In allen von uns operirten Fällen, welche den Eingriff überstanden haben, ist eine volle Function eingetreten. Es wird zu empfehlen sein, die Patienten von Zeit zu Zeit einer Nachuntersuchung zu unterziehen und ein Bougie einzuführen, um eventueller Bildung von Stricturen vorzubeugen.

Was schliesslich die Narkose anbetrifft, so haben wir entweder in den meisten Fällen die Aethernarkose mit vorheriger Scopolamin-Morphiuminjection oder die Lumbalanästhesie in letzter Zeit mit Stovain erfolgreich angewandt.

XLIX.

(Aus dem pathologischen Institut der Universität Bern. —
Director: Prof. Dr. Langhans.)

Zur Kenntniss der primären Muskel- tuberculose.

Von

Frida Kaiser,

St. Gallen (Schweiz).

Unter primärer oder hämatogener Muskeltuberculose verstehen wir die selbstständige, nicht aus der Nachbarschaft fortgeleitete tuberculöse Erkrankung der Muskulatur. Dabei ist man gewohnt, auch in solchen Fällen von primärer Muskeltuberculose zu sprechen, wo die klinische oder pathologisch-anatomische Untersuchung in einem anderen entfernten Organ Tuberculose nachweisen lässt.

Die primäre Muskeltuberculose scheint, namentlich im Vergleich zu anderen Localisationen der Tuberculose, eine seltene Krankheit zu sein. Die in der Literatur verzeichneten Fälle sind wenig zahlreich, denn wenn wir nur die einwandfreien Fälle, d. h. solche, die histologisch oder bakteriologisch bestätigt worden sind, berücksichtigen, so kommen wir nur auf 17 Beobachtungen. Ohne Zweifel stellen auch eine Anzahl der anderen publicirten Beobachtungen, die leider der histologischen oder bakteriologischen Untersuchung ermangeln, hämatogene Muskeltuberculosen dar, da ihre Beschreibung oft ganz charakteristisch ist. Aus diesem Grunde führe ich in der nun folgenden Literaturübersicht möglichst alle Fälle an, welche je unter der Flagge primärer Muskeltuberculose publicirt worden sind. Auf die einwandfreien Fälle, welche ihren Platz in einer besonderen Zusammenstellung finden, gedenke ich

hier nicht näher einzugehen, dagegen möchte ich die nicht genügend documentirten Beobachtungen in ihrer Wiedergabe an dieser Stelle vorwegnehmen und an jede einzelne gleich die Einwände anschliessen lassen, welche gegen ihre Auffassung als primäre Muskeltuberculose gemacht werden können.

In der Aufzählung der bis jetzt erschienenen Arbeiten über Muskeltuberculose wird meist zuerst auf Latour, „Essai sur le rhumatisme. Dissertation. Paris, 1803“ verwiesen. Es werden dort zwei Beobachtungen erwähnt, welche Hemery folgendermaassen wiedergiebt.

Fall 1. Mann mit hochgradigem Hydrothorax tritt in das Spital ein. Am dritten Tag Exitus. Autopsie: Lungentuberculose; im rechten Oberschenkel, zwischen M. quadriceps und rectus int. ein Eiterherd, ein anderer findet sich längs des Femur, wieder andere finden sich in den Interstitien zwischen den Muskelbündeln und in den dem Knie benachbarten Sehnen. Zwei dieser letzteren stehen in Verbindung mit dem Kniegelenke, doch unterscheidet sich dieser Eiter durch seine Dünnflüssigkeit und seine graue Farbe von dem dickflüssigeren mehr gelblicheren Eiter des zuerst erwähnten Muskelabscesses.

Fall 2. Kräftig gebauter Mann von 34 Jahren. Ziemlich acute Erkrankung an Seitenstechen, Athemnoth, Husten, Auswurf, Fieber. Am 11. Tage Remission, am 13. Schmerzen im rechten Oberschenkel, Tags darauf solche im rechten Arm und beiden Vorderarmen. Zu gleicher Zeit wird in der Mitte der Aussenseite des linken Vorderarmes eine fluctuirende Geschwulst wahrgenommen. Linkes Kniegelenk schmerzhaft, die Haut der Glutäalgegend, der Beine und der Arme bedeckt sich mit Pusteln, am 29. Tag Gesichtserysipel, Delirien, schliesslich überall Eruption von Pusteln, am 30. Tag Exitus. Autopsie: Rechte Lunge tuberculös. Im rechten M. deltoides zwischen den Muskelfasern in Vereiterung begriffene Tuberkel. Im Vorderarm, in den M. radiales ein Abscess mit hellem, fast serösem Eiter, ein ähnlicher im M. semitendinosus, im Kniegelenk ebenfalls Eiter, der aber nicht mit der Umgebung communicirt.

Die Auffassung der Latour'schen Fälle als primäre Muskeltuberculosen halten einer strengen Kritik kaum Stand. Allerdings hatte Latour selbst diese Beobachtungen nur als rheumatische Erkrankungen, welche mit einer Eiterung endigten, aufgefasst, und erst Desprès stellte später die Diagnose auf Muskeltuberculose, indem er solche Erkrankungen von langsam verlaufenden, von ihm als chronische Myositis bezeichneten Muskelabscessen schied.

Im ersten Falle sind nur die Muskeln des Oberschenkels von Abscessen durchsetzt, gleichzeitig besteht aber eine Eiterung des

Kniegelenks. Wenn auch die Verschiedenheit des Eiters aus dem Muskelabscess und dem Knie hervorgehoben wird, so ist dies doch nicht genügend, um eine Identität beider Processe abzulehnen. Wegen dieses Momentes fällt dieser Fall von selbst aus der Gruppe der primären Muskeltuberculosen aus, wenn überhaupt Tuberculose vorlag. Fall 2 ist anamnestisch für eine Muskeltuberculose so atypisch, dass namentlich bei der Combination mit Gesichtserysipel und allgemeiner Eruption von Pusteln die Annahme eines pyämischen Processes weit näher liegt.

Im französischen Compendium der Chirurgie von 1851 werden die intramusculären kalten Abscesse schon einer kleinen Beschreibung gewürdigt und Aetiologie, Symptomatologie, Diagnose und Therapie an Hand zweier neuer Beobachtungen von Bérard und Denonvilliers besprochen. In beiden handelt es sich um einen mitten im *M. biceps brachialis* gelegenen, von einer derben, dicken Wand bekleideten Eiterherd, der durch Incision, Entleerung und theilweise Excision der Wand zur Heilung kommt. Aus der Beschreibung dieser Fälle, die ich wiederum der vorzüglichen Zusammenstellung Hemery's entnehme, da mir das Original nicht zugänglich war, geht für die Auffassung der Affection als Tuberculose nichts Bestimmtes hervor, es kann sich sehr wohl um einen solchen Process gehandelt haben, doch lässt sich kein sicheres Urtheil darüber fällen.

Wenn wir in chronologischer Reihenfolge die Fälle weiter sichten, so folgt nun die Beobachtung Buchanan's, *Trans. of the pathol. Soc. of London. 1856. Vol. VIII.*

Ein 33jähriger Mann stirbt an käsiger Pneumonie. Autopsie: Im Gastrocnemius ein Abscess, der reichlich Eiter und Blutgerinnsel enthält. Die Wand wird von dem veränderten Muskelgewebe gebildet. An einzelnen Stellen finden sich in einer rothen, durchsichtigen Membran weisse, miliare Tuberkeln gleichende Flecken. Die mikroskopische Untersuchung liess in dem Eiter keine rothen Blutkörperchen noch Hämatinkrystalle erkennen, die Abscesswand war mit Fett infiltrirt und die Muskelfasern hatten stellenweise ihre Querstreifung verloren. Diagnose: Tuberculöse Myositis im Anschluss an ein Hämatom.

Dieser Fall kann schon eher zu den primären Muskeltuberculosen gerechnet werden, da namentlich die Beobachtung distincter kleiner miliarer Knötchen diese Auffassung rechtfertigt. Die Beschreibung der mikroskopischen Präparate giebt allerdings in keiner Beziehung Aufklärung.

Tantum (Holmes Cootess, system of surgery. 1859. pag. 539) erzählt, wie ich Hemery entnehme, von einer 22 jährigen Frau, welche wegen eines im *M. biceps* sich befindlichen abgesackten Abscesses operirt wurde. Der Abscess war fest mit dem Muskel verwachsen. Bei der Kürze der Angaben, die schon Hemery bemängelt, ist es vollkommen ausgeschlossen, sich ein klares Bild von der Natur der Affection zu machen.

Im gleichen Jahre veröffentlichte Linhardt in der „Oesterreichischen Zeitschrift für praktische Heilkunde“ 4 Fälle, die ich, da mir das Original nicht zur Verfügung stand, wieder nach der Darstellung Hemery's kurz wiedergebe:

Fall 1. 9jähriges Kind von scrophulösem Aussehen. Ohne bekannte Ursache sind nacheinander eine Anzahl schmerzloser, fluctuirender, von normaler Haut bedeckter Tumoren entstanden, die eine gewisse Beweglichkeit haben. Der grösste ist auf der linken Seite des Thorax etwa 4 Finger lang und 3 Finger breit. Sitz im *M. serratus major*, bei dessen Contraction harte Consistenz. Pleura und Rippen intact. Die Incision fördert gelblichen, ziemlich dicken Eiter zu Tage, der eingeführte Finger stösst überall auf eine elastische Wandung, die wahrscheinlich von Muskelgewebe gebildet wird. Tamponade der Höhle, nach einigen Tagen Eröffnung eines Abscesses im *M. latissimus dorsi*; gleicher Befund, gleiche Behandlung.

Fall 2. 45 Jahre alte Frau, die keinerlei Narben von Drüsenabscessen hat. Rechts zwischen Wirbelsäule und spinalem Rand des Schulterblattes eine Schwellung. Haut darüber wenig beweglich. Bei der Incision Eiter, genauer Sitz des Abscesses wird nicht angegeben. Heilung nach 3 Monaten.

Fall 3. Knabe, 10 Jahre alt, Abscess rechts am Thorax, ausgesprochene Fluctuation, bei Muskelcontraction wird der Abscess hart, Sitz im *M. serratus major*, Punction, Heilung in 2 Monaten.

Fall 4. Mann, 59 Jahre, eigrosser Abscess im *M. latissimus dorsi*, ein nussgrosser im *Obliquus ext.*, ein faustgrosser im *Gastrocnemius*. Bei Ruhestellung des Fusses ist er länglich, wird bei der Extension mehr rund und so gespannt, dass sich die Fluctuation nicht mehr nachweisen lässt.

Linhardt lässt den tuberculösen Abscess aus der Vereinigung kleinster, isolirter Herde entstehen, die beim Untergang der Muskelfasern in Berührung kommen. Der benachbarte Muskel ist erweicht und verfettet. Es folgen noch Angaben über Verlauf, Symptomatologie und Therapie.

Obschon in allen 4 Beobachtungen die Abscesse zum Theil ausschliesslich auf den Thorax beschränkt sind, eine Localisation, die im Gewöhnlichen bei den Fällen von primärer Muskeltuberculose

selten beobachtet wird und welche die Auffassung des Falles als primäre Tuberculose bei der viel näher gelegenen Möglichkeit einer Fortleitung des Processes von den Brustorganen her etwas gezwungen erscheinen lässt, scheint doch der Fall 1 und 4 zu den wirklichen primären Muskeltuberculosen zu gehören. Im ersten Fall wird die Intactheit der Brustorgane besonders hervorgehoben, und in Fall 4 ist ausser der Rumpfmuskulatur auch der *M. gastrocnemius*, eine Prädilectionsstelle für Muskeltuberculose, befallen, und alle Abscesse sind in bestimmten Muskeln genau localisirt.

Noch ins gleiche Jahr 1859 fällt die Veröffentlichung von zwei weiteren Fällen durch P. Fischer (*Union médicale de la Gironde*).

Fall 1. Kräftige Frau von 50 Jahren, empfindet im rechten Arm Schmerzen, nachdem sie Holz gesägt hat und bemerkt einen daumengrossen Tumor. Er ist fluctuirend, von normaler Haut bedeckt, mit dem *M. biceps* beweglich, wird bei dessen Contraction hart. Incision: gelb-grünlicher dünner Eiter, die eingeführte Sonde kommt nicht auf den Knochen. Die stark eiternde Wunde wird mit Jodinjektionen behandelt. Pat. wird ungeheilt entlassen.

Fall 2. Knabe, 15 Jahre alt, gute Constitution, keine Drüsen. Auf der Beugeseite des Oberarmes nahe dem Ellbogen längliche, fluctuirende Geschwulst im *Biceps*, die sich langsam innerhalb Monaten entwickelt hat und bei Muskelcontraction sich anspannt. Incision: dicker Eiter. Knochenerkrankung ausgeschlossen.

Die klinische Diagnose Muskeltuberculose scheint in beiden Fällen ziemlich berechtigt gewesen zu sein, da es sich um genau in den *Biceps* localisirte Abscesse handelte.

Dem Umstande, dass alle diese Fälle nicht genügend documentirt sind, ist es wohl zuzuschreiben, dass Virchow noch im Jahre 1863 die primäre Muskeltuberculose in Abrede stellte, ebenso Rokitansky. Dagegen führten die Franzosen die Beschreibung tuberculöser Muskelaffectionen schon früh in ihre Lehrbücher ein.

Die Arbeit von Desprès vom Jahre 1866 ist bereits vorausgenommen worden.

Erst 1885 beschreibt Oltendorf wieder 5 neue Fälle, die schon von Zenker 1879 beobachtet worden waren und sämmtlich in die Kategorie der fortgelciteten secundären tuberculösen Erkrankungen fallen.

Im Jahre 1886 veröffentlichen Habermaas und Müller in den Klinischen Beiträgen zur Chirurgie die zwei ersten typischen

Fälle von primärer Muskeltuberculose, die beide aus der Tübinger Klinik stammen. An diese Arbeiten lehnt sich H. Fischer an, wenn er in seinem Lehrbuch der allgemeinen Chirurgie 1887 zwei Typen unterscheidet: 1. die Zellgewebstuberculose (Fall Habermaas) und 2. Muskelsubstanztuberculose (Fall Müller).

Lejars unterwirft in seinem *Traité de chirurgie* 1890 die verschiedenen bekannten Fälle einer Kritik, ohne aber eine allgemeine Beschreibung daran anzuschliessen.

Schliesslich kommen am französischen Chirurgencongress 1891 wieder neue Fälle zur Sprache. J. Reverdin referirt über eine Beobachtung, die er in Genf machte, und Delorme berichtet über 4 primäre Muskeltuberculosen, von denen aber keine einzige unserer Definition ganz entspricht, so dass wir sie wiederum hier kurz vorwegnehmen wollen.

Fall 1. Kräftig gebauter Mann. Es hat sich bei ihm innerhalb 10 Tagen im rechten *M. Pectoralis* eine hühnereigrosse, gut begrenzte, schmerzlose Geschwulst gebildet, Haut darüber blaviolett. Incision: Der grösste Theil des Muskels wird durch fungöses Gewebe eingenommen, das makroskopisch die Diagnose Sarkom nahelegt, mikroskopisch aber an keine Geschwulst erinnert; immerhin werden keine Tuberkel gefunden. In der Folge reichlich Eiter secernirende Fistel. Nach 2 Monaten auf der gleichen Seite Pleuritis und Pericarditis, worauf die Muskelaffectio als tuberculös aufgefasst wird. Nach vier Monaten ausgedehnte Schwellung im Gebiet des *M. brachialis*, etwas auf den *Latissimus dorsi* und den *Teres major* übergreifend. Gleiche Beschaffenheit der Schwellung wie oben, Allgemeinbefinden nicht gestört. Behandlung: Auskratzung. Nach 7 Monaten Schwellung der Vorderarmmuskulatur links, Haut leicht geröthet und ödematös. Temp. 38°. Nach 1 Jahr Exitus unter ausgesprochener Tuberculose der Lungen, der Pleura und des Peritoneums, der Haut, der Gelenke, der Knochen. Keine histologische Untersuchung, keine Impfung.

Fall 2. Mann, eher schwächlich, kommt mit der Diagnose Phlebitis der *Saphena interna* in das Spital. Keine Tuberculose in der Familie. Linkes Bein ödematös, am innern Rand des *Gastrocnemius* 8 cm lange, 4 cm breite schmerzlose Schwellung. Darüber eine accidentelle Hautwunde. Nach einigen Wochen grosser Congestionsabscess in der rechten Inguinalgegend, der mit einer tuberculösen Erkrankung des Beckens im Zusammenhang steht. Später noch deutliche Lungentuberculose und Pleuritis. Incision der Schwellung: Grosse, mit dunklem Blut gefüllte, aber keinen Eiter enthaltende Höhle, deren Wandung mit einer 2 cm dicken Schicht fungöser Massen bekleidet ist. Auskratzung, hernach bleibende Fistel.

Fall 3. Faustgrosser kalter Abscess im *M. gluteus max.*, der sich langsam ohne Schmerzen entwickelt hat. Operation: Die Muskelfascie ist z. Th.

zerstört, im Muskel selbst findet man einen erbsengrossen Käseherd und eine etwa 5Francsstück-grosse Partie ist durch fungöse Massen ersetzt.

Fall 4. Soldat, kräftig gebaut, hat in der Lumbodorsalgegend einen kleinkindskopfgrossen Abscess, welcher mit der Pleura communicirt. Operation: Der *M. latissimus dorsi* ist in seiner ganzen Ausdehnung fibrös umgewandelt. Die histologische Untersuchung ergibt eine diffuse, skleröse, tuberculöse Myositis, die verdickte Fascie ist mit Tuberkeln durchsetzt, ebenso das Muskelgewebe, die Muskelfasern sind stellenweise verschwunden.

Obschon der Fall 1 klinisch mit einer Affection des Muskels einsetzt, so wäre bei dem ganzen Krankheitsverlauf und bei der ausgedehnten Bethheiligung der Lungen die Annahme einer primären Muskeltuberculose, die secundär zu den Krankheitsprocessen im Thorax führt, eine recht gezwungene.

In Fall 2 kann die Localisation im *M. gastrocnemius* an eine primäre Tuberculose denken lassen, doch wird man in dieser Auffassung vorsichtig sein müssen, weil sich später ein Senkungsabscess in der Inguinalgegend entwickelt, welcher von einer Ostitis tuberculosa des Beckens ausgeht. Darum kann dem Wadenabscess sehr wohl auch eine Knochenerkrankung zu Grunde gelegen haben.

Fall 3 scheint der Localisation und Beschreibung nach einer primären Muskeltuberculose zu entsprechen.

Im 4. Fall handelt es sich evident nicht um eine primäre, sondern eine fortgeleitete Tuberculose, die den französischen Autoren Anlass gegeben hat, ausser dem tuberculösen Muskelknoten und -Abscess die sklerosirende tuberculöse Myositis als selbstständige Form der Muskeltuberculose aufzustellen.

Im Jahre 1893 erschien im Archiv für klinische Chirurgie eine Arbeit über hämatogene Muskeltuberculose von O. Lanz und F. de Quervain. Die Verfasser beschreiben 8 Fälle, von denen aber nur 4 unserer Definition von primärer Tuberculose entsprechen; die andern nehmen wir unserm Programm gemäss an dieser Stelle vorweg.

Fall 1. Mädchen, 17 Jahre alt, aus gesunder Familie, selbst ebenfalls nie krank, erkrankte im Winter 1891 im Anschluss an Influenza an Schmerzen in der rechten obern Bauchgegend, die krampfartig und nicht streng localisirt sind. An der Stelle wird eine baumnussgrosse, auf Druck und bei tiefem Athmen schmerzhaft Schwellung bemerkbar. Die Pat. ist zart gebaut, mässig genährt. Wirbelsäule und Rippen sind nicht schmerzhaft, Knochen und Gelenke scheinen normal. Ueber der rechten Lungenspitze etwas dumpfer Schall

und abgeschwächtes Athmen. Unterhalb und median von der Spitze des rechten 11. Rippenknorpels ein unter der Bauchmuskulatur liegender, baumnussgrosser Tumor. Er ist glatt und derb, keine Druckempfindlichkeit, keine Fluctuation. Bei der Operation kommt im M. obl. abdom. int. ein unscharf abgegrenzter, baumnussgrosser, weisser Knoten zum Vorschein, der an eine Muskelschwiele erinnern würde, wenn sich auf dem Durchschnitt nicht Verkäsungen zeigten. Keine Tuberkelbacillen, Heilung per primam. Histologisch Tuberculose wahrscheinlich, aber nicht einwandfrei.

Fall 2. 24 Jahre alter Mann, hereditär nicht mit Tuberculose befasst, hat seit vielen Jahren eine hochgradige Verkrümmung der Wirbelsäule. In letzter Zeit auch grosse Schwäche in den Beinen, doch fehlen Störungen der Sensibilität und Blasen- und Mastdarmfunction. Seit Okt. 1891 entwickelte sich am rechten Oberarm ein weder spontan noch auf Druck schmerzhafter Knoten, welcher beim Spitaleintritt Anfangs März 1892 hühnereigross war. Patient ist von schwächlichem Körperbau, mittelmässigem Ernährungszustand, etwas Husten, aber kein Auswurf. Thorax flach, linke Lungenspitze suspect, Herz etwas vergrössert, starke Kyphoskoliose, dagegen nur seitlicher Druck auf die Wirbelsäule etwas schmerzhaft. Auf der Hinter-Aussenseite des rechten Oberarms ein weich-elastischer, längsovaler Tumor. Er lässt sich mit dem Muskel verschieben und steht in keinerlei Beziehung zu dem Knochen, keine Druckempfindlichkeit, keine Infiltration oder Schwellung der Umgebung. Operation März 1892. Der Tumor ist eng mit dem M. biceps verwachsen, so dass ein Theil des Muskels mitexcidirt werden muss. Die Geschwulst besteht aus in Zerfall begriffenem Granulationsgewebe ohne deutliche Verkäsung oder Vereiterung.

Fall 3. Mädchen, 26 Jahre alt, seit 3 Jahren Brustleidend, hat ziemlich reichlichen Auswurf, links Dämpfung mit mittelblasigen Rhonchi über der ganzen Lunge, an der Spitze verschärftes Athmen. Pat. leidet oft an Bauchschmerzen und Durchfällen. Keine Tuberculose in der Familie. Seit 2 Jahren Geschwulst in der Nackengegend, die Anfangs schmerzlos war und langsam zunahm. Sitz im M. cucullaris. Function des Armes in keiner Weise gestört. Der Tumor ist hart, sehr druckempfindlich.

Fall 4. Pat. war 1890 auf der dermatologischen Klinik in Bern wegen einer lupösen Hautkrankheit im Gesicht, welche sich langsam nach der Incision in eine vereiterte Drüse am Kieferwinkel ausgebildet hatte. Auf wiederholte, zu diagnostischen Zwecken vorgenommene, hoch dosirte Tuberculin-injectionen bildeten sich im M. latissimus dorsi ganz acut zwei rundliche, derbe, druckempfindliche Knoten von etwa Eigrösse, die auf weitere Injectionen wieder etwas zurückgehen. Histologische und bakteriologische Angaben fehlen.

Im Fall 1 könnte es sich sehr wohl um eine primäre Muskel-tuberculose gehandelt haben, doch fehlt zu einer sicheren Annahme das typische histologische Bild. Die gleichen Einwände gelten für Fall 2, wo es sich überhaupt nur um einige wenige klinische That-

sachen handelt. Die Fälle 3 und 4 sind so kurz und atypisch, dass sie in keiner Richtung zu verwerthen sind.

Am französischen Tuberculosecongress 1893 kamen wieder 2 neue Fälle zur Sprache durch Lejars und Leclerc de Saint Lô.

Nur der letztere ist zweifelhaft und betrifft einen 18 Jahre alten Gymnasiasten. Erkrankung 1891. Im linken M. rectus abd. findet sich eine 6 cm lange, 4 cm breite Schwellung von harter Consistenz, Haut darüber normal, keine Schmerzen, keine Functionsbehinderung. Im Centrum Fluctuation. Die Punction ergibt Eiter. Operation: Am äusseren Rande des M. rectus eine mit fungösen Massen gefüllte Höhle, unter der Fasiole des M. obliquus ext. ein zweiter grosser Herd, auch im Obliquus int. und transversus tuberculöse Infiltrationen; die subperitoneale Fascie in der Tiefe intact. Genaue Untersuchung der Rippen negativ. Excision des kranken Gewebes, gute Heilung. Keine histologische oder bakteriologische Untersuchung.

Diese Beobachtung ermangelt der genaueren Belege und lässt wegen der Localisation und der unmittelbaren Nachbarschaft mehrerer Herde an die Möglichkeit einer fortgeleiteten Muskel-tuberculose denken.

Im Jahre 1895 publicirte Rosenfeld in seiner Dissertation (Königsberg) einen neuen Fall, den wir bei der Zusammenstellung der typischen Muskeltuberculosen berücksichtigen werden.

In den folgenden Jahren widmeten Lyot und Lejars in ihren Lehrbüchern der Chirurgie der primären Muskeltuberculose ein eingehendes Kapitel, welches den späteren diesbezüglichen französischen Arbeiten jeweilen zu Grunde liegt.

Im Bulletin der Société anatomique, 1896, bringt Morestin zwei weitere Beobachtungen. Davon ist aber nur die eine einwandfrei. Allerdings will Zeller auch diese nicht anerkennen, weil es sich um einen Herd im M. Pectoralis handelt, wo er bei Carcinomoperationen öfters Lymphdrüsen gefunden habe.

Die andere Beobachtung bezieht sich auf den Sectionsbefund bei einer 40jährigen Frau, welche an Lungen- und Darmtuberculose starb. Der rechte Ellbogen zeigte aussen innen eine deutliche Schwellung, sie war von normaler Haut bedeckt und intra vitam als Tumor albus aufgefasst worden. Das Gelenk erwies sich als intact, dagegen fand man tuberculöse Infiltration im unteren Theil des M. biceps, in der oberen Partie des M. radialis ext., überhaupt in den Muskeln um das Gelenk herum, so dass Morestin direct von einer Periarthritis tuberculosa spricht.

Aussergewöhnlich an diesem Fall ist das Befallensein einer ganzen Anzahl von benachbarten Muskeln in der nächsten Nähe eines intacten Gelenkes. Man ist eher gewohnt, in ein und demselben Muskel multiple Herde zu finden, oder, wenn verschiedene benachbarte Muskeln befallen sind, handelt es sich meistens um einen Abscess, der in seine Umgebung durchgebrochen ist. Die tuberculöse Natur der Affection steht ziemlich ausser Zweifel.

Ins Jahr 1897 fallen die beiden Dissertationen von Hemery und Gront in Paris. Die erste behandelt etwas allgemeiner die Tuberculose des muscles, also nicht ausschliesslich die primäre Muskeltuberculose. Den bereits bekannten Fällen werden 2 noch nicht veröffentlichte Beobachtungen von Le Dentu beigefügt und im Anschluss daran folgt eine eingehende allgemeine Besprechung. Ganz ähnlich ist die Arbeit von Gront, dessen eigene Beobachtungen allerdings einer strengen Kritik nicht Stand halten und darum hier ihren Platz finden.

Fall 1. 19 Jahre alte Zeitungsträgerin klagt über Functionsbehinderung der linken Hand, welche von einer im unteren Drittel des Vorderarms gelegenen Geschwulst herzurühren scheint. Sie ist 18 cm lang und nimmt die ganze Breite des Vorderarms ein. Haut normal. Die Schwellung ist weich, schmerzlos, fluctuirend, sie wird durch die Fingerbewegungen in ihrer Lage verändert und scheint in den Sehnenscheiden zu liegen. Familienanamnese ganz negativ. Pat. selbst ist schwach und anämisch; Auscultation der Brustorgane ergiebt normale Verhältnisse, es besteht leichte Skoliose nach links, am Hals zahlreiche Drüsen. Die Geschwulst entstand vor 6 Monaten, nahm allmählig zu, machte nie Schmerzen. Die Röntgenaufnahme zeigt einen intacten Knochen. Incision: es entleert sich ungefähr 250 g Eiter aus einer grossen, mitten in den Flexoren des Vorderarms gelegenen Höhle. Sie ist mit fungösen, leicht zu entfernenden Membranen bekleidet. Nach 14 Tagen Totalheilung. In den nächsten 6 Monaten kein Recidiv. Der Impfversuch auf Meer-schweinchen positiv.

Dem Operationsbefund nach kann eine primäre Tuberculose der Muskulatur vorliegen. In eigenthümlichem Gegensatz dazu steht aber die Angabe, dass es sich klinisch ohne Zweifel um eine Sehnenscheidentuberculose gehandelt habe. Wenn dem so war, so müssen wir die Tuberculose der Muskeln auf die Sehnenscheidenerkrankung zurückführen.

Fall 2. 8 Jahre altes Kind stiess beim Spielen mit dem Oberschenkel gegen ein eisernes Bett, empfand sofort einen intensiven Schmerz und konnte

nur noch mühsam gehen. Die Untersuchung ergibt eine bis jetzt nicht bemerkte Schwellung an der oberen äusseren Seite des Oberschenkels im Bereich des *M. tensor fasciae latae*. Sie ist weich fluctuirend, schmerzlos und von normaler Haut bedeckt. Die Punction ergibt wenige Tropfen dicken serösen Eiters. Incision: Tiefe Höhle oben im *M. vastus ext.*, die sich unten auch in den *M. rectus femoris* zieht und krümligen Eiter enthält. Entfernung der Granulationen, nirgends ein Knochenherd zu entdecken. Nach 6 Wochen vollkommene Heilung ohne Fistel. Der angestellte Impfversuch fiel im Sinne der Tuberculose positiv aus. Nach einem Jahr war das Kind vollkommen wohl ohne Anzeichen von Tuberculose oder einem Recidiv im Oberschenkel. Zu erwähnen ist noch, dass Pat. ein Jahr vor der Erkrankung an Spondylitis behandelt wurde, erblich aber mit Tuberculose nicht belastet war.

Dieser Fall scheint mir nicht einwandfrei. Wegen der vorausgegangenen Spondylitis muss man an die Möglichkeit denken, dass der Abscess in den obersten Theilen des Femur ein von den Wirbeln ausgehender Senkungsabscess war.

Im Gegensatz dazu beschränkt sich Gérard (Gazette des hôpitaux, 1898) darauf, die intramusculären Abscesse der Bauchwand zu beschreiben. Er stellt 5 Fälle zusammen, von denen 4 nachfolgend wiedergegeben werden. Der fünfte ist identisch mit dem bereits erwähnten Fall Le Clerc.

Fall 1 betrifft die Beobachtung Barot (Journal de méd. chirurg. et pharm., 1801) die wir nach Gérard, der sie in extenso in seiner Arbeit anführt, wiedergeben.

Es bestehen schon seit 2 Monaten Schmerzen in der linken Inguinalgegend, besonders beim Aufstehen nach längerem Sitzen. Bei der Untersuchung findet man oberhalb des Poupart'schen Bandes einen auf Druck nicht empfindlichen eigrossen Abscess, dessen Inhalt sich zeitweise zwischen den Muskeln der Bauchwand zu verlieren scheint. Durch die angebrachten Stichöffnungen entleert sich ein Glas geruchlosen Eiters von ziemlich dicker Consistenz. Heilung.

Fall 2 (Richelot, Union médicale, 1883) wird von Gérard wie der obige in extenso wiedergegeben.

Ein Apothekerjunge, 33 Jahre alt, empfand beim Erbrechen heftige Schmerzen im Nabel. Es bildete sich um denselben herum eine Schwellung aus, welche als Hernie aufgefasst wurde. Bei den angestellten Taxisversuchen entleerte sich aus dem Nabel Eiter, und seither bestand eine Fistel mit Infiltration der Nabelgegend Gutes Allgemeinbefinden, kein Fieber, Abdominalorgane intact. Mit der Sonde lässt sich eine Abscesshöhle abtasten, die sich in einer Ausdehnung von einigen Centimetern um den Nabel herum ausbreitet und zwischen Peritoneum und Bauchwand zu liegen schien. Eröffnung und Drainage, nach 5 Wochen Heilung.

Fall 3 betrifft eine Beobachtung von Archambault (*Revue des maladies de l'enfance*, 1883).

7 Jahre altes Kind, das früher an Ohrenfluss gelitten, erkrankte an heftigen Schmerzen im Abdomen, gleichzeitig entstand eine weiche, anfangs schmerzhaft, fluctuirende Geschwulst in der Höhe des Nabels, 10 cm nach rechts von demselben entfernt. Die darüberliegende Haut gespannt, glänzend, etwas violett verfärbt. Sitz in der Bauchwand auf einer hart infiltrirten Unterlage. Percussionsschall über dem ganzen Abdomen tympanitisch, Abdominalorgane normal, ebenso Brustorgane, 8. und 9. Rippe sind druckempfindlich, doch lässt sich nichts Abnormes daran nachweisen. Operation: 100 g graugelblicher, käsiger Eiter entleert sich aus einer nach allen Seiten gut abgeschlossenen Abscesshöhle. Gute Wundheilung, doch nach 10 Tagen vorübergehend peritonitische Erscheinungen.

Fall 4. Beobachtung von Gérard: 6 Jahre alter Knabe, hereditär mit Tuberculose nicht belastet, litt früher an Tuberculose der rechtsseitigen Inguinaldrüsen, welche nach Operation ausheilte. Seit 8 Monaten besteht $1\frac{1}{2}$ Finger breit über dem Poupert'schen Band am äusseren Rande des M. rectus eine schmerzlose, nicht fluctuirende, mandarinengrosse Geschwulst, welche bei Muskelcontraction verschwindet. Direct unterhalb des Poupert'schen Bandes findet sich auf der gleichen Seite eine Operationsnarbe. Untersuchung des Abdomens im Uebrigen negativ. Operation: Unter der Fascie des M. obliq. ext. kommen gelbweisse, käsige Massen zum Vorschein. Keine genaue Begrenzung des Krankheitsherdes, Auskratzung der fungösen Massen. Abscesswand gebildet aus Muskel- und Sehngewebe. Im Eiter Tuberkelbacillen.

Gérard erklärt den Fall mit einer retrograden Lymphangitis.

In den 3 ersten Fällen mag es sich um tuberculöse Affectionen gehandelt haben, doch fehlen die sicheren Anhaltspunkte, dass primäre Muskelherde vorlagen; einzig Fall 4 bürgt sowohl für die Tuberculose als auch die Localisation in der Musculatur. Dagegen legt der Zusammenhang mit der Tuberculose der Inguinaldrüsen die Wahrscheinlichkeit nahe, dass es sich nicht um eine primäre, sondern eine fortgeleitete Erkrankung handelt.

Lejars beschreibt 1899 in der *Revue de la tuberculose* wieder einen neuen typischen Fall, und Petit und Gérard veröffentlichen nachträglich noch ihre Beobachtungen, die in der Dissertation Hemery bereits publicirt worden waren.

Fast gleichzeitig erscheint eine Arbeit über Tuberculose der Bauchdeckenmusculatur von Hiller mit 2 neuen Fällen, von denen der eine dem Jahresbericht der Heidelberger chirurgischen Klinik entnommen ist, der andere eine eigene Beobachtung betrifft.

In Fall 1 bestanden bei einer 29jährigen Frau seit 2 Jahren zeitweise kolikartige Schmerzen in der Gallenblasengegend. Seit 6 Monaten langsam wachsende derbe Schwellung von Hühnereigrösse, im rechten Hypogastrium oberhalb des Lig. Poupartii in der Bauchwand liegend, centrale undeutliche Fluctuation. Auskratzung und Drainage des eigrossen abgekapselten Bauchdeckenabscesses. Wegen Verdacht auf Cholelithiasis nach 14 Tagen Laparotomie. Gallenblase mit dem Peritoneum pariet., der hinteren Abscesswand und dem Darm verwachsen, wird gelöst, enthält keine Steine, wird nicht eröffnet. Excoision des alten Fistelrandes. Nachweis der Tuberculose durch histologische Untersuchung. Heilung.

Fall 2. Mädchen, 23 Jahre alt. Mutter starb an multipler Tuberculose. Patientin war stets gesund, nur vor 3 Jahren Schmerzen in der Gallenblasengegend. Seit 2 Monaten wieder Schmerzen höher oben, die meist einige Tage andauern, Gefühl von Geschwulst. In der Gallenblasengegend, zwei Finger breit über dem Rippenbogen, ein glatter, etwas beweglicher, derber, fast gänseeigrosser, leicht empfindlicher Tumor fühlbar, der sich mit einem dünnen Stiel unter den Rippenbogen fortsetzt und nicht den Bauchdecken anzugehören scheint. Diagnose: Cholecystitis. Operation: Vordere Rectussoehide derb infiltrirt, anscheinend mit dem Tumor verwachsen, so dass man an Gallenblasenabscess denkt. Incision der Scheide, worauf sich grüner Eiter entleert und eine in der Rectusmusculatur liegende, aber auch die laterale Muskulatur noch theilweise einnehmende, mit Käsemassen ausgefüllte eigrosse Höhle sichtbar wird, deren Wand mit zahlreichen Tuberkelknötchen besetzt ist. Ein Zusammenhang derselben mit der Bauchhöhle oder mit einem Rippenherd ist nirgends nachweisbar. Auskratzung, Tamponade. Nach 2 Monaten, da sich die Fistel nicht schliesst, nochmals breite Eröffnung des Herdes. Nach Ausräumung der Massen liegt nach hinten die Fascia transversa frei, aber es besteht keinerlei Verbindung mit der Nachbarschaft. Die Fistel besteht fort, das Allgemeinbefinden bessert sich, doch treten später Symptome von Peritonealtuberculose auf.

Dass es sich in diesen beiden Fällen um primäre Tuberculose der Bauchdecken handelt, ist nicht ohne Weiteres anzunehmen, da verschiedene Momente der Krankengeschichte doch ebenso sehr ein secundäres Uebergreifen von der Umgebung als möglich erscheinen lassen.

Die Dissertation Plantard bringt 1901 ausser einer Zusammenstellung der bereits bekannten Fälle eine eigene Beobachtung und eine noch nicht publicirte von Morestin zur Veröffentlichung, die wir beide hier anschliessen lassen.

Eigene Beobachtung: 19 Jahre alte Frau. Die linke Hand kann nicht bewegt werden wegen einer im unteren Drittel des Vorderarms gelegenen Geschwulst. Sie ist nicht schmerzhaft, nicht genau abgegrenzt, fluctuirend, von normaler Haut bedeckt und wird durch die Bewegung der Finger beeinflusst.

Beginn der Erkrankung vor 6 Monaten. Die Untersuchung der Lungen ergibt nichts Positives. Operation: In den Flexoren des Vorderarms eine Höhle mit 250 g Eiter und fungösen Massen gefüllt. Heilung ohne Fistel. Impfversuch an Meerschweinchen positiv.

Die Beschreibung des ganzen Falles ist so kurz und wenig genau, dass er nicht mit Bestimmtheit als primäre Muskeltuberculose angesehen werden kann.

Beobachtung Morestin's: 25 Jahre altes Mädchen. Geschwulst am linken Vorderarm auf der inneren oberen Seite. Die Kranke ist schwächlich, mager, Lungenspitzen suspect. Die Geschwulst ist nussgross, von Haut und Knochen unabhängig, weiche Consistenz, aber keine deutliche Fluctuation, Unbeweglichkeit bei Contraction der Muskulatur, keine Schmerzhaftigkeit. Operation: Tuberculöser Herd, welcher sich in die Interstitien zwischen den einzelnen Muskelbündeln hinein fortsetzt. Excision, reactionslose Heilung. Nach 2 Monaten Recidiv der Schwellung unter der Narbe. Operation: Die Tuberculose ist anderer Natur als früher, es hat sich viel festes fibröses Gewebe gebildet, auch um den N. ulnaris herum. Definitive Heilung.

Dieser Fall könnte sehr wohl eine primäre Muskeltuberculose vorstellen, doch fehlen die genauen Belege.

Steinbach bringt in seiner Dissertation von Leipzig 1901 wieder einen neuen typischen Fall von primärer Muskeltuberculose.

Endlich erscheint 1903 in den Beiträgen zur klinischen Chirurgie eine zusammenfassende Arbeit von O. Zeller mit 2 neuen Beobachtungen, die wir wie den Fall Lejars' (Semaine médicale. 1904) in der nun folgenden Zusammenstellung der typischen, einwandfreien, primären Muskeltuberculosen, die bis jetzt publicirt worden sind, berücksichtigen werden. Ich halte auch hier die chronologische Reihenfolge ein.

Fall I O. Habermaas. Beiträge zur klinischen Chirurgie. 1886. Band II. S. 70.

Jakob A., 54 Jahre alt, von Beruf Müller, stammt aus gesunder Familie, hat selbst nie an Drüsen, Ohrenfluss etc. gelitten, doch soll er stets etwas schwerhörig gewesen sein. Mit 30 Jahren Pneumonie, seit 2 Jahren öfters Gefühl von Müdigkeit und Schmerzen in Armen und Beinen, namentlich beim Gehon. Im Februar 1883 bemerkte er am linken Vorderarm eine erbsengrosse, verschiebliche, schmerzlose Geschwulst, gleichzeitig traten heftige, vom linken Arm gegen die Schulter sich hinziehende Schmerzen auf, die sich nach und nach auch in die rechte Schulter und den rechten Arm ziehen, schliesslich Functionsbehinderung in der Bewegung des Kopfes, dann Schmerzen im Rücken, Patient kann nur noch gebückt gehen und seine Geschäfte nicht mehr

verrichten. Der consultirte Arzt fand am übrigen Körper noch mehrere Geschwülste. Allgemeinbefinden etwas beeinträchtigt, kein Husten, kein Fieber. Spitaleintritt 22. 1. 84.

Pat. ist mässig genährt, Lungen- und Herzbefund normal, keine Oedeme, beidseitig Schwerhörigkeit, Motilität und Sensibilität intact, Schmerzen in beiden Armen, in Kopf und Nacken bis zum 5. Brustwirbel, die sich bei Bewegungen steigern. Druck auf den Kopf und 5. Brustwirbel schmerzhaft. An den Extremitäten eine Anzahl Geschwülste, die folgende Eigenschaften gemein haben: Weiche Consistenz, Fluctuation, Verschiebbarkeit auf der Unterlage bei erschlaffter Musculatur, Fixirung bei Contraction derselben, Schmerzlosigkeit, Sitz über der Fascie, die darüber liegende Haut ist normal. Die Geschwülste befinden sich:

1. auf der Ulnarseite des linken Vorderarmes, länglich, hühnereigross;
2. auf der Dorsalseite des linken Vorderarmes, weniger scharf umschrieben, wallnussgross;
3. auf der Vorderseite des linken Vorderarmes, dicht über dem Handgelenk, stark prominirend, wallnussgross;
4. auf der rechten Brust neben der Mamilla, taubeneigross;
5. und 6. am rechten Oberarm, ungefähr in der Mitte, haselnussgross, ziemlich fest anzufühlen;
7. links von der Mittellinie beim ersten Kreuzbeinwirbel;
8. in der Mitte des rechten Vorderarmes, taubeneigross;
9. Aussenseite des rechten Oberschenkels im mittleren Drittel 5 cm langer, fester Strang;
10. am rechten Unterschenkel, taubeneigross;
11. vor dem linken Malleolus ext., nussgross;
12. in der Mitte des linken Vorderarmes, am äusseren Bicepsrand, erbsengross.

So die Reihenfolge der Entstehung. In verschiedenen Sitzungen werden die Geschwülste nacheinander exocidirt. Sie enthalten alle eine mehr oder weniger eitrige Flüssigkeit, die in einem mit Granulationen bedeckten, dem Muskel meist fest adhärennten Abscesssack eingeschlossen ist, so dass die Muskeln einige Male mitentfernt werden müssen. Heilung durchwegs per primam. In der Geschwulstwandung finden sich zahlreiche Tuberkel, zwischen den Muskelfasern Knötchen von epitheloiden Zellen, im Muskelparenchym selbst kleinzellige Infiltration, im Granulationsgewebe Tuberkelbacillen. Im Juli 1885 Exitus von hochgradigem Marasmus. Drei Tage vor dem Tode hohes Fieber und schwere Erscheinungen von Seiten des Rückenmarks. Autopsie: Abscess im Wirbelcanal, sonst keine anderen tuberculösen Erkrankungen, fibrinöse Pleuritis. Habermaas lässt die Abscesse von dem zwischen Fascie und Muskel gelegenen Bindegewebe ausgehen, weil die Herde der Musculatur aufsitzen und nicht ins Innere eindringen.

Fall 2 Ernst Müller. Ueber Muskeltuberculose. Beiträge zur klinischen Chirurgie. 1886. Band II. S. 489.

Patient, 35 Jahre alt, war früher stets gesund. Vor 3 Monaten entwickelte

sich am rechten Oberschenkel eine Geschwulst, die nach und nach Schmerzen beim Gehen und auf Druck veranlasste.

Im October 1885 erste Consultation, ungestörtes Allgemeinbefinden, blasses Aussehen, innere Organe gesund, vom Tuberculose nichts nachweisbar. An Vorder-Aussenseite des rechten Oberschenkels eine 17 cm lange, flache, von normaler Haut bedeckte Geschwulst, die bei Contraction des *M. quadriceps* unbeweglich wird. Oberfläche höckerig, stellenweise fast knorpelhart. Consistenz an der Peripherie hart, im Centrum Fluctuation, Schmerzhaftigkeit auf Druck. Es werden durch Punction 40 ccm Eiter entfernt und 20 g 10proc. Jodoformglycerin injicirt. Untersuchung des Eiters auf Tuberkelbacillen hat negatives Resultat. Da sich der Abscess wieder füllt, werden successive noch 3 weitere Punctionen vorgenommen. Schliesslich Entlassung in ungeheiltem Zustande.

Wiedereintritt in die Klinik im März 1886. Die Geschwulst hat in allen Dimensionen zugenommen. Die früher fluctuirende Stelle ist nicht mehr als solche nachweisbar, dagegen besteht jetzt in anderen Partien Fluctuation. An der Innenseite des Fusses 2 Fisteln. Nach einer resultatlosen Jodkalikur Operation. Im *M. quadriceps* finden sich eine Anzahl hasel- bis wallnussgrosser untereinander zusammenhängender Herde, die im Centrum aus Eiter oder weichem Granulationsgewebe, in der Peripherie aus einer derben, harten Wandschicht bestehen. In den unteren Partien der Anschwellung findet sich eine grössere Abscesshöhle mit flockigem, dünnem Eiter und einer nur wenig dicken Wandung, die sich in grossen Fetzen entfernen lässt. Man excidirt das kranke Gewebe. Zuerst normale Wundheilung, dann öffnet sich nach 14 Tagen wieder die ganze Narbe, aus der sich seröses Secret entleert und Granulationen herauswuchern. Ende December 1886 definitive Heilung. Der Ausfall eines bedeutenden Theils des *M. quadriceps* bedingt leichtes Hinken.

Mikroskopische Untersuchung: Keine Tuberkelbacillen, aber histologisches Bild der Tuberculose, zum Theil unveränderte Muskelbündel, in andere sind zwischen den Primitivfasern, welche Kernwucherung aufweisen, Rundzellen eingestreut, in der nächsten Umgebung Gefässe mit verdickten Wandungen, daneben auch innerhalb der Bündel theils solitäre, theils confluirende Knötchen mit spärlichen Riesenzellen und epitheloiden Zellen im Centrum und Rundzellen in der Peripherie. Einzelne Knötchen im Centrum verkäst. In den Bündeln, die solche Knötchen aufweisen, zwischen den einzelnen Fasern kleinzellige Infiltration, durch welche diese auseinandergedrängt und zum Theil atrophisch verändert worden sind. An einzelnen Stellen sind die Tuberkelknötchen so dicht, dass keine Muskelfasern mehr zu sehen sind. In anderen Bündeln sind diese durch eine Art bindegewebiger Narbe substituirte.

Fall 3 J. Reverdin. Note sur un cas de tuberculose musculaire primitive. Revue médicale de la Suisse romande. 1891. No. 8.

17 Jahre alter Giesser, von kräftigem Körperbau, erklärt, es habe sich vor 14 Tagen beim Heben eines schweren Stückes Eisen am rechten Arme eine Geschwulst gebildet, welche nachher noch gewachsen sei. Bei dem Trauma hat er keinen Schmerz empfunden, leichte Functionsbehinderung.

Status: Guter Gesundheitszustand, keine Spuren anderer Krankheiten. Am rechten Daumen eine oberflächliche, von einer hyperämischen Zone begrenzte Wunde, keine Lymphangitis. Am rechten Arm leichte, aber sichtbare Schwellung zwischen mittlerem und oberem Drittel auf der hinteren äusseren Seite. Bei der Palpation fühlt man eine längliche, nussgrosse Schwellung von elastischer Consistenz. Sie ist unter der normal aussehenden Haut beweglich, dem Knochen nicht adhärent und wird hart bei Contraction des *M. biceps*. Keine spontanen Schmerzen, wohl aber auf Druck, kein Fieber noch locale Temperaturerhöhung, Drüsen in der rechten Axilla vergrössert und druckempfindlich. Quecksilbereinreibungen vermindern den Schmerz, verursachen aber Wachsthum der Schwellung. Bald entdeckt man am Abdomen eine zweite, haselnussgrosse runde Geschwulst von harter Consistenz in der Peripherie und erweichtem Centrum, Haut darüber blauroth, Schmerzhaftigkeit auf Druck. Während 14 Tagen Jodkalibehandlung, wegen Verdacht auf Lues. Wachsthum beider Tumoren. Operation. Bei der Incision entleert sich aus einer Höhle seröser Eiter. Die Wand besteht aus einer fungösen Membran, darunter eine Schicht fibröses Gewebe, schliesslich Muskelgewebe. Auskratzung der Höhle. Nach vorübergehender Fistelbildung Heilung. Der Tumor am Abdomen ist von gleicher Beschaffenheit. Nach 9 Monaten hinten im Arm neuerdings Schmerzen und bald diffuse Schwellung, welche die Function stark behindert. Der allgemeine Gesundheitszustand bleibt gut, keine Abmagerung, kein Husten. Die Schwellung erstreckt sich von der Mitte des Armes bis zum Olecranon, oben erreicht sie etwa die Mitte der alten Operationsnarbe. Deutliche Fluctuation, und am oberen Pol eine harte Stelle. Bei Muskelcontraction nimmt die Consistenz zu, in der Axilla fühlt man 2—3 vergrösserte Drüsen. Operation. Unter der Haut schon die Abscesswandung. Es wird unter aseptischen Cautelen Eiter entnommen und Meerschweinchen eingepft. Die Wand ist durchweg mit fungösen Membranen bekleidet, die sich in grossen Lamellen ablösen lassen. Nach der Auskratzung bleibt ein fibröses Gewebe zurück, das mit dem Muskel fest verwachsen ist. Dieser ist in seinen obersten Schichten gelb und trübe, also atrophisch. Der harte Kern am oberen Pole der Schwellung ist ganz in den Muskel eingebettet. Er ist erbsengross, von graurother Farbe und besteht aus fungösen, nicht verkästen Massen. In einiger Entfernung noch ein ähnlicher, stecknadelkopfgrosser Herd. Zuerst normaler Heilungsverlauf, dann bilden sich an einigen Stellen der Wunde Granulationen, schliesslich doch vollständige Heilung. Nach einigen Wochen wiederum leichte Schwellung desselben Armes und ausgesprochene Atrophie der Musculatur. Gleichzeitig Schmerzen im linken Fuss und fluctuante Schwellung, hinter dem Malleolus ext.; Druck auf den Calcaneus schmerzhaft, das Fussgelenk scheint frei. Wahrscheinlichkeitsdiagnose: Tuberculose des Calcaneus.

Meerschweinchenbefund: Positiv. Mikroskopische Untersuchung des extirpirten Herdes: Einzelne und in Gruppen stehende Tuberkelknötchen, welche von Bindegewebe umgeben sind. Die fibröse Wand ist mit Granulationen bekleidet. Koch'sche Bacillen werden in den Tuberkeln der extirpirten Gewebe wie auch in den Organen des Meerschweinchens (die auch

histologisch tuberculösen Charakter haben) nachgewiesen, nicht aber im Eiter. Culturversuch misslingt.

Fall 4. Otto Lanz und F. de Quervain (Ueber hämatogene Muskel-tuberculose. Arch. f. klin. Chir. Bd. 46. Jahrg. 1893.)

Im Januar 1891 bildete sich bei einem 18jährigen jungen Mann im oberen Drittel der Bogenseite des rechten Vorderarms eine kleine, rundliche, scheinbar subcutane Schwellung aus. Sie ist mit der Haut nicht verwachsen und lässt sich etwas auf der Unterlage bewegen. Sowohl spontan, als auf Druck besteht geringe Schmerzhaftigkeit. Die Geschwulst soll allmählig ohne ersichtliche Ursache entstanden sein und nimmt in den nächsten 6 Wochen, die man zur Beobachtung ohne Behandlung vorübergehen lässt, an Grösse etwas zu. Die Consistenz ist derb. Vor 4 Jahren hat Patient an spondylitischen Erscheinungen gelitten, jetzt bietet er keinerlei Symptome von Tuberculose dar. Am 6. März 1891 Excision des sich im *M. palmaris longus* befindlichen haselnussgrossen Knotens. Dieser ist ganz in das Muskelgewebe eingebettet, so dass der Muskel in seinem ganzen Durchmesser in einer gewissen Ausdehnung mit oxidiert wird.

Wie wir durch eine gütige Mittheilung des Herrn Privatdocenten Dr. de Quervain erfahren haben, ist bis Februar 1905 kein Recidiv aufgetreten. Der Längsschnitt durch den Muskel ergibt einen einzigen gut haselnussgrossen, einem Solitärtuberkel gleichenden Knoten, der in einem transparenten grauröthlichen Gewebe mehrere kleine, trübe, nekrotische Stellen aufweist. Er ist an der Peripherie ziemlich genau abgegrenzt, hätte sich aber nicht ausschneiden lassen.

Histologische Untersuchung: Aussen normales Muskelgewebe, dann eine Schicht, wo die Muskelfasern dünner und durch zellreiches Bindegewebe von einander getrennt sind, welches die Stelle des normalen Perimysiums eingenommen hat; schliesslich wird das Muskelgewebe ganz durch zellreiches Bindegewebe ersetzt, welches aus Spindelzellen und eingestreuten einkernigen Leukocyten besteht. Stellenweise nekrotische Partien, die von einer verschiedenen breiten Zone von kleinzelliger Infiltration umgeben werden. Gefässentwicklung an diesen Stellen höchstens angedeutet. Im bindegewebigen Theil der Schnitte, besonders aber auch in den anderen tieferen Schichten, sogar in der gesunden Muskulatur, finden sich rundliche oder längliche, gut abgegrenzte Anhäufungen von epitheloiden Zellen, die sich im Gesunden an die Blutgefässe des Perimysiums anschliessen. Zwischen den epitheloiden Zellen sind unregelmässig einkernige Leukocyten eingestreut. Riesenzellen spärlich. Der Bacillennachweis in den Schnitten wird nicht erbracht.

Fall 5. O. Lanz und de Quervain.

E. H., 7 Jahre alt, einziges Kind, Mutter starb an Lungentuberculose. Patient war bis zum 4. Jahre gesund, dann Masern, sonst keine anderen Krankheiten; in letzter Zeit Darmkatarrh.

Status: Blasses Aussehen, Abmagerung. Kopf nach links geneigt, linker *M. sternocleidomastoideus* contrahirt, dessen Mitte (*Portio sternalis*) deutlich geschwellt. Brust- und Unterleibsorgane normal. Unter zunehmender Schwäche

Exitus. Die Section ergibt ausser verkästen Bronchialdrüsen keine Tuberculose. Die Schwellung am Hals im Sternocleidomastoideus ist durch einen abgekapselten, gut begrenzten, kirschkerngrossen Tuberkel bedingt. In der Umgebung findet man noch andere vereinzelt, hirsekorngrosse Tuberkel im Muskelgewebe eingestreut. Die mikroskopische Untersuchung des Gewebes ergibt Tuberkelbacillen.

Fall 6. O. Lanz und de Quervain.

20jähriges Mädchen, mässig genährt, mittelgross, rechte Lungenspitze suspect, sonst keine nachweisbare Erkrankung der Brust- oder Abdominalorgane. An beiden Beinen und an mehreren Fingern 2—4 cm Durchmesser haltende livid gefärbte Hautstellen, die leicht geschwellt und ulcerirt sind. Am linken Unterschenkel, über dem Malleolus int., im Gebiete der Flexorensehnen eine längliche, fluctuirende, nicht genau begrenzte Schwellung; Haut darüber verschieblich, nicht entzündet, leichte Druckempfindlichkeit. Im oberen Drittel des linken Vorderarms, nach der ulnaren Seite, eine andere hühnereigrosse fluctuirende Schwellung von ähnlichen Eigenschaften wie oben. Operation: Der Tumor am Arm sitzt dem M. radialis int. auf und wird in toto sammt einem von hellen, blassgelblichen Partien durchsetzten Stück Muskel (Flexor digit. subl.) entfernt. Heilung per primam. Präparat: ein Abscesssack, 7 cm lang, 4 cm breit, 3 cm dick, unten ein Stiel, welcher zu einem granulös käsigen Muskelherd im Flexor digit. subl. führt. Der Eiter enthält keine Tuberkelbacillen, angelegte Culturen bleiben steril, ein geimpftes Meer-schweinchen stirbt zufällig vor einer positiven Tuberculosereaction.

Histologische Untersuchung: An der Peripherie normales Muskelgewebe, stellenweise durchsetzt von Herden aus centralen epitheloiden Zellen und peripher gelagerten Leukocyten, nach innen atrophische Muskelfasern mit Verdickung des Perimysium int., schliesslich bindegewebige Zone mit Tuberkeln in den verschiedensten Stadien, im Centrum käsige zerfallene Massen. Was die Muskelfasern anbetrifft, so zeigen dieselben als erste Veränderung Kernwucherung; stellenweise ist die quergestreifte Grundsubstanz vollkommen verschwunden, so dass an deren Platz nur noch ein mit Kernen angefüllter Sarkolemm Schlauch übrig bleibt.

Fall 7. O. Lanz und de Quervain.

E. M., 24 Jahre, war bis vor einem Jahre gesund, dann entstanden successive an der rechten Hand, am rechten Arm, am rechten Knie und linken Arm wenig schmerzhaft, langsam zunehmende Schwellungen. An der rechten Hand kam es zur Perforation mit Fistelbildung. Keine hereditäre Belastung mit Tuberculose nachweisbar.

Status vom Mai 1892: Mittlere Grösse, guter Ernährungszustand, über der linken Lungenspitze verschärftes Vesiculärathmen, kein Bronchialathmen, keine Rasselgeräusche. Tuberculose des rechten Oberarms mit grossen Congestivabscessen nach oben und unten, Tuberculose des rechten Metacarpus primus und quintus. Am rechten Bein Gonitis tuberculosa. Am linken Arm zwischen unterem und mittlerem Drittel an der Ulnarkante eine 2 cm lange, $\frac{3}{4}$ cm prominirende Schwellung, von welcher ein Strang zu einer haselnuss-

grossen derben Resistenz führt, an der volaren Seite des Vorderarms, ulnar von der Sehne des *M. palmaris longus*. Die darüber liegende Haut ist nicht verändert.

Operation: Die Schwellung an der Ulna, ein Abscess, steht in keiner Beziehung zum Knochen. Er ist durch einen Strang mit einem im *M. flex. digit. subl.* liegenden Knoten verbunden, der sich beim Aufschneiden als haselnussgrosser, zum Theil verkäster, mitten in der Muskelsubstanz liegender Tuberkel kundthut. Der auf der Ulna gelegene Senkungsabscess ist mit einer granulirenden Wand bekleidet und enthält dünnen, mikroskopisch sterilen Eiter. Meer-schweinchenimpfung aus dem Kniegelenk positiv. Entfernung der kranken Gewebe. Heilung per primam.

Histologische Untersuchung: Innen zellreiches Bindegewebe mit eingesprengten charakteristischen Tuberkelknötchen, dann Zone mit atrophischen Muskelfasern ohne Wucheratrophie, d. h. ohne Zellvermehrung, schliesslich normales Muskelgewebe. Riesenzellen sehr spärlich.

Fall 8. Lejars, Congrès de tuberculose. 1893.

46 Jahre alte Italienerin, mager, blass. Tumor albus des linken Knies. ausgesprochene Spitzentuberculose. Auf der Streckseite des linken Vorderarms eine längliche, eigrosse, von normaler Haut bedeckte, fast unempfindliche Geschwulst, welche fluctuirt. Genauer Zeitpunkt des Entstehens nicht bekannt, doch soll sie sich langsam entwickelt haben. Operation: Nachdem man Haut, Fasoie und eine ziemlich dicke Muskelschicht durchschnitten, kommt man auf eine grosse, unregelmässige, von allen Seiten mit Muskelgewebe des *M. extens. communis prof.* begrenzte Höhle, welche sich in der Folge allmählig schliesst, doch bleibt eine schmerzhaftige Schwellung des Vorderarmes zurück. Nach einigen Wochen bildet sich eine fungöse Synovitis der Extensoren des Handgelenks. Wegen der tuberculösen Gonitis muss die Kniegelenksresection, dann die Amputation des Oberschenkels vorgenommen werden. Zunehmende Kachexie. Exitus. Autopsie: Käseherde in beiden Lungen, besonders rechts. Auf dem Handrücken eine fungöse Synovitis. Der Schleimbeutel ist mit käsigen dicken Massen gefüllt. Weiter oben in der Muskelsubstanz der Extensoren eigentliche Züge von käsigen Massen, welche zu der von dem früheren kalten Abscess noch restirenden Höhle hinziehen. Der *M. supinator longus* ist mit mehreren unregelmässig begrenzten Käseherden durchsetzt und in den unteren Partien des *M. biceps* findet sich ein ähnlicher Herd.

Histologisches Bild: Der Schnitt durch die Sehnen ergiebt im Centrum eine sich in der ganzen Länge ausdehnende Höhle. Sie enthält Eiter und ist von einer dicken pyogenen Membran begrenzt, welche an der Oberfläche aus kleinen runden nekrotischen Zellen besteht. Darunter ist eine Schicht von Tuberkeln ohne Riesenzellen mit nekrotischen obliterirten Gefässen, nach aussen eine Schicht von embryonalem Bindegewebe, schliesslich eigentliches normales Sehngewebe. Der angrenzende Muskel ist atrophisch, längs der Gefässe sind tuberculöse Granulationen.

Fall 9. Rosenfeld, Dissertation. Königsberg. 1895.

Knabe, 14 Jahre alt, mit tuberculösen Halsdrüsen, Tuberculose des Calcaneus und der Sehnnenscheiden der linken Hand. Ferner ein in den Muskeln

des linken Vorderarms abgekapselter Abscess. Er sitzt auf der radio-dorsalen Seite, dicht unter dem Radiusköpfchen als ein mit der Muskulatur verschieblicher, wallnussgrosser, fluctuirender Tumor, über welchem an der Haut eine kleine ulcerirte Stelle vorhanden ist. Dagegen ist die Geschwulst von Haut und Knochen unabhängig. Bei der Operation ergiebt sich, dass sie ganz in Muskelmassen eingebettet ist und aus einem in käsigem Zerfall begriffenen tuberculösen Herd besteht. Mikroskopisch lassen sich zahlreiche Tuberkelbacillen nachweisen.

Die Arbeit von Rosenfeld war mir nicht zugänglich, obige Wiedergabe des Falles habe ich der Arbeit von Zeller entnommen.

Fall 10. Morestin, Bulletin de la Société anatomique 1896.

Soldat, aus dem Dienst zurückkehrend, zeigt eine eigrosse, wenig schmerzhaft, aber hinderliche Schwellung über der rechten Brustwarze, die sich während des Dienstes ausgebildet hat. Der Tornisterriemen kommt gerade auf diese Stelle zu liegen und verursacht Schmerzen. Etwas später entwickelte sich daneben eine zweite etwa nussgrosse Geschwulst. Beide sind bei der Palpation nicht schmerzhaft, von normaler Haut bedeckt, und beide werden bei Contraction des *M. pectoralis* unbeweglich, eine davon zeigt Fluctuation. Ungestörtes Allgemeinbefinden. In Brust- und Abdominalorganen keine Tuberculose nachweisbar; auch hat Patient nie an einer solchen Krankheit gelitten. Die beiden Geschwülste im *M. pectoral.* haben keine Beziehungen mit einer Erkrankung der Rippen, der Axillardrüsen oder der Brustdrüse. Die Incision ergiebt zwei mit dicker fungöser Wand bekleidete, serösen, graugelblichen Eiter enthaltende Abscesse, die ganz ins Muskelgewebe eingelagert sind. Zwei geimpfte Meerschweinchen sind nach 20 Tagen ausgesprochen tuberculös.

Fall 11. L. M. Hemery, Thèse de Paris. 1897.

19 Jahre alter Knecht leidet seit 3 Wochen an Krampfanfällen im linken Fuss, gleichzeitig entwickelt sich langsam, aber schmerzlos im unteren Drittel der Innen-Vorderseite des linken Fusses eine Geschwulst. Acht Tage vor Spitaleintritt ähnliche haselnussgrosse Schwellung an der Aussenseite des rechten Oberschenkels. Ausser Masern im 9. Jahr war Patient immer gesund. Seit einem Jahr Abmagerung, Magenschmerzen, Herzklopfen. Die Geschwülste haben eine glatte Oberfläche, sind genau begrenzt, oberflächlich höchstens subfascial gelegen. Die zweite ist mit dem *M. triceps* verschieblich, bei dessen Anspannung fixirt. Seit wenigen Tagen etwas Blutspucken, beide Spitzen suspect. Incision am Bein: Zwischen tiefer Fascie und Achillessehne liegt ein Abscess. Die Schwellung am Oberschenkel nimmt zu, zeigt Fluctuation, ist spontan nicht schmerzhaft, aber auf Druck, lässt sich seitlich mit den tiefen Muskelpartien bewegen, wird unbeweglich bei Contraction des *M. quadriceps*. Haut darüber normal. Allmähliges Wachsthum und Einschnürung in der Mitte. Operation: Mitten im Muskelgewebe 2 ähnlich beschaffene, aber nicht communicirende Abscesshöhlen, mit dickem hellen Eiter. Die Abscesswandung ist glatt, aus dichtem zähen Gewebe gebildet und mit dem anliegenden, mehr oder weniger veränderten Muskelgewebe verwachsen. Histologie: Käseherde,

an deren Stelle die Muskelfasern untergegangen sind, in der Umgebung ins interstitielle Bindegewebe eingelagerte Tuberkel mit wenigen Bacillen. Die Muskelfasern zeigen Kernwucherung mit Zerfall der Länge nach. An einzelnen Stellen interstitielle Blutungen, end- und periartirische Veränderungen. In den Muskelfasern selbst nirgends Riesenzellen, noch Bacillen. Impfvorsuch auf Meerschweinchen positiv, die Wunde am Oberschenkel heilt gut, am Bein noch lange eine Fistel, schliesslich Vernarbung. Nach einigen Wochen Halswirbel-tuberculose mit Retropharyngealabscess, allgemeiner Kräfteverfall. Exitus unter schweren Rückenmarkssymptomen.

Autopsie: Im M. quadriceps noch verkäste und atrophische Partien, Tuberculose sämmtlicher Halswirbel, Luxation des Atlas, in der Lunge Herde von käsiger Pneumonie, miliare Tuberkel in der Milz.

Fall 12 von M. L. Hemery (Thèse de Paris. 1897).

C. M., 39 Jahre alt, Schreiner, hat in der Kindheit Masern und vor einem Jahre Pleuritis durchgemacht. Vor 2 Monaten bildete sich ein Abscess auf der unteren Seite des linken Vorderarmes nahe beim Ellbogen aus. Er war schmerzlos, brach spontan auf und gab Anlass zu einer noch vorhandenen Fistel. Vor einem Monat empfand Patient Schmerzen am Malleolus ext. des linken Fusses, wo sich allmählig eine Schwellung ausbildete. Eine andere Schwellung wurde gleichzeitig etwas weiter oben am gleichen Bein, aber mehr nach aussen bemerkt. Sie ist durch eine Einschnürung in 2 Theile getheilt und behindert die Bewegung nicht. Keine allgemeine oder locale Temperaturerhöhung.

Status: Am Ellbogen eine Fistel, verschiedene kleine, meist linsengrosse Schwellungen in der Umgebung. Eine grössere oben an der Innenaussenseite des Vorderarmes. Die Haut ist an dieser Stelle dünn und blau-roth, der Cubitus scheint verdickt und schmerzhaft. Am linken Bein, auf dem Malleolus ext. ein kalter Abscess. Zwei ähnliche Abscesse im unteren Drittel der Aussenseite des Beines übereinandergelagert. Haut verdünnt und violett. Fibula druckempfindlich. Operation: Der Malleolenabscess im Zusammenhang mit einer tuberculösen Erkrankung der Fibula. Exstirpation des Abscesssackes, Auskratzung des Malleolus. Man findet am Ellbogen keinen primären Knochenherd. Bald wird eine rundliche, schmerzhaftes Anschwellung an der Innenseite des rechten Knie, etwas oberhalb der Insertionsstelle des Pes anserinus, bemerkt. Allmähliges Wachsthum, schliesslich längliche, abgeflachte Form, die dem Verlauf des M. sart. entspricht, dessen Contraction die Geschwulst immobilisirt.

Operation: Das untere Viertel des M. sart. wird durch einen kalten Abscess eingenommen. Die Wandung bilden fungöse Massen und Muskelfasern. Gelenk und Knochen intact. Resection der erkrankten Muskelpartie, Impfung von Meerschweinchen positiv, gute Wundheilung, kein Residiv an derselben Stelle, dagegen ein Abscess in der Parotisgegend, der von einem Knochenherd an der Schädelbasis ausgeht. Es besteht dort lange Zeit eine Fistel, doch bleibt das Allgemeinbefinden gut.

Fall 13 Lejars (Revue de la tuberculose. 1899).

Tagelöhner, 36 Jahre alt. Keine Tuberculose in der Familie. Untersuchung der Lungen negativ.

Seit März 1897 Oedem des linken Fusses und Erschwerung im Gehen; im Juni ausstrahlende Schmerzen im ganzen Glied, die ihn am Schlafen hindern; unter dem Knie erscheinen eine Anzahl Knoten, welche bei Muskelcontraction unbeweglich und hart werden. Im gleichen Muskel weiter oben eine grössere Schwellung, oval, fluctuirend, der Haut nicht adhärent.

Wegen der langsamen Entwicklung und der Multiplicität der Herde wird die Diagnose auf Tuberculose gestellt, welche die histologische Untersuchung der excidirten Abscessmembran bestätigt. Ausser einer vorübergehenden Eiterung in der Umgebung der Wunde gute Heilung ohne Functionsstörung.

Da mir die Arbeit im Original nicht zugänglich war, habe ich den Fall nach Planchard wiedergegeben.

Fall 14 von Franz Steinbach (Dissertation. Leipzig. 1901. Ueber primäre Muskeltuberculose).

A. B., Kaufmann, 18 Jahre alt, litt als Kind an Masern und Diphtherie, aber nie an Ohrenfluss, Drüsen, Husten und Auswurf. Eltern und Geschwister gesund.

Status: Kräftiger, gut gebauter, gesund aussehender junger Mann, Brust- und Abdominalorgane zeigen normale Verhältnisse. Knochen, Gelenke und Mittelohr nicht nachweisbar erkrankt. An der Vorder-Aussenseite des rechten Oberschenkels eine 16 cm lange, 10 cm breite Anschwellung, die vom Februar 1901 an allmählig entstand und bei der Flexion im Kniegelenk Schmerzen verursacht. Haut über der Geschwulst normal und verschieblich. Geschwulstoberfläche uneben, höckerig, Consistenz elastisch. An einzelnen Stellen lässt sich der Tumor nicht genau abgrenzen, er ist auf der Unterlage verschieblich bei Erschlaffung des M. quadriceps, dessen Bewegungen er mitmacht, keine Fluctuation. Leisten- und Cruraldrüsen derb pflaumengross.

An der Aussenseite der linken Ellenbeuge ein wallnussgrosser Knoten, der Mitte Februar entstand. Er ist weicher als der im M. quadriceps, auf der Unterlage weniger verschieblich und entspricht dem oberen Ansatz des M. brachioradialis.

Oberhalb des Malleolus ext. im rechten Unterschenkel eine kleinapfelgrosse, flache, diffus in die Nachbarschaft übergehende Schwellung, von chronisch ekzematös veränderter Haut bedeckt.

In 2 Sitzungen erfolgt die Exstirpation der Geschwülste im rechten Quadriceps, am linken Ellbogengelenk und der rechtsseitigen Inguinal- und Cruraldrüsen und der Schwellung am Unterschenkel. Im Quadriceps findet sich ein System von etwa bleistiftdicken, meist in der Längsachse des M. vastus medius und externus verlaufenden Hohlräumen, die theils mit gelblichem Detritus und Eiter, theils mit serösem Exsudat angefüllt sind. Die Wandung besteht aus eigentlichen pyogenen Membranen oder nekrotischen Gewebsmassen. Nach Entfernung alles Krankhaften bleibt nur etwa $\frac{2}{3}$ des Muskels erhalten, die Wunde kann nicht ganz geschlossen werden, und es bilden sich 2 tuber-

culöse Fistelöffnungen aus. Am Ellenbogen liegt eine cystische Geschwulst auf dem *M. supinator longus*. Sie besteht aus einer pyogenen Membran und verkästen Massen. Am Unterschenkel betrifft die Tuberculose den *M. tibialis anticus* mit dem *M. extensor digit. communis*.

Histologisches Bild: Zu äusserst normales Muskelgewebe mit Blutgefässen, deren Wand oft verdickt ist und die von Rundzellenanhäufungen umgeben sind. Solche treten auch selbstständig auf und haben im Centrum oft epitheloide Zellen. Gegen innen werden die Muskelfasern schmaler, sie sind durch zellreiches Bindegewebe getrennt. In diesem wiederum Rundzellenanhäufungen. Ferner knötchenartige Gebilde mit epitheloiden Zellen im Centrum und Rundzellen an der Peripherie, hin und wieder mit Riesenzellen. Schliesslich totaler Schwund des Muskelgewebes und Substitution durch zellreiches Bindegewebe, welches stellenweise stark mit Rundzellen infiltriert ist. Zu innerst nekrotische Schicht ohne Gefässe, schon in der Bindegewebszone einzelne nekrotische Herde. In den Schnitten liessen sich keine Bacillen nachweisen.

Mitte Mai neue Schwellung im *M. brachioradialis*; im Juni 4 neue Tumoren im rechten Arm, wallnussgrosser Knoten im *M. abduct. pollic. long.*, nussgrosser im *M. biceps*, 2 ähnliche im *M. deltoideus*. Die Knoten liegen alle nahe der Ansatzstelle der Sehne. Operation im Gesunden. Heilung per primam.

Im Juli neue Geschwülste im linken Oberschenkel, im *M. tensor fasc. lat.* eine solche von Apfelgrösse, im linken *M. biceps femoris* eine von Taubeneigrösse. Beide liegen dicht unter der Fascie und werden exodirt. Reactionslose Heilung. Schliesslich im November neue Recidive im *M. abduct. pollic. long. sinist.* und im *M. cucullaris dext.* Excision und Heilung per primam. Während der Kranke vorübergehend einmal ziemlich kachektisch war, erholt er sich schliesslich ganz und kann im Januar 1901 seinen Beruf wieder aufnehmen. In den nächsten 4 Monaten blieb er gesund.

Fall 15. Zeller, Beiträge zur klin. Chirurgie. 1903. S. 633.

G. R., 9 Jahre alt, gesunde Familie, litt aber wie eine Schwester vor mehreren Jahren an skrophulösem Ekzem. Seit einigen Monaten schlechtes Aussehen und fistulöser Abscess am Daumen. Vor 4—5 Wochen Schwellungen an verschiedenen Körperstellen, die, ohne Schmerzen zu machen, allmählig wachsen.

Status: Blasses, mässig ernährtes Mädchen, Herz- und Lungenbefund normal, kleine Drüsen unter dem linken Unterkiefer, am linken Oberarm und Unterschenkel je eine von normale: Haut bedeckte, indolente, nussgrosse Schwellung. Oben auf der Streckseite des linken Unterarms eine apfelgrosse fluctuirende Schwellung. Haut geröthet, nicht ödematös. Ueber der Mitte des linken Oberschenkels ein nussgrosser, leicht fluctuirender Knoten, am rechten Daumen eine Fistel in geschwollener entzündlicher Umgebung.

Operation: Der Wadenabscess liegt direct unter der Fascie des *M. gastrocnemius* und ist mit der Muskelsubstanz eng verwachsen. Am linken Oberschenkel Abscess unter der Fascie des *M. rectus femoris*, am linken Vorderarm unter der Fascie der langen Beuger, am rechten Oberarm unter der Fascie des *M. biceps*. Die Abscesse haben als äussere Wand die in der Abscess-

membran aufgegangene Fascie, als innere die Muskulatur. Alle enthalten typischen tuberculösen Eiter und sind mit schwartigen Membranen ausgekleidet. Reactionslose Heilung.

Histologische Untersuchung: Aussen normales Muskelgewebe. Gegen innen treten neben abnorm verdickten zahlreiche verschmälerte Muskelfasern auf, mit deutlicher Kernwucherung, die Kerne sind zum Theil perlschnurartig aneinander gereiht. Zwischen diese Muskelfasern schiebt sich hypertrophirtes Bindegewebe. Gegen den Abscess zu folgt nun ein Leukoocytenwall und Granulationsgewebe mit zahlreichen typischen Riesenzellen. Im Abscess findet sich ein grösserer Käseherd. In einzelnen Schnitten finden sich neben Käseherden noch zahlreiche Tuberkel mit und ohne Riesenzellen, theils im Bindegewebe, das in breiten Zügen Gefässe und Nerven umhüllt, in den zarteren Septen zwischen den einzelnen Muskelbündeln.

Am 20. März vernimmt man auf eine Anfrage, dass sich im Bereich der Unterschenkelnarbe nochmals eine haselnussgrosse Geschwulst gebildet habe, die auf Incision ausheilte; seither keine Recidive.

Fall 16. Zeller, Beiträge zur klin. Chirurgie. 1903. S. 633.

Frl. L., 24 Jahre alt, stammt aus gesunder Familie, hatte als Kind am Hals Drüenschwellungen, welche spontan zurückgingen. Vor einem Jahr rechtsseitige Pleuritis. Seit 6 Wochen an der Innenseite des rechten Oberschenkels eine kleine, langsam wachsende Geschwulst, die keine Beschwerden verursacht.

Status: Mässiger Ernährungszustand, Herz und Lungen normal. Oben innen vom inneren Rand der Patella ein unscharf begrenzter wallnussgrosser Knoten, mässig weich und beweglich. Kniegelenk frei.

Operation: Mitten im M. vast. ext. von allen Seiten mit Muskelfasern umgeben, ein Abscess mit dickem krümeligem Eiter, Exstirpation der ganzen Wandung, Naht, Drainage. Heilung per primam.

Mikroskopischer Befund: Im Querschnitt Cohnheim'sche Felder deutlich ausgeprägt. An Stelle des dünnen, nur als Linie erkennbaren Perimysium internum schiebt sich an vielen Stellen ein dickes Septum mit grossen bläschenförmigen Kerneinlagerungen, mit dunkel gefärbten Leukocyten zwischen die Muskelfasern ein. Diese bindegewebigen Fortsätze gehen meist von einer centralen Anhäufung von Rundzellen aus und bilden oft sternförmige Figuren. Manchmal im Centrum eine Riesenzelle. Auch die gröberen Bindegewebszüge, welche mehrere Muskelbündel trennen, zeigen im Centrum und Peripherie Infiltrationsherde. Hier sind die Riesenzellen zahlreicher. Ob die Zunahme der Kernzahl im erkrankten Muskelgewebe auf Kosten der proliferirenden Bindegewebskerne zu setzen ist, oder ob sich auch das Sarkoplasma betheiligt, ist nicht zu erkennen. An der Gefässintima in der Nachbarschaft der veränderten Gewebe ebenfalls Vorgänge von Zelltheilung. In den Längsschnitten sind die in den Bereich des wuchernden Bindegewebes gerathenen Muskelfasern sehr verschieden dick. Bei Abnahme des Durchmessers nimmt die Kernzahl zu. Dazwischen sind Tuberkel mit Riesenzellen, die Verkäsung tritt da in den

Hintergrund. Schliesslich gehen die Muskelfasern in einem zellreichen granulationsartigen Bindegewebe unter.

Nach 14 Tagen brach die Wunde wieder auf, eiterte etwas, heilte dann aber ganz zu. Am 28. März 1903 Bericht, dass die Patientin sich wohlbe findet.

Fall 17. M. F. Lejars, *Semaine médicale*. 1. Juni 1904. Tuberculose musculaire primitive à foyers multiples.

Kräftig gebauter, gross gewachsener, etwas abgemagerter, blass aussehender Bauarbeiter von 50 Jahren. Mit 46 Jahren Lungenentzündung, seither im Winter immer Husten, seit einigen Monaten auch Nachtschweisse, doch nie Blutspucken. Auscultation ergibt nur wenige Rasselgeräusche über den Spitzen.

Vor 5 Monaten trat an der vorderen oberen Partie des rechten Oberschenkels ohne ersichtliche Ursache, ohne vorhergegangene Verletzung eine kleine harte Geschwulst auf, welche ziemlich rasch die Grösse einer kindlichen Faust erreicht und dann stationär bleibt. Fast zu gleicher Zeit Geschwulst in der oberen medialen Seite des linken Oberschenkels, welche nur wenig wächst und nach Aussage des Kranken nach einigen Wochen sogar wieder abnimmt. Nach 10 Tagen dritte Schwellung auf der Bogen- und der rechten Vorderarm unterhalb des Ellbogens, welche rasch zu Apfelgrösse anwächst, dann erweicht und sich röthet. Wiederum nach 14 Tagen im unteren Drittel der Streckseite des linken Vorderarms eine neue Geschwulst, welche eigross wird, Schmerzen verursacht und die Function behindert. Alle diese Tumoren stehen weder mit der Haut, noch dem Skelett in Beziehung, sind deutlich intramuskulär und mit den betreffenden Muskeln beweglich. Der erste Tumor im rechten Oberschenkel von 10 cm Länge und 6 cm Breite, im *M. rect. femoris*, ist weich, stellenweise fluctuirend, schlaff. Die Geschwulst im rechten Vorderarm ist ebenfalls ovoid, sehr prominent, fluctuirend, von gerötheter Haut bedeckt. Sitz im *M. supinator long.* Am linken Oberarm handelt es sich um einen harten, höckerigen, voluminösen Knoten im *M. triceps*, im linken Oberschenkel um eine daumengrosse Geschwulst im *M. rectus internus*. Diagnose: Muskeltuberculose.

Operation: Alle tuberculösen Herde liegen im Muskel selbst und sind von normaler Fascie bedeckt. Die prominente Geschwulst im *M. quadriceps* hat ein in die Tiefe des Muskels sich fortsetzendes Divertikel. Im Centrum Erweichung. Excision. Im *M. supinator* ist die Erweichung vollständig. Excision nach Entleerung des Abscesssackes. Im Eiter findet man Koch'sche Bacillen.

Histologisches Bild: Zuerst Granulationsgewebe mit typischen, zerstreuten, theils Riesenzellen enthaltenden Tuberkeln, dann Schicht von Bindegewebe mit Lymphocyten, die sich besonders längs der Gefässe anordnen, dann atrophische, im Zerfall begriffene Muskelfasern, schliesslich normale Muskelfasern.

Im März 1905 antwortet Dr. Lejars auf eine Anfrage gütigst, dass sich bei Fall 17 kein Recidiv im Sinne einer Muskelaffectation eingestellt habe, wohl aber ein Tumor albus des rechten Ellbogengelenks, der die Resection nöthig machte.

Eigene Beobachtung.

Frau B. H., geb. 10. 5. 34, stammt aus gesunder Familie, die Eltern starben hochbetagt. Tuberculose soll in keiner Form je in der Ascendenz aufgetreten sein, dagegen leidet eine Tochter der Patientin an Lungenphthise. Die Kranke selbst war früher von kräftiger Constitution und soll keine Krankheiten, besonders keine Tuberculose, durchgemacht haben. Sie trat am 2. 10. 72 wegen Melancholie zum ersten Mal in die Irrenanstalt Waldau ein. Der Arzt, der damals das zur Aufnahme nöthige Zeugniß ausstellte, schildert die Patientin als körperlich kräftig und gesund. Am 29. 3. 79 kehrte sie psychisch gebessert nach Hause zurück und konnte bis im November 1900 mehr oder weniger gut ihre Stelle als Hausfrau versehen. Damals verschlimmerte sich ihr Zustand neuerdings und es erfolgte die zweite Aufnahme in die Waldau. Im Status vom 7. 12. 00 wird folgendes hervorgehoben: Schlechter Ernährungszustand, Panniculus und Musculatur gering entwickelt. Haut trocken, welk, Schleimhäute blass, geringgradige Struma, Herzdämpfung normal, Herztöne rein, Arterien geschlängelt, Puls regelmässig, leicht unterdrückbar. Lungenpercussion und Auscultation ergeben normale Verhältnisse, Abdomen weich, flach, Verdauung und Diuresis in Ordnung, Urin normal. An der Streckseite des rechten Vorderarmes oberflächlich gelegene, gänseeigrosse, fluctuirende Geschwulst, darüberliegende Haut nicht geröthet, nicht schmerzhaft. Bei Incision entleeren sich reichlich blutig-seröse Flüssigkeit und zahlreiche Blutcoagula. Diese Schwellung war übrigens schon einige Tage vorher von den Angehörigen bemerkt und auf ein muthmaassliches Trauma zurückgeführt worden. Die Kranke gab an, sie habe die Geschwulst selbst gemacht.

Frau H. wurde wegen körperlicher Schwäche und hochgradiger psychischer Unruhe viel im Bette gehalten. Zeitweise hatte sie Anfälle von Tachycardie und Dyspnoe, die nach Digitalistherapie in einigen Tagen regelmässig zurückgingen. Eine anatomische Läsion des Herzens war percussorisch und auscultatorisch nie nachweisbar. Uebrigens setzte die Kranke jeder Untersuchung heftigen Widerstand entgegen.

Anfangs Juli 1904 wurden multiple Schwellungen bemerkt, welche alle folgende Eigenschaften gemein hatten: Sie waren von rund-ovaler Form, glatter Oberfläche, deutlich fluctuirend, sowohl spontan als auf Druck schmerzlos, die darüberliegende Haut liess sich gut abheben und schien völlig normal, die Geschwülste hatten ihren Sitz in der Musculatur, bei Erschlaffung der letzteren liessen sie sich gut auf der Unterlage hin- und herbewegen, bei der Contraction machten sie die Bewegung mit und wurden prall gespannt, nahmen auch mehr oder weniger die Form des contrahirten Muskels an, behinderten aber in keiner Weise die Function.

Der erste Tumor lag an der Beugeseite des linken Vorderarmes etwas ulnarwärts, ungefähr zwischen mittlerem und hinterem Drittel. Von ovoider Form, war er etwa 10 cm lang, 4 cm breit und prominirte gegen die umliegenden Partien um circa 2 cm. Die Längsachse entsprach derjenigen der Vorderarmknochen.

Der zweite hatte seinen Sitz in der Wadenmusculatur des linken Beines.

Längs- und Breitendurchmesser betragen 20 und 5 cm. Die Geschwulst dehnte sich über den ganzen *M. gastrocnemius* aus, so dass die Prominenz nur beim Vergleichen mit dem rechten Bein etwa auf 2 cm geschätzt werden konnte. In der Mitte bestand eine quere Einschnürung. Bei Druck auf den oberen Theil der Schwellung füllte sich die untere prall an und umgekehrt. Es handelte sich offenbar um zwei ungefähr gleich grosse Höhlen, die ausgiebig communicirten.

Der dritte, mehr runde, flache Tumor localisirte sich in den linken *M. gluteus max.* Er war wenig prominent, äusserst schlaff und je nach der Lage der Patientin wechselte er seine Form. Manuell liess sich der flüssige Inhalt ähnlich wie beim Wadenabscess in einen zweiten kleineren, etwa 5 cm Durchmesser haltenden gegen das Sacrum hin liegenden Abscess verschieben. Bei der Punction des Wadenabscesses trat eine trübe, blutige Flüssigkeit zu Tage, deren feste Bestandtheile sich mikroskopisch aus weissen und rothen Blutkörperchen und Chromatintrümmern zusammensetzten. Eine Probe der steril gefangenen Punctionsflüssigkeit wurde dem bakteriologischen Institut zur weiteren Untersuchung übermittlelt. Der Bericht lautete auf einen negativen Befund an makroskopisch nachweisbaren Tuberkelbacillen, doch fiel der Impfversuch an Meerschweinchen im Sinne der Tuberculose positiv aus.

Der übrige Status der Patientin zur Zeit des Auftretens der Tumoren ergab noch: Hochgradige Abmagerung, trockene, spröde, schlaffe Haut, blasser Gesichtsfarbe, starrer Gesichtsausdruck, beidseitig Conjunctivitis, keine Drüsen, weder am Hals, noch in der Axilla, leichte Struma, stark pulsirende Halsgefässe. Thorax von normaler Form, Herzbefund ohne Besonderheiten. Puls beschleunigt, regelmässig, von geringer Spannung. Lungengrenzen der Norm entsprechend, überall Vesiculärathem, keine Dämpfung, Abdomen weich, ohne Resistenzen, überall tympanitisch, reichlich alte Striae, Genitalien nichts Besonderes. In der Kniebeuge und Leistengegend keine Drüsen.

In den nun folgenden Monaten nahm die Patientin successive ab, doch klagte sie nie über irgend welche Beschwerden, hatte die wenigen Male, wo es gelang, die Temperatur zu messen, kein Fieber, nur traten die Anfälle von Herzschwäche häufiger auf und wiederholten sich alle paar Wochen. Gleichzeitig wurden die Geschwülste an Arm und Unterschenkel allmählig kleiner, und Mitte Januar war bei der Inspection nichts mehr davon zu entdecken; bei der Palpation fühlte man im *M. gastrocnemius* allerdings noch eine strangartige Verdickung. Der Glutäaltumor war sich ziemlich gleich geblieben. Schon Anfangs Januar traten Oedeme an den Knöcheln auf, der Puls wurde anhaltend schwach und frequent, nach dem Bade hatte die Kranke einmal eine schwere Ohnmacht, schliesslich bildete sich um beide Ellbogen eine diffuse Schwellung aus. Etwa 3 Wochen vor dem Tode stellte sich Husten ein und Dyspnoe, bei der Untersuchung war überall normaler Lungenschall zu hören, doch hörte man über dem ganzen Thorax zahlreiches, meist kleinblasiges Rasseln. Die Kranke liess die Temperatur nicht messen, doch bestand offenbar Fieber. Die Dyspnoe besserte sich vorübergehend bedeutend, nahm dann aber wieder zu. In den letzten 10 Tagen entstand ausgedehnter Decubitus über

dem Sacrum und 1 Tag vor dem Exitus nahm das linke Bein eine blauviolette Verfärbung an. Der Tod trat ein am 26. 1. 05, Abends 9 Uhr. Die Section, welche am 27. 1., Morgens 9 $\frac{1}{2}$ Uhr, durch Herrn Privatdocent Dr. Heding er vorgenommen wurde, ergab Folgendes:

Mittelgrosser Körper, starke Abmagerung, Abdomen etwas eingesunken, reichlich Striae, rechte Ellbogengegend geschwellt, namentlich auf der Ulnarseite der oberen Partien des Vorderarms. Man sieht bei verschiedenen Incisionen, dass die Schwellung nur durch ein an dieser Stelle im subcutanen Fett- und intramuskulären Bindegewebe localisirtes starkes Oedem bedingt ist. Der linke Arm zeigt im Bereich der inneren Seite eine geringgradige spindelförmige Anschwellung, auf der Schnittfläche findet man das gleiche Oedem, das sich hier fast bis zum Handgelenk fortsetzt. Die untersten Partien des linken Unterschenkels und der Fuss sind blauroth verfärbt. Die Epidermis ist an einzelnen Stellen über dem Malleolus und in der ganzen Ausdehnung der Planta pedis und der Zehen durch klare seröse Flüssigkeit abgehoben. Bei den Incisionen in der Planta pedis ist der Panniculus gelbröthlich imbibirt und die Muskulatur von schmutzigbrauner Farbe. An der Planta pedis des andern Fusses zeigt das Fett normale gelbweisse Farbe und die Muskulatur ist dunkelbraun.

Im linken *M. gastrocnemius* eine spindelförmige Höhle, 17 cm lang, bis 2 cm breit, mit einem gelblichen, feinst gekörnten Eiter gefüllt. Die Höhle ist bekleidet mit einer $\frac{1}{2}$ mm dicken Wand, die auf der Innenfläche einen feinen netzartigen Bau zeigt. Das Netz gebildet von grauweissen, wenig transparenten und prominenten Strängen und Linien. In den Maschen des Netzes blaurothes, etwas eingesunkenes Gewebe, so dass ein ähnlicher Aufbau vorhanden ist, wie in den Leberacini. Die Wand der *Art. tibialis post.* und *peronea* und *poplitea* ist etwas verdickt.

Ueber der linken Glutäalgegend, direct neben dem Sacrum, eine weiche elastische Vorwölbung, 5 cm lang, 4 cm dick, bis 2 cm hoch. Beim Einschneiden entleert sich grauröthlicher dicker Eiter. Die Abscessshöhle gebildet von einer $\frac{1}{2}$ —1 mm dicken Wandung mit ziemlich glatter Innenfläche. Die Höhle liegt direct zwischen Fascie und *Glutaeus max.* Im Zusammenhang mit ihr steht eine zweite 7 cm lange, 5—6 cm breite, 3—4 cm tiefe Abscessshöhle, die sich in Betreff Inhalt, Wand und Lage wie die erste verhält. Die direct unter der Abscessmembran gelegenen Muskeln zeigen ein schmutziges, graubraunes Aussehen. Auf der anderen Seite im Bereich der Glutäalgegend keine Veränderung. Am linken Vorderarm zwischen Fascie und Muskulatur des *M. palmaris long.* findet sich ein 12 cm langer und 3 cm weiter leerer Sack mit einer Membran bekleidet, welche in ihrer Beschaffenheit der Abscessmembran im *Glutaeus* und *Gastrocnemius* ganz entspricht.

Todtenstarre gut ausgebildet, Todtenflecke mässig, über dem Sacrum *Decubitus*. *Pectoralis* mittelmässig entwickelt, blass, transparent, subcutanes Fett spärlich, dunkel. Zwerchfell beidseitig 5. Rippe, Leber in der Mammillarlinie 4 cm unterhalb des Rippenbogens, in der Mittellinie 15 cm unter dem Ende des *Corpus sterni*. *Colon transvers.* und Magen tiefstehend, mässig ge-

füllt, Dünndarm eng, Serosa glatt und glänzend, Processus vermiformis ohne Veränderung, in normaler Lage, Harnblase schlaff, im Douglas keine Flüssigkeit, Uterus zurückgesunken, Innenfläche des Sternum nichts Besonderes.

Lungen stark retrahirt und collabirt, linke Lunge leicht lösliche Adhäsionen an der Spitze, in der Pleurahöhle ca. 100 ccm klare gelbe Flüssigkeit. Rechte Lunge einige Adhäsionen an der Spitze, in der rechten Pleurahöhle nur Tropfen der gleichen Flüssigkeit wie links. Herzbeutel weit freiliegend. kein Thymusrest, im Pericard 10—15 ccm klare Flüssigkeit. Herzgew. 275 g. Herz nach rechts leicht vergrössert, Spitze zum grossen Theil vom linken Ventrikel gebildet, reichlich subepicardiales Fett, Consistenz des Herzmuskels beidseitig herabgesetzt. Venöse Ostien für 2 Finger durchgängig, in den beiden Herzhälften mässige Menge flüssigen Blutes und Cruor, Mitralis starke Verdickung des freien Randes, Papillarmuskeln namentlich an der Spitze schwierig umgewandelt. Sehnenfäden verdickt. Aortenklappen ausser Verdickung des Ansatzrandes keine Veränderung, geringes Atherom auf der Ventrikularfläche des langen Mitralsegels. In der Aort. asc. über dem Sinus Valsalvae circumscripte gelbliche Verdickungen. Tricuspidalis und Pulmonalis ohne Veränderung. Rechter Vorhof etwas weit, ebenso rechter Ventrikel. Wanddicke links 7—8 mm, rechts im Conus pulmon. 2, an der Spitze 1—1 $\frac{1}{2}$ mm. Muskulatur von hellbrauner Farbe, ziemlich guter Transparenz, Foramen ovale geschlossen, die Coronargefässe ohne Veränderung. Zunge, Pharynx, Oesophagus und weicher Gaumen nichts Besonderes, Tonsilla palat. klein, Larynx und Trachea mit etwas Schleim belegt, Schleimhaut nichts Besonderes. Schilddrüse vergrössert; im rechten Unterhorn ein 4 $\frac{1}{2}$ zu 2 $\frac{1}{2}$ zu 3 $\frac{1}{2}$ cm messender, z. Th. verkalkter Colloidknoten, im Oberhorn mehrere erbsengrosse Knoten, im linken Unterhorn haselnussgrosser verkalkter Knoten, im linken Oberhorn einige kleinere Knoten. In den mittleren Partien der Vena jugularis sinistra ein mit der Wand verklebtes dunkelrothes Blutgerinnsel, in den unteren Partien, in einer Ausdehnung von 2—3 cm, mit der Wand fest verwachsene grauweisse Gerinnsel. In der Umgebung der Thromben ausserhalb der Vene keine Veränderung. Die Thrombose der Vena jugularis setzt sich ca. 2 cm bis in die Höhe der Incisura cartil. thyreoid. sup. fort. Auf der rechten Seite in den Venen keine Thromben nachweisbar, Art. thoracica mit starkem Atherom, neben den gewöhnlichen atheromatösen Partien hie und da grubige narbige Partien, die an eineluetische Mesoarteriitis erinnern. Die mikroskopische Untersuchung dieses Thrombus ergibt neben reichlich fibrinösen Auflagerungen, zwischen denen sich Leukocyten- und Chromatintrümmer befinden, typische Tuberculose. Die ganze Wand erscheint in diesem Bezirk etwas ausgebuchtet. Die Media schneidet am Rande der Ausbuchtung ziemlich scharf ab, so dass die Wandung des Sackes nur von Adventitia und stellenweise von der stark verdickten Intima gebildet wird. In der Wandung Granulationsgewebe mit typischen Tuberkeln, mit Lymphocyten, epitheloiden Zellen und Langhans'schen Riesenzellen. Auf der Hinterseite, in der Höhe der Abgangsstelle des Ductus Botalli, ein mit der Wand mit einem Stiel leicht verwachsenes Gerinnsel mit einem Durchmesser von 2 bis

4 mm. Mikroskopisch erkennt man ein gewöhnliches atheromatöses Ulcus mit thrombotischen Auflagerungen.

Linke Lunge von mittlerem Volumen stark anthrakotisch. Luftgehalt an der Spitze und den vorderen Partien des Oberlappens ein mittlerer, in den vorderen Partien des Unterlappens und den mittleren des Oberlappens deutlich herabgesetzt. Pleura glatt und glänzend. Gegen die Spitze hin findet man unregelmässig narbige Einziehungen, in deren Grundgewebe sich erbsengrosse Verkalkungen in schiefrig indurirtem Gewebe finden. Schnittfläche: Unterlappen durchsetzt von zahlreichen, gegen die Spitze zu dichter stehenden grauen transparenten miliaren und submiliaren Tuberkeln. Oberlappen ebenfalls durchsetzt von zahllosen miliaren, z. Th. verkästen Tuberkeln, die sehr dicht stehen. Das Lungengewebe zwischen den Knötchen blutreich, glatt und glänzend, völlig comprimierbar.

Rechte Lunge, mittleres Volumen, gleichmässig geringer Luftgehalt. Schnittfläche: In allen Lappen zahllose, meist transparente, theils verkäste Tuberkel, die Knötchen im Mittellappen und vorderen Partien des Oberlappens etwas grösser als im Unterlappen, dazwischen liegendes Lungengewebe wie links, Bronchien mit blutigem Schleimbelag, Schleimhaut stark hyperämisch injicirt, Bronchialdrüsen anthrakotisch, gross, ohne Tuberkel. Die Halsdrüsen nicht vergrössert, Ductus thoracic. nicht verändert.

Milz leicht vergrössert, Gew. 170, ziemlich derb, Kapsel stark gespannt, Pulpa dunkel, Consistenz normal, Follikel klein, reichlich, Trabekel gut ausgebildet.

Linke Nebenniere ohne Veränderung, linke Niere (Gew. 100 g) Kapsel gut abziehbar. Oberfläche neben einzelnen embryonalen Furchen feinhöckerig, einzelne zerstreute miliare Tuberkel. Schnittfläche: Rinde 3—4 mm breit, Markpyramiden ohne Veränderung, Blutgehalt und Transparenz gut, Brüchigkeit herabgesetzt. Nierenbecken leicht erweitert, Schleimhaut ohne Veränderung. In der Vena cav. inf. wenig flüssiges Blut. Wand ohne Veränderung.

Rechte Nebenniere wie links. Rechte Niere (Gew. 95 g) klein, mit einzelnen, theils in der Rinde, theils in Markpyramiden gelegenen Cysten mit klarem Inhalt, sonst wie links.

Magen mit wenig braunem Inhalt, Schleimhaut blutreich, Duodenum ohne Veränderung, Ductus choledochus durchgängig.

Leber 1090, klein, Serosa theilweise etwas verdickt, Oberfläche glatt und glänzend, Schnittfläche ziemlich blutreich. Acini gross, Centra hin und wieder confluirend, Peripherie mässig transparent, Gallenblase mit reichlich facettirten Cholestearinsteinen, Schleimhaut ohne Veränderung, Harnblase leer, Wand trabeculär hyperplastisch, im Blasenhalss in Gruppen gestellte kleine prominente, graue Herde von der Grösse eines miliaren Tuberkels, das Centrum der Herde meist etwas eingesunken, die Schleimhaut oberflächlich ulcerirt, die mikroskopische Untersuchung ergiebt typische Tuberculose. Es handelt sich um meist subepithelial gelegene Tuberkel, die z. Th. durchgebrochen sind.

Uterus, im Corpus flüssiges Blut, Musculatur im Corpus hämorrhagisch infiltrirt, Cervix und Vagina nichts Besonderes. Ovarien atrophisch, Tuben

nichts Besonderes. Aort. abd. mässiges Atherom. Die rechte Art. iliaca ex. im ganzen Verlauf ziemlich stark verdickt, mit einzelnen gelblichen Verdickungsherden in der Intima. Direct unter dem Lig. Poupart ein mit der Wand verwachsener, deutlich gerippter, das Lumen nicht ganz obturirender Thrombus. Die Art. iliaca sinistra und femoralis sinistra ebenfalls verdickt mit den gleichen Intimaherden, doch nirgends Thromben. Art. tibialis ant. sinistra und dorsi pedis zeigen eine verdickte Wand, doch keine Thromben. Axillar- und Inguinaldrüsen und Mesenterialdrüsen nicht vergrössert und nirgends verkäst, ebenso Retroperitonealdrüsen.

Darm: Schleimhaut blutreich, sonst ohne Besonderheiten, Pankreas nichts Besonderes, alle Gelenke und Knochen waren intact.

Schädel: Mittlere Grösse, ziemlich breit. Sagittal- und Coronarnaht gut entwickelt. Schädeldach dick, schwer; Diploe gut ausgebildet, blutreich, mittlere Dicke des Schädels 6—7 mm. Dura stark eingerissen, stark herabgesetzte Transparenz, mässiger Blutgehalt, Innenfläche der Dura feucht und glatt, Arachnoidea mässig diffus getrübt, Pia blutreich, reichlich Subarachnoidealflüssigkeit, Carotiden klaffend. Im Sinus long. sup. etwas Cruor. Hirnhäute an der Basis wie an der Convexität. Art. vertebralis und basilaris etwas verdickt. Die weichen Häute leicht abziehbar, Seitenventrikel mit wenig klarem Liquor normal weit. Ependym in allen Ventrikeln normal. Gehirnschubstanz gut durchfeuchtet, etwas blass. Im rechten Sinus frontalis und den rechtsseitigen Siebbeinzellen dicker, graugelblicher Eiter.

Pathologisch-anatomische Diagnose: Chronische Tuberculose im Bereich des linksseitigen M. gastrocnemius, gluteus max. und palmaris long., kleine narbige, verkalkte Einziehungen in der Lungenspitze, Miliartuberculose der Lungen, Phlebitis tuberculosa der Vena jugul. sinistr., Miliartuberculose der Nieren, genuine Schrumpfnieren mässigen Grades, Arteriosklerose mit thrombotischen Auflagerungen in Aort. thorac. und iliaca externa, beginnende Gangrän des linken Fusses, Empyem des Sinus frontalis dexter und der Sinus ethmoidales, Atrophie der meisten Organe. Der Eiter aus Gastrocnemius und Gluteus max. wurden dem bakteriologischen Institut zur Untersuchung übermittelt. Im Strichpräparat fand man keine Tuberkelbacillen. Die Impfversuche mit dem Eiter aus dem Gastrocnemius fielen diesmal negativ aus, während diejenigen mit dem Eiter aus dem Glutäalabscess bei Meerschweinchen typische Tuberculose hervorriefen.

Histologische Untersuchung: Die verschiedenen Abscesse wurden ungeschnitten und in toto in Spiritus gelegt. Nach Erhärtung wurden an den verschiedensten Stellen Blöcke herausgeschnitten, in Celloidin eingebettet und in Stufenschnitte zerlegt. Die durchschnittliche Dicke der Schnitte betrug 20 μ .

Die Schnitte des M. gastrocnemius zeigen fast durchwegs eine deutliche Auskleidung der Abscesshöhle mit Granulationsgewebe in einer Dicke von kaum $\frac{1}{2}$ mm mit scharfer Abgrenzung nach unten.

Mikroskopisch untersucht besteht diese äusserst gefässarme Membran aus einer Anhäufung von Lymphocyten und reichlichen Zellen mit vorwiegend länglichem Kern, der entweder schmal und dunkel oder oval und hell, deut-

lich bläschenförmig erscheint. Beide Bilder sind wahrscheinlich nur die Kanten- und Flächenansicht, ein und derselben Kernform. Die Lymphocyten sind in der inneren Schicht ziemlich spärlich, in den äusseren Rundpartien meist sehr dicht gelegen, dadurch die scharfe Abgrenzung nach unten bedingend. An manchen Stellen der Abscesswand findet man kleine Riesenzellen mit vorwiegend central gelagerten, rundlichen, meist kleinen chromatinreichen, bläschenförmigen Kernen, an anderen dann wieder eigentliche Langhanssche Riesenzellen mit wandständigen Kernen. Das Grössenverhältniss dieser beiden Formen von Riesenzellen lässt daran denken, dass es sich um ein und denselben Typus handelt, nur ist in den einen Schnitten die Randpartie, in den anderen das Centrum der Zelle getroffen worden. An einzelnen wenigen Schnitten ist diese zellreiche Zone etwas dicker, und in ihren tieferen Schichten finden sich einzelne kleinere rundliche Herde von epitheloiden Zellen und spärlichen Riesenzellen mit wandständigen Kernen, die nach dem übrigen Granulationsgewebe hin durch einen Wall von Lymphocyten abgegrenzt sind, also typische Tuberkel. Nach aussen von der Membran findet man in wechselnder Ausbildung theils freies, vielfach aber in Zellen eingeschlossenes braunes Pigment, welches mit NH_4S deutliche Eisenreaction giebt.

Im ganzen Verlauf des Abscesses im Gastrocnemius findet man in einer Entfernung von einigen Millimetern bis 1 cm von der Abscessmembran rundliche oder mehr ovale Herde mit einem Durchmesser von 2—5 : 1—3 mm. Sie bestehen in einigen Schnitten aus einem centralen grösseren Tuberkelknötchen, um welches sich ein ganzer Kranz kleinerer anlagert. Im Centrum der Knötchen findet man meist beginnende Nekrosen mit Kerntümmern. Dieses oben erwähnte Tuberkelconglomerat ist gegen die Umgebung nicht scharf abgegrenzt, sondern an einzelnen Stellen setzen sich die peripheren Lymphocytenanhäufungen zwischen die benachbarten Muskelfasern, sich ganz allmählig verlierend, fort. Die Umgebung des tuberculösen Herdes ist fleckenweise hämorrhagisch infiltrirt.

Aehnliche Herde wie die oben beschriebenen befinden sich besonders zahlreich an den Endpolen der länglichen Abscesshöhle. Sie bestehen wiederum aus einer Anzahl confluirender Knötchen, die sich meist aus Lymphocyten und kleinen epitheloiden Zellen und seltenen Riesenzellen mit wandständigen Kernen zusammensetzen. In anderen Knötchen endlich erkennt man neben einem schmalen peripheren Lymphocytenaum ein Centrum aus vorwiegend fibrillärem Bindegewebe, zwischen dessen Fasern und Bündeln sich Zellen mit langgestreckten, schmalen, mässig chromatinreichen Kernen befinden. Die kleinen Knötchen sind durchwegs gefässlos, zwischen ihnen befindet sich ein Granulationsgewebe mit spärlichen Gefässen.

Schliesslich finden wir sowohl in der Nachbarschaft oben erwähnter tuberculöser Gewebspartien, als auch an entfernten Stellen isolirt auftretend, eine dritte Art von Herden, die auf den ersten Blick keinen tuberculösen Charakter erkennen lassen. Sie sind von ovaler oder rundlicher Form, haben einen Durchmesser von 2—3 : 1—2 mm und grenzen sich scharf gegen die Umgebung ab. Im Centrum haben wir ausgedehnte nekrotische Massen, die

z. Th. noch ganz deutlich die Kernconfigurationen erkennen lassen. Zwischen den nekrotischen Massen finden sich vereinzelt Chromatinbröckel und Lymphocytenkerne und endlich in wechselnder Menge Cholestearintafeln. In der Peripherie ist eine zellreiche Zone, die im Grossen und Ganzen dieselben Charaktere zeigt, wie die vorher genauer beschriebene Abscessmembran. Neben Lymphocyten in mässiger Zahl sieht man auch hier kleine Zellen mit ründlichen bläschenförmigen Kernen.

Die fibrilläre Zwischensubstanz in dieser zellreichen Zone ist verschieden ausgebildet; an einzelnen Stellen kaum erkennbar, findet sich an andern ein ziemlich breites, zellarmes, fibrilläres Band, das die Nekrose von der zellreichen Membran trennt. Deutliche Knötchenbildung ist nirgends erkennbar, dagegen sieht man, wenn auch selten, in der zellreichen Zone hie und da typische Riesenzellen mit wandständigen Kernen. Nach aussen von dieser Zone, die nur spärliche Capillaren enthält, stösst man auf Fasciengewebe, in welches sich Zellen, Lymphocyten und Pigmentinfiltration noch fortsetzen.

Schnitte durch den *M. glutaeus max.* zeigen im Wesentlichen ähnliche Verhältnisse. Auch hier findet man eine $\frac{1}{2}$ mm dicke Membran aus epitheloiden Zellen und Lymphocyten bestehend, nach aussen von der Membran in geringerem Maasse wieder braunes Pigment, theils frei, theils in Zellen eingeschlossen. Riesenzellen vom Typus der Tuberculoseriesenzellen oder circumscripte Knötchenbildung konnte ich in der Membran nirgends nachweisen. Dagegen findet man an einer Stelle mitten in der Muskulatur, etwa 5 mm von der Membran entfernt, einen typischen miliaren Tuberkel aus centralen epitheloiden Zellen, peripherem Lymphocytenaum und Riesenzellen mit wandständigen Kernen bestehend.

Die mikroskopischen Präparate des *M. palmaris longus* zeigen im Grossen und Ganzen eine vollkommene Wiederholung des Gastrocnemius und Glutaeus, nur mit dem Unterschied, dass der tuberculöse Charakter noch deutlicher ausgeprägt ist. Die Membran, die sich in Betreff von Dimensionen und Zusammensetzung gleich verhält, wie in den anderen Abscessen, zeigt an manchen Stellen zum Theil im Gewebe zerstreute spärliche Riesenzellen mit wandständigen Kernen, dann aber von Zeit zu Zeit kleinste, gut abgegrenzte Knötchen aus peripherem Lymphocytenaum und einem Centrum von epitheloiden Zellen. Nach aussen von dieser ausserordentlich gefässarmen Abscessmembran findet man ebenfalls braunes Pigment. Etwas von der Abscessmembran entfernt sieht man im Fettgewebe drin in manchen Schnitten einen 3—4 mm Durchmesser haltenden Herd, der sich aus vielfach zusammengeflossenen Tuberkeln von typischem Aufbau und reichlichen Riesenzellen mit wandständigen Kernen zusammensetzt. Einzelne dieser Riesenzellen fallen auf durch ihre Dimensionen, die in einem Falle in Quer- und Längsdurchmesser 120 : 175 Mikren betragen.

Die Muskulatur in der nächsten Umgebung der tuberculösen Herde zeigt in allen Schnitten annähernd die gleichen Veränderungen. Meistens sind die zunächst liegenden Muskelfasern hochgradig atrophisch; ihr Durchmesser beträgt oft nur 20 Mikren und weniger. Zwischen diese hochgradig verschmä-

lerten sind stellenweise hyperplastische Muskelfasern von 100 und mehr Mikren Durchmesser eingestreut. Die Querstreifung ist fast durchwegs gut erhalten, nur an wenigen Stellen ist sie ganz verschwunden. Diese atrophischen Muskelfasern zeigen eine oft ganz bedeutende Vermehrung der Sarkolemmkerne, und zwar treten zahlreiche Kerne auch im Centrum der Muskelfasern auf. Sie sind vielfach in Ketten und unregelmässigen Gruppen angeordnet. Z. B. fanden wir an einer Stelle eine hyperplastische Muskelfaser von 100 Mikren Durchmesser, die in der Peripherie 6 chromatinreiche Kerne zeigte und etwa 12 ziemlich gleichmässig vertheilte Kerne im Centrum. Der Querschnitt war nicht durchwegs homogen, sondern erschien gefleckt. Im Perimysium int. findet man ausser einer stellenweise ganz geringgradigen Infiltration mit einkernigen Leukoocyten keine Veränderung. Nur hie und da erreicht die Infiltration höhere Grade. Die Lymphocyten finden sich dann vorzugsweise in perivasculär angeordneten Häufchen. Die gleichen Lymphocytenanhäufungen findet man auch in mehr oder weniger ausgesprochener Weise in dem den Herden benachbarten Sehnen- gewebe. Ferner ist das Perimysium int. an manchen Stellen ausserordentlich stark mit Fettzellen durchsetzt, an diesen Stellen ist die Muskelatrophie meistens weiter gediehen.

Die vielfach circumscribten grösseren und kleineren Knötchen mit dem braunen Pigmenthof liessen den Gedanken aufkommen, dass es sich hier um eine Tuberculose handeln könnte, die von einem Gefäss ausgeht, analog dem Erythema induratum Bazin. Untersuchungen der Präparate auf das Verhalten der elastischen Fasern mit der Weigert'schen Elastinmethode ergaben aber keine in diesem Sinn werthbaren Resultate. Die elastischen Fasern sind im Bereich des tuberculösen Granulationsgewebes fast durchwegs verschwunden oder nur noch in Form kurzer kleinster Fäserchen vorhanden. In der Peripherie der Herde sind irgend welche Lamellen, die auf das Vorhandensein eines Gefässes einen Rückschluss erlauben liessen, in keinem Präparat nachweisbar.

Tuberkelbacillen konnte ich in keinem Schnitt nachweisen.

Dem klinischen, pathologisch-anatomischen und bakteriologischen Befunde nach handelt es sich hier mit Bestimmtheit um einen Fall von primärer Muskeltuberculose. Befallen waren die M. gastrocnemius, glutaeus max. und palmaris long. der linken Seite. Irgendwelche Tuberculose im Bereich der Gelenke und Knochen liess sich klinisch und bei der Autopsie trotz genauester Untersuchung nicht nachweisen. Tuberculöse Herde älterer Natur fanden sich nur in der linken Lungenspitze und in der Vena jugul. sinistra. Die letztere hätte dann zu der Miliartuberculose, die zum grössten Theil auf den kleinen Kreislauf localisirt war, Anlass gegeben. Die Veränderung in der Lungenspitze war ausserordentlich gering und durch die scharfe Abkapselung mit schiefrig indurirtem Gewebe und die Verkalkung charakterisirte sie sich als alter, fast abge-

laufener Process. Die Muskelabscesse sind den klinisch-anamnestischen Daten und auch ihrem mikroskopischen Aussehen nach jüngerem Datums. Allerdings wird in der Krankengeschichte schon bei der zweiten Aufnahme in die Waldau im Jahre 1900 eines fluctuirenden Tumors am rechten Vorderarm Erwähnung gethan. Die anamnestischen Erhebungen und der Befund einer blutigerösen Flüssigkeit neben Blutcoagula bei der Incision der Anschwellung lassen aber mit Bestimmtheit ein traumatisch entstandenes Hämatom annehmen.

Die erste sichere Beobachtung dieser Muskelabscesse fällt in den Sommer 1904. Die klinische Diagnose wurde damals mit der grössten Wahrscheinlichkeit auf primäre Muskeltuberculose gestellt und durch Thierimpfung bestätigt. Von einem therapeutischen Eingriff wurde bei dem psychischen Zustand der Patientin, der zunehmenden Herzschwäche und der ausgesprochenen Tendenz der Abscesse spontan zurückzugehen, Umgang genommen. Ob die Miliartuberculose in letzter Linie auf diese Muskelabscesse zurückzuführen ist, kann nicht mit Sicherheit entschieden werden, *doch* liegt die Annahme nahe, da in der Umgebung der thrombosirten Vena jugularis sich nirgends Tuberculose nachweisen liess und die Lungenveränderungen vollkommen den Eindruck eines stationären, fast abgeschlossenen Processes machten.

Unser Fall unterscheidet sich von den in der Literatur nieder-

F a l l	Alter	Geschlecht	Zahl d. Herde	Localisation	Complication mit anderen tuberculösen klinisch nachweisbaren Herden
1. Habermaas	54	m.	12	4 am linken, 3 am rechten Vorderarm, 1 im rechten Pectoral.(?), 1 neb. d. Kreuzbein, 1 im rechten Oberschenkel, 1 im rechten Unterschenkel, 1 am linken Malleolus.	Wirbeltuberculose.
2. Müller	35	m.	1	Rechter M. quadriceps.	Fisteln an der Innenseite des Fusses.
3. Reverdin	17	m.	2	Rechter M. triceps brachialis und Bauchwand.	Tuberculose des Calcaneus.
4. de Quervain	18	m.	1	Rechter M. palmaris longus.	Früher Spondylitis.
5. de Quervain	7	m.	1	Linker M. sternocleidomast.	Autopsie: verkäste Bronchialdrüsen.

gelegten namentlich dadurch, dass der primäre tuberculöse Herd in den Lungen ausserordentlich geringgradig ausgebildet ist. Auffallend ist unser Fall ferner in der Beziehung, dass die Muskel-tuberculose bei einer 70 jährigen Frau auftritt, während sonst die Mehrzahl der Beobachtungen jüngere Individuen betrifft. Wie in unserem Falle diese Muskelabscesse zu Stande gekommen sind, geht weder aus den makro- noch mikroskopischen Befunden hervor. Die Beschaffenheit der Gastrocnemiusabscesse legte es nahe, eventuell an eine tuberculöse Phlebitis zu denken, die ähnlich wie beim Erythema induratum Bazin zu dieser Tumorbildung geführt haben könnte. Wie wir es aber schon bei der Beschreibung der mikroskopischen Präparate hervorgehoben haben, konnten wir keine Anhaltspunkte dafür auffinden. Die Localisation der einzelnen Abscesse entspricht im Allgemeinen derjenigen, welche in den verschiedenen Fällen am meisten erwähnt wird.

Zum Schlusse meiner Arbeit gebe ich noch kurz eine tabellarische Zusammenstellung der nach meiner Ansicht einwandfreien Fälle primärer Muskeltuberculose und berücksichtige dabei Alter, Geschlecht, Zahl und Localisation der Herde, dann Complication mit anderen klinisch nachweisbaren tuberculösen Erkrankungen, Behandlungsweise und Prognose, histologischen Nachweis der Tuberculose, Befund an Tuberkelbacillen in Schnitten und Eiter, und schliesslich die Resultate der Thierimpfung.

Form der Tuberculose		Nachweis der Bacillen		Positiver Impfversuch	Histolog. Nachweis der Tuberculose	Behandlung	Ausgang
Knoten	Abscess	Eiter	Schnitte				
	+		+		+	Excision.	Heilung p. p.
+	+				+	Punction. Jodoforminj.	Heilung.
	+		+	+	+	Excision. Auskratzung.	Heilung nach Recidiv.
+			+		+	Excision.	Heilung p. p.
+			+			—	Exitus.

F a l l	Alter	Geschlecht	Zahl d. Herde	Localisation	Complication mit anderen tuberculösen klinisch nachweisbaren Herden
6. de Quervain	20	w.	1	Linker M. flexor digit. subl.	Lungen suspect. Tuberculose der linken Tibia?
7. de Quervain	21	w.	1	Linker M. flexor digit. subl.	Tuberculose des rechten Humerus, Metacarpus I und V und des Kniegelenks.
8. Lejars	46	w.	1	Linker M. ext. digit. comm. prof. (Autopsie: Herde auch im linken Supinator longus und Biceps brachii).	Spizentuberculose, links Tumor albus des Beins, fungöse Synovitis des linken Handgelenks.
9. Rosenfeld	14	m.	—	Obere Parthie des linken Vorderarms.	Tuberculose des Calcaneus, der Sehnenscheiden der linken Hand, d. Halsdrüsen.
10. Morestin	30?	m.	2	Rechter M. pectoralis.	—
11. Hemery	19	m.	—	Rechter M. quadriceps, zwischen Achillessehne und tiefer Fascie.	Tuberculose der Halswirbel. Lungenspitzen suspect.
12. Hemery	29	m.	2	Rechter M. sartorius, linker Vorderarm beim Ellbogen.	Tuberculose der Fibula und der Halswirbel.
13. Lejars	36	m.	1	Linkes Bein (Gastrocnemius?).	—
14. Steinbach	18	m.	12	Rechts: M. cucullaris, deltoid., biceps brachii, brachioradialis, abd. pollic. long., quadriceps, tibial. ant., extens. digit. comm. des Beins. Links: M. supinator long., abductor pollic. long., tensor fasc. lat., biceps femoris.	Rechts Inguinal- und Cruraldrüsen.
15. Zeller	9	w.	4	Rechts: M. biceps brachii; links: rectus femoris, gastrocnemius, biceps brachii.	Drüsen unter dem Unterkiefer.
16. Zeller	24	w.	1	Rechter M. quadriceps.	Pleuritis, früher Drüsen.
17. Lejars	50	m.	4	Rechts: Supinator longus, Rectus femoris. — Links: Triceps humeri, Rectus fem.	Tumor albus des rechten Ellbogens. Lungen suspect.
18.	70	w.	3	Linker M. palmaris longus Glutaeus maximus u. Gastrocnemius.	Secundäre Miliartuberculose.

Die allgemeinen Schlüsse, die sich aus diesen Zusammenstellungen ergeben, glaube ich um so mehr übergehen zu können, als solche Erwägungen sich in den meisten Arbeiten, namentlich in jenen von de Quervain und Zeller vorfinden und die Tabelle als solche diese Schlüsse unmittelbar aufdrängt.

Form der Tuberculose		Nachweis der Bacillen		Positiver Impfversuch	Histolog. Nachweis der Tuberculose	Behandlung	Ausgang
Knoten	Abscess	Eiter	Schnitte				
	+				+	Excision.	Heilung p. p.
+	+			+	+	Excision.	Heilung p. p.
	+				+	Auskratzung.	Exitus an Kachexie.
+			+		+	Excision.	Heilung.
+	+		+	+	+	Excision. Incision.	Heilung p. p. Heilung. Exitus an der Wirbel- tuberculose.
	+			+		Excision.	Heilung.
+	+				+	Excision. Excision.	Heilung. Heilung.
	+				+	Excision.	Heilung.
	+	+			+	Excision. Excision.	Heilung. Heilung.
	+			+	+	—	Theilweise Spontanheilg. Exitus an Miliartuberculose.

Zum Schlusse gestatte ich mir noch, meinem hochverehrten Lehrer, Herrn Professor Langhans, sowie Herrn Privatdocent Dr. Hedinger für ihre gütige Unterstützung bei dieser Arbeit meinen ergebensten Dank auszusprechen.

Literatur.

- Latour, Thèse. Paris 1803.
 - Compendium de chirurgie. 1851. Tome II. p. 212.
 - Buchanan, Trans. of the pathol. Soc. of London. 1856. Vol. VIII.
 - Fantum, Holmes Cootes system of surgery. 1859.
 - Linhardt, Oesterreichische Zeitschr. f. prakt. Heilkunde. 1859.
 - P. Fischer, Union médicale de la Gironde. 1859.
 - Desprès, Thèse d'agrégation. 1866.
 - Oltendorf, Dissertation. Erlangen 1885.
 - Habermaas, Beiträge zur klinischen Chirurgie. 1886.
 - Müller, Beiträge zur klinischen Chirurgie. 1886.
 - H. Fischer, Lehrbuch der allgemeinen Chirurgie.
 - Lejars, Traité de chirurgie (Duplay et Reclus). 1890.
 - Reverdin, Revue médicale de la Suisse romande. 1891.
 - Delorme, Congrès de chirurgie. 1891.
 - Lanz und de Quervain, Archiv f. klin. Chirurgie. 1893.
 - Lejars, Congrès de la tuberculose. 1893.
 - Le Clerc de Saint Lö, Congrès de la tuberculose. 1893.
 - Rosenfeld, Dissertation. Königsberg 1895.
 - Morestin, Bulletin de de la Société anat. 1896.
 - Liot, Traité de chirurgie clinique (Le Dentu et Delbet). 1896.
 - Hemery, Dissertation. Paris 1897.
 - Grout, Dissertation. Paris 1897.
 - Lejars, Traité de chirurgie (Duplay et Reclus). 1897.
 - Gerard, Gazette des hôpitaux. 1898.
 - Berndt, Journal de méd., chirurg. et pharm. 1801.
 - Richelot, Union médicale. 1883.
 - Archambault, Revue des maladies de l'enfance. 1883.
 - Lejars, Revue de la tuberculose. 1899.
 - Petit et Gunard, Gaz. hebd. de méd. et chirurg. 1899.
 - Heller, Beiträge zur klinischen Chirurgie. 1899.
 - Jahresbericht der Heidelberger chirurg. Klinik. Beiträge zur klin. Chirurgie. 1894. Bd. 24.
 - Blantard, Dissertation. Paris 1901.
 - Steinbach, Dissertation. Leipzig 1901.
 - Zeller, Beiträge zur klinischen Chirurgie. 1903.
 - Lejars, Semaine médicale, 1904.
-

L.

(Aus der II. chirurgischen Universitätsklinik in Wien —
Vorstand: Professor J. Hochenegg.)

Beiträge zur Klinik und pathologischen Anatomie der malignen Hypernephrome¹⁾.

Von

Dr. Paul Albrecht,

Assistent der Klinik.

(Hierzu Tafel IX und 8 Figuren im Text.)

Seit Grawitz in den Jahren 1883 und 1884 seine Ansichten über die Entstehung von Nierengeschwülsten aus Nebennierengewebe mittheilte und genauere Beschreibungen der „malignen Nierenstrumen“ veröffentlichte, haben die Pathologen vielfach über diese eigenartigen Tumoren geschrieben. Es wurde und wird noch darüber gestritten, ob die „Grawitz'schen Tumoren“ wirklich aus versprengten Nebennierenkeimen in der Niere sich entwickeln oder ob sie nicht doch von Elementen der Niere selbst stammen. Die Ansicht, dass das Gefässendothel der Ausgangspunkt dieser Tumoren sei, hat wohl nie recht Anklang gefunden. Die grosse Mehrzahl der Autoren giebt heute Grawitz Recht, doch sind die Anhänger der anderen Theorien noch nicht verstummt.

Ueber diesen Streit um die Histogenese dieser Geschwülste, um ihre Stellung in der Onkologie scheinen mir ihre klinischen Eigenthümlichkeiten zu wenig Beachtung gefunden zu haben.

Im Folgenden soll deshalb über Beobachtungen an 28 Fällen von Hypernephroma malignum renis berichtet werden, die im letzten Jahrzehnt an der II. chirurgischen Universitätsklinik in Wien

¹⁾ Auszugsweise vorgetragen am 4. Sitzungstage des XXXIV. Congresses der Deutschen Gesellschaft für Chirurgie, 29. April 1905.

und in dem Krankenmateriale meines Chefs, des Herrn Professor Hochenegg, vor seiner Uebernahme der Klinik zur operativen Behandlung kamen.

Es muss auffallen, dass in der relativ kurzen Zeit von zehn Jahren eine so grosse Anzahl dieser Tumoren zur Beobachtung gelangten; konnte doch Perthes im Jahre 1896 erst über 34 Fälle berichten, die in der Literatur mitgetheilt waren. Im selben Jahre sagte Braatz, dass die Hypernephrome „auch jetzt noch im Verhältniss zu den anderen malignen Nierentumoren kein häufiges Vorkommen zu nennen sind.“ Perthes jedoch giebt die Möglichkeit zu, Grohé hält es für wahrscheinlich, dass die Hypernephrome den anderen Arten von malignen Nierentumoren, wie den echten Epithelkrebsen, gegenüber weit zahlreicher sind, als man annimmt.

Ich glaube, dass diese Thatsache feststeht und dass der Grund für ihre späte Constatirung in der unsicheren mikroskopischen Diagnostik der malignen Nierengeschwülste zu suchen ist. Zweifellos sind auch nach Veröffentlichung der Grawitz'schen Arbeiten Tumoren der Niere für Carcinome oder Sarkome erklärt worden, die Hypernephrome waren. Um nur ein Beispiel zu erwähnen, führe ich einen Fall aus der Zusammenstellung Lotheissen's an, der dort als Carcinom geführt wird. Bei dem Patienten wurde am 27. 4. 93 die lumbale Nephrectomie wegen eines Nierentumors ausgeführt, den man nach dem mikroskopischen Befund für ein Adenocarcinom hielt. Der Pat. starb 10 Jahre später in der v. Eiselsberg'schen Klinik an einem Spätrecidiv in den bronchialen Lymphdrüsen, das als malignes Hypernephrom erkannt wurde. Auffallend gering ist die Zahl der Fälle von Hypernephroma malignum in dem „Rückblick auf zwei Decennien Nierenchirurgie“ von Wyss aus der Krönlein'schen Klinik. Wir finden daselbst nur 2 Fälle von diesen Tumoren angeführt.

In demselben Krankenmaterial, aus dem die mitgetheilten 28 Fälle von malignem Hypernephrom entnommen sind, konnte ich nur 4 maligne Nierentumoren mit anderer histologischer Diagnose auffinden. Es gelangten 3 Fälle von Nierensarkom (1 grosszelliges Rundzellen- und 2 Spindelzellen-Sarkome) und 1 Fall von Plattenepithelcarcinom des Nierenbeckens zur Beobachtung. Wenn auch bei dem Verhältniss dieser Zahlen zu einander der Zufall eine Rolle gespielt haben mag, so glaube ich

doch, dass die Hypernephrome in der Frequenz der Nierentumoren an erster Stelle zu nennen sind, viel seltener sind die Sarkome der Niere und die Carcinome des Nierenbeckens, das Adenocarcinom der Niere scheint zu den grössten Raritäten zu gehören. Ein abschliessendes Urtheil darüber wird jedoch erst möglich sein, wenn eine genügend grosse Anzahl von Beobachtungen maligner Nierentumoren mit sichergestellter histologischer Diagnose in der Literatur verzeichnet sein wird¹⁾.

Das mittlere Alter der Kranken, die an Hypernephrom litten, betrug zur Zeit, als sie in unsere Beobachtung kamen, 48 Jahre; der jüngste Patient war 28, der älteste 66 Jahre alt. Es bestätigt diese Zahl das Ergebniss der Statistik Küster's, der auf Grund von Angaben in 621 Fällen maligner Nierentumoren zu dem Schlusse gelangte, dass durch diese Krankheit das früheste Kindesalter und das Alter der vollsten körperlichen Reife, nicht aber das eigentliche Greisenalter am meisten gefährdet sei.

Unter unseren Kranken waren 17 Männer und 11 Frauen; wir finden also auch in Bezug auf das Geschlecht bei den Hypernephromen eine Uebereinstimmung mit der eben erwähnten Statistik, die bei 601 Fällen maligner Nierengeschwülste ein nicht unbedeutendes Ueberwiegen der männlichen Kranken festgestellt hat.

Dagegen constatirt Küster eine Bevorzugung der rechten Körperseite; in unseren Fällen lag nur 9 mal ein rechtsseitiges, 19 mal ein linksseitiges Hypernephrom vor. Für die Aetiologie oder besser gesagt, den begünstigenden Einfluss gewisser Momente auf die Entwicklung der Tumoren, lässt sich in unseren Krankengeschichten irgend ein Anhaltspunkt nicht finden. Wir finden wohl einige Male in den Anamnesen die Angabe, die ersten Symptome des Leidens seien im Anschlusse an ein Trauma aufgetreten, doch ist es in allen diesen Fällen eben das Trauma gewesen, welches

¹⁾ Von den mir zur Verfügung stehenden 28 Fällen von malignem Hypernephrom standen 17 in Behandlung der II. chirurgischen Klinik in Wien; die histologischen Untersuchungen dieser Fälle wurden sowohl im Laboratorium der Klinik als auch im pathologisch-anatomischen Institut des Herrn Professor Weichselbaum durchgeführt. Die Befunde in den 11 Fällen aus dem Materiale des Herrn Professor Hochenegg stammen z. Th. aus dem Institut für Histologie des Herrn Professor R. Paltauf, z. Th. aus dem Laboratorium der allgemeinen Poliklinik in Wien des Herrn Professor H. Albrecht. Ich werde es unterlassen, im Folgenden die ausführlichen histologischen Befunde in allen 28 Fällen mitzuthemen, nur einige Details sollen bei der Besprechung des anatomischen Verhaltens der Hypernephrome Erwähnung finden.

das Vorhandensein eines vielleicht schon jahrelang bestehenden Hypernephroms verrathen hat. Nierensteine in einer Niere mit einem Hypernephrom haben wir nicht beobachtet. Hypernephrome in beweglichen Nieren haben wir mehrmals gesehen (Fall 13, 18, 21), doch ist es gerade bei diesen Tumoren, die wir doch als im Keime schon bei der Geburt angelegt auffassen müssen, mehr als wahrscheinlich, dass die Wanderniere die Folge des schon lange bestehenden Tumors ist und dessen Entwicklung in keiner Weise beeinflusst hat.

Symptome.

Wenn die Symptomatologie der malignen Hypernephrome hier eine eingehendere Besprechung findet, so geschieht dies aus dem Grunde, weil es doch den Anschein hat, dass diese Tumoren in einigen ihrer Symptome sich von den anderen malignen Nierentumoren unterscheiden. Die grossen Schwierigkeiten, welche die Diagnostik der Nierengeschwülste bereitet, ist bekannt und begründet in der verborgenen Lage des Organs einerseits, die uns oft das so wichtige Hilfsmittel der Palpation raubt, und andererseits in der grossen Inconstanz der Symptome. Dass diese Schwierigkeiten speciell bei den Hypernephromen noch erhöht sind, hat seinen Grund in zwei charakteristischen Eigenthümlichkeiten dieser Tumoren: Einmal in ihrem so ungemein langsamen Wachsthum und zweitens in der oft sehr lange bestehenden scharfen Abkapselung gegen ihre Umgebung.

Durchmustert man die Symptome, die sich in unseren 28 Fällen verzeichnet finden, so ergeben sich gleich bei dem ersten der Cardinalsymptome der malignen Nierentumoren, der Hämaturie, bemerkenswerthe Befunde. Wir finden das Blutharnen nur 11 Mal unter den Symptomen angeführt, das entspricht einem Procentsatz von 39,3. Als das erste Symptom, das dem Kranken sein Leiden verrieth, trat Hämaturie 6 Mal (d. i. in 21,4 pCt. der Fälle) auf, zugleich mit Schmerzen in der Nierengegend 3 Mal.

Der Vergleich mit den Zahlen, die Israel für alle malignen Nierentumoren seiner Beobachtung anführt, überrascht: In seinen 66 Fällen wurde nur in 5 Hämaturie nicht constatirt, so dass er unter Weglassung zweier unsicherer Fälle 92,1 als Frequenzzahl der Hämaturie für die malignen Nierentumoren berechnet. Als

erstes Symptom war sie in ca. 70 pCt. seiner Fälle vorhanden. Auch Küster giebt in seiner Statistik eine höhere Zahl an, er findet bei 379 Fällen von malignen Nierentumoren in 52 pCt. Hämaturie unter den Symptomen. Albarran und Imbert fanden bei Erwachsenen in 68 pCt. Hämaturie, und Paul Wagner sagt: „Besonders häufig, nämlich in ca. 80 pCt. der Fälle, soll Hämaturie bei Hypernephromen beobachtet werden.“ Vielleicht ist gerade für das relativ seltene Vorkommen des Blutharnens bei den Hypernephromen manchmal ihr langsames Wachstum und ihre Abgrenzung durch eine Bindegewebskapsel von Bedeutung. Doch wissen wir noch viel zu wenig über das Zustandekommen einer Blutung bei den Nierengeschwülsten, als dass darüber ein Urtheil gefällt werden könnte. Dass die Hämaturie in manchen Fällen unabhängig von einem Vordringen der Geschwulst in das Nierenbecken auftritt, beweisen 2 Fälle unserer Beobachtung. In dem einen Falle (7) konnte bei der Section constatirt werden, dass „das Nierenbecken von Tumormasse umwuchert und infiltrirt ist, dass es von einem circa taubeneigrossen, grobhöckerigen, mit der übrigen Geschwulst zusammenhängenden Tumor ausgefüllt ist“; es war nie Hämaturie beobachtet worden.

Küster citirt einen Fall von Colleville, der diesem ganz ähnlich ist. Es handelte sich um einen Fall von Nierenkrebs, der ohne Blutungen verlief, und in welchem die Section dennoch einen handschuhfingerförmig ins Becken vorgeschobenen Geschwulstzapfen nachwies.

Andererseits finden wir im Fall 23, in dem es zu einer starken Hämaturie gekommen war, in der Beschreibung des exstirpirten Tumors erwähnt, dass nirgends ein Einbruch von Geschwulstgewebe ins Nierenbecken nachweisbar war. In solchen Fällen müssen wir die Erklärung der Hämaturie in Stauungsvorgängen im Bereiche der Venen suchen, die bedingt sein können durch den Druck des Tumors. Verwiesen sei hier auch noch auf den Fall 14, wo der Tumor zapfenförmig in den unteren Theil des Nierenbeckens frei hineinragte, ohne dass es zu einer chemisch nachweisbaren Hämaturie gekommen wäre. Doch konnten im Sediment wiederholt — wenn auch spärlich — Erythrocyten nachgewiesen werden.

Der Zeitraum zwischen der ersten Hämaturie und der Ope-

ration war in weitaus den meisten Fällen nicht grösser als 1 Jahr, einmal (Fall 6) waren 3 und in einem zweiten Falle (27) gar 6 Jahre vergangen, bevor die Kranken operirt wurden. Die Intervalle zwischen den Hämaturien bei den einzelnen Patienten finden sich sehr verschieden gross angegeben: Es bestanden Pausen bis zu einem Jahre (Fall 27), in einem anderen Fall (8) wurde nach dem ersten Auftreten von Blut im Harn derselbe durch 7 Monate bis zur Operation nicht mehr klar, sondern war stets blutig gefärbt. Auch die Mengo des entleerten Blutes war eine sehr verschiedene; manchmal wurden nur wenige Tropfen einer blutigen Flüssigkeit entleert, in einem Falle (23) war die Blutung eine so heftige, dass sich gleichsam unter den Augen der untersuchenden Aerzte ein Tumor bei heftigen kolikartigen Schmerzen bildete, wohl zu erklären durch eine rasche, maximale Füllung des Nierenbeckens mit Blut, vielleicht bei temporärer Verstopfung des Ureters mit Gerinnseln.

Die Blutung trat theils spontan auf, theils gaben die Patienten verschiedenen veranlassenden Momenten die Schuld. Wir finden verzeichnet: Sprung vom Wagen, schwere körperliche Arbeit, Erkältung, Aufregung, einmal eine ärztliche Untersuchung der Nierengegend (Fall 9). Obwohl es den Anschein hat, dass Ruhelage des Körpers meist ohne sicheren Einfluss auf das Verschwinden der Blutung bei Nierentumoren ist, wie mehrfach, so besonders von Israel betont wird, so finden wir in unseren Fällen doch zweimal die decidirte Angabe, dass das Blutharnen aufhörte, wenn die Patienten Bettruhe einhielten.

Verschieden lauten auch die Angaben über das Aussehen des entleerten Blutes. Nur zweimal gingen fadenförmige Gerinnsel ab, einmal bis zu 30 cm Länge, in zwei anderen Fällen wird nur berichtet, dass dem blutigen Harn auch feste Coagula beigemengt waren. Die eigenthümlichen madenförmigen Gerinnsel aus dem Anfangstheil des Ureters in schwachblutigem oder klarem Urin, die Israel als pathognomonisch für Tumorblutungen anspricht, wurden nicht beobachtet, vielleicht wurde diese Erscheinung auch zu wenig beachtet und deshalb nicht verzeichnet.

Die Art der Hämaturie, wie sie in unseren 11 Fällen beschrieben ist, entspricht durchaus dem Typus der Tumorblutungen überhaupt. Die Blutungen sind ganz unregelmässig in Bezug auf

Häufigkeit, Intervalle, Menge und Beschaffenheit des blutigen Harnes, sie treten oft ganz unvermittelt bei scheinbar völliger Gesundheit auf, sistiren oft ebenso plötzlich, so dass das Wort Israel's, „das Auftreten der Tumorblutungen ist ein regelloses, scheinbar launenhaftes“, auch für die Hypernephrome seine volle Bestätigung findet. Zur Differentialdiagnose zwischen Hypernephrom und anderen malignen Tumoren ist vielleicht ein weit zurückliegendes Einsetzen der Blutung zu verwerthen; so konnte im Fall 27, wo 6 Jahre vor der Operation die erste Hämaturie beobachtet wurde, im Zusammenhalt mit dem übrigen Befund mit einiger Wahrscheinlichkeit die Diagnose auf Hypernephrom gestellt werden. Allerdings finden sich in der Literatur Fälle, die als „Carcinom“ mitgetheilt werden, bei denen die erste Hämaturie auch Jahre vorher aufgetreten ist.

Ein werthvolles Hilfsmittel, bei nicht tastbarem Tumor einen Schluss auf die Seite der Erkrankung zu ziehen, sind manchmal die vor oder während der Hämaturie auftretenden Lendenschmerzen. Wir finden sie unter 9 Fällen, bei denen Angaben darüber vorliegen, 5 mal verzeichnet, 1 mal strahlten die Schmerzen von der Nabelgegend in beide Lenden aus.

Die Symptome des Harndranges und der Harnverhaltung bei nicht blutenden Patienten finden sich auch bei einigen unserer Kranken erwähnt (z. B. Fall 14).

Veränderung in der Quantität des Urins finden wir in Fall 18 verzeichnet; der Kranken war eine beträchtliche Verminderung der Harnmenge aufgefallen.

An Harnbefunden stehen mir 18 zur Verfügung. Israel ist der Ansicht, dass mikroskopische Blutbeimengungen in makroskopisch scheinbar klarem Urin bei malignen Nierentumoren die Regel seien; er fand rothe Blutkörper in 80 pCt. seiner Fälle und hält diese Zahl noch für zu niedrig, weil der Harn in früheren Zeiten nicht immer centrifugirt wurde. Für die Hypernephrome speciell scheint sich diese Ansicht nicht zu bestätigen; ich finde nur viermal den Befund von Erythrocyten im Sediment eines Harns verzeichnet, der negative chemische Blutproben gab.

Eiweiss — Nucleo- oder Serumalbumin — konnte 8 mal im Harn der Hypernephromkranken gefunden werden, Cylinder, hyaline und granulirte, nur 1 mal bei einem Patienten (Fall 6), dessen

Leiden schon vor 6 Jahren begonnen hatte, bei dem wir wohl annehmen müssen, dass neben der Tumorbildung auch entzündliche Veränderungen des Nierenparenchyms vorhanden waren. Auch nach der Nephrectomie wurden noch Cylinder und ein verhältnissmässig hoher Eiweissgehalt (2 pM. Esbach) gefunden, so dass auch die andere Niere als krank angesehen werden musste. Von besonderer Bedeutung ist der Befund von Eiweiss im Fall 7. Es handelte sich um eine grosse Hypernephrommetastase im Stirnbein, die für ein Osteosarkom gehalten und exstirpirt wurde. Ein Nierentumor war vor der Operation nicht constatirt worden und nur der Befund von Albumen hätte hier auf die richtige Spur führen sollen. Bemerkenswerth ist in diesem Falle noch die wahrscheinliche Genese der Albuminurie. Bei der Section fand sich das Nierenbecken erfüllt von einem taubeneigrossen Geschwulstknoten. Wir dürfen wohl annehmen, dass das Eiweiss hier ein „Transsudationsproduct des in das Nierenbecken hinein gewucherten Tumors“ sei (Israel).

An sonstigen Beimengungen zum Harn finden wir verzeichnet: Leukocyten, Schleimfäden und verschieden geformte zellige Elemente, die meist als Epithelien aus den ableitenden Harnwegen bestimmt wurden. Zweimal (Fall 3 und 15) wurden Zellen gefunden, die man vielleicht für Tumorzellen halten konnte. Von einer sicheren Diagnose war keine Rede. In dem einen Falle werden die Zellen beschrieben als grosse, cylindrische Zellen, ähnlich Nierenepithelien, in dem anderen wurden ein einziges Mal runde, scharf conturirte Zellen mit grossem bläschenförmigen Kern und reichlichem feinkörnigen Pigment im Protoplasma gesehen. Die Hoffnungen, die einige Autoren, besonders Rovsing, an den Befund von Tumorzellen im Sediment für die Diagnose, namentlich die Frühdiagnose der Nierentumoren geknüpft haben, scheinen sich nicht zu erfüllen. Paul Wagner berichtet nur von 12 Fällen aus der Literatur, in denen der Nachweis von Geschwulstelementen gelungen ist, und Küster bemerkt zu den 9 positiven Befunden, die er mitgetheilt findet, dass es ausschliesslich Zotten und Sarkomzellen sind, die bisher im Urin nachgewiesen werden konnten.

Wenn auch die genaueste Analyse des Harns in manchen Fällen für die Diagnose des Nierentumors von der grössten Wichtigkeit ist, so müssen wir doch zugeben, dass sie uns leider oft im Stiche lässt. Ich finde unter den 18 genau untersuchten Fällen

von Hypernephrom nicht weniger als 5, bei denen weder chemisch noch mikroskopisch irgend eine Veränderung des Urins nachzuweisen war. Es spielt ja gewiss gerade bei Harnuntersuchungen die Exactheit und Erfahrung des Untersuchers eine grosse Rolle; doch wenn in Fällen wie No. 4 und 16 die Diagnose „Hypernephroma malignum“ durch die histologische Untersuchung einer Metastase gestellt ist, die Kranken monatelang an der Klinik liegen, von verschiedenen Aerzten oft und oft nach positiven Befunden im Sediment gefahndet wird und nie Tumorzellen oder rothe Blutkörper gefunden werden, so haben wir wohl kein Recht mehr, solche negative Befunde anzuzweifeln.

Ein Symptom, dessen diagnostischer Werth von den einzelnen Autoren verschieden gewürdigt wird, ist der örtliche Schmerz. Wir müssen unterscheiden zwischen Schmerzen, die verbunden mit einer Hämaturie auftreten, meist kolikartigen Charakter haben und nach dem Aufhören der Blutung wieder verschwinden, und sogenannten Spontanschmerzen, die unabhängig von Hämaturie empfunden werden, selten kolikartig sind und in sehr verschiedenen Intervallen und mit wechselnder Intensität und Qualität vorhanden sind. Die Schmerzen bei Hämaturie wurden schon oben erwähnt, hier soll nur von den spontanen Schmerzen ohne Blutung die Rede sein. Israel nennt die Meinung, dass Spontanschmerzen unabhängig von Blutungskolikern eine häufige oder nothwendige Erscheinung bei malignen Tumoren seien, einen verhängnissvollen, weit verbreiteten Irrthum, dem man nachdrücklich entgegenzutreten sollte. Er findet unter seinen 59 Fällen von malignen Nierentumoren dieses Symptom nur 8 mal (= 15 pCt.) und legt ihm daher nur geringen diagnostischen Werth bei. Schede dagegen sagt: „Es kann nicht überraschen, dass kolikartige Schmerzanfalle auch ohne Blutung durch Nierentumoren ausgelöst werden können . . . Ueberhaupt werden locale Schmerzen nur selten vermisst, im Ganzen etwa in 20 pCt. der Fälle. Als Initialsymptom sind sie in 28 pCt. (Chevalier) beobachtet.“

Es muss auffallen, dass wir in unseren Fällen — ich finde in 24 darüber genaue Aufzeichnungen — 10 mal (= 41,6 pCt.) Schmerzen in der Nierengegend angegeben finden von Patienten, bei denen nie Blut im Harn war. Wir kommen also zu einer Zahl, die beinahe 3 mal so gross ist, als die von Israel für die

malignen Nierentumoren überhaupt berechnete. Israel stellt für das Zustandekommen der Spontanschmerzen ohne Blutung folgende Hypothese auf: Die Schmerzen werden herbeigeführt durch plötzliche Drucksteigerungen in dem von einer festen unnachgiebigen Kapsel umschlossenen Organe, sei es in Folge acuter Congestionen zu gefässreichen Tumoren, oder von Blutungen innerhalb solcher Geschwulstknoten, welche ausser Communication mit dem Nierenbecken stehen.

Die Hypernephrome scheinen mir nun gerade durch ihr anatomisches Verhalten geeignet, diese Bedingungen zu erfüllen; es ist ja bekannt, dass dieselben meist enorm blutreich sind und ebenso wissen wir, dass gerade diese Tumoren eine ausgesprochene Neigung zu Hämorrhagien zeigen. Vielleicht ist darin der Grund zu suchen für das so viel häufigere Auftreten der Spontanschmerzen bei den Hypernephromen.

Als erstes Symptom finden wir Schmerzen allein 6 mal verzeichnet, zusammen mit Hämaturie 3 mal, mit Tumorbildung, Varicocele und Metastase je 1 mal.

Auch dieses Symptom tritt, sowie die Hämaturie, bei den Hypernephromen manchmal lange Jahre vor dem Manifestwerden des Leidens auf; wir finden in unserem Materiale Fälle, in denen $4\frac{1}{2}$, 6, 11, ja 15 Jahre vor der Aufnahme in die Klinik örtliche Schmerzen bestanden haben. Auf Grund solcher Angaben werden wir öfters im Stande sein, bei einem Nierentumor die stricte Diagnose auf Hypernephrom zu stellen, namentlich, wenn bei so langer Dauer des Leidens ein Symptom, die Kachexie, fehlt, das wir zur Differentialdiagnose gegenüber den Carcinomen und Sarkomen verwerthen können.

Der Fall, in dem das erste Auftreten der Schmerzen 15 Jahre zurückliegt (Fall 11), erscheint als ausgezeichnetes Beispiel für das Frühsymptom, dem die Franzosen so grosse Bedeutung beilegen: *La douleur épigastrique*. Der Patient hatte ein linksseitiges Hypernephrom und machte die Angabe, dass er seit 15 Jahren alljährlich etwa zweimal Schmerzattacken in der Magengegend bekomme, die bald wieder vorübergingen. Erst seit $1\frac{1}{2}$ Jahren, seitdem er eine Geschwulst constatirt hat, häufen sich die Schmerzattacken an, so dass sie in letzter Zeit alle 14 Tage auftreten.

Das Ausstrahlen der Schmerzen in die unteren Extremitäten

finden wir des Oefteren verzeichnet, im Fall 14 traten sie eine Zeit lang ganz unter dem Bilde einer Ischias auf.

Besonders bemerkenswerth erscheint Fall 20; es stellten sich als erstes Symptom bei einem Hypernephrom der linken Niere äusserst heftige Schmerzen im Hoden ein, die sich bis zur Unerträglichkeit steigerten, so dass sie, da gleichzeitig Anschwellung des Hodens und Nebenhodens und eine Varicocele bestand, Veranlassung zur Semicastratio boten.

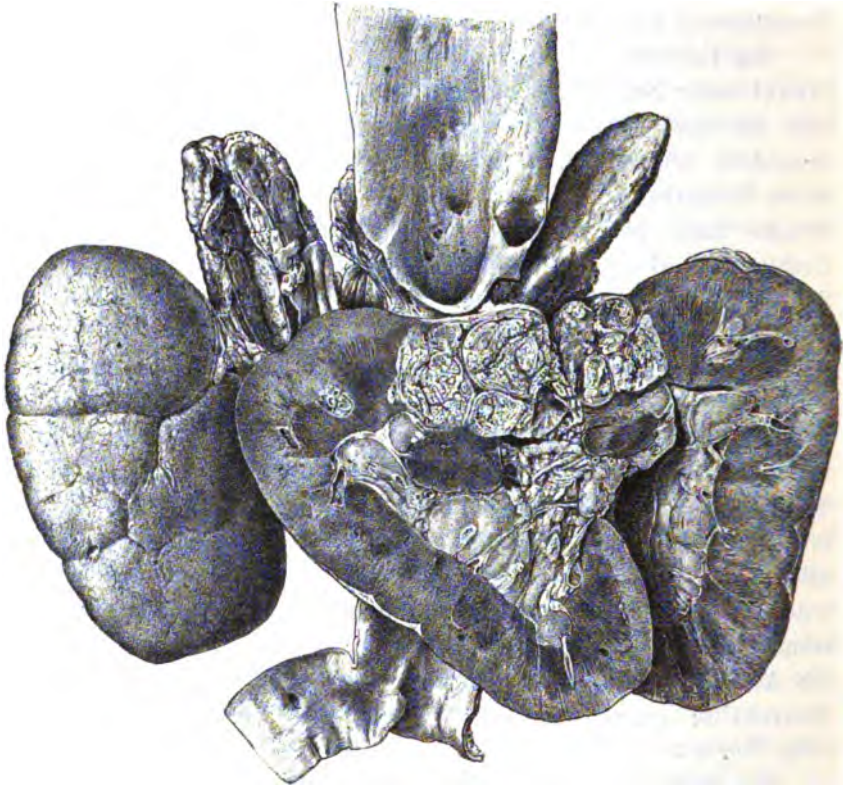
Ein Fall (21) sei noch angeführt, der ähnlich dem ist, den Israel unter No. 227, 12 mittheilt. Es handelte sich hier gleichfalls um einen Tumor in einer Wanderniere, der dann der Patientin besonders heftige Schmerzen verursachte, wenn er sich bei stärkeren Körperbewegungen, so namentlich beim Tanzen, drehte. Die Kranke hatte ganz deutlich die Empfindung, dass es zu einer Drehung der Geschwulst komme und es erscheint sehr plausibel, dass diese Drehung des Nierenstiels die Schmerzen verursachte.

Das dritte der Cardinalsymptome der Nierengeschwülste, der palpatorisch nachweisbare Tumor, war in 26 Fällen mehr oder minder deutlich zu constatiren. In einem Fall (No. 16) konnte, trotzdem wir aus der histologischen Untersuchung einer Metastase wussten, dass die Patientin ein Hypernephrom haben müsse, ein Tumor palpatorisch nicht aufgefunden werden. Die Kranke stand monatelang in Spitalbehandlung und wurde unter Zuhülfenahme aller Verfeinerungen der Palpationstechnik wiederholt von Vielen untersucht, ohne dass es gelungen wäre, einen Tumor, ja nicht einmal den unteren Nierenpol zu tasten. Die Section brachte dann die Aufklärung: es fand sich am unteren Polende der oberen Nierenhälfte gegen den Hilus zu ein etwa nussgrosser Tumor (Fig. No. 1).

Die Palpationsmethode, die Israel ausgebildet und mit der er so glänzende Resultate erzielt hat, besteht darin, dass man die mit der tiefen Inspiration hinabrückende Niere durch geeignete Manipulationen verhindert, mit der Expiration wieder in die Höhe zu steigen. Man lässt in „halber Seitenlage“ des Patienten die Spitze des Mittel- und Zeigefingers der der vorderen Bauchwand aufliegenden Hand in dem Momente der expiratorischen Erschlaffung der Bauchdecken sanft zwischen Rippenrand und Nierenoberfläche hinaufgleiten; gleichzeitig übt die hinten befindliche Hand

einen vorwärts gerichteten Druck auf die Lumbalgegend unmittelbar unter dem Rande der letzten Rippe oder noch in deren Bereich aus. So ausgezeichnete Dienste diese Methode in vielen Fällen leistet, so lässt sie uns doch manchmal im Stich. Es giebt eben Patienten, bei denen, sei es durch die reichliche Ent-

Figur 1.



Hypernephrom der linken Niere mit Tuberculose. Metastase in der in der rechten Nebenniere (Fall 16).

wicklung des Fettpolsters, sei es durch ein nicht auszuschaltendes Spannen der Bauchdecken, alle Versuche, einen Nierentumor zu tasten, scheitern, besonders wenn derselbe so klein ist, wie in dem angeführten Fall.

Wie ungemein schwierig der palpatorische Nachweis eines Tumors sein kann, beweist aufs Deutlichste der Fall 4. Der Pa-

tient wurde wegen einer Spontanfractur des Oberschenkels in Folge Tumorbildung in die Klinik aufgenommen. Die histologische Untersuchung der Geschwulst lehrte, dass es sich um eine Hypernephrommetastase handle. Ein Tumor konnte nicht gefühlt werden. Nach zweimonatlichem Aufenthalt wurde der Patient entlassen, kam aber in den folgenden Jahren von Zeit zu Zeit in die Klinik; alle Versuche, einen Tumor zu tasten, fielen negativ aus. Erst bei einem zweiten längeren Aufenthalt in der Klinik, $5\frac{1}{2}$ Jahre nach der Spontanfractur des Oberschenkels, konnte ein linksseitiger Nierentumor palpirt werden. 6 Jahre nach dem Auftreten des 1. Symptomes — der Metastase — erlag der Patient seinem Leiden. Bei der Section wurde ein kaum faustgrosser Tumor im oberen Pol der linken Niere constatirt.

Nicht unerwähnt darf hier die Gefahr bleiben, welche die Palpation des Tumors, besonders die wiederholte Palpation, für Patienten mit einem Hypernephrom mit sich bringen kann. Einmal kann sie das auslösende Moment für eine Hämaturie sein; es liegen mehrere derartige Beobachtungen in der Literatur vor und unser Fall 9 ist ein weiteres Beispiel dafür. Die zweite, viel grössere Gefahr liegt in der Möglichkeit der Propagation des Tumors durch Loslösung von Geschwulstthrombuspartikeln in einer Vene des Tumors. Wenn ein Nierentumor wiederholt von mehreren Aerzten in allen seinen Theilen — manchmal vielleicht recht energisch — abgetastet und bei bimanueller Untersuchung förmlich geknetet wird, so kann es doch sehr leicht vorkommen, dass Thrombus-theile abgelöst und mit dem venösen Blutstrom fortgeschwemmt werden. Besonders zu fürchten ist dies Ereigniss speciell bei den Hypernephromen, da wir ja wissen, wie häufig sich ein Einbruch der Geschwulstmasse in Venen gerade bei diesen Tumoren findet. Ich glaube, dass der Verlauf in einem unserer Fälle (No. 13) dadurch seine Erklärung findet. Die Diagnose in diesem Falle war eine unsichere, der Kranke wurde zuerst in unserer Klinik wiederholt von Mehreren untersucht, dann auf eine innere Klinik transferirt, dort, sowie bei uns einige Mal in Cursen demonstrirt und erst in der dritten Woche nach seiner Aufnahme operirt. Die Operation war bei dem allseits frei beweglichen Tumor sehr leicht und kurz dauernd; es ist nicht anzunehmen, dass durch diese eine Verschleppung von Geschwulstkeimen stattgefunden habe. Der

Kranke erholte sich nach der Operation nicht, ja, er verfiel von Tag zu Tag mehr, erst zwei Monate später konnte er entlassen werden. Der Wundverlauf war durch eine Ligatureiterung unbedeutend gestört, der Patient hat nie gefiebert. Er war bei seiner Entlassung sehr anämisch, kraftlos, der Appetit lag ganz darnieder. Nach einem halben Jahre starb er; der behandelnde Arzt berichtete, dass multiple Tumoren im Abdomen aufgetreten seien.

Zu erwähnen ist hier noch Fall 7. Eine Hypernephrommetastase im Stirnschädel war für ein Sarkom gehalten und exstirpiert worden. Der Blutverlust bei der Operation war ein enormer, der Kranke wurde ganz pulslos und nur mehr ganz oberflächlich athmend ins Bett gebracht. Als bei der nun eingeleiteten künstlichen Athmung die Thoraxwand maximal comprimirt wurde, tastete zufällig einer der intervenirenden Aerzte unter dem linken Rippenbogen einen Tumor, so dass mit einiger Wahrscheinlichkeit noch die Diagnose umgeändert und auf Metastase eines Hypernephroms gestellt werden konnte. Die Section bestätigte die Diagnose.

Nur in einem Falle unserer Beobachtung war der Tumor das erste Symptom eines Hypernephroms, gelegentlich einer vorübergehenden Darmerkrankung constatirte der Arzt die linksseitige Nierengeschwulst (Fall 12).

Ein Symptom, dem nur geringe diagnostische Bedeutung zukommt und das nur mit Vorsicht zu verwerthen ist, scheint bei den malignen Hypernephromen die Kachexie zu sein. Auszuscheiden sind bei der Beurtheilung dieses Symptoms alle jene Fälle, in denen der Organismus der Patienten durch länger andauernde oder oft wiederholte Hämaturie geschwächt ist, sowie alle jene, in denen durch Störungen im Bereiche des Verdauungstractus, die der Tumor bedingt, die Ernährung der Kranken gelitten hat. Endlich können Patienten ein kachektisches Aussehen darbieten, wenn es zur Exulceration des Tumors selbst oder einer Metastase desselben gekommen ist. Bei Hinweglassung dieser Fälle bleibt nur eine relativ kleine Zahl von Beobachtungen, dass bei Bestehen eines manchmal recht grossen Hypernephroms Kachexie nicht zu bestimmen war. Beispiele hierfür sind die Fälle No. 2 und 21. Ja, wir konnten sogar mehrmals die Wahrnehmung machen, dass Patienten, bei denen es schon zur Metastasirung des Hypernephroms gekommen war, gesund aussahen und sich kräftig fühlten.

Ich führe als Beleg hierfür Fall No. 7 und 15 an, wo beide Male die Metastase eines Hypernephroms unter falscher Diagnose operirt wurde. Wenn keine von den oben aufgezählten Ursachen der Kachexie vorliegt, so kommt es bei diesen Tumoren erst spät zum Auftreten dieses Symptoms. Wir konnten diese Thatsache in augenfälliger Weise wahrnehmen im Fall 4. Als der Patient zum ersten Male — wegen der Hypernephrommetastase im Femur — in die Klinik aufgenommen wurde, gab er nur an, dass er seit 6 Wochen Schmerzen im Bein verspüre, sonst sich aber wohl fühle; der Befund lautete damals: gesund aussehender, kräftig gebauter Mann. — Nach mehr als 5 Jahren kam er wegen multipler Metastasen abermals in die Klinik und erzählte, er habe sich während der letzten 5 Jahre vollkommen wohl gefühlt und sei ohne Unterbrechung seiner Arbeit als Hausbesorger nachgegangen. Er sei wohl etwas magerer geworden, ohne dass ihm dies besonders aufgefallen wäre; damals ist in der Krankengeschichte vermerkt: etwas kachektisch aussehender Mann. — Erst als er ein halbes Jahr später zum dritten Male wegen immer mehr zunehmender Schwäche in die Klinik kam, bot er das Bild der ausgesprochenen Kachexie, er starb einen Monat später. Auch im Fall 11, in dem wir den Beginn der Erkrankung auf wenigstens 15 Jahre zurückverlegen müssen, trat erst in der letzten Zeit vor der Operation Abmagerung ein, obwohl auch Beschwerden von Seiten des Verdauungstractes vorlagen. Und im Fall No. 10, wo es sich um ein grosses locales Recidiv 2 Jahre nach der Nephrectomie handelte, erwähnt die Krankengeschichte ausdrücklich: Kräftiger Mann von sehr gutem Aussehen.

Wir können, glaube ich, das Symptom der Kachexie nur in negativem Sinne verwerthen, d. h. ein Hypernephrom dann mit grosser Wahrscheinlichkeit diagnosticiren, wenn das jahrelange Bestehen eines Nierentumors sichergestellt ist und keine Kachexie, wohl aber andere Zeichen der malignen Nierengeschwülste zu constatiren sind. Dafür, dass Kachexie das erste Symptom eines Hypernephroms gewesen wäre, finden wir unter unseren Fällen kein Beispiel.

Ein weiteres Symptom, das bei malignen Nierentumoren öfters beobachtet wird, sind Störungen im Bereiche des Verdauungstractes. Wir finden bei den Hypernephrom-Kranken in einer

relativ kleinen Anzahl von Fällen — es sind deren 6 — Beschwerden von Seiten des Magens angegeben. Sie mögen zum Theil bedingt sein durch directen Druck des Tumors auf den Magen, das Duodenum oder die abführenden Gallenwege, zum Theil auf reflectorischem Wege ausgelöst sein. Zweimal finden wir bei rechtsseitigem Tumor in der Anamnese Icterus verzeichnet, ohne dass wir Anhaltspunkte hätten, denselben als einen katarrhalischen oder als einen durch Cholelithiasis bedingten aufzufassen. Ein anderes Mal finden wir kolikartige Schmerzen im Magen — wie bei einer Pylorusstenose — angegeben; erwähnenswerth erscheint die Anamnese im Fall No. 11. Der Patient verlegt den Beginn seiner Erkrankung 15 Jahre zurück. Er verspürte damals Schmerzen in der Magengegend und fühlte sich matt; dabei hatte er guten Appetit, Erbrechen ist nie aufgetreten. Die Schmerzen dauerten nur $1\frac{1}{2}$ Tage und hörten spontan auf. Solche Schmerzanfälle traten von da ab alljährlich etwa 2 Mal, meist im Anschluss an den Genuss schwerverdaulicher Speisen, auf, erst seit $1\frac{1}{2}$ Jahren kommen sie mit immer zunehmender Häufigkeit wieder; jedesmal, wenn der Kranke die Schmerzen empfindet, wird die Geschwulst in der Magengegend härter und druckempfindlich. Der Kranke starb im Anschlusse an die überaus schwierige Operation; es fanden sich gegen den Leberhilus zu Drüsenmetastasen in Form von mannsfaustgrossen Geschwülsten.

In diagnostischer Beziehung interessant ist Fall 13. Der Kranke gab an, seit einem halben Jahre beständig an Verdauungsstörungen zu leiden: Appetitlosigkeit, Aufstossen, Magendrücken, später Erbrechen bald nach der Mahlzeit und heftige, krampfartige Schmerzen im linken Hyperchondrium waren die hauptsächlichsten Beschwerden des Patienten. Daneben bestanden anfangs Diarrhöen, der Stuhl war wiederholt dunkel, manchmal schwärzlich gefärbt, seit einigen Wochen litt der Patient viel unter einer hartnäckigen Stuhlverstopfung. Mit Rücksicht auf diese Anamnese und den Befund eines harten, höckerigen Tumors unter dem linken Rippenbogen wurde an ein Carcinom der Flex. lienalis oder des Magenfundus gedacht. Die erstere Diagnose konnte bald fallen gelassen werden, da eine Aufblähung des Colons einen Zusammenhang desselben mit dem Tumor nicht erkennen liess. Für einen Nierentumor konnte weder in der Anamnese noch im Befund ein Anhaltspunkt gefunden

werden. Die Untersuchung des Mageninhaltes ergab Fehlen von freier Salzsäure, allerdings war auch die Probe auf Milchsäure negativ. Da in Blutpräparaten eine Vermehrung der Leukocyten auffiel, musste bei der doch nachweisbaren respiratorischen Verschieblichkeit des Tumors auch an einen Milztumor gedacht werden. Wir transferirten den Kranken auf eine interne Klinik, um den genauen Blutbefund aufnehmen zu lassen. Von dort wurde uns der Pat. mit der stricten Diagnose: „Exulcerirtes Carcinom an der grossen Curvatur des Magens, auf den Fundus übergreifend“ wieder überwiesen. Die Probelaparotomie ergab den Befund eines nach allen Seiten frei beweglichen Hypernephroms der linken Niere.

Der Fall ist so recht geeignet, die grossen, oft unüberwindlichen Schwierigkeiten in der Diagnostik der Nierentumoren darzuthun. Das klinische Bild wurde vollkommen beherrscht von den Symptomen eines Magencarcinoms, an das Colon, ja an die Milz konnte als Sitz des Tumors gedacht werden, und bei der Operation findet sich ein Hypernephrom, dessen erstes und einziges Symptom die Magen- und Darmbeschwerden waren.

Aus den schwärzlich, diarrhöisch gefärbten Stühlen konnte man einen exulcerirten Darmtumor vermuthen; es erinnert dieser Fall an eine Beobachtung von Pescher und Piqué, wo bei einem Patienten mit malignem Nierentumor blutige Diarrhöen bestanden haben¹⁾.

Noch in einem zweiten Falle unserer Beobachtung (No. 22) setzte die Erkrankung mit profusen Diarrhöen ein, im Ganzen finden wir Störungen der Darmverdauung 6 Mal verzeichnet. Als erstes Symptom wurden Verdauungsstörungen überhaupt 3 Mal angegeben.

Guyon hat auf ein Symptom bei malignen Nierentumoren aufmerksam gemacht, dem anscheinend nicht viel Bedeutung zukommt, auf die Varicocele der kranken Seite. Diese Varicocele symptomatique soll charakterisirt sein durch ein rasches Auftreten während der Erkrankung und dadurch, dass sie schmerzlos ist. In der Literatur finden sich mehrere Beispiele für dieses Symptom mitgetheilt, so von Israel, Schede, Küster, Héresco u. A., doch sind alle Autoren darüber einig, dass es eines der unzuver-

¹⁾ Citirt nach Küster.

lässlichsten ist. Die Erklärung dieses Symptoms ist derzeit noch nicht gegeben. Die Einen glauben, die Varicocele werde hervorgerufen durch den Druck, den der Tumor auf die Ven. spermatausübt. Dagegen sprechen Fälle, in denen grosse Geschwülste, die allenthalben mit ihrer Umgebung verwachsen waren, keine Varicocele bedingten. Auch unter unseren Fällen finden sich derartige übermannskopfgrosse, fixirte Tumoren, deren Träger keine Varicocele hatten.

Eine andere Erklärung hat Lequeu gegeben; er meint, es seien die metastatisch erkrankten, die Nierengefässe einschneidenden Drüsen, welche die Varicocele hervorrufen. Dem halten Héresco und Israel Fälle entgegen, in denen Varicocele bestanden hatte, obwohl Drüsenmetastasen nicht vorhanden waren, denn die Fälle blieben dauernd geheilt. Andererseits erwähnt Israel einen Fall, in dem er jede Andeutung einer Varicocele vermisste, obwohl der ganze Nierenstiel und die ganze Vena cava infer. mit untrennbaren Drüsenpacketen ummauert waren. So reichten in unserem Fall 11 (linkssseitiges Hypernephrom) die mannsfaustgrossen Lymphdrüsenmetastasen bis gegen den Leberhilus hin, ohne dass es zur Entwicklung einer Varicocele gekommen wäre. Auch die Fälle 1, 6 und 12, in denen Drüsenmetastasen und keine Varicocele bestand, sprechen gegen die Richtigkeit dieser Deutung. Héresco kommt auf Grund des Studiums von 170 Fällen zu dem Schlusse, dass es Fälle giebt, wo Varicocele nicht vorhanden ist, trotz Einscheidung der Venen durch Drüsen (Bérard, Lantzenberg, Albarran, Delbet), dass andererseits Varicocele bestehen kann ohne Drüsenmetastasen längs der Venen (Boinnet, Le Dentu, Israel, Morestin).

Wir haben das Symptom der Varicocele 3 Mal beobachtet, stets auf der linken Seite. Im Falle No. 9 wurde sie 2 Jahre vor der Operation bemerkt, der Tumor war über mannskopfgross; bei der Section, 8 Monate nach der Operation, wurden Metastasen in den retroperitonealen Drüsen constatirt. In einem zweiten Falle (No. 17), in dem die Varicocele erst 1½ Monate vor der Operation aufgetreten war, wurden zwar bei der Operation die retroperitonealen Drüsen vergrössert und härter gefunden, doch machte es der ganze Befund, den der Tumor bot, wahrscheinlicher, dass durch directen Druck der Geschwulst auf die Venen die Stauung bedingt sei. Die Varicocele schwand nach der Operation, kehrte, wenn auch

in viel geringerem Grade, nach kurzer Zeit wieder und ist gegenwärtig nicht mehr zu constatiren.

Besonderes Interesse bietet Fall 20. Hier war eine Anschwellung der linken Scrotalhälfte, bedingt durch rasch auftretende Varicocele und ödematöse Durchtränkung des Hodens und Nebenhodens, das erste Symptom eines Hypernephroms. Diese Anschwellung trat — im Gegensatze zu den Angaben Guyon's — unter heftigen Schmerzen auf, die sich bis zur Unerträglichkeit steigerten. Um den Patienten von seinen Qualen zu befreien, wurde die Semicastratio vorgenommen. Die Untersuchung des Präparates ergab ausser dem Befund der Varicocele Residuen eines alten entzündlichen Processes im Hoden und Nebenhoden. Hierin ist wohl die Erklärung für die hochgradigen Schmerzen zu suchen: es kam durch das sehr grosse, innig mit seiner Umgebung verwachsene Hypernephrom zu einer Compression der Vena spermatica oder der renalis, die Drucksteigerung und Transsudation in dem durch den abgelaufenen Entzündungsprocess (vielleicht gonorrhöischen Ursprungs) veränderten Hoden und Nebenhoden bedingten die excessiven Schmerzen.

Wenn demnach das schmerzlose Auftreten der symptomatischen Varicocele nicht immer charakteristisch für dieselbe ist, so hat sie eine andere Eigenthümlichkeit, auf die Hochenegg in seinen Vorträgen aufmerksam gemacht hat. Die symptomatische Varicocele bei malignen Nierentumoren verschwindet nicht im Liegen der Patienten so wie die einfache Varicocele. Wir konnten dieses Verhalten sehr schön an dem oben erwähnten Fall No. 17 beobachten. Ferner unterscheidet sie sich von der idiopathischen Varicocele dadurch, dass sie bei Patienten mittleren oder höheren Alters auftritt.

Wir werden demnach der Varicocele als einem Symptom der Hypernephrome, sowie der malignen Nierentumoren überhaupt, insofern Bedeutung beimessen, als sie uns, besonders auf der rechten Körperseite, bei raschem Auftreten und Nichtschwinden beim Liegen der Kranken ein werthvoller Fingerzeig sein wird für eine Tumorbildung im Bereiche der Ven. spermaticae, der renalis und der Cava inferior.

Sonstige Stauungen in der venösen Blutbahn konnten wir nur einmal in unseren Fällen beobachten; es kam im Fall 19 zu einer

mächtigen Dilatation der Venen unter der Bauchhaut, die ein deutliches „Caput Medusae“ hervorrief.

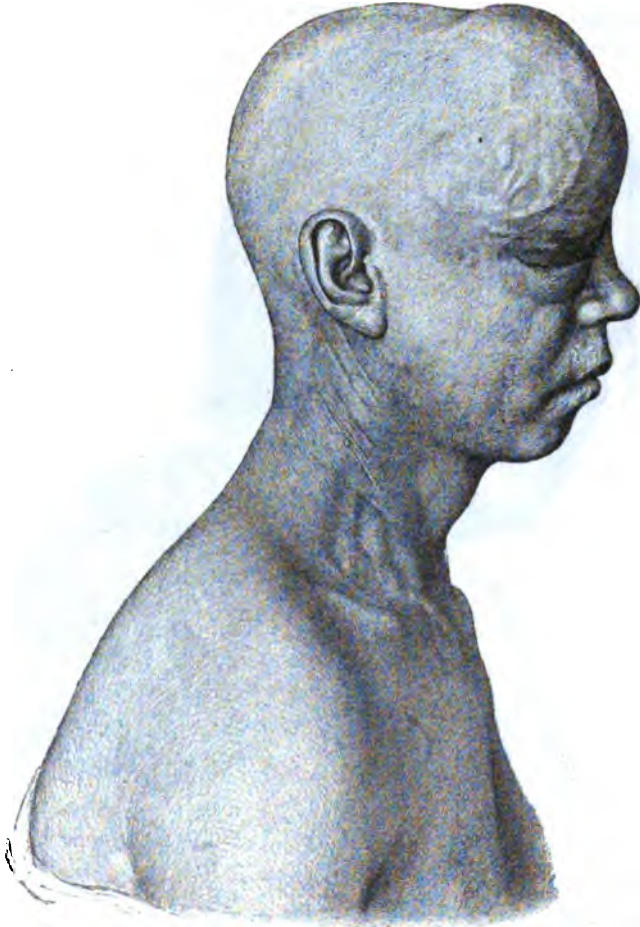Ein Symptom, das bisher nur wenig Beachtung in der Literatur gefunden hat, obwohl ihm grosse klinische Bedeutung zukommt, ist das der Metastasenbildung. Die Wichtigkeit dieses Symptomes liegt darin, dass es, speciell bei den malignen Hypernephromen, nicht allzuseiten eine Metastase und zwar eine Knochenmetastase ist, die dem Kranken und dem Arzte als erstes Symptom das schwere Leiden verräth. Wir konnten diese Erfahrung in unseren 28 Fällen nicht weniger als viermal machen (Fall 4, 7, 15 und 16). In allen vier Fällen wurde der Knochentumor unter einer falschen Diagnose operirt, zweimal als tuberculöse Osteoperiostitis und zweimal als Knochen Sarkom. In allen vier Fällen fehlte das Symptom der Hämaturie, Schmerzen in der Flanke waren nur in einem Falle (No. 16) gleichzeitig mit den durch die Metastase bedingten Schmerzen in ganz geringem Maasse aufgetreten. Ein Tumor konnte allerdings in zwei Fällen (Fall 7 u. 15) bald nach der Operation constatirt werden, in einem Fall (No. 4) jedoch gelang es erst 5 $\frac{1}{2}$ Jahre nach der Operation der Metastase den Tumor zu tasten, obwohl der Patient wiederholt in dieser Zeit in der Klinik untersucht und von uns nach dem Nierentumor gefahndet worden war. Im 4. Falle (No. 16) konnten wir intra vitam das Hypernephrom nicht nachweisen.

Es handelte sich im Falle 4 bei einem 60jährigen Patienten um eine Metastase im linken Femur, welche die ersten Beschwerden bei dem Patienten hervorrief. Sie führte zur Spontanfractur des Oberschenkels, die Diagnose wurde auf myelogenes Sarkom gestellt und das Femur im oberen Drittel amputirt. Erst durch die histologische Untersuchung des Knochentumors konnte in diesem Falle die richtige Diagnose auf Hypernephrommetastase gestellt werden.

Im Falle 7 lag bei einem 42jährigen Manne ein gänseeigrosser Tumor des rechten Stirn- und Schläfenbeins vor (Fig. 2), die vor mehr als Jahresfrist bemerkt worden war. Die Geschwulst wurde für ein Osteosarkom gehalten; unmittelbar nach der Exstirpation derselben starb der Patient. Bei der künstlichen Athmung war der Nierentumor zufällig entdeckt worden, die Section ergab den Befund eines Hypernephroms der linken Niere.

In einem dritten Falle (No. 15) wurde ein Fungus des Kniegelenkes diagnosticirt — der Kranke war 48 Jahre alt — und eine Amputation im Oberschenkel vorgenommen. Erst nachdem die Diagnose durch die Untersuchung des Präparates auf Hyper-

Figur 2.



Hypernephrommetastase im Stirnschädel (Fall 7).

nephrommetastase gestellt worden war, wurde ein etwa apfelgrosser rechtsseitiger Nierentumor festgestellt.

Im letzten Falle endlich (No. 16) wurde auf 2 verschiedenen chirurgischen Stationen angenommen, es handle sich bei der

66jährigen Frau um einen kalten Abscess, bedingt durch eine tuberculöse Osteoperiostitis der Clavicula. In diesem Falle wurde bei der Operation klar, dass ein maligner Tumor vorliegen müsse: die histologischen Präparate sicherten die Diagnose: Hypernephrommetastase in der Clavicula.

Figur 3.



Hypernephrommetastase in der Clavicula (Fall 16).

Vorstehende Abbildung (Fig. 3) zeigt die Patientin mit dem Tumor 4 Monate nach der Operation, 10 Monate nach dem Beginn der Erkrankung.

Ich finde in der Literatur nur 5 ähnliche Fälle verzeichnet. Ueber die erste derartige Beobachtung berichtete Löwenhardt aus der Helferich'schen Klinik. Auch in diesem Falle handelte es sich wie bei unserer letzterwähnten Patientin (Fall 16) um eine Hypernephrommetastase in der Clavicula, die als erstes Symptom des Leidens aufgetreten und für ein Osteosarkom gehalten worden war. v. Bergmann theilt einen Fall mit, in dem erst die genaue Untersuchung des Patienten einen Nierentumor erkennen liess, die Beschwerden, die den Kranken in die Klinik führten, waren nur durch einen pulsirenden Tumor der Tibia hervorgerufen. Israel verfügt über zwei hierher gehörende Fälle; einmal waren zwei Tumoren einer Rippe, das andere Mal eine Geschwulst im Oberschenkelknochen Metastasen eines Nierentumors, die als erstes Symptom dem Kranken aufgefallen waren. Endlich berichtet Küster von einem Kranken, bei dem er einen Knoten der Schädelknochen und einen zweiten der unteren Rippen als erstes Zeichen eines Nierentumors auftreten sah.

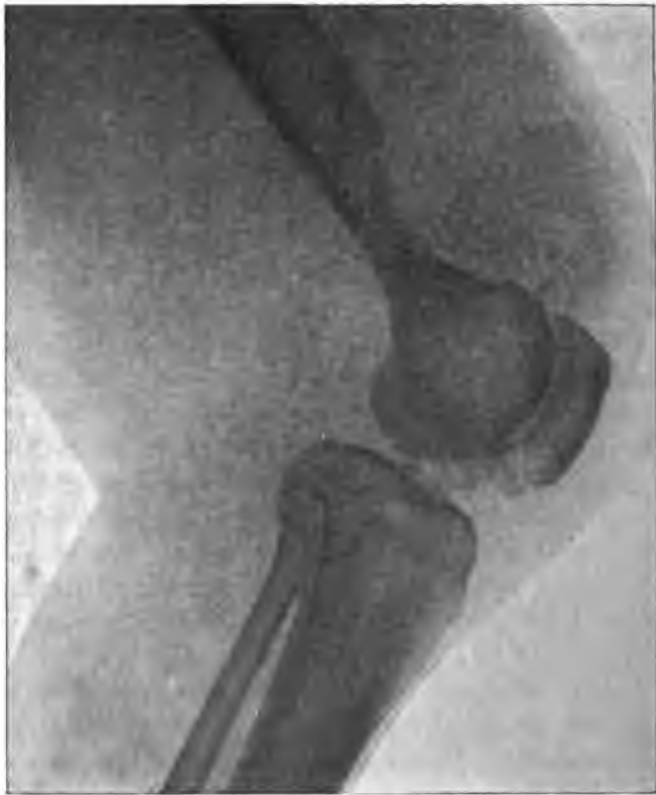An derartige Beobachtungen müssen wir uns stets erinnern, wenn wir bei einem Patienten mittleren oder höheren Alters einen rasch wachsenden, soliden Knochentumor finden. Die primären Knochentumoren sind, namentlich bei Patienten dieses Alters, so grosse Seltenheiten, dass von vorneherein die Wahrscheinlichkeit, einen metastatischen Tumor vor sich zu haben, eine viel grössere ist. Besonders, wenn wir in Rechnung ziehen, dass es eine charakteristische Eigenthümlichkeit der Hypernephrome ist, im Knochen-system zu metastasiren, eine Eigenthümlichkeit, die sie mit den Tumoren der Glandula thyreoidea gemeinsam haben.

Ein wichtiges Mittel, sich vor Täuschungen und den Patienten vielleicht vor einer nutzlosen Operation zu bewahren, ist die genaue, oft wiederholte Untersuchung des Harns, besonders des Sediments. Wir finden in unseren vier Fällen nur einen (No. 4), bei dem ein absolut negativer Harnbefund vorlag. In einem Fall (No. 7) hätte der Befund von Albumen auf die richtige Spur führen müssen, im Fall 15 fanden sich einmal Leukocyten und „tumorverdächtige“ Zellen und auch in Fall 16 wenigstens Leukocyten im Sediment des centrifugirten Harns.

Einen noch wichtigeren Fingerzeig scheint uns in manchen Fällen das Röntgenbild für die Differentialdiagnose zu geben.

Die begedruckten Abbildungen sind nach Skizzen der Radiogramme von Fall 15 und 16 angefertigt (Fig. 4 und 5). Man sieht in Fig. 4 den dellenförmigen Defect der Vorderseite des unteren Endes der Femurdiaphyse in einer scharfen Linie gegen den noch anscheinend unveränderten Knochen begrenzt, und ebenso

Figur 4.

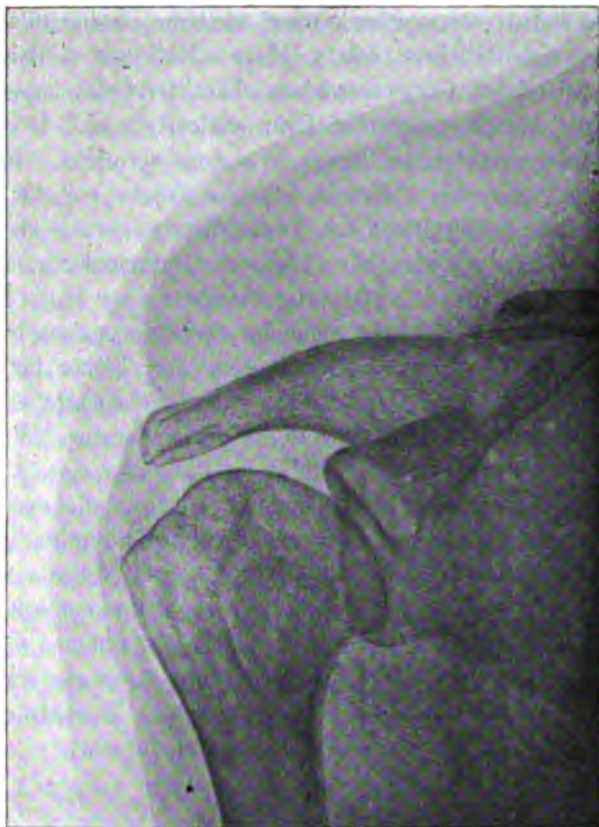

Hypernephrommetastase im unteren Femurende (Fall 15).

zeigt Fig. 5, dass die Clavicula in der Höhe des Proc. coracoideus in einer scharfen Linie aufhört. Wir vermissen im Gegensatz zur Knochentuberculose jede periostale Auflagerung und Auflockerung des Knochengewebes. Ein Vergleich mit Röntgenbildern von myelogenen Sarkomen ergibt den bemerkenswerthen Unter-

schied, dass diese Tumoren charakteristischer Weise gar nicht oder erst spät die Corticalis der Knochen consumiren, während wir bei den Hypernephrommetastasen, sowie bei Metastasen anderer maligner Tumoren, eine schonungslose Vernichtung des Knochens in allen seinen Theilen finden.

Figur 5.



Hypernephrommetastase in der Clavicula (Fall 16).

Soweit das Studium der Literatur und die Erfahrungen an unserem Materiale ein Urtheil zulassen, glaube ich, dass das frühzeitige Auftreten von Knochenmetastasen bei einem Nierentumor für die Diagnose Hypernephrom spricht.

Noch eines Symptomes muss ich Erwähnung thun, das wir

in unseren Beobachtungen verzeichnet finden, des Fiebers. Küster findet in der Literatur 13 Fälle, wo bei Erwachsenen, die an einem malignen Nierentumor litten, Fieber bestanden hat. Eine Ursache des Fiebers lässt sich nur in einem Theil der Fälle feststellen oder vermuthen, für die restirenden müssen wir annehmen, dass bei Nierengeschwülsten „ein bisher nicht erklärliches, also anscheinend specifisches Fieber vorkommt“. Auch Wyss berichtet aus der Krönlein'schen Klinik über ähnliche Beobachtungen und sagt, dass Schüttelfröste öfters Nierenaffectionen einleiten; sie scheinen speciell bei Ureterverschluss charakteristisch zu sein, auch dann, wenn danach eiterfreier Urin entleert wird. Bei unseren Kranken finden wir dreimal dieses Symptom vermerkt. In einem Falle (No. 8) gab die Patientin an, eine Woche vor der Spitalsaufnahme einen Schüttelfrost mit Temperatursteigerung bis auf 40° gehabt zu haben. Weder die klinische Untersuchung, noch die Operation brachte eine Aufklärung darüber. Im Falle 18 lagen vielleicht entzündliche Veränderungen der zurückgelassenen Niere vor.

Sichergestellt ist das Vorhandensein von Fieber bis 40° im Fall 20, der einen Arzt betrifft. Derselbe beobachtete sich sehr genau und controllirte häufig seine Körpertemperatur. Mit Rücksicht auf das Fieber wurde bei diesem Patienten eine Anschwellung seines Hodens und Nebenhodens, die ihm die excessivsten Schmerzen verursachte, für Orchitis und Epididymitis gehalten. Die Operation lehrte, dass in dem Hoden und Nebenhoden nicht die Ursache des Fiebers gelegen war; die mikroskopische Untersuchung stellte wohl Residuen einer alten Entzündung im Testis und der Epididymis fest, recente Entzündungsprocesse wurden jedoch nicht gefunden, sondern nur ödematöse Durchtränkung in Folge von Stauung im Abflusse des venösen Blutes.

Diagnose.

Ueberblicken wir die Symptome, die in unseren 28 Fällen das maligne Hypernephrom hervorgerufen hat, so ergibt sich mit grosser Deutlichkeit die enorme Schwierigkeit der **Diagnostik** dieser Tumoren in manchen Fällen. Wir haben gesehen, dass in einer relativ grossen Anzahl Hämaturie fehlte, dass der Harn normal oder nahezu normal befunden wurde, und dass auch der örtliche Schmerz ein inconstantes, wenn auch häufiger beobachtetes

Symptom ist. Es hat sich gezeigt, dass wir in 2 Fällen durch kein Mittel den Tumor tasten konnten, obwohl wir wussten, dass ein Hypernephrom vorlag. Störungen von Seiten des Magen-Darmtractes wurden wohl in einigen Fällen constatirt, fehlten aber häufig, kurz, die Hypernephrome verliefen ohne die Symptome eines malignen Nierentumors, bis eine Knochenmetastase das schwere Leiden entdecken liess.

Alle Verfeinerungen des Palpationsverfahrens, auf die Israel so grossen Werth legt, das eifrigste Suchen nach Tumorzellen, von dem einst Rovsing sich so viel für die Frühdiagnose der malignen Nierentumoren erhoffte, haben uns im Stich gelassen. Unsere Erfahrungen über die Resultate der functionellen Nierendiagnostik bei malignen Tumoren sind zu klein, als dass sie einen sicheren Schluss über den Werth dieser Methode in solchen Fällen erlauben würden. Doch glaube ich nicht, dass wir bei dem so unsicheren Stand der ganzen Frage heute schon von der functionellen Diagnostik erwarten dürfen, dass sie uns bei kleinen Tumoren mit Sicherheit die Seite der Erkrankung wird bestimmen lassen können. Auch P. Wagner verspricht sich nicht viel von den functionellen Methoden für die Frühdiagnose und Israel steht ihnen sehr skeptisch gegenüber.

Meiner Ansicht nach geben Fälle, wie die oben erwähnten No. 4 und 16 die stricte Indication zur probeweisen Freilegung beider Nieren; nur dadurch werden wir — bei dem heutigen Stand unseres Wissens — uns Klarheit über den Zustand beider Nieren verschaffen. Und mit vollem Recht hat Rovsing hervorgehoben, dass der Werth dieses Vorgehens gerade darin liegt, dass wir uns von dem Zustand beider Nieren überzeugen können. Der Vorschlag, die Nieren probeweise freizulegen, ist meines Wissens zuerst von Angerer gemacht worden und hat seitdem bei den erfahrensten Autoren (Rovsing, Israel, Küster u. A.) warme Fürsprache gefunden. Ja, Paul Wagner steht nicht an zu erklären, dass wir bei unklarer Diagnose, wo auch eine mit allen Hilfsmitteln wiederholt ausgeführte klinische Untersuchung zu keinem sicheren Ergebniss führt, verpflichtet sind, die als erkrankt angenommene Niere freizulegen. . . .

Ich bin der Ueberzeugung, dass wir in dem Falle 4, durch die probeweise Freilegung beider Nieren zur Kenntniss des Sitzes

der Erkrankung gelangt, das Leben des Kranken hätten retten, oder wenigstens auf Jahre hinaus verlängern können. Für Fall 16 würde dasselbe gelten, wenn es möglich gewesen wäre, die Metastase des Hypernephroms in der Clavicula zu exstirpiren. Dass man in diesem Falle zuerst die linke Niere freigelegt hätte, weil linksseitige Flankenschmerzen auf sie als die Trägerin des Tumors hinwiesen, ist selbstverständlich. — Wir werden zu dieser Ueberzeugung gedrängt durch die Beobachtung des so ungemein langsamen Verlaufes mancher Fälle von Hypernephroma malignum. Der Patient (Fall 4) lebte noch $6\frac{1}{2}$ Jahre nach der Operation der Metastase, und ich erinnere hier an den schon eingangs citirten Fall von Clairmont aus der v. Eiselsberg'schen Klinik, wo bei einem Patienten 10 Jahre nach der Nephrectomie wegen Hypernephroms durch die Section nur eine Metastase in den bronchialen Lymphdrüsen festgestellt wurde. Ferner giebt uns die Berechtigung zu einem so radicalen Vorgehen bei der operativen Behandlung der Hypernephrome die Kenntniss der Eigenthümlichkeit dieser Tumoren, singuläre Knochenmetastasen zu bilden; davon wird später die Rede sein.

Wenn auch für die einzuschlagende Therapie die Diagnose der Art des Nierentumors belanglos ist, so erscheint es doch in Hinsicht auf die Prognose kein müssiges Beginnen, die Momente anzuführen, die vielleicht in manchen Fällen eine Differentialdiagnose zwischen Carcinom und Sarkom einerseits und dem Hypernephrom andererseits ermöglichen. Die erstgenannten Tumoren scheinen häufiger zur Hämaturie zu führen als die Hypernephrome, diese dagegen verursachen öfters localen Schmerz. Voluminöse Tumoren sprechen im Allgemeinen gegen ein Carcinom; fehlt die Kachexie, dann kann man bei grossen Tumoren mit einiger Wahrscheinlichkeit auch ein Sarkom ausschliessen und ein Hypernephrom diagnosticiren. Wenn wir einen Nierentumor diagnosticiren und Knochenmetastasen finden, so können wir — besonders wenn der Patient nicht kachektisch ist — eher ein Hypernephrom annehmen als ein Carcinom oder ein Sarkom.

Zu verwerthen wird hie und da auch die Art des Wachsthums der einzelnen Tumoren sein; die infiltrirenden Nierenkrebsverursachen keinen grossen Tumor, verwachsen dagegen frühzeitig mit der Umgebung. Die Sarkome wachsen rasch zu grossen Tumoren

und greifen gleichfalls bald auf die benachbarten Gewebe über, die Hypernephrome dagegen haben in vielen Fällen ein ausgesprochen langsames Wachstum und bleiben manchmal jahrelang in Bezug auf ihre Grösse unverändert. Grosse Tumoren, die nach allen Richtungen frei beweglich sind, machen ein Hypernephrom wahrscheinlich.

Ferner spricht entschieden für ein Hypernephrom die lange Dauer des Leidens; wenn wir z. B. von einem Patienten hören, dass vor 6 Jahren die erste Hämaturie aufgetreten ist, und einen noch relativ gut aussehenden Kranken vor uns haben, so können wir wohl mit einiger Sicherheit ein Carcinom und Sarkom ausschliessen.

Diese Gesichtspunkte beanspruchen nur ganz im Allgemeinen Gültigkeit, es wird immer Fälle geben, in denen wir eine Differencirung der 3 Haupttypen der Nierentumoren nicht vornehmen können.

Therapie.

Die Therapie der malignen Hypernephrome kann einzig und allein in der Nephrectomie bestehen. Immer wieder, so erst in jüngster Zeit, taucht der Vorschlag auf, bei der oft scharfen Abkapselung der Hypernephrome genüge eine Enucleation des Tumors, eventuell eine partielle Resection der erkrankten Niere. Davor kann nicht genug gewarnt werden; wir können uns intra operationem fast nie ein klares Bild machen von dem Verhältniss des Tumors zu den Venen der Niere. Und so könnte es bei einer der erwähnten Operationsmethoden vorkommen, dass wir zwar den gut abgegrenzten Tumor entfernen, einen Geschwulstthrombus in einer Vene der Niere aber zurücklassen. Auch die möglichst gründliche Entfernung der Fettkapsel wird bei diesem Vorgehen nicht so gut zu erreichen sein wie bei der Nephrectomie. Küster namentlich hat in seinem mehrfach citirten Werk über Nierenchirurgie sich als Anhänger der partiellen Nierenresection bei kleinem, scharf begrenztem Geschwulstknoten bekannt und der Hoffnung Ausdruck gegeben, dass durch diese Art der Therapie die im Allgemeinen noch immer nicht sehr günstigen Operationsergebnisse ganz erheblich zu bessern sein werden. Ich glaube jedoch, dass wir die Besserung unserer Resultate viel sicherer dann erreichen werden, wenn wir auch bei kleinen Tu-

moren die Nephrectomie ausführen, und es steht nur zu hoffen, dass wir bei dem Fortschritt in der Entwicklung unserer diagnostischen Hilfsmittel immer häufiger in die glückliche Lage kommen mögen, bei kleinen, noch gut begrenzten malignen Tumoren die radicalen Wege zur Bekämpfung dieses Leidens einzuschlagen.

An Contraindicationen gegen die Nephrectomie von Seiten des Tumors selbst gelten nur multiple Metastasenbildung und gänzliche Unbeweglichkeit der Geschwulst. Ob wir vor der Operation ein Einwachsen eines Geschwulstthrombus in die Vena cava aus Stauungserscheinungen im Wurzelgebiete derselben (Ectasien der Venen der Bauchhaut, der Schenkel, Varicocele) sicher diagnosticiren können, ist fraglich und es erscheint in solchen Fällen doch noch immer der Versuch einer Exstirpation angezeigt, zumal diese Stauungserscheinungen ja durch den directen Druck des Tumors bedingt sein und sich nach der Entfernung des Tumors wieder verlieren können. Bei schwer oder kaum noch beweglichen Tumoren sollen wir gleichfalls uns von einem operativen Vorgehen nicht abhalten lassen. Ein Beweis dafür bietet Fall 27, in dem Beweglichkeit des Tumors nur unsicher nachzuweisen war; die Operation war ungemein schwierig, blutig und lange dauernd, doch hat sie der Kranke glücklich überstanden, er ist heute, 1½ Jahre nach der Operation, frei von Beschwerden. Dass auch besondere Grösse des Tumors keine Gegenanzeige der Operation bietet, beweist Fall 26, wo ein 3 kg schweres Hypernephrom exstirpirt wurde; die Patientin erfreut sich jetzt schon durch zwei Jahre der besten Gesundheit.

Was die Schnittführung bei Nephrectomie wegen Tumoren anlangt, so ist darüber eine Einigung unter den Chirurgen noch nicht erzielt. Riedel (Grohé) z. B. ist ein unbedingter Anhänger der transperitonealen Methode. Küster operirt leicht bewegliche Tumoren vom retroperitonealen Schnitt aus, schwer bewegliche dagegen transperitoneal, und Israel tritt principiell für den lumbalen Schrägschnitt ein. Es muss ja für manche Fälle zugegeben werden, dass die Eröffnung der Bauchhöhle von vorn die Möglichkeit schafft, sich vor dem Beginn der Exstirpation über den Zustand der intra-peritonealen Organe und der anderen Niere, über Lymphdrüsenmetastasen und Thrombosirung der Vena renalis und der Cava zu

orientiren; aber bei grossen, wenig beweglichen Tumoren werden wir, wie Israel betont, auch auf diesem Wege Schwierigkeiten haben, zum Gefässstiel am Beginne der Operation zu gelangen. Und dies ist gerade bei den Hypernephromen erstrebenswerth, wenn auch selten — sowohl trans- als retroperitoneal operirend — zu erreichen. Wir wissen ja, dass Geschwulstthromben in der Vena renalis bei den Hypernephromen häufig angetroffen werden, und darum sollten wir, wenn es die Beweglichkeit und Grösse des Tumors erlaubt, speciell bei diesen Tumoren den schon oft geäusserten Wunsch zu erfüllen trachten, die Abbindung des Gefässstieles möglichst früh im Verlaufe der Operation vorzunehmen. Dass dies sehr oft nur ein frommer Wunsch bleiben wird, darüber darf man sich keiner Täuschung hingeben. Bei gut beweglichen, nicht allzu grossen Tumoren wird es doch, gleichgültig, ob man durch die Laparotomie oder durch einen lumbalen Schnitt sich Zugänglichkeit verschafft, in einer Anzahl von Fällen möglich sein.

Sowohl Gussenbauer als auch Hochenegg geben den lumbalen Schnitten den Vorzug; bei den 23 Nephrectomien (ein Patient wurde an einer auswärtigen Station operirt), die in den mitgetheilten Fällen ausgeführt wurden, wurden 17 Mal Lendenschnitte gewählt, deren Richtung und Länge ganz dem einzelnen Falle angepasst war. Gussenbauer benutzte zweimal Lappenschnitte, einmal mit oberer und einmal mit unterer Basis (D'Antona), die recht gute Zugänglichkeit verschafften. Laparotomie wurde nur 4 Mal ausgeführt, 2 Mal wegen unsicherer Diagnose. Dass die Exstirpation eines Nierentumors mittelst des lumbalen Schnittes auch ausführbar ist, wenn der Raum zwischen Rippenbogen und Darmbeinkamm in Folge einer Skoliose beengt ist, beweist Fall 28.

Auf eine Erleichterung in der Entwicklung schwer beweglicher Tumoren, die hoch gegen die Zwerchfellkuppe hinaufragen, sei besonders aufmerksam gemacht. Französische Autoren haben vorgeschlagen, den Tumor in zwei Partien zu extirpiren, und Hochenegg hat in einem Fall (17) dies folgendermaassen mit befriedigendem Erfolge ausgeführt: Nach Freilegung der unteren Geschwulsthälfte wird der Tumor in seiner Mitte mit einem Gummi-drain fest umschnürt und die untere Hälfte mit dem Paquelin abgetragen. Es gelingt dann um Vieles leichter, auch die obere Hälfte zu mobilisiren und zu extirpiren.

Ueberblicken wir die unmittelbaren Resultate der Operation, so finden wir, dass von den 24 Kranken, bei denen wegen Hypernephrom die Nephrectomie ausgeführt wurde, 8 den directen Folgen des Eingriffes erlagen. Das entspricht einer Mortalität von 33,3 pCt., einem Procentsatz, der gleich dem ist, den grosse Statistiken über Nephrectomie wegen maligner Tumoren anführen. Schmiøden berechnet 36,1 pCt. bei 426 Fällen; gegenüber den 60 pCt., die die Statistik für die Nephrectomien bei Tumoren vor dem Jahre 1890 ergibt, nimmt sich das Resultat in unseren Fällen nicht schlecht aus, doch verzeichnen andere Chirurgen aus der letzten Zeit weit bessere Ergebnisse. Israel konnte die Mortalitätsziffer auf 18,6 pCt. vermindern und Héresco berechnet die Sterblichkeitsziffer aller nach 1890 ausgeführten Nephrectomien mit 19,3 pCt. Vielleicht liegt die Erklärung für unsere schlechten Resultate darin, dass auch die verzweifeltsten Fälle noch operativ behandelt wurden. So ist unter den Todesfällen, die der Operation zur Last gelegt werden, einer mitgerechnet (No. 24), bei dem die Nephrectomie nicht vollendet wurde, weil der Tumor mit der Vena cava verwachsen war; der Patient starb nach 3 Tagen an Herzschwäche. Zwei weitere Fälle (No. 11 und 12) verloren wir an den Folgen des enormen Blutverlustes bei der Operation, die jedes Mal von ungewöhnlich langer Dauer war (im Fall 12 fast 3 Stunden). Der eine dieser Patienten starb gleich nach Vollendung der Hautnaht, der andere 1½ Stunden nach der Operation. Ob der Umstand, dass in einem dieser beiden Fälle (No. 11) die Nebenniere in Tumormasse aufgegangen war, für den ungünstigen Ausgang von Bedeutung ist, mag dahingestellt bleiben. Von den übrigen 5 Fällen starb nur eine Patientin (Fall 18) im Coma uraemicum 8 Tage nach der Operation (eine Section wurde nicht ausgeführt), die anderen 4 unter den Erscheinungen der Herzparalyse. Ich glaube wenigstens, dass wir in 3 dieser Fälle die Veränderungen des Herzmuskels und nicht eine Insufficienz der zurückgelassenen Niere als Todesursache bezeichnen müssen. In dem einen Falle (No. 1) war ein 4 cm langes Stück der Vena cava reseziert worden, die Nebenniere war von Tumormasse substituirt, vielleicht der Ausgangspunkt des Tumors. Der Kranke starb 24 Stunden nach der Operation bei klarem Bewusstsein unter zunehmender Herzschwäche. Der Obductionsbefund erwähnt nichts von Veränderungen des

Herzens, aber auch nichts von einem pathologischen Zustand der zurückgebliebenen Niere. Unter ähnlichen Erscheinungen starben die beiden anderen Kranken (Fall 19 und 20) 20 Stunden nach der Operation; sie wurden beide nicht obducirt. Bei dem vierten Patienten ist aus dem Verlauf und dem Sectionsprotokoll zu entnehmen (Fall 14), dass ein „Herztod“ vorlag. Es fand sich starkes Atherom der Aortenintima, Insufficienz der Aortenklappen, die Herzhöhle erweitert, die Wand erreicht besonders links eine maximale Dicke von $2\frac{1}{2}$ cm. Daneben bestand trübe Schwellung der Parenchyme, wohl die Folge des auch in diesem Falle sehr bedeutenden Blutverlustes; es war zu einer profusen Blutung aus der Cava gekommen, die Klemmen mussten in der Wunde belassen werden. Es waren Geräusche über sämtlichen Ostien aufgetreten, die Herzaction unregelmässig, zuweilen delirierend.

Diese Beobachtungen stimmen mit denen Israel's überein, auch er fand am häufigsten bei seinen Fällen Veränderungen des Herzmuskels als Todesursache. Sehr für Israel's Ansicht, dass es zu einer directen Schädigung der Herzmusculatur durch toxische Producte des Tumors komme, besonders wenn Geschwulstthromben vom Blute der Vena cava bespült werden, sprachen unsere Befunde. Unter den 8 Todesfällen finden wir 5 Mal ein Hineinragen der Geschwulstthromben in die Vena cava. Von unseren Patienten starben 5 innerhalb der ersten 24 Stunden nach der Operation, 1 am 3. Tag und nur 2 nach 8 Tagen; nach der Erfahrung Israel's sterben Patienten, welche der Niereninsufficienz erliegen, nicht vor Ablauf des 3. Tages; von den beiden Kranken, die nach 8 Tagen starben, wurde bei einem Tod in Folge Herzinsufficienz festgestellt, der andere (Fall 18) erlag der Urämie.

Prognose.

Fragen wir nach dem Schicksal der 16 Patienten, welche die Operation überstanden haben, und damit nach der Prognose der malignen Hypernephrome, so muss constatirt werden, dass von diesen 16 Kranken 9 in Folge von localem Recidiv oder Metastasen gestorben sind, 1 an Pneumonie 2 Jahre nach der Operation. Bei der Section fand sich kein Recidiv und keine Metastasen. 6 Operirte leben, ohne dass Recidiv oder Metastasen nachweisbar wären. Doch sind erst bei 2 von diesen 6 Patienten mehr als

3 Jahre seit der Operation verstrichen, bei den anderen 2 Jahre und 2 Monate, 1 Jahr und 10 Monate, $1\frac{1}{2}$ Jahre und 3 Monate. Von den beiden Erstgenannten sind im Fall 21 schon $5\frac{3}{4}$ Jahre, im Fall 23 4 Jahre seit der Operation vergangen. Doch muss gleich bemerkt werden, dass im Fall 21 4 Jahre und 3 Monate nach der Nephrectomie eine Hypernephrommetastase in der Scapula mit dieser entfernt wurde, die $3\frac{1}{2}$ Jahre nach der ersten Operation die ersten Erscheinungen verursacht hatte.

Das Auftreten dieser Spätmetastasen ist es, welches die Prognose der Hypernephrome so sehr ungünstig gestaltet. Wir finden unter den 16 Patienten, welche die Operation überstanden haben, nur 4, die länger als 3 Jahre gesund geblieben sind, und von diesen vieren sind bei dreien Spätmetastasen aufgetreten. Den einen Fall haben wir bereits erwähnt (No. 21), in einem anderen (No. 5) bemerkte die Patientin am Ende des 4. Jahres nach der Operation die Metastase in Gestalt einer kleinen Geschwulst am Hinterhaupt. Die dritte Patientin erlag 7 Jahre und 8 Monate den Folgen einer Wirbelmetastase, nachdem sie über 7 Jahre ohne jede Beschwerde ihrem anstrengenden Berufe nachgegangen war. Wir finden demnach unter den 24 Fällen, bei denen wegen Hypernephroms die Nephrectomie ausgeführt wurde, nur einen Patienten, der bis jetzt, 4 Jahre nach der Operation, beschwerdefrei geblieben ist.

In der Literatur sind bisher 5 Fälle von Spätmetastasen nach malignen Nierentumoren mitgeteilt worden.

Die erste diesbezügliche Mittheilung machte Rovsing (1894). Am 4. 11. 1889 wurde von Bloch bei einem 33jährigen Mann wegen eines Nierentumors die linksseitige Nephrectomie ausgeführt. Der Kranke fühlte sich vollkommen wohl, bis October 1892; damals traten ischiadische Schmerzen im linken Bein auf und bald darauf wurde ein Tumor in der linken Lumbalgegend constatirt. Ein Versuch der Exstirpation desselben scheiterte an den Verwachsungen mit der Wirbelsäule, der Pat. starb am 30. 1. 1893. Der Tumor wird als „Rundzellensarkom mit fettartiger und kalkartiger Degeneration“ bezeichnet, doch lässt die Beschreibung der Geschwulst keinen Zweifel darüber, dass hier ein Hypernephrom vorgelegen hat. Es heisst in dem Befund: Das Sarkom scheint von der Nebenniere ausgegangen zu sein, welche auch sarkomartig degenerirt und fest mit der Niere verwachsen ist, deren Geschwulstgewebe direct in das der Nebenniere übergeht.

Im 2. Falle handelt es sich um einen 9jährigen Knaben, bei dem Tren-

delenburg am 16. 11. 1885 einen kopfgrossen Nierentumor exstirpirte¹⁾. Der Patient ist im Jahre 1890 gestorben, die Angaben der Angehörigen machten es äusserst wahrscheinlich, dass ein Recidiv die Ursache war²⁾. Der Tumor wird zwar als Adenocarcinom bezeichnet, doch gestattet die Krankengeschichte sowohl als der Befund der Geschwulst mit ziemlicher Sicherheit die Annahme, dass auch hier der Tumor ein Hypernephrom war. Die Geschwulst war schon 4 Jahre vor der Aufnahme bemerkt worden, sie war von markiger Beschaffenheit, an einzelnen Partien fettig zerfallen, an anderen durch Blutungen bräunlich oder braunroth erweicht. Die im Ganzen graurothe Schnittfläche wurde durch breitere und schmalere Bindegewebszüge in grössere und kleinere Felder geschieden, in welchen die feinkörnige Geschwulstmasse leicht hervortrat. Auch in dem histologischen Befunde wird die starke fettige Degeneration der Zellen betont, doch lässt der mitgetheilte Befund eine sichere Deutung nicht zu.

Den nächsten Fall brachte Paul Wagner nach einer brieflichen Mittheilung Helferich's zur Kenntniss. Helferich exstirpirte im März 1892 bei einem 48jährigen Manne eine Niere wegen eines Hypernephroms. Nach 3 Jahren voller Gesundheit traten am 4. 11. 1895 unter Haemoptoe starke Schmerzen im 8. bis 12. Brustwirbel auf, es fand sich hinter der Operationswunde ein kindskopfgrosser Tumor. Der Pat. erlag seinem Leiden am 11. 12. 1895.

Im selben Jahre berichtete Abbe von einer Spätmetastase bei einem Kinde, welchem er 4¹/₂ Jahre vorher die eine Niere wegen Sarkoms exstirpirt hatte. Es trat ein Sarkom der anderen Niere auf, welches, ohne Störungen gemacht zu haben, binnen wenigen Wochen den Tod herbeiführte. Die Obduction ergab das Freisein aller anderen Organe. Die Arbeit war mir im Original nicht zugänglich; welcher Art das Sarkom war, kann ich nicht angeben.

Die letzte, interessanteste Mittheilung über eine derartige Beobachtung rührt von Clairmont her. Derselbe berichtet von einem Patienten, der zehn Jahre nach der von Billroth wegen eines Nierentumors vorgenommenen Nephrectomie an der v. Eiselsberg'schen Klinik gestorben ist. Nach 9¹/₂-jährigem Wohlbefinden war er mit Haemoptoe, Dyspnoe und Fieber erkrankt. Durch Thoracotomie wurde ein grosser Eiterherd nebst mehreren kleinen Abscesshöhlen eröffnet. 3 Wochen später kam es zum Exitus und bei der Section fand sich ein hühnereigrosser Tumor an der Bifurcation der Trachea, der in beide Hauptbronchien perforirt war und den rechten Bronchus vollkommen obturirt hatte. Bei der histologischen Untersuchung erwies sich der Tumor als Hypernephrom. Clairmont erklärt den Fall so, dass es bei der Nephrectomie in Folge einer Eröffnung der Pleurahöhle zur Infection dieser mit Hypernephromzellen gekommen sei. Diese Zellen seien auf dem Wege der Lymphbahn in die Bronchiallymphdrüsen verschleppt und dort deponirt worden; sie entwickelten sich im Laufe von 10 Jahren zu dem Recidiv.

¹⁾ Witzel, l. c.

²⁾ Perthes, l. c.

Unter Hinzurechnung unserer 3 Fälle liegen bisher 8 Beobachtungen von Spätmetastasen bei Nierentumoren vor. In 6 dieser Fälle war der primäre Tumor sicher, im 7. (Witzel) höchstwahrscheinlich ein Hypernephrom, beim 8. fehlt die genauere mikroskopische Diagnose. Es scheint demnach die Bildung von Spätmetastasen nach jahrelangem vollständigen Wohlbefinden der Patienten eine charakteristische Eigenthümlichkeit der Hypernephrome zu sein.

Eine wichtige Frage bei der Stellung der Prognose nach der Exstirpation der Hypernephrome ist die, ob der bei diesen Tumoren so häufig beobachtete Einbruch in die Venen die Vorhersage ungünstig gestaltet oder nicht. Wenn es auch keinem Zweifel unterliegen kann, dass ein derartiger Befund die Hoffnung auf eine Dauerheilung beträchtlich herabsetzen muss, so lehren doch zwei unserer Fälle, dass ein Geschwulstthrombus in der Vena renalis keineswegs immer eine Aussaat des Tumors nach sich ziehen muss. In dem einzigen Fall unserer Beobachtung (No. 23), bei dem 4 Jahre nach der Operation das Bestehen eines localen Recidivs oder einer Metastase nicht constatirt werden konnte, finden wir bei der Beschreibung des Präparates ausdrücklich erwähnt, dass der Wand der Nierenvene ein 2 cm langer Geschwulstthrombus aufsitzt. Und der Patient (Fall 27), bei dem die Vena renalis durch einen Geschwulstthrombus in einen 7 cm langen, 3 cm dicken soliden Zapfen umgewandelt war, erfreut sich bis heute — 1½ Jahre nach der Nephrectomie — der besten Gesundheit. Es beweisen diese Fälle auch deutlich, dass wir uns nicht von der Operation abhalten lassen sollen, wenn wir Stauungen im Wurzelgebiete der Vena renalis nachweisen können. Zur Erklärung des Verlaufes dieser Fälle müssen wir wohl annehmen, dass die Geschwulstpartikelchen, die ja zweifellos in die venöse Blutbahn eingeschwemmt werden, nicht die geeigneten Bedingungen zu ihrer Weiterentwicklung finden, sondern zu Grunde gehen. Welches diese Bedingungen sind, welche Momente für die Vernichtung der Tumorzellen ausschlaggebend sind, das sind Fragen, die wir bei dem heutigen Stand unseres Wissens nicht zu beantworten vermögen.

Erinnert sei hier an den Rath, den Hochenegg für die Nachbehandlung der Patienten giebt, bei denen ein maligner Tumor operativ entfernt worden ist: Man solle durch Schaffung möglichst

günstiger äusserer Lebensbedingungen, zweckmässigste Ernährung, Abhalten aller Schädlichkeiten den Allgemeinzustand der Patienten so weit als irgend möglich zu heben trachten.

Verlauf.

Ganz auffallend ist der Unterschied im Verlaufe bei den einzelnen Fällen von Hypernephrom. Wir finden beispielsweise Fälle (No. 13), in denen $\frac{1}{2}$ Jahr vor der Nephrectomie die ersten Symptome des Leidens wahrgenommen wurden und schon 9 Monate später der Exitus letalis an multiplen Metastasen erfolgt. Im Gegensatze hierzu beobachteten wir einen Patienten (Fall 4), der erst $6\frac{1}{2}$ Jahre nach dem Auftreten einer Hypernephrommetastase, die zur Spontanfractur des Oberschenkels geführt hatte, starb, ohne dass der primäre Tumor entfernt worden wäre; bei der Section fanden sich in fast allen Geweben des Körpers Metastasen desselben.

Auch bei den 9 Patienten, die nach der Nephrectomie einem Recidiv oder Metastasen des Hypernephroms erlegen sind, war die Lebensdauer sehr verschieden lang; wenn wir die beiden Kranken, die an den Folgen einer Spätmetastase zu Grunde gegangen sind, ausser Betracht lassen, so finden wir, dass 4 von den restlichen 7 Patienten innerhalb des ersten Jahres nach der Operation starben, 1 im zweiten, 1 im dritten und 1 (Fall 22) gar erst am Ende des vierten Jahres nach der Operation ihrem Leiden erlagen. Es handelte sich in diesem Falle um ein locales Recidiv.

Israel beobachtete bei seinen Kranken unter 34 die Operation wegen malignen Nierentumors Ueberlebenden 18 Recidive. Mit Ausnahme eines Falles, der erst im 3. Jahre nach der Operation gestorben ist, trat bei allen übrigen recidivirenden Fällen der Tod im Laufe von höchstens 2 Jahren post operationem ein. Israel schliesst hieraus, „wir dürfen mit grosser Wahrscheinlichkeit annehmen, dass die grosse Majorität Aller, welche mehr als 2 Jahre von Recidiven frei geblieben sind, zu den dauernd Geheilten gezählt werden dürfen“. Dieser Satz bedarf für die malignen Hypernephrome sowohl hinsichtlich des Auftretens von Spätmetastasen, als auch in Berücksichtigung des manchmal so sehr protrahirten Verlaufes bei localem Recidiv einer Einschränkung. Nach den vorliegenden Erfahrungen müssen wir uns eingestehen, dass wir bei

den wegen eines Hypernephroms Operirten eigentlich nie, zum mindesten nicht während der ersten 10 Jahre nach der Operation, die volle Beruhigung haben dürfen, dass nicht doch noch eine Spätmetastase zur Entwicklung kommt. Bei localem Recidiv kann die Lebensdauer der Hypernephromkranken eine viel längere sein, wie bei Patienten mit anderen malignen Nierentumoren.

Worin der Grund für den so verschiedenen Verlauf bei den einzelnen Fällen von Hypernephrom liegt, wissen wir nicht; unsere Kenntnisse über die Beziehungen der anatomischen resp. histologischen Beschaffenheit dieser Tumoren zu ihrem klinischen Verhalten sind noch viel zu gering, als dass sich darüber Bestimmtes aussagen liesse. Wir können uns nur auf Vermuthungen beschränken.

Wir wissen aus zufälligen Sectionsbefunden, dass es Adenome der Nebenniere in der Niere giebt, die den Charakter gutartiger Tumoren haben. Wir wissen aber andererseits aus den Untersuchungen Manasse's, Rupprecht's u. A., dass auch diese Nebennierenadenome innige Beziehungen zu den Venen haben.

Manasse wies an Nebennieren von Menschen und von Thieren nach, dass nicht nur ein Uebertreten von Nebennierenzellen in die venöse Blutbahn stattfindet, sondern dass auch die Parenchymzapfen in die Lumina der Venen hineinhängen. Er beschreibt ausserdem 4 Fälle von Struma suprarenalis, adenomartige, durchaus benignae Tumoren, von denen er sagt, es handelte sich nur um eine Hyperplasie des Gewebes und um eine Hyperplasie der einzelnen Zellen. Er konnte in allen 4 Fällen folgenden Befund erheben: Zapfen von Tumor- also Rindenzellen drangen frei in das Gefässlumen hinein, ohne dass irgend eine Scheidewand diese Zapfen von dem Gefässinhalt trennte, stellenweise erreichten dieselben sogar eine beträchtliche Grösse. Die rothen Blutkörperchen lagen entweder aussen um den Zapfen herum, oder drangen zum Theil zwischen die Zellen desselben ein. Die Rindenzellen in den Zapfen waren ferner durchsetzt mit zahllosen Wanderzellen. Ueberhaupt war eine starke perivascularäre Leukocytenansammlung zu constatiren. Ferner wurden in den im Allgemeinen recht dünnwandigen Venen sowohl vereinzelte Rindenzellen angetroffen, als auch Pfröpfe, zusammengeballt aus solchen Elementen, welche augenscheinlich aus kleineren Venen fortgetrieben waren.

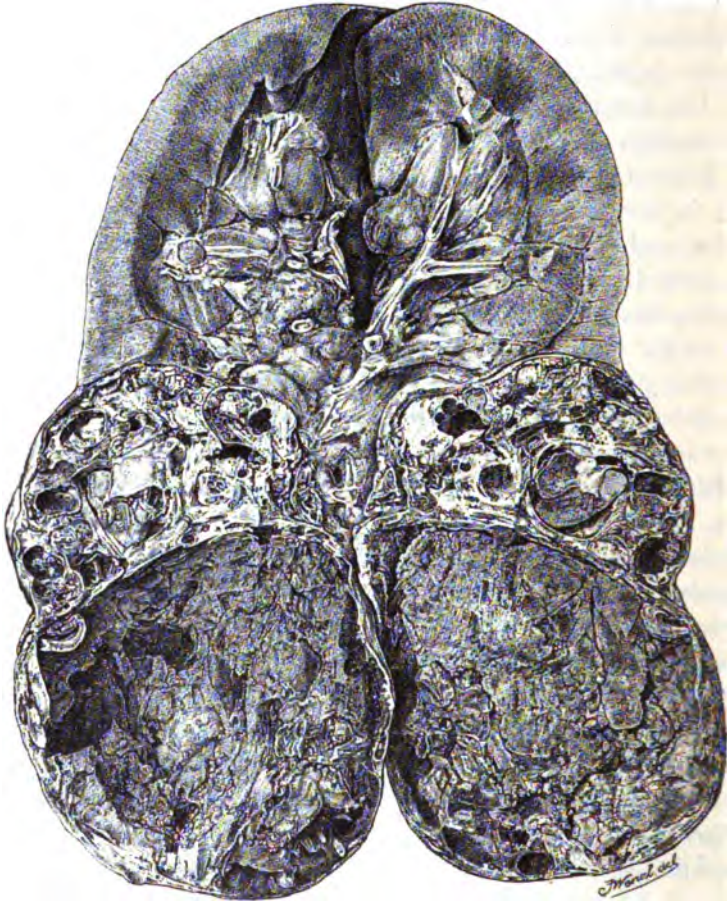
Zu erwähnen sind hier ferner die Befunde Stilling's. Er sah, dass nach der Exstirpation von Nebennieren bei Kaninchen in den stehen gebliebenen und gewucherten Resten dieser Organe Zapfen von Nebennierensubstanz in die Vena cava hineingewachsen waren. Die neugebildete accessorische Nebennierensubstanz war selbst bis in die mikroskopischen Venenzweige eingedrungen. Er sagt: „Ich möchte es als erwiesen betrachten, dass bei den hyperplastischen Tumoren der Nebenniere zahlreiche Elemente aus ihrem Gewebe in den Kreislauf aufgenommen werden.“

Die Kenntniss dieser Thatsachen bringt uns, glaube ich, dem Verständniss des klinischen Verhaltens der Hypernephrome näher. Wir können uns vorstellen, dass jahrelang ein Adenom der Nebenniere in der Niere besteht, gar nicht oder nur ungemein langsam wächst und dem Träger keinerlei Beschwerden verursacht. Es ist auf Grund der oben mitgetheilten Befunde auch die Vorstellung erlaubt, dass ein solches Adenom Metastasen setzt, ganz ähnlich, wie es für die Adenome der Glandula thyroidea längst bekannt ist, eine Ansicht, die auch Kelly vertritt. Unter dem Einflusse uns unbekannter Factoren ändert sich der Charakter der Geschwulst, sie wächst rascher, verursacht dadurch oft Schmerzen, es kommt zu Blutungen und Nekrosen in der Geschwulst, Kachexie tritt auf, kurz, das Hypernephrom wird ein malignes. Dem entspricht die Aenderung der Tumorzellen, sie werden grösser, polymorph, ihre Anordnung wird unregelmässiger. Grawitz selbst nahm ja an, dass die malignen Hypernephrome sich aus „Strumen“, also Adenomen der Nebenniere entwickeln und nicht aus normalen versprengten Nebennierenzellen; diese Annahme scheint durch das klinische Verhalten dieser Tumoren gerechtfertigt. Je nach dem Stadium dieser Umwandlung eines Nebennierenadenoms der Niere in ein malignes Hypernephrom der Niere, in welchem wir den Träger eines derartigen Tumors in Beobachtung bekommen, wird das klinische Bild, das der Kranke bietet, ein verschiedenes sein. Wie schon oben erwähnt: Strikte Beweise für die Richtigkeit dieser Auffassung fehlen, doch können wir diese Vermuthungen rechtfertigen durch Beobachtungen am Krankenbett und das Ergebniss der anatomischen Untersuchung.

Es ist besonders ein Fall unserer Beobachtung (No. 25), der die Berechtigung dieser Annahme erweist. Wir fanden in diesem

Falle am unteren Pol der linken Niere einen kugelrunden apfelgrossen Tumor (Fig. 6), der durch eine derbe verkalkte Kapsel von einem zweiten kleineren Tumor getrennt ist. Dieser zweite Tumor, der durch eine derbe, stellenweise verkalkte Bindegewebskapsel gegen das Nierenparenchym scharf abgegrenzt

Figur 6.



Verkalktes Hypernephrom.

ist, zeigt an einigen Stellen markige Beschaffenheit, Blutungen jüngeren Datums, während der Inhalt der schalenartigen verkalkten Kapsel krümelige, Cholestearintafeln und Pigment enthaltende Massen darstellt. Wir müssen aus der Ablagerung von

Kalksalzen in die fibröse Kapsel dieses Tumors wohl auf ein jahrelanges, vielleicht jahrzehntelanges Bestehen der Geschwulst schliessen; die 58jährige Patientin erfreute sich der besten Gesundheit. Einige Monate vor der Operation erst bemerkte sie den Tumor in ihrer linken Bauchseite und entschloss sich auf Anrathen ihres Arztes, die Geschwulst entfernen zu lassen. Die markig weichere Beschaffenheit des kleineren gegen den Nierenhilus zu vordringenden Tumors lässt die Deutung zu, dass wir es hier vielleicht mit einem schon sehr lange bestehenden Adenom der Nebenniere in der Niere zu thun haben, das sich im Beginne der Umwandlung in ein malignes Hypernephrom befindet. Positive Anhaltspunkte dafür aus dem histologischen Befund lassen sich allerdings nicht anführen, das mikroskopische Bild gleicht ganz dem anderer maligner Hypernephrome. Die Frau ist heute — 2 Jahre und 2 Monate nach der Operation — recidivfrei.

Ein anderer Fall, der eine Stütze für die eben geäusserte Ansicht zu bieten scheint, ist der schon mehrfach erwähnte Fall 4. Es handelt sich hier um einen auf dem Wege der Blutbahn metastasirenden Nebennierentumor der Niere, der erst im 6. Jahre nach dem Auftreten der ersten nachweisbaren Metastase zur Kachexie führte. Es hatten sich in dieser Zeit mehrere secundäre Tumoren in verschiedenen Geweben des Körpers gebildet. Am Ende des 6. Jahres nach dem Auftreten der ersten klinischen Erscheinungen kam es zum Tode; bei der Section fanden sich zahlreiche Metastasen in den meisten Geweben vor. Besonders auffallend ist der Befund am Amputationsstumpf. Am 3. August 1897 wurde eine Oberschenkelamputation wegen Spontanfractur in Folge einer Hypernephrommetastase ausgeführt. Bei der am 4. Juni 1903 vorgenommenen Section fand sich an der Vorderseite des Knochenstumpfes, demselben aufliegend, ein kleinapfelgrosser Geschwulstknoten. Es muss ja die Möglichkeit zugegeben werden, dass es sich hier um eine nachträglich im Amputationsstumpf zur Entwicklung gelangte Metastase handelt, doch erscheint mir die Erklärung ungezwungener, dass ein locales Recidiv vorliegt, dass sich der Knoten aus Tumorresten, die bei der Amputation zurückgelassen wurden, im Verlaufe von 6 Jahren, ganz langsam wachsend, entwickelt hat. Auch in diesem Falle konnte die histologische Untersuchung keine Aufklärung geben, es liessen sich mi-

kroskopisch keine sicheren Unterscheidungsmerkmale zwischen einem so langsam verlaufenden und anderen bösartigen Formen der Hypernephrome feststellen. Der primäre Tumor, am oberen Pol der linken Niere gelegen, war durch eine mehrere Millimeter breite, grauweisse Kapsel vom Nierengewebe scharf abgegrenzt.

Ich möchte auch diesen Fall so auffassen, dass zuerst durch lange Zeit ein metastasirendes Nebennierenadenom der Niere bestanden hat, das erst vielleicht 1—2 Jahre vor dem Tode sich in ein malignes Hypernephrom umgewandelt hat. Doch betone ich nochmals, dass dies nur Hypothese ist, für die der strikte Beweis noch aussteht.

Anatomisches Verhalten.

Was das sonstige anatomische Verhalten unserer Tumoren anlangt, so ist zu constatiren, dass das Bild derselben ein ungemein wechselndes ist. Wir finden kleine nussgrosse Geschwülste, die durch Bildung kopfgrosser Knochenmetastasen in verhältnissmässig kurzer Zeit zum Tode geführt haben (Fall 16, Fig. 1 u. 3), dagegen ein enorm grosses, 3 kg schweres Hypernephrom, dessen operative Entfernung von der Patientin glücklich überstanden wurde (Fall 26). Besonders schöne Beispiele für die Abkapselung der Hypernephrome bieten Fall 4 und 25 (Fig. 6). Wir finden in dem Tumor im erstgenannten Fall eine mehrere Millimeter breite, derbe, grauweisse Kapsel, im zweiten Falle die Kapsel durch Kalk-einlagerungen in eine stellenweise knochenharte Schale umgewandelt.

Auch auf der Schnittfläche zeigen die Hypernephrome die mannigfachsten Bilder; wir finden solide markige Tumoren, die von einem mehr oder weniger dichten Netz von Bindegewebszügen durchzogen sind, in anderen Fällen (No. 26) einen ausgesprochen zottigen Aufbau der zerfliesslich weichen Geschwulst. Wieder andere Tumoren sind ausgezeichnet durch multiple kleinere und grössere Cysten, so dass die Schnittfläche wabigen Bau zeigt (z. B. Fall 5). Die Farbe wechselt von einem grau-weisslichen Ton bis zum ockergelben dort, wo wir besonders ausgesprochene Verfettung der Tumorzellen finden. Bunt wird oft das Bild durch die gelbbraunen bis dunkelblaurothen Farbentöne der Blutungsherde älteren und jüngeren Datums.

Die Localisation der Hypernephrome ist eine wechselnde; wir finden als Ort der Entwicklung der Hypernephrome in unseren

Fällen angegeben: 3 mal den oberen Pol, 4 mal das Mittelstück, 6 mal den unteren Pol der Niere. In 9 Fällen war das ganze Organ von dem Tumor substituirt, in 6 Fällen fehlen diesbezügliche Angaben.

Von dem Einbruch der Hypernephrome in die Venen war schon oben die Rede; hier sei nur noch zusammenfassend angeführt, dass wir dieses Ereigniss in 8 Fällen constatiren konnten. Von diesen Patienten starben 5 im Anschlusse an die Operation, 1 mehrere Monate später, 2 dagegen leben 4 Jahre resp. 1½ Jahre recidivfrei. In 9 Fällen wird das Fehlen dieses Befundes ausdrücklich erwähnt, in 11 Fällen finden sich keine sicheren Angaben darüber.

Eine etwas eingehendere Besprechung erfordert die Metastasenbildung der malignen Hypernephrome. Diese Tumoren metastasiren am frühesten und häufigsten auf dem Wege der Blutbahn durch Einbruch der Geschwulstmasse in das Lumen der Venen. Als Prädispositionsstelle für die Entwicklung der Hypernephrommetastasen, die durch Verschleppung von Tumorelementen durch die venösen Blutwege entstehen, müssen wir das Knochensystem ansehen. Wir finden unter den 14 unserer Fälle, die theils durch Sectionsbefunde, theils durch Untersuchungen in vivo mit Sicherheit für die Frage der Metastasenbildung verwertbar sind, 8 mal Knochenmetastasen constatirt. Dieselben kommen in allen Theilen des Skelettes vor, sowohl in den langen Röhrenknochen, als auch in den breiten und kurzen Knochen, wie Schädeldach, Scapula, Clavicula, Wirbel etc. etc.

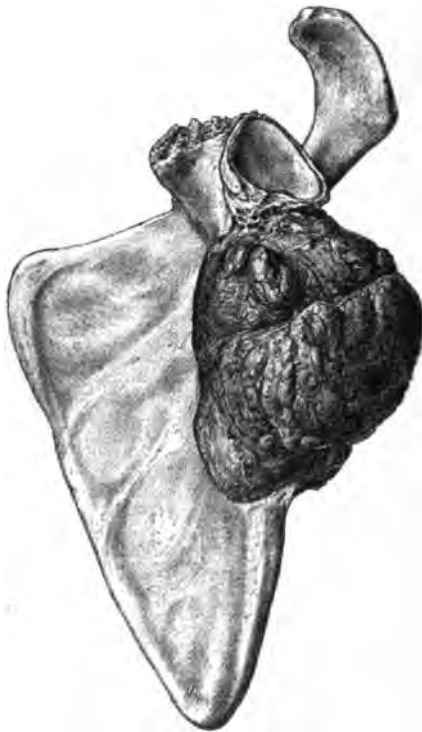Eine Eigenthümlichkeit, welche die Hypernephrome anscheinend vor allen anderen malignen Tumoren auszeichnet, ist die Bildung singulärer Metastasen auf dem Wege der Blutbahn. Wir konnten diesen Befund zweimal in unseren Fällen bei der Section constatiren (Fall 5 und 7), einmal (Fall 21) spricht der Verlauf dafür, dass die durch Operation entfernte Metastase in der Scapula (Fig. 7) eine singuläre war; die Patientin befindet sich jetzt — 1½ Jahre nach der Exstirpation der Scapula mit der Metastase — vollkommen wohl.

Im Fall 5 kam es im 4. Jahre nach der Nephrectomie wegen eines Hypernephroms zur Bildung einer Metastase in der Hinterhauptsschuppe. Ein Versuch der Exstirpation scheiterte an tech-

nischen Schwierigkeiten, die Patientin starb in der Klinik $\frac{1}{2}$ Jahr später. Bei der Section konnte nirgends eine andere Metastase aufgefunden werden.

Der zweite Patient (Fall 2) war unter der irrigen Diagnose „Schädelsarkom“ operirt worden und im unmittelbaren Anschlusse an die Operation gestorben. Auch in diesem Falle konnten bei der Section

Figur 7.



Hypernephrommetastase in der Scapula (Fall 21).

keine anderen Metastasen des Hypernephroms constatirt werden. Ich finde derartige Beobachtungen in der Literatur nicht verzeichnet.

Auf Grund solcher Erfahrungen sind wir verpflichtet, Hypernephrommetastasen, die wir als singuläre erkennen, zu operiren.

Im Falle 16, wo es zur Bildung einer grossen Metastase in der Clavicula gekommen war (Fig. 3), fanden wir bei der Section

— fast ein Jahr nach dem Auftreten der ersten Symptome der Claviculametastase — nur eine bohngrosse zweite Metastase in der rechten Nebenniere und einen kleinerbsengrossen Geschwulstknoten im linken Lungenunterlappen. Hätte die Patientin gleich zu Beginn ihrer Beschwerden den Rath der Aerzte befolgt und sich einer Operation unterzogen, so wäre es voraussichtlich noch möglich gewesen, den Tumor der Clavicula mit dieser zu extirpieren. Nach Verificirung der Diagnose wäre dann die Nephrectomie anzuschliessen gewesen, die bei dem nussgrossen Tumor (Fig. 1) keinerlei Schwierigkeiten geboten hätte. So hätten wir das Leben der Patientin erhalten oder wenigstens auf Jahre hinaus verlängern können. Das Letztere für den Fall, als die Metastase in der Nebenniere der gesunden Seite thatsächlich schon ein Jahr vor dem Tode bestanden hätte, was bei der geringen Grösse des Knotens nicht sehr wahrscheinlich ist. Die Patientin entschloss sich jedoch erst $\frac{1}{2}$ Jahr, nachdem ihr der Rath dazu gegeben worden war, zu einer Operation; es war nicht mehr möglich, den Claviculartumor zu entfernen, derselbe exulcerirte und führte zu abundanten Blutungen, die Frau verfiel zusehends und starb 11 Monate nach dem Beginn ihres Leidens.

In einem Falle unserer Beobachtung konnte der Befund einer osteoplastischen Knochenmetastase eines Hypernephroms erhoben werden (Fall 5). Es war die mehrfach erwähnte Metastase im Hinterhauptbein (Fig. 8).

Der Sectionsbefund sagt:

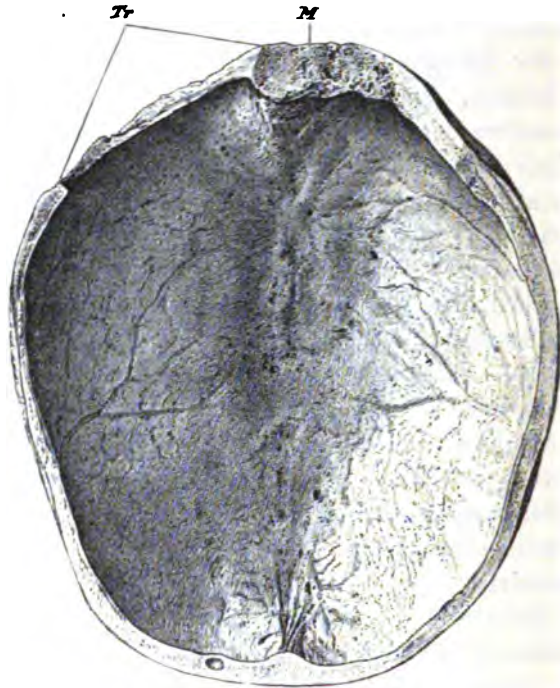
Am medialen Rande der Trepanationslücke (siehe Krankengeschichte) findet sich das Hinterhauptbein auf der Schnittfläche in einer Ausdehnung von mehreren Querfingerbreiten bis zu 17 mm dick, zum grössten Theile sclerosirt, nur an einzelnen Stellen weicher und gelblichroth. An der Innenfläche erscheint diese verdickte Partie rauh, gelblichroth gefleckt und ist an einzelnen Stellen gegen den gesunden Knochen zu weicher und eindrückbar.

Die histologische Untersuchung dieser Knochenmetastase ergab folgenden Befund: Es gelangten sowohl Stücke aus den weichen Partien, als auch der sclerosirte Knochen zur Untersuchung. Die Stücke wurden in Müller'scher Flüssigkeit und Formalin zu gleichen Theilen gehärtet, der Knochen in 5proc. Salpetersäure entkalkt und in Paraffin eingebettet. Die Schnitte wurden mit

Hämalaun-Eosin und nach der Methode von van Gieson gefärbt (Fig. 1, Taf. IX).

Bei schwacher Vergrößerung sieht man Bilder ähnlich denen bei infiltrierenden Carcinomen. Die Tumorzellen zeigen die weitestgehende Polymorphie, eine bestimmte Zellform als Typus herauszuheben ist unmöglich. Ebenso wechselnd ist ihre Grösse, es finden sich unter ihnen ganz gigantische Riesenzellenformen mit Haufen

Figur 8.



Osteoplastische Hypernephrommetastase im Hinterhauptbein (Fall 5).

Tr = Trepanationslücke. M = Metastase.

von grossen, stark gefärbten Kernen, daneben einkernige Zellen von der Grösse, wie wir sie sonst in malignen Hypernephromen finden. Die Kerne der Riesenzellen sind theils intensiv, theils ganz blass gefärbt, alle besitzen ein ziemlich grosses, mit Haemalaun-Eosin sich röthlich färbendes Kernkörperchen und ein deutliches, feinkörniges Chromatingerüst. Die Form der Kerne ist häufig eine ovale, vielfach aber sind sie unregel-

mässig gelappt und haben eckige, manchmal keulenförmige, oft ganz unregelmässige Gestalt.

Das Protoplasma ist in einigen Zellen gut, in anderen nur sehr schwach mit Eosin färbbar, viele Zellen enthalten grosse Fettropfen.

Die peritheliale Zellanordnung ist an einigen Stellen sehr deutlich, so wie wir sie sonst bei den malignen Hypernephromen zu sehen gewohnt sind. An anderen Stellen aber ist diese charakteristische Zellanordnung nicht mehr zu erkennen, die oben beschriebenen Geschwulstzellen liegen meist in kleineren Gruppen oder schmälere Strängen beieinander. Sie sind umgeben von einem alveolären Bindegewebsgerüst, welches aus fibrillärem, hier und da etwas ödematösem Bindegewebe besteht. Dieses Bindegewebsgerüst ist reich an kleinen, sehr dünnwandigen Gefässen und umgibt vielfach unmittelbar Knochenbalken. Diese sind in den Schnitten sehr reichlich vorhanden und fällt — bei schwacher Vergrösserung — ihre Dicke und Lamellenbildung auf.

Die Schnitte durch den entkalkten Knochen zeigen fast durchwegs die centralen Knochenbälkchen mit Eosin leuchtend roth gefärbt und mit einem mit Haemalaun bläulich gefärbten Saum umgeben, welcher ziemlich reichlich kleine Zellen mit kleinen Kernen und hellem Protoplasma enthält. Dieser Saum wird vielfach von regelmässig kettenförmig aneinandergereihten kleinen Bindegewebszellen nach Art der Osteoplasten begrenzt, welche in direktem Zusammenhang mit den Zellen des fibrillären alveolären Bindegewebsgerüsts stehen. Die centralen Partien sind viel zellärmer.

Zwischen den oft ungemein zahlreichen Knochenbälkchen findet sich also entweder das oben beschriebene Tumorgewebe mit reichlich entwickeltem Stroma oder ein ziemlich zellarmes, aber gefässreiches, feinfaseriges Bindegewebe, welches keinerlei Geschwulstelemente einschliesst.

Im Gegensatz zu diesem Befunde zeigen Schnitte aus den weichen Antheilen der Metastase zwar ganz dieselben Formen und Charaktere der Geschwulstzellen, doch tritt das Stroma ganz auffallend in den Hintergrund. Es besteht nur aus dünnen Bindegewebszügen, welche Gefässe führen. Von diesen Bindegewebszügen gehen zartere, vielfach mit kleinsten Gefässen versehen, ab;

sie bilden ein sehr zartes Alveolärgerüst, an dem die peritheliale Zellanordnung in exquisiter Weise zu Tage tritt. Die Tumorzellen selbst zeigen an diesen Stellen eine viel stärkere Verfettung. Es finden sich auch hier ganz enorm grosse Zellen mit vielen Kernen (Riesenzellenbildung).

Aus diesen Befunden geht hervor, dass es sich um eine Knochenneubildung aus dem interalveolären Bindegewebe handelt, das dem fibrös umgewandelten Mark angehört, dass wir es mit einer Osteomyelitis fibrosa osteoplastica (carcinomatosa) im Sinne Kaufmann's zu tun haben. Die malignen Hypernephrome können demnach in Bezug auf osteoplastische Knochenmetastasenbildung den Mamma-, Thyreoiden- und Prostatacarcinomen gleich gestellt werden.

Aehnlich diesem Verhalten war der Befund bei der Schädelmetastase im Fall 7, nur lange nicht so deutlich ausgesprochen. Auch in dieser Metastase fanden sich Knochenspicula, das histologische Bild war vielfach ähnlich dem oben beschriebenen.

In den anderen Knochenmetastasen der Hypernephrome konnten derartige Befunde jedoch nicht erhoben werden, sie zeigten mikroskopisch dasselbe Verhalten wie Hypernephrommetastasen in anderen Geweben.

Bei der grossen Vorliebe, welche die Hypernephrome für die Metastasirung in den Knochen zeigen, sollten wir stets, wie schon oben betont wurde, bei der Beurtheilung von Knochentumoren, die wir bei Patienten höheren oder mittleren Alters finden, an die Möglichkeit einer Hypernephrommetastase denken, auch wenn klinisch kein Anzeichen für das Vorhandensein eines solchen Tumors aufzufinden ist. Es darf nicht Wunder nehmen, dass die Diagnose solcher Knochentumoren, deren histologischer Bau oft sehr ähnlich dem der Hypernephrome ist und die als Endotheliome, Lymphendotheliome, Peritheliome (Hildebrand) bezeichnet werden, strittig ist. So hat namentlich die Mittheilung Driessens über derartige Knochentumoren manchen Widerspruch gefunden. Auch Israel ist der Ansicht, dass in solchen Fällen häufig Wechselungen von primären Knochentumoren mit Hypernephrommetastasen vorkommen, doch berichtet er selbst von einem Fall, in dem er die Scapula bei einem seitdem gesund gebliebenen Mann wegen eines Tumors extirpirte, der sich histologisch in keiner Weise von einem Endotheliom unterschied. Ich glaube, wir müssen auch in solchen Fällen, bei dem eigenthümlichen Verhalten

der Hypernephrome, die Möglichkeit, dass eine Metastase eines solchen Tumors vorliegt, zugeben, solange uns nicht die Section von dem Gegentheil überzeugt.

Hildebrand beschreibt Hodentumoren, die im histologischen Bau sehr ähnlich waren den Hypernephromen. Dass wir es in solchen Fällen mit Geschwülsten zu thun haben können, die sich aus versprengten Nebennierenkeimen entwickelt haben, lehren die Untersuchungen Wiesel's. Derselbe fand in einer relativ grossen Anzahl von Hoden Neugeborener versprengte Nebennierenkeime zwischen Hoden und Nebenhoden eingelagert. Wir wissen aus einer Mittheilung Chiari's, dass ein Hypernephrom aus versprengten Nebennierenkeimen im retroperitonealen Bindegewebe entstehen kann und Peham berichtet von Hypernephrombildung im Ovarium.

Ausser im Knochensystem finden sich Hypernephrommetastasen in allen Geweben des Körpers; sehr häufig etabliren sie sich in den Lungen. Wir finden sie in den 14 Fällen, die wir für die Frage der Metastasirung verwerthen können, 7 Mal beobachtet. Wir werden daher vor der Operation der Hypernephrome besonders die Lungen einer sehr genauen Untersuchung zu unterziehen haben.

Von klinischer Bedeutung ist auch das Auftreten von Hypernephrommetastasen im Gehirn, worauf Kolisko¹⁾ aufmerksam gemacht hat. Wir beobachteten in der Klinik einen Fall²⁾, in dem wegen Hirntumors die Trepanation ausgeführt wurde; die Section zeigte, dass eine Hypernephrommetastase vorgelegen hatte. In unseren Fällen fanden wir bei einer Section (Fall 4) eine Metastase im Gehirn, in 2 anderen Fällen können wir aus dem Verlauf vermuthen, dass sich Hirnmetastasen entwickelt hatten. Eine Patientin (Fall 2) starb 2 Jahre nach der Nephrectomie in einer Irrenanstalt an Pneumonie, leider konnte ich nicht in Erfahrung bringen, mit welcher Diagnose die Kranke dort geführt worden war. In dem 2. Falle (No. 15) können wir mit grosser Wahrscheinlichkeit einen Hirntumor annehmen. 4 Wochen vor dem Tode trat unter grossen Schmerzen im Hinterhaupt Lähmung der rechten Körperhälfte und Amaurose des rechten Auges auf.

Wenn auch die Hypernephrome relativ frühzeitig und weitaus am häufigsten auf dem Blutwege metastasiren, so inficiren sie doch

¹⁾ Bei Neusser, l. c.

²⁾ Gussenbauer, l. c.

zweifellos — freilich oft sehr spät — die regionären Lymphdrüsen. Wir konnten uns von dieser Art der Metastasirung in 5 Fällen überzeugen (Fall 4, 9, 11, 12 und 14).

Dass die Propagation der Hypernephrome durch Uebergreifen auf die Umgebung nach Durchwachsung der Kapseln verhältnissmässig spät erfolgt, wurde schon oben erwähnt. Verbreitung eines Hypernephroms auf dem Harnwege haben wir nicht beobachtet.

Zum Schlusse kann ich noch von einem sehr seltenen, zufälligen Befunde berichten, den wir in einem unserer Fälle (No. 16) erhoben haben. Es fanden sich bei der mikroskopischen Untersuchung des primären Tumors (Fig. 1) in dem Hypernephrom miliare Tuberkel.

Die Stücke aus dem Tumor wurden in einer Mischung von gleichen Theilen Müller'scher Flüssigkeit und 10 proz. Formalin gehärtet, in Paraffin eingebettet und die Schnitte mit Hämalaun-Eosin und nach Ziehl-Nielson gefärbt.

Auf den Schnitten (Fig. 2 Taf. IX) finden sich Stellen, in denen das Gewebe den typischen Aufbau der malignen Hypernephrome zeigt: die Zellen sind gross, blasig aussehend, stark verfettet und haben ziemlich grosse, gut gefärbte, stellenweise sehr stark gelappte und polymorphe Kerne. Die Anordnung der Zellen ist vielfach die charakteristische peritheliale.

Unmittelbar in das Tumorgewebe eingestreut finden sich ohne scharfe Grenze miliare und conglobirte Tuberkel, aus Epitheloidzellen und typischen Langhans'schen Riesenzellen bestehend, mit deutlicher Verkäsung. An manchen Stellen findet sich ein incontinuirlicher Saum von kleinzelliger Rundzelleninfiltration als einzige einigermaassen deutliche Grenze zwischen Tuberkeln und malignem Hypernephrom.

Ich konnte eine einzige ähnliche Beobachtung in der Literatur auffinden: Albarran theilt mit, dass er in einer wegen Tuberculose exstirpirten Niere neben weiter Verbreitung dieser Krankheit einen kastaniengrossen Knoten fand, der sich mikroskopisch als „Epitheliom“ erwies¹⁾.

Meinem verehrten Chef, Herrn Professor Hochenegg, danke ich bestens für die gütige Ueberlassung des Materials, sowie für die thatkräftige Förderung dieser Arbeit.

¹⁾ Citirt nach Küster, l. c.

Krankengeschichten.

1. Franz Sch., 36 Jahre alt, aufgen. 19. 2. 96. Sein Leiden begann vor 2 Jahren.

Im Frühjahr 94 bekam Pat. schneidende Schmerzen in der Lebergegend, der Arzt constatirte eine Leberverhärtung, verordnete Priessnitzumschläge und eine Carlsbader Cur, welche die Beschwerden auch zum Schwinden brachten. Im Frühjahr 95 traten die Schmerzen in geringem Grade von Neuem auf, verschwanden aber nach einer Carlsbader Cur bis auf ein Gefühl von Unbehagen, welches der Kranke auf seine fortdauernd bestehenden Stuhlbeschwerden schob. Vor einer Woche verspürte Pat. nach sehr langem Stehen heftige, ziehende Schmerzen in der rechten Bauchseite, ein Arzt constatirte eine Geschwulst und sandte ihn in die Klinik. Von Seite der Harnorgane keine Störung.

Status praesens: Mittelgrosser, hagerer, verfallen aussehender Mann mit schmutziggrauem Hautcolorit, schlaffen Decken, fehlendem Panniculus. Ueber den Lungen rechts hinten vereinzelte Rasselgeräusche („schlaffer Katarrh“). Der Tumor in der rechten Bauchseite über kindskopfgross, nicht besonders hart, mässig elastisch, beweglich. — Harn frei von allen pathologischen Bestandtheilen, Menge 900—1200 ccm pro die, spec. Gew. 1020.

Operation am 26. 2. 96 (Gussenbauer). Dauer $1\frac{3}{4}$ Stunden. Grosser Lappen mit oberer Basis vom Ende der 12. Rippe nach unten bis nahe an den Darmbeinkamm, medial bis zum Rippenbogen 4 cm vor der Medianlinie. Der Tumor ist mit dem Peritoneum der hinteren Bauchwand stellenweise verwachsen. Die Verwachsungen werden mühsam gelöst. Er entsendet gegen die median gelegenen grossen Gefässe hin einen Fortsatz und hat dortselbst seinen Gefässstiel. Bei der Isolirung zwischen Klemmen erfolgt aus einer grossen Vene eine mächtige Blutung, welche die doppelte Unterbindung und die Resection eines 4 cm langen Stückes derselben nothwendig macht, das am Tumor bleibt. Die Vena war die Cava inferior. Rasche Lösung der Verwachsungen an der Hinterseite des Tumors zwischen Klemmen, worauf derselbe aus seinem Bett gehoben werden kann. An der Hinterseite der Geschwulst findet sich ein 9 cm langes Stück des Ureters, die rechte Niere liegt im Grunde der grossen Wundhöhle. Dieselbe wird exstirpirt, der Tumor hatte unmittelbar nach rechts und vorn von der Niere gelegen. Am oberen Pol dieser findet sich ein hühnereigrösser, glatter, derber Tumor.

24 Stunden nach Beendigung der Operation stirbt der Kranke. Die Temperatur war am Nachmittag nach der Operation subnormal, Puls klein, frequent, grosse Unruhe, klares Bewusstsein.

Obductionsbefund: Anaemia post exstirpationem glandulae suprarenalis et renis dext. (Hypernephroma malignum). Resectio venae cavae inf. Tumores metastat. pulmonum.

2. Eva M., 44 Jahre alt, aufgen. 2. 10. 96. Pat. war als Mädchen mit 15 Jahren bleichsüchtig, erste Menses mit 14 Jahren. Im Alter von 18 Jahren machte sie einen schweren Gelenksrheumatismus durch. Wiederholt litt sie an Erysipel. Am 13. 8. d. J. bekam Pat. angeblich nach schwerer Arbeit einen heftigen Urindrang und bemerkte Blut im Urin. In der nächsten Zeit soll jedes

Mal nach grösserer Anstrengung Haematurie aufgetreten sein, während bei Ruhe der Urin klar war. Die Kranke hat nie Unterleibsschmerzen gehabt, eine Geschwulst im Abdomen nicht bemerkt; sie sucht auf den Rath ihres Arztes die Klinik auf.

Status praesens: Musculatur, Knochen und Panniculus adiposus sind gut entwickelt. Im linken Hypochondrium findet sich eine kindskopfgrosse, bewegliche, harte, höckerige Geschwulst. Dieselbe ist von der Milz durch eine Zone tympanitischen Schalles abgegrenzt. Herz- und Lungenbefund normal. Im Harn Spuren von Eiweiss, kein Blut, kein Zucker.

Operation am 14. 10. 96 (Gussenbauer). Dauer 45 Minuten. Bergmann'scher Schrägschnitt. Das Colon descendens lässt sich leicht von der Geschwulst abschieben. Nach der Entfernung des Tumors rutscht die Ligatur vom Gefässstiel ab, die profuse Blutung wird rasch beherrscht, die Gefässe neuerdings unterbunden. Die Capsula adiposa wird nicht mitentfernt.

Reactionsloser Wundverlauf. Die Patientin wird am 31. 10. 96 geheilt entlassen.

Die solide kindskopfgrosse Geschwulst zeigt die typischen Eigenschaften der Hypernephrome, sie nimmt fast die ganze Substanz der Niere ein und wuchert in das Nierenbecken hinein.

Histologischer Befund: Struma suprarenalis aberrata (Grawitz).

Nach Mittheilung des behandelnden Arztes vom 26. 10. 03 überstand die Pat. Anfangs December 96, also 2 Monate nach der Operation, einen schweren Gelenksrheumatismus. Nach dieser Zeit fühlte sie sich vollkommen wohl, sah blühend aus und verrichtete wie früher ihre schwere Arbeit als Dorfwirthin.

Ende 1903 traten öfters „Bronchitiden“ auf, im Frühjahr 1904 bekam sie während eines Spazierganges einen Anfall von Angstgefühl, grosser Mattigkeit, die Beine versagten den Dienst. Herr Dr. N. Kofend in Schönbach, dem ich diesen Bericht verdanke, constatirte damals eine druckschmerzhaftige Vorwölbung des III. Brustwirbeldornfortsatzes, sowie Paresen und Hyperästhesie in allen Extremitäten. Stuhl- und Harnentleerung noch normal, nach einigen Wochen jedoch trat Blasen- und Mastdarmlähmung auf, die unteren Extremitäten waren vollständig gelähmt, die oberen paretisch. Im Harn kein Blut, kein Eiweiss. Erst in den letzten Tagen vor dem Tode erfolgten unvermittelt ziemlich heftige Hämaturien, es entleerte sich fast reines Blut aus der Blase, wie es vor der Operation gewesen war. Es bestand eine leichte Cystitis und geringe Fieberbewegungen. Die Prominenz am III. Brustwirbel hatte im Verlaufe der Erkrankung ihre Schmerzhaftigkeit verloren, sie schien etwas abzuflachen. Die Pat. starb am 2. 6. 04.

3. Marie St., 51 Jahre alt, augen. 5. 5. 97. Als Kind war Pat. stets gesund. Erste Menses mit 13 Jahren, stets regelmässig; Pat. hat 3 normale Geburten durchgemacht. In ihrem 40. Jahre traten anfallsweise Schmerzen im linken Bein, besonders nachts auf, die auf Anwendung von Hausmitteln nach $\frac{3}{4}$ Jahren verschwanden. Zu Weihnachten 1896 stellten sich heftige Kreuz- und Lendenschmerzen ein, welche mit Kälte- und Hitzegefühl einhergingen und meist gegen den Nabel ausstrahlten. Sie traten angeblich in mehrtägigen

Intervallen auf und waren mit starkem Urindrang verbunden. Dabei konnte die Kranke ihre schwere Arbeit verrichten und hatte guten Appetit. Vor drei Monaten bemerkte sie zufällig eine Geschwulst in ihrer linken Bauchseite, die damals ungefähr 2 faustgross war, sie soll seither nicht gewachsen sein. Seit 3 Wochen hat der Urindrang aufgehört, auch sollen die Schmerzen geringer geworden sein. Erbrechen war nie vorhanden, doch bestand Nausea zur Zeit der Schmerzanfälle. In letzter Zeit ist Pat. stark abgemagert.

Status praesens: Mittelkräftige Pat., Herz und Lungen normal. Abdomen etwas aufgetrieben, in der linken Seite desselben eine stärkere Prominenz sichtbar, die sich bei der Palpation als ein über kindskopfgrosser Tumor erweist, der sich nach rückwärts bis gegen die Wirbelsäule erstreckt. Derselbe ist vom Darm überlagert, seine Consistenz derb, an manchen Stellen weich, elastisch, fluctuirend. Der Tumor ist verschieblich. Im Harn kein Eiweiss, kein Zucker, im Sediment Blasenepithelien und grosse cylindrische Zellen, ähnlich Nierenepithelien. Die tägliche Urinmenge schwankt zwischen 600 und 1600 ccm. Die nierenepithelähnlichen Zellen wurden wiederholt im Sediment gesehen.

Operation am 13. 5. 97 (Gussenbauer). Dauer 1 $\frac{1}{4}$ Stunden. Schräger Lumbalschnitt. Die Fettkapsel der Niere mit dieser an vielen Stellen durch Tumormassen verwachsen, so dass sie mit entfernt wird.

Der Wundverlauf war durch eine spät auftretende Eiterung (Ligaturen) und eine Pneumonie gestört.

In späteren Urinuntersuchungen konnten keine geformten Elemente mehr gefunden werden.

Am 10. 6. 97 wird in der Krankengeschichte vermerkt: Entsprechend der rechten Synchondrosis sacroiliaca findet sich ein ca. nussgrosser Tumor, der auf Druck schmerzhaft ist — anscheinend eine Metastase.

Am 20. 6. 97 wird notirt, dass der Tumor am Kreuzbein deutlich an Grösse zunimmt.

Am 26. 7. 97 wird Pat. entlassen.

Am dem über mannskopfgrossen Tumor war der typische Befund des Hypernephroms mit mehreren cystischen Hohlräumen, älteren und frischeren Hämorrhagien und nekrotischen Partien zu erheben. Die mikroskopische Untersuchung bestätigte die Diagnose.

Die Pat. starb am 26. 6. 99 in einer Irrenanstalt. Weshalb sie dort internirt worden war, konnte ich nicht erfahren, es wurde mir auf meine Anfrage nur mitgeteilt, dass folgender Sectionsbefund erhoben wurde: Pleuritis serofibrinosa, Pneumonia crouposa in stadio hepatisationis, Tuberculosis nodosa apicum pulm. Hypertrophia et degeneratio renis dextr. Degeneratio adiposa hepatis. Es sollen keine Veränderungen gefunden worden sein, die für eine Hypernephrommetastase hätten sprechen können.

4. Stefan Pl., 60 Jahre alt, aufgen. 24. 6. 97 mit der Diagnose: Fractura femoris sinistri spontanea. Pat. war angeblich stets gesund bis auf eine Influenzabronchitis, die er vor 4 Jahren durchmachte. Im Anschluss an diese stellte sich Schwerhörigkeit auf beiden Ohren ein, die seither besteht. Sein

gegenwärtiges Leiden begann vor circa 6 Wochen. Ohne dass Fieber vorausgegangen wäre, traten spontan bohrende Schmerzen im unteren Drittel des linken Oberschenkels auf, die zeitweise auch in den Unterschenkel ausstrahlten. Wenige Tage später bemerkte er an der schmerzhaften Stelle des Oberschenkels eine ganz geringe Anschwellung. Ein Arzt verordnete Salben und Einreibungen, Acid. salicyl. intern. und Bäder, ohne dass eine Besserung eintrat. Die Schmerzen nahmen vielmehr an Intensität zu, besonders heftig waren sie beim Gehen und Stehen, so dass der Kranke seit 3 Wochen bettlägerig ist. Neben den Schmerzen im linken Bein traten vor ca. 14 Tagen auch Schmerzen im rechten Oberschenkel auf. Als er heute Vormittags im Spital sich auf den Untersuchungstisch legen wollte, entstand spontan eine Fractur seines linken Oberschenkels, derentwegen der Kranke sofort der Klinik zugewiesen wurde. Appetit und Schlaf waren bisher immer gut, der Stuhl retardirt. Mit 20 Jahren acquirirte er ein Ulcus molle, welches nach seiner Angabe nicht von einem Ausschlage gefolgt war und in kurzer Zeit heilte.

Status praesens: Gesund aussehender, kräftig gebauter Mann, Haut und Schleimhäute von normalem Colorit. Herz- und Lungenbefund normal bis auf leichte Verkürzung des Percussionsschalles über beiden Lungenspitzen, im Abdomen kein Tumor zu palpieren. Die Untersuchung auf Tabes ergibt negatives Resultat. Der linke Oberschenkel ist zwischen mittlerem und unterem Drittel geknickt, das untere Fragment über das obere verschoben. Die Verkürzung beträgt 4,5 cm. Crepitation an der Stelle der Fractur; daselbst ist ein ca. faustgrosser, dem Knochen angehörender Tumor zu tasten. Die Lymphdrüsen in inguine weder in ihrer Grösse, noch in ihrer Consistenz verändert. Keine Temperatursteigerung, es bestehen anfallsweise auftretende ziehende, manchmal reissende Schmerzen im linken Bein.

Diagnose: Spontanfractur des linken Oberschenkels in Folge eines myelogenen Sarkoms. Schienenverband. Im Harn kein Zucker, kein Eiweiss.

2. 7. 97. Probeincision. Mittels eines 1 dcm langen Schnittes an der Aussenseite der Mitte des Oberschenkels wird auf die Stelle der Fractur eingegangen. Nach Durchtrennung der Weichtheile gelangt man in eine mit Blutgerinnseln und Gewebsbröckeln ausgefüllte Höhle, in welche die beiden scharfen Fracturenden hineinragen. Die Corticalis des Femur ist stark verdünnt, die Markhöhle erweitert. Ein Theil des Inhalts der Höhle wird zur mikroskopischen Untersuchung ausgeräumt. Vollständige Naht der Weichtheile. Compressiverband über die Wunde, an dem Bein wird ein Gewichtsextensionsverband angebracht.

Die mikroskopische Untersuchung der hämorrhagischen Gewebsmassen ergibt die Wahrscheinlichkeitsdiagnose: Metastase eines Grawitzschen Nebennierentumors. Ein Tumor in der Nierengegend ist trotz wiederholter Untersuchung nicht nachweisbar, im Harn niemals pathologische Beimengungen.

3. 8. 97. Typische Oberschenkelamputation im oberen Drittel nach Ravaton. Im amputirten Femur findet sich ein weicher, röthlich-gelber, sehr blutreicher, etwa apfelgrosser Tumor, der am distalen und proximalen Fracturende den Knochen substituirt.

Nach reactionslosem Verlauf wird Patient am 2. 9. 97 mit einer Hülsenstelze geheilt entlassen.

Am 11. November 1902 wurde der Kranke zum zweitenmale in die Klinik aufgenommen. Er gab an, er habe sich nach seiner Entlassung im September 1897 durch 5 Jahre vollkommen wohl gefühlt und sei ohne Unterbrechung seiner Arbeit als Hausbesorger nachgegangen. Ende September 1902 verspürte er Schmerzen in der Gegend der beiden Sitzknorren, besonders beim Gehen und beim Sitzen; wenn er liegt, lassen die Schmerzen nach. Vor etwa 2 Monaten bemerkte er eine Geschwulst unter der Haut des rechten Oberschenkels, an dessen Innenseite über dem Knie. Diese Geschwulst hat ihm keine Beschwerden verursacht. In letzter Zeit sei öfters nach der Arbeit sein rechtes Bein angeschwollen, er habe in diesem Schmerzen empfunden, die bis in die Gegend des Sprunggelenkes ausstrahlten. Sein Appetit war die ganze Zeit über gut, er sei etwas magerer geworden, ohne dass ihm dies besonders aufgefallen wäre. Stuhl retardirt, nur durch Einnahme von Purgantien zu erzielen. Ueber ein Gefühl von Schwäche habe er sich nicht zu beklagen, doch vertrage er jetzt alkoholische Getränke nicht mehr; von $\frac{1}{2}$ Liter Bier sei er betrunken.

Status praesens: Etwas kachektisch aussehender Mann von mittelkräftigem Knochenbau, dürtiger Muskulatur und wenig Fettpolster. Herz und Lungen gesund. Arterien etwas rigide geschlängelt. Leber und Milz percutorisch nicht vergrößert, nicht tastbar. Im Abdomen kein Tumor palpabel. Harn frei von pathologischen Beimengungen. An der vorderen Brusthälfte, über der 3. Rippe liegt in dem M. pector. maj. ein haselnussgrosser, harter, wenig verschieblicher Tumor. Am linken Unterkieferwinkel eine weiche, den Knochen von allen Seiten umgebende Geschwulst; selbe ist nicht schmerzhaft. An der Innenseite des rechten Oberschenkels, nahe über dem Knie eine ziemlich derbe, kinderfaustgrosse, verschiebliche Geschwulst, die in der Muskulatur gelegen ist. In der Sagittallinie des Schädels, etwas vor der Scheitelhöhe, findet sich eine flache, halbhühnereigrosse Geschwulst. Die Haut ist über derselben anscheinend unverändert, der Tumor ist scharf gegen die Umgebung abgegrenzt und sitzt dem Knochen unverschieblich auf; dieser ist am Rande der Geschwulst wallartig verdickt zu fühlen. Die Geschwulst ist weich, elastisch, scheinbar fluctuirend und pulsirt deutlich. Der Kranke behauptet, diese Geschwulst schon vor 5 Jahren gehabt zu haben, sie hat ihm niemals Beschwerden verursacht. Im Rectum normaler Befund.

Am 15. 11. 02 wurden unter localer Anästhesie zum Zwecke der histologischen Untersuchung der Knoten über dem rechten Knie und der im Pectoralis excidirt. Beide Knoten liegen subfascial im Muskel, unscharf gegen diesen abgegrenzt. Sie sind auf der Schnittfläche gelb-grau-röthlich, ihre Consistenz ist ziemlich derb. Mikroskopische Diagnose: Metastasen eines Hypernephroms.

Nach gründlicher Entleerung des Darmes gelingt es endlich am 24. 11. 02 einen Tumor zu tasten. Man fühlt unter dem Rippenbogen in

der mittleren Axillarlinie bei sehr tiefer Inspiration in der Tiefe einen derben höckerigen Tumor, der deutlich respiratorisch sich verschiebt. Die Milzdämpfung ist in der hinteren Axillarlinie 4 Querfinger breit zu constatiren.

Die Wunden nach der Excision der beiden Tumoren sind am 25. 11. verheilt. Patient klagt über keine Schmerzen, isst mit Appetit und schläft gut. Das Abdomen ist trotz Purgirung andauernd stark meteoristisch gebläht.

Am 1. 12. 02 wird der Kranke aus der klinischen Pflege entlassen.

Am 8. 5. 03 wird Patient zum dritten Male in die Klinik gebracht. Als er Morgens aus dem Bette steigen wollte, brach sein rechtes Bein im Oberschenkel unter plötzlicher heftiger Schmerzempfindung. Schon Tags vorher sei der rechte Oberschenkel etwas angeschwollen gewesen und habe im unteren Drittel geschmerzt. Sonstige Beschwerden habe Patient seit seiner Entlassung nicht gehabt, wohl aber mache sich eine immer rascher zunehmende Schwäche bemerkbar.

Status praesens: Stark kachektisch aussehender Mann, der nur lallend spricht und sehr schwer hört. Ueber beiden Lungen Emphysem, allenthalben fein- bis grobblasige Rasselgeräusche, keine Dämpfung, Herztöne rein, rasche Herzaction, klingender 2. Aortenton. Arterien geschlängelt und rigid. Abdomen stark aufgetrieben, über demselben hoher, tympanitischer Percussionsschall. Gurren und Plätschergeräusche bei stossweiser Palpation. Bei stärkeren Eindrücken tritt Singultus auf. Der Tumor ist nicht zu tasten. Die Milzdämpfung nach abwärts etwas vergrössert. Leber nicht vergrössert, nicht schmerzhaft.

Die Geschwulst am Scheitel ist grösser als ein Hühnerei. Sie pulsirt deutlich, Beschwerden verursacht sie dem Patienten nicht. Die untere Parotisgegend der linken Seite wird von einem apfelgrossen, mit dem Knochen innig zusammenhängenden Tumor eingenommen. Derselbe wölbt die Schleimhaut der Mundhöhle stark vor, er ist glatt an der Oberfläche, schmerzt spontan. Der rechte Oberschenkel im unteren Drittel fracturirt, an beiden Bruchenden ist das Femur aufgetrieben. An der Vorderseite der linken Schulter im subcutanen Gewebe eine ziemlich harte, verschiebliche, höckerige Geschwulst, die öfters spontan Schmerzen verursacht. Der linke Humerus in seinem oberen Drittel circular aufgetrieben und sehr schmerzhaft.

Am 28. 5. tritt Spontanfractur des linken Humerus auf.

3. 6. 03. Exitus.

Obductionsbefund (Prof. Ghon) vom 4. 6. 03: Grawitz'scher Tumor der linken Niere mit Metastasen im Gehirn, den Lungen, im Netz, Pankreas, im Herzen und Knochensystem. Fractur des linken Oberarms und rechten Oberschenkels, sowie des linken Unterkiefers nach centralen Knochenmetastasen. Atrophie der Organe. Chronischer Katarrh des Magens und des Dünndarms. Lobulärpneumonien in den Unterlappen beider Lungen. Chronische Tuberculose beider Lungenspitzen.

Auszug aus dem Protokoll: Die weiche Schädeldecke fettarm und ziemlich blutreich. Das Schädeldach 19 : 15 cm messend, bis zu 6 mm dick, fast compact; die Innenfläche leicht rauh, mit tiefen Gefässfurchen. In der

Mittellinie des Schädeldaches, im Bereiche beider Scheitelbeine ein fast runder, 7 cm im Durchmesser haltender, ziemlich prominenter Tumor. Derselbe hebt sich scharf ab, ist fast glatt an der Oberfläche, in seiner linken Hälfte schwärzlichblau, in seiner rechten röthlichgelb. Dieser Tumor durchsetzt das Schädeldach in seiner ganzen Dicke, sodass nach Entfernung eines Theiles der Tumormasse ein dementsprechender Defect des Schädeldaches mit zackigem Rande restirt. Ein ca. kronenstückgrosser Tumor sitzt weiter nach vorn, unmittelbar dem ersteren anliegend. Auf der Schnittfläche erscheinen diese Tumoren gelb und roth gesprenkelt und sind weich. Im Bereiche des Stirnbeines schimmern durch das Schädeldach mehrere bis fast kronenstückgrosse, bläuliche Flecken durch. Der früher beschriebene grosse Tumor des Schädeldaches setzt sich auch auf die Dura fort, mit der er gerade im Bereiche des Sinus longitud. sup. verwachsen erscheint. In den Sinus bricht der Tumor scheinbar nicht ein, doch ist jener im Bereiche des Tumors in einer Länge von 5 cm durch einen federkiel dicken, röthlichgrauen, derben wandständigen Thrombus verschlossen. Die Innenfläche der Dura glatt und glänzend, die inneren Hirnhäute an der Schädelbasis zart und mässig blutreich, die Gefässe zartwandig. An der Convexität sind die inneren Hirnhäute mässig gespannt, stellenweise weisslich verdickt, die der linken Hemisphäre im Bereiche der hinteren Centralwindung sehr stark geröthet und gespannt. Im Bereiche der vorderen Centralwindung, zwei Querfinger vom Rande, sitzt ein haselnussgrosser, weicher, rundlicher Tumor, der auf der Schnittfläche in den centralen Partien schwarzroth, in den peripheren röthlichgelb erscheint. Die Hirnrinde ist gleichmässig breit, blassgrau, die Marksubstanz teigig, wenig blutreich. Im linken Seitenventrikel spärlich braunrothe Blutgerinnsel, in der oberen Wand des Hinterhorns ein fast nussgrosser, prominenter, weicher Tumor, dessen Oberfläche von schwärzlichrothen Blutgerinnseln bedeckt, dessen Schnittfläche gleichmässig schwarzroth ist. Der linke Ventrikel erweitert, der rechte eher enger, das Ependym sonst zart und glatt. Die Stammganglien und die Brücke ohne Veränderung, in den Sinus der Basis spärlich geronnene Blutmassen. Das grosse Netz hinaufgeschlagen und mit seinem Unterrand, in dem ein dattelkerngrosser, weicher Tumor sitzt, der an der Schnittfläche weisslichgelb, von Blutungen durchsetzt ist, an den vorderen Rand des linken Leberlappens fixirt. Der linke Unterkiefer in seinem hinteren Drittel durch einen fast apfelgrossen Tumor substituirte und fracturirt. Die Haut der Wange ist darüber verschieblich. Auf der Schnittfläche erscheint der Tumor reichlich von Blutungen durchsetzt, röthlichgelb und weich. Im Herzbeutel dunkelgelbe, klare Flüssigkeit, das Herz entsprechend gross, das Epicard sulzig und wenig fettreich. Der Herzmuskel hellbraun, morsch. An der hinteren Fläche des linken Ventrikels ein haselnussgrosser, subepicardial gelegener, verschieblicher Knoten; seine Schnittfläche ist röthlichgrau-gelb. Linke Lunge hinten oben an der Spitze durch zarte Bindegewebsstränge fixirt, Pleura zart und glatt, durch dieselbe im Unter- und Oberlappen zahlreiche bis erbsengrosse, röthlichgelbe, flache Knötchen durchschimmernd. Dieselben sind auf der Schnittfläche prominent scharf begrenzt, theilweise weicher, theilweise derber. Im Hauptbronchus

schaumiges Secret, die bronchopulmonalen Lymphdrüsen bis bohngross, derb, anthrakotisch. Der Oberlappen gebläht, anämisch, in den hinteren Partien stärker durchfeuchtet, der Unterlappen blutreich, stärker durchfeuchtet, durch eingelagerte, gekörnte Herde in den hinteren, untersten Partien luftleer. Rechte Lunge frei, die Pleura zart, im Bereich des Unterlappens von zarten, fibrinösen Exsudatmembranen bedeckt. Die rechte Lunge zeigt im Allgemeinen ähnliche Verhältnisse wie die linke, nur sind die Tumorknoten reichlicher und grösser, namentlich im Unter- und Mittellappen, wo sie Nussgrösse erreichen; sie sind derb, ihre Schnittfläche röthlichgrau bis weisslich. In den hintersten Partien des Unterlappens graurothe Herde. In der rechten Spitze wie in der linken schiefbrig-indurirtes Gewebe. Das Pankreas schmutziggrau, gelappt; in der oberen Seite des Mittelstückes ein ca. haselnussgrosser Knoten, der auf der Schnittfläche grauweiss und rothgesprenkelt ist. Rechte Nebenniere flach, normal geformt, Rinde hellgelb, Mark dunkelbraun. Die rechte Niere gewöhnlich gross, ihre Kapsel leicht abziehbar. An der vorderen Fläche in der Kapsel ein kleinerbsengrosser, weisslichgrauer Knoten, der auf die Rinde übergreift. Daneben im Nierengewebe ein zweiter diesem ähnlicher Knoten; beide sind gegen das Nierengewebe scharf abgegrenzt, von schwärzlichgrauem Saum berändert. Die Rinde gleichmässig breit, röthlichgraugelb, Marksubstanz blass, die Schleimhaut des Beckens glatt und blass. Die linke Niere ungefähr auf das Doppelte vergrössert durch einen näher dem oberen Pol gelegenen, höckerigen Tumor, der fast die Grösse einer Faust hat; er ist durch eine mehrere Millimeter breite grauweisse Kapsel vom Nierengewebe scharf abgegrenzt, welches er comprimirt. Auf der Schnittfläche zeigt er groblappigen Bau; dieselbe ist von scheckig grauröthlicher Farbe und von Blutungen und Hohlräumen durchsetzt. Im unteren Pol eine haselnussgrosse, glattwandige Cyste mit klarem Inhalt. Linke Nebenniere flach, nicht vergrössert, ihre Rinde hellgelb, die Marksubstanz dunkelbraun. Die Lymphdrüsen zu beiden Seiten der Aorta abdominalis bis bohngross, grauweiss, derb; ebenso beschaffen die mesenterialen Lymphdrüsen. Rechter Oberschenkel im unteren Drittel fracturirt, die Bruchflächen grobzackig; Mark und Knochen durchsetzt von gelblichen, stark durchbluteten Tumormassen. Der linke Oberarm in der Mitte fracturirt, die Bruchstelle von ähnlicher Beschaffenheit wie die des Oberschenkels. Unterhalb des linken Schultergelenks, im subcutanen Gewebe, ein länglich ovaler, lappiger, gelblich-grauweisser Tumor von Kleinnussgrösse. Das Knochensystem sonst stark protisch.

Die nachträglich ausgeführte Untersuchung des Amputationsstumpfes am linken Bein (Dr. Bartel) ergab ein reichliches Oedem des Stumpfes, mehrere Amputationsneurome und einen etwa kleinapfelgrossen Tumor von sehr weicher Consistenz und röthlichgrauer Farbe, der neben den grossen Gefässen an der Vorderseite des Knochenstumpfes dem Knochen auflag, ohne dass eine Verbindung des Tumors mit dem Knochen nachgewiesen werden konnte.

5. Marie J., 53 Jahre alt, aufgen. 10. 10. 98. Die Mutter der Patientin lebt, der Vater ist vor vielen Jahren gestorben, an welcher Krankheit weiss die Patientin nicht. Sie überstand als Kind Masern und Blattern, seitdem war sie

gesund bis zum Beginn ihres jetzigen Leidens. Im Mai d. J. bemerkte sie, dass ihrem Harn hie und da Blut beigemischt sei. Der Arzt verordnete Thee und Sitzbäder. Im Juli trat plötzlich Urinverhaltung ein; nach Application von warmen Umschlägen erfolgte eine Stunde später Abgang von blutig gefärbtem Urin und dunkelrothen, krümeligen Massen. Nach der Entleerung der Harnblase verspürte die Kranke ein brennendes Gefühl in der Gegend der Urethralmündung. Solche Urinverhaltungen traten seit dieser Zeit noch 2 oder 3 mal auf, jedesmal erfolgte darauf Entleerung blutig gefärbten Urins. In der Zwischenzeit war der Harn von normaler Farbe, es bestanden keine Schmerzen. Bald nach dem ersten Blutharnen bemerkte die Patientin, durch ein Spannungsgefühl im Unterleib aufmerksam gemacht, eine rundliche Geschwulst in der linken Bauchseite. Dieselbe hat in den letzten Wochen rasch an Grösse zugenommen, aber der Kranken keinerlei Beschwerden verursacht. Menses seit dem 11. Lebensjahre stets regelmässig. Patientin hat 10 Mal geboren, 9 Kinder sind gesund, eines starb wenige Wochen nach der Geburt. Im 47. Lebensjahre cessirten die Menses.

Status praesens. Gracil gebaute Frau mit schlaffer Muskulatur und mässig entwickeltem Panniculus adiposus. Herz- und Lungenbefund normal. In der linken Bauchseite wölbt sich im Hypogastrium eine über kindskopfgrosse Geschwulst vor. Dieselbe ist deutlich respiratorisch verschieblich. Sie fühlt sich derb an, ihre Oberfläche ist allenthalben höckerig. Sie ist beweglich, besonders leicht in der Richtung von oben nach unten und nach hinten. Ueber der Geschwulst ist der Percussionsschall hell, tympanitisch. Bei der Aufblähung des Darms sieht man das Colon descendens an der Aussenseite des Tumors verlaufen. Genitale ohne pathologische Veränderungen. Harn: sauer, lichtgelb, leicht getrübt, enthält Spuren von Eiweiss, kein Blut. Im Sediment: Leukocyten, Schleimfäden und vereinzelt Plattenepithelien. 24stündige Menge: 800 g.

15. 10. Harn dunkelroth, trübe, reichlich sedimentirend. Blutproben positiv. Im Sediment: sehr zahlreich Erythrocyten, weniger Leukocyten, einzelne Plattenepithelien, keine Tumorzellen. Die tägliche Harnmenge schwankt zwischen 750 und 1600 g.

Operation am 19. 10. (Gussenbauer). In rechter Seitenlage der Patientin wird der Hautschnitt von der 12. Rippe bis 2 Querfinger nach innen von der Spin. ant. sup. geführt. Der Tumor wird nach oben und hinten gedrängt und die Muskulatur über demselben durchtrennt. Bei der Isolirung der Geschwulst zeigt sich das seitliche Bauchfell an 2 Stellen mit derselben verwachsen. Beide Stellen werden mit der Geschwulst, die aus der Fettkapsel ausgeschält wird, entfernt. Versorgung des Stieles. Die beiden Defecte im Peritoneum, der eine 6, der andere 7 cm lang, werden durch fortlaufende Catgutnähte verschlossen. Etagennaht der Muskulatur. Vollständige Hautnaht. Dauer der Operation 55 Minuten.

20. 10. Pat. fühlt sich relativ wohl. Zunge feucht, Temperatur nicht über 37°, Puls 96—100. Harnmenge 550 ccm.

24. 10. Allgemeinbefinden sehr gut, Temperatur und Puls normal, Harnmenge 600—800 ccm. Appetit, Stuhl und Schlaf gut.

31. 10. Entfernung der Hautnähte, Heilung der Wunde p. prim.

2. 11. Patientin verlässt das Bett, fühlt sich vollkommen wohl. Harnmenge bis 1250 ccm.

4. 11. geheilt entlassen.

Der exstirpierte Tumor ist elliptisch, grösser als ein Straussenei. Die Niere scheint völlig in die Geschwulst aufgegangen zu sein. An ihrer Oberfläche ist diese gelbbraunlich, überall höckerig, von derber Consistenz. An ihrer vorderen Fläche haftet an zwei Stellen mehr nach innen zu Peritonäum in der Ausdehnung eines 5-Kronenstückes der derben Kapsel an. An anderen Stellen finden sich Reste der Caps. adiposa. Die Schnittfläche zeigt deutlich wabigen Bau. Man sieht von der bis zu 2 mm dicken, grobgefaserten Kapsel zahlreiche Septa in die Geschwulstmasse ziehen. In dieser finden sich häufig hanfkorn- bis wallnussgrosse Hohlräume. Die Farbe der Schnittfläche ist sehr verschieden: grauweissliche Partien wechseln mit buttergelben, daneben sieht man bis kronengrosse Schnittflächen durch bald frischere bald ältere Coagula von dunkelrother bis chocoladebrauner Farbe.

Die histologische Untersuchung ergab den typischen Befund des Hypernephroma malignum renis.

Am 1. 12. 02 wurde die Patientin zum zweitenmale in die Klinik aufgenommen. Sie gibt an, sich in der Zeit nach der Operation wohl gefühlt zu haben bis auf Schmerzen im Hinterhaupte, die seit 2 Jahren in unregelmässiger Folge und von ungleicher Dauer auftreten. Vor 3 Monaten bemerkte sie eine Geschwulst am Hinterhaupte; selbe war wallnussgross, ziemlich hart, spontan und auf Druck nicht schmerzhaft. In gleichmässigem Wachsthum erreichte die Geschwulst ihre jetzige Grösse. Gegenwärtig besteht ab und zu mässiger Kopfschmerz, nur die linke und obere Partie der Geschwulst, wo sich dieselbe schon gegen den Knochen zu abflacht, ist manchmal spontan stark schmerzhaft und empfindet Patientin dort ein unangenehmes Kriebeln. Auf Druck sind besonders die Randpartien der Geschwulst sehr empfindlich. Das Allgemeinbefinden ist nicht gestört.

Status praesens: Die Patientin befindet sich in mässig gutem Ernährungszustande, die Muskulatur ist schlaff, das Colorit der Haut blassgelblich. An der Schuppe des Hinterhauptbeines, etwas nach rechts von der Medianlinie, findet sich ein hübnereigrosser, dem Knochen breit aufsitzender, unverschieblicher Tumor. Derselbe ist an den Ränder hart, an den übrigen Partien von mittelweicher Consistenz, wenig elastisch. Die Haut über demselben verschieblich, unverändert, seine Oberfläche glatt. An Lungen und Herz normale Befunde. Die Narbe nach der ersten Operation weissglänzend, überall verschieblich. Das Abdomen weich, nirgends in demselben eine Geschwulst palpabel, keine Druckempfindlichkeit nachzuweisen. Die rechte Niere tastbar, nicht schmerzhaft. Harn: Tagesmenge 1600 g. Er ist dunkelgelb, reagirt sauer, stark sedimentirend, enthält viel Eiweiss. Im Sediment zahlreiche

Leukoocyten, vereinzelte breite Plattenepithelien, viel Krystalle von harnsauren Salzen, keine Cylinder zu finden.

Zweite Operation am 10. 12. 02 (Gussenbauer). Die Galea wird in Form eines Lappens mit unterer Basis von dem Tumor abpräparirt. Bei der Sondirung des Knochens mittels einer langen Nadel scheint das Cranium an einer etwa kronenstückgrossen Stelle weich. Der Knochen wird bis ins Gesunde ausgeeisselt, dabei zeigt sich, dass die Dura an einer etwa Fingernagel grossen Stelle mit dem Tumor verwachsen ist. Das kranke Stück der Dura wird resecirt. Bei dem Versuch, an den unteren inneren Partien der Geschwulst bis auf gesunden Knochen vorzudringen, kommt es zu einer sehr starken Blutung, die durch Tamponade gestillt wird. Es scheint, dass an dieser Stelle noch kranker Knochen zurückgelassen wird, doch erfordert der Zustand der Patientin eine möglichst rasche Beendigung der Operation. Deckung des Knochendefectes durch eine Celluloidplatte. Vollständige Hautnaht. Fieberfreier Verlauf.

8. 1. 03. Seit einigen Tagen zunehmende Schmerzen an der Stelle der Operation; Verbandwechsel. Die Hautwunde ist p. prim. verheilt, die Platte liegt jedoch nicht fest, sondern bewegt sich mit der Pulsation. Der Hautlappen ist in seinem unteren Antheil ziemlich stark vorgewölbt, daselbst deutliche Fluctuation. Bei der Punction des Ergusses unter dem Lappen entleert sich eine dickliche, trübe, gelbröthliche Flüssigkeit, etwa ein Esslöffel voll. Dieselbe erweist sich als steril.

21. 1. Am linken oberen Antheil der Narbe hat sich über dem scharfen Rande der Platte ein 1 cm langer Decubitus der Haut entwickelt.

Da das prolabirende Gehirn die Platte immer mehr und mehr vordrängt, wird dieselbe nach Spaltung des Hautlappens am 10. 3. entfernt. Das Allgemeinbefinden der Patientin ist ein gutes.

Am 31. 3. ist die Wunde vollständig geheilt, die Kranke verlässt die Klinik. Sie trägt an ihrem Hinterhaupte eine pulsirende, hühnereigrosse Geschwulst, die ihr keinerlei Beschwerden verursacht. Die Hinterhauptschuppe ist in den unteren inneren Antheilen der Peripherie des Defectes deutlich verdickt, auf Druck schmerzhaft. Nervenstatus normal.

Am 11. 5. 03 wurde Patientin zum dritten Male an die Klinik aufgenommen.

Nachdem sie am 31. 3. 03 das Spital verlassen hatte, fühlte sie sich in den ersten Wochen vollkommen wohl. Anfangs Mai stellten sich jedoch quälende Kopfschmerzen ein. Dieselben waren continuirlich und localisirten sich hauptsächlich im Hinterhaupt, Ausserdem trat häufig Brechreiz auf, oft kam es 3—4 Mal im Tage zum Erbrechen. Ueblichkeiten bekam Patientin schon bei den geringfügigsten Bewegungen. Zeitweise traten Schwindelanfälle auf. Bewusstseinsstörungen sind nicht vorhanden gewesen. Abnahme der Sehschärfe bemerkte sie nicht. Quälend war ein heftiges Durstgefühl. In den letzten Tagen fühlte sie sich sehr matt und schwach.

Status praesens. Patientin liegt in linker Seitenlage ruhig da. Das Sensorium ist frei; auf Befragen giebt sie richtige Antworten. Sie klagt über

heftige, drückende Schmerzen im Hinterkopf, die namentlich bei Bewegungen sehr stark werden. Ausserdem leidet sie unter Ueblichkeiten.

An der Stelle der Trepanation wölbt sich eine orangengrosse Geschwulst vor. Der obere Antheil derselben ist sehr weich, elastisch, pulsirt und ist compressibel (entspricht dem durch die Trepanationsöffnung prolabirten Gehirn), der untere Theil der Geschwulst, der allmählig in die Hinterhauptsschuppe übergeht, ist knochenhart. Befunde an den Hirnnerven normal. Keine Abnahme der Sehschärfe. Die Bewegungen der Extremitäten frei, coordinirt. Kein Tremor. Patellarreflexe gesteigert. Kein Fussclonus. Keine Störungen der oberflächlichen oder tiefen Sensibilität nachzuweisen. Augenhintergrund normal. Puls regelmässig, schwach gefüllt, verlangsamt, Fr. = 56. Im Harn kein Zucker, kein Eiweiss. Die Ueblichkeiten, Schwindel, Erbrechen und quälenden Hinterhauptsschmerzen hielten an, bald trat diffuse Bronchitis und Bewusstseinsstörungen auf.

Am 7. 6. stellte sich Pneumonie ein, der die Kranke am 10. 6. 03 erlag.

Obductionsbefund (Prof. Ghon): Putride Bronchitis. Verjauchende Lobulärpneumonie in beiden Lungenunterlappen mit jauchiger Pleuritis links und fibrinös-eitriger Pleuritis rechts. Metastatischer Grawitztumor des Hinterhauptbeins mit Compression der Kleinhirnhemisphären. Defect der linken Niere nach Exstirpation derselben wegen Grawitztumors am 19. 10. 98. Vicarirende Hypertrophie der rechten Niere. Braune Atrophie des Herzens.

Auszug aus dem Sectionsprotokoll: Die weiche Schädeldecke fett- und blutarm, das Schädeldach 18 : 14,5 cm messend, bis zu 7 mm dick, fast compact, die Innenfläche glatt.

In der linken Hälfte der Hinterhauptsschuppe ein 6 cm im Durchmesser haltender, fast völlig runder Defect mit geglätteten Rändern. Im oberen Sichelblutleiter spärliche Blutgerinnsel, die Dura gespannt, nicht verdickt, ihre Innenfläche glatt und glänzend. Im Bereiche des Knochendefectes ist die Dura mit dem Gehirn verwachsen. Am medialen Rande des Defectes ist das Hinterhauptbein auf der Schnittfläche in einer Ausdehnung von mehreren Querfingerbreiten bis zu 17 mm dick, zum grössten Theile sclerosirt (Fig. 8), nur an einzelnen Stellen weicher und gelblichroth. An der Innenfläche erscheint diese verdickte Partie rau, gelblichroth gefleckt und ist an einzelnen Stellen gegen den gesunden Knochen zu weicher und eindrückbar. Bei der Herausnahme des Gehirns erweisen sich die beiden Pole der Kleinhirnhemisphären an 2 Tumorknoten von ca. Haselnussgrösse fixirt, welche anscheinend der Dura zu beiden Seiten der Mittellinie des Hinterhauptbeines, zwei Querfinger breit vom Hinterhauptsloch, aufsitzen. Diese Tumoren sind weich, auf der Schnittfläche röthlichgrau, die Dura ist im Bereiche derselben stark fixirt, von Tumormasse durchsetzt, desgleichen das Hinterhauptbein im Bereiche dieser Partien. Auf der Schnittfläche ist der Knochentumor theils gelblichgrau, theils röthlichgrau. Die beiden früher erwähnten Tumoren comprimiren die Pole der beiden Kleinhirnhemisphären. Der linke Occipitallappen ist mit der Dura verwachsen. Die linke Niere fehlt. Die linke Nebenniere flach, 8,5 : 5 cm messend, ihre Rinde hellgelb, die Marksubstanz hellgrau und dunkel-

braun. Die rechte Nebenniere von ganz derselben Beschaffenheit wie die linke. Die rechte Niere sehr gross, die Kapsel zart, leicht abziehbar, die Oberfläche glatt, röthlich-gelbbraun, die Venensterne deutlich, die Rinde röthlich-gelbbraun gefleckt, die Marksubstanz bläulichroth, die Papillen blass.

Histologischer Befund der Schädelmetastase Seite 1118 ff. (Taf. IX, Fig. 1).

6. Laurenz A., 42 Jahre, ledig, aufg. 20. 10. 98.

Pat. war gesund bis zum Jahre 1892. Damals stellten sich Schmerzen im Bein ein. Dieselben schwanden nach ärztlichen Verordnungen bald und er fühlte sich, nachdem er einen Magendarmkatarrh mit Gelbsucht überstanden hatte, vollkommen wohl und sah sehr gut aus. Im August 1895 sprang er von einem Wagen und fiel heftig auf die Fersen. Gleich darauf verspürte er Schmerzen in der Nabelgegend, die sich bis in die Lenden hinzogen. Sie vergingen indess rasch, doch als er nach 1½ Stunden urinirte, bemerkte er blutigen Harn, in dem einzelne feste Coagula sich befanden. Am nächsten Tage war der Harn wieder klar, doch trat in den nächsten Wochen noch zweimal Hämaturie auf. Im November 1895 neuerliche beträchtliche Blutung, das Blutharnen hielt 2—3 Tage an, schwand auf Ruhe und kalte Einpackungen, die ihm sein Arzt verordnete. Im Februar 1896 gingen abermals grössere Mengen von Blut per urethram ab, die Blutung dauerte 6 Tage und stand endlich auf Ergotinjectionen. Seither sieht Pat. blass aus und ist abgemagert. Als im Mai 1896 eine dritte ernste Blutung auftrat, suchte der Pat. in einem Krankenhause Hilfe. Man vermuthete dort die Quelle der Blutung in der Blase, besonders nachdem durch mehrmalige cystoskopische Untersuchung Papillome der Blase festgestellt worden sein sollen. Ungeheilt verliess er nach mehrmonatlichem Aufenthalt die Anstalt und consultirte einen Urologen von bestem Ruf. Dieser stellte eine Nierenaffection fest. Die Urinuntersuchung in einem chemischen Laboratorium soll die Diagnose „Pyelitis“ ergeben haben. Die Erscheinungen seines Leidens blieben immer dieselben: Blut im Harn mit festen Coagulis nach jeder körperlichen Anstrengung, Erkältung, Aufregung. Keine Schmerzen, keine Oedeme.

Im August 1896 suchte er abermals ärztliche Hilfe auf, es wurde ihm Jodkali verordnet. Da er auf diese Medication noch mehr abmagerte, nahm er das Mittel nur 14 Tage.

Im Mai 1897 erkrankte er an Rippenfellentzündung, die bis Ende Juni desselben Jahres dauerte. Damals habe der Arzt viel Eiweiss und Formelemente im Harn gefunden. Die Entleerungen blutigen Harns wurden in der Folge immer häufiger und im Februar 1898 bemerkte der Kranke, der sich sehr genau beobachtete und untersuchte, zum erstenmale eine Geschwulst in der rechten Flanke, die rasch wuchs. Im Mai d. J. wurde ihm ärztlicherseits dringend zur Operation gerathen.

Status praesens: Pat. ist von gracilem Knochenbau, die Muskulatur ist schlecht entwickelt, der Panniculus fast geschwunden. Die Haut blass, geringe Oedeme an den unteren Extremitäten. Pulswelle hoch, Spannung erhöht, Frequenz 120, rhythmisch. Harn: trübe, reichlich sedimentirend, sauer, Menge 1700 ccm, spec. Gew. 1020, enthält Eiweiss 1 pM. (Esbach), Aceton,

Indicoan, kein Blut. Im Sediment: spärlich weisse und rothe Blutkörperchen, Blasenepithelien, hyaline und granulirte Cylinder, harnsaure Salze, Kalkoxalatkrystalle. Untersuchung der Lungen ergibt Zwerchfellhochstand, besonders rechts, rechts hinten ist die Verschieblichkeit der Lungengrenze un- deutlich. Die untere Thoraxapertur rechts weiter als links, die rechte Abdominalhälfte durch einen grossen Tumor, der zwei Querfinger über die Mittellinie reicht, vorgewölbt. Er ist grobhöckerig, ist nach hinten zu bis in die Nierengegend zu verfolgen, nach unten bis zu der Verbindungslinie der beiden Spin. sup. ant. Er macht die Respirationsbewegungen nicht mit. Ballotement rénal nicht nachweisbar. Von der Leberdämpfung ist der Tumor percutorisch nicht abgrenzbar, das Colon ascendens über demselben nicht nachweisbar.

Operation (Gussenbauer) am 24. 10. 98. Dauer $1\frac{1}{4}$ Stunden. Querer Schnitt 2 Querfinger über der Nabelhorizontalen, in der rechten hinteren Axillarlinie beginnend, nach vorn bis zur Mittellinie. Auf diesen senkrecht ein zweiter in der vorderen Axillarlinie 15 cm nach abwärts. Es gelingt nur theilweise, das Peritoneum der hinteren Bauchwand vom Tumor abzulösen. Nach der Exstirpation zeigt sich, dass ein taubeneigrosses Stück der Geschwulst zurückgeblieben ist, das in die Vena cava inf. hineinwächst, ferner einige kleinere Tumoren unter oder im Peritoneum bis zum Diaphragma hinauf.

25. 10. Kein Harn. Pat. ist benommen. Singultus, Kopfschmerz.

26. 10. Durch Katheterismus werden 300 ccm Harn entleert. Albumen 2 pM. (Esbach), im Sediment zahlreiche granulirte Cylinder.

27. 10. Spontane Harnentleerung: 400 ccm, Albumen 3 pM. (Esbach), zahlreiche granulirte und epitheliale Cylinder, leichte Benommenheit anhaltend. Im Laufe der nächsten Tage besserte sich allmählig der Zustand des Kranken, das Bewusstsein wurde klar, Nahrungsaufnahme und Schlaf befriedigend. Im Harn Eiweiss in Spuren nachweisbar, das Sediment schwand, tägliche Harnmenge 700—1400 ccm.

Die Wunde heilte per primam und Pat. konnte am 10. 11. 98, frei von Beschwerden, entlassen werden. Albumen war nicht mehr nachweisbar, auch keine Formelemente.

Am 26. 7. 90 starb der Kranke in häuslicher Pflege. Der bei der Operation zurückgelassene Tumorrest war rasch gewachsen und bald ulcerirt.

Die histologische Untersuchung des Tumors ergab die Diagnose: Malignes Hypernephrom (Grawitz-Tumor).

7. Ignaz P., 42 Jahre alt, aufgenommen 24. 5. 99. Pat. ist Vater von 3 gesunden Kindern. Im Alter von 12 Jahren überstand er angeblich „Kopftypus“, sonst soll er nie krank gewesen sein. Im Frühjahr 98 bemerkte Pat. an der rechten Stirnhälfte ein bohnergrosses, derbes, nicht schmerzhaftes Knötchen, welches sich leicht verschieben liess und ein ganz langsames Wachstum zeigte. Die Beweglichkeit der Geschwulst schwand im Juli 98. Von da ab vergrösserte sich der Tumor gleichmässig und rasch und erreichte im Winter ungefähr die jetzt bestehenden Dimensionen. Anfangs Februar 99 war das rechte Auge nur leicht vorgedrängt, die Gesichtsempfindungen nicht wesentlich

alterirt. Mitte Februar 99 bemerkte der Kranke, dass die Geschwulstmasse über das rechte Auge herunter zu wachsen beginne. 3 Tage nach dieser Wahrnehmung war der Augapfel durch die Geschwulstmasse vollständig verdeckt. Seit dieser Zeit bestehen fast ununterbrochen heftige Kopfschmerzen, namentlich in der Stirngegend und Schmerzen im Nacken. Sonst hat Patient keinerlei Beschwerden.

Status praesens: Kräftig gebauter Mann von guter Gesichtsfarbe. Lungenuntersuchung ergibt leichtes Emphysem, wenige Ronchi hinten unten. Herztöne leise, dumpf, Herzdämpfung nicht vergrößert, Abdominalbefund normal. An der rechten Stirnseite findet sich ein gänseeigrosser mit der Längsachse vertical gestellter Tumor, dessen höchste Kuppe über die Schädelschwölbung reicht. Die Haut über dem Tumor ist verschieblich, von weiten Venen durchzogen. Der Tumor selbst ist von derb-elastischer Consistenz, an einigen Stellen sind Knochenspicula nachzuweisen; vom Knochen ist der Tumor nicht verschieblich. Die Geschwulst hat den rechten Bulbus überwachsen, dieser ist kaum zwischen den ektripionirten ödematösen Lidern zu sehen (Fig. 2). Der Kranke klagt nicht über Schmerzen, er schläft fast den ganzen Tag.

Harn: sauer, Eiweiss deutlich nachweisbar, kein Zucker. Im Sediment keine geformten Elemente zu sehen.

29. 5. Exstirpation des Tumors (Gussenbauer). Dauer $\frac{3}{4}$ Stunden. Der Tumor wird mittels eines Lappenschnittes, dessen Basis zwischen Nasenwurzel und Ohr liegt, umschnitten und die Haut vom Tumor nach unten abpräparirt. Dabei starke venöse Blutung aus den Hautvenen. Umschneidung des Tumors im Periost, worauf der über den Schädel prominirende Theil desselben wegfällt. Dabei sehr starke Blutung aus dem Tumor. Stillung derselben mittels Ligatur und Tamponade. Nun zeigt sich, dass der Tumor pulsatorische Bewegung hat. Mit der Luär'schen Knochenzange wird der Rand der Knochenspalte soweit entfernt, bis der Knochen gesund erscheint. Dabei wird ein handtellergrosser Defect im Knochen gesetzt, der nach unten bis zur Orbita reicht, deren knöchernes Dach in den Tumor aufgegangen ist. Der Bulbus ist durch den Tumor ganz nach aussen luxirt. Da die Geschwulst mit der Dura mater verwachsen ist, wird diese in der Ausdehnung des Knochendefectes excidirt; das Stirnhirn ist verdrängt, zeigt eine etwa kleinapfelgrosse Impression durch den Tumor. Nun gelingt die Entfernung der Geschwulst leicht. Einlegen eines Jodoformgazestreifens, der in dem Wundwinkel vor dem Ohr herausgeleitet wird. Der Patient ist nach der Operation sehr anämisch, es wird subcutan 300 ccm physiol. Kochsalzlösung injicirt, Einpacken in warme Tücher, Puls sehr klein. Einwicklung und Suspension der Extremitäten, Kochsalz- und Kampherinjectionen, künstliche Respiration können den Exitus let. nicht mehr aufhalten, $\frac{1}{4}$ Stunde post operationem stirbt der Patient. Bei der künstlichen Athmung wurde unter dem linken Rippenbogen ein harter, höckeriger Tumor bemerkt.

Obductionsbefund: Carcinoma renis sin. e struma suprarenali aberrata tendens in pelvim renis. Anaemia post resectionem carcinomatis secundarii ossis frontalis et parietalis dextri et partis durae matris. Entsprechend dem rechten

Stirnbein ein kreisförmiger, ungefähr 12 cm im Durchmesser haltender Defect des Knochens mit gezackten, ausgebrochen aussehenden Rändern. Die Dura mater in der Ausdehnung dieses Defectes abgetragen, sodass das plattgedrückte Gehirn blossliegt. Die Leptomeninx unverletzt, von einer dünnen Schicht frischen Blutes bedeckt. Ein Theil des Orbitaldaches sowie ein Antheil des Os parietale und der Schuppe des Schläfebeins ist abgetragen. Die linke Niere in einen fast mannsfaustgrossen Tumor umgewandelt; auf der Schnittfläche zeigt sich, dass das Nierengewebe grösstentheils erhalten ist. Der Tumor sitzt im unteren Pol der Niere, an seiner Aussenseite ist er eine Strecke weit von einer dünnen Schicht atrophischen Nierengewebes überzogen, das scharf gegen die Tumormasse begrenzt ist. Diese besteht zum grössten Theile aus zerfallendem, fettgelbem oder mehr bräunlichgelbem Gewebe, das vielfach von Blutungen durchsetzt ist oder eine reichliche Vascularisation erkennen lässt. Das Centrum des Tumors ist aus graugelblichen, etwas transparenten, geschichteten Massen gebildet. An seiner oberen Circumferenz erscheint der Tumor gegen das Nierengewebe nicht scharf begrenzt, indem sich einzelne zum Theil isolirte, haselnussgrosse Geschwülste im Nierenparenchym sitzend finden. Das Nierenbecken von Tumormasse umwuchert und infiltrirt, ausgefüllt von einem ca. taubeneigrossen, grobhöckerigen, mit der übrigen Geschwulst zusammenhängenden Tumor. Mikroskopisch zeigten Schädelmetastase und Nierentumor denselben Bau; es lag ein malignes Hypernephrom vor. In Schnitten durch den Schädel-tumor fallen enorm grosse Zellen mit gigantischen, oft gelappten Kernen sowie Riesenzellen auf. Die Tumorzellen sind oft gross, gebläht, stark verfettet, die Kerne vielgestaltet. Die Zellanordnung ist an vielen Stellen die charakteristische peritheliale, an anderen Stellen ist dieselbe nicht mehr zu erkennen (s. S. 1120).

8. Beile F., 35 Jahre alt, aufgen. 10. 6. 99. Pat. hat keine Kinderkrankheiten durchgemacht. Erste Menses mit 15 Jahren, sie hat 6 Mal geboren, seit dem letzten Partus im Jahre 98 keine Menses mehr. Sie war beschwerdefrei bis vor 7 Monaten; damals stellten sich plötzlich äusserst heftige Schmerzen in der rechten Lendengegend ein, die gegen den Nabel hin ausstrahlten. Sie verlor angeblich das Bewusstsein, kam erst nach 2 Stunden wieder zu sich und hatte dann noch starke Schmerzen und quälenden Urindrang. Es soll sich aus der Urethra viel flüssiges hellrothes Blut gemischt mit dunkelrothen Bröckeln entleert haben. Seit diesem Anfall war der Urin nie mehr normal, sondern immer blutig gefärbt. Die Schmerzanfälle wiederholten sich im Ganzen 12 Mal, waren aber nie mehr so stark wie das erste Mal. Seit einigen Monaten hat sie häufigen Urindrang, oft ohne Harn lassen zu können. In letzter Zeit ist sie abgemagert. Die Pat. wurde zutransferirt von der Klinik Nothnagel; dort wurde am 3. 6. ein Schüttelfrost beobachtet mit einer Temperatursteigerung von 40°.

Status praesens: Die Gesichtsfarbe der Pat. ist blassgelblich, die Augen halonirt. Knochen kräftig, Muskulatur schlecht entwickelt, Panniculus ziemlich reichlich. Herz- und Lungenbefund normal. Die rechte Bauchseite, namentlich in ihren oberen Antheilen, vorgewölbt durch einen über kindskopfgrossen Tumor. Derselbe ist hart, höckerig, nach allen Richtungen beweglich.

Operation am 22. 6. 99 (Gussenbauer): Schräger Lumbalschnitt. Die Geschwulst ist mit dem Peritoneum der hinteren Bauchwand an einigen Stellen innig verwachsen. Die Isolirung des Tumors ist schwierig, die Blutung eine beträchtliche. Dauer $1\frac{1}{2}$ Stunde. Die Geschwulst ist ein Hypernephrom in der rechten Niere, das die Caps. fibrosa an mehreren Stellen durchwachsen hatte und in die Caps. adiposa hineingewuchert war. Die mikroskopische Untersuchung bestätigte die Diagnose. Nach reactionslosem Wundverlauf wurde die Patientin, die sich sehr erholt hatte, in ihre Heimath entlassen. Dortselbst starb sie 9 Monate später.

9. Julius L., 45 Jahre alt, aufg. 25. 2. 01.

Pat. war in seiner Jugend stets gesund. Vor 11 Jahren überstand er Diphtherie.

Vor etwa einem halben Jahre erkrankte er plötzlich, er fühlte heftigen Harndrang, konnte aber trotz Pressens nur einige Tropfen einer blutig gefärbten Flüssigkeit entleeren. Er machte sich feuchtwarme Umschläge auf den Unterleib und nach 2 Tagen konnte er eine grössere Menge Harn lassen, über dessen Beschaffenheit er aber keine Angaben machen kann. Schmerzen bestanden nicht. Bis Ende September fühlte er sich vollkommen wohl. Damals verspürte er öfter Harndrang, sein Harn war röthlich und enthielt einzelne rothe Gerinnsel. Da dieser Zustand 2 Tage anhält, liess er sich an einer urologischen Station untersuchen; es wurde Blutung aus der linken Niere festgestellt. Nach dieser Untersuchung trat eine stärkere Blutung auf. Der Arzt, den Patient nun aufsuchte, machte ihn auf eine Geschwulst in der linken Unterbauchgegend aufmerksam; der Kranke hatte schon einige Monate früher den Tumor bemerkt, ihm jedoch keine Beachtung geschenkt, da er ihm keinerlei Beschwerden verursachte.

Am 10. October trat wieder Blut im Harn auf und nun liess sich der Kranke an eine interne Klinik aufnehmen. Die Grenzen des Tumors wurden damals folgendermaassen angegeben: Nach oben in der linken Mammillarlinie Dämpfung bis zur 6. Rippe, der Rand des Tumors kam 3 Querfinger links von der Medianlinie unter dem Rippenbogen hervor, in Nabelhöhe ragte er 1 Querfinger über die Medianlinie vor. Die untere Grenze lief 3 Querfinger unter dem Nabel etwa daumenbreit oberhalb des Darmbeinkammes nach rückwärts. Im Harn fand sich damals: Eiweiss in Spuren, rothe Blnkörperchen, spärlich Loukocyten, keine Nierenelemente. Dem Kranken wurde die Operation angerathen, er verliess jedoch am 23. 10. das Spital. Nun blieb er beschwerdefrei bis zum 20. 1. 01. Damals stellte sich neuerdings starker Harndrang ein und jedes Mal beim Uriniren entleerte sich Blut. Seitdem fühlte sich der Kranke wieder vollkommen wohl.

Die Anschwellung der linken Scrotalhälfte besteht über 2 Jahre, vor einem Monate fiel dem Patienten ein Grösserwerden derselben auf. Vor 20 Jahren acquirirte er Gonorrhoe, die ohne Folgekrankheiten ausgeheilt sein soll. Lues und Potus werden negirt.

Patient hat im Herbst des Vorjahres um einige Kilogramm abgenommen, heuer jedoch wieder etwas zugenommen.

Status praesens: Grosser, kräftiger Mann von gesundem Aussehen. An Lungen und Herz nichts Abnormes. Urin klar, sauer; kein Eiweiss, kein Zucker. Blutproben negativ, Sediment äusserst spärlich, einige Leukocyten und flache Epithelzellen. Keine rothen Blutkörperchen. Das Abdomen überragt in seiner linken Hälfte das Niveau des Thorax. Diese Vorwölbung ist mit der Respiration sehr deutlich verschieblich und entspricht einem gleichmässig harten Tumor mit folgenden Grenzen (vergl. oben den Befund vom 12. 10. 00): Linke Mammillarlinie 6. Rippe, am Rippenbogen 2 Querfinger links von der Mittellinie, in der Nabelhorizontalen 2 Querfinger rechts von der Mittellinie. Nach unten in der Mittellinie 3 Querfinger unter dem Nabel, von da zieht die Grenze etwas über der Crista ossis ilei nach rückwärts. Der Tumor ist nach rechts und links gut, nach oben und unten weniger gut verschieblich. Das aufgeblasene Colon descendens und transversum verläuft deutlich über dem Tumor nach rechts. Linksseitige Varicocele.

Operation am 1. 3. 01 (Gussenbauer). Dauer 2 Stunden. Querschnitt 30 cm lang, parallel der 12. Rippe, auf den ein zweiter 10 cm lang senkrecht nach unten geführt wird. Der Tumor ist dem Peritoneum der hinteren Bauchwand stellenweise adhärent, dasselbe wird auf eine Strecke von 20 cm durchtrennt. Die Isolirung des Tumors ist sehr schwierig, da auch Verwachsungen mit dem Diaphragma bestehen. Die Blutung ist ziemlich beträchtlich; die Fettkapsel wird grösstentheils mit entfernt, sie ist an mehreren Stellen mit dem Tumor verwachsen.

Der Tumor ist über mannskopfgross, solid, ein typisches Hypernephrom. Die mikroskopische Untersuchung bestätigt die Diagnose.

Der Wundverlauf ist in diesem Falle gestört durch Gasbrand. Nach Ablauf der acuten Infectionerscheinungen erholte sich der Kranke zusehends und verliess bei blühendem Aussehen am 30. 4. 01 die Klinik.

Bis Anfangs August desselben Jahres fühlte sich Patient wohl, bis auf Schmerzen im Kreuz, die er wenig beachtete. Allmählig wurden sie immer heftiger und constant. Am 23. 9. liessen sie nach, gleichzeitig schliefen ihm beide Beine ein. Seither sind dieselben gefühllos, gelähmt. Es besteht Blasen- und Mastdarm lähmung. Pat. wurde Tags darauf auf eine interne Abtheilung gebracht, woselbst constatirt wurde, dass es sich bei dem Patienten um eine Compression des Rückenmarks im unteren Brustsegment durch metastatischen Tumor handle. Bald stellte sich ausgedehnter Decubitus ein, am 23. 11. 01 starb der Kranke.

Obductionsbefund: Verjauchtes metastatisches Nebennierencarcinom des 10. Brustwirbels mit Uebergreifen auf den 9. und 11. Brustwirbel mit gangränösem Decubitus und Compression des Rückenmarkes. Metastasen in den retroperitonealen, einzelnen mesenterialen und den periportalen Lymphdrüsen. Wallnussgrosse Metastase im rechten Leberlappen und erbsengrosse Metastase im rechten Loberlappen und erbsengrosse Metastase im linken Lungenunterlappen. Hypertrophie der rechten Niere nach Exstirpation der linken wegen Nebennierencarcinoms vor 8 Monaten. Fettige Degeneration des Herzmuskels, Fettherz. Acuter Milztumor. Atelectasen beider Lungenunterlappen. Cystitis.

Ausgedehnter Decubitus der Kreuzbeingegend und zahlreiche gangränöse Decubitalgeschwüre beider Fersen und der inneren und äusseren Knöchelgegend beider Füsse.

10. Josef V., 43 Jahre alt, aufg. am 3. 6. 02.

Im Juli 1899 traten angeblich nach Erkältung Schmerzen in der Nierengegend und Blutharnen auf; es sollen sich damals etwa 30cm lange cylindrische Gerinnsel entleert haben. Auch Blasenschmerzen stellten sich ein, die jedes Mal mit dem Aufhören der Hämaturie wieder sistirten. Er lag darauf durch 3 Wochen auf einer chirurgischen Station, wurde wiederholt cystoskopirt und mit Blasenspülungen behandelt. Die Blutungen hörten auf und Pat. verliess das Spital.

Als im Juli 1900 abermals blutiger Harn entleert wurde, liess sich der Kranke neuerdings auf die chirurgische Station aufnehmen. Es wurde ein linksseitiger Nierentumor constatirt und am 12. 7. 00 die Nephrectomie ausgeführt. Er verliess geheilt das Spital.

Im Mai 1901 bemerkte er eine Geschwulst in der linken Nierengegend, die bis September d. J. etwa apfelgross wurde. Am 18. 9. 01 wurde an derselben Station der Tumor extirpirt.

Seit 2 Monaten bemerkt der Kranke wieder mehrere Geschwülste in der Gegend der Operationsnarbe und sucht deshalb die Klinik auf.

Status praesens: Kräftiger Mann von sehr gutem Aussehen. Diffuses Rasseln über beiden Lungen, stärker über dem linken Unterlappen. Links von der Mitte der 12. Rippe gegen die Spin. ant. sup. eine Operationsnarbe, in der Mitte derselben nebeneinander 3 etwa kleinapfelgrosse Tumoren von derber Consistenz, die scheinbar mit der Narbe verschieblich sind. Sie sind in ihrer Mitte erweicht, die Haut darüber livide verfärbt. Tägliche Harnmenge 600 bis 700 ccm. Kein Sediment. Eiweiss- und Blutprobe negativ.

Operation am 9. 6. 02 (Dr. Foederl). Ovale Umschneidung der Tumoren. Es zeigt sich, dass dieselben sich ins retroperitoneale Gewebe fortsetzen und fest mit der Aorta verwachsen sind. Tamponade. Partielle Naht.

Pat. wird am 7. Juli in häusliche Pflege abgegeben. Die bei der Operation zurückgelassenen Geschwulstmassen sind beträchtlich gewachsen und ulcerirt.

Exitus am 23. 10. 02.

Histologischer Befund: Recidivirendes, malignes Hypernephrom.

11. Michael R., 34 J. alt, aufg. am 25. 6. 02.

Vor 15 Jahren erkrankte er mit Schmerzen in der Magengegend, doch hatte er dabei Appetit, kein Fieber, kein Erbrechen, nur ein allgemeines Gefühl von Mattigkeit.

Die Schmerzen dauerten $1\frac{1}{2}$ Tage und hörten dann spontan auf. Aehnliche Schmerzanfälle wiederholten sich beiläufig 2 Mal in jedem Jahr, meist im Anschlusse an den Genuss schwer verdaulicher Speisen; auf eine Morphinum-injection und die Application kalter Umschläge schwanden sie jedes Mal nach einigen Stunden.

Icterische Hautfarbe oder Veränderungen im Harn und Stuhl wurden nicht beobachtet.

Seit $1\frac{1}{2}$ Jahren bemerkte er das langsame Wachsen einer harten Geschwulst in der Magengegend und seither wiederholen sich die Schmerzanfälle alle 14 Tage, wobei die Geschwulst druckempfindlich ist und ihm härter vorkommt. In letzter Zeit soll er abgemagert sein.

Status praesens. Mässig genährter, aber kräftiger Mann. Herz und Lungen gesund. Der Harn ist leicht getrübt, reagirt schwach sauer, enthält keinen Zucker, kein Eiweiss. Im Sediment Urate und Krystalle von Tripelphosphat. Unter dem linken Rippenbogen tastet man einen über faustgrossen, harten, höckerigen Tumor, welcher exquisit respiratorisch verschieblich ist. Von der Milz, deren unteren Pol man tastet, ist er durch eine Zone tympanitischen Percussionsschalles getrennt, ebenso von dem palpablen rechten Leberlappen. Im Traube'schen Raum tympanitischer Percussionsschall. Die Aufblähung des Magens ergiebt Verlagerung desselben nach rechts, die Aufblähung des Dickdarms zeigt, dass das Quercolon über die Geschwulst zieht.

Operation am 30. 6. 02 (Gussenbauer). Dauer $1\frac{3}{4}$ Stunden. Laparotomie durch linken pararectalen Schnitt, auf den ein zweiter senkrecht nach aussen geführt wird. Der Tumor ist mit dem Zwerchfell verwachsen und reicht mit derbhöckerigen, faustgrossen Antheilen bis über die Mittellinie nach rechts. Unter enormer Blutung gelingt es nur einen Theil der Geschwulstmasse zu entfernen, die nach rechts hin reichenden Antheile müssen zurückgelassen werden. Der Pat. wird nach rascher Versorgung der Wunde fast pulslos ins Bett gebracht und stirbt $\frac{1}{2}$ Stunde später.

Obductionsbefund: Hypernephrom der linken Seite mit Substituierung der linken Nebenniere und Bildung von Lymphdrüsenmetastasen insbesondere gegen den Leberhilus zu in Form von mannsfaustgrossen Geschwülsten. Exstirpation eines Theiles der Tumoren $\frac{1}{2}$ Stunde a. mortem. Acute Anämie (etwa $\frac{1}{2}$ Liter Blut in der Bauchhöhle).

12. Josef M., 47 Jahre alt, aufg. am 17. 10. 02.

Pat. war stets gesund bis Juni 1901. Damals erkrankte er an „Blinddarm-entzündung“, er lag 7 Wochen zu Bett. Zu der Zeit wurde er von seinem Arzt auf eine Geschwulst in der linken Bauchseite aufmerksam gemacht.

Diese Geschwulst wuchs seither langsam, aber continuirlich von der Flanke gegen die Bauchmitte. Schmerzen hat sie ihm nie verursacht, nur an Verdauungsstörungen leidet er öfters. Das Uriniren ging immer normal vor sich, der Harn war stets ohne Veränderung. Seit den letzten 4 Monaten bemerkt er Abmagerung.

Status praesens: Knochenbau kräftig, Musculatur stark, Panniculus gut entwickelt. Herz und Lungen normal. In der linken Bauchseite eine sehr grosse Geschwulst; sie reicht nach rechts bis 4 Querfinger über die Mittellinie in der Nabelhorizontalen, nach oben einen Querfinger unter den Rippenbogen, nach unten bis nahe an die Symphyse. Die Geschwulst ist noch etwas beweglich, Oberfläche ziemlich glatt, die Consistenz derb-elastisch, an manchen Stellen undeutlich fluctuirend. Bei Aufblähung des Darms sieht man das Colon

descendens deutlich über die Geschwulst hinwegziehen. Die Menge des Harns normal, seine chemische und mikroskopische Untersuchung ergibt durchaus normale Befunde.

Operation am 22. 10. 02. (Gussenbauer). Dauer $2\frac{3}{4}$ Stunden. Schnitt nach D'Antona. Der Tumor ist mit dem Peritoneum parietale, mit dem Netz und dem Diaphragma innig verwachsen. Die Lösung der Adhäsionen ist sehr schwierig, die Fettkapsel an vielen Stellen von dem Tumor durchwachsen. Zwei grosse Erweichungscysten des Tumors platzen beim Isolieren desselben. Der Tumor erstreckt sich nach rechts bis über die Wirbelsäule. Die Niere ist fast vollständig in dem Tumor aufgegangen. Blutverlust sehr gross. Unmittelbar nach der Hautnaht Exitus.

Obductionsbefund: Acute Anämie nach Exstirpation eines über mannskopfgrossen Tumors, ausgehend vom oberen Pol der linken Niere mit Bildung mehrfacher Metastasen gegen den Milzhilus hin sowie kleiner Lymphdrüsenmetastasen am Leberhilus und im Retroperitonealraum. Beiderseits Metastasen in der Pleura pulmonalis. Hypertrophie mit leichter Dilatation des linken Herzens.

13. Josef M., 66 Jahre alt, aufg. am 20. 5. 03.

Der Kranke war, soweit er sich erinnern kann, bis zum 22. Lebensjahre stets gesund. Damals erhielt er im Feldzug eine den rechten Oberschenkel in seinem oberen Drittel penetrirende Schusswunde und einen Bajonettstich knapp oberhalb des linken inneren Unterschenkelknöchels; wegen dieser Verletzungen war er 5 Monate in Spitalsbehandlung. In der Folgezeit fühlte sich Patient vollkommen wohl bis December 1890. Damals erkrankte er angeblich in Folge einer Erfrierung an „Beinfrass“ des linken Unterschenkels nächst dem Sprunggelenke; nach 3monatlicher erfolgloser Behandlung wurde der linke Unterschenkel im unteren Drittel amputirt. Danach fühlte sich der Kranke bis November 1902 ganz wohl. Seit dieser Zeit jedoch leidet er beständig an Verdauungsstörungen. Anfangs äusserten sich diese in Appetitlosigkeit, Aufstossen und Magendrücken nach jeder Mahlzeit; öfters traten auch Diarrhoen ein, der Stuhl soll wiederholt dunkel, manohmal schwärzlich gefärbt gewesen sein. 3 oder 4 Monate später stellte sich auch öfters Erbrechen ein, gewöhnlich bald nach der Mahlzeit, zeitweise litt der Patient unter heftigen krampfartigen Schmerzen im linken Hypochondrium. Seit 7 Wochen hat das Erbrechen aufgehört, es besteht hartnäckige Stuhlverstopfung. Im letzten Jahre soll Patient stark abgemagert sein.

Status praesens: Grosser hagerer Mann von kräftigem Knochenbau; er sieht verfallen aus. Puls regelmässig, weich, von normaler Frequenz. Lungen und Herz ohne pathologische Erscheinung. Das Abdomen ist leicht eingezogen, das linke Hypochondrium beim Betasten empfindlich. Man fühlt unter dem linken Rippenbogen, nahe der vorderen Axillarlinie, einen etwa mannsfaustgrossen, ziemlich harten, höckerigen Tumor, der respiratorisch wenig verschieblich ist. Die Dämpfung über demselben ist von der Milzdämpfung nicht sicher zu trennen. Das Colon zieht anscheinend unter dem Tumor. Die Untersuchung des Mageninhaltes nach Probefrühstück ergibt Fehlen von freier Salzsäure und

von Milchsäure. Der Harn ist klar, frei von Eiweiss und Zucker. In den Blutpräparaten fällt eine Vermehrung der weissen Blutkörperchen auf.

Die Diagnose ist unsicher, der Kranke wird behufs Aufnahme eines genaueren Blutbefundes auf eine interne Klinik transferirt. Nach einer Woche wird er von dort wieder rücktransferirt mit der Diagnose: Exulcerirtes Carcinom an der Curvatura major des Magens, auf den Fundus übergreifend (wahrscheinlich auf dem Boden eines Ulcus ventriculi chron. entstanden).

Operation am 5. 6. 03 (Dr. Pupovac). Schnitt am lateralen Rand des linken Rectus abdom. etwa 12 cm lang. Der Tumor liegt retroperitoneal, er gehört dem unteren Pol der linken Niere an. Er ist von einem Netz dicker Venen überzogen, nach allen Richtungen frei beweglich. Es wird ein 2. Schnitt senkrecht auf den ersten etwa 10 cm nach aussen geführt. Das Colon sammt dem Mesocolon transversum und descendens nach innen von dem Tumor abgelöst und die Nephrectomie ausgeführt. Der Tumor ist etwa kindskopfgross, er nimmt die untere Hälfte der Niere ein, gegen deren Gewebe er durch eine Kapsel scharf abgegrenzt ist. Seine Consistenz ist mittelweich, die Oberfläche grobhöckerig, auf der Schnittfläche wechseln grauweisse, gelbliche und dunkelrothe Partien ab. Vollständige Naht.

Die histologische Untersuchung ergibt die Diagnose Hypernephroma malign. renis.

In den ersten Tagen nach der Operation betrug die Harnmenge etwa 500 ccm p. d., stieg aber bald auf etwa 1000. 4 Tage nach der Operation stellte sich Bronchitis mit schleimig-eitrigem Auswurf ein.

Entfernung der Nähte am 10. Tage. Dabei zeigt sich die Umgebung des queren Schnittes geröthet, geschwollen, heiss, es entleert sich ein trübes, röthliches Secret; keine Temperatursteigerung. Pat. klagt über Appetitmangel, er fühlt sich sehr schwach. Im weiteren Verlaufe kamen mehrere tiefe Nähte aus der Wunde, der Kranke fieberte nie, doch will die grosse Schwäche und der Appetitmangel nicht weichen; er sieht sehr blass und verfallen aus.

Am 5. 8. — 2 Monate nach der Operation — wird der Kranke in häusliche Pflege abgegeben. Er ist sehr anämisch, kraftlos, der Appetit liegt ganz darnieder.

Der Patient starb in seiner Heimath im Februar 1904; nach Mittheilung des behandelnden Arztes waren im Abdomen multiple Tumoren aufgetreten.

14. Markus W., 47 Jahre alt, aufg. am 6. 11. 03.

Als Kind mit 5 Jahren soll Patient Typhus überstanden haben. Vor 21 Jahren trat Gelbsucht auf, ohne dass eine Indigestion vorangegangen wäre. Pat. fühlte sich damals sonst wohl, es bestanden keine Digestionsstörungen und keine Schmerzhaftigkeit in der Gallenblasengegend. An Harn und Stuhl fiel dem Pat. damals keine Veränderung auf. Der Icterus schwand nach circa zweimonatlicher Dauer ohne ärztliche Behandlung.

Im März 1899 musste sich Pat. beim Ziehen eines schwer beladenen Handschlittens stark anstrengen und verspürte während dieser Arbeit einen plötzlichen Stich in der rechten Lendengegend. Noch mehrere Wochen nachher empfand der Kranke beim Bücken und Heben an derselben Stelle stechende

Schmerzen. Dieselben sassen in der rechten Lende rückwärts 3 fingerbreit vor der Wirbelsäule in handflächengrosser Ausdehnung und waren nicht ausstrahlend. Im Zustand der Ruhe war Pat. vollkommen schmerzfrei. Keine Unregelmässigkeiten beim Uriniren, Urin von normaler Beschaffenheit. Nach circa 3 Monaten empfand Pat. auch bei Anstrengungen keine Schmerzen mehr.

Im Februar 1903 traten ohne dem Kranken bekannte Veranlassung reissende Schmerzen in der rechten Hüfte, entsprechend dem Verlaufe des N. ischiadicus auf, die sich bis auf die Kreuzbeingegend erstreckten. Nach einmonatlicher Dauer schwanden die Schmerzen vollkommen. Damals suchte Pat. zum erstenmale einen Arzt auf, der ihm Pulver verordnete.

Mitte März 1903 treten, angeblich in Folge Tragens schwerer Lasten, abermals Schmerzen in der rechten Lendengegend auf; sie sind genau an derselben Stelle localisirt, wie die vor 4 Jahren. Sie sitzen „gleich unter der Haut“ und steigern sich bei jeder Bewegung, bei Ruhe schwinden sie vollkommen. Wenn Pat. in gebückter Stellung gearbeitet hat, kann er sich nur mit Mühe und unter grossen Schmerzen aufrichten. Diese Schmerzen bestanden in gleich starker Intensität bis ca. 1. October.

Von Mitte April d. J. an treten etwa $\frac{1}{4}$ Stunde nach jeder grösseren Mahlzeit drückende Schmerzen in der Regio epigastrica auf. Sie sind von circa 2stündlicher Dauer und lassen dann langsam wieder nach. Bei Bewegungen und bei Linkslagerung soll sich der Schmerz steigern. Zwischen den Schmerzen in der Lenden- und jenen in der Magengegend kann Pat. keinen zeitlichen Zusammenhang constatiren. Die Lendenschmerzen sind reissend, die Magenschmerzen drückend. Es besteht häufiges Aufstossen, kein Erbrechen. Stuhl regelmässig, Appetit gut. Im Verlaufe des Sommers nehmen die Magenschmerzen beträchtlich zu. Vom Frühjahr bis zum Herbst hat der Pat. um 5 kg an Körpergewicht verloren.

Am 7. September konnte Pat. trotz heftigen Harndranges nicht uriniren; erst nach starkem Pressen durch mehrere Minuten erfolgte Urinentleerung, der Harn war nicht blutig.

Am 15. September liess er sich in eine innere Klinik aufnehmen; nach 3wöchentlicher symptomatischer Behandlung liessen alle Schmerzen nach, gegenwärtig machen sich nur manchmal Abends Schmerzen in der rechten Lendengegend bemerkbar; ab und zu treten Diarrhoen auf. Im letzten Monat hat Pat. um 2 kg zugenommen.

Vor 17 Jahren Gonorrhoe, sonst war der Kranke nie venerisch inficirt. Potus negirt.

Status praesens: Aussehen des Pat. etwas kachektisch, die Gesichtsfarbe blass gelblich. Lungenbefund normal. Herz: Spitzenstoss im 5. Inter-costalraum, nach aussen verlagert, stärker als normal. Nach dem 2. Aortenton kurzes Geräusch hörbar. Dämpfungsgrenzen nach rechts etwas verbreitert. Das Abdomen steht im Niveau des Thorax. Die Gegend des rechten Hypochondriums ist druckempfindlich. Dasselbst tastet man bei tiefer Inspiration einen harten, höckerigen Tumor, der sich gegen die hintere Bauchwand erstreckt, respiratorisch nicht verschieblich ist. Der untere Pol des Tumors liegt

in der Nabelhorizontalen, dort, wo sie die Parasternallinie schneidet. Bei manueller Untersuchung ist der Tumor auch von rückwärts unter der 12. Rippe tastbar; deutliches Ballotement, keine respiratorische Verschieblichkeit. Vorderer Rand der Milz nicht palpabel. Im Magen kein Plätschern; nach Magenaufblähung normale Configuration des Magenvolums percutorisch nachweisbar. Der Mageninhalt zeigt nach Probefrühstück normales Verhalten. Rechtsseitige freie Leistenhernie. Keine Oedeme; Rectalbefund normal.

Harnbefund. (Der Kranke stand vom 11. 9. bis 6. 11. 03 in Beobachtung der Klinik des Herrn Hofrathes Neusser; ich entnehme den Aufzeichnungen dieser Klinik die folgenden Angaben): Die tägl. Harnmenge schwankt zwischen $\frac{1}{2}$ bis über 2 Liter.

11. 9. Der Harn ist klar, hellgelb, sauer, spec. Gew. = 1022. Nucleoalbumin in Spuren, Serumalbumin, Blut, Zucker, Aceton, Gallenfarbstoff, Indican fehlen, Urobilin spärlich. Im Sediment keine Nierenelemente. Der Harn wurde mehrmals wöchentlich einer genauen Untersuchung unterzogen. Aus den chemischen Befunden ist hervorzuheben, dass fast constant im Harn Nucleoalbumin nachzuweisen war, bald in Spuren, bald sehr deutlich. Serumalbumin fehlte immer. In dem Sedimente fanden sich: Oxalate und Urate in wechselnder Menge, Schleimfäden, selten einige Leukocyten, hie und da ein hyaliner Cylinder. Nierenepithelien und rothe Blutkörperchen fehlten meist.

Erst am 27. 9. ergab die Sedimentuntersuchung: An einer Stelle sind dem Schleim einige hochgradig ausgelaugte und deformirte Erythrocyten aufgelagert, sonst ganz spärlich hie und da ein Erythrocyt. In 2 Präparaten ein aus Erythrocytenschatten und Nierenepithelien zusammengesetzter Cylinder. Auch in der Folge war das Suchen nach rothen Blutkörperchen und Nierenepithelien selten von Erfolg, Tumorzellen wurden nie gefunden. Am 20. 9. wurden im Sediment einige gelbbraunliche Schollen gefunden, die den Verdacht erweckten, dass sie Derivate des Blutfarbstoffes seien.

Operation am 11. 11. 03 (Dr. Pupovac). Dauer $1\frac{1}{4}$ Stunden. Bergmann'scher Schrägschnitt mit unterem Hilfsschnitt. Die Fettkapsel wird zum grössten Theil extirpirt, sie ist an einigen Stellen von dem Tumor durchwachsen. Nach Freilegung des Nierenhilus zeigt sich, dass die Vena renalis thrombosirt ist. Sie wird knapp an ihrer Einmündung in die Cava zwischen Klemmen gefasst. Eine Klemme geht ab, es kommt zu einer heftigen Blutung aus der Cava. Durch 5 Klemmen wird das Loch in der Cava verschlossen, dieselben werden liegen gelassen. Tamponade der Wundhöhle. Naht der Muskulatur und Haut so weit als thunlich.

Der Tumor nimmt das Mittelstück und den unteren Pol der Niere ein, ist etwa kindskopfgross, seine Consistenz mässig derb, die Oberfläche grau-gelblich, höckerig. Er ist gegen das Nierenparenchym scharf abgegrenzt. Auf der Schnittfläche ist die Geschwulst in der Farbe gleich wie an der Oberfläche, selten findet man eine kleinere braunröthliche Partie. Der Tumor ragt in den unteren Theil des Nierenbeckens zapfenförmig frei hinein.

Mikroskopisch zeigt der Tumor das Bild des malignen Hypernephroms ohne Besonderheiten.

12. 11. Keine grossen Schmerzen, subjectives Befinden bis auf Schwächegefühl gut. Abgesonderte Harnmenge in den ersten 24 Stunden nach der Operation = 80 ccm. Temperatur normal, Puls 72.

13. 11. Der Verband wird in den oberflächlichen Schichten gewechselt, er ist von Blut durchtränkt. Herzaction relativ gut. Harnmenge 50 ccm. Temperatur normal, Puls 82.

14. 11. Harnmenge 150 ccm. Temperatur und Puls unverändert.

15. 11. Harnmenge 180 ccm.

16. 11. Harnmenge 250 ccm. Pat. fühlt sich relativ wohl, die Secretion aus der Wunde ist eine geringe, der oberflächliche Verband wird erneuert.

17. 11. Der Puls ist beträchtlich gespannt und voll. Harnmenge 100 ccm. Ueber der Herzspitze ein systolisches Geräusch, das in geringerer Intensität über sämtlichen Ostien zu hören ist. Der 2. Aortenton ist accentuirt und gespalten.

18. 11. Pat. ist apathisch, verfallen, lässt Harn und Stuhl unter sich. Temperatur subnormal, Puls bis 90. Die Klemmen sitzen noch fest, werden belassen.

19. 11. Der Herzbefund ist sehr wechselnd, zeitweilig ist ein systolisches Geräusch an der Spitze zu hören. Der 2. Aortenton ist bald klappend, bald durch ein Geräusch ersetzt. Die Herzaction unregelmässig, zuweilen delirirend, Gesicht leicht cyanotisch, kühl, verfallen. Temperatur subnormal, Athmung schnarchend. Incontinentia alvi et urinae.

11 Uhr Nachts Exitus.

Obductionsbefund (Dr. Stoerck): Exstirpation der rechten Niere wegen Grawitztumors vor 8 Tagen. Tumormetastasen in den Lungen, den retroperitonealen Lymphdrüsen, Tumorthrombus in der Cava inf. von der Renalismündung aufwärts. Trübe Schwellung der Parenchyme. Atherom der Aorta mit Insufficienz der Semilunarklappen und Hypertrophie des linken Ventrikels. Die rechte Nebenniere intact, die Vena cava zeigt der Einmündungsstelle der abgerissenen Vena renalis entsprechend einen kreuzergrossen Defect der äusseren Wand. Von dieser Stelle aufwärts 4 cm weit erstreckt sich ein 2 cm breites und 1 cm diokes, flachwalziges, der Hinterseite der Cava-Intima aufsitzendes und adhärentes gelblich-röthliches Gebilde, welches sich als parietaler Tumorthrombus erweist. An der Theilungsstelle der Cava sitzt ein gans-eigrosses, von Neoplasma durchwachsenes Lymphdrüsenpacket. In den Lungen finden sich beiderseits, gleichmässig vertheilt, und zwar ausschliesslich subpleural, ziemlich spärlich rundlich geformte, bis $1\frac{1}{2}$ cm im Durchmesser haltende Metastasen, welche alle in gleicher Weise scharf begrenzte centrale Nekrosen aufweisen. Sonstige Metastasen nicht nachzuweisen, auch das Knochen-system ist frei. Die Aortenintima von den Klappen angefangen bis zur Aorta abdominalis atheromatös verdickt in Form dichtstehender, flacher Hügel, von denen einzelne Verfettung und Verkalkung aufweisen. Alle 3 Aortenklappen in der gewöhnlichen Weise an die Aortenwand angelöthet mit entsprechender Klappeninsufficienz. Herzhöhle erweitert, die Wand erreicht besonders links eine maximale Dicke von $2\frac{1}{2}$ cm. Die rechte Niere beträchtlich vergrössert

(Doppelniere), ihre Consistenz ein wenig herabgesetzt, in Hilushöhe, vorne, nahe dem Rücken, ein hanfkorngrosses weissliches Knötchen. Die Zeichnung der Schnittfläche etwas undeutlicher, ebenso wie in der vergrösserten und in ihrer Consistenz herabgesetzten Leber. Auch die linke Nebenniere intact. Die Milz etwa auf das 2—3fache vergrössert, ihre Consistenz vermehrt, das Parenchym sehr blutreich.

15. Eduard S., 48 Jahre alt, aufg. am 20. 2. 04.

Bis Juli 1902 war Pat. stets gesund. Damals — vor 19 Monaten — zog er sich beim Holzhacken eine Zerrung des rechten Kniegelenkes zu. Er bekam heftige Schmerzen im Knie bei den geringsten Bewegungen, so dass er das rechte Bein durch 6 Wochen steif hielt; dabei war das Gelenk nicht angeschwollen. Trotz der andauernden Schmerzen nahm er seine Arbeit wieder auf. Erst im August 1903 trat eine Anschwellung des rechten Knies auf, die seither an Grösse stetig zugenommen hat. Vom 8. October bis 17. December des vorigen Jahres lag er im Spital zu N.; sein Leiden wurde mit Jodsalbe und Dunstumschlägen behandelt, ohne jeden Erfolg. Der Harnbefund soll damals ein normaler gewesen sein.

Pat. soll zeitweise wenig husten, manchmal an Nachtschweissen leiden. Er ist Potator.

Status praesens: Grosser kräftiger Mann mit guter Gesichtsfarbe. Lungen: Links hinten oben relative Dämpfung, daselbst abgeschwächtes Inspirium und deutliches Exspirium mit einzelnen nicht klingenden Rasselgeräuschen. Sonst normale Befunde.

Rechte untere Extremität: Im Kniegelenk leicht gebeugt, dieses in seiner ganzen Ausdehnung angeschwollen. Die Haut darüber gespannt, glänzend. Keine Fistelbildung. Die Consistenz des Tumors ist stellenweise weich elastisch, an der Vorderseite des Gelenks an einigen Stellen fast fluctuirend. Die Patella vom Femur weit abgehoben; seitliche Beweglichkeit in geringem Grade nachweisbar. Die Röntgenaufnahme ergiebt eine Auftreibung der Femurcondylen, über denselben eine deutliche dellenförmige, mit scharfer Linie begrenzte Consumption des Femurschaftes (Fig. 4).

Der Abstand zwischen Condylen und Tibia ist vergrössert, die Patella abgehoben.

Auf Grund dieser Befunde wird die Diagnose auf Fungus genu gestellt und am 25. 2. 04 die Ablatio femoris im mittleren Drittel vorgenommen. (Oper.: Dr. Pupovac.)

Am aufgesägten Präparat sieht man vorn die Gelenkkapsel und den Knorpel intact, die Condylen des Femur eingenommen von einer weichen, licht gelblichen, von Hämorrhagien durchsetzten Tumormasse. Dieselbe hat an der vorderen Seite, oberhalb der Incisura intercondylica, das Periost durchbrochen und ist in einer Ausdehnung von etwa 10 cm nach abwärts in das Gelenkinnere gewuchert, die Patella nach vorn und abwärts verdrängend. Oberhalb der Condylen ist der Schenkschaft an der Innenseite von der Tumormasse usurirt. In der Fossa poplitea zeigt sich die hintere Partie der Condylen, besonders innen, ganz von der Geschwulstmasse substituiert, dort ist auch an einigen Stellen

bereits die Kapsel von der Neubildung ergriffen. Die in die Gelenkhöhle gewucherte Aftermasse reicht hier bis an die Knorpelfläche der Tibia, diese aber noch freilassend. Im Gelenke eine geringe Menge röthlich-gelber Flüssigkeit.

Am 26. 2. wurde bei neuerlicher Untersuchung des Abdomens folgender Befund erhoben: Die Leber reicht in der Mammillarlinie 2 Querfinger unter den Rippenbogen, nach aufwärts bis zum unteren Rand der 6. Rippe. Ihre Consistenz ist derb, der Rand plump, die Oberfläche leicht höckerig. Unter dem Leberrand, in der Gegend der rechten Niere, vom Dickdarm überlagert, tastet man einen apfelgrossen Tumor. Er ist derb mit höckeriger Oberfläche. Nun wurde die Diagnose auf Hypernephroma malignum der rechten Niere mit Metastase im unteren Femurende gestellt. Die histologische Untersuchung des Tumors im Femur bestätigte diese Ansicht. Nachträglich befragt, giebt der Kranke an, nie Schmerzen in der rechten Nierengegend gehabt zu haben; sein Harn zeigte nie eine Veränderung. Da anderweitige Metastasen nicht nachzuweisen waren, wurde dem Pat. die Nephrectomie vorgeschlagen, er lehnte dieselbe jedoch ab.

Der Harn dieses Kranken wurde wiederholt untersucht und stets normal befunden. Das Sediment war äusserst spärlich, ein einziges Mal ergab die mikroskopische Untersuchung desselben folgenden Befund: Neben Leukocyten und grossen verfetteten Zellen im Zusammenhange (Blasenepithel) auch runde, scharf conturirte Zellen mit grossem bläschenförmigen Kerne und reichlichem feinkörnigen Pigment im Protoplasma. Die Zellen fanden sich einzeln, selten zu 2 oder 3 beisammen und waren ungefähr dreimal so gross wie Leukocyten.

Nach reactionsloser Heilung der Amputationswunde verlässt Patient am 5. 4. 04 mit einer Hülsenstelze die Klinik.

Ende Juli 1904 trat Lähmung der rechten Körperhälfte unter grossen Schmerzen in der Hinterhauptgegend auf. Das rechte Auge erblindete vollständig. An der Mittelphalanx des rechten Mittelfingers entwickelte sich ein taubeneigrosser Tumor. 3 Tage vor dem Tode trat Lähmung auch der linken Körperhälfte auf.

Exitus am 20. 8. 04.

16. Helene Ph., 66 Jahre, aufgen. am 18. 10. 94.

Pat. war nie ernstlich krank. Erst auf eindringliches Befragen giebt sie an, am Ende des Jahres 1903 öfters das Gefühl von Mattigkeit und im Januar 1904 leichte Schmerzen in der linken Flankengegend empfunden zu haben. Diese Schmerzen traten bei raschen Bewegungen des Rumpfes auf und waren von einem nicht sehr intensiven Gürtelgefühl gefolgt, das bald wieder schwand. Dagegen bestanden schon damals Schmerzen von wechselnder Intensität in der linken Schulter, besonders bei Bewegungen. Im März d. J. bemerkte Pat. zum ersten Male eine diffuse Schwellung auf der linken Schulterhöhe, entsprechend der Stelle der grössten Schmerzhaftigkeit. Schon wenige Tagespäter fiel ihr an dem äusseren Drittel des Schlüsselbeins eine Stelle auf, die teigig-weiche Consistenz zeigte, ohne auf Druck zu schmerzen. Sie suchte eine chirurg. Station auf, wo auf Grund eines Röntgenogrammes die Diagnose: kalter Abscess gestellt und der Kranken die Operation angerathen wurde. Erst im Juli entschloss sie sich zu

dem Eingriff und liess sich in ein anderes Spital aufnehmen. Dort wurde dieselbe Diagnose gestellt. Es fand sich damals über dem äusseren Drittel der Clavicula ein etwa hühnereigrosser fluctuirender nicht verschiebbarer Tumor, der von normaler Haut bedeckt war. Das Röntgenbild (Fig. 5) lässt das Fehlen des äusseren Drittels der Clavicula erkennen. Die anderweitige Untersuchung der Pat. ergab durchaus normale Befunde; im Harn keine pathologischen Beimengungen. Bei der Operation (29. 7. 04) stürzt sofort nach Durchtrennung der Haut über der Kuppe der Geschwulst Blut im dicken Schwallen aus der Wunde. Die Blutung war so heftig, dass es nur mit Mühe gelang, derselben Herr zu werden. Die Wunde wurde fest tamponirt und ein Compressivverband angelegt. Bei einem der nächsten Verbandwechsel wurde ein Stückchen des Tumors excidirt, die histologische Untersuchung desselben ergab den Befund einer Hypernephrommetastase. Der Tumor wuchs sehr rasch, fing bald an zu jauchen und blutete bei jedem Verbandwechsel enorm: die Pat. verfiel zusehends.

Bei der Aufnahme an die Klinik wurde folgender Status praesens aufgenommen: Pat. ist mittelgross, in ihrem Ernährungszustand herabgekommen, von anämischem Aussehen. An den Organen des Thorax und des Abdomens konnten keine Veränderungen nachgewiesen werden. Speciell die zahlreichen Versuche, auf irgend eine Art einen Tumor an einer der Nieren zu tasten, fielen negativ aus, es gelang nie, auch nur den unteren Pol einer der Nieren zu palpieren.

Harnbefund: Der Harn ist braungelb, concentrirt, sauer. Beim Stehen scheiden sich reichlich Phosphate aus, kein Eiweiss, kein Zucker, kein Blut. Die mikroskopische Untersuchung des Sediments ergibt reichlich Krystalle von Tripelphosphat, spärlich Epithelien der ableitenden Harnwege, wenig Leucocyten, keine Erythrocyten, keine Cylinder, keine Tumorzellen.

20. 10. Mit der grössten Vorsicht wird nach gründlicher Durchtränkung des Verbandes mit Wasserstoffsuperoxyd der Versuch gemacht, denselben zu wechseln. Doch schon bei der Entfernung der peripheren Verbandsschichten kommt es zu einer so abundanten Blutung, dass von einer gänzlichen Entfernung der den Tumor unmittelbar bedeckenden Verbandsschichten abgesehen werden muss.

Am 1. 11. gelingt endlich die Entfernung fast des ganzen Verbandes ohne nennenswerthe Blutung. Ueber dem äusseren Drittel der linken Clavicula erhebt sich ein fast kindskopfgrosser, an seiner Oberfläche vielfach zerklüfteter, blumenkohlartiger Tumor. Er ist stellenweise an seiner Oberfläche mit schmierigen, graugelblichen Massen bedeckt, stellenweise zeigt er grau-röthliche Färbung. Seine Consistenz ist weich, er blutet ungemein leicht.

Am 17. 11. wurden die Grenzen der Geschwulst folgendermassen bestimmt: Nach aussen überragt der pilzförmig der vorderen Seite der Schulter aufsitzende Tumor den Contur des Oberarmes um etwa einen Querfinger, nach oben den Contur der Schulter um reichlich drei Querfinger, nach innen reicht er bis in die Mitte des Schlüsselbeins, die untere Grenze entspricht der zweiten Rippe (Fig. 3). Im Verlaufe der nächsten Wochen verfällt die Kranke rapid,

wegen heftiger Schmerzen im Bereiche des Tumors bekommt sie reichlich Morphium. Bei allen Untersuchungen des Harns wurde stets derselbe negative Befund erhoben wie bei der Aufnahme der Patientin; ein Tumor einer Niere konnte nie getastet werden.

Am 11. 12. 04 Exitus.

Auszug aus dem Obductionsbefund (Prof. Ghon): Schwächliche magere Leiche, Haut und Schleimhäute sehr blass. An der linken Schulter ein etwa kindskopfgrosser, blumenkohllartiger Tumor, mit Gipstheer bedeckt, aus dessen centralen Partien Gazestreifen hervorragen. Linke Lunge frei, ihre Pleura zart, beide Lappen substanzarm, flaumig, blutarm. An der Oberfläche des Unterlappens und zwar in den hinteren Partien, zwei Querfinger oberhalb des unteren Randes, ein kleinerbsengrosser, grauröthlicher Knoten. Rechte Lunge ebenfalls frei, Pleura zart bis auf die hintersten untersten Partien des Unterlappens, über welchen sie zarte Fibrinbeschläge zeigt. Dasselbst die Lunge hepatisirt, luftleer, auf der Schnittfläche grauroth gefärbt. Der Unterlappen im übrigen feucht, der Ober- und Mittellappen lufthaltig, substanzarm und sehr blass. Herz klein, wenig fettreich, Herzmuskel dunkelbraun und zäh, Klappenapparat schlussfähig, die Aorta im aufsteigenden Theile erweitert, mit hellgelben und weisslichen derben Plaques durchsetzt; solche auch in den Coronararterien. Rechte Niere entsprechend gross, mit Andeutung embryonaler Lappung; die Kapsel ziemlich leicht abziehbar. Oberfläche röthlich-grau, Marksubstanz wenig differenzirt. Rechte Nebenniere frei, an ihrem unteren Pol ein etwas über bohnergrosser, durch eine dünne graue Kapsel scharf abgegrenzter Tumor, der aus einem hellgelben, leicht sich vorwölbenden Gewebe besteht, das zahlreiche etwas eingesunkene, blass röthlich-graue Stellen zeigt. Die linke Nebenniere entsprechend gross, frei. Auf einer Schnittfläche durch die Länge der linken Nebenniere sieht man in deren Mitte einen erbsengrossen kugeligen Knoten, der anscheinend von der oberen Fläche der Nebennierenrinde ausgeht und ganz dasselbe Aussehen zeigt, wie die Rinde selbst. In der linken Niere sitzt am unteren Polende der oberen Hälfte gegen den Hilus zu ein etwa nussgrosser Knoten, in keinem Zusammenhange mit der Nebenniere stehend. Auf der Schnittfläche erscheint dieser Tumor aus einer Reihe bis etwa haselnussgrosser Knoten aufgebaut, die durch ein etwas derbes, weisslich-graues Gewebe von einander getrennt sind und aus einem hellgelben, weichen Gewebe bestehen, das in den grösseren Knoten central kleinere, dunkle Blutungsherde zeigt. Gegen den oberen Pol der Niere zu sind die kleineren Knoten durch keine Kapseln abgegrenzt (Fig. 1). Die regionären Lymphdrüsen frei, ein Einbruch des Tumors in die grösseren Venen der linken Niere nicht sichtbar. Der eingangs erwähnte Tumor in der linken Schulter sitzt dem Akromion auf und greift auf die Scapula im Bereiche der Spina über und usurirt dieselbe. Die Clavicula ist in ihrem acromialen Drittel fracturirt und im Tumor aufgegangen. Der Tumor besteht aus einer weichen, alveolären Masse, die hellgelb und im allgemeinen von demselben Aussehen ist wie der Nierentumor. Die Tumormasse ist vielfach durchblutet, in den oberflächlichen Schichten zerfallen.

Diagnose: Grawitztumor der linken Niere mit einer grossen **Metastase** an der linken Schulter, einer kleineren in der rechten Nebenniere und einer kleinsten im linken Lungenunterlappen.

Histologischer Befund: Seite 1122 [Tafel IX, Fig. 2¹].

17. Anton A., 40 Jahre alt, aufgen. am 19. 1. 05.

Pat. überstand im Alter von 18 Jahren Abdominaltyphus, sonst war er gesund bis Juli 04. Damals erlitt er gelegentlich eines Brandes durch einen Holzbalken einen heftigen Stoss gegen die Mittelbauchgegend. Er empfand hierauf durch einige Tage heftige Schmerzen in dieser Region, eine Anschwellung daselbst oder blutige Tinction des Harns bestand nicht, nach 3 Wochen waren die Schmerzen geschwunden. Doch traten seit dieser Zeit öfters anfallsweise Schmerzen in der linken Lendengegend auf, der Harn blieb bezüglich Menge und Tinction immer normal. Vor 2 Monaten wurden die Schmerzen intensiver, Patient verlor seinen guten Appetit und magerte ab. Seit 1½ Monat bemerkte er eine Vergrösserung seiner linken Scrotalhälfte, die ihm keine Schmerzen verursachte. Der Stuhl war immer etwas angehalten, Hämorrhoidalbeschwerden seit 2 Jahren. Während der Militärdienstzeit acquirirte er ein Ulcus praeputii, wurde antiluetisch behandelt, ein Exanthem soll nicht aufgetreten sein, auch secundäre Erscheinungen hat Pat. nicht beobachtet.

Status praesens: Mittelgrosser Mann von kräftigem Knochenbau und nichtkachectischem Aussehen. Herz- und Lungenbefund normal. Das Abdomen steht über dem Niveau des Thorax. Lebergrenzen normal. Traube'scher Raum halbmondförmig. Kein Ascites. In der linken Regio meso- und hypogastrica bemerkt man einige leicht dilatirte Venen. Bei Inspection von rückwärts sieht man die linke Lumbalgegend deutlich gegenüber der rechten vorgewölbt. Bei Percussion des Abdomens gelangt man in der linken Mammillarlinie in eine Zone relativer Dämpfung, die sich nach aufwärts bis zum Rippenbogen erstreckt und seitlich in die Lumbaldämpfung übergeht.

Bei der Palpation bemerkt man im linken Mesogastrium eine etwa faustgrosse Resistenz von geringer respiratorischer Verschieblichkeit. Bei bimanueller Untersuchung von oben und unten lässt sie sich etwas dislociren. Der aufgeblähte Dickdarm ist vor der Resistenz gelagert. Linksseitige mannsfaustgrosse Varicocele, die bei Rückenlage nicht verschwindet. Die tägliche Harnmenge schwankt zwischen 850 und 2100 com. Oefters konnten Spuren von Serumalbumin nachgewiesen werden, nie Blut und Zucker. Im Sediment keine Tumorzellen, keine Tuberkelbacillen.

Operation am 25. 1. 1905 (Hochenegg). Lumbaler Schnitt nach Bergmann. Die Isolirung des unteren Poles, in dem sich der Tumor findet, gelingt leicht, dagegen stösst das Freimachen der oberen Partien auf grosse Schwierigkeiten. Es wird deshalb die untere Hälfte des Tumors nach Ligatur mittels Drainrohres quer mit dem Paquelin abgetragen.

¹) Bilder und Präparate dieses Falles wurden vom Verfasser in der Sitzung der k. k. Gesellschaft der Aerzte in Wien vom 16. December 1904 demonstirt. Protokoll in der Wiener klin. Wochenschr. 1904. No. 53.

Nun gelingt es leicht, das ganze Organ, dessen oberer Pol zum Theil mit metastatisch erkrankten retroperitonealen Drüsen verwachsen ist, zu isoliren. Ligatur des Stieles, Drainage der Wundhöhle. Der Tumor, der am unteren Nierenpol sitzt, ist etwa faustgross, zum Theil nekrotisch. Seine Consistenz ist weich, die Farbe grauröthlich. In der oberen Hälfte der Niere finden sich einige kleinere Tumorknötchen in der Nähe des Nierenbeckens.

26. 1. Subjectives Wohlbefinden, Pat. entleert spontan 600 ccm blut- und eiweissfreien Harn. Die Varicocele ist fast vollständig geschwunden.

29. 1. Varicocele andauernd sehr klein.

4. 2. Heilung der Wunde p. pr. Pat. klagt über Schmerzen in der linken Scrotalhälfte, die wieder durch die Varicocele etwas vergrössert ist. Einzelne Windungen des Plex. pampiniformis sind sehr hart (Thrombosierung?).

Am 14. 2. 05 wird Pat. in häusliche Pflege abgegeben.

Laut Nachricht vom 15. Mai 1905 befindet sich Pat. wohl, die Varicocele ist geschwunden.

Die histologische Diagnose lautete: Hypernephroma malignum renis.

18. Frau M. v. P., 54 Jahre alt. Seit 2 Jahren empfindet die Patientin häufig Schmerzen in der rechten Lumbalgegend von wechselnder Intensität. Durch 3 Wochen bestand ein ganz unregelmässiges Fieber mit Temperaturen bis nahe an 40°. Der Patientin ist eine bedeutende Verminderung der Harnmenge aufgefallen, blutig gefärbt war der Urin nie. Man tastet bei der bloss aussehenden, schwächlichen Frau in der rechten Bauchseite einen beweglichen Tumor, der als ein Nierentumor in einer Wanderniere gedeutet werden konnte.

Operation am 12. 11. 1895 (Hochenegg). Lumbalschnitt. Die Freilegung des Tumors gelingt ziemlich leicht, doch zeigt sich bei der Abbindung des Nierenhilus, dass ein solider Geschwulstzapfen in die Vena renalis hineinwuchert. Tamponade der Wundhöhle. In den ersten Tagen nach der Operation ging es der Pat. ganz gut; sie urinirte spontan, allerdings gingen nur geringe Harnmengen ab. Die Temperatur war normal.

Am 15. 11. wurde sie somnolent.

Am 16. 11. setzte ein Coma uraemicum ein, in welchem sie am 20. 11. starb.

Die exstirpirte Niere ist am gehärteten Präparat 12 cm lang, 6,5 cm am unteren, 5 cm am oberen Nierenpol breit, 6 cm am unteren, 4 cm am oberen Pol dick. Die Kapsel der Niere ist allenthalben leicht abziehbar, nur in den untersten Partien des unteren Nierenpoles nach innen zu fester adhären. An der Innenseite des Organs, unmittelbar unter dem Hilus, ist die Nierensubstanz in der Ausdehnung eines Guldienstücker von einer röthlich-grauen Aftermasse substituiert, sonst erscheint die Oberfläche allenthalben von normaler Beschaffenheit. Am Hilus der Niere ragt entsprechend der Vena renalis ein bohngrosser, kugelig Zapfen hervor. Am anatomischen Durchschnitt durch die Niere findet sich in der unteren Hälfte ein etwa orangegrosser Tumor, der das Nierenparenchym in den untersten Antheilen vollständig ersetzt. In der Hilushöhe beträgt die Dicke der Parenchymschicht noch 2 cm. Der Tumor ist durch eine ziemlich

derbe, bindegewebige Kapsel von dem umgebenden Nierenparenchym getrennt, von derselben ziehen zahlreiche bindegewebige Dissepimente durch das Innere des Tumors, so dass derselbe auf der Schnittfläche ein gefeldertes Aussehen erhält. Die Zwischenräume zwischen den Feldern sind von einer bräunlichgelben, ziemlich weichen, vorquellenden Tumormasse erfüllt. An manchen Stellen finden sich stecknadelkopf- bis erbsengrosse cystische Hohlräume im Tumor, sodass er da wabigen Aufbau zeigt. Der Tumor ragt mit seinen oberer Antheilen in das Nierenbecken hinein, dasselbe etwa zur Hälfte ausfüllend. Bei der Präparation des Hauptstammes der Vena renalis lässt sich hier deutlich der Einbruch des Tumors in dieselbe in Form des schon erwähnten Zapfens nachweisen.

Histologische Diagnose (Prof. Kolisko): Grawitztumor der Niere.

19. Frau G., 57 Jahre alt. Die Patientin hatte schon mehrere Jahre vor der Operation Schmerzen in der rechten Lendengegend verspürt, derentwegen sie das Reiten aufgeben musste. Im September 1897 stellte sich Hämaturie ein, die sich in den folgenden Monaten öfters in sehr hohem Grade wiederholte. Zu Weihnachten desselben Jahres wurde ein rechtsseitiger Nierentumor constatirt. Da das Blutharnen immer häufiger wurde und auch die Schmerzen an Intensität zunahmen, entschloss sie sich endlich im März zur Operation. Die Pat. sieht sehr anämisch-kachektisch aus und fühlt sich sehr schwach. Die Venen unter der Bauchhaut stark erweitert, geschlängelt: Caput medusae. In der rechten Nierengegend findet sich ein etwa kindskopfgrosser, harter, höckeriger Tumor von geringer Beweglichkeit.

Operation am 12. 3. 1898 (Hocheneegg): Schräger Lumbalschnitt, die Isolirung des Tumors ist recht mühsam; es findet sich die Vena cava, soweit sie abgetastet werden konnte, erfüllt von Tumormasse. Nephrectomie, Drainage der Wundhöhle.

Die Pat. starb am 13. 3. Morgens, ohne das Bewusstsein wieder erlangt zu haben. Harn war nicht abgegangen.

Die histologische Untersuchung des Tumors (Prof. Paltauf) ergab die Diagnose: Perithelioma renis (Grawitz-Tumor).

20. Dr. med. A. S., 45 Jahre alt. Der Pat. erfreute sich der besten Gesundheit bis Weihnachten 1898. Damals empfand er wiederholt ziehende Schmerzen im linken Hoden. Bald nachher bemerkte er eine Anschwellung seines linken Testikels, die ihm immer mehr Schmerzen verursachte. Er holte den Rath zweier sehr erfahrener Chirurgen ein, die beide die Diagnose auf Orchitis und Epididymitis stellten und dementsprechend das Leiden behandelten. Es trat jedoch keine Besserung ein, ja die Schmerzen steigerten sich bis zur Unerträglichkeit, der Patient wurde schlaflos und kam immer mehr herunter. In dieser Zeit traten häufig Schüttelfröste auf, Pat., der Arzt ist, hat wiederholt Temperaturen bis 40° an sich gemessen.

Anfang März 1899 consultirte er Prof. Hocheneegg. Derselbe fand den linken Hoden und Nebenhoden auf das Vierfache vergrössert, eine diffuse — anscheinend entzündliche Infiltration längs des Samenstranges bis zum Anulus inguin. externus. Auf die dringenden Bitten des Collegen, den „Abscess“ zu

eröffnen, weil er den qualvollen Zustand nicht mehr länger ertragen könne, entschloss sich Hochenegg am 14. 3. 1899, den Hoden frei zu legen. Es fand sich starke ödematöse Durchtränkung des Hodens und Nebenhodens, sowie des Samenstranges, dessen Venen mächtig erweitert waren. Die Spaltung des Hodens durch den Sectionsschnitt ergab nirgends einen Eiterherd, dagegen auf der Schnittfläche zahlreiche Herde, die als Hämorrhagien imponirten. In Hinsicht auf die unerträglichen Schmerzen im Hoden wurde derselbe sammt dem Samenstrang entfernt. Da der Befund an dem Hoden keine befriedigende Erklärung der Erscheinungen brachte, wurde in Narkose eine genaue Untersuchung des Abdomens vorgenommen. Dieselbe war bei der überaus reichlichen Fettentwicklung im Bauche schwierig, doch liess sich mit grosser Wahrscheinlichkeit ein linksseitiger, wenig beweglicher Nierentumor constataren, der den Rippenbogen handbreit überragte.

Die mikroskopische Untersuchung des Hodens und Samenstranges ergab: Bindegewebsvermehrung in der Umgebung des Samenstranges und der Coni vasculosi mit cystischer Erweiterung derselben. Sonst Residuen eines alten entzündlichen Processes im Hoden und Nebenhoden. Kein Anhaltspunkt für Tuberculose oder Lues.

Der Pat. verlangte nun die Exstirpation des Tumors, doch rieth Prof. Hochenegg davon ab, in der Ueberzeugung eine gänzliche Entfernung der Geschwulstmassen werde unmöglich sein, da es sich bei der hochgradigen Stauung im Plexus pampiniformis um eine Verlegung der Vena renalis durch Tumorthrombus handeln dürfte. Der Kranke bat nun auch Prof. Gussenbauer zum Consilium. Derselbe entschloss sich noch zum Versuch der Exstirpation und nahm dieselbe am 23. 3. 1899 vor. Die Operation gestaltete sich ungemein schwierig, der mannskopf-grosse Tumor war — namentlich in seinen oberen Antheilen mit der Umgebung verwachsen, sodass er nur in Stücken entfernt werden konnte. Der Pat. starb 20h nach der Operation, durch Katheter waren etwa 50 ccm Harn entfernt worden.

Der makroskopische und histologische Befund ergaben die Diagnose: Hypernephrom malignum renis sin., der übermannskopf-grosse Tumor, der allenthalben in die Fettkapsel hineingewachsen war, hatte die ganze linke Niere substituiert.

21. Olga S., 28 Jahre alt.

Die Pat., die bis zum Beginn ihres gegenwärtigen Leidens stets gesund war, klagte in den letzten Jahren öfters über Schmerzen in der linken Bauchseite. Aerztlicherseits wurde ein beweglicher Tumor festgestellt und Pat. konnte selbst wiederholt eine runde Geschwulst in ihrer linken Bauchseite tasten. Besonders bei stärkeren Bewegungen — so namentlich beim Tanzen — hatte sie die Empfindung, dass ein schwerer Körper sich in der linken Seite ihres Abdomens mit bewege. Sie glaubte öfters wahrzunehmen, dass der Tumor sich drehe und grösser werde; dann stellten sich auch jedesmal heftige Schmerzen ein, die erst bei Ruhelage wieder schwanden. Veränderungen ihres Harns in Bezug auf seine Menge und seine Farbe waren der Kranken nie aufgefallen.

Die Pat. ist in gutem Ernährungszustand, Herz- und Lungenbefund normal.

In der linken Bauchseite tastet man einen über faustgrossen, ziemlich harten Tumor, der an der Oberfläche höckerig ist. Sein unterer Pol dagegen ist glatt. Die Geschwulst lässt sich leicht bis über die Symphyse dislociren.

Da die Diagnose nicht ganz sicher ist und viel für einen Milztumor zu sprechen scheint, wird am 20. 8. 99 von Prof. Hochenegg die Probelaparotomie ausgeführt. Der Tumor erwies sich als der linken Niere angehörig und wurde transperitoneal mit dieser exstirpirt.

Nach glatter Heilung verliess die Pat. am 5. 8. 99 die Anstalt.

Der Tumor sass der oberen Hälfte der Niere kappenartig auf, dieselbe zum grössten Theil substituierend, und reichte an der Convexität der Niere bis an deren unteren Pol. Der Hilus und die inneren Partien der unteren Hälfte waren frei.

Die mikroskopische Untersuchung des Tumors (Prof. Paltauf) ergab die Diagnose: Grawitztumor der linken Niere.

Die Pat. war nach dieser Operation vollkommen gesund bis December 1902. Damals stellten sich im Anschlusse an eine Influenza rheumatoide Schmerzen in der linken Schulter ein, die ziemlich constant blieben. Anfangs September 1903 bemerkte die Kranke eine Anschwellung in der linken Achselhöhle und stellte sich deshalb am 5. October neuerdings Herrn Professor Hochenegg vor.

Es fand sich bei der sehr gut aussehenden Pat. an der Stelle der Operation keinerlei Geschwulst, dagegen konnte man in der linken Axilla, unterhalb der Cavitas glenoidalis scapulae, einen harten, leicht höckerigen, etwa kleinapfelgrossen Tumor tasten. Die Beweglichkeit des linken Schultergelenks war vollkommen frei, nur bei extremen Bewegungen geht die Scapula mit. Die Diagnose wurde auf Knochenmetastase des Hypernephroms in der Scapula gestellt und, da andere Metastasen bei der Pat. nicht nachzuweisen waren, am 6. 10. 03 die Exstirpation der linken Scapula vorgenommen (Hochenegg).

Hautschnitt am Rücken über der Gegend der Cavitas glenoidalis beginnend, bis zum Angulus; ein zweiter Schnitt, etwa 15 cm lang, auf diesem senkrecht über den Angulus. Die beiden dadurch resultirenden Lappen werden zurückpräparirt und zunächst die Muskelansätze an der Spina scap. abgelöst. Dann werden innerer und äusserer Rand des Schulterblattes freigemacht, dasselbe vom Thorax abgehoben und das Schultergelenk eröffnet. Hierauf Abtrennung des Acromion von der Clavicula, der Proc. coracoideus wird an seiner Basis durchgekneipt und zurückgelassen. Ablösung der langen Bicepssehne und Beendigung der Exstirpation durch Durchtrennung der vorderen Kapselwand und des M. subscapularis, sowie der Muskelansätze am oberen Schulterblatttrand. Der Rest der Gelenkkapsel und die Bicepssehne werden an das Claviculare angenäht, die übrigen Muskelstümpfe thunlichst mit einander vereinigt und ein Drain gegen den Humeruskopf zu eingelegt. Nach der Operation war die Pat. stark verfallen und erholte sich erst am 3. Tage. Die Wunde heilte per prim. int. und die Pat. begab sich am 20. 10. 03 wieder in ihre Heimath.

Laut Nachricht vom 26. 3. 05 befindet sich die Frau vollkommen wohl.

Das Präparat (Fig. 7) bot folgenden Befund: In dem Präparat liegt die linke Scapula vor, deren Processus coracoideus fehlt. Am lateralen Rande findet sich ein kugeligler Tumor, dessen grösster frontaler Durchmesser 7 cm, der sagittale 5 cm und der verticale 6,5 cm beträgt. Der Tumor reicht nach oben bis unmittelbar an den unteren Rand der Cavitas glenoidalis, überragt nach aussen den lateralen Schulterblattrand etwa 2 Finger breit, so dass er durch die Fortsetzung desselben annähernd halbirt erscheint. Seine untere Grenze liegt 6 cm über dem Angulus scapulae. Nach innen zu ist er begrenzt durch eine Linie, die, von der Basis des Acromions beginnend, parallel dem lateralen Scapularrand nach abwärts zieht und dann in einem ziemlich soharfen Bogen nach aussen abbiegt. Die Oberfläche des kugeligen Tumors zeigt einen feinhöckerigen Bau, gelbe bis rothbraune Farbe und ist von zahlreichen prall gefüllten Gefässen überzogen. An der Hinterseite des Tumors findet sich eine ziemlich tief eingezogene Furche, bedingt durch Fasern des Periostes, die sich über dem Tumor straff spannen. Auch an der Aussen- und Vorderseite bemerkt man mehrere derartige Einziehungen. Während an der Hinterseite der Scapula der Tumor nach innen zu sich mit einer deutlichen Furche gegen den noch erhaltenen Knochen scharf absetzt, bemerkt man auf der Vorderseite das allmälige Uebergehen der Corticalis auf die Tumoroberfläche. Am Durchschnit durch den Tumor zeigt sich, dass derselbe von einer bindegewebigen Kapsel umgeben, dass die Geschwulstmasse selbst von röthlich-weisser bis braun-gelber Farbe und von zahlreichen Blutungsherden durchsetzt ist.

Die mikroskopische Untersuchung des Tumors (Prof. H. Albrecht) sicherte die Diagnose: Metastase eines malignen Hypernephroms.

22. Theodor B., 44 Jahre alt, aufgen. am 4. 12. 99 an die Klinik des Prof. Neusser.

Im Jahre 1883 überstand er eine Pneumonie, sonst war er gesund bis vor einem Jahre. Damals erkrankte er mit heftigen Diarrhöen. 14 Tage später bekam er Magendrücken und dumpfen Schmerz in der Magengegend, der nicht ausstrahlte und unabhängig war von der Nahrungsaufnahme. Damals bemerkte Patient auch eine auffallend dunkle Farbe seines Harns. Ein Arzt constatirte Eiweiss in demselben. Tags darauf bekam Patient kolikartige Schmerzen in der Magengegend, die sich in der Folgezeit nicht wiederholten, dagegen bestand der dumpfe Schmerz und Druck in der Magengegend Monate lang fort. Etwa 8 Tage nachher bemerkte Pat., dass sein Harn kirschroth gefärbt war, bei der nächsten Urinentleerung war derselbe wieder normal. Wenige Tage später wurde ärztlicherseits eine Geschwulst in der linken Seite des Abdomens constatirt. Die Appetitlosigkeit nahm immer zu und Pat. verlor im Frühjahr 1899 in 5 Wochen 11 kg an Gewicht. Um diese Zeit sistirten die Magenschmerzen. Im September d. J. stellten sich heftige Kreuzschmerzen ein, die ihm den Schlaf raubten. Dieselben bestanden beim Liegen, beim Gehen und Stehen hörten sie auf. Seit 4 Wochen sind sie geschwunden. Blut im Urin bemerkte Pat. im Ganzen etwa 8 Mal in 1—2 monatlichen Intervallen und zwar war immer nur eine Harnentleerung bluthaltig. Letzte Hämaturie vor 14 Tagen. Pat. überstand eine Gonorrhoe; er ist mässiger Potator.

Status praesens: Grosser, kräftig gebauter Mann in entsprechendem Ernährungszustand. Infiltration der rechten Lungenspitze. Abdomen: Die Leber reicht in der Mammillarlinie bis in die Nabelhöhle nach abwärts, in der Medianlinie bis zum Proc. xyphoid. Ihre Oberfläche ist glatt, die Resistenz nicht vermehrt. Im linken Hypochondrium findet sich in der Mammillarlinie und in der vorderen Axillarlinie von der 7. Rippe abwärts eine Dämpfung, die respiratorisch prompt verschieblich ist und in der Mammillarlinie bis zum Rippenbogen reicht, in der Axillarlinie vom Muskelschall der Flanke nicht abzugrenzen ist. Palpatorisch findet man eine deutliche Resistenz, beginnend in der Parasternallinie in der Mitte der Entfernung zwischen Nabel und Schwertfortsatz, sie reicht in der Mammillarlinie etwa 4 cm nach abwärts und ihr Rand zieht dann in schräger bogenförmiger Linie nach unten aussen. Die ganze Geschwulst ist respiratorisch prompt verschieblich, ihre Oberfläche leicht höckerig. Bei bimanueller Untersuchung in der Flanke deutliches Ballotement. Das Colon zieht über der Geschwulst.

Im Harn Nucleoalbumin in Spuren, Serumalbumin positiv, Blut negativ: im Sediment sehr zahlreiche Harnsäurekrystalle in Drüsen, Hämatoidinkrystalle in rhombischen Tafeln und in gekreuzten Nadeln. Zahlreiche ausgelaugte Erythrocyten, daneben Epithelien, theils plattenförmig, theils länglich und oval geschwänzt.

5. 12. Hämaturie, die die ganze Nacht anhält. Der Harn ist dunkel rothbraun, Nucleo- und Serumalbumin positiv, ebenso Blut.

Am 8. 12. Blut noch mikroskopisch nachweisbar.

Am 11. 12. wird Pat. entlassen mit dem Rathe, sich einer Operation zu unterziehen.

Aufgenommen an die chirurgische Abtheilung der allgemeinen Poliklinik in Wien am 8. 1. 00.

Operation am 11. 1. 00 (Hochenegg). Bergmann'scher Schrägschnitt. Freilegung der Niere mit dem Tumor unter starker Blutung. Es gelingt, das Peritoneum ohne Verletzung abzuschieben. Nephrectomie. Nachträglich werden die Reste der Fettkapsel sorgfältig entfernt. Einlegen eines Mikulicz-Tampons, theilweise Naht. Der Wundverlauf war ein glatter: Pat. verliess am 7. 2. 00 das Spital.

Am 7. 10. 03 kam er neuerdings zur Aufnahme. Er litt schon durch mehrere Monate an immer heftiger werdenden „neuralgischen“ Schmerzen, die von der linken Flanke in das Bein ausstrahlten. In der Gegend, wo seinerzeit die Geschwulst sass, war wieder eine grosse, mehr diffuse Resistenz zu tasten, die äusserst druckempfindlich war. Symptomatische Behandlung, am 19. 10. 03 begab er sich wieder in häusliche Pflege und starb am 18. 4. 04.

Die exstirpirt Niere zeigt am gehärteten Präparate eine annähernd birnförmige Gestalt mit einer nach dem oberen Pol sich erstreckenden Verschmälerung. Ihre Länge beträgt 17 cm, die Breite 10 cm, die Dicke 8 cm. Die Oberfläche ist grauweiss, gelblich und roth-gelb und von ausgesprochen höckeriger Beschaffenheit. Die Nierenkapsel lässt sich an den meisten Stellen nicht mehr abziehen. Im Hilus finden wir das normal weite Lumen der Vena renalis, von

Tumormassen vollkommen frei. Am Durchschnitt zeigt sich, dass das ganze Organ von einer Tumormasse substituiert ist, die in den meisten Antheilen einen gelblichen Farbenton besitzt, an einigen Stellen von rothbraunen Blutungs-herden durchsetzt erscheint. Zahlreiche bindegewebige Dissepimente durchziehen in unregelmässiger Anordnung den Tumor. Die Schleimhaut des Nierenbeckens ist überall erhalten und glatt. Ein Einbrechen der Geschwulstmassen in die Vena renalis lässt sich auch auf dem Durchschnitte nicht nachweisen. Die mikroskopische Diagnose lautete: Hypernephroma malignum renis sin. (Prof. H. Albrecht).

23. Frau v. M., 58 Jahre alt.

Die Pat. war bis zum Beginn ihrer jetzigen Erkrankung stets gesund; 4 Tage vor der Operation trat plötzlich ohne bekannte Ursache eine heftige Hämaturie auf. Anfangs war ein Tumor im Abdomen nicht zu tasten, es bestanden intensive Nierenkoliken links und während der Blutung trat ein Tumor in der linken Nierengegend auf (Blutcoagula im Nierenbecken?)

Am 18. 6. 01 wurde die linksseitige Nephrectomie mit lumbalem Schrägschnitt ausgeführt (Primarius A. Brenner und Hochenegg). Die Fettkapsel wurde zum grössten Theile mit entfernt, der Stiel in typischer Weise versorgt und die Wundhöhle tamponirt. Der Wundverlauf war ein glatter, die Pat. verliess am 2. 7. geheilt die Anstalt.

Aus dem pathologisch-anatomischen Befund des Tumors (Prof. Paltauf) sei Folgendes angeführt: Linke Niere mit einer aus dem Hilus vortretenden faustgrossen Geschwulst und einem in Verbindung stehenden 12 cm langen Stück des Ureters sammt dem grössten Theil der Fettkapsel, von der namentlich der unteren Hälfte entsprechend ein ziemlich grosser Antheil mitextirpirt ist. Die Niere ist 13 cm lang, $5\frac{1}{2}$ cm breit, hat eine zarte, leicht abziehbare Kapsel und glatte Oberfläche; das Gewebe ist blass, hart, zeigt am Durchschnitt normale Zeichnung. Im Nierenhilus eine 10 cm lange, ca. 8 cm breite und 6 cm dicke Geschwulst (die Dimensionen im grössten Durchmesser gemessen), welche scharf begrenzt aus dem Hilus hervortritt und zwar aus dem hinteren und unteren Theile desselben, so dass sie die grossen Gefässe nach oben drängt und dieselben ihren Weg über den oberen Geschwulstpol nehmen und sie den Trichter des Beckens und den Ureter nach vorne zu über sich spannt. Die Geschwulst lässt sich aus dem Fettgewebe ausschälen, ist von einer fetthaltigen, darunter von einer bindegewebigen Kapsel umhüllt, in welcher zahlreiche Gefässe verlaufen. Hinten tritt die Geschwulst in der ganzen Ausdehnung knollenförmig aus dem Hilus hervor und ist von der Nierensubstanz des hinteren medialen Randes, theilweise auch des unteren Poles überdeckt.

Bei der Eröffnung der Niere durch den anatomischen Schnitt findet sich die Geschwulst im Nierenbecken scharf begrenzt und lässt sich von der Nierensubstanz am hinteren Rand theilweise ganz gut losschälen, indem die letztere — allmählig sich verdünnend — eine Art Kapsel bildet, die dann in die Fettkapsel an der hinteren Fläche und am unteren Pol übergeht. Der anatomische Schnitt trifft auch die Geschwulst und zeigt zunächst, dass der anscheinend untere, die Niere weit überragende Geschwulstpol nur aus Fettgewebe besteht

und $2\frac{1}{2}$ cm der anscheinenden Längendimension der Geschwulst ausmacht; dass ferner die Geschwulst aus cystischen Räumen besteht; von denen der eine, ca. nussgross, eine gallertig-schleimige Flüssigkeit enthält, die anderen kleineren von einem hämorrhagischen Inhalt erfüllt sind. Das Zwischengewebe ist derbe. Dasselbe ergiebt sich bezüglich des unteren und hinteren Geschwulsttheiles bei einem von hinten (sagittal) geführten Schnitt. Nur nach vorn schliesst an ein gefässreiches, ziemlich derbes, fast cavernöses Gewebe eine gelbröthliche, wie acinöse, leicht feinlappige Geschwulstmasse an, die reich vascularisirt und von weich-elastischer Consistenz ist. Der Trichter des Nierenbeckens und ein 5 cm langer Theil des Ureters sind innig mit der Geschwulstkapsel verwachsen; die Schleimhaut des Nierenbeckens blass, gegen den Trichter zu und namentlich im angewachsenen Antheil erscheinen in der Schleimhaut zahlreiche weite Venen, die Schleimhaut dunkel geröthet, leicht uneben, rauh, wie mit oberflächlichen Epithelverlusten und leichten Einrissen bedeckt. Im Nierenbecken chokoladefarbige schmierige Massen. Nirgends ein Einbruch von Geschwulstgewebe auffindbar.

In der am oberen Pol der Geschwulst verlaufenden Nierenvene findet sich ein der unteren hinteren Wand aufsitzender blassrother, ca. 2 cm langer, derber, an der Oberfläche glatter, walzenförmiger Auswuchs, der aus demselben blutreichen Neubildungsgewebe besteht.

Es kamen 3 Stücke der Geschwulst, vom unteren Pol mit den cystischen Antheilen, vom Mittelstück aus dem mehr cavernösen Gewebe, vom vorderen, gelblichrothen, weichen Antheile zur mikroskopischen Untersuchung. In den beiden ersten zeigt sich vielfach degenerirtes, in derbes Bindegewebe umgewandeltes Gewebe, in dem auch die eines Epithels entbehrenden Cysten eingetragen sind, oder ein Gewebe, das von zahlreichen Blutungen durchsetzt ist, durch welche die zwischen den Capillaren befindlichen Zellsäulen und -nester auseinandergesprengt werden. Im dritten Antheile finden sich Stellen, in welchen die Capillaren weit, die dazwischen gelagerten Zellen grösser, protoplasmareicher sind, doch noch nicht von der Grösse, wie in den ausgesprochen malignen Formen, sondern mehr nur dem jüngeren neuentwickelten Geschwulstgewebe entsprechend.

Die mikroskopische Untersuchung des Venenthrombus ergab dasselbe Geschwulstgewebe, welches auch hier weder in Grösse noch Anordnung der Zellen den ausgesprochen malignen Formen des Hypernephroms entspricht; die Wucherung ist von einer Schicht zarten Bindegewebes bedeckt.

Die Pat. hat sich seit der Operation stets vollkommen wohl befunden (1. 4. 05). Weder local ist ein Recidiv nachzuweisen, noch irgendwo eine Metastase zu finden.

24. Josef K., 53 Jahre alt, aufg. in die chirurgische Abtheilung der allgemeinen Poliklinik in Wien am 11. 3. 03.

Der Pat. bemerkt seit etwa 4 Monaten eine harte Geschwulst in der rechten Bauchseite, die namentlich in der letzten Zeit rasch gewachsen ist. Er ist stark abgemagert. Keine Hämaturie.

Kachektisch aussehender Mann. In der rechten Nierengegend findet sich

ein kindskopfgrosser derber Tumor, der bis über die Mittellinie reicht und bei bimanueller Untersuchung deutliches Ballotement zeigt. Der Darm ist nach oben und innen verlagert, über dem Tumor besteht Dämpfung. Der Leberrand ist deutlich palpabel, die Leber etwas vergrössert. Der Harn zeigt normalen Befund, tägliche Menge 900—1400 ccm.

Operation am 20. 3. 03 (Hochenegg). Laparotomie. Schnitt etwa 2 Finger breit von der Mittellinie, 15 cm lang vom Nabel nach abwärts. Der Tumor liegt retroperitoneal. Das Mesocolon wird theils von der Geschwulst abgeschoben, theils abgebunden. Die Kapsel des Tumors ist von zahlreichen bis bleistiftdicken Venen durchzogen. Bei dem Versuch, den Tumor zu isolieren, kommt es zu einer profusen Blutung, die durch Tamponade und Ligaturen gestillt wird. Da sich zeigt, dass der Tumor mit der Vena cava verwachsen ist, wird die Operation abgebrochen, die Wundhöhle tamponiert.

Am 3. Tage nach der Operation Exitus an Herzschwäche.

Obductionsbefund: Carcinoma peritheliale renis dextr. (Grawitz-tumor) magnitudine capitis virilis dimidium inferius renis infiltrans cum thrombose carcinomatosa venae renalis dextr. usque in venam cavam.

Carcinoma secundarium pulmonis utriusque.

Hypertrophia enormis renis sinistr. compensatoria.

Endarteriitis deformans chronica Aortae. Tumor lienis chronicus. Laparotomia probatoria facta a. d. II.

25. Helene S., 58 Jahre alt.

Die Pat., die sich sonst vollkommen gesund fühlte, bemerkte seit einigen Monaten einen Tumor in ihrer linken Bauchseite. Veränderungen des Harns hat sie nie bemerkt.

Man tastet bei der gut aussehenden Patientin links unter dem Rippenbogen eine etwa apfelgrosse, harte Geschwulst, die bei bimanueller Palpation in Rückenlage deutliches Ballotement zeigt.

Nephrectomie am 30. 3. 03 (Hochenegg). v. Bergmann'scher lumbaler Schrägschnitt. Nach Durchtrennung der Fettkapsel stösst man auf den tiefstehenden unteren Pol der Niere, der von dem harten, gelblich gefärbten, etwa faustgrossen Tumor eingenommen ist. Mittelstück und oberer Pol der Niere anscheinend normal. Die Isolierung der Niere mit dem Tumor gelingt leicht, die Fettkapsel wird möglichst vollständig mit entfernt. Drainage der Wundhöhle. Glatter Wundverlauf, die Pat. verlässt am 11. 4. 00 geheilt die Anstalt.

Sie erfreut sich seitdem des besten Wohlbefindens.

Die exstirpierte Niere (Kayserling-Präparat) (Fig. 6) ist auffallend lang und schmal, ihr grösster Längendurchmesser beträgt 18 cm, der grösste Breiten-durchmesser am unteren Pole 7 cm, am oberen 5 cm. Die Dicke ist 3,5 cm am oberen, 6 cm am unteren Ende. An der Vorderseite der Niere findet sich, ungefähr der Mitte der Convexität entsprechend, ein wallnussgrosser, halbkugelig vorragender Tumor, der durch eine deutliche Furche von einem zweiten apfelgrossen Tumor getrennt ist, welcher letzterer den unteren Pol der Niere einnimmt. Die Consistenz des Organs entspricht in der oberen Hälfte der

normalen, über dem wallnussgrossen Tumor ist sie derb, während die apfel-grosse Geschwulst an manchen Stellen weicher, leicht eindrückbar, an anderen aber ebenfalls ungemein derb, ja stellenweise knochenhart ist. Die Farbe der beiden Tumoren ist an einigen Partien dunkelbraunroth, an anderen wieder ockergelb bis grauweisslich. Die Nierenkapsel ist in der oberen Hälfte leicht abziehbar, in der unteren dagegen innig mit dem Tumor verwachsen. Bei der Anlegung des anatomischen Schnittes stösst das Messer auf beträchtlichen Widerstand und wird unter knirschendem Geräusch durchgezogen. Die Venen sind am Nierenhilus sowohl bei der Oberflächenbetrachtung als auch am Durchschnitt frei von Tumormassen. Auf der Schnittfläche zeigt sich, dass der vom Hilus nach abwärts gelegene Antheil der Niere substituirt ist von einem elliptischen Tumor, der deutlich aus 2 Antheilen besteht. Der an den Hilus angrenzende Theil des Tumors, der ungefähr ein Drittel der ganzen Geschwulst ausmacht, ist gegen das Nierenparenchym abgegrenzt durch eine derbe fibröse Kapsel, die an vielen Stellen deutliche Kalkeinlagerungen erkennen lässt. Auf der Schnittfläche dieses Tumorantheiles wechseln licht ockergelbe mit grauweissen und braunrothen Partien ab, die durch zahlreiche von der verkalkten Kapsel ins Innere des Tumors ziehende bindegewebige Septen getrennt sind. Daneben fällt eine etwa haselnussgrosse weissliche Partie auf, die aus sehr derbem, fast knorpelhartem, homogen aussehendem Gewebe zu bestehen scheint. Nahe dem convexen Rand des Tumors sieht man einen etwa kirschgrossen Hohlraum, der von alten Blutgerinnseln erfüllt ist. Der zweite Antheil des Tumors, der den unteren Pol des ganzen Präparates darstellt, präsentirt sich als eine kugelige Geschwulst, die durch eine sehr derbe an vielen Stellen knochenharte Kapsel von dem eben beschriebenen Tumor abgegrenzt ist. Am Durchschnitte sieht man, dass diese Kapsel, die beim Beklopfen mit der Pin-cette hellen Klang, wie beim Beklopfen von Knochen giebt, eine mit krümligen, gelbröthlichen bis braunrothen Massen erfüllte Schale darstellt. Diese Massen haften der Wand nur ganz locker an und sind ausgezeichnet durch reichlichen Gehalt an braunem Pigment und Cholestearintafeln. Diese knochenharte Schale scheint nirgends durchbrochen zu sein, es gelingt wenigstens nicht, eine Continuität zwischen den beiden Tumoren aufzufinden. Das Präparat lässt sich nicht mit dem Messer schneiden, sondern kann nur durchsägt werden.

26. Julie St., 43 Jahre alt.

Die Pat. nahm vor einiger Zeit schon eine Geschwulst in ihrer linken Bauchseite wahr, die ihr ausser dem Gefühl der Schwere keinerlei Beschwerden verursachte. Blutbeimengung des Harns hat sie nie bemerkt.

Es findet sich bei der Frau ein kopfgrosser, retroperitoneal gelagerter, beweglicher Tumor der linken Seite.

Nephrectomie am 20. 6. 03 (Hochenegg). Lumbaler Schrägschnitt. Das Colon descendens zieht über dem Tumor; dasselbe wird von demselben abgeschoben. Die Exstirpation der Geschwulst gelingt verhältnissmässig leicht, ohne dass seine von zahlreichen bis federkiel-dicken Venen durchzogene Kapsel verletzt worden wäre. Abbindung des Stieles. Drainage der Wundhöhle. Muskel- und Hautnaht. Reactionslose Heilung.

Die Pat. wird am 8. 6. 03 entlassen und befindet sich bis heute (1. 4. 05) vollkommen wohl. Sie hat an Körpergewicht zugenommen.

Befund des Tumors (Prof. H. Albrecht): 3 kg schwerer Tumor der linken Niere, 26 cm lang, 15 cm breit und 15 cm dick. Normale Nieren-substanz ist nicht zu sehen. Die Geschwulst ist von einer dünnen, fibrösen Kapsel, der reichlich Fettgewebe anhaftet, überzogen. Ihre Oberfläche ist grobknollig, sie scheint aus einer grossen Anzahl kugelig bis orangengrosser Cysten zu bestehen, indem die einzelnen knolligen Tumoren Fluctuation vortäuschen. Das Nierenbecken ist sehr stark erweitert, sein Uebergangstheil in den Ureter ragt als über daumendicker Zapfen medianwärts vor, während der Ureter selbst collabirt und von gewöhnlichen Dimensionen ist. Die Schnittfläche zeigt überall eine fast zerfliesslich weiche, stellenweise deutlich papilläre Geschwulstmasse von röthlichgrauer bis hellockergelber Farbe, welche von zahlreichen bindegewebigen Dissepimenten regellos durchzogen ist. Kleinere, zumeist streifenförmige Blutungen sind zahlreich, spärlicher derbe, nekrotische Stellen von hellgelber Farbe mit reichlichem hyalinen Fibrin in ihrer Umgebung. Auch das zapfenförmig vorgestülpte Nierenbecken ist von derselben Geschwulstmasse erfüllt, welche der Wand desselben nur locker anhaftet. Einbruch in Gefässe lässt sich nicht nachweisen. Histologisch erweist sich die Geschwulst als typisches Hypernephroma malignum renis.

27. Franz K., 56 Jahre alt, aufgen. am 15. 10. 03 auf die Abtheilung des Prof. Hochenegg an der Poliklinik.

Pat. war bis vor 6 Jahren gesund. Im Jahre 1897 bemerkte er Blut im Urin und fühlte dabei heftige Schmerzen in der Blasengegend. Er lag 4 Wochen zu Bett, die Hämaturie dauerte 14 Tage an, beim Harnlassen traten krampfartige Schmerzen in der linken unteren Bauchseite auf. Dann befand sich Pat. ein Jahr lang vollkommen wohl, der Urin war klar. Ein Jahr nach der ersten Hämaturie setzte die zweite ein, wieder verbunden mit den krampfartigen Schmerzen in der Blasengegend. Diesmal dauerte der Zustand nur wenige Tage, in der Folge wiederholte er sich in Intervallen von einigen Monaten, sehr häufig nach Erkältungen oder grösseren Anstrengungen. Oefters soll Blut in Form von fadenförmigen Gerinnseln abgegangen sein. Im Herbst 1902 bemerkte Pat. zum ersten Male Schmerzen in der linken Nierengegend und dortselbst eine etwa eigrosse Geschwulst. Diese wuchs anfangs langsam, seit einem halben Jahre aber sehr rasch. Der Urin war jetzt viel häufiger blutig, die Schmerzen beim Uriniren breiteten sich über die ganze linke Bauchhälfte aus. Der Kranke ist sehr stark abgemagert und fühlt sich schwach: in letzter Zeit hat er sehr viel Blut verloren. Potus und vener. Infection werden negirt.

Status praesens: Mittelgrosser Mann von mässig-kachektischem Aussehen. Herz- und Lungenbefund normal. Abdomen über dem Niveau des Thorax. Bei der Inspection sieht man eine die ganze linke Bauchseite einnehmende Geschwulst. Die Percussion ergibt 2 Querfinger links von der Mittellinie eine Dämpfung, die nach oben bis zum Rippenbogen, nach unten bis zur Symphyse, nach aussen bis etwas über die vordere Axillarlinie reicht. Nur ein über die laterale Hälfte der Dämpfung herabsteigender, etwa 3 Quer-

finger breiter Streifen zeigt tympanitischen Schall. Entsprechend dieser Dämpfung tastet man einen über mannskopfgrossen, mässig derben Tumor. Derselbe ist in seinem medialen Antheil höckerig, in den lateralen Partien ist seine Oberfläche glatt. Respiratorische Verschieblichkeit gering. Nach oben ist seine Grenze nicht palpabel, nach innen reicht er bis zur Mittellinie, nach unten bildet seine Grenze eine Linie die von links aussen über die Fossa iliaca zur Symphyse absteigt. Nach aussen und hinten erstreckt er sich bis in die Nierengegend, bei bimanueller Untersuchung fast keine Verschieblichkeit. Bei der Cystoskopie sieht man aus dem rechten Ureter klaren Harn, aus dem linken Blut herauskommen. Harn klar, spec. Gewicht = 1021, Blutproben negativ, Albumen vorhanden, keine Cylinder, spärlich rothe und weisse Blutkörper.

Operation am 20. 10. 03 (Dr. H. Lorenz): Bergmann'scher Schrägschnitt. Der Tumor von einem dichten Geflecht bis fingerdicker, strotzend gefüllter Venen umspinnen. Die Abschiebung des Peritoneums und namentlich des Colon descensum zum Theil sehr mühsam, es kommt mehrfach zu flächenhaften Blutungen, die durch Compression gestillt werden. Zwei kleine Einrisse im Peritoneum werden durch Naht verschlossen. In den rückwärtigen Antheilen ist die Isolirung des Tumors leichter, doch ist derselbe wenig beweglich. Die Lösung aus dem Kuppelraum des Zwerchfells ist sehr schwierig und blutig; dabei reisst der Tumor ein. Unter der Milz muss ein handteller-grosses Stück des mit dem Tumor hier innig verwachsenen Peritoneums entfernt werden, ebenso muss die Spitze des gleichfalls mit dem Tumor fest verwachsenen Pankreasschweifes mit exstirpiert werden. Erst dann gelingt es, den Nierenstiel zu unterbinden. Vernähung des Defectes im Peritoneum. Drainage der Wundhöhle. Kochsalzinfusionen während und nach der Operation. Guter Wundverlauf, die rechte Niere secernirt vom ersten Tage an reichlich. Tägliche Harnmenge zwischen 1500 und 1800.

Am 19. 2. 04 wurde der Pat. geheilt entlassen. Bei der Nachuntersuchung im März 05 konnte ein locales Recidiv oder eine Metastase nicht gefunden werden, Pat. sieht blühend aus, hat an Körpergewicht beträchtlich zugenommen und fühlt sich vollkommen wohl.

Der exstirpirt Tumor ist 18 cm lang, 14 cm breit und 10 cm dick. Seine Oberfläche ist allenthalben bedeckt von Resten der Capsula adiposa, nach deren Entfernung deutlich der knollige Aufbau der Geschwulst zu erkennen ist. Die einzelnen über die Oberfläche vorragenden Protuberanzen sind baselnuss- bis fast kleinapfelgross. Die Consistenz des Tumors ist im allgemeinen derb elastisch, an einzelnen Stellen, namentlich an der Kuppe der Höcker, weicher, an manchen fast fluctuirend. Die Farbe der Oberfläche ist scheckig, es wechseln gelblich-weiße mit braun-gelben und braun-rothen Partien ab. Die Nierenform ist an dem Präparate kaum mehr zu erkennen. An der dem Hilus entsprechenden Stelle ragt aus dem Tumor ein 7 cm langer, 3 cm dicker cylindrischer Zapfen nach innen von der Abgangsstelle des Ureters aus dem Nierenbecken vor. Dieser Zapfen zeigt am Querschnitt ein röthlich-graues, der Geschwulstmasse gleiches Gewebe, das von einer dünnen membranartigen Hülle umgeben ist. Bei weiterer Präparation sieht man, dass

dieser Zapfen der durch eingewucherte Tumormassen so sehr ausgedehnten Vena renalis entspricht. Nach Anlegung des anatomischen Schnittes durch die Geschwulst zeigt sich, dass nur einige wenige, bis pflaumengrosse Partien makroskopisch erkennbaren Nierenparenchyms erhalten sind. Die ganze übrige Substanz der Niere ist aufgegangen in Tumormassen, die mit der Capsula fibrosa der Niere bereits innig verwachsen sind. Auf der Schnittfläche überwiegen braun-rothe, stellenweise hellrothe Partien, die durch zahlreiche, den Tumor nach allen Richtungen durchsetzende Bindegewebszüge getrennt sind, wodurch die Schnittfläche wie gefeldert aussieht. Auffallend sind einige bis erbsengrosse Inseln eines derben, homogenen, grau-weissen, wie hyalin degenerirt aussehenden Gewebes.

28. Joseph B. v. M., 54 Jahre alt. Der Pat. wurde auf seine Krankheit im Frühjahr 1903 durch eine Hämaturie, die spontan auftrat, aufmerksam. Er constatirte bald danach eine Geschwulst in seiner rechten Bauchseite. Seitdem hat sich das Blutharnen öfters wiederholt. Die Geschwulst in der rechten Nierengegend ist deutlich zu tasten.

Nephrectomie am 2. 12. 1903 (Hochenegg): Lumbaler Schrägschnitt. Das Peritoneum wird auf eine kurze Strecke weit eröffnet. Die Auslösung des Tumors gestaltet sich ungemein schwierig, da in Folge einer Skoliose der Raum zwischen Rippenbogen und Darmbeinkamm sehr beengt ist und der obere Pol hoch unter den Rippenbogen und die Leber hinaufreicht. Bei der Abbindung des Nierenstiels kommt es zu einer sehr beträchtlichen Blutung, die nur durch Anlegen einer elastischen Ligatur an dem längs der Gefässe vorspringenden Tumorzapfen beherrscht wird. Peripher von dieser Ligatur wird der Tumor abgesetzt und diese liegen gelassen. Anlegung mehrfacher Sicherungsligaturen an dem Stumpf. Verschluss des Peritoneums, Drainage der Wundhöhle. Naht.

Nach gutem Wundverlauf wird Pat. am 28. 12. 1903 in häusliche Pflege entlassen.

Am 5. 1. 1904 fiel der abgebundene Stiel ab.

Im Februar 1904 stellten sich heftige Magenbeschwerden ein. Nicht lange später konnte ein locales Recidiv festgestellt werden.

Pat. ist am 3. 6. 1905 gestorben.

Das Präparat bot folgenden Befund: Rechte Niere, deren Längsdurchmesser 13 cm, deren querer 5,5 cm beträgt. An der Vorderfläche der Niere findet sich ein über mannsfaustgrosser Tumor, der nach aussen zu die Convexität der Niere um etwa 1 cm überragt, während im verticalen Durchmesser die Grenzen des Tumors etwa $\frac{1}{2}$ cm oberhalb des unteren und unterhalb des oberen Nierenpoles sich finden. Der Tumor geht ohne scharfe Grenze in das anscheinend gesunde Nierenparenchym über und reicht medial bis knapp an den Hilus. Das Nierenparenchym zeigt makroskopisch keine Veränderungen. Die Oberfläche des Tumors, vorne von dem noch vorhandenen Antheil der Fettkapsel bedeckt, zeigt knolligen Aufbau; die Farbe desselben ist röthlich-grau bis grau-weiss, seine Consistenz derb.

Am frontalen Durchschnitt durch den Tumor zeigt sich, dass derselbe

aus verschiedenen Antheilen besteht; es finden sich erbsen- bis haselnuss-grosse, ockergelbe Partien, abgegrenzt durch Züge derbfaserigen Bindegewebes, an anderen Stellen wieder bis nussgrosse, mit Blutcoagula erfüllte Cysten. Der Tumor ist von einer zarten, an den meisten Stellen noch abziehbaren fibrösen Kapsel bedeckt, die direct in die fibröse Kapsel der Niere übergeht.

Am anatomischen Schnitt durch die Niere zeigt sich, dass der Tumor gegen den Hilus vordringt. Es finden sich im Centrum des Parenchyms der Niere 2 etwa nussgrosse Antheile des Tumors, die, das Nierenbecken vor sich her drängend, nach innen und unten sich ausbreiten und auf diese Weise das Nierenbecken comprimiren, ohne in dasselbe aber einzubrechen. Auch ein Hineinwachsen des Tumors in die Vena renalis konnte nirgends gefunden werden.

L i t e r a t u r.

- Abbe, Recurrent Sarcoma of remaining kidney 4 years after removal etc. *Annals of Surg.* XXIII. 1897. Ref. Hildebrand's Jahresb. 1897.
- Albarran, Tuberculose et cancer coëxistant dans le même rein etc. 2. sess. de l'assoc. franç. d'urologie. Paris 1897.
- Angerer, Beiträge zur Chirurgie der Nieren. *Münch. med. Wochenschr.* Bd. 38. No. 27, 28, 30. 1891.
- Askanazy, Die bösartigen Geschwülste der in der Niere eingeschlossenen Nebennierenkeime. *Ziegler's Beiträge.* Bd. 14.
- Beneke, Zur Lehre von den Versprengungen von Nebennierenkeimen in der Niere nebst Bemerkungen zur allgemeinen Aetiologie. *Ziegler's Beiträge.* Bd. 9. 1891.
- Bergmann, Verhandlungen des 16. Congresses der deutschen Gesellschaft f. Chir. 1887.
- Birch-Hirschfeld, Lehrbuch der pathol. Anatomie. III. Aufl.
- Derselbe, *Ziegler's Beiträge.* Bd. 24.
- Böhler, Beiträge zur Kenntniss der Nierentumoren, speciell der Hypernephrome, *Wien. klin. Wochenschr.* 1903. No. 19 u. 20.
- Braatz, Zur Nierenexstirpation. *Deutsche Zeitschr. f. Chir.* Bd. 48. 1898.
- Bräuninger, Beiträge zur Nierenchirurgie. *Beiträge zur klin. Chir.* Bd. 18. 1897.
- Burckhardt, Die klinische und pathologisch-anatomische Stellung der malignen Nebennierenadenome der Niere. *Deutsche Zeitschr. für Chirurgie.* Bd. 55. 1900.
- Busse, Ueber Bau, Entwicklung und Eintheilung der Nierengeschwülste. *Virch. Arch.* Bd. 157.
- Chiari, Zur Kenntniss der accessorischen Nebennieren d. Menschen. *Zeitschr. f. Heilkunde.* Bd. 5. 1884.
- Clairmont, Verhandlungen des 32. Congresses der deutschen Gesellsch. für Chir. 1903. S. 196.

- Dittel, Demonstration von Nierentumoren. Wiener klin. Wochenschr. 1894. S. 392.
- Donetti, Il Morgagni 1900. No. 9. Ref. Centralbl. f. Chir. 1900. No. 7.
- Driessen, Untersuchungen über glykogenreiche Endotheliome. Ziegler's Beiträge. Bd. 12.
- Enderlen, Beitrag zur Nierenchirurgie. Deutsche Zeitschr. f. Chir. Bd. 41. 1895.
- Funke, Beitrag zur chirurgischen Behandlung der cystischen u. infectiösen Geschwülste der Nieren. Prag. med. Wochenschr. 1898. No. 7—11.
- Gatti, Ueber die von abgesprengten Nebennierenkeimen ausgehenden Nierengeschwülste. Virchow's Archiv. Bd. 144.
- Görl, Nierencarcinom. Münchener med. Wochenschr. (Nürnberger med. Ges.) 1898. No. 5.
- Graupner, Ein malignes Hypernephrom mit hyaliner Degeneration d. Stroma (Cylindrom). Ziegler's Beiträge. Bd. 24.
- Grawitz, Die sogenannten Lipome der Niere. Virch. Arch. Bd. 93. 1883.
- Derselbe, Die Entstehung von Nierentumoren aus Nebennierengewebe. Arch. f. klin. Chir. Bd. 30. 1884.
- Derselbe, Demonstration von Präparaten etc. Verhandlungen der deutschen Ges. f. Chir. Bd. 13. 1884.
- Grohé, Ueber Nierentumoren. Arch. f. klin. Chir. Bd. 63.
- Gussenbauer, Erfahrungen über die osteoplastische Schädeltrepanation wegen Hirngeschwülsten. Wiener klin. Wochenschr. 1902. No. 6—8.
- Helferich, Verhandlungen der deutschen Ges. f. Chir. Bd. 16. 1887.
- Herczel, Ueber Nierenexstirpation. Beitr. z. klin. Chir. Bd. 6. 1890.
- Héresco, Varicocèle symptomatique des tumeurs malignes rénales. Annal. des malad. des org. gén. urin. Bd. 16. 1898.
- Hildebrand, Ueber den Bau gewisser Nierentumoren etc. Arch. f. klin. Chir. Bd. 47.
- Derselbe, Beitrag zur Nierenchirurgie. Deutsche Zeitschr. f. Chir. Bd. 31.
- Derselbe, Weiterer Beitrag zur patholog. Anatomie der Nierengeschwülste. Arch. f. klin. Chir. Bd. 48.
- Hochenegg, Beitr. zur Nierenchirurgie. Wiener klin. Wochenschr. 1891. No. 24—28.
- Derselbe, Antrittsrede. Wiener klin. Wochenschr. 1904. No. 20.
- Horn, Beitr. zur Histogenese der aus aberrirten Nebennieren entstandenen Nierengeschwülste. Virch. Arch. Bd. 126.
- Hornborg, Casuistischer Beitrag zur Kenntniss der Hypernephrome. Ref. Hildebrand's Jahresber. 1902.
- Israel, Erfahrungen über Nierenchirurgie. Arch. f. klin. Chir. Bd. 47.
- Derselbe, Deutsche med. Wochenschr. 1892. No. 21. (Berliner medicin. Gesellsch.)
- Derselbe, Deutsche med. Wochenschr. 1896. No. 22.
- Derselbe, Verhandlungen der deutschen Ges. f. Chir. 16. Congr. 1887.
- Derselbe, Chirurgische Klinik der Nierenkrankheiten. Berlin 1901.

- Karewski, Berl. klin. Wochenschr. 1895. S. 89.
- Kaufmann, Lehrbuch der pathologischen Anatomie. II. Aufl. 1900.
- Kelly, Ueber Hypernephrome der Niere. Ziegler's Beitr. 1898. Bd. 23.
- Krönlein, Verhandlungen der deutschen Ges. f. Chir. 28. Congress. 1897.
- Derselbe, Ueber die Exstirpation der Krebsniere. Correspondenzblatt für Schweizer Aerzte. 1885. No. 14.
- Küster, Die Chirurgie der Nieren, der Harnleiter und der Nebennieren. Deutsche Chirurgie. 1896—1902.
- Kundrat-Billroth, Nierenbeckencarcinom. Wien. klin. Wochenschr. 1891. S. 949.
- Leguen, Valeur pronostique du varicocèle dans les tumeurs du rein. 2. sess. de l'assoc. franç. d'urologie. 1897. Paris 1898.
- Löwenhardt, Zur Kenntniss maligner Nierentumoren. Deutsche Zeitschr. f. Chir. Bd. 28. 1888.
- Lotheissen, Ein Beitrag zur Chirurgie der Nieren. Arch. f. klin. Chir. Bd. 52. 1896.
- Lubarsch, Beitr. zur Histologie der von Nebennieren ausgehenden Nierengeschwülste. Virch. Arch. Bd. 135.
- Derselbe, Ueber die Abstammung gewisser Nierengeschwülste von embryonal abgesprengten Nebennierenkeimen. Virch. Arch. Bd. 137.
- Derselbe, Pathologie der Geschwülste. Lubarsch u. Ostertag, Ergebnisse d. allg. Pathol. VII.; siehe auch diese „Ergebnisse etc.“ VI. Bd.
- Neusser, Die Erkrankungen der Nebennieren. Nothnagel's Pathologie und Therapie etc. Bd. 18.
- Manasse, Ueber die hypertrophischen Tumoren der Nebenniere. Virchow's Archiv. Bd. 133.
- Derselbe, Ueber die Beziehungen der Nebennieren zu den Venen und dem venösen Kreislauf. Virch. Arch. Bd. 135.
- Derselbe, Zur Histologie und Histogenese der primären Nierengeschwülste. Virch. Arch. Bd. 142, 143, 145.
- Marischler, Ein Fall von lymphatischer Leukämie und einem Grawitz'schen Tumor der rechten Niere. Wiener klin. Wochenschr. 1896. No. 30.
- de Paoli, Beitrag zur Kenntniss der primären Angiosarkome der Niere. Ziegler's Beiträge. Bd. 8. 1890.
- Pawlik, Casuistischer Beitrag zur Diagnose und Therapie der Geschwülste der Nierengegend. Archiv f. klin. Chir. Bd. 53.
- Peham, Aus accessorischen Nebennieren entstandene Ovarialtumoren. Monatschrift f. Geburtsh. u. Gynäk. Bd. 10.
- Perthes, Ueber Nierenexstirpationen. Deutsche Zeitschr. f. Chir. Bd. 42. 1896.
- Pinner, Beitrag zur Nierenchirurgie. Arch. f. klin. Chir. Bd. 56.
- Prothon, Néphrectomie transperitonéale pour cancer du rein. Soc. d. scienc. med. d. Lyon. 1897. No. 21. Ref. Hildebrand's Jahresber. 1897.
- Ricker, Beitrag zur Lehre von den Geschwülsten der Niere. Centralbl. f. allg. Pathol. Bd. 8. 1897.

Beitr. zur Klinik und patholog. Anatomie der malignen Hypernephrome. 1169

Rocher, L'haematurie dans les neoplasmes du rein; sa valeur diagnostique e prognostique. Thèse de Paris 1901. Ref. Hildebrand's Jahresber. 1901.

Romme, Sarcome du reine. . . . Ref. Hildebrand's Jahresber. 1902.

Rovsing, Ueber die Diagnose und die Behandlung der bösartigen Nierengeschwülste bei Erwachsenen. Arch. f. klin. Chir. Bd. 49.

Rupprecht. Centralbl. f. Gynäk. Bd. 14. 1890.

Schede, Handbuch d. pract. Chir. 1903. III. Bd.

Schmieden, Die Erfolge der Nierenchirurgie. Deutsche Zeitschr. f. Chir. Bd. 62. 1902.

Senator, Die Erkrankungen der Niere. Nothnagel's Pathol. u. Ther. Bd. 19. 1. 1899.

Stilling, Zur Anatomie der Nebennieren. Virch. Arch. Bd. 109.

Derselbe, Revue de méd. T. X. 1890.

Stratz u. Josselin, Nephrectomie wegen Nierengeschwulst. Mitth. aus den Grenzgebieten etc, Bd. 5.

Strübing, Ueber heterologe Nierentumoren. Arch. f. klin. Medicin. Bd. 43. 1888.

Sutter, Beiträge zur Kenntniss der Metastasen der primären Nierencarcinome. Virchow's Archiv. Bd. 168.

Sykwow, Ueber einen Fall von Struma aberrans renis. Arch. f. klin. Chir. Bd. 58. 1898.

Virchow, Die Lehre von den Geschwülsten. Bd. 3. S. 91.

Voron, Cancer du rein, nephrectomie transperitonéale. Lyon. med. 1898. No. 11. Ref. Hildebrand's Jahresber. 1898.

P. Wagner, Die Verletzungen u. chirurgischen Erkrankungen der Nieren etc. Handbuch der Urologie von v. Frisch u. Zuckerkandl. II. Bd.

Derselbe, Zur Casuistik des primären Nierensarkoms. Centralbl. f. d. Krankh. d. Harn- u. Sexualorg. V. Bd. 6. 1894.

Derselbe, Casuistischer Beitrag zur Nierenchirurgie. Deutsche Zeitschr. f. Chir. Bd. 24. 1886.

Derselbe, Die Grenzen der Nierenexstirpation. Centralbl. f. d. Krankh. d. Harn- u. Sexualorgane. Bd. 8. 1897.

Weichselbaum u. Greenish, Das Adenom der Niere. Wiener med. Jahrbücher. 1883.

Wiesel, Accessorische Nebennieren im Bereiche des Nebenhodens. Wiener klin. Wochenschr. 1898. S. 443.

Witzel, Zur Kenntniss der retroperitonealen Geschwülste. Deutsche Zeitschr. f. Chir. Bd. 24. 1886.

Wyss, Zwei Decennien Nierenchirurgie. Beitr. z. klin. Chir. Bd. 32. 1902.

Erklärung der Abbildungen auf Tafel IX.

Fig. 1. Schnitt durch eine osteoplastische Hypernephrometastase im Hinterhauptbein (Fall 5, vergl. Textfigur 8, S. 1118). 100fache Vergrößerung. Vorgehärtet in Müller'scher Flüssigkeit und 10proc. Formalinlösung in gleichen Theilen, gehärtet in Alkohol, entkalkt in 5proc. Salpetersäure, gefärbt mit Hämalaun-Eosin.

Man sieht wenige Hypernephromzellen, sie haben sich umgewandelt in die grossen Zellen mit den enormen, manchmal gelappten, gutgefärbten Kernen sowie in Riesenzellen. Es ragen Knochenbälkchen in die Tumormasse hinein, das bindegewebige Stroma ist an einigen Stellen in osteoides Gewebe umgewandelt.

Fig. 2. Schnitt aus dem primären Tumor des Falles 16 (vergl. Textfigur No. 1. S. 1084).

100fache Vergrößerung. Vorgehärtet in Müller'scher Flüssigkeit und 10proc. Formalinlösung, gehärtet in Alkohol, gefärbt mit Hämalaun-Eosin.

Von dem Hypernephromgewebe durch eine schmale Zone kleinzelliger Rundzelleninfiltration getrennt sieht man miliare, conglobirte Tuberkel.

LI.

Die Autolyse als Heilfactor in der Chirurgie, insbesondere die intravitale Verstärkung autolytischer Vorgänge durch Röntgenstrahlen.¹⁾

Von

Privatdocent Dr. Bernhard Heile,

Chirurg in Wiesbaden.

(Mit 2 Figuren und 3 Curven im Text.)

Durch Salkowski²⁾ und nach ihm durch eine Reihe anderer Forscher ist gezeigt worden, dass in den Organen, die man dem Körper entnommen hat, Fermente enthalten sind, welche auf die verschiedenen Substanzen der Zellen zersetzend einwirken. Diese Fermente können erst nach dem Tode entstanden sein. Die physiologischen Chemiker sind aber geneigt anzunehmen — und insbesondere Hofmeister vertritt diese Ansicht —, dass diese oder ähnliche Fermente auch während des Lebens von der grössten Wichtigkeit für die physiologischen Vorgänge in den Zellen sind.

Daraus ergibt sich, dass solche Fermente auch bei Störung der normalen Zellfunction, d. h. bei Erkrankungen, sehr wahrscheinlich eine Rolle spielen. Bekannt ist, dass nach der Annahme von Fr. Müller³⁾, welche sich auf Digestionsversuche mit pneumonischer Lunge stützt, „autolytische Vorgänge“ den Ablauf der Pneumonie wesentlich beeinflussen, und nach Jacoby⁴⁾ sieht man bei der Phosphorvergiftung an den fermentativen Wirkungen der Leber nach dem Tode gegenüber den normalen gewisse Unterschiede.

¹⁾ Auszugsweise vorgetragen am 1. Sitzungstage des XXXIV. Congresses der Deutschen Gesellschaft für Chirurgie, 26. April 1905.

²⁾ E. Salkowski, Ueber Autolyse. Die Deutsche Klinik. 1903.

³⁾ Fr. Müller, Verhandl. d. naturf. Gesellsch. zu Basel am 22. 5. 1901. Bd. 13. Heft 2.

⁴⁾ Jacoby, Zeitschr. f. physiol. Chemie. Bd. XXX. S. 174.

Ich konnte directe Beweise dafür erbringen, dass der Ablauf gewisser pathologischer Zustände unter dem Einfluss intracellulärer Fermente steht¹⁾. Bei der Rückbildung tuberculöser Abscesse konnte ich beobachten, dass sich schon im Leben Fermente bildeten, vermehrten und zur Erweichung und Resorption der Eiterherde führten. Der Eiter, welcher zu Beginn der Beobachtung eine Fibrinflocke unverändert gelassen hatte, löste sie in einem späteren Stadium in kurzer Zeit auf. Diese Fermente stammten aus Leukocyten, welche in dem Abscessherd zu Grunde gegangen waren. Ein anderes Beispiel für intravitale autolytische Vorgänge sah ich in den Vorgängen, die durch Röntgenstrahlen in den Geweben ausgelöst werden. Nach der Bestrahlung nimmt die Ausscheidung der Purinbasen und der Harnsäure sehr erheblich zu. Ich schloss daraus, dass bei der Röntgenbestrahlung Zellen zu Grunde gehen. Ihre Kerne lieferten das Material für die Purinbasen des Harnes. Dass bei dem auf die Weise erzeugten Kernzerfall auch Fermente frei werden, ergab sich aus einem anderen Versuche. Die Milz eines nach Röntgen bestrahlten Kaninchens verdaute sehr lebhaft Fibrinflocken in einer Zeit, in der die Milz des Controlthieres die Flocken unverändert liess.

Eine weitere Frage ist aber nun, wie werden diese autolytischen Fermente, die im Leben wirken, in Freiheit gesetzt? Wir wissen aus den Beobachtungen über das Zugrundegehen von Hoden, Ovarium, Embryonen, besonders auch Leukocyten etc. nach Röntgenbestrahlung, dass die X-Strahlen ein starkes Gift für feiner organisirte Zellorganismen darstellen. Ich stelle mir nun vor, dass wesentliche Bestandtheile des Zellprotoplasma durch die Röntgenwirkung zersetzt werden. Es tritt eine Gesamtschädigung des Protoplasma ein, bei der die intracellulären Fermente in Freiheit gesetzt werden und die Möglichkeit gewinnen, auf die ihnen entsprechenden Zellbestandtheile zu wirken. Die Zelle enthält verschiedene Fett-, Kohlehydrat- und Eiweiss- etc. spaltende Fermente. Ein Fettferment wirkt auf Fett, ein Lecithin spaltendes auf Lecithin, ein diastatisches auf Kohlehydrate, ein tryptisches auf Eiweisse etc. Neben diesen Fermenten entstehen bei diesen Zersetzungs Vorgängen auch noch andere Stoffe, die für die patholo-

¹⁾ Heile, Ueber intravitale Beeinflussung autolytischer Vorgänge im Körper. Zeitschr. f. klin. Med. (Naunynfestschrift) 1904. Bd. 55.

gischen Verhältnisse von Bedeutung sind, Stoffe, welche die Fermentwirkung hemmen, insbesondere auch Fermentwirkungen, welche von Bakterien ausgehen, welche Toxine binden und welche auf die Mikroorganismen selbst bactericid wirken können. Wie man sieht, ist diese Erklärung der Röntgenwirkung eine andere als die, welche von Schwarz und Werner vertreten wird. Schwarz¹⁾ und Werner²⁾ sehen das Wesentliche in einer Einwirkung der Strahlen auf das Lecithin. Schwarz wies die Zersetzung des Lecithins im Hühnerei nach Radiumbestrahlung nach. Werner und Schwarz glauben nun in der Wirkung des zersetzten Lecithins spezifische Wirkungen der Radium- und nach ihnen Exner³⁾ der Röntgenstrahlen erklären zu können. Wohlgemuth zeigte aber, dass nach Radiumbestrahlung eine Zersetzung des Lecithin sich nicht nachweisen lasse. Dagegen beobachtete sowohl Wohlgemuth⁴⁾ wie Neuberg⁵⁾ an überlebenden normalen bezw. carcinomatösen Geweben eine Steigerung autolytischer Vorgänge durch Radiumstrahlen. Daraufhin hat neuerdings Werner seine Ansicht dahin modificirt, dass er meint, dass das Lecithin sich zwar nicht zersetze, aber unter dem Einfluss der Strahlen die Eigenschaft gewänne, den Sauerstoff zu activiren. Werner vergleicht die Wirkung des Lecithins mit der durch Sauerstoff activirten Terpeninöls. Ist dies richtig, so hätte das „activirte Lecithin“ keine spezifische Wirkung mehr und unterschiede sich kaum von anderen Stoffen (Terpeninöl etc.), welche aseptische Entzündungen hervorrufen.

Nach meiner Ansicht kann man nicht eine bestimmte Substanz, wie das Lecithin, für die Röntgenwirkung verantwortlich machen. Ich glaube, dass es sich um eine allgemeine Wirkung der X-Strahlen auf das Protoplasma der Zelle handelt, die man vergleichen kann mit anderen photochemischen Wirkungen des Lichtes, z. B. der Zersetzung des Sehpurpurs im Auge durch das Licht oder den Vorgängen, bei denen Licht Pigmentzellen zur Contraction bringt etc. Schwarz' Versuche erklären sich durch

1) Schwarz, Pfüger's Archiv. 1903. C.

2) Werner, a) Centralbl. f. Chir. 1904. No. 43. — b) Deutsche med. Wochenschr. 1905. No. 2. — c) Münchener med. Wochenschr. 1905. No. 15.

3) Exner, Vortrag in der Wiener Gesellsch. der Aerzte vom 9. 12. 1904.

4) Wohlgemuth, Berliner klin. Wochenschr. 1904. No. 26.

5) Neuberg, Festschrift für Salkowski. 1905.

20 cem **Aluronat** subcutan injicirt.
4 Bestrahlungen à $\frac{1}{4}$ Stunde.
Beginnendes Ulcus am 3. Tage nach
der Bestrahlung.

20 cem **Jodoformemulsion** subcutan.
4 Bestrahlungen à $\frac{1}{4}$ Stunde.
Schwere Dermatitis am 3. Tage nach
der Bestrahlung.

30 cem **Kochsalzlösung** subcutan.
4 Bestrahlungen à $\frac{1}{4}$ Stunde.
Haut **nicht** verändert.

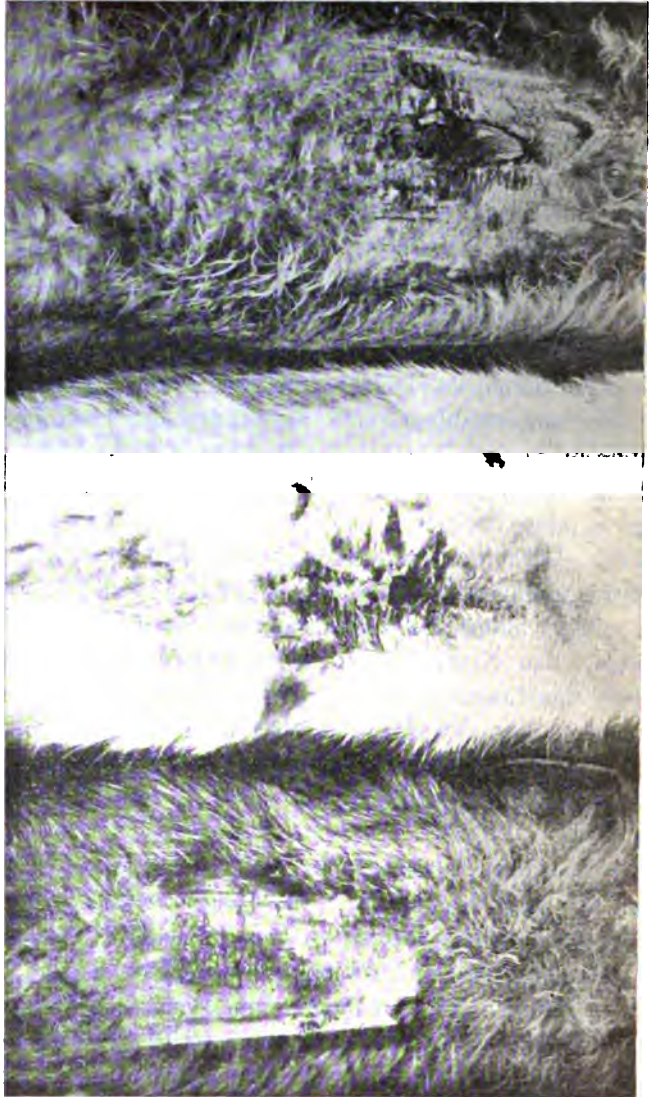


Figure 1.

die Annahme, dass durch die Bestrahlung das Gelbei in seiner Constitution als Zelle zerstört wird. Das lecithinspaltende Ferment, welches im Gelbei vorhanden ist, kommt jetzt in Berührung mit dem Lecithin und zerstört es. Es handelt sich also um eine Fermentwirkung ähnlich anderen Fermentwirkungen bei der Autolyse.

Wenn wir sehen, dass durch die Röntgenwirkung autolytische Vorgänge ausgelöst werden, so kann man unter folgendem Gesichtspunkt auch daran denken, die Röntgenstrahlen zu weiteren therapeutischen Zwecken zu benützen.

Wie schon aus meinen früheren Beobachtungen hervorgeht, sind die Träger der Fermente im Wesentlichen die Leukocyten,

Figur 2.



Subcutane Injection von 30 ccm 2 proc. Aleuronat.
4 Bestrahlungen à 20 Minuten.

Subcutane Erweichung des Gewebes, beginnendes Ulcus; in der Mitte ist die Haut als Brücke noch erhalten.

die durch Röntgenwirkung leicht zum Zerfall gebracht werden können. Wenn wir nun über ein Mittel verfügen, die Leukocyten in grösserer Zahl an irgend eine Stelle der Gewebe hinzulocken,

so könnten wir uns die in ihnen enthaltenen Fermente nutzbar machen dadurch, dass wir die Leukocyten durch Röntgenstrahlen zum Zerfall bringen. Wir haben die Möglichkeit, Leukocyten anzulocken, durch die verschiedenen leukotactischen Mittel. Ich gebrauchte zur Erzielung einer localen Entzündung 2 proc. Aleuronat-aufschwemmung und für allgemeine Leukocytosen 2 proc. Nucleinsäure. Spritzt man einem Kaninchen 15—30 ccm 2 proc. Aleuronat subcutan unter die Haut, so entsteht eine Eiterung, die sich nach etlichen Tagen bis auf geringe Infiltrationen zurückbildet. Wenn man in gleicher Weise verfährt und die injicirte Stelle viermal 15 Minuten mit mittelharter Röhre, etwa 80 Unterbrechungen in der Sekunde, bestrahlt, so tritt eine subcutane Erweichung ein, die Haut mumificirt, fällt allmähig ein, es entsteht schliesslich an der Stelle der Einspritzung nach 3—8 Tagen ein kraterförmiges Geschwür mit nekrotischem Wundbelag, das die Abbildungen am besten illustriren (vgl. Fig. 1 u. 2). Ich betone, dass die Haut erst secundär durch die Ernährungsstörungen mitbetheiligt wird. Die erste Hauptwirkung der X-Strahlen concentrirt sich auf die subcutane Entzündung (Fig. 1). Spritzt man anstatt leukotactischer Mittel indifferente Körper, z. B. Kochsalzlösung etc. ein, so fehlt die Reaction trotz gleicher Bestrahlung. Die Veränderungen können also nicht allein die Folge der durch jede Injection veranlassten Gewebsalteration sein. Spritzt man u. A. Jodoform subcutan ein, so entstehen nach der Bestrahlung starke Dermatitis, scheinbar veranlasst durch direct nach aussen schwitzende Zersetzungsproducte des Jodoforms (vgl. Fig. 1).

Wir sehen somit, dass die Leukocyten, welche unter dem Einfluss der leukotactischen Substanz eingewandert sind, unter dem Einfluss der X-Strahlen zu Grunde gehen. Die frei werdenden Fermente lösen die Gewebsbestandtheile auf, sie erzeugen einen Defect, einen Substanzverlust, ein Röntgenulcus, resp. locale Dermatitis mit Haarausfall; wir können somit die Röntgenstrahlen am Orte der Wahl verstärken. Damit erklären sich nun viele unserer bisherigen Beobachtungen bei der Röntgenbestrahlung, dass z. B. gerade die entzündeten Gewebe durch X-Strahlen am stärksten beeinflusst werden. Bei den vielfachen Sensibilisierungsversuchen hat man, glaube ich, auch nicht so sehr eine Umsetzung des Lichtes hervorgerufen, als vielmehr eine mehr oder weniger grosse locale

Entzündung durch Einspritzung der Farbstoffe veranlasst (Eosin etc.). In diesen entzündeten Gewebstheilen werden nach meiner Auffassung aber Röntgenstrahlen besonders wirksam sein. Andererseits wissen wir auch aus der practischen Röntgentherapie, dass Röntgenstrahlen bei entzündeten Geweben besonders lebhaft wirken, ich erinnere nur an die Beobachtungen der Dermatologen mit entzündlichen Hauterkrankungen, bei denen sie längst gewohnt sind nur ganz kurze Zeit zu bestrahlen, da die X-Strahlen hier sehr stark wirken.

Schliesslich finden die Beobachtungen, besonders auch die von Werner, welcher die Wirkung der Radiumstrahlen nach Gewebsquetschung und Zertrümmerung (Erfrierung etc.) sehr verstärkt fand, auch hiernach darin ihre Erklärung, dass mechanisch oder chemisch geschädigte Gewebsbestandtheile besonders leicht auf die Einwirkung der Röntgenstrahlen hin umgesetzt werden, resp. ihre intracellulären Enzyme abgeben.

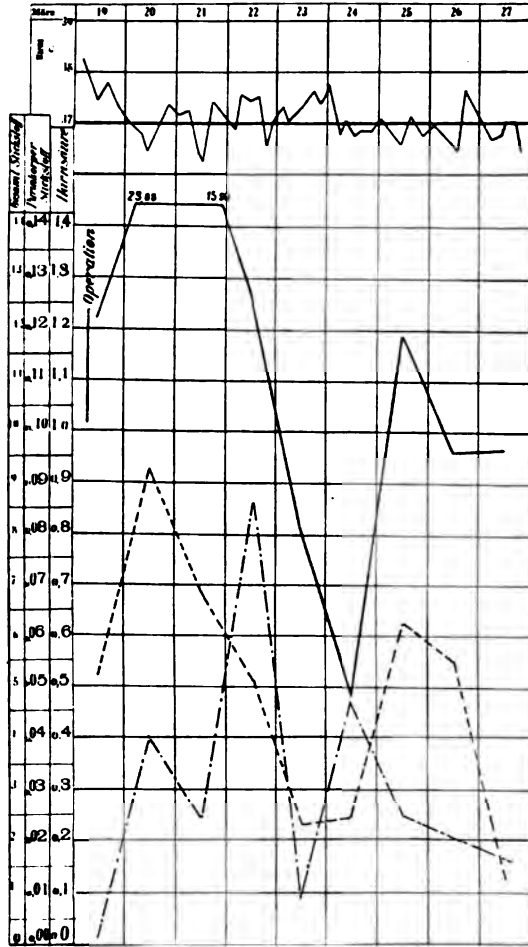
Das gab den Anlass, die Wirkung der activirten intracellulären Enzyme bei der Heilung pathologischer Zustände auszunützen. v. Mikulicz¹⁾ hat den Gedanken wieder neuerdings mit Erfolg durchgeführt, durch die Erzielung einer künstlichen Hyperleukocytose bakterielle Processe, insbesondere die Peritonitis zu beeinflussen. Mir schien es möglich, die Wirkung der Leukocyten mit Hülfe der Röntgenstrahlen auch hier zu erhöhen.

Bei der Heilung einer eitrigen Peritonitis ist der Verlauf in günstigen Fällen derart, dass die Leukocytenzahl ansteigt. Wir sehen hierin eine Reaction des Körpers, sich der Schädlichkeiten zu entledigen. Ein von mir beobachteter Fall scheint aber dafür zu sprechen, dass die Leukocyten sich nicht nur ansammeln, sondern dass ein grosser Theil von ihnen zu Grunde geht. Es handelt sich um ein 20 jähriges Mädchen, das mit dem Zeichen einer frischen Perforations-Peritonitis in der Breslauer Klinik zur Operation kam. Die ganze Bauchhöhle ist voll flüssigen Eiters, ohne Verklebungen, aus dem eine Reincultur von *Bacterium coli* wächst. Der schwer entzündete Processus vermiformis hat nahe der Spitze eine Perforationsöffnung in Folge Gangrän. Appendec-

¹⁾ Chirurgen-Congress 1904 und Langenbeck's Archiv, Bd. 73, 1904, S. 347: Versuche über Resistenzvermehrung des Peritoneums gegen Infection bei Magen- und Darmoperationen.

tomie, Ausspülung der Bauchhöhle mit etwa 50 Liter Kochsalz-
 lösung, mit primärem Verschluss der Bauchhöhle führten zu:

Peritonitis nach der Operation.



————— Gesamt-Stickstoff.
 Curve I. - · - · - Purinkörper-Stickstoff.
 - - - - - Harnsäure.

Heilung. Die Kranke konnte 16 Tage nach der Operation gesund
 entlassen werden. Man sieht an der Curve I, dass von der Kranken

in den auf die Operation folgenden Tagen abnorm grosse Mengen Gesamtstickstoff, Harnsäure und Purinbasen im Urin ausgeschieden wurden. Ich nehme an, dass diese Stoffe von den zu Grunde gegangenen Leukocyten herrühren. Ein solcher Zellzerfall hat nach dem, was ich oben angeführt habe, eine therapeutische Bedeutung, da erst durch ihn intracelluläre Fermente und andere Stoffe frei werden, welche die Bakterien und ihre Producte beseitigen können. Um dieses natürliche Heilbestreben des Organismus zu unterstützen, machte ich den Versuch, am Thiere eine experimentell erzeugte Peritonitis zu heilen. Durch intraperitoneale Injection von 40 ccm 2 proc. Aleuronats resp. Nucleinsäure wurde in der Bauchhöhle mehr oder weniger local eine starke Ansammlung der Leukocyten veranlasst. Die so vorbehandelten Kaninchen wurden intraperitoneal mit *Bacterium coli* inficirt und jetzt einer kräftigen Röntgenbestrahlung ausgesetzt, um die Leukocyten zum Zerfall zu bringen. Es ist mir nun auch in 5 Versuchsreihen geglückt, Thiere durch Auslösung der intracellulären Fermentwirkung nach Röntgenbestrahlung durchzubringen, wo die Thiere bei gleichen Infectionsmengen, trotz gleichmässig künstlicher Leukocytose zu Grunde gingen. Diese Beobachtungen ermuntern, diese Heilwirkung weiter zu verfolgen, gestatten aber noch kein abschliessendes Urtheil, da die Zahl der Versuche noch zu gering ist.

Bei den Injectionen mit leukotactischen Mitteln erzeugt man nicht nur locale Ansammlungen der Leukocyten, wie wir sie oben ausnutzten, sondern auch eine allgemeine Leukocytose. Es war nur eine weitere Consequenz meiner Befunde, wenn ich untersuchte, ob, wie local, so auch allgemein die Leukocyten in der Circulation durch Röntgenstrahlen beeinflusst werden. Intraperitoneale Injectionen von 40 ccm Nucleinsäure erzeugen sehr lebhaft allgemeine Leukocytosen, 40—50000 im Cubikmillimeter Blut. Bestrahlt man diese Thiere sehr intensiv, ca. $\frac{3}{4}$ Stunden lang, so sinkt in etwa 2 Stunden die Leukocytenzahl von über 40000 auf weniger als 1000. Gleichzeitig sinkt die Temperatur von 38—40° auf 35 bis 36°, auch nimmt die Gerinnbarkeit des Blutes mit dem Schwund der Leukocytosen zu. Die Thiere erholen sich aber durchweg und haben in den nächsten Tagen normale Leukocytenzahlen bei mehr oder weniger normaler Temperatur. Bestrahlt man diese Thiere dann nochmals, so sinken Leukocytenzahl und Temperatur wieder,

jetzt erholen sich die Thiere aber nicht mehr, sondern sterben. Aus Versuchen, die inzwischen Helber und Linser¹⁾ unabhängig von mir, von anderen Gesichtspunkten ausgehend, gemacht haben, muss man schliessen, dass die Leukocyten nach der Röntgenbestrahlung in der That zu Grunde gehen und nicht in irgend welchen inneren Organen sich anhäufen. Mir schienen bei meinen Versuchen die Leukocyten im Innern des Körpers doch mehr oder weniger erhalten zu bleiben, jedoch sind die Versuche hierüber nicht abgeschlossen.

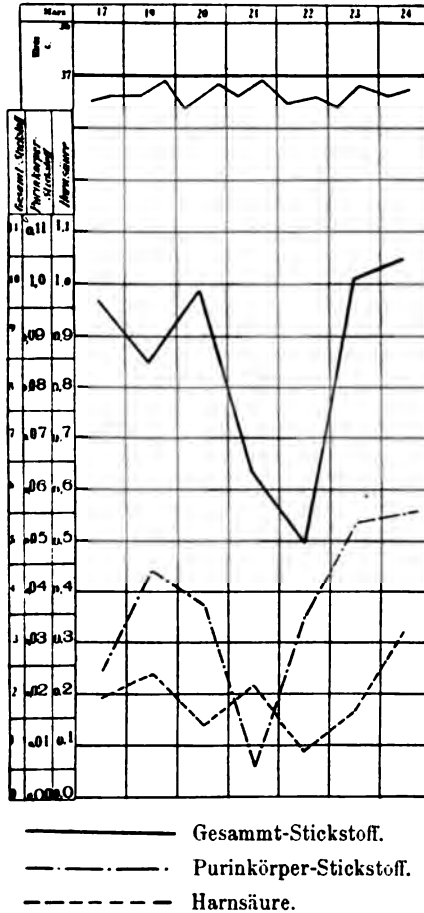
Diese im Experiment erzeugte Wirkung der Röntgenstrahlen ist die analoge, wie sie bei Leukämie, malignen Lymphomen, Carcinom etc. am Menschen beobachtet wird. Als Zeichen dafür fand ich auch in diesen Fällen nach Röntgenbestrahlung eine lebhafte Steigerung von Harnsäure und Purinbasen im Harn der betreffenden Patienten. Ob bei einem derartigen Zerfall der Leukocyten auch Antitoxine entstehen, die, wenn der Zerfall in der geschilderten Weise experimentell erzeugt wird, zur Bekämpfung bestimmter Bakterienwirkungen dienen könnten, ist eine Frage, die weiterer Prüfung werth ist.

Eine wichtige Rolle scheint mir die Autolyse auch bei der Bier'schen Stauung zu spielen. Die Stauung ist eine Maassnahme, die nach verschiedenen Richtungen hin die Gewebe beeinflussen kann. Durch den behinderten Abfluss des Blutes kommt es zur Anhäufung von Stoffwechselproducten im Gewebe. Die Gewebe werden durch mangelhafte Zufuhr von Sauerstoff unter ungünstige Ernährungsbedingungen gesetzt, die Durchtränkung des Gewebes mit abnormen Flüssigkeitsmengen verändert die normalen Stoffwechselbedingungen. Die Folge von alledem kann sein, dass die Gewebszellen, die mobilen und fixen, in erster Linie die weniger widerstandsfähigen, die durch einen pathologischen Prozess geschädigten, einem Zerfall unterliegen. Fermente werden frei und können andere Zellen und Zellbestandtheile auflösen. Wird die Stauung eingeleitet bei einem Gewebe, welches von vorn herein so grosse Mengen labiler Elemente, wie es die Leukocyten sind, enthält (acute Eiterung etc.), so werden zunächst diese zu Grunde gehen. Ihre Fermente, vielleicht auch in ihnen enthaltene Anti-

¹⁾ Helber und Linser, Münch. med. Wochenschr. 1905. No. 15.

toxine, Bakteriolsine etc., werden die Zerfallsproducte der Leukocyten lösen und in resorptionsfähige unschädliche Producte überführen, vielleicht zum Untergang der Bakterien beitragen, ihre Toxine binden und beseitigen. Als Beweis für einen solchen Zer-

Curve II.



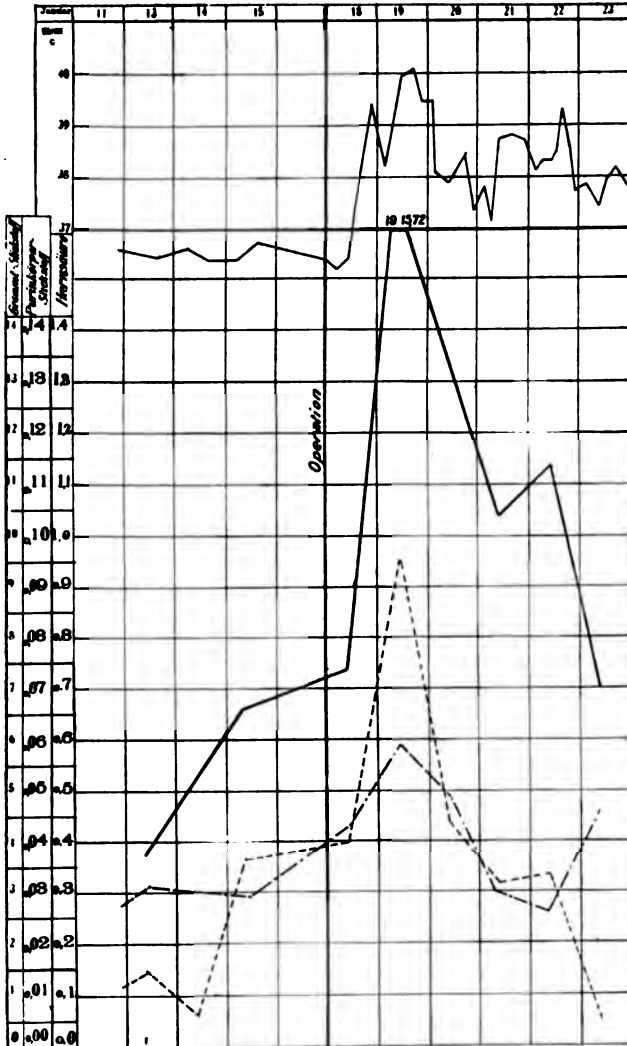
fall fand ich auch bei der Bier'schen Stauung eine Vermehrung der Harnsäure und Purinbasen im Urin, sowie eine Steigerung der Gesamtstickstoffausscheidung, wenn ich die Gummibinde bei sonst normalen Kranken — es handelt sich bei der Curve II um eine Kranke mit einer abgelaufenen Polyneuritis, bei der eine mangelnde

Beweglichkeit beider Hände und Füße zurückgeblieben war — um alle 4 Extremitäten 12 Stunden lang angelegt hatte.

In den bisherigen Fällen handelt es sich um autolytische Vorgänge, die im Zusammenhange stehen mit dem Untergange von Leukocyten. Dass auch bei anderen Prozessen die in den Organen vorhandenen Fermente in Freiheit gesetzt werden können, zeigt das Beispiel der Phosphorvergiftung. Der Phosphor ist ein Gift, welches die Zellen zerstört. Die freiwerdenden Fermente wirken auf die Zellbestandtheile, wie wir daraus sehen, dass ihre Zerfallsproducte (Leucin, Tyrosin u. a. aromatische Substanzen, Harnsäure, Purinbasen etc.) im Harn erscheinen. Andere Beispiele für solche auch im Leben vorkommenden aseptischen Autolysen liefern subcutane Fracturen mit ausgedehnten Weichtheilquetschungen und Operationen, bei denen besonders viel Gewebe durch Umstechen und Unterbinden lädirt wird, z. B. die Resection der Struma nach von Mikulicz. Im Verlaufe der Wundheilungen der Strumenresectionen sehen wir sehr häufig lebhafteste Temperatursteigerung. Dabei heilen die Wunden glatt nach 14 Tagen, das Fieber fällt stets nach einigen Tagen wieder ab, so dass im ganzen Verlaufe alle Zeichen einer Infection fehlen. Die bei schweren Fracturen zertrümmerten Weichtheile wie auch das bei der Resection umstochene und abgebundene Gewebe, besonders das labilere Strumengewebe, geht zu Grunde und kommt zur Auflösung unter der Wirkung der frei gewordenen intracellulären Fermente. Diese in die Circulation übergegangenen Zerfallsproducte erzeugen das Fieber. Stoffe, die von ihnen herrühren, sind auch hier im Harn wieder nachzuweisen. Auch in diesen Fällen beobachtet man eine Steigerung des Gesamtstickstoffes, der Harnsäure und Purinbasen im Harn, wie Ihnen die Curven zeigen (vergl. Curve III). Die Stickstoffmengen sind allerdings so gross, dass die zu Grunde gegangenen Gewebszellen diese Vermehrung kaum hätten allein bewirken können; wir werden deshalb annehmen, dass durch den Gewebszerfall noch andere Störungen des Stoffwechsels verursacht werden, vielleicht auch, dass eine mehr oder weniger locale Leukocytose veranlasst wurde, die wieder zum Zerfall kam und Theil hatte an der Steigerung der Stickstoffausscheidung im Harn.

Wie hier bei Quetschungen, so werden bei allen Operationen, bei denen durch Unterbindung etc. Gewebsbestandtheile lädirt

Resectio strumae vor und nach der Operation.



Curve III. ————— Gesamt-Stickstoff.
 - - - - - Purinkörper-Stickstoff.
 - - - - - Harnsäure.

werden, durch das Zugrundegehen der Zellen Enzyme in Freiheit gesetzt. Diese vermitteln die Einschmelzung der Gewebe, die wir aber wieder verfolgen können in den Zerfallsproducten, die im Harn als Gesamtstickstoff, Harnsäure und Purinbasen erscheinen. Auch hier werden Leukocytosen eine grössere oder geringere Rolle spielen.

Wir sehen somit, dass zu den Heilfactoren, über die der Organismus verfügt, die in den Zellen der Gewebe und besonders in den Leukocyten enthaltenen Enzyme gehören. Es genügt leider aber nicht immer, auf diese natürlichen Heilkräfte und darauf zu vertrauen, dass sich der Organismus von selbst ihrer bedient, denn wir müssen versuchen, diese natürlichen Heilfactoren zu verstärken. Dies kann geschehen, indem wir die Fermentträger, die Gewebezellen, die Leukocyten, beeinflussen, dass sie ihre Fermente in Freiheit setzen. In verhältnissmässig milder und einfacher Weise geschieht dies in der Bier'schen Stauung. Auf einen anderen Weg weisen meine Versuche hin: künstliche Ansammlung von Leukocyten durch leukotaktische Substanz und Zerstörung durch Röntgenwirkung. Wir können so die Röntgenstrahlen und dadurch die natürlichen Heilkräfte des Körpers gewissermassen durch locale oder allgemeine chemische Sensibilisierung am Orte der Wahl verstärken. Bei dieser Sensibilisierung werden die natürlichen Schutzmittel in Gestalt der intracellulären Enzyme in Freiheit gesetzt, nicht aber eine Umsetzung der Lichtstrahlen veranlasst, wie sie bei den neuerdings vielfach durch Einspritzen von Farbstoffen gemachten Sensibilisierungsversuchen beabsichtigt wurden. Während die Bier'sche Stauung in ihrer Wirksamkeit eine mehr begrenzte bleibt, sind die Röntgenstrahlen schwer zu dosiren, da die Zerstörung der Zellen zu leicht eine so starke wird, dass toxische Zersetzungsproducte in den Vordergrund treten. Hierdurch kann die Heilwirkung der Enzyme illusorisch werden. Die Zerfallsproducte können den Anlass geben nicht nur zu schwerer localer Zerstörung, sie können direct allgemein giftig wirken und den Tod auslösen (Nephritis etc.). Es wird nothwendig sein, einen praktisch gangbaren Mittelweg zu finden.

Nachtrag bei der Correctur Ende Juni: Inzwischen habe ich bei chronisch entzündlichen Gelenkerkrankungen versucht, die Verstärkung der Röntgenstrahlen nach künstlicher Leukocytose aus-

zunützen. Vorläufig wurde sicher eine ausgesprochene functionelle Besserung erzielt. Rechtwinklich fixirte Gelenke (Tbc. cubiti), die aus zu grosser Schmerzhaftigkeit weder activ noch passiv bewegt werden konnten, wurden 24—48 Stunden später activ um 45° und mehr schmerzlos gebeugt. Es scheint, dass auch die Rückbildung und Heilung der kranken Gewebe beschleunigt wird. Es wäre aber verfrüht, hierüber schon jetzt definitiv zu urtheilen. Ich werde hierüber bald an anderer Stelle berichten. —

LII.
Kleinere Mittheilungen.

1.

Entgegnung.

Von

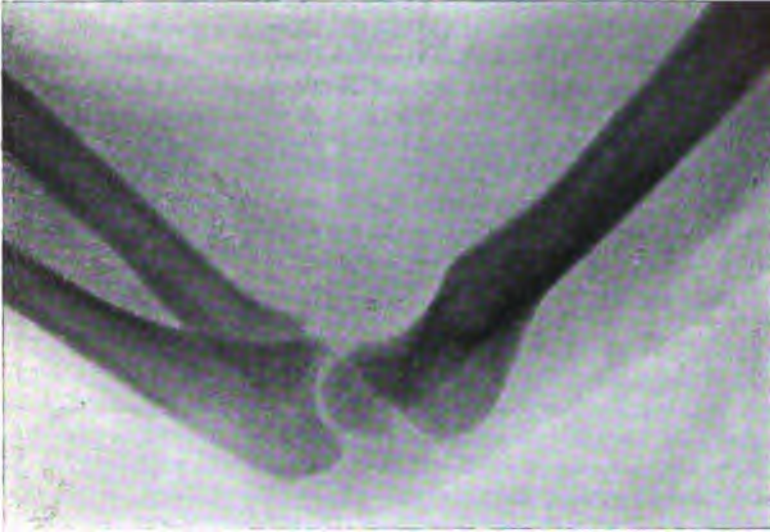Professor Dr. Bardenheuer.

(Mit 2 Figuren im Text.)

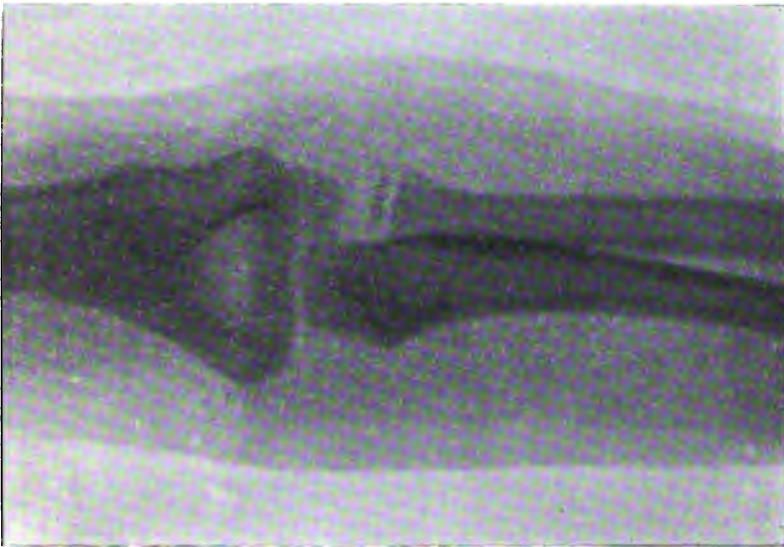
In seinem Aufsatz „Ueber die Berechtigung blutiger Eingriffe bei subcutanen Knochenbrüchen“ (Dieses Archiv, Bd. 76, Heft 3) erwähnt Professor Fritz König einen von mir in der Zeitschrift für orthopädische Chirurgie Bd. XII, S. 107 beschriebenen Fall von Fractura supracondylica humeri bei einem 4jährigen Knaben, behandelt mit Extensionsverband. Ich hatte mitgetheilt, dass der Knabe mit absolut normaler Function geheilt sei; die Dislocation war sehr gebessert, es stand das Diaphysenende aussen, die Apophyse innen noch etwas vor. Herr Fritz König behauptet nun an der Hand der von mir beigegebenen Röntgenbilder vor und nach der Behandlung: „Auf dem nach der Behandlung von der Seite aufgenommenen Röntgenbild sind die Bruchstücke durch Callus vereinigt, im Uebrigen steht das Gelenkbruchstück noch genau so hinter dem Diaphysentheil, und bei der auf diesem Bilde fast rechtwinkligen Beugung stösst schon jetzt das Schaftfragment nahezu an die Vorderarmknochen. Eine volle Beugung muss aber hier auf ein Hinderniss stossen, wenn nicht das Beuge-(Trochleo-Ulnar-)Gelenk so weit medial verschoben am Schaft angeheilt ist, dass der Vorderarm bei der Beugung dem Schaft ausweicht. Dies ist in der That der Fall: auf dem von vorn aufgenommenen Röntgenbild der geheilten Fractur sieht man die Theile in so starker Dislocation consolidirt, dass der laterale Theil des Epiphysenbruchstücks der medialen Hälfte der Schaftbruchfläche aufsitzt.“

„In der anatomischen Stellung der Fracturenden sei eigentlich nichts durch die Behandlung geändert — auf die Dislocation hätten die Extensionszüge keinen Einfluss gehabt“.

Dass Herr Fritz König diese Behauptungen aus den Bildern herauslesen will, ist mir unverständlich; ich kann nur annehmen, dass die nicht deutliche Wiedergabe des Bildes zu dieser Beurtheilung Anlass gegeben hat.



Figur 2.



Figur 1.

Ich füge daher Bilder bei, die ich jetzt von dem Kranken habe aufnehmen lassen und hoffe, dass Herr Fritz König mir auf Grund dieser im Vergleich mit den vor der Behandlung aufgenommenen Bildern zugestehen wird, dass die Extensionsbehandlung doch die Verstellung sehr bedeutend verbessert hat; dass sie ganz ausgeglichen wäre, habe ich nicht behauptet. Ich betone hierbei, dass der Fall erst 3 Wochen nach dem Unfall in meine Behandlung kam.

Die Eltern des Knaben sind nach P. in Westfalen verzogen; es hat mir Mühe gekostet, die Bilder zu erlangen; daher auch die Verzögerung dieser Entgegnung. Der betreffende Arzt in P., Chirurg, welcher die Aufnahme gemacht hat, hat den Knaben untersucht und mir mitgeteilt, dass eine Funktionsstörung an dem Arme in keiner Weise bestände.

Cöln, Juli 1905.

Professor Bardenheuer.

2.

Nachwort zu der Entgegnung von Professor Bardenheuer.

Von

Professor Dr. Fritz König,

Altona.

Zu der vorstehenden Entgegnung erlaube ich mir Folgendes zu bemerken:

Ich habe den von Herrn Geheimrath Bardenheuer behandelten Fall in meine Abhandlung einbezogen, um an ihm zu zeigen, dass — unbeschadet des functionellen Erfolges — die Wirkung der extendirenden Züge auf die Beseitigung der Dislocation von den Anhängern der Methode bisweilen überschätzt werde. Wer die jetzt von Herrn Bardenheuer wiedergegebenen Röntgenbilder (s. o.) vor sich hat, welche eine, man darf wohl sagen ausgezeichnete Heilung beweisen, der wird gar nicht verstehen, wie ich angesichts eines solchen Erfolges zu meinen, in obiger Entgegnung citirten Worten kommen konnte. Deshalb muss ich auf die von Herrn Geheimrath Bardenheuer selbst in der Originalarbeit (Deutsche Zeitschr. f. orthopäd. Chirurgie, Bd. XII, S. 125 u. ff.) gegebenen Bilder verweisen, nach denen ich doch allein mein Urtheil bilden konnte. Sie lassen für den aufmerksamen Betrachter gar keinen Zweifel daran, dass auch nach der Behandlung noch eine schwere Verschiebung sowohl bei der Aufnahme en face wie en profil erkennbar ist, die nur durch den überbrückenden Callus schwerer zu sehen ist.

Mit Rücksicht auf diese doch nicht zu beseitigende Thatsache sind die neugewonnenen Bilder von grossem Interesse. Denn sie zeigen, dass die Natur in geradezu fabelhafter Weise bei wachsenden Individuen und erhaltener Gelenkfunction auch sehr bedeutende Verschiebungen zunächst durch Callusbildung und späterhin durch Resorption auszugleichen vermag, in einer Zeit, wo von Behandlung gar keine Rede mehr ist. Wenn ich im Uebrigen auch heute noch trotzdem der Ansicht bin, dass auf die eigentliche Reposition der dislocirten Fracturen die Extension nur sehr wenig Einfluss hatte, so erkenne ich den vortrefflichen Einfluss der Gesamtbehandlung auf diese Fractur heute noch mehr an, wie schon in meiner Arbeit, in welcher ich das gute Resultat auf die rasche Mobilisirung durch Massage und frühzeitige Bewegung zurückgeführt habe.

Altona, den 31. Juli 1905.

**Notiz zu der Mittheilung Professor Friedrich's (Greifswald):
Die künstliche subcutane Ernährung in der praktischen
Chirurgie.**

(Archiv f. klin. Chir., Bd. 73, Heft 2. XXXIII. Congr. der Deutschen Gesellschaft für Chirurgie, 8. April 1904.)

Von

Professor Dr. M. Siegfried,

Leipzig.

Herr Professor Friedrich hat auf dem Chirurgen-Congress 1904 über künstliche subcutane Ernährung mit Pepsin-Fibrinpepton, das nach meiner Vorschrift und unter meiner Controlle von einer chemischen Fabrik dargestellt worden war, berichtet. In Folge wiederholter an mich gerichteter Anfragen und des Umstandes, dass von der betr. Fabrik bei Bestellungen meines Pepsin-Fibrin-Peptons ein anderes Product zu subcutanen Ernährungen empfohlen worden ist, muss ich erklären, dass dieses Product weder zu meinem Pepsin-Fibrin-Pepton, noch zu den Versuchen des Herrn Professor Friedrich in irgend welcher Beziehung steht und dass nach Herstellung eines Versuchsquantums, welches Ende April 1904 bereits vertheilt worden war, überhaupt kein Pepsin-Fibrin-Pepton unter meiner Controlle fabricirt worden ist.

Nach dem Abbruch meiner Verbindung mit der betr. Fabrik ist bis jetzt von keiner anderen Fabrik die Herstellung des Pepsin-Fibrin-Peptons unter meiner Controlle in die Hand genommen worden, so dass vorläufig keine Möglichkeit besteht, das von Herrn Professor Friedrich geprüfte Pepton anzuwenden.

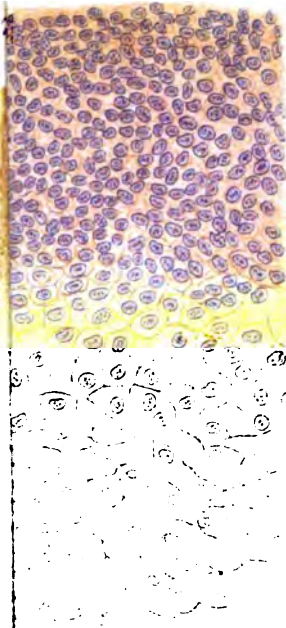


Fig. 3.

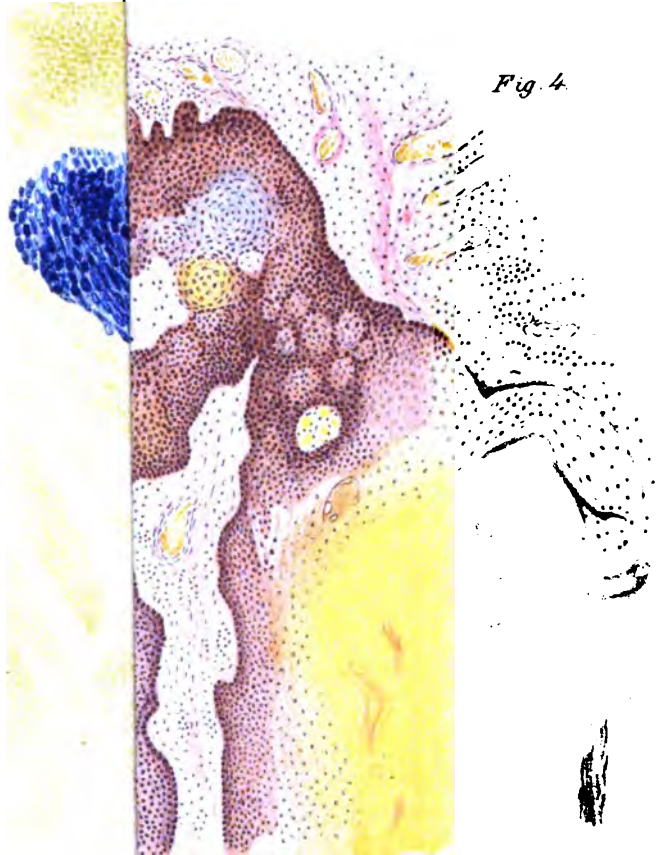
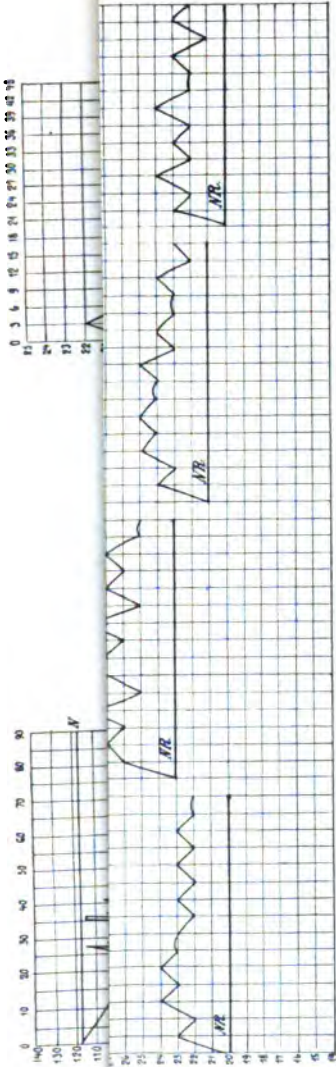


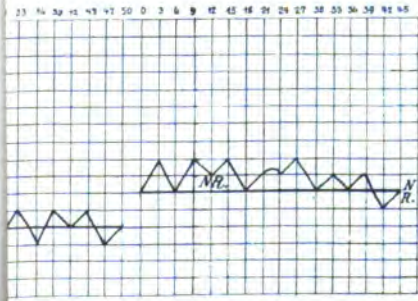
Fig. 4.



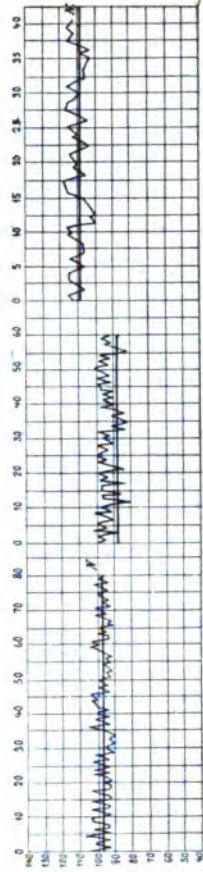
Figur 3.



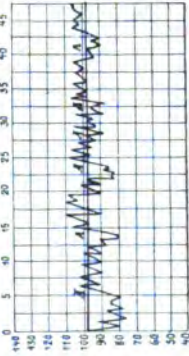
Figur 1.



Figur 9.



Figur 8.



3

2

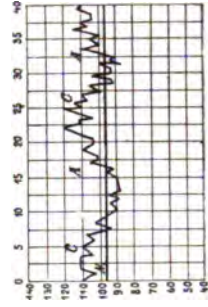
1

1

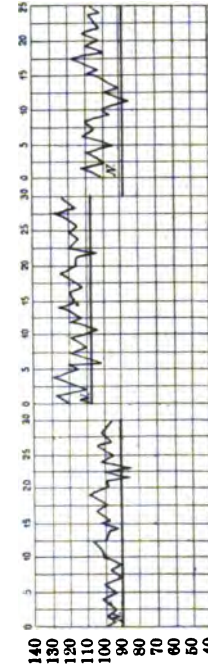
2

3

Figur 10.



Figur 11.



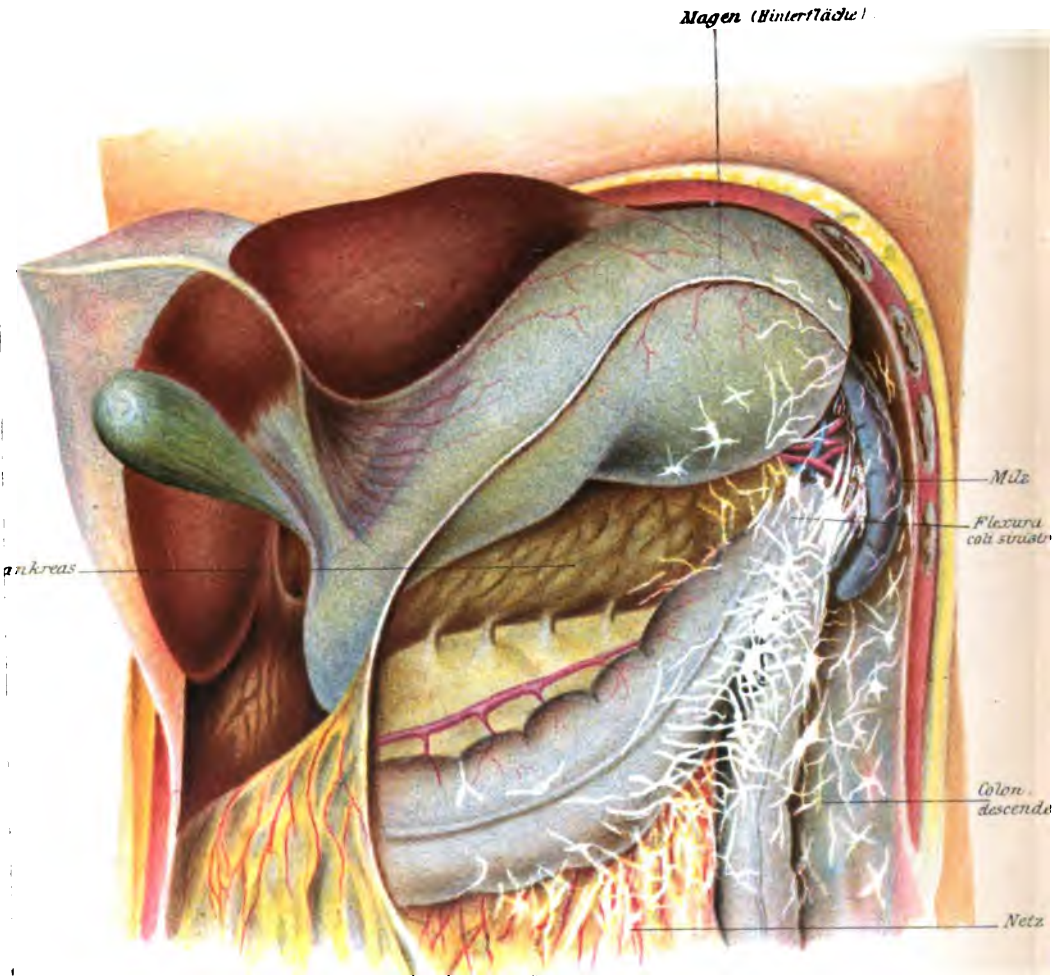
3

2

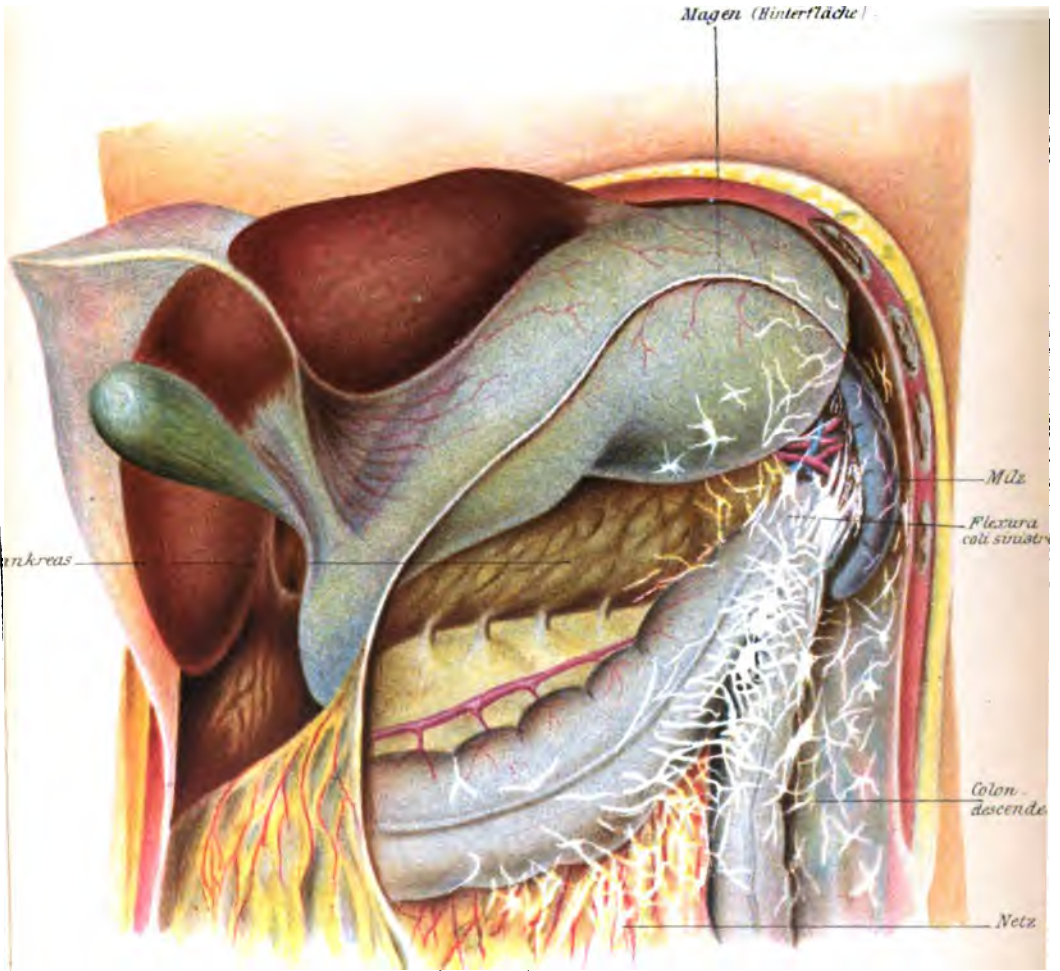
1


2

3

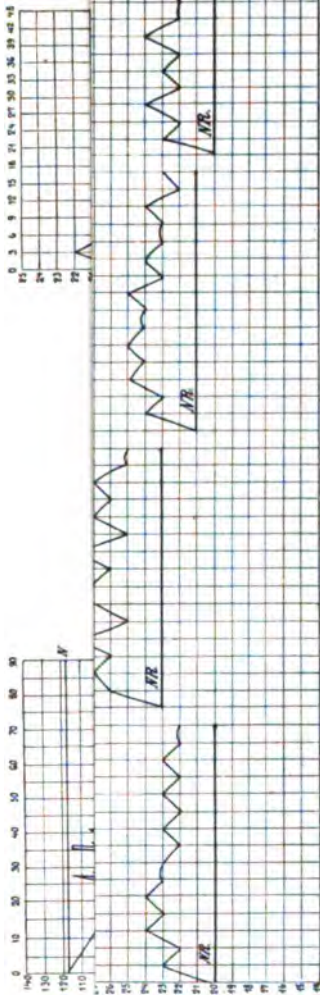




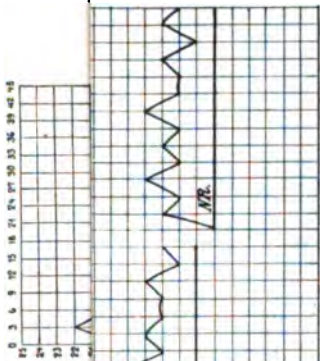




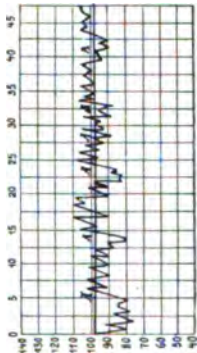
Figur 1.



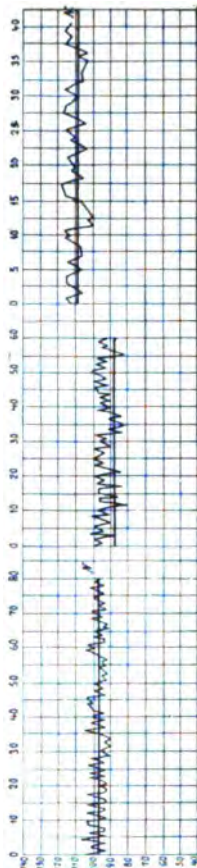
Figur 3.



Figur 8.

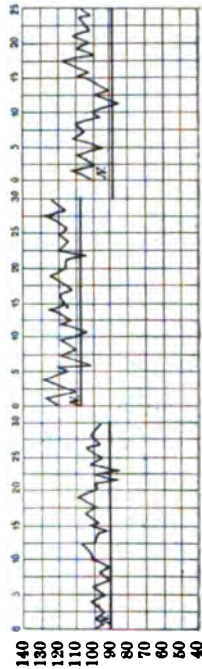


Figur 9.



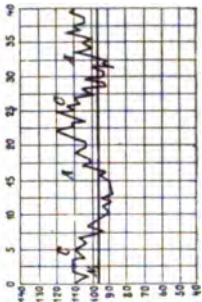
1

Figur 11.



2

Figur 10.




3

1

2

3



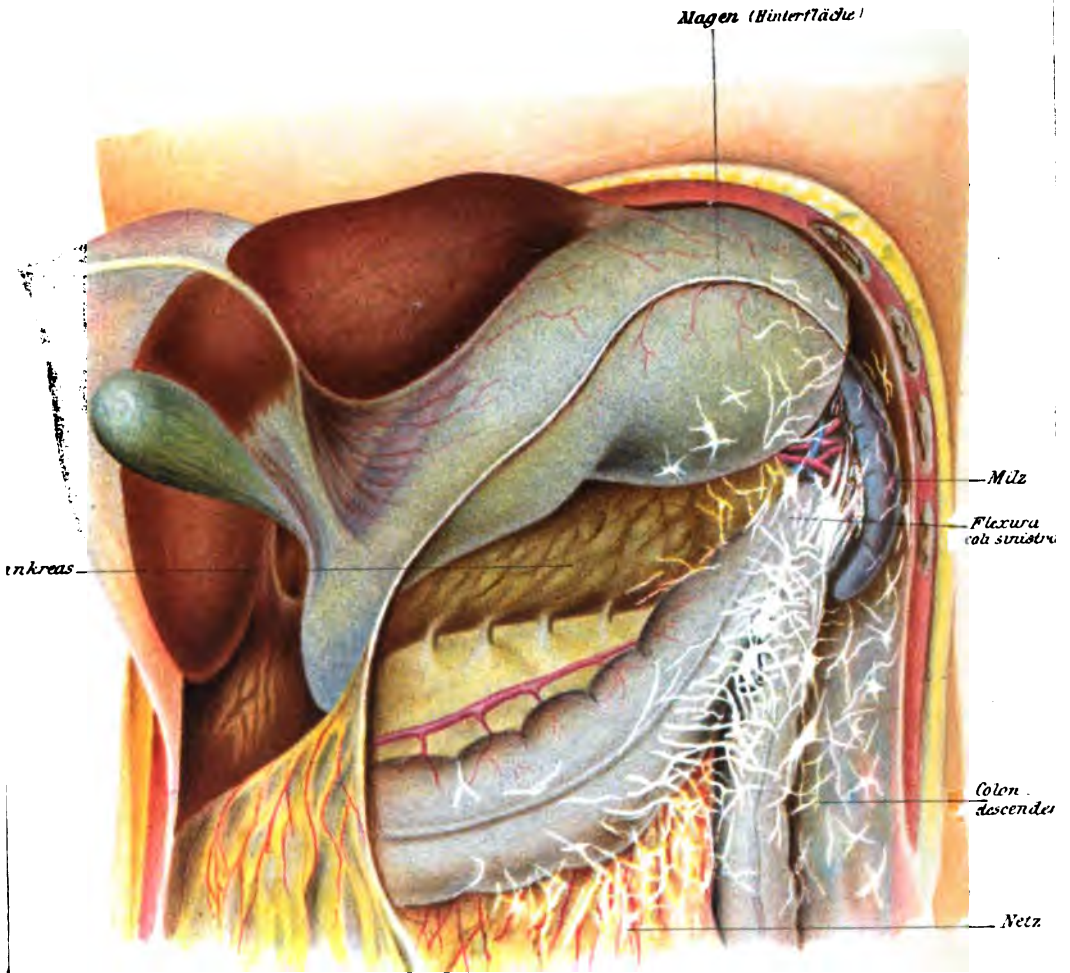


Fig. 1.

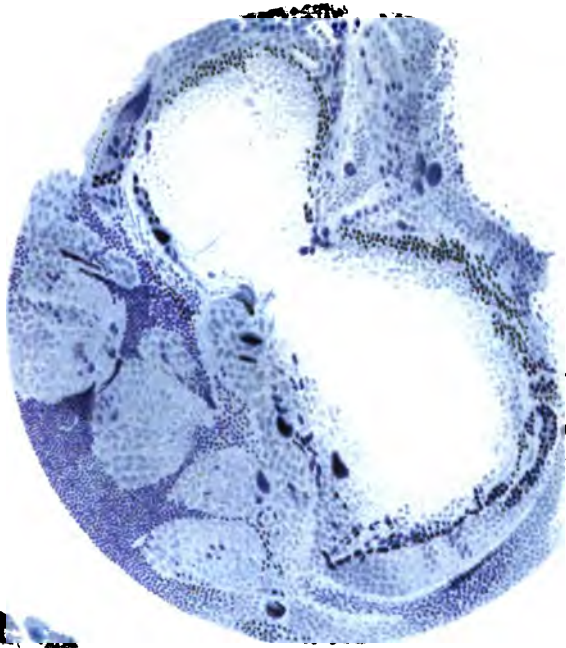


Fig. 2.




Fig. 3.






Fig. 4.

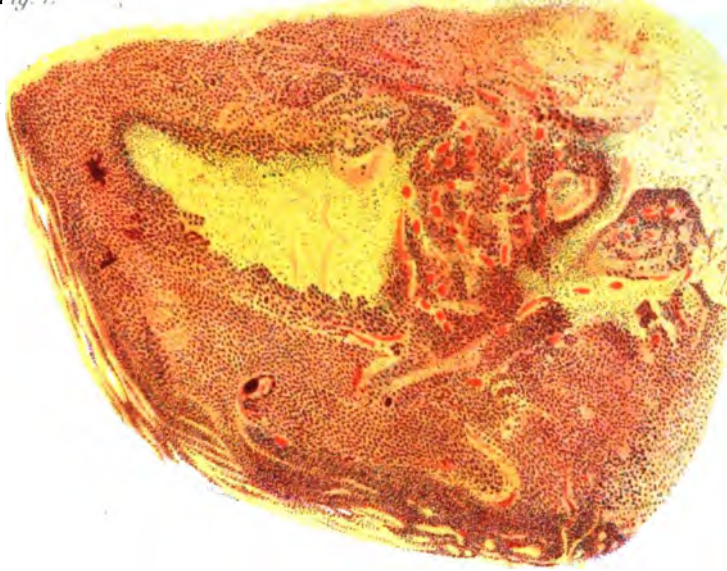
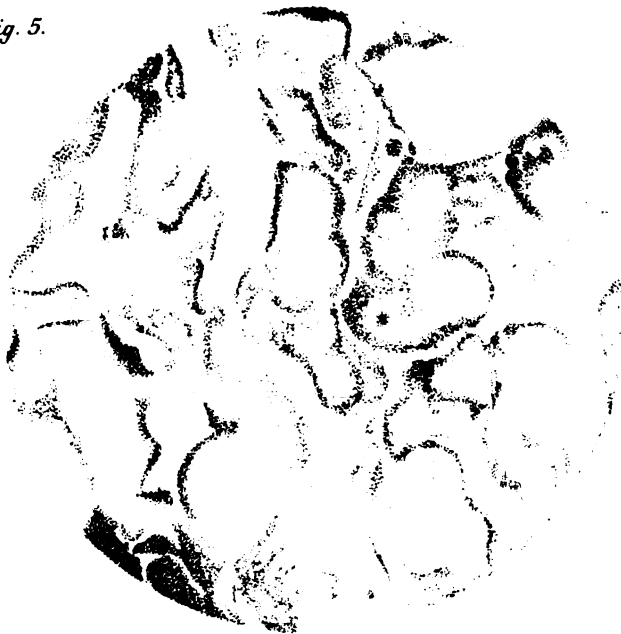
Fig. 5.









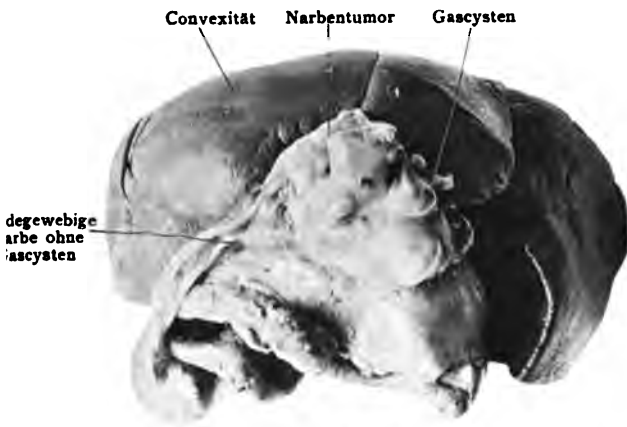



Fig. 1.

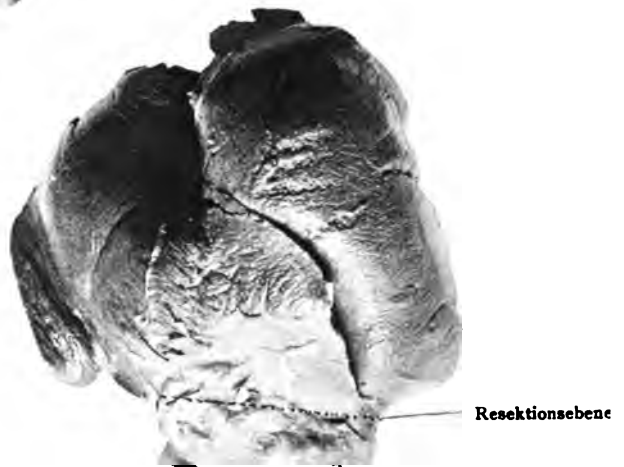

Fig. 2.

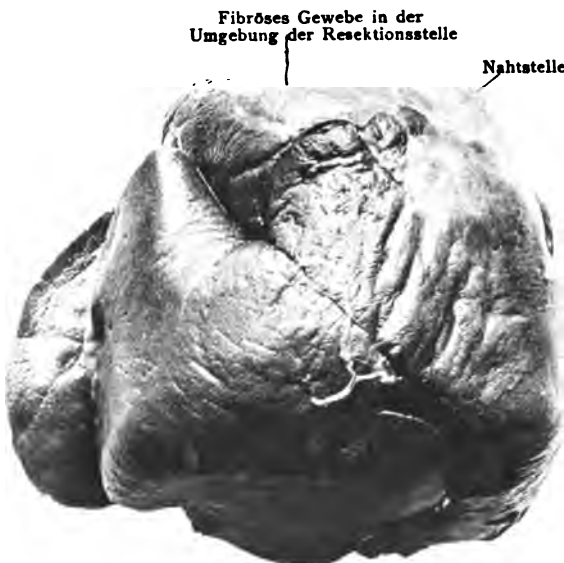

Fig. 3.



Convexität

stelle
rt
ebung
arlapfen



Fig. 4.

Concavität

Ein verschobener Lappen
deckt die Nahtstelle

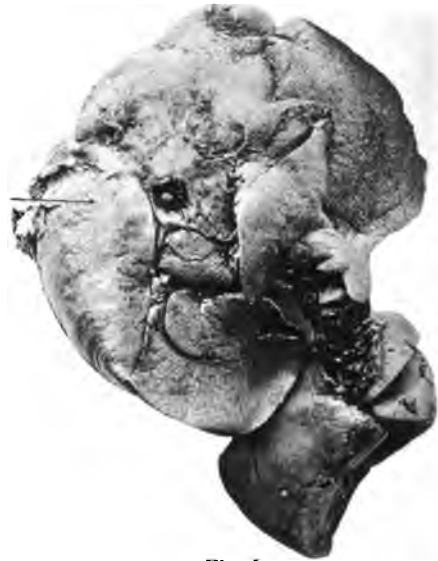

Fig. 5.

Resektionsstelle

Blut und Fibrinmassen durch
Wasserstoffgas aufgebläht

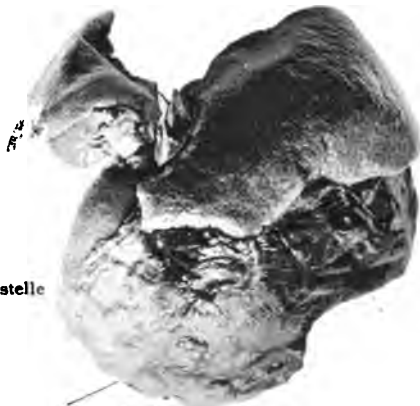

Fig. 6.

Convexität
Resektionsstelle



Fig. 7.



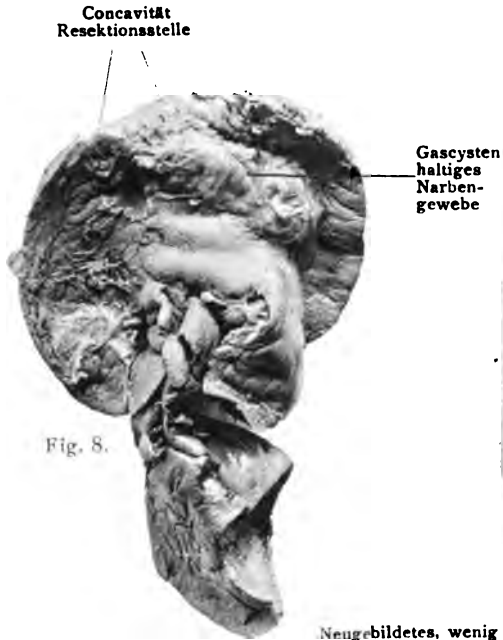


Fig. 8.

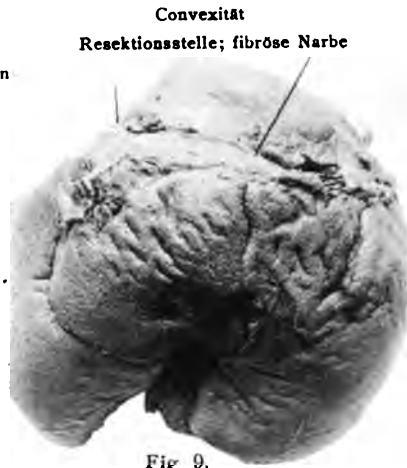


Fig. 9.

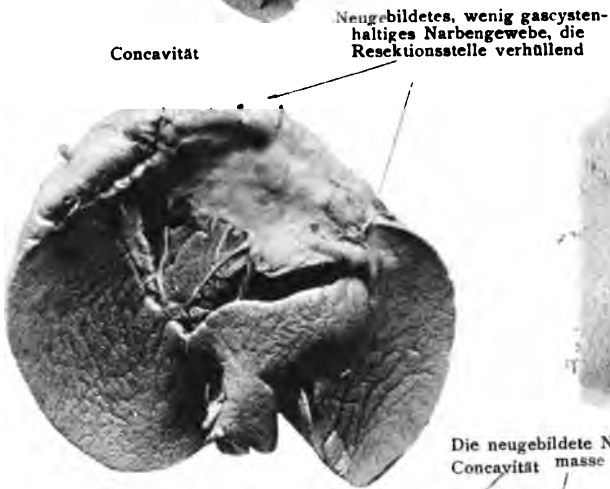


Fig. 10.

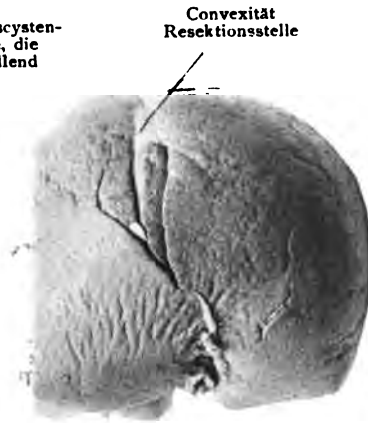


Fig. 11.

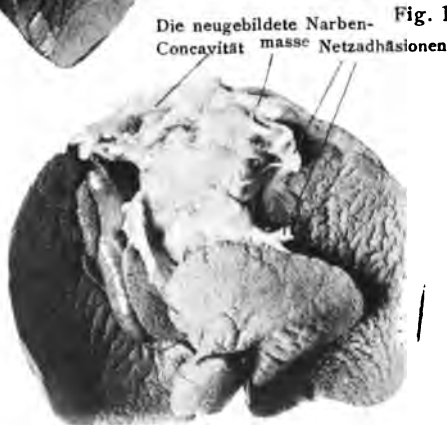


Fig. 12.

Fig 1

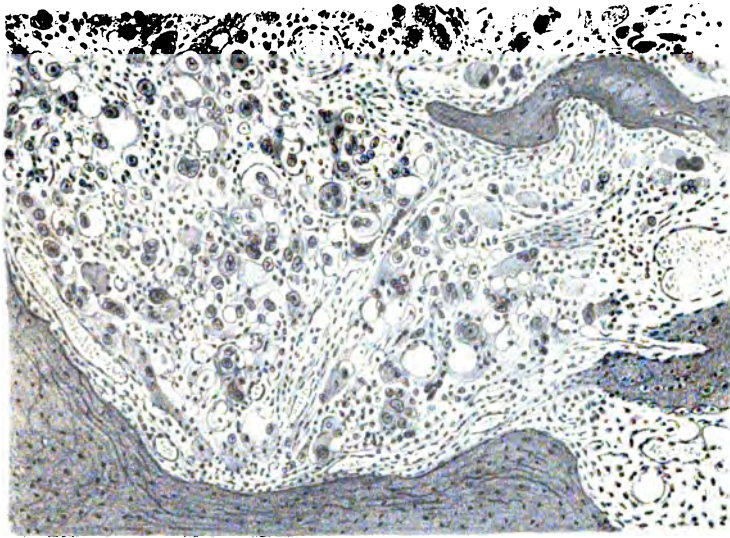
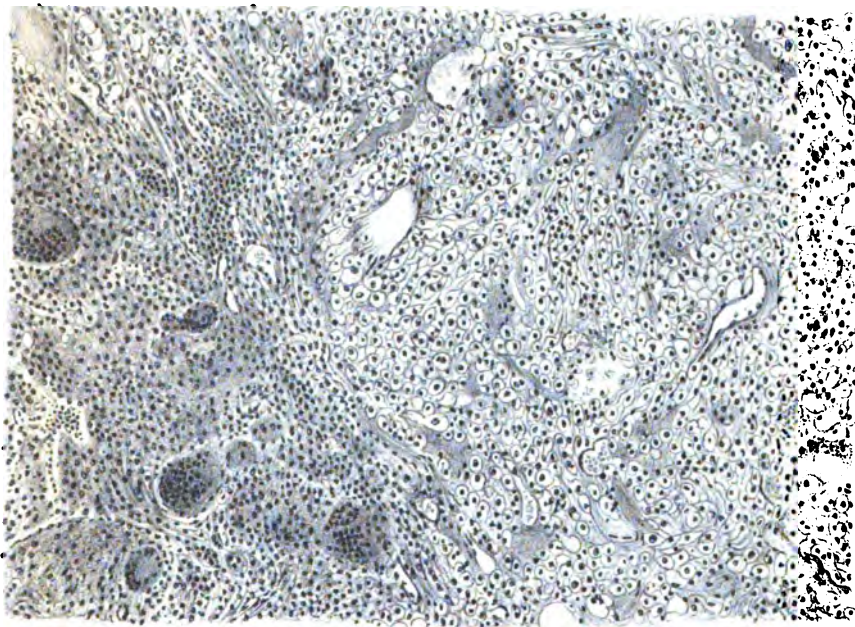


Fig 2







1



